

Suvremeni terapijski pristup u liječenju pulpo- parodontne bolesti

Kuftinec, Krešimir

Master's thesis / Diplomski rad

2018

Degree Grantor / Ustanova koja je dodijelila akademski / stručni stupanj: **University of Zagreb, School of Dental Medicine / Sveučilište u Zagrebu, Stomatološki fakultet**

Permanent link / Trajna poveznica: <https://um.nsk.hr/um:nbn:hr:127:734297>

Rights / Prava: [Attribution-NonCommercial 3.0 Unported / Imenovanje-Nekomercijalno 3.0](#)

Download date / Datum preuzimanja: **2025-03-12**



Repository / Repozitorij:

[University of Zagreb School of Dental Medicine
Repository](#)





SVEUČILIŠTE U ZAGREBU
STOMATOLOŠKI FAKULTET

Krešimir Kuftinec

**SUVREMENI TERAPIJSKI PRISTUP U
LIJEČENJU PULPO-PARODONTNE
BOLESTI**

Diplomski rad

Zagreb, 2018.

Rad je izrađen na Stomatološkom fakultetu u Zagrebu na Zavodu za endodonciju i restaurativnu stomatologiju

Mentor rada: Prof. dr. sc. Božidar Pavelić, Zavod za endodonciju i restaurativnu stomatologiju Stomatološkog fakulteta Sveučilišta u Zagrebu.

Lektor hrvatskog jezika: Maja Kuftinec, prof. hrvatskoga jezika i književnosti

Lektor engleskog jezika: Mirela Baldé, prof. engleskoga jezika i književnosti

Sastav Povjerenstva za obranu diplomskog rada:

1. _____
2. _____
3. _____

Datum obrane rada: _____

Rad sadrži: 38 stranica
21 sliku
0 tablica
1 CD

Osim ako nije drukčije navedeno, sve ilustracije (tablice, slike i dr.) u radu su izvorni doprinos autora diplomskog rada. Autor je odgovoran za pribavljanje dopuštenja za korištenje ilustracija koje nisu njegov izvorni doprinos, kao i za sve eventualne posljedice koje mogu nastati zbog nedopuštenog preuzimanja ilustracija odnosno propusta u navođenju njihovog podrijetla.

Posveta

Zahvaljujem poštovanom mentoru prof. dr. sc. Božidaru Paveliću, koji je svojim stručnim savjetima i materijalima uvelike pomogao u pripremi i izradi ovoga rada, a najljepša hvala roditeljima na podršci tijekom studiranja.

Suvremeni terapijski pristup u liječenju pulpo-parodontne bolesti

Sažetak

Pulpo-parodontne bolesti patološka su stanja koja istovremeno zahvaćaju zubnu pulpu i parodont. Zbog bliske povezanosti zubne pulpe i parodonta patološka stanja lako se šire s jedne cjeline na drugu. Uzročnici bolesti mogu biti mikrobnog i nemikrobnog podrijetla. Mikrobnog podrijetla su bakterije, virusi ili gljivice, dok su nemikrobni uzroci loše endodontsko liječenje, traume, a rjeđe razvojne i druge anomalije zuba. Pretpostavka za učinkovito liječenje je, uz dobro poznavanje endodontskih postupaka, osiguranje kvalitetnih dijagnostičkih pomagala (digitalni rtg, CBCT), kvalitetnog instrumentarija, ali nadasve sredstava za dezinfekciju tretiranog područja. Uz konvencionalna sredstva, dostupna u svakoj ordinaciji, moguća je i upotreba hladne atmosferske plazme i ozona koji su za sada nedovoljno istraženi, no objavljeni radovi daju naznake kvalitetnog pomaka u liječenju pulpo-parodontne bolesti. Hladna atmosferska plazma definira se kao djelomično ionizirani plin građen od različitih dijelova kao što su elektroni, pozitivni i negativni ioni, slobodni radikali, fotoni uz ostale sastavnice plazme. Visokofrekventni generator Ozonyx (Biozonix, München, Njemačka), proizvodi visokofrekventno električno polje (rezonantna frekvencija 30–50 kHz, impuls frekvencije 470–1050 Hz, napon 3–18 kV, jakost struje 100 μ A). Intenzitet aktiviranog plazma polja može se mijenjati na različite nivoe a može se rabiti kao primarna terapija ili nadopuna drugim vrstama terapija.

Ključne riječi: pulpo-parodontna bolest; hladna atmosferska plazma; ozon

Contemporary therapeutic approach in the treatment of pulpal-periodontal disease

Summary

Pulpal-periodontal diseases are pathological conditions that simultaneously spread to the dental pulp and periodontium. Due to the close connection of the dental pulp and periodontium, pathological conditions are easily spread from one structure to the other. The causes of the disease can be microbial and non-microbial. Bacteria, viruses or fungi are microbial origin, while the non-microbial causes are poor endodontic treatment, trauma, and rarely developmental and other anomalies of the teeth. The prerequisite for effective treatment is, with the good knowledge of endodontic procedures, the provision of quality diagnostic aids (digital X-ray, CBCT), quality instrumentation, but above all the disinfectants used in the treated area. Along with the conventional agents available in each clinic, cold atmospheric plasma and ozone can be used, which have not been studied enough for now, but the published papers show signs of quality shift in the treatment of pulpal-periodontal disease. Cold atmospheric plasma is defined as partially ionized gas composed of various components such as electrons, positive and negative ions, free radicals, photons and other components of the plasma. The high frequency generator Ozonyx (Biozonix, München, Germany), produces a high frequency electrical plasma field (resonant frequency 30 – 50 kHz, impuls frequency 470 – 1050 Hz, trigger voltage 3–18 kV, current 100 μ A). Activated plasma field can be adjusted in different levels and can be utilized as a primary therapy or as a support to other types of therapies.

Key words: pulpal-periodontal disease; cold atmospheric plasma; ozone

SADRŽAJ

1. UVOD.....	1
1.1. Teoretske osnove građe pulpe i parodonta	2
1.2. Pulpo-parodontna bolest.....	4
1.2.1. Klasifikacija endodontsko-parodontnih lezija.....	5
1.2.1.1. Primarno endodontska lezija	5
1.2.1.2. Primarno endodontska lezija sa sekundarno zahvaćenim parodontom	5
1.2.1.3. Primarno parodontna lezija	6
1.2.1.4. Primarno parodontna lezija sa sekundarno zahvaćenom pulpom	6
1.2.1.5. Prava kombinirana lezija	7
1.3. Biooksidacijska terapija.....	8
2. PRIKAZ SLUČAJA	14
3. RASPRAVA	27
4. ZAKLJUČAK	32
5. LITERATURA.....	34
6. ŽIVOTOPIS	37

Popis skraćenica

CBCT – Cone-Beam kompjutorizirana tomografija (Cone Beam Computer Tomography)

CHX – klorheksidin

DB – distobukalni korijenski kanal

EDTA – etilendiaminotetraoctena kiselina

MB1 – meziobukalni korijenski kanal

MB2 – drugi meziobukalni korijenski kanal

NaOCl – natrijev hipoklorit

1. UVOD

Povezanost zubne pulpe s parodontom nastaje tijekom embriološkog razvoja pojedinih anatomsko-morfoloških cjelina. Osnovna komunikacija odvija se preko otvora na vršku korijena (apeksni otvor) te putem pomoćnih i postraničnih kanalića (lateralni i akcesorni kanalići). Uz fiziološki prisutne gradivne elemente koji se nalaze u navedenom prostoru i povezuju te dvije zasebne cjeline (krvne žile i živci), kroz navedene komunikacijske dijelove može doći do širenja infekcije iz pulpe u parodont i obratno. Pulpo-parodontne bolesti uzrok su više od 50% gubitka vitaliteta zuba. Povezanost parodontne bolesti i bolesti pulpe prvi su opisali Turner i Drew, a u svom radu iz 1919. godine su to i dokazali (1).

Točno postavljena dijagnoza preduvjet je uspješnoj terapiji koja se provodi primjenom konvencionalnih i suvremenih metoda liječenja. Uspješnost terapije u mnogome ovisi o kvaliteti provođenja i stupnju uspješnosti postignute dezinfekcije što za cilj ima smanjenje mikroorganizama na najmanji mogući broj. Osnova za provođenje terapijskog postupka jest besprijekorno poznavanje morfoloških i histoloških osobitosti građe pulpe i parodonta.

1.1. Teoretske osnove građe pulpe i parodonta

Pulpa nastaje od zubne papile ektomezehimalnog podrijetla. Usporedno s razvojem korijena, iz zubne vrećice se diferenciraju stanice odontoblasti, cementoblasti i fibroblasti od kojih nastaju kost, cement i periodontalni ligament. Fragmentiranjem lokalnih područja korijenske ovojnice u lateralnom smjeru nastaju komunikacijski kanali koji povezuju pulpu s parodontalnim ligamentom. To su lateralni ili akcesorni kanali koji mogu biti većeg i manjeg promjera, pojedinačni ili višebrojni (1). Postoje brojne podjele na sekundarne, kolateralne, lateralne, interkanalne, retikularne ili furkacijske kanale (2, 3). Klinički i radiološki teško su vidljivi, ali ponekad ih možemo vidjeti nakon punjenja korijenskog kanala zbog prisutnosti radiokontrastnog sredstva u punilu.

Pulpa zuba je rahlo meko tkivo građeno od veziva, krvnih žila i živaca a smještena je u endodontskome prostoru svakog pojedinog zuba. Endodontski prostor prati anatomski obilježja svakog pojedinog zuba te je u skladu s tim obilježjima podijeljen u krunski i korijenski dio. Oblik i veličina zuba određuju oblik i veličinu pulpnog prostora. Krunski dio pulpe dijeli se na pulpne rogove i pulpnu komoricu. Rogovi se pružaju iz pulpne komorice u područje kvržice prateći njezin kontinuitet. Kod mladih zuba pulpni prostor je proširen i velik.

Starenjem zuba, točnije odlaganjem dentina, pulpni se prostor asimetrično smanjuje te dolazi do sniženja visine pulpnih rogova i smanjenja ukupne veličine pulpne komorice. Kod kutnjaka je apikalno-okluzalna dimenzija više smanjena od mezio-distalne dimenzije pulpnog prostora. Korijenski kanal, kao i pulpa u korijenskom kanalu završavaju apikalnim otvorom na vršku korijena zuba (1).

Pod svjetlosnim mikroskopom vidi se karakteristična građa pulpe zuba, promatrajući od granice dentina prema središtu pulpe (odontoplastički sloj, *Weilova* zona siromašna stanicama ispunjena nervnim vlaknima koja čine plexus *Raschkow*, sloj bogat stanicama u kojem su fibroblasti, limfociti te zrele i nezrele mezenhimne stanice, središnji dio pulpe u kojem nalazimo krvne žile i živce uz pripadajuće stanice.

Pulpa ima pet osnovnih funkcija (1):

1. Indukciju kojom sudjeluje u inicijaciji i razvoju dentina i cakline
2. Formiranje se očituje stvaranjem primarnog, sekundarnog i tercijarnog dentina
3. Prehranom pulpa nutritivno i oksigenacijski održava odontoblaste vitalnima
4. Obranu ostvaruje stvaranjem dentina kao odgovor na noksu
5. Osjet ostvaruje podražajem mijelinskih i nemijelinskih senzornih živaca

Apikalni otvor je mjesto ulaska krvnih i limfnih žila te živca u pulpu. To je najširi otvor komunikacije zubne pulpe s parodontom. Tijekom godina apikalni otvor se sužava, a do toga dolazi zbog odlaganja sekundarnog dentina.

Dentinski tubulusi protežu se od pulpe do caklinsko-dentinskog i cementno-dentinskog spojišta. U području korijena s vanjske strane zaštićeni su cementnom barijerom koja, ako se naruši ili destruiira, postaje mjesto ulaska mikroorganizama odnosno infekcije u zubnu pulpu. Također, smjer širenja infekcija moguć je i u obrnutome smjeru.

Parodont je potporni aparat zuba. Pojam parodont obuhvaća različita meka i tvrda tkiva koja čine funkcionalnu cijelinu: gingiva, periodontalni ligament, cement korijena, alveolarna kost. Gingiva je blijedoružičaste boje i čini s jedne strane dio sluznice usne šupljine dok s druge strane predstavlja vanjski i klinički vidljivi dio parodonta. Počinje mukogingivalnim spojištem, a završava na zubnom vratu okružujući zub poput ovratnika formirajući epitelni pričvrstak. Razlikuje se slobodnu (marginalna) gingivu, pričvrstnu gingivu te interdentalnu gingivu ili interdentalnu papilu. Periodontalni ligament je specijalizirano vezivno tkivo

bogato kolagenim vlaknima. Počinje u visini alveolnog grebena i usmjeren je uzduž korijena prema subepitelnom vezivu slobodne i prirasle gingive i vezivu papila koje su oko zuba. Kolagena vlakna mogu se podijeliti u glavne grupe: vlakna alveolarnog grebena, horizontalna, kosa i apikalna vlakna. Cement korijena je mineralizirano tkivo koje je jednim dijelom dio zuba, a drugim dijelom dio parodonta. U većem području korijena nalazi se acelularni cement, dok je u području vrška korijena prisutan celularni cement. Cement je dio zuba u koji su učvršćena *Sharpeyeva* parodontna vlakna. Alveolna kost i alveolarni nastavak, dio su čeljusti u kojoj se nalaze alveole u kojima su usidreni korjenovi zubi. Razlikuju se tri zasebne histološke cjeline: prava alveolna kost, spongiozna kost te vanjska kompaktna kost. Kroz alveolarni nastavak prolaze *Volkmannovi* kanali kroz koje prolaze krvne žile i živci. Između kompakte i alveolarne kosti nalazi se spongiozna kost. Vanjska kompaktna kost prekriva alveolni nastavak (4).

1.2. Pulpo-parodontna bolest

Pulpo-parodontna bolest definira se kao udruženo oboljenje pulpe i parodonta u kojem kroz komunikacijske prostore dolazi do prijenosa infekcije iz jedne anatomsko-morfološke cjeline u drugu. Jačina i trajanje upalnog odgovora ovise o mnogim čimbenicima kao što su virulentnost mikroorganizma, jačina imunološkog odgovora i trajanje same upale.

Nastanak i daljnji razvoj lezije može nastati kao posljedica djelovanja živih i neživih uzročnika. U žive uzročnike ubrajaju se različite vrste mikroorganizama. Gupta i suradnici (1957. godine) te Kakehashi i suradnici (1965. godine) prvi su u pokusima na životinjama utvrdili prisutnost bakterija kod pulpnih i parodontnih bolesti, dok su kasnije te koncepte potvrdili Loe i suradnici i na ljudskim zubima (1965. godine) (4). Bakterije koje obitavaju u zubnome plaku, a nalaze se na površini korijena, gubitkom površinske barijere mogu penetrirati u dubinu i inficirati pulpno tkivo. Neživi uzročnici mogu biti mehaničke prirode kao primjerice trauma, neprimjerene ortodontske sile, traumatska okluzija ili agresivni postupak tijekom parodontološke terapije. Kemijska sredstva korištena pri izbjeljivanju zuba ili pri liječenju korijenskog kanala mogu također uzrokovati upalne promjene u parodontu.

1.2.1. Klasifikacija endodonsko-parodontnih lezija

Pulpno-parodontni sindrom, promatrajući redoslijed nastanka, prema Simonu, Glicku i Francu dijeli se na (1):

1. Primarno endodonsku leziju
2. Primarno endodonsku leziju sa sekundarno zahvaćenim parodontom
3. Primarno parodontalnu leziju
4. Primarno parodontalnu leziju sa sekundarno zahvaćenom pulpom
5. Pravu kombiniranu leziju.

1.2.1.1. Primarno endodonska lezija

Primarno endodonska lezija je stanje kada je pulpa upalno promijenjena ili je nekrotična. Sadržaj pulpe drenira se uzduž korijenskog kanala kroz parodontni ligament u gingivalni sulkus. Subjektivni simptomi su bol i osjetljivost na perkusiju. Dijagnostičkim metodama, tj. testom senzibiliteta i vitaliteta dobiva odgovor o stanju same pulpe. Sondiranjem nalazimo uzak džep. U početnoj fazi bolesti radiološki nije vidljiva promjena na parodontu, dok se napredovanjem bolesti može vidjeti proširenje parodontalne pukotine i periapikalno prosvjetljenje od vrška korijena prema vratu zuba.

1.2.1.2. Primarno endodonska lezija sa sekundarno zahvaćenim parodontom

Primarno endodonska lezija sa sekundarno zahvaćenim parodontom stanje je do kojega dolazi ako se primarna lezija ne liječi. Endodonska infekcija širi se u prostor parodonta. Na mjestu drenaže nalazi se bakterijski plak i subgingivni kamenac. Ovisno o duljini trajanja samog procesa, virulenciji mikroorganizama i količini mikroorganizama, odgovor tkiva može se manifestirati u dva oblika: kao akutni apsces ili kao kronična upala. Akutni oblik klinički se manifestira kao sinus trakt u gingivnom sulkusu, kroz koji se drenira infektivni sadržaj. Kod kroničnog oblika nema simptoma te može postojati godinama bez prisutnosti bakterija u

leziji. Dijagnostički test senzibiliteta i vitaliteta pulpe je negativan. U terapiji je potrebno endodontski sanirati zub uz radiološku kontrolu (5).

1.2.1.3. Primarno parodontna lezija

Vidi se kao destrukcija parodonta uz prisutnost mekih i tvrdih naslaga (plak i kamenac). Upalni proces, tj. marginalni parodontitis širi se uz vrat zuba prema vršku korijena. Kliničkim se pregledom mogu vidjeti plak, kamenac te upaljena gingiva. Upalni proces oštećuje kost te se sondiranjem nalaze široki, no ne uvijek i duboki džepovi. Radiološki je vidljiv nalaz horizontalnog i vertikalnog gubitka kosti koji nije nužno ograničen na jedan zub. Terapija se sastoji od inicijalne parodontne terapije struganja i poliranja korijena. Po potrebi se kirurški pristupa te provodi otvoreno struganje i poliranje korijena. Nakon postizanja adekvatnog stanja, može se provesti određena regenerativna metoda liječenja.

1.2.1.4. Primarno parodontna lezija sa sekundarno zahvaćenom pulpom

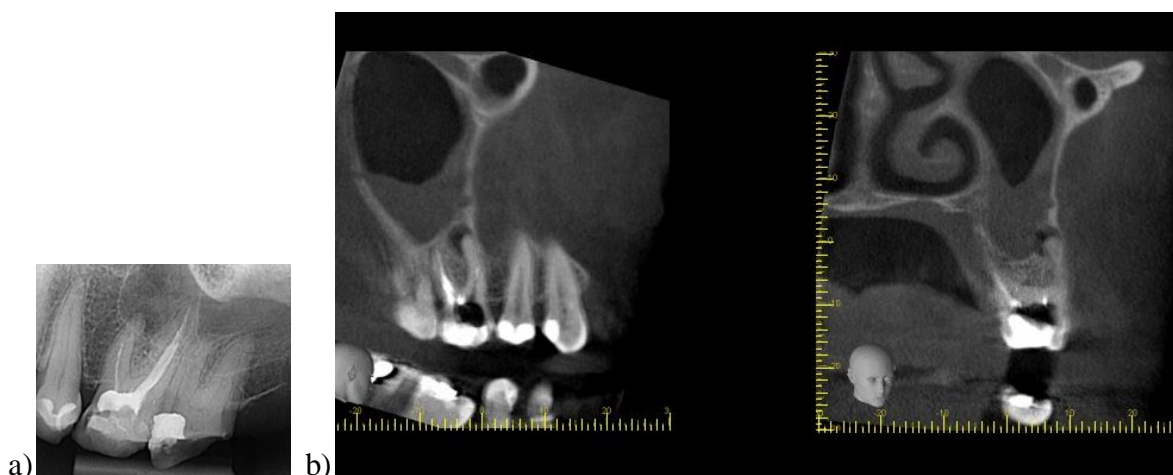
Primarno parodontna lezija sa sekundarno zahvaćenom pulpom karakterizirana je upalnim odgovorom pulpe na infekciju do koje dolazi prodiranjem kroz parodontni džep. Prodiranjem kroz apikalni otvor u korijenski kanal dolazi do gubitka neurovaskularnog ekvilibrija. Na mjestu drenaže postoji bakterijski plak i subgingivni kamenac. Langeland i suradnici su 1964. godine dokazali na 60 zdravih zuba s parodontitisom da će se, ukoliko se parodontna lezija proširi do vrška korijena, ugroziti krvna opskrba zuba (4, 5). Klinički nalaz upućuje na vertikalni gubitak kosti, koji se vidi i radiološki. Subjektivni simptomi upućuju na pulpnu bol. Ovisno o testovima vitaliteta i senzibiliteta pristupa se terapiji. Ako su testovi pozitivni, ne provodi se endodonska terapija, već samo parodontološka. U slučaju negativnog testa, došlo je do odumiranja pulpe te se provodi endodonska terapija i nakon toga parodontološka terapija.

1.2.1.5. Prava kombinirana lezija

Prava kombinirana lezija nastaje kada na zubu postoje periapikalna i parodontna lezija koje nastaju neovisno jedna o drugoj i zasebno progrediraju i spajaju se. Postoji nekroza pulpe, praćena gubitkom pričvrstnog aparata. Radiološki se vidi prosvjetljenje koje može biti, ovisno o stupnju napredovanja same lezije, ili zasebno u području vrata zuba i vrška korijena ili opsežno oko čitavog korijena. Sondiranjem nalazimo širok i koničan parodontni džep. Terapija uključuje endodontski i parodontološki pristup uz liječenje. Uzdužni lom korijena također pripada pravoj kombiniranoj leziji. Kroz frakturnu pukotinu između pulpe i parodonta širi se infekcija koja izaziva upalnu reakciju okolnog vitalnog tkiva. Može se dokazati radiološki, iako je koji put takav način dijagnostika isto upitan. Preporučena terapija jest vađenje zuba.

Radiološka je dijagnostika jedna od osnovnih metoda potvrde pulpo-parodontne bolesti odnosno prepoznavanja o kakvoj se vrsti lezije radi. Koja će se vrsta radiološke dijagnostike provesti ovisi o potrebi za postavljanje ispravne dijagnoze i planu provođenja određene vrste terapije.

U određenim slučajevima sam položaj i odnos korjenova prema okolnim anatomskim tvorbama određuje i sam razvoj i nastanak kliničke slike upale. Radiološkom dijagnostikom pomoću male retroalveolne slike može se vidjeti prosvjetljenje u području periapeksa. No, primjenom CBCT-a dobiva se puno jasnija slika nastale upale i opseg njezine proširenosti u okolne anatomske strukture kao što je maksilarni sinus (Slika 1).



Slika 1. Radiološki nalaz zuba 26, retroalveolna slika (a). CBCT prikaz zahvaćenosti maksilarnog sinusa u anteroposterijornoj i latero-lateralnoj projekciji (b).

Preuzeto s dopuštanjem autora: Prof. dr. sc. Božidar Pavelić

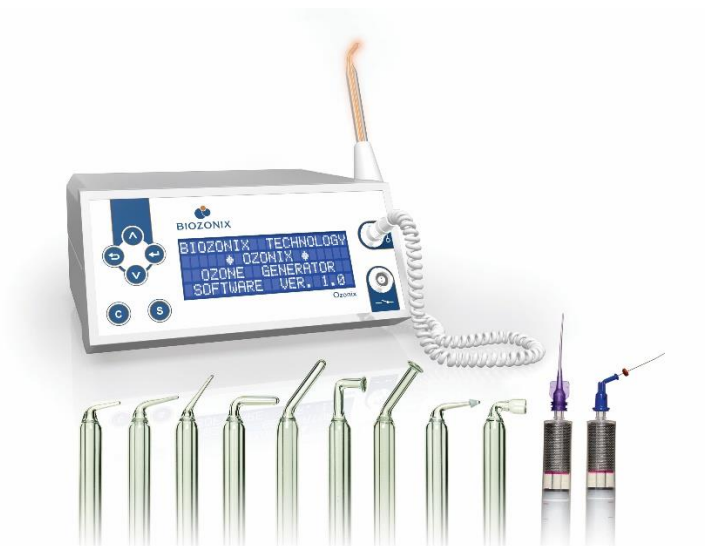1.3. Biooksidacijska terapija

Naziv biooksidacijska terapija počinje se rabiti u vezi uvođenja oblika terapijskog postupka kojim bi se putem procesa oksidacije postigao određeni antimikrobni učinak bez štetnog učinka na okolno biološko tkivo. Osim antimikrobnog učinka termin se rabio i za primjenu oksidacijskog učinka nižeg intenziteta, a u svrhu terapijskog djelovanja kod određenih degenerativnih bolesti kod kojih nedostatak kisika u metaboličkim procesima zahvaćenog tkiva jedan od glavnih uzroka pojave određenih simptoma kao što su bol i/ili ograničena pokretljivost lokomotornog sustava.

Danas se navedeni naziv najčešće povezuje s primjenom ozona i hladne atmosferske plazme u određenim terapijskim postupcima (6,7). Razvoj generatora za proizvodnju ozona i sama njegova primjena u medicinskoj terapiji započela je početkom dvadesetoga stoljeća, no otkriće antibiotika i njihovo uvođenje u svakodnevnu kliničku primjenu stavilo je primjenu ozona u drugi plan. Koncem dvadesetoga stoljeća, kako zbog samog razvoja tehnologije tako i želje da se pokuša smanjiti nepotrebna primjena antibiotika u svakodnevnom radu, nastoji se pronaći način kojim bi se iskoristile sve pozitivne značajke primjene ozona. Stari i nezgrapni generatori s početka dvadesetoga stoljeća zamijenjeni su početkom 21. stoljeća novim,

suvremenim lako prenosivim generatorima koji se mogu jednostavno primijeniti u svakoj ordinaciji. Tada se razvijaju dva zasebna tipa generatora za proizvodnju ozona kao plina. Prvi tip generatora jest tzv. otvoreni tip koji ispuhuje ozon na mjestu same primjene dok je drugi tip tzv. zatvoreni tip, koji ozon sustavom cijevi dovodi od generatora do mjesto primjene i potom vraća nazad u generator gdje se neutralizira. Osim navedena dva tipa koji stvaraju ozon kao plin unutar generatora te ga potom dovode do mjesta primjene postoji i treći tip generatora koji ozon stvara na mjestu primjene pomoću dielektričnog barijernog izboja. To se postiže primjenom staklenih elektroda ispunjenih plemenitim plinom. Takve elektrode s jedne strane imaju metalnu osnovu koja služi kao kontakt s izvorom energije unutar nosača te drugi ili aktivni dio vrška elektrode koji je stanjen i dolazi u kontakt s površinom terapijskoga polja. Aktivni dijelovi mogu biti različitog oblika zavisno od samog terapijskog područja primjene. Za razliku od prva dva navedena tipa generatora, koji su isključivo uređaji za proizvodnju ozona u obliku plina, treći tip generatora, osim samog ozona, na mjestu primjene stvaraju terapijsko polje hladne atmosferske plazme (8). Terapijski učinak takvog polja trebao bi se promatrati kroz sve prisutne komponente a ne samo stvoreni ozon (9). Zbog navedenog, danas je moguće na tržištu medicinskih odnosno stomatoloških uređaja naći slične ili gotovo iste uređaje sa sličnim i/ili istim opisom načina primjene a razlikuju se u nazivu i definiciji terapijskog učinka (ozon uređaji odnosno uređaji za proizvodnju hladne atmosferske plazme) (10).

Uređaj Ozonyx (Biozonix, München, Njemačka), prema navodu proizvođača, namijenjen je proizvodnji ozona za primjenu u stomatologiji i medicini (Slika 2). Ozon se stvara dielektričnim barijernim izbojem dobivenog pomoću visokofrekventnog električnog polja (rezonantna frekvencija 30–50 kHz, impuls frekvencije 470–1050 Hz, napon 3–18kV, jakost struje 100 μ A). Iako takav uređaj stvara ozon, no s obzirom na nači primjene ispravnije bi bilo takav uređaj nazvati generatorom za stvaranje hladnog atmosferskog plazma-polja (Slika 3).



Slika 2. Uređaj sa setom pripadajućih staklenih sondi (Biozonix, München, Njemačka).

Preuzeto s dopuštenjem autora: Prof. dr. sc. Božidar Pavelić



Slika 3. Uređaj *Plasma One* (*Plasma Medical System, Bad Ems, Njemačka*).

Preuzeto s dopuštenjem autora: Prof. dr. sc. Božidar Pavelić

Uređaj se sastoji od osnovne jedinice s prikazom parametara za način primjene, aktivatora odnosno nosača staklenih sondi, štrcaljke s ugrađenom staklenom elektrodom i metalnom

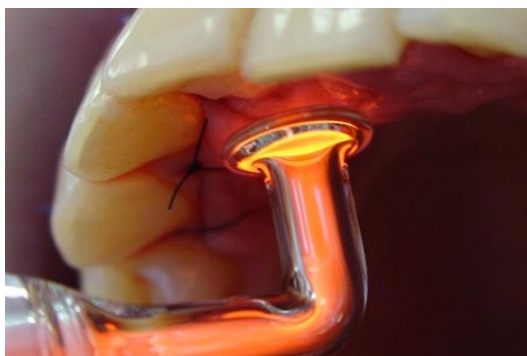
mrežicom, posebno urađenog seta staklenih sondi s odvojenim dvostrukim komorama. Dodatno se mogu koristiti i tzv. omega sonde namijenjene primjeni izvan usne šupljine.

Staklena sonda građena je od unutarnje staklene cijevčice (ispunjene plemenitim plinom), vanjska veće staklene cijevčice s debljim staklom (koja obuhvaća unutarnju staklenu cijevčicu) te metalnog dijela u obliku kapice (preko kojega se spaja s izvorom energije za aktivaciju plemenitog plina u unutarnjoj elektrodi). Unutarnja staklena cijevčica ispunjena plemenitim plinom ili smjesom plemenitih plinova koji čine medij pomoću kojega se stvara dielektrični barijerni izboj važan za stvaranje polja hladne atmosferske plazme. Dolaskom energije određene snage dolazi do aktivacije plemenitog plina unutar staklene cijevčice. Plemeniti plin nastoji tu energiju prenijeti na okolinu što se događa na samom vrhu staklene sonde koji se nalazi nasuprot dijela prekrivenog metalnom kapicom. S obzirom na to da je navedeni aktivni dio staklene sonde stanjen, na njemu dolazi do stvaranja dielektričnog izboja prema okolini, odnosno području terapijske primjene. Do stvaranja izboja obično dolazi na udaljenosti od jedan do dva milimetra od površine na kojoj se provodi terapija. Tijekom provođenja terapije mora se vidjeti karakteristična svjetlost unutar elektrode, a prilikom izboja na terapijsku površinu mora se čuti zvuk pucketanja uz karakterističan ravnomjeran zvuk više frekvencije. Za terapeuta je to važno jer su to znakovi da se provodi aktivni dio terapije.

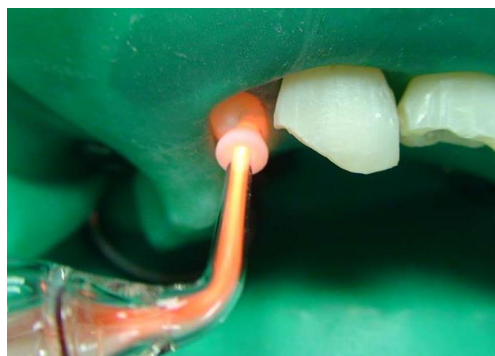
Osnovni set staklenih sondi sastoji se od: CA-sonde (namijenjene dezinfekciji kaviteta), GI-sonde (za primjenu upalnih promjena na sluznici), AL-sonde (za obradu alveole nakon vađenja zuba), CR-sonde (za provođenje endodontske, parodontološke i kirurške terapije), PAK- i PA-sonda (parodontnih džepova), PA/8-sonda (sonda s posebnim nagibom radnoga kuta pogodna za terapiju parodontnih džepova u području kutnjaka) (Slika 4-6). Osim navedenih terapijskih indikacija, svaka se sonda može individualno koristiti i za drugu indikaciju ukoliko njezina veličina i oblik odgovoraju terapijskome polju primjene.

Osim navedenog, u kompletu se nalazi i posebno konstruirana KP štrcaljka unutar koje se nalazi staklena sonda ispunjena plemenitim plinom okružena metalnom mrežicom (Slika 7). Aktivacijom preko metalnog dijela, koji se nalazi na klipu štrcaljke i služi da se energija iz generatora prenese do staklene cijevčice ispunjene plemenitim plinom unutar štrcaljke, dolazi do izboja između staklene cijevčice s aktiviranim plemenitim plinom i metalne mrežice smještene oko nje što za posljedicu ima stvaranje ozona iz okolnog zraka aspiriranog u

štrcaljku prije same aktivacije. Tako stvoreni ozon može se izravno aplicirati u korijenski kanal i/ili parodontni džep.

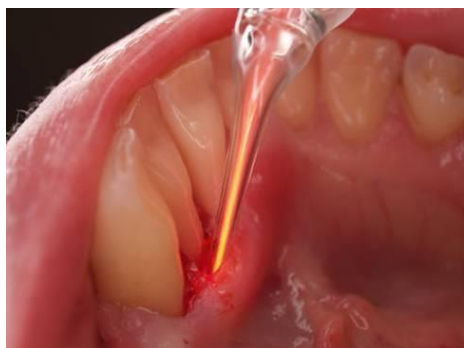

Slika 4. Primjena GI staklene sonde.

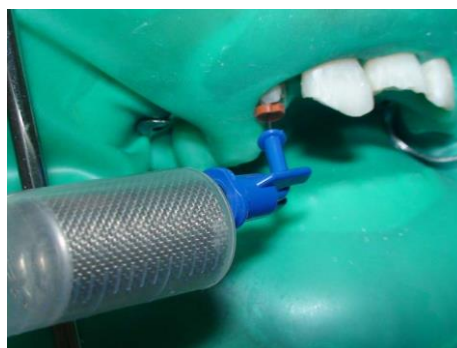

Slika 5. Primjena CR staklene sonde.

Preuzeto s dopuštanjem autora: Prof. dr. sc. Božidar Pavelić



Slika 6. Primjena PA staklene sonde.



Slika 7. Primjena KP štrcaljke.

Preuzeto s dopuštanjem autora: Prof. dr. sc. Božidar Pavelić

Cilj ovog rada je prikazati primjenu biooksidacijske terapije u terapiji pulpo-parodontne bolesti. U sklopu navedenog terapijskog postupka primjenjena je PA staklena sonda te KP štrcaljka za instilaciju ozona u korijenske kanale i u područje parodontnog džepa. Za instilaciju stvorenog ozona, iz posebno konstruirane KP štrcaljke na željeno mjesto, rabe se

dva tipa posebnih injekcijskih nastavaka: *navi tip* za instilaciju u korijenske kanale i *capillary tip* za instilaciju u parodontne džepove.

2. PRIKAZ SLUČAJA

Anamneza

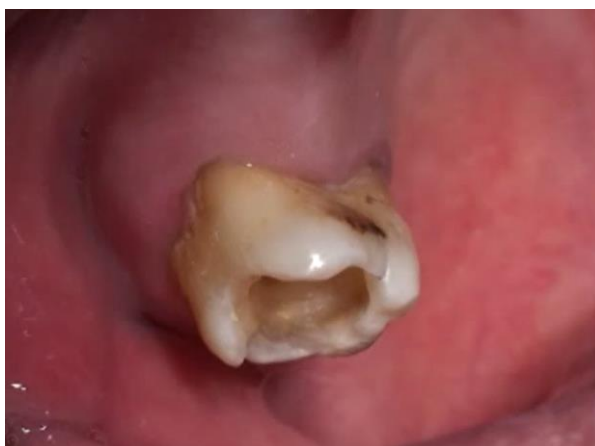Pacijent, u dobi od 49 godina, upućen je u Zavod za endodonciju i restaurativnu stomatologiju Stomatološkog fakulteta u Zagrebu nakon pružene prve pomoći od strane primarnog doktora dentalne medicine. U povijesti bolesti navodi bolove i otok u području gornjeg desnog drugog kutnjaka zbog čega je već u više navrata posjećivao primarnog doktora dentalne medicine. Zbog navedenih problema, prije nekoliko mjeseci, uzimao je i antibiotik *Klavocin bid* (Pliva, Zagreb, Hrvatska). Svaki puta bolovi i otok bi se povukli te ponovo pojavljivali nakon nekoliko tjedana. Zadnjih nekoliko dana osjeća intenzivnu bol koja ne prestaje te osjeća oteklinu s vanjske strane u području navedenog zuba. Zub boli i na najmanji dodir jezikom, a cijelo vrijeme je prisutan neugodan miris i osjećaj cijedenja gnoja oko bolnoga zuba (Slika 8).

Klinički nalaz

Kliničkim pregledom vidljiva je izražena oteklinu u predvorju usne šupljine, u području gornjeg desnog drugog kutnjaka. Oteklinu je na dodir bolna i ne osjeća se fluktuacija sadržaja unutar samog otoka. Ispred navedenog zuba zamjetna je djelomična bezubost (nedostatak žvačnih jedinica: prvog i drugog pretkutanjaka te prvog kutnjaka). S nepčane strane otok nije prisutan ali je zamjetna osjetljivost na palpaciju. Zub je izrazito osjetljiv na perkusiju u koronarno-apikalnom i vestibulo-oralnom smjeru te je zamjetna povećana pomičnost izvan fizioloških granica.

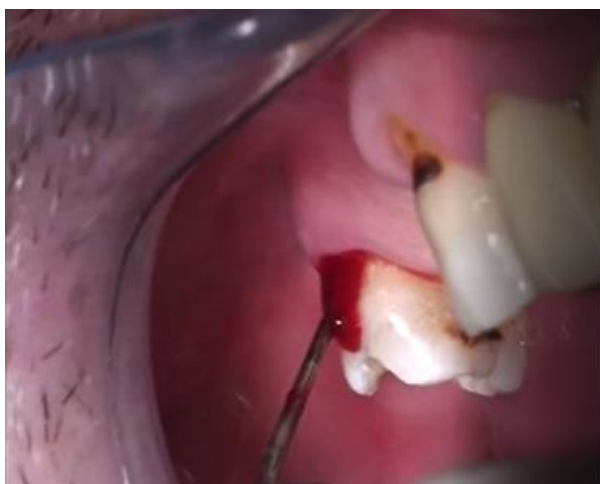Na pričvrstnoj gingivi s vanjske strane oko zuba su vidljivi izraženi znakovi upale (otok, krvarenje, promjena boje prema blago ljubičastoj uz prisutno krvarenje i gnojni sadržaj). Kod pregleda parodontnom sondom na pojedinim mjestima u području furkacije mjeri se dubina džepa i do 12 milimetara te se pri tome dobije gusti gnojno-sukrvavi sadržaj (Slika 9). S vanjske strane jasno su vidljive meke i tvrde naslage u području vrata zuba te u području trifurkacije. Iste se protežu u dubinu parodontnoga džepa.

Vidi se ispreparirani pristupni kavitet s gnojnim i smrdljivim sadržajem unutar korijenskih kanala. Jasno se naziru četiri ulaza u korijenske kanale.



Slika 8. Klinički nalaz prije terapijskoga postupka.

Preuzeto s dopuštenjem autora: Prof. dr. sc. Božidar Pavelić



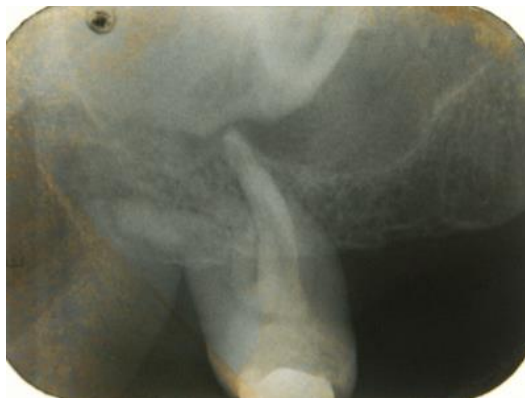Slika 9. Klinički pregled parodontnom sondom.

Preuzeto s dopuštenjem autora: Prof. dr. sc. Božidar Pavelić

Radiološki nalaz

U projekciji meziobukalnog i palatinalnog korijena vidi se okruglasto prosvjetljenje koje obuhvaća vrškove korjenova i proteže se gotovo do polovice navedenih korjenova (Slika 10).

U području vrška distobukalnog korijena i oko njega razabire se lagano proširenje parodontne pukotine.



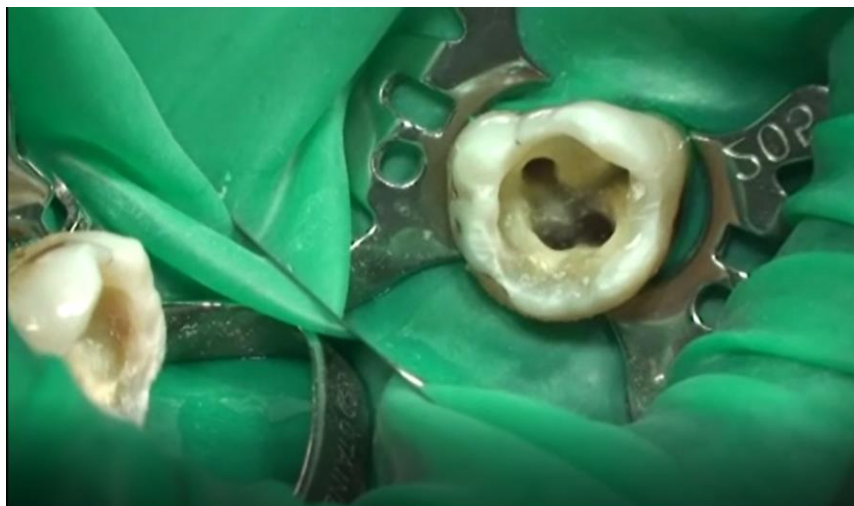Slika 10. Početni radiološki nalaz.

Preuzeto s dopuštenjem autora: Prof. dr. sc. Božidar Pavelić

Terapijski postupak

1. Posjet

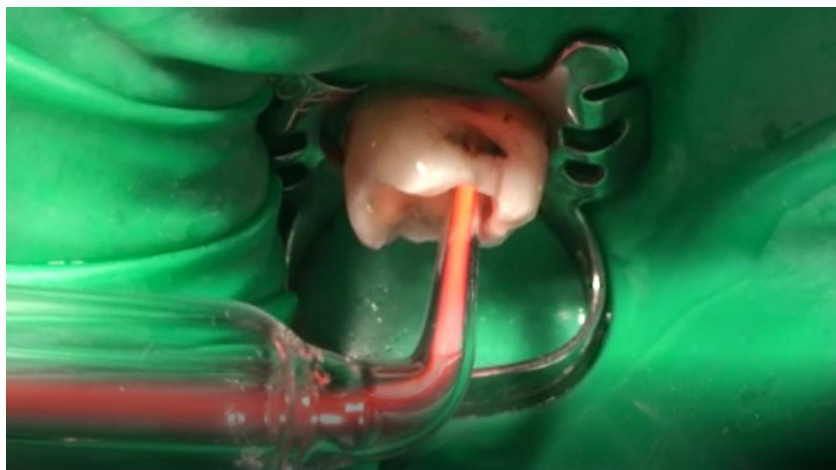Nakon što je pacijentu objašnjeno što je razlog njegovih bolova i tegoba, pristupilo se provođenju endodontske terapije. Postavljanjem koferdama osigurano je izolirano i suho radno polje te se pristupilo dodatnoj izradi pristupnog kaviteta. Sadržaj iz korijenskih kanala odstranjen je kemomehaničkom obradom istih pomoću instrumenata po *Hoedstremu* (*DiaDent, Burnaby, Kanada*) (veličine 10/15/20) i proširivača (*DiaDent, Burnaby, Kanada*) (veličine 10/15/20) te obilnim ispiranjem natrijevim hipokloritom (2.5 %, 10 ml, *Kemika, Zagreb, Hrvatska*) (Slika 11). Nakon završnog ispiranja svi kanali su posušeni papirnatim štapićima. Cijeli kavitet je posušen pomoću sterilnih vatica i komprimiranog zraka iz pihaljke (Slika 11).



Slika 11. Izolirano radno polje i odstranjen infektivni sadržaj iz kanala.


Preuzeto s dopuštanjem autora: Prof. dr. sc. Božidar Pavelić

Nakon sušenja cijeli je kavitet obrađen primjenom PA staklene sonde za stvaranje dielektričnog barijernog izboja pomoću čega je stvoreno terapijsko polje hladne atmosferske plazme (Slika 12). Terapijski parametri: intenzitet: 100%, vrijeme: 120 sekundi uz pomicanje sonde unutar kaviteta kako bi se pokrila cijela njegova površina. Nakon provedene terapije hladnom atmosferskom plazmom pomoću posebno konstruirane KP štrcaljke i posebnog nastavka (*navi tip*) u svaki pojedini kanala instilirano je 2,2 ml ozona u plinovitom stanju očekivane koncentracije od 525 ppm (Slika 13).



Slika 12. Terapijska primjena PA sonde unutar kaviteta.

Preuzeto s dopuštenjem autora: Prof. dr. sc. Božidar Pavelić

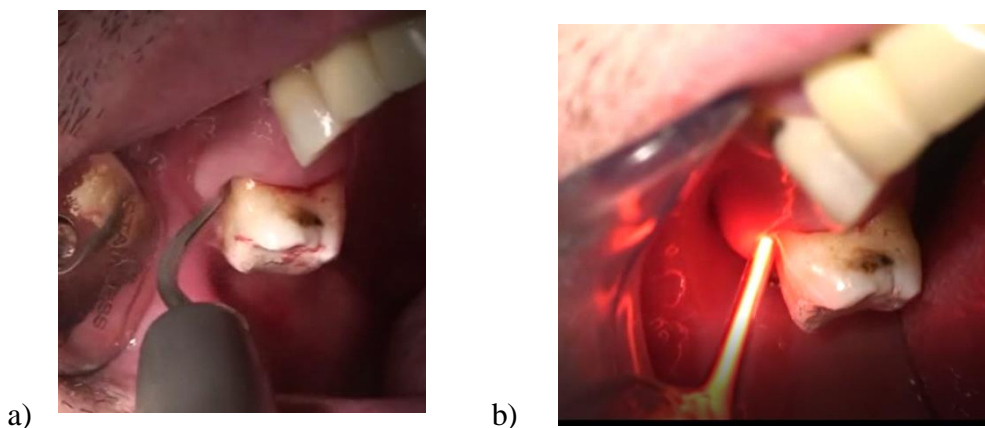


Slika 13. Priprema ozona pomoću posebno konstruirane KP štrcaljke (a) i njegoa aplikacija u kanale (b).

Preuzeto s dopuštenjem autora: Prof. dr. sc. Božidar Pavelić

U svaki kanal, pomoću sterilnog endodonskog instrumenta (*Hoedstrem*) i kontrolu radne dužine, apliciran je kalcij hidroksid u obliku paste (*VOCO GmbH, Cuxhaven, Germany*). Završno, na kraju postupka, u kavitet je stavljena sterilna vatica te je isti zatvoren privremenim ispunom, *Cavit (Espe, Seefeld, Njemačka)*.


Nakon provedene početne endodontske terapije provedena je temeljita inicijalna terapija okolnog parodonta. Odstranjene su sve meke i tvrde naslage na vidljivim dijelovima kliničke krune i s površine korjenova te unutar samog parodontnog džepa. Očišćeni dio je osušen pomoću komprimiranog zraka iz puhaljke te je provedena terapija stvaranja polja hladne atmosfere pomoću PA sonde (Slika 14).



Slika 14. Odstranjivanje mekih i tvrdih naslaga (a) i terapijska primjena PA sonde u području furkacije (b).

Preuzeto s dopuštenjem autora: Prof. dr. sc. Božidar Pavelić

Pomoću posebno konstruirane KP štrcaljke i posebnog nastavka (*capillary tip*) u područje džepa instilirano je 2,2 ml ozona u tri ponavljanja (Slika 15). Tijekom instilacije dobiven je obilan gnojno-sukrvavi sadržaj koji nakon treće instilacije više nije bio prisutan.

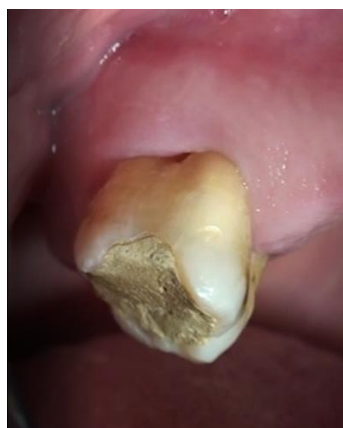

Slika 15. Priprema ozona (a) i njegova aplikacija pomoću KP štrcaljke u područje parodontnoga džepa (b).

Preuzeto s dopuštenjem autora: Prof. dr. sc. Božidar Pavelić

2. Posjet

Tijekom provedenog kontrolnog kliničkog pregleda nakon dva dana vidi se izrazito smanjenje znakova upale u području parodonta (krvarenje i gnojni sadržaj više nije prisutan, smanjenje odnosno gotovo potpuni izostanak otoka) (Slika 16). Osjetljivost na perkusiju neznatna, a osjetljivost na palpaciju izrazito reducirana i jedva zamjetna). Pacijent navodi izostanak bolova koje je osjećao prije početka provođenja postupka liječenja.

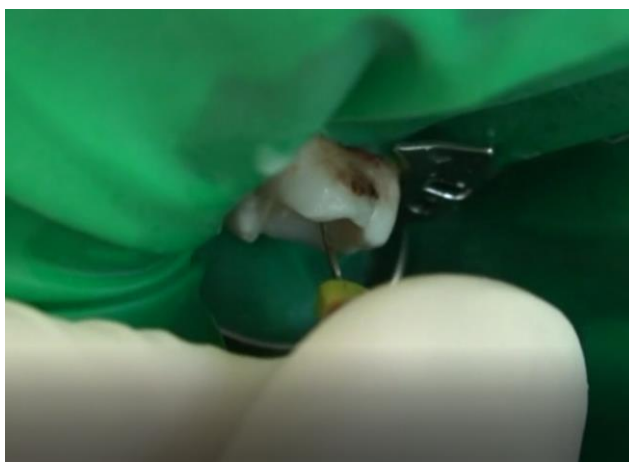

Slika 16. Klinička nalaz kod druge posjete.

Preuzeto s dopuštenjem autora: Prof. dr. sc. Božidar Pavelić

Odstranjen je privremeni ispun i izolirano radno polje pomoću koferdama. Unutar kanala vidljivi su samo sporadični nalazi upalnog eksudata iz područja periapiksa.

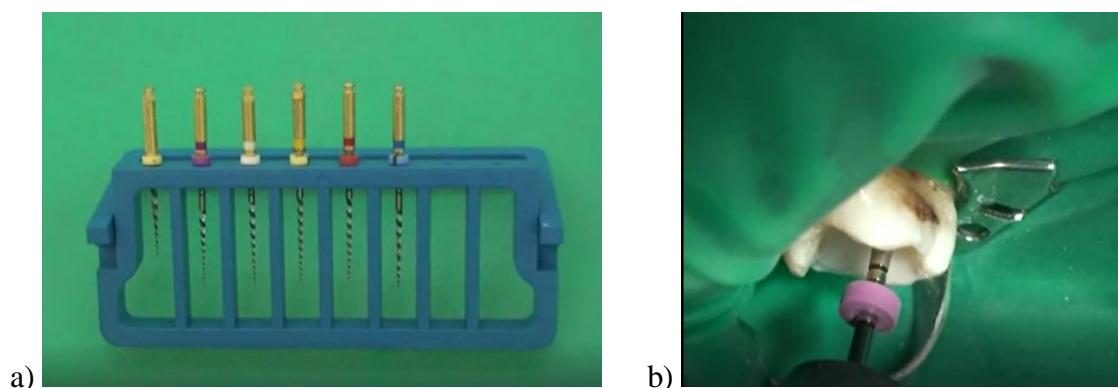
Pristupilo se daljnjoj kemomehaničkoj obradi korijenskih kanala. U mehaničkoj obradi uporabljene su ručne i strojne tehnike. Kod ručnih tehnika čišćenja korišteni su instrumenti po *Hoedstremu* (veličine od 15 do 25) te proširivači (veličine od 15 do 25) (Slika 17).



Slika 17. Odstranjivanje infektivnog sadržaja i osiguranje prohodnosti kanala.

Preuzeto s dopuštenjem autora: Prof. dr. sc. Božidar Pavelić

Zavisno od oblika i veličine endodontskog prostora, navedeni instrumenti rabljeni su u svrhu odstranjenja inficirane površine dentina unutar kanala i kao priprema za provođenje daljnjeg čišćenja strojnom tehnikom. Pri tome je bilo važno odstraniti sve ostatke infektivnog sadržaja i osigurati nesmetani prolaz instrumentima strojne tehnike. Uporabljena je ProTaper universal tehnika čišćenja korijenskih kanala (*Maillefer, Ballaigues, Switzerland*) (Slika 18).

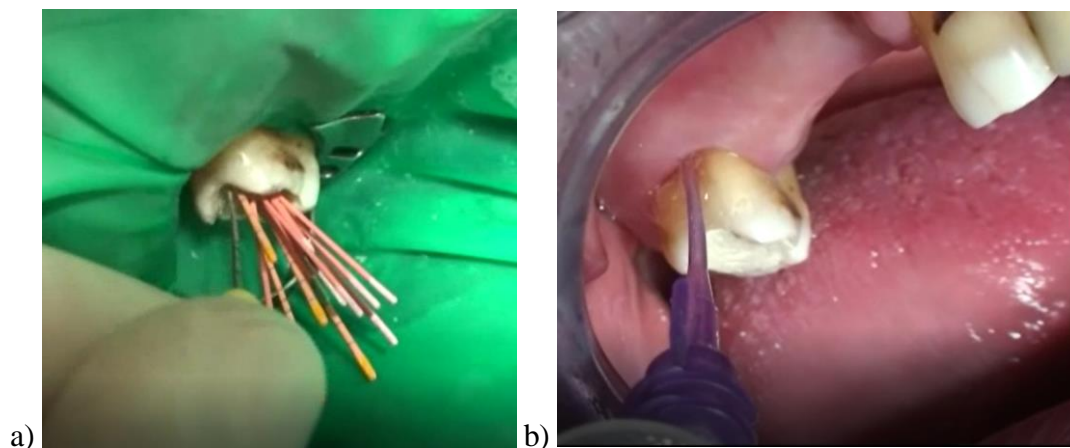


Slika 18. Set instrumenata ProTaper universal (a) i primjena strojne tehnike (b).

Preuzeto s dopuštenjem autora: Prof. dr. sc. Božidar Pavelić

Tehnika obrade provodila se prema preporuci proizvođača pri čemu su nakon svakog finalnog instrumenta (F1, F2, F3) pomoću instrumenta po Hoedstremu odstranjeni ostaci iz kanala uz provjeru prohodnosti kanala. Kao helator koristila se Glyde pasta (*Maillefer, Ballaigues, Switzerland*) uz ispiranje natrijevim hipokloritom (2.5 %, 5 ml po kanalu, *Kemika, Zagreb, Hrvatska*). Završna izrada stopa rađena s proširivačem 35 za palatinalni kanal te proširivačem 25 za mb1, mb2 i db kanal. Nakon završnog ispiranja s natrijevim hipokloritom kanali su posušeni papirnatim štapićima (*DiaDent, Burnaby, Kanada*) te je ponovljen postupak dezinfekcije pomoću PA sonde (intenzitet: 100%, vrijeme: 120 sekundi) i instilacije ozona (2,2 ml po kanalu).

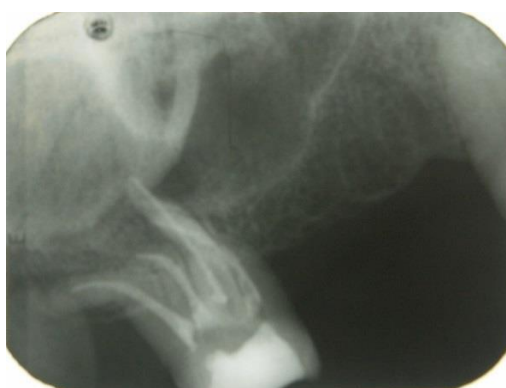Punjenje kanala urađeno je tehnikom hladne lateralne kondenzacije. Uporabljene su gutaperke (*DiaDent, Burnaby, Kanada*) i pasta za punjenje kanala AH-plus (*Dentsply De Trey, Konstanz, Njemačka*). Nakon završenog punjenja koronarni dio punjenja odstranjen je ugrijanim instrumentom (*Pluger*) (*Roeko, Coltène/Whaledent AG, Švicarska*), a ostaci paste temeljito su očišćeni sterilnom vaticom umočenom u alkohol, a cijeli je kavitet završno posušen pomoću komprimiranog zraka iz puhaljke (Slika 19).



Slika 19. Tehnika hladne lateralne kondenzacije (a) i instilacija ozona u područje furkacije (b).

Preuzeto s dopuštenjem autora: Prof. dr. sc. Božidar Pavelić

Završno je u kavitet stavljena sterilna vatica prekrivena privremenim ispunom, Cavit (*Espe, Seefeld, Njemačka*). Nakon skidanja koferdama ponovljen je postupak instilacije ozona pomoću KP štrcaljke u područje furkacije zuba (*capillary tip, 3x2,2 ml*), pri čemu je dobiven prozirni žućkasti sadržaj bez prisutnog gnoja i/ili krvi. Pacijent je upućen na izradu kontrolne rtg slike (Slika 20).



Slika 20. Rtg nalaz kontrole punjenja.

Preuzeto s dopuštenjem autora: Prof. dr. sc. Božidar Pavelić

3. Posjet

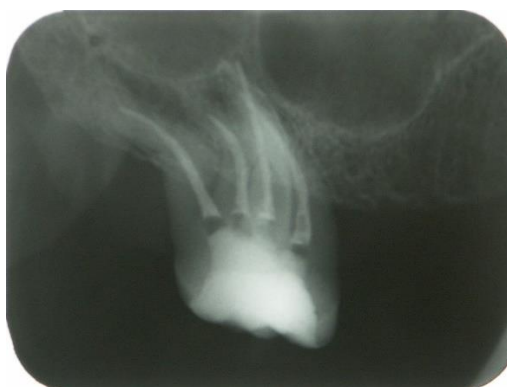Pacijent dolazi 7 dana nakon punjenja korjenskog kanala, više nema bolova te navodi izostanak neugodnog mirisa i cijedenja sadržaja iz džepa koje je prije bilo prisutno. Kliničkim nalazom vidi se izostanak otoka, a nalaz gingive je uredan i bez prisutnih znakova upale.

Radiološki nalaz je potvrdio uspješnost provedene terapije uz još vidljivo prosvjetljenje u području oko vrška korijena (mb1 i mb2 kanali). Pacijent je naručen na kontrolni pregled za šest mjeseci te upućen primarnom doktoru dentalne medicine za izradu završnog ispuna uz napomenu i savjet o potrebi izrade fiksno-protetskog rada (most 13 – 17).

4. Posjet/kontrola nakon dvije godine

Pacijent nije došao na kontrolni pregled nakon šest mjeseci, a kao razlog nedolaska naveo je poslovne obaveze te izostanak bilo kakvih simptoma od strane liječenog zuba. Kliničkim pregledom vidi se urađeni kompozitni ispun. Test na perkusiju i palpaciju negativan a pregledom pomoću parodontne sonde u području furkacije dobivena je dubina od tri milimetra dok je u preostalim dijelovima u granici fizioloških nalaza unutar 1,5 do 2 mm.

Na kontrolnoj rtg slici vidi se uredan nalaz parodontne pukotine te cijeljenje, odnosno, izostanak prosvjetljenja u području periapiksa koje je bilo vidljivo na početku terapije. Pacijentu je ponovo savjetovana sveobuhvatna oralno-protetska rehabilitacija (Slika 21).



Slika 21. Kontrolni rtg nalaz nakon dvije godine.

Preuzeto s dopuštenjem autora: Prof. dr. sc. Božidar Pavelić

Navedenim terapijskim postupkom se uz primjenu tzv. biooksidacijske terapije koja je obuhvatila primjenu ozona i hladne atmosferske plazme, uz standardni postupak, prikazan je novi mogući pristup u terapiji pulpo-parodontne bolesti. Postignuti pozitivni rezultat liječenja, uz izbjegavanje dodatne primjene antibiotika, upućuje na zaključak da bi se ovakav način liječenja mogao uvesti u svakodnevni klinički rad kao nova smjernica u terapiji navedenih bolesti.

3. RASPRAVA

Biooksidacijska terapija jest primjer suvremene terapije kojom se pomoću ozona i/ili hladne atmosferske plazme postiže visoki antimikrobni učinak uz stimulaciju regenerativnih i reparatornih procesa, a bez štetnog učinka na vitalno tkivo. Dio današnjih generatora dobivanja hladnog atmosferskog plazma polja temeljeni su na Teslinom patentu uređaja za proizvodnju ozona („*Apparatus for producing ozone*“) iz 1896. godine, gdje se plazma polje stvara na osnovi dielektričnog pražnjenja pomoću staklenih sondi ispunjenih plemenitim plinom (6).

Svi takvi uređaji sadrže osnovni set staklenih elektroda prikladnih za primjenu u različitim kliničkim slučajevima, prema preporukama proizvođača. U endodontskoj terapiji plazma-terapijom postiže se iznimno visoki stupanj dezinfekcije u kratkom vremenu. I u endodontskom i u parodontnom prostoru može se pristupiti pomoću staklenih sondi ili instilacijom ozona pomoću posebno konstruiranih šprica (11, 12). Točan mehanizam spomenutih procesa još nije u cijelosti razjašnjen, ali su klinička iskustva u primjeni takve terapije pokazala obećavajuće rezultate za njihovu daljnju primjenu (13).

Kod parodontološke terapije pulpo-parodontne bolesti može se primijeniti pri provođenju inicijalne terapije kao i tijekom kirurških zahvata. Pri izvođenju kirurških zahvata, bilo u parodontologiji ili kirurgiji, terapija hladnom atmosferskom plazmom može biti od velike pomoći. Može se uporabiti za pripremu i dezinfekciju područja kirurškog zahvata te za obradu rane tijekom kirurškog zahvata i nakon njega. Postupci zbrinjavanja rane mogu se provoditi i naknadno, čime se postiže brže i bezbolnije cijeljenje (6). Osim već navedenog antimikrobnog učinka, zamjetan je i učinak koji potiče reparacijske procese u organizmu, između ostaloga, djelujući i na procese u epitelnim stanicama (6, 12, 13).

Liječenje pulpo-parodontne bolesti zahtijeva temeljit pristup u planiranju i provođenju terapije. Preduvjet za takav postupak jest pažljivo uzeta anamneza te urađen klinički pregled uz učinjenu radiološku dijagnostiku.

Izbor vrste terapije ovisi o postavljenoj dijagnozi, odnosno, o uzroku nastanka upale. Ukoliko se radi o primarno endodontskoj leziji, liječenje se primarno usmjerava prema endodontskoj terapiji, dok se kod primarno parodontološkog uzroka započinje s parodontološkom terapijom. Kod prave endo-paro lezije istovremeno se za počinje s obje vrste terapije.

Cilj endodontske terapije jest odstraniti infekciju iz korijenskog kanala te ispreparirati korijenski kanal za završno punjenje koje mora ispuniti cijeli endodontski prostor. U tu svrhu koriste se ručne i strojne tehnike za čišćenje i širenje kanala te određene antiseptičke otopine za njegovo ispiranje. Koja će se tehnika/tehnike obrade korijenskog kanala uporabiti ovisi o procjeni terapeuta. Cilj svake tehnike obrade jest postići što je moguće veću uspješnost bez štetnog učinka na okolno zdravo tkivo.

Vodena otopina natrijeva hipoklorita (NaOCl) najčešće se rabi kao antiseptična otopina za ispiranje korijenskoga kanala, a koristi se u koncentracijama od 0,5 do 6% (14). Razlog tako široke primjene natrijevoga hipoklorita jest njegov antimikrobni učinak i sposobnost otapanja ostataka tkiva (vitalnog i nekrotičnog) unutar korijenskoga kanala. Klorheksidin (CHX) je antiseptik koji se ubraja u skupinu bigvanida. U endodonciji se koristi u obliku 2% otopine klorheksidin glukonata (15). Ukoliko se primjenjuju oba navedena antimikrobna sredstva, potrebno je između pojedinačne primjene uraditi ispiranje fiziološkom otopinom kako bi se spriječila interakcija koja posljedično dovodi do stvaranja obojenih precipitata.

Za uklanjanje zaostatnoga sloja te za demineralizaciju dentinske površine najčešće se rabe sredstva temeljena na etilendiamintetraoenoj kiselini (EDTA), obično u koncentraciji od 15 do 17%.

Ispiranje korijenskog kanala mora se provoditi pažljivo pomoću igle i šprice. Pravilan način ispiranja korijenskog kanala izvodi se umjerenim pritiskom na klip šprice uz kontinuirano pomicanje igle unutar korijenskoga kanala u smjeru vrška korijena i nazad. Kod ispiranja uvijek treba obratiti pažnju na dubinu postavljanja igle u kanalu i njezin odnos prema radnoj dužini. Naime, upitno je prodiranje sredstava za ispiranje korijenskog kanala u završni dio vrška korijena (16).

Nedostatak jasnih kliničkih simptoma upale u području parodonta ne znači da ona kao takva i ne postoji. Primarno nezbrinuta endodontska lezija, zbog specifične anatomske-histološke povezanosti, izaziva obrambenu reakciju i stvaranje upalnog infiltrata u području parodonta. Koliko će takav upalni infiltrat biti izražen ovisi o vrsti i agresivnosti prisutnih mikroorganizama, putevima širenja infekcije te sposobnosti organizma da se od takvog tipa infekcije obrani. Važno je povezati klinički i radiološki nalaz s anatomskim karakteristikama kako samog endodontskog prostora tako i okolnog parodonta te okolnih anatomskih struktura.

Kakva će klinička slika upale nastati ovisi i o količini stvorenog infiltrata te putevima njegovog daljnjeg širenja. S jedne strane može biti razložen i resorbiran od strane samog organizma, dok s druge strane svojim daljnjim rastom nastavlja širenje u okolno tkivo. Nastali sadržaj može se kroz prostor između površine korijena i okolne alveole, između periodontnih vlakana, drenirati u područje usne šupljine a da se pri tome na nalazi jasna klinička slika upale na okolnom parodontu. Nadalje, stvoreni upalni infiltrat može se, zbog svojih karakteristika, širiti kroz okolnu kost do periosta i pokrivajuće sluznice te tamo oblikovati drenažni otvor tvoreći tako nastanak fistule ili sinus trakta. Pojavi fistule obično prethode simptomi bolnosti i prisutnost otoka u području mekih tkiva. Kad je jednom stvorena, obično se simptomi koji su prethodili njezinom nastanku smiruju ili u potpunosti nestaju. U takvim slučajevima često se dijagnoza postavlja temeljem slučajnog kliničkog nalaza s obzirom na to da pacijent nema nikakvih tegoba.

Posebnu važnost u postavljanju dijagnoze treba dati odnosima parodonta s ostalim anatomskim strukturama. I gornja i donja čeljust imaju zasebne karakteristike anatomske građe koja čini potporu i okruženje parodonta. Kod donje čeljusti parodont se nastavlja na tijelo čeljusti kojeg čini kompaktna kost. Alveolni nastavak koji čini osnovu parodonta nastaje s razvojem zuba/zubi i nestaje njihovim gubitkom odnosno vađenjem. Važno je poznavati područja hvatišta mišića s obzirom na to da takva hvatišta određuju smjer širenja upalnog sadržaja odnosno gnoja. Ukoliko se sadržaj usmjeri iznad hvatišta milohoidnog mišića otok će biti prisutan unutar usne šupljine dok širenjem ispod hvatišta mišića otok ulazi u područje dna usne šupljine te se vidi i/ili palpira ispod ruba donje čeljusti. Kod gornje čeljusti posebnu anatomsku karakteristiku čini prisutnost sinusa i njegov odnos s okolnim parodontom odnosno s korjenovima zubi koji se nalaze u blizini samog sinusa. Kao i kod donje čeljusti, alveolni nastavak se razvija i oblikuje tijekom razvoja zubi dok se resorbira i/ili nestaje gubitkom ili vađenjem zuba/zubi. Tijekom razvoja stomatognatog sustava u području gornje čeljusti razvija se i sinusna šupljina s karakterističnim odnosom prema okolnim strukturama (orbita, nosna šupljina, alveolni nastavak). Anatomska obilježja same sinusne šupljine (oblik i veličina) razlikuje se od pacijenta do pacijenta. Posebno je važan odnos položaja korjenova okolnih zubi prema sinusu. Korjenovi mogu s okolnom kosti biti jasno odijeljeni od sinusa, mogu biti u kontaktu s granicom sinusom ali ne ulaze u njegovu šupljinu i mogu manjim ili većim dijelom ulaziti u šupljinu sinusa. U navedenim slučajevima sam položaj i odnos korjenova prema sinusu određuje razvoj i nastanak kliničke slike upale.

Radiološkom dijagnostikom pomoću male retroalveolne slike može se vidjeti prosvjetljenje u području periapiksa. No, primjenom CBCT-a dobiva se puno jasnija slika nastale upale i njezinog širenja u okolne strukture.

Specifičnost nastanka širenja infekcije iz parodonta prema endodontskome prostoru, odnosno pulpi zuba, u mnogome je povezana sa stanjem održanih potpornih struktura zuba. Prisutnost gubitka alveolne kosti kao i širenje infekcije kroz duboke parodontne džepove posljedično dovodi do širenja infekcije i uzrokovanja upalnih promjena u samoj pulpi zuba. Prisutnost postraničnih i akcesornih kanalića također povećava mogućnost širenja infekcije iz usne šupljine prema pulpi. Zbog navedenog, od velike je važnosti održavati potporne strukture zuba kod djelomično bezubih čeljusti i što je moguće prije provesti funkcijsko-protetsku rehabilitaciju. Posebnost problema jest u tome što se kod kliničkog pregleda djelovi povećanih kliničkih kruna procjenjuju kao zasebne zdrave žvačne jedinice s obzirom da se može raditi o gotovo intaktnim krunama zuba. Od velike je važnosti provesti temeljit klinički pregled s posebnim naglaskom na procjenu prisutnosti parodontnih džepova (gubitak epitelnog pripoja i pridružene kosti alveolnog nastavka u području periodontnog ligamenta). Naime, sam odnos i položaj pričvrstne gingive u odnosu na kliničku krunu ne znači prateću prisutnost alveolne kosti.

Primjena biooksidacijske terapije ima teoretsku osnovu za postizanje terapijskog učinka kod kliničke slike pulpo-parodontne bolesti. Lako se primjenjuje i nema neželjeni učinak na okolno tkivo. Za potvrdu rezultata dobivenih u ovome radu kao i za uvođenje ovakvog načina terapije u svakodnevni klinički postupak potrebna su daljnja klinička istraživanja koja bi potvrdila dobivene rezultate.

4. ZAKLJUČAK

Uspješnost liječenja pulpo-parodontne bolesti u velikoj mjeri ovisi o znanju i iskustvu terapeuta, opremljenosti ordinacije te motiviranosti pacijenta za provođenje same terapije. Zbog anatomske-morfološke povezanosti primarnu je leziju ponekad gotovo nemoguće dijagnosticirati. U terapijskome postupku zbrinjavanja pulpo-parodontne bolesti opisane u ovome radu korištena je biooksidacijska terapija na dva načina. Prvi način, stvaranjem polja hladne atmosferske plazme dielektričnim barijernim izbojem na mjestu terapijske primjene pomoću PA staklene sonde ispunjene plemenitim plinom i drugi način, primjenom posebno konstruirane KP štrcaljke za instilaciju ozona. Za instilaciju stvorenog ozona, iz posebno konstruirane KP štrcaljke na željeno mjesto, rabe se dva tipa posebnih injekcijskih nastavaka: *navi tip* za instilaciju u korijenske kanale i *capillary tip* za instilaciju u parodontne džepove. Primjenom ovog načina terapije postignuti je željeni klinički rezultat bez štetnog učinka na okolno zdravo tkivo. Ovakav način terapije može se provoditi samostalno ili kombinirati s drugim vrstama terapije.

5. LITERATURA

1. Walton RE, Torabinejad M. Principles and practice of endodontics, 4th ed. Philadelphia: WB Saunders, 2008.
2. Wolf HF, Rateitschak-Pkuss EM, Rateitschak KH. Parodontologija, Stomatološki atlas, 3. izdanje, 2009.
3. Zehnder M, Gold SI, Hasselgren G. Pathologic interactions in pulpal and periodontal tissues. *J Clin Periodontol.* 2002; 29: 663–71.
4. Lindhe J, Karring T, Lang NP. Clinical periodontology and implant dentistry, 4th edition, Blackwell Publishers Ltd., 2003.
5. Schmidt JC, Walter C, Amato M, Weiger R. Treatment of periodontal-endodontic lesions – a systematic review. *J Clin Periodontol.* 2014; 41: 779–90.
6. Pavelić B, Prebeg D, Šaban A i sur. Teorijske osnove i terapijske mogućnosti primjene plazma-terapije u stomatologiji. *Medix.* 2014;20(113/114):240-5.
7. Pavelić B, Jurić H. Primjena ozona. U: Kobaslija S i sur. Minimalna invazivna terapija. Sarajevo: Dobra knjiga. 2012;317-22.
8. Weltmann KD, Kindel E, von Woedtke T, Hähnel M, Stieber M, Brandenburg R. Atmospheric-pressure plasma sources: Prospective tools for plasma medicine. *Pure Appl Chem.* 2010;82:1223–37.
9. Isbary G, Shimizu T, Li Y-F, Stolz W, Thomas HM, Morfill GE, Zimmermann JL. Cold atmospheric plasma devices for medical issues. *Exp Rev Med Dec.* 2013;10(3):367-77.
10. Isbary G, Zimmermann JL, Shimizu T, Morfill GE, Thomas HM, Steffes B, Heinlin J, Karrer S, Stolz W. Non-thermal Plasma – more than 5 years of clinical experience. *Clin Plasma Med* 2013;1(1):19-23.
11. Schaudinn C, Jaramillo D, Freire MO, et al. Evaluation of a nonthermal plasma needle to eliminate ex vivo biofilms in root canals of extracted human teeth. *Int Endod J.* 2013; 46(10):930-7.
12. Pan J, Sun K, Liang Y, et al. Cold plasma therapy of a tooth root canal infected with enterococcus faecalis biofilms in vitro. *J Endod.* 2013;9(1):105-10.
13. Isbary G, Shimizu T, Zimmermann JL, et al. Randomized placebo-controlled clinical trial showed cold atmospheric argon plasma relieved acute pain and accelerated healing in herpes zoster. *Clinical Plasma Medicine.* 2014;2:50-5.
14. Mohammadi Z. Sodium hypochlorite in endodontics: An update review. *Int Dent J.* 2008; 58(6):329-41.

15. Peters OA, Peters CI, Basrani B. Cleaning and Shaping the Root Canal System. In: Hargreaves KM, Berman LH, editors. Cohen's Pathways of the Pulp. 11th ed. St. Louis: Elsevier; 2016. p. 209-70.
16. Boutsoukis C, Lambrianidis T, Kastrinakis E. Irrigant flow within a prepared root canal using various flow rates: a Computational Fluid Dynamics study. *Int Endod J.* 2009; 42(2):144-55.

6. ŽIVOTOPIS

Krešimir Kuftinec rođen je 28. srpnja 1989. u Zagrebu. Nakon završene osnovne škole upisao je XVI. gimnaziju u Zagrebu na dvojezičnom programu na hrvatskom i engleskom jeziku. Maturirao je 2008. godine, a 2010. godine upisao je Stomatološki fakultet Sveučilišta u Zagrebu. Tijekom studija sudjelovao je na više domaćih i međunarodnih znanstveno-stručnih skupova. 2017. godine dobio je Rektorovu nagradu za izvorni znanstveni rad te je isti i objavio.

Objavljeni radovi:

1. Laktić M, Kuftinec K, Čelebić A, Kovačić I, Alhajj MN, Kiršić SP. Psihometrijske značajke hrvatske verzije upitnika o utjecaju stomatološkog okruženja na stres studenata dentalne medicine. *Acta stomatol Croat.* 2017;51(3):188-94.