

Taurodontizam i ostale dentalne anomalije

Alagić, Dea

Master's thesis / Diplomski rad

2018

Degree Grantor / Ustanova koja je dodijelila akademski / stručni stupanj: **University of Zagreb, School of Dental Medicine / Sveučilište u Zagrebu, Stomatološki fakultet**

Permanent link / Trajna poveznica: <https://um.nsk.hr/um:nbn:hr:127:742316>

Rights / Prava: [Attribution-NonCommercial 3.0 Unported / Imenovanje-Nekomercijalno 3.0](#)

Download date / Datum preuzimanja: **2025-01-16**



Repository / Repozitorij:

[University of Zagreb School of Dental Medicine
Repository](#)





SVEUČILIŠTE U ZAGREBU
STOMATOLOŠKI FAKULTET

Dea Alagić

TAURODONTIZAM I OSTALE DENTALNE ANOMALIJE

Diplomski rad

Zagreb, 2018.

Rad je ostvaren na Stomatološkom fakultetu Sveučilišta u Zagrebu, Zavod za dječju i preventivnu dentalnu medicinu.

Mentor rada: doc. dr. sc. Tomislav Škrinjarić, Zavod za dječju i preventivnu dentalnu medicinu, Stomatološki fakultet, Sveučilište u Zagrebu.

Lektor hrvatskog jezika: Katarina Čičmak, prof. hrvatskog jezika

Lektor engleskog jezika: dr. sc. Andreja Marina, prof. engleskog jezika

Sastav povjerenstva za obranu diplomskog rada:

1. _____

2. _____

3. _____

Datum obrane rada: _____

Rad sadrži: 34 stranice

8 slika

1 CD

Osim ako nije drugačije navedeno, sve ilustracije (tablice, slike i dr.) u radu su izvorni doprinos autora diplomskog rada. Autor je odgovoran za pribavljanje dopuštenja za korištenje ilustracija koje nisu njegov izvorni doprinos, kao i za sve eventualne posljedice koje mogu nastati zbog nedopuštenog preuzimanja ilustracija odnosno propusta u navođenju njihovog podrijetla.

Zahvala

Zahvaljujem svome mentoru doc. Tomislavu Škrinjariću na strpljenju, stručnim savjetima i susretljivosti pri izradi ovog rada te znanju prenesenom tijekom studija.

Veliko hvala mojoj obitelji, a posebice mojim roditeljima, bratu i bakama na bezuvjetnoj podršci i ljubavi kroz čitav život i studij.

Hvala i mojim prijateljima koji su svakodnevna inspiracija i motivacija u radu, a posebno hvala Kristini, Janji i Larisi bez kojih ovaj studij ne bi bio tako zanimljiv i zabavan.

Taurodontizam i ostale dentalne anomalije

Sažetak

Sam naziv taurodontizam, potječe od Sir Arthura Keitha iz davne 1913., a dolazi od riječi *tauros* (govedo) i *odontos* (zub). Taurodontizam je morfološka anomalija zuba koju rijetko susrećemo kod modernog čovjeka. Izostanak konstrikcije na caklinsko-cementom spojištu, povećano tijelo i pulpna komorica te skraćeni korijeni, glavne su karakteristike taurodontizma. Smatra se da nastaje zbog izostanka pravodobne invaginacije Hertwigove epitelne ovojnice. Prema stupnju izraženosti anomalije Shaw razlikuje: hipotaurodontne, mezotaurodontne i hiperturodontne zube. Može se javiti i u trajnoj i u mliječnoj denticiji, ali su najčešće zahvaćeni trajni kutnjaci. Taurodontizam se može javiti kao izolirano svojstvo, može se javiti uklopljeno u sindrome ili kao posljedica poremećaja broja spolnog X kromosoma. Klinički taurodontni zubi izgledaju normalno, a tijekom stomatološkog liječenja otkrivaju se rendgenskim snimanjem. Liječenje taurodontnih zuba, zbog njihovih morfoloških karakteristika, može biti otežano.

Ključne riječi: taurodontizam; sindromi; liječenje

Taurodontism and Other Dental Anomalies

Summary

The term *taurodontism* itself was coined by Sir Arthur Keith in 1913 and is a compound of the Old Greek words *tauros* (ταῦρος), which means the bull, and *odontos* (ὀδόντος), a tooth. Taurodontism is a morphological tooth anomaly which rarely occurs in modern humans. The lack of constriction at the cemento-enamel junction, an enlarged tooth body and pulp chamber and shorter roots are typical features of this condition. It is considered that the condition is caused by the failure of Hertwig's epithelial sheath diaphragm to invaginate (at the proper level). According to the degree of severity Shaw classified taurodontism as hypotaurodontism, mesotaurodontism and hypertaurodontism. Although the condition can occur both in primary and permanent dentition, it is most common in permanent molars. Taurodontism can occur as an isolated trait, incorporated in syndromes or the result of the abnormal number of an X-linked chromosome. Clinically taurodontic teeth look normal, therefore during the dental treatment they are diagnosed after a dental radiograph. Due to their morphological features the treatment of taurodontic teeth can be difficult.

Key words: taurodontism; syndromes; treatment

Sadržaj

1. UVOD	1
2. TAURODONTIZAM.....	3
2.1. Epidemiologija i povijest.....	4
2.2. Etiologija.....	6
2.3. Klasifikacija taurodontizma.....	7
2.4. Taurodontizam i ostale dentalne anomalije	10
2.4.1. <i>Amelogenesis imperfecta</i> udružena s taurodontizmom.....	10
2.4.2. Hipodoncija udružena s taurodontizmom	12
2.4.3. Lobodoncija	13
2.5. Sindromi povezani s taurodontizmom	14
2.5.1. Aneuploidija X kromosoma	14
2.5.2. Downov sindrom.....	15
2.5.3. Trihodentoosealni sindrom	16
2.5.4. Van der Woudeov poremećaj.....	17
2.5.5. Ackermanov sindrom.....	17
2.6. Dijagnostika.....	18
2.6.1. Anatomska obilježja.....	18
2.6.2. Kliničke značajke	18
2.6.3. Obilježja na rendgenu	19
2.7. Diferencijalna dijagnostika.....	20
2.8. Liječenje	21
2.28.1. Endodontsko liječenje	21
2.8.2. Parodontološko liječenje	22
2.8.3. Oralnokirurško liječenje.....	22

2.8.4. Protetsko liječenje	22
3. RASPRAVA	24
4. ZAKLJUČAK	27
5. LITERATURA.....	29
6. ŽIVOTOPIS	33

1. UVOD

Pojam taurodontizam dolazi od grčkih riječi *tauros* (govedo) i *odontos* (zub), što u doslovnom prijevodu znači „zubi kao u goveda“ (1). Pojam taurodontizam prvi je opisao Sir Arthur Keith još davne 1913. godine (2). Proučavajući višekorijenske zube neandertalaca, Keith je uočio sličnosti u vanjskim obilježjima zuba neandertalaca i goveda te je, uvevši taj pojam, htio takve zube diferencirati od normalnih zuba europskog čovjeka (3). Za kutnjak suvremenog čovjeka uveo je naziv cynodont (zub kao u psa), koji ima malu pulpnu komoricu iznad ruba alveolarne kosti s izraženim suženjem na spojištu cakline i cementa (1).

Vertikalno povećana pulpna komora, apikalno položeno dno pulpne komore, apikalno pomaknute bifurkacije i trifurkacije korjenova višekorijenskih zuba te izostanak konstrikcije koja prati caklinsko-cementno spojište, obilježja su taurodontizma (4). Iako je Keith smatrao da je taurodontizam svojstven samo za neandertalce, mnoga suvremena istraživanja dokazala su da se ova rijetka pojava atavizma pojavljuje i kod recentnog čovjeka s učestalošću do 2% (5, 2). Najčešće zahvaća kutnjake, no može zahvatiti i pretkutnjake te može se pojaviti i u trajnoj i u mliječnoj denticiji (u trajnoj češće) (6).

1928. godine Shaw je predložio podjelu taurodontnih zuba u tri skupine: hipotaurodonte, mezotaurodonte i hipertaurdonte. Primjer hipotaurodontnog zuba je hibrid Bantu – Boskopa. Mezotaurodonte usporedio je sa zubima heidelberškog čovjeka, dok je za hipertaurdonte zube primjer zub krapinskog neandertalca (7).

Smatra se da ova anomalija nastaje zbog zakašnjele invaginacije Hertwigove epitelne ovojnice koja je bitna za razvoj korijena. Može se pojaviti kao izolirano svojstvo, uklopljeno u sindrome ili kao posljedica poremećaja broja spolnog kromosma X (6).

Svrha ovog rada je pregledno prikazati taurodontizam i ostale dentalne anomalije koje se javljaju uz njega. Također će biti prikazana njegova etiologija, klasifikacije, dijagnostika te liječenje.

2. TAURODONTIZAM

2.1. Epidemiologija i povijest

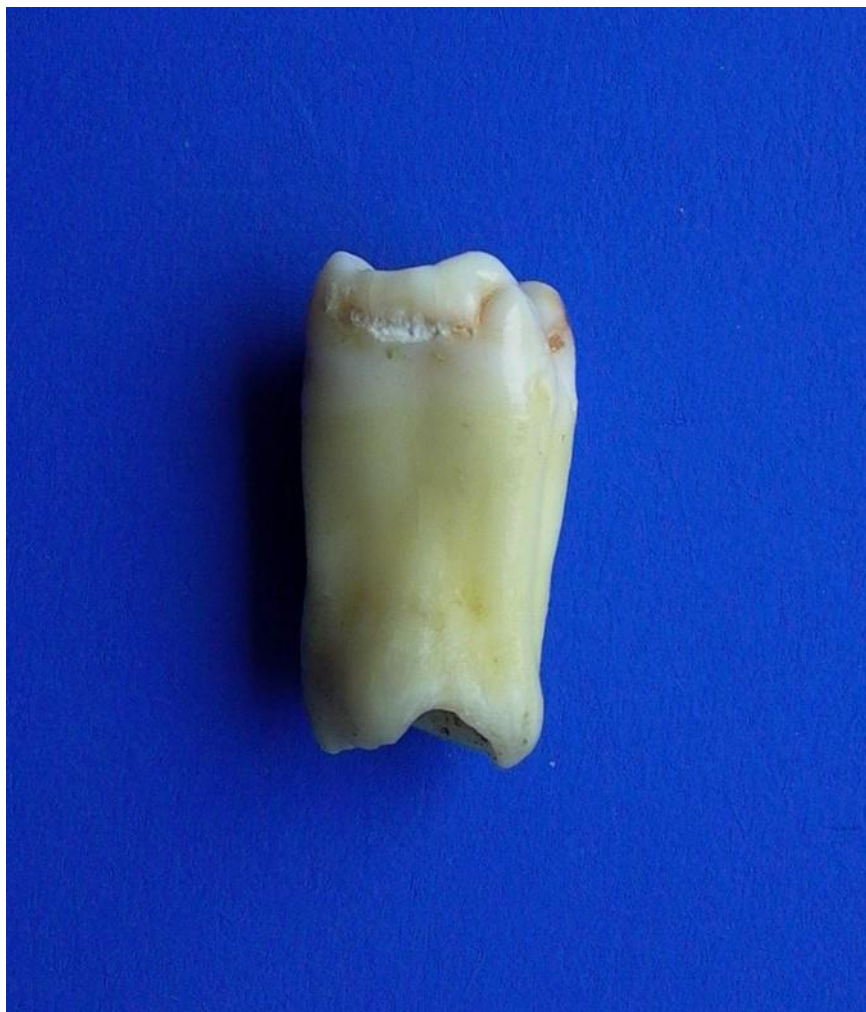Kod populacija srednjeg paleolitika, kao što su neandertalci i heidelberški ljudi, pojavnost taurodontizma bila je visoka. Neandertalci su nastanjivali Europu i Zapadnu Aziju prije približno 30 000 do 200 000 godina. Prednji zubi bili su im veliki i lopatičasti, dok su stražnji bili taurodontni i često su posjedovali dodatne okluzalne fisure i kvržice. Mliječna denticija neandertalske djece također je pokazivala obilježja taurodontizma. Smatra se da je velika pojavnost ove anomalije kod populacija iz drevnih vremena povezana s preživljavanjem. S takvim zubima mogli su lakše rastrgati životinjsku kožu, a posljedica odlaganje reparatornog dentina nije mogla tako lako obliterirati korijenske kanale taurodontnih zuba (8).

U početku se smatralo da se taurodontizam ne pojavljuje kod modernog čovjeka, bar ne u izraženom obliku. Međutim, mnoga izvješća o pojavnosti taurodontizma u trajnoj i mliječnoj denticiji suvremenog čovjeka dokazuju suprotno (Slika 1.) (9). Također, pregledom literature utvrđena je široka diskrepancija u prevalenciji taurodontizma kod različitih naroda. Pokazalo se da je učestalost taurodontizma između 5.67% i 60% (10). Studija na skupini jordanskih stomatoloških pacijenata ustvrdila je ukupnu pojavnost taurodontizma od 8%. Ruprecht i suradnici utvrdili su prevalenciju od 11.3% za pojedince u Saudijskoj Arabiji, dok su rezultati Shifmana i Channanela kod izraelskih stomatoloških pacijenata bili 5.6%, u usporedbi s 46.4% u mladim odraslim Kineza (11). Brkić i suradnici istraživali su mandibularne kutnjake 339 muških i 339 ženskih osoba u Hrvatskoj te došli do zaključka da je pojavnost taurodontizma kod normalne populacije Hrvata oko 2,6%. Istraživanja Blumberga i suradnika i Keneea o učestalosti taurodontizma kod bijele rase podudaraju se s Brkićevim rezultatima, Blumberg i suradnici 2.5%, a Kenee 3.2% (12). Kod djece se taurodontizma javlja u 0.3%. Ove varijacije u prevalenciji između populacija mogu biti posljedica etničke pripadnosti varijacije, ali također mogu utjecati i razlike u kriterijima za tumačenje taurodontizma pregledanih zuba. Neke studije su uključivale pretkutnjake, dok neke smatraju da se taurodontizam ne pojavljuje na pretkutnjacima (11).

Taurodontizam se pojavljuje i u trajnoj i u mliječnoj denticiji, može biti unilateralan ili bilateralan te može zahvatiti samo jedan zub ili nekoliko zuba u denticiji (8). Najčešće zahvaća druge kutnjake jer je taurodontizam češće i jače izražen, nego kod prvih kutnjaka, zatim slijede pretkutnjaci i na kraju prednji zubi (12).

Pojavnost taurodontizma jedino je uočena u kineskoj populaciji gdje je izražena više kod žena nego kod muškaraca (56% naspram 46%) (8).

Varrela i Alvesalo ustvrdili su pojavnost taurodontizma od 35% kod osoba s Klinefelterovim sindromom dok su Brkić i suradnici pronašli pojavnost od samo 25%. Jaspers je pronašao taurodontizam kod 30% osoba s Downovim sindromom (12).



Slika 1. Taurodontni zub. Preuzeto s dopuštenjem autor: Tomislav Škrinjarić.

2.2. Etiologija

Etiologija taurodontizma i način nastanka još uvijek nisu razjašnjeni (11). Hamner i suradnici su 1964. godine ustvrdili da će taurodontan zub nastati ukoliko se epitelna dijafragma ne invaginira u vrijeme razvoja korijena zuba (13). Drugi mogući etiološki faktor je interferencija u epitelno-mezenhimnoj interakciji (14). Goldstein smatra da se taurodontizam genetski nasljeđuje (15) te da je povezan s povećanim brojem X kromosoma (4). Druga istraživanja nisu pronašla nikakvu gensku povezanost s ovom anomalijom, ali su primijetili da se kod aneuploidije X kromosoma anomalija javlja u izraženijem obliku (13). Posljednjih godina se istražuje uloga promjene DLX3 gena i ostalih gena iz obitelji DLX3 u nastanku taurodontizma (14).

Drugi su mišljenja da dodatni kromosomski materijal uzrokuje prekid razvojne homeostaze i tako utječe na nastanak anomalije (1). Danas je napušteno mišljenje da je taurodontizam rezultat djelovanja specifičnog kromosoma ili gena, već se smatra da se taurodontizam javlja kod različitih sindroma i stanja kao posljedica razvojne nestabilnosti (16).

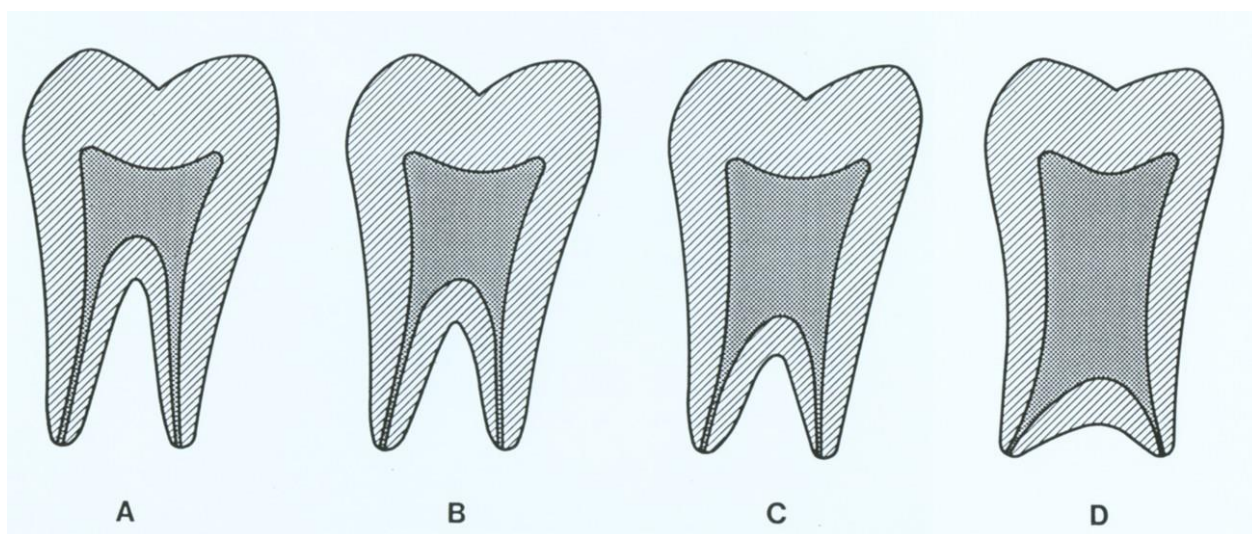
Kako se genetsko nasljeđivanje u većini slučajeva ne može dokazati, moguće je da neki vanjski faktori ometaju razvoj zuba kod djece i adolescenata. Među njima su: infekcija, prekinuta razvojna homeostaza, velike doze kemoterapije (4).

2.3. Klasifikacija taurodontizma

Shaw je na temelju pomaka dna pulpne komore klasificirao taurodontizam kao hipo, mezo i hipertaurodontizam. (Slika 2.)

- a) hipotaurodontizam: umjereno povećanje pulpne komore na račun korjenova zuba
- b) mezotaurodontizam: pulpna komora je poprilično velika i korijeni kratki, ali još uvijek odvojeni
- c) hipertaurodontizam: prizmatski ili cilindrični oblici gdje pulpna komora gotovo dosegne apeks i zatim se razdijeli u dva ili četiri kanala.

Ova subjektivna, proizvoljna klasifikacija često dovodi do pogrešne dijagnostike taurodontizma. Iako se preferira i često koristi, ne smatra se objektivnom klasifikacijom.



Slika 2. a) cinodont, b) hipotaurodontizam, c) mezotaurodontizam, d) hipertaurodontizam.

Preuzeto s dopuštenjem autora: Tomislav Škrinjarić.

Keene je predložio taurodontni indeks koji izračunava odnos između visine pulpne komore i duljine najduljeg korijena. Naveo je četiri kategorije indeksa:

- a) normalni zubi: vrijednost indeksa između 0 do 24.9%
- b) hipotaurodontni zubi: vrijednost indeksa između 25-49.9%
- c) mezotaurodontizam: vrijednost indeksa između 50-74.9%
- d) hiperturodontizam: vrijednost indeksa između 75-100%.

Nedostatak ove klasifikacije je to što se za izračunavanje indeksa koriste strukture koje su biološki promjenjive, starenjem pulpna komora podliježe promjenama, a na duljinu korijena mogu utjecati razni faktori kao što je eksterna resorpcija.

Feichtinger i Rossiwal bazirali su svoju klasifikaciju na udaljenosti od bifurkacije ili trifurkacije korijena do caklinsko-cementnog spojišta, koja bi trebala biti dulja od okluzalno-cervikalne udaljenosti (11).

Shifman i Chanannel opisali su metodu za objektivno dijagnosticiranje taurodontizma. Na rentgenogramu se izmjere tri varijable:

1. varijabla: a – udaljenost između najniže točke krova pulpne komore i najviše točke dna pulpne komore – visina pulpne komore
2. varijabla: b – udaljenost između najniže točke krova pulpne komore i apeksa najdužeg korijena zuba
3. varijabla: udaljenost između donjeg ruba caklinsko-cementnog spojišt (CCS) i najviše točke dna pulpne komore (B)

Taurodontni indeks izračunava se po formuli:

$$TI = a/b * 100$$

Taurodontizam postoji ako je vrijednost omjera varijable a i varijable b jednaka ili viša od 0.2 i ako je udaljenost od caklinsko-cementnog spojišta i najviše točke dna pulpne komore veća od 2.5 mm. Za hipotaurodontizam vrijednosti indeksa su od 20 do 30, za mezotaurodontizam od 30 do 40, a za hipertaurodontizam od 40 do 75. Zapaženo je da vrijednosti varijable 3 odgovaraju vrijednostima TI. Njezina vrijednosti za hipotaurodontizam iznosi od 2.5 do 3.7 mm, za mezotaurodontizam od 3.7 do 5.0 mm, a za hipertaurodontizam od 5 do 10 mm (1).

2.4. Taurodontizam i ostale dentalne anomalije

2.4.1. *Amelogenesis imperfecta* udružena s taurodontizmom

Amelogenesis imperfecta je skupina nasljednih anomalija koje uzrokuju defekte cakline. Defekti cakline nastaju zbog djelovanja genetskih i etioloških činitelja ili njihove interakcije. Uzrokovana je mutacijom gena za kontrolu amelogeneze, a nasljeđuje se autosomno dominantno, autosomno recesivno ili X-vezanim tipom nasljeđivanja. Najčešći tip nasljeđivanja je autosomno dominantni (17).

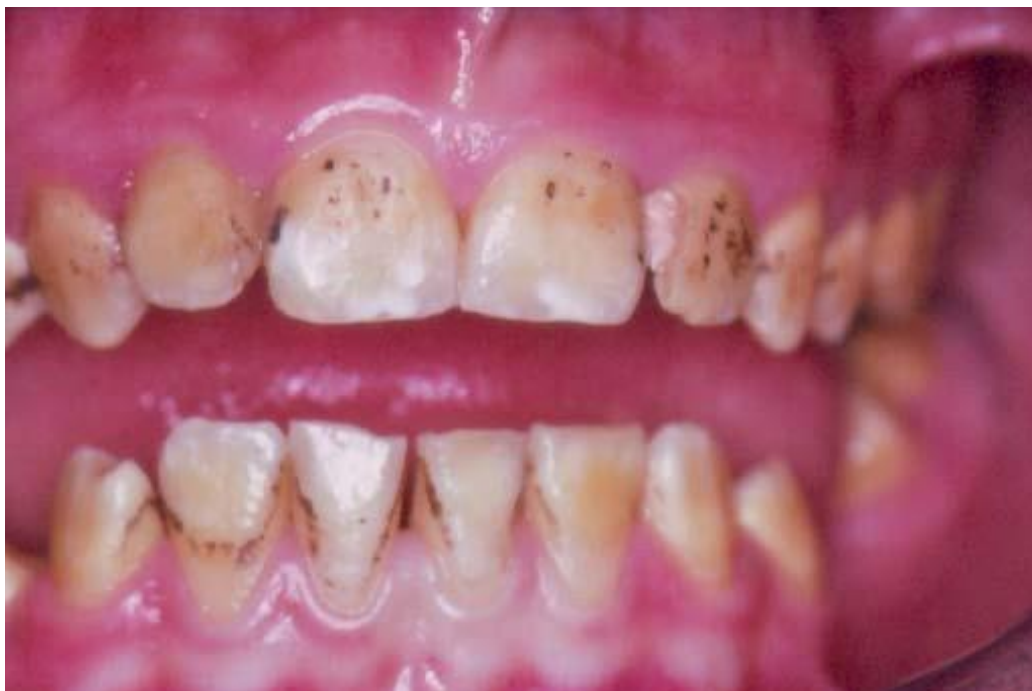Amelogenesis imperfecta udružena s taurodontizmom čini neobičan spoj defekata koji se u literaturi ne opisuju često. Mnoga izvješća o tome stanju bila su nedorečena pa se stvorila sumnja oko toga postoji li ta kombinacija defekata samostalno ili je uvijek udružena s anomalijama kose i kostiju (18). Seow je zaključila da su slučajevi dijagnosticirani kao *amelogenesis imperfecta* s taurodontizmom, nedijagnosticiran trihodentoosealni sindrom ili sasvim slučajni i nepovezani s *amelogenesis imperfectom* (19). Novija istraživanja su pokazala da genetsku podlogu trihodentoosealnog sindroma tvori delecijaska mutacija u transkripcijskom faktoru gena DLX3. Kod osoba s *amelogenesis imperfectom* povezanom s taurodontizmom nije bilo moguće naći takvu mutaciju, pa je zaključeno da su trihodentoosealni sindrom i *amelogenesis imperfecta* s taurodontizmom dva genetski različita entiteta (1).

Proces nastanka cakline može se podijeliti u tri faze, koje se zbivaju simultano:

1. stvaranje i odlaganje organskog matriksa
2. mineralizacija matriksa
3. maturacija cakline.

U svakoj razvojnoj fazi može nastati poremećaj koji rezultira određenim defektom u strukturi cakline (1). Klinički se nepravilnost strukture očituje u četiri tipa: hipoplastični, hipomineralizacijski, hipomaturacijski i udružen s taurodontizmom. Tip četiri opisuje *amelogenesis imperfectu* udruženu s taurodontizmom. On nastaje zbog poremećaja sekretorne i maturacijske faze. Predstavlja kombinaciju hipomaturacije i hipolazije, a ovisno koji je tip poremećaja više zastupljen razlikujemo hipomaturacijsko-hipoplastični i hipoplastično-hipomaturacijski podtip (17). Na kutnjacima nalazimo izraziti taurodontizam, ali mogu se utvrditi povećane pulpne komorice i na ostalim zubima (1). Klinički nalazimo žutobijele, žute

ili žutosmeđe zube s mjestimičnim rupičastim defektima, a ukoliko je caklina slabije mineralizirana, sklonija je trošenju. (Slika 3.) Može zahvatiti i trajnu i mliječnu denticiju, a nasljeđuje se autosomno dominantno (20).

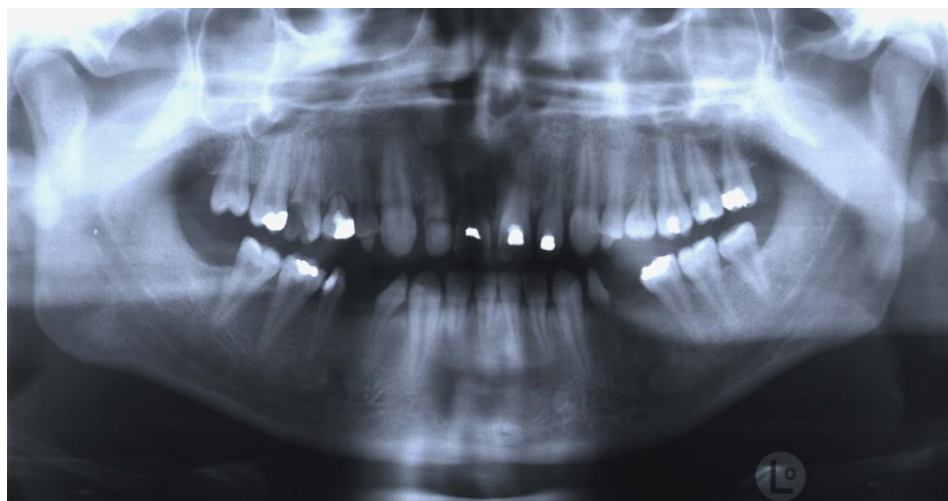


Slika 3. Klinički izgleda zuba s hipomaturacijskom *amelogenesis imperfecta* udruženom s taurodontizmom. Preuzeto s dopuštenjem autora: Tomislav Škrinjarić.

2.4.2. Hipodoncija udružena s taurodontizmom

Hipodoncijom se smatra nedostatak jednoga do šesta zuba. Najčešća je hipodoncija trećih kutnjaka, zatim bočnih sjekutića te drugih prekutnjaka. Može biti obostrana ili simetrična i jednostrana ili nesimetrična. Razlikujemo izoliranu hipodonciju ili hipodonciju povezanu sa sindromima kod kojih se hipodoncija može nasljeđivati autosomno dominantno i recesivno (5).

Seow i suradnici su u svojem istraživanju pronašli poveznicu pojavnosti hipodoncije i taurodontizma. Pronašli su da 34.8% od 66 pacijenata s hipodoncijom ima bar jedan trajni prvi mandibularni kutnjak s obilježjima taurodontizma, dok je taurodontizam pronađen samo kod 7.5% pacijenata bez hipodoncije. (Slika 4.) Taurodontizam i hipodoncija se zajedno pojavljuju u sindromima koji su najčešće ektodermalnog podrijetla. Također, taurodontizam se javlja i uz *amelogenesis imperfectu* koja je aberacija ektodermalnog podrijetla. Stoga postoji mogućnost da su hipodoncija i taurodontizam manifestacije ektodermalnog defekta. Udružena pojavnost hipodoncije i taurodontizma ukazuje da bi kliničari trebali obratiti pozornost na moguću neuobičajenu dentalnu morfologiju kod pacijenata se nedostatkom zuba kod pacijenata s nedostatkom zuba (21).

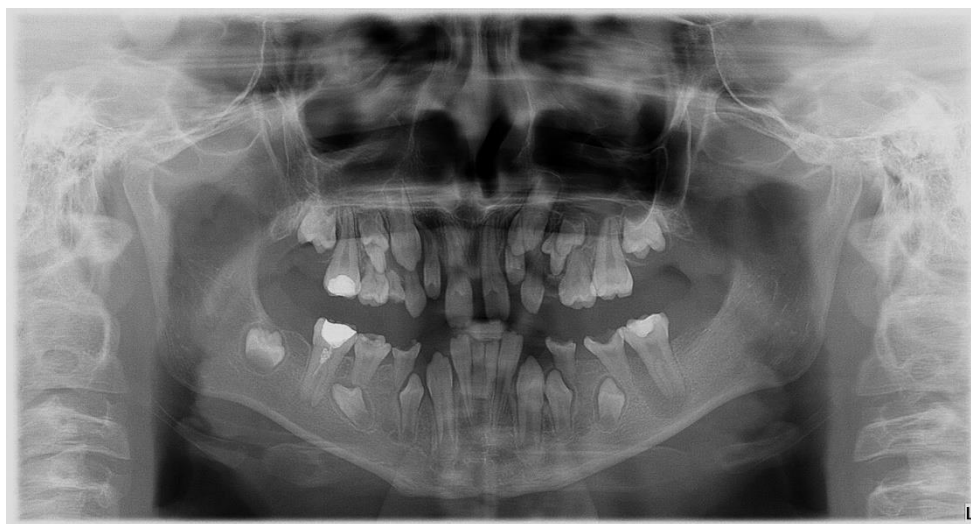


Slika 4. Hipodoncija udružena s taurodontizmom.
Preuzeto s dopuštenjem autora: Tomislav Škrinjarić.

2.4.3. Lobodoncija

Stanje sa specifičnim skupom dentalnih anomalija prvi su opisali Robbins i Keene 1964. godine. Opis višestrukih dentalnih anomalija, uključuje konične pretkutnjake, piramidne korijene kutnjaka s jednim korijenskim kanalom, trituberkularne krune očnjaka i pretkutnjaka, istaknute i nepravilne kvržice kutnjaka, lopataste sjekutiće, hipodonciju i palatinalne invaginacije na gornjim sjekutićima. Kasnije su Keene i Dahlberg uveli pojam „lobodontia“ (Slika 5.) koji je uključivao višestruke dentalne anomalije, uključujući zubne krune očnjaka i pretkutnjaka sličnih onima u mesojeda ili vuka (22). Zubne krune su smanjene veličine, a posebno krune donjih pretkutnjaka (1).

Nisu sve dentalne anomalije jednako zastupljene u svim slučajevima. Radiografskom analizom utvrđeno je da su priamidni korijeni svih kutnjaka najistaknutije obilježje i stalan nalaz kod lobodoncije (22). U literaturi se navode samo nekoliko prikaza s ovom dentalnom anomalijom. Smatra se da je učestalost ovog poremećaja manja od 1:1 000 000 te da su muškarci i žene jednako zahvaćeni. Lobodoncija je specifičan genetski entitet koji slijedi autosomno dominantan način nasljeđivanja (1). Škrinjarić i suradnici su u svom istraživanju zaključili da je učestalost lobodoncije u Hrvatskoj manja od 1:300 000, što je znatno više od podataka u literaturi (22).



Slika 5. Ortopantomogram pacijenta s lobodoncijom.
Preuzeto s dopuštenjem autora: Tomislav Škrinjarić.

2.5. Sindromi povezani s taurodontizmom

2.5.1. Aneuploidija X kromosoma

Istraživanja su pokazala veliku povezanost u pojave taurodontizma i aneuploidije X-kromosoma. Varrela i Alvesalo ispitivali su utjecaj dodatnog X-kromosoma kod muškaraca i žena na pojavu taurodontizma. Proučavajući mandibularnu denticiju, zaključili su da 30% muškaraca s dodatnim X-kromosomom i 67% žena s bar jednim dodatnim X-kromosomom imaju taurodontne kutnjake. Kontrolna grupa istraživanja Varrela i Alvesala sastojala se od normalnih muškaraca i žena, kod kojih je učestalost taurodontizma bila 2.5% kod muškaraca, odnosno 2.6% kod žena (23).

Nalaz taurodontizma u neke osobe nalaže detaljnu genetsku analizu, traženje ostalih minor anomalija, nekih sindroma i izradu kariograma (1). Ukoliko je taurodontizam znak nekog sindroma, opravdano je u prvom redu pomisliti na aberacije X-kromosoma, odnosno na prekobrojni X-kromosom, bilo da se radi o muškoj illi ženskoj osobi (13). U dječaka najčešće Klinefelterov sindrom, a u djevojčica neki od tipa X-polisomije često su praćeni taurodontizmom. Kod polisomije većeg broja X-kromosoma anomalija je obično jače izražena (1). Jasper i Witkop su pregledavali radiografske snimke devet muških i tri ženske osobe koje su u genotipu imale anomalije X-kromosoma. Utvrdili su da osam od devet muških i sve tri ženske osobe imaju taurodontne zube (13). Aberacije X-kromosoma utječu na različite dijelove zubnog razvoja, među kojima su veličina zubne krune, morfologija korijena te debljina i struktura cakline.

Kao što je već napomenuto, nalaz taurodontizma kod dječaka može upućivati na Klinefelterov sindrom. Genotip takvih osoba je 47,XXY i u ranoj pubertetskoj dobi su fenotipski neupadljive, pa se dijagnoza tog sindroma rijetko postavlja prije puberteta. Imaju karakterističan dentalni nalaz, a glavno obilježje je jako izražen taurodontizam koji mogu pratiti mali, klinasti trajni lateralni sjekutići i izražena hipodoncija. Kod teških oblika Klinefelterova sindroma nalazimo jak taurodontizam na svim mliječnim i trajnim kutnjacima. Zbog toga je kod slučajnog nalaza jače izraženog taurodontizma na ortopantomogramu potrebno učiniti detaljne genetske analize (1).

2.5.2. Downov sindrom

Engleski liječnik John Langdon Haydon Down prvi je opisao trisomiju 21, zapazivši da neka djeca s mentalnom retardacijom imaju karakterističan tjelesni izgled. Downov sindrom je najčešća anomalija u čovjeka i glavni uzrok mentalne retardacije.

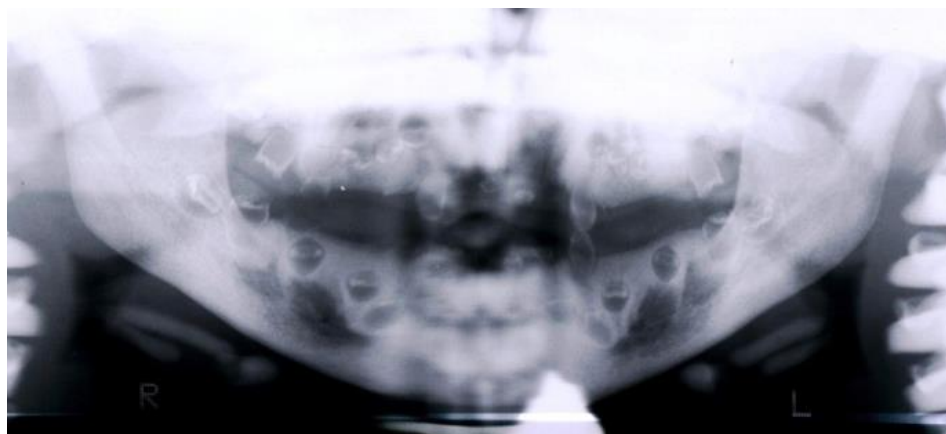Takvi pacijenti imaju 3 ili više dentalnih anomalija. U mliječnoj denticiji izražena je makrodoncija, a u trajnoj hipodoncija i mikrodoncija. Često se nalaze caklinske hipoplazije, srasli korijeni kutnjaka i taurodontizam (1).

Škrinjarić i suradnici proveli su istraživanje o zastupljenosti taurodontizma kod osoba s Downovim sindromom u Hrvatskoj. Pregledali su ortopantomograme 46 osoba (21 muškarca i 25 žena) i tako analizirali 296 kutnjaka iz obje čeljusti. Prevalencija taurodontizma u tom istraživanju bila je 69,57%, što je slično nalazu Witkopa i suradnika, koji su pronašli taurodontizam kod 57% osoba s Downovim sindromom.

Smatra se da taurodontizam uzrokuje poremećaj invaginacije Hertwigove epitelne ovojnice tijekom formiranja korijena zuba. Jaspers i Witkop smatraju da višak kromosomskog materijala kod osoba s Downovim sindromom usporava mitotsku aktivnost i rast u transverzalnim nastavcima korijenske epitelne ovojnice, što rezultira većom pojavnošću taurodontizma. S druge strane, Shapiro smatra da dodatni kromosomski materijal uzrokuje prekid razvojne homeostaze i na taj način omogućuje nastanak taurodontizma (16).

2.5.3. Trihodontoosealni sindrom

Trihodontoosealni sindrom (Slika 6.) se nasljeđuje autosomno dominantno, a sastoji se od izrazito kovrčave kose, displazije cakline, taurodontizma i kortikalne osteoskleroze. Osobe s trihodontoosealnim sindromom pri rođenju imaju izrazito kovrčavu kosu, ona tijekom vremena može postati manje kovrčava, ali može i ostati takva cijeli život. Caklina može biti hipoplastična, hipokalcificirana ili oboje. Ako je zubna caklina hipoplastična, krune zuba su male i zubi su razmaknuti, a ako je caklina hipokalcificirana, krune zuba su normalne veličine, ali su zubi diskolorirani i lakše se troše (24). Taurodontni zubi ovog sindroma oko vrška korijena imaju izgled kosti kao kod kondenziranog osteitisa. Sindrom uzrokuje delecijaska mutacija transkripcijskog faktora gena DLX3 (1).



Slika 6. Ortopantomogram pacijenta s trihodontoosealnim sindromom.

Preuzeto s dopuštenjem autora: Tomislav Škrinjarić.

2.5.4. Van der Woudeov poremećaj

Van der Woudeov poremećaj najčešći je autosomno dominantni oblik sindromskih rascjepa. Javlja se s učestalošću od oko 1:34 000 živorođenih, a uzrokuju ga brojne mutacije u genu IRF6 na lokusu 1q32. Čini oko 2% svih rascjepa usne s rascjepom nepca ili bez njega. Od nesindromskih rascjepa razlikuje se po karakterističnim jamicama na donjoj usni uz prisutne dentalne anomalije (25). Nawa i suradnici su istraživali povezanost Van der Woudeovog poremećaja i taurodontizma. Istraživanje je pokazalo da od 13 osoba s Van der Woudeovim poremećajem njih 6 je imalo neki oblik taurodontizma, što upućuje na pojavnost od 50 % (26).

2.5.5. Ackermanov sindrom

Ackerman i suradnici opisali su 1973. sindrom koji uključuje taurodontizam, juvenilni glaukom i neobičan oblik gornje usne. Uz taurodontizam mogu se pojaviti piramidni ili fuzirani korijeni kutnjaka s jedinstvenim korijenskim kanalom. Gornja usna je zadebljana, bez Kupidova luka i sa širokim filtrumom. Sindrom obilježavaju mnoge dentalne, kutane, okularne i koštane anomalije, poput entropirane donje vjeđe, sindaktilije 3. i 4. prsta na šaci i slabe tjelesne dlakavosti. Ackerman i suradnici smatraju da sindrom pokazuje autosomno dominantan način nasljeđivanja. Slučajan nalaz taurodontnih ili piramidnih zuba zahtijeva temeljit pregled i traženje ostalih poremećaja u bolesnika (1).

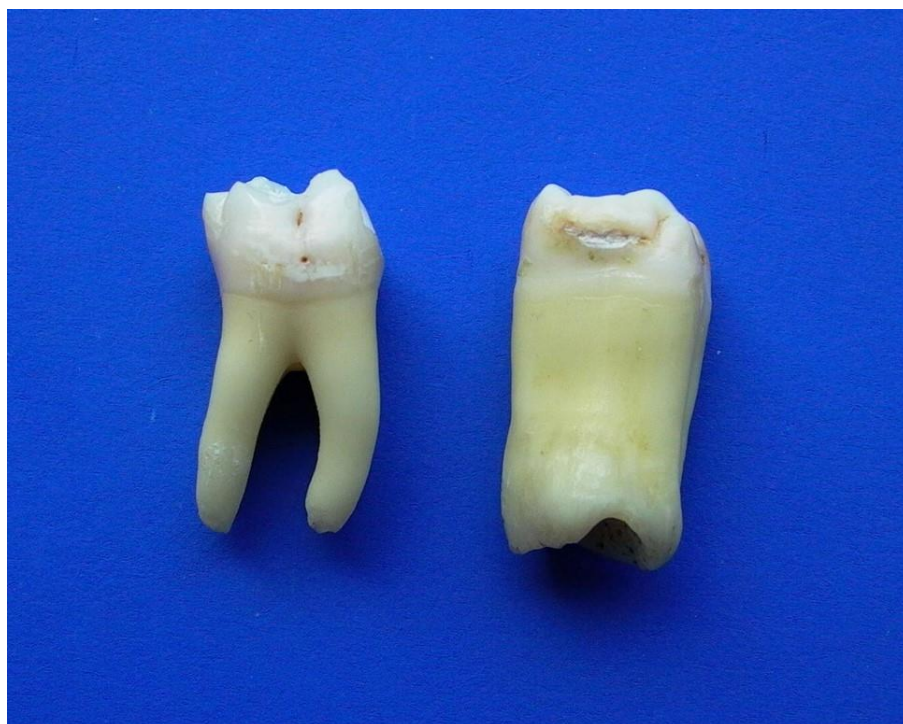2.6. Dijagnostika

2.6.1. Anatomska obilježja

Kod taurodontizma pulpna komorica je izuzetno povećana i produžena u apikookluzalnom smjeru (4). Caklinsko-cementna konstrikcija je slabije izražena nego kod normalnih zuba (slika 7.), što taurodontnim zubima daje pravokutan izgled (27). Također, furkacija je smještena apiklanije, što rezultira smanjenjem korijena, a povećanjem tijela zuba (4).

2.6.2. Kliničke značajke

Klinički se taurodontni zubi ne razlikuju od normalnih zuba. Kako su tijelo zuba i korijeni smješteni unutar alveole, teško je klinički prepoznati taurodontne zube, pa se za točnu dijagnozu trebaju koristiti rendgenske snimke (27).

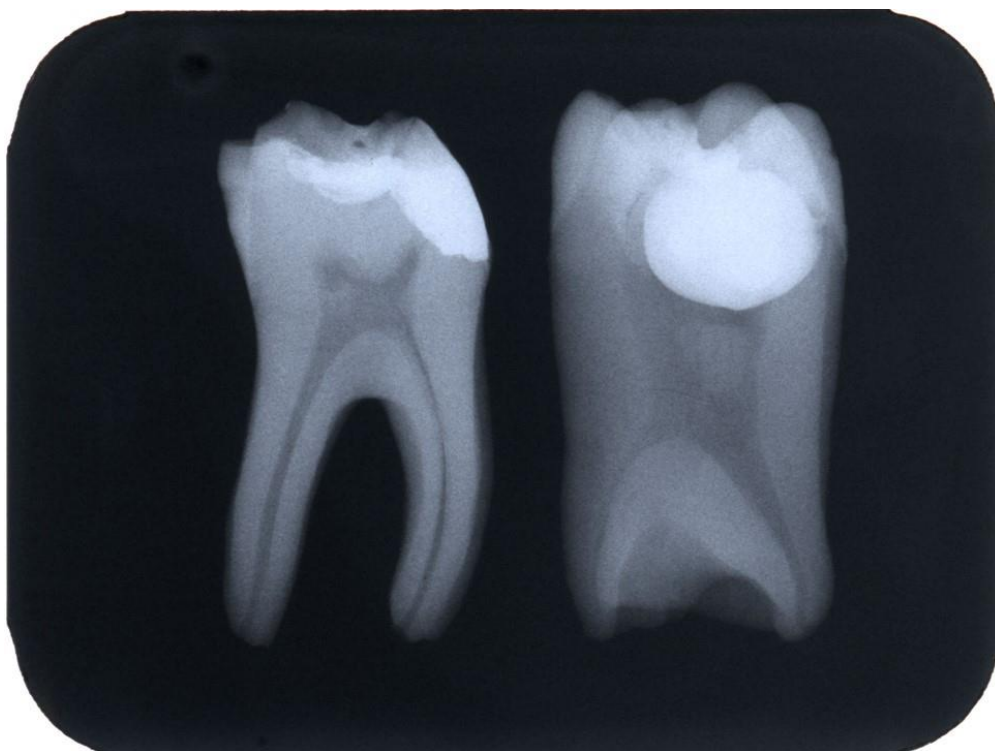


Slika 7. Cinodont i hipertaurodontizam.

Preuzeto s dopuštenjem autora: Tomislav Škrinjarić.

2.6.3. Obilježja na rendgenu

Rendgenska obilježja taurodontizma su: velika pulpna komorica, produžena u apikookluzalnom smjeru, nedostatak cervikalne konstrikcije, kratki korijeni i korijenski kanali, apikalni položaj furkacije, pri čemu je kruna normalne veličine (Slika 8.). Također, treba biti oprezan kod dijagnosticiranja taurodontizma na istrošenim kutnjacima jer zbog velikog trošenja zubnog tkiva taurodontizam može biti sakriven zbog odlaganja sekundarnog dentina (27).



Slika 8. Cinodont i hipertaurodontizam na rendenskoj snimci.

Preuzeto s dopuštenjem autora: Tomislav Škrinjarić.

2.7. Diferencijalna dijagnostika

Određena metabolička stanja, uključujući pseudo-hipoparatiroidizam, hipofosfatazija, hipofosfatemični rahitis rezistentan na vitamin D, mogu imati povećane pulpne komore, ali su im zubi relativno normalnog oblika. Također, u ranim stadijima *dentinogenesis imperfecte* pulpne komorice mogu nalikovati na one u taurodontnih zuba. Povrh toga, kutnjaci koji su još u fazi razvoja mogu nalikovati na taurodontne zube. Međutim, kod zuba u razvoju nalazimo široke apikalne otvore i nedovršen razvoj korijena što kod taurodontnih zuba ne nalazimo (4).

2.8. Liječenje

2.28.1. Endodontsko liječenje

Pulpne komorice taurodontnih zuba pokazuju velike varijacije u izgledu i veličini (28). Također, dno pulpne komorice položeno je apikalnije, pa je zbog toga lokalizacija i instrumentacija korijenskih kanala otežana. Dodatna otežavajuća okolnost je to što je broj korijena i korijenskih kanala kod taurodontnih zuba varijabilan (2). U literaturi se navodi primjer manibularnog taurodontnog zuba s pet korijenskih kanala, od kojih su samo tri bila instrumentirana do apeksa (11). Istraživanje u Jordanu pokazalo je da je od 116 pregledanih taurodontnih zuba njih 31, to jest 26.7% imalo pulpne kamence ili kalcifikacije (2). Stoga, s endodontskog gledišta pronalazak, instrumentacija i obturacija korijenskih kanala taurodontnih zuba predstavlja veliki izazov (11).

Zbog velikog volumena pulpne komorice taurodontnog zuba, bitno je u potpunosti ukloniti nekrotični pulpni sadržaj. Da bi se otopio sav nekrotični sadržaj, preporuča se korištenje 2,5% natrijeva hipoklorita kao inicijalnog irigansa. S obzirom da potpuna instrumentacija nepravilnih korijenskih kanala nije moguća, također je potrebno ispirati korijenske kanala 2.5% natrijevim hipokloritom. Uz navedeno, može se koristiti i ultrasonična irigacija kao pomoć pri uklanjanju nekrotičnog sadržaja.

Potpuna obturacija korijenskih kanala također predstavlja veliki izazov, pa je predložena modificirana tehnika obturacije korijenskih kanala. Ona uključuje lateralnu kondenzaciju u apikalnoj regiji i vertikalnu kondenzaciju produljene pulpne komore (27).

Za što uspješniju endodontsku terapiju taurodontnih zuba bitno je pažljivo pratiti razvojne linije na dnu pulpne komorice kako bi se pronašli svi dodatni korijenski kanali, a po mogućnosti uz to koristiti optička pomagala za lakšu vizualizaciju. Također je potrebno koristiti ultrasoničnu irigaciju i modificiranu tehniku brtvljenja korijenskih kanala (29).

2.8.2. Parodontološko liječenje

S parodontološkog gledišta, taurodontni zubi mogu, u nekim situacijama, imati povoljniji ishod terapije. Kod pojave parodontnog džepa ili gingivalne recesije, šansa za zahvaćanje furkacije bitno je manja nego kod normalnih zuba jer taurodontni zubi moraju pokazati jako uznapredovalu parodontnu destrukciju da bi njihova furkacija bila zahvaćena (11).

2.8.3. Oralnokirurško liječenje

Ekstrakcija taurodontnog zuba često je otežana zbog apikalnog pomaka furkacije, no postavljena je hipoteza, da se zbog velikog tijela samo dio taurodontnog zuba nalazi unutar alveole. Ova odlika bi omogućila lakšu ekstrakciju, osim u slučaju jako divergentnih korijena (11).

Neki autori smatraju da je klasični način ekstrakcije u slučajevima zadebljanosti korijena ili korjenova zuba onemogućen zbog masivnosti korijena i podminiranosti alveole, a posljedica je stvaranje komplikacija u tijeku ekstrakcije. Kako hiperturodontni zubi posjeduju slične karakteristike masivnosti i podminiranosti, preporučuje se izbjegavati klasičan način vađenja zuba. Jedini način vađenja, ako za to postoje indikacije, jest alveotomija, odnosno direktan pristup zubu i njegovu korijenu (6).

2.8.4. Protetsko liječenje

Kod protetskog liječenja taurodontnih zuba, ne preporuča se korištenje kolčića za rekonstrukciju taurodontnih zuba. Također, manji dio taurodontnog zuba je uloženi u alveolu, pa ukoliko se koristi kao sidrište, nema jednaku stabilnost kao normalan zub (11).

2.8.5. Ortodontsko liječenje

U literaturi je zabilježena velika povezanost između taurodontizma i povećane sklonosti resorpciji korjenova tijekom ortodontske terapije. Međutim, istraživači nisu prikupili standardizirane rendgene, vrstu primjenjene sile, duljinu trajanja terapije te nisu koristili kontrolnu grupu, pa ne postoje provjereni podaci.

Resorpcija korijena ozbiljna je komplikacija ortodontske terapije koja se povezuje s mnogim anomalijama. Bitno je takve anomalije otkriti prije ortodontske terapije i razmotriti potencijalne rizike i prednosti terapije. Pri planiranju terapije, važno je osvijestiti da je uporaba taurodontnih zuba kao sidrišta rizična, zbog reducirane površine njihovih korijena. Reducirana potpora korijena taurodontnih zuba, također implicira da je uporaba headgeara kontraindicirana (2).

3. RASPRAVA

Sir Arthur Keith koji je 1913. prvi opisao taurodontizam, smatrao je da je to svojstvo svojstveno samo za neandertalce. Mnoga suvremena istraživanja dokazala su da se taurodontizam javlja i kod modernog čovjeka (2). Također, pregledom literature utvrđena je velika razlika u pojavnosti taurodontizma u različitim populacijama. Pronađena je razlika u učestalosti između 5.67% i 60% (10). Ove varijacije u prevalenciji anomalije mogu biti posljedica etničke pripadnosti, ali bitno je napomenuti da istraživanja nisu bila standardizirana. Neki autori su za određivanje koristili subjektivne metode određivanja, a neki objektivne. Također, nisu sva istraživanja uključivala iste skupine zuba, dok su neki uključivali pretkutnjake, drugi su smatrali da se taurodontizam ne pojavljuje na pretkutnjacima (11).

Iako se najčešće javlja kao izolirana anomalija, taurodontizam se može javiti uz dentalne anomalije, biti uklopljen u sindrome ili se javiti kao posljedica povećanog broja spolnog X-kromosoma (14). Smatra se da taurodontizam uzrokuje poremećaj invaginacije Hertwigove epitelne ovojnice tijekom formiranja korijena zuba. Jaspers i Witkop smatraju da višak kromosomskog materijala kod osoba s Downovim sindromom usporava mitotsku aktivnost i rast u transverzalnim nastavcima korijenske epitelne ovojnice, što rezultira većom pojavnosti taurodontizma. S druge strane, Shapiro smatra da dodatni kromosomski materijal uzrokuje prekid razvojne homeostaze i na taj način omogućuje nastanak taurodontizma. Danas znamo da taurodontizam nije rezultat djelovanja specifičnog kromosoma ili gena, već se smatra da se on javlja kod različitih sindroma i stanja kao posljedica razvojne nestabilnosti (16). Nalaz taurodontizma kod neke osobe nalaže detaljnu genetsku analizu, traženje ostalih minor anomalija i izradu kariograma (1).

Premda nije čest, taurodontizam se mora prepoznati zbog njegova utjecaja na različite postupke stomatološkog liječenja. Endodontsko liječenje taurodontnih zuba vrlo je zahtjevno. Unatoč izazovima endodontskog liječenja, kliničari rijetko posvećuju pozornost taurodontizmu (4). Napomenuo je da tijekom endodontskog liječenja takvog zuba treba obratiti pozornost na složenost sustava korijenskih kanala, obliteraciju i oblik kanala te mogućnost da postoje i prekobrojni kanali (30). Stoga tijekom endodontskog liječenja, kliničar treba pažljivo pratiti razvojne linije između ulazaka u korijenske kanale, koristiti ultrasoničnu irigaciju te koristiti modificiranu tehniku punjenja (27).

Istaknuto je da ekstrakcija takvih zube ne mora biti komplicirana, osim u slučaju kad korijeni široko divergiraju. Ipak, neki autori smatraju da ekstrakcija hiperturodončnih kutnjaka može predstavljati problem zbog apiklanog pomaka furkacije te teškoće u pozicioniranju kliješta (6). S parodontološkog gledišta, terapija taurodončnih zuba može imati povoljan ishod jer je šansa za zahvaćanje furkacije taurodončnih zuba puno manja nego kod normalnih zuba zbog apikalnijeg položaja furkacije (11). Ortodonska i protetska terapija kod taurodončnih zuba također može biti otežana (2).

4. ZAKLJUČAK

Identifikacija pojedinaca s višestrukim dentalnim anomalijama i/ili sa sindromima i sistemskim bolestima, može poslužiti u daljnim genetskim istraživanjima kako bi se lakše razumjela genetska podloga tih stanja i poveznica koja među njima postoji.

Stoga, iako se taurodontizam rijetko susreće u modernog čovjeka, vrlo je važno da svaki opći stomatolog bude upućen u njega, ne samo zbog mogućih komplikacija kod liječenja takvih zuba, nego i zbog toga što taurodontizam može biti dragocjeni „ključ“ u otkrivanju nekih sindroma ili poremećaja.

Klinički se taurodontnih zubi ne razlikuju od normalnih zuba, pa je za pravilnu dijagnostiku potrebno koristiti rendgenske snimke. Također, bitno je ne predvidjeti taurodontizam na istrošenim kutnjacima jer zbog prevelikog trošenja zubnih tkiva taurodontizam može biti sakriven zbog odlaganja sekundarnog dentina.

5. LITERATURA

1. Škrinjarić I. Orofacijalna genetika. Zagreb: Školska knjiga; 2006. 502 p.
2. Haskova JE, Gill DS, Figueiredo JAP, Tredwin CJ, Naini FB. Taurodontism – A Review. *Dent Update*. 2009;36(4):235-43.
3. Mena CA. Taurodontism. *Oral Surg Oral Med Oral Pathol*. 1971;31(5):812-23.
4. Jafarzadeh H, Azarpazhooh A, Mayhall JT. Taurodontism: a review of the condition and endodontic treatment challenges. *Int Endod J*. 2008;41(5):375-88.
5. Brkić H, Dumančić J, Vodanović M. *Biologija i morfologija ljudskih zuba*. Zagreb: Naklada Slap; 2016. 251 p.
6. Brkić H, Filipović I. Značenje taurodontizma u oralnoj kirurgiji – prikaz slučaja. *Acta Stomatol Croat*. 1991;25:123-7.
7. Constant DA, Grine FE. A review of taurodontism with new data on indigenous southern African populations. *Arch Oral Biol*. 2001;46(11):1021-9.
8. Schuurs AHB. *Pathology of the Hard Dental Tissues*. Chichester, West Sussex, UK: Wiley-Blackwell; 2013. 466 p.
9. Bürklein S, Breuer D, Schäfer E. Prevalence of Taurodont and Pyramidal Molars in a German Population. *J Endod*. 2011;37(2):158-62.
10. Witkop CJ, Keenan KM, Červenka J, Jasper MT. Taurodontism: An Anomaly of Teeth Reflecting Disruptive Developmental Homeostasis. *Am J Med Genet*. 1988;31(S4):85-97.
11. Muhamad AH, Azzaldeen A, Mai A, Nezzar W. Taurodontism; Clinical Considerations. *IOSR-JDMS*. 2016;15(12):61-7.
12. Brkić H, Bagić I, Vojvodić D. The Prevalence of Taurodontism in Croatian Population. *Acta Stomatol Croat*. 1992;26:79-84.
13. Jaspers MT, Witkop CJ. Taurodontism, an Isolated Trait Associated with Syndromes and X-Chromosomal Aneuploidy. *Am J Hum Genet*. 1980;32(3):396-413.
14. Kirzioglu Z, Ceyhan D, Gok Coban B. An assessment of the association of taurodontism with various dental anomalies, syndromes, systemic diseases and/or genetic diseases, and its role in identification. *Aust J Forensic Sci*. 2017;49(1):1-11.

15. Goldstein E, Gottlieb MA. Taurodontism: Familial tendencies demonstrated in eleven of fourteen case reports. *Oral Surg Oral Med Oral Pathol.* 1973;36(1):131-44.
16. Škrinjarić I, Bagić I, Glavina D, Gašpar M. Taurodontizam kod Downog sindroma. *Act Stomatol Croat.* 1992;26:169-74.
17. Jurić H, urednik. *Dječja dentalna medicina.* Zagreb: Naklada Slap; 2015. 477 p.
18. Congleton J, Burkes J. Amelogenesis imperfecta with taurodontism. *Oral Surg Oral Med Oral Pathol.* 1979;48(6):540-4.
19. Collins MA, Mauriello SM, Tyndall DA, Wright JM. Dental anomalies associated with amelogenesis imperfecta: A radiographic assessment. *Oral Surg Oral Med Oral Pathol Oral Radiol Endod.* 1999;88(3):358-64.
20. Aldred MJ, Crawford PMJ. Variable expression in Amelogenesis imperfecta with taurodontism. *J Oral Pathol Med.* 1988;17(7):327-33.
21. Seow WK, Lai PY. Association of taurodontism with hypodontia: a controlled study. *Pediatr Dent.* 1989;11(3):214-9.
22. Škrinjarić T, Goršeta K, Škrinjarić I. Lobodontia: Genetic entity with specific pattern of dental dysmorphology. *Ann Ant.* 2016;203:100-7.
23. Sears J. Taurodontism in Modern Populations. *Dent Anthropol.* 2000;14(2):14-9.
24. Jorgenson RJ. The conditions manifesting taurodontism. *Am J Med Genet.* 1982;11(4):435-42.
25. Huljev Frković S. Rascjepi usne i nepca s aspekta genetičara. *Pediatr Croat.* 2015;59:95-8.
26. Nawa H, Oberoi S, Vargervik K. Taurodontism and Van der Woude Syndrome. *Angle Orthod.* 2008;78(5):832-7.
27. Baranwal AK. Taurodontism: An anatomical challenge to clinical endodontics. *Ann Prosthodont Restor Dent.* 2016;2(4):105-9.
28. Tsesis I, Shifman A, Kaufman A. Taurodontism: an Endodontic Challenge. Report of a Case. *J Endod.* 2003;29(5):353-5.

29. Sonkurla S, Ramugade MM, Hedge S, Tawani G. "Bulls Eye For Bulls Teeth"- Endodontic Management of Taurodontism Using CBCT as A Diagnostic Tool- 2 Rare Case Reports. J Clin Adv Dent. 2017;1(1):5-11.

30. Sharanasha MB, Bapure SK. Taurodontism Affecting All Molars: Report of an Unusual Case. Acta Stomatol Croat. 2009;43(3):242-7.

6. ŽIVOTOPIS

Dea Alagić rođena je 24.05.1993. u Zagrebu. Nakon završetka Osnovne škole Frana Galovića upisuje Prvu gimnaziju u Zagrebu, koju završava 2012. godine. Iste godine upisuje Stomatološki fakultet Sveučilišta u Zagrebu. Tijekom studija volontira na Zavodu za dječju i preventivnu dentalnu medicinu. Kao članica parodontološke sekcije drži dva predavanja na studentskim kongresima. Također 2016. godine predstavlja Sveučilište u Zagrebu u plivanju na Europskim sveučilišnim igrama.