

# Kombinirana tehnika intenzivnog izbjeljivanja kod kuće

---

**Tajmer, Monika**

**Master's thesis / Diplomski rad**

**2018**

*Degree Grantor / Ustanova koja je dodijelila akademski / stručni stupanj:* **University of Zagreb, School of Dental Medicine / Sveučilište u Zagrebu, Stomatološki fakultet**

*Permanent link / Trajna poveznica:* <https://um.nsk.hr/um:nbn:hr:127:168154>

*Rights / Prava:* [Attribution-NonCommercial 3.0 Unported](#) / [Imenovanje-Nekomercijalno 3.0](#)

*Download date / Datum preuzimanja:* **2024-07-23**



*Repository / Repozitorij:*

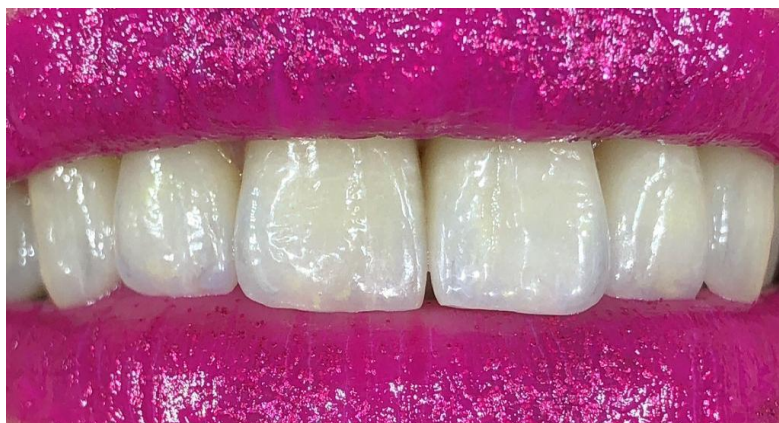[University of Zagreb School of Dental Medicine Repository](#)



U današnje moderno doba velik naglasak se stavlja na ljepotu, estetiku i vizualan dojam te mnogi traže način kako poboljšati svoj izgled (Slika 1). Postoji niz znanstvenih istraživanja kojima se dokazalo da je upravo boja zubi jedan od najčešćih uzroka nezadovoljstva vlastitim izgledom (1, 2). Mnogi pacijenti boju svojih zubi procjenjuju tamnijom nego što ju vidi sâm stomatolog (3). U raznim medijima i na popularnim društvenim mrežama svakodnevno možemo vidjeti reklamiranje različitih preparata i uređaja za izbjeljivanje zubi. Tzv. hollywoodski osmijeh je postao nezaobilazan imperativ današnjeg vremena. Svi žele lijepe i bijele zube. Mnogi ne znaju gdje točno i kojom tehnikom je najbolje izbijeliti zube, sa što dugotrajnijim učinkom. Veliki broj prijatelja i poznanika znali su mi reći da im je želja izbijeliti svoje zube, ali su se bojali trajnih posljedica koje bi im izbjeljivanje učinilo na zubima.

Važnu ulogu pri određivanju boje zuba ima i individualna percepcija viđene boje, okolna svjetlost te boja kože pojedine osobe. Dakle, osnovnu boju zdravom zubu primarno daje dentin, a caklina je dodatno mijenja ovisno o njezinoj debljini (koja se razlikuje na različitim dijelovima zuba), translucenciji (koja ovisi o različitim stupnjevima kalcifikacije) te o boji cakline (4).

Svrha ovoga rada je upravo uputiti laike, ali i liječnike dentalne medicine, u to koja tehnika je najbolja i najmanje štetna za njihove zube i zdravlje parodonta te usne šupljine općenito.



Slika 1. Estetski izgled pacijenta.

Preuzeto s dopuštenjem autora: prof. dr. sc. Dubravka Knezović Zlatarić

## 1.1. Uzroci nastanka obojenja zubi

Prirodna boja zuba može biti promijenjena različitim diskoloracijama. Uzroci obojenja mogu biti raznoliki te ovise o etiologiji, pojavnosti, lokaciji, ozbiljnosti i sklonosti kromagena u odnosu na tvrde zubne strukture. Prvo je bitno utvrditi uzroke pigmentacija jer će o tome ovisiti i vrsta postupka koji ćemo primijeniti. Diskoloraciju zuba možemo podijeliti na intrinzičnu (endogenu) i ekstrinzičnu (egzogenu) ili kombinaciju ranije navedenih, ovisno o njihovoj lokaciji i etiologiji (5).

### 1.1.1. Egzogena (ekstrinzična) obojenja zuba

Vanjska, odnosno egzogena obojenja nastaju nakupljanjem i taloženjem određenih tvari na vanjskoj površini zuba. Površinske diskoloracije nastaju zbog odlaganja kromatogena iz hrane i pića na površinu cakline ili unutar sloja pelikule. Izvori potencijalnih kromatogena su: kava, čaj, crno vino, Coca-Cola, tamni voćni sokovi (cikla, višnja, borovnica), povrće, začini i duhan. Osim izravnog djelovanja kromogena do promjene boje može doći i zbog naknadne kemijske reakcije na površini zuba koju uzrokuju tvari koje nazivamo prekromogenima (npr. tekućine za ispiranje usta koje sadrže bakrene soli, kalijev permanganat te kationski antiseptici kao što je klorheksidin) (4, 5).

U egzogene diskoloracije ubrajamo i one nastale zbog zubnog karijesa, starih ispuna, mekih i tvrdih naslaga na zubu (zubni plak i kamenac) te traume zuba (posttraumatska hemoragija pulpe i hipoplazija cakline zbog traume zubnog zametka) (6).

Vanjska obojenja mogu se ukloniti provođenjem profilaktičkih postupaka u ordinaciji poput pjeskarenja, čišćenja kamenca te profesionalnog čišćenja abrazivnim pastama, a u težim i okorijelim slučajevima i postupcima izbjeljivanja (6).

### 1.1.2. Endogena (intrinzična) obojenja zuba

Unutarnja, odnosno endogena obojenja zuba nastaju kao posljedica odlaganja kromatogenih bakterija unutar zubne strukture, (tj. unutar cakline i dentina) i ne mogu se ukloniti jednostavnim površinskim postupcima poliranja (6).

S obzirom na vrijeme nastanka, ona se mogu podijeliti na preeruptivna i posteruptivna. Ukoliko se ugradnja odvija tijekom odontogeneze, tj. tijekom razvoja i nastanka zubne

cakline i dentina, obojenja se nazivaju preeruptivnim. Ukoliko se odvijaju nakon odontogeneze, nazivaju se posteruptivnim unutarnjim obojenjima (7).

Uzroci preeruptivnih endogenih diskoloracija mogu biti (8, 9).

### **Nasljedni poremećaji**

Pigmentna inkontinencija je multisistemska nasljedna bolest s ljubičasto-sivim obojenjima zuba (6).

Amelogenesis imperfecta su svi poremećaji koji su nastali u razvoju cakline zbog nepravilne funkcije ameloblasta. Razlikujemo hipoplastični (nedostatno stvorena caklina), hipomineralizacijski (manjkavost u početnoj mineralizaciji) i hipomaturacijski oblik (nedostatci u stvaranju kristala hidroksilapatita) (8, 10).

Dentinogenesis imperfecta rezultira kao opalescentna boja dentina zbog poremećaja u njegovom razvoju (10).

### **Metabolički poremećaji**

Fetalna eritroblastoza nastaje zbog inkompatibilnosti Rh-faktora majke i djeteta s posljedičnom hemolizom fetalnih eritrocita te odlaganjem pigmenata zbog čega nastaju žuto-zelena obojenja zubi (8).

Kongenitalna eritropoetska porfirija rijetka je autosomno-recesivna bolest koja rezultira ljubičastim do smeđim diskoloracijama zubi (9).

### **Jatrogeni uzroci**

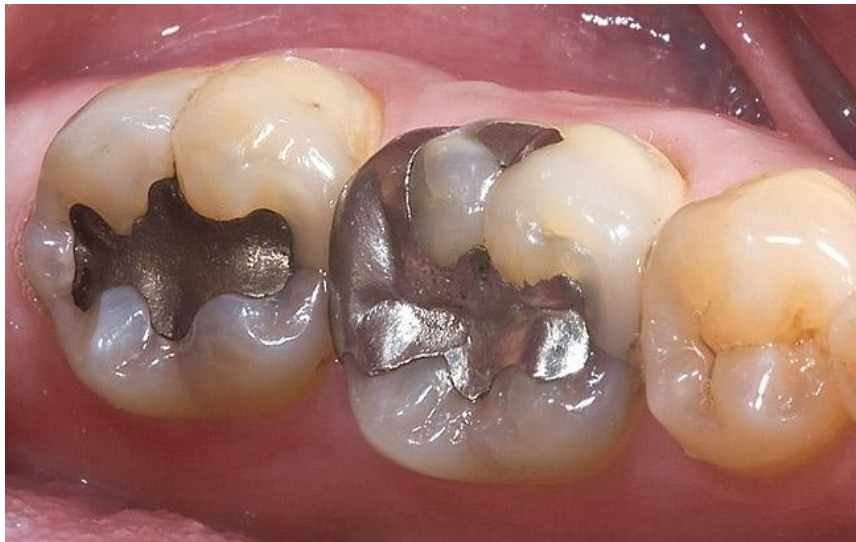Dentalna fluoroza nastaje zbog prevelikog sistemskog unosa fluora tijekom razvoja caklinskih slojeva, pri čemu se on ugrađuje u kristale hidroksiapatita stvarajući fluor-apatit. Izvori mogu biti prekomjerne doze tableta za fluoridaciju, voda za piće s prevelikom koncentracijom fluora (više od 1mg/L u vodi za piće) ili fluoridirane zubne paste (10). Promjene se događaju u površinskom dijelu cakline, a izgled cakline varira od laganih mrljica, do difuznih zamućenja. Pojavljuje se u obliku bijelih ili smeđih opalescencija i erozija caklinske površine (11).

Tetraciklinska obojenja nastaju zbog sistemske primjene antibiotika širokog spektra – tetraciklina tijekom mineralizacije zuba. Dolazi do njegove ugradnje u kristale hidroksilapatita cakline i dentina, pri čemu zubi poprimaju zlatno-žuta do smeđa obojenja, koja u pravilu prevladavaju u cervikalnom području zuba. Mliječna denticija zahvaćena je ukoliko se tetraciklini primjenjuju do 28. tjedna trudnoće, a trajna ukoliko se lijekovi uzimaju nakon rođenja, odnosno krajem prve i početkom druge godine života. Obojenje je najjače izraženo odmah nakon erupcije, a s godinama se smanjuje (4, 6).

Uzroci posteruptivnih endogenih diskoloracija mogu biti endodontski, restaurativni materijali i postupci, traume zubi, karijes, starenje zubi te funkcijske promjene zubi.

Kompozitni ispuni koji su stari ili već na početku nisu dobro postavljeni, s vremenom mijenjaju boju zbog mikropukotina i nanopukotina koje omogućuju prolaz bakterija i tekućine između ispuna i zubnog tkiva, i na taj način mijenjaju boju dentina (4).

Amalgamski ispuni svojom prisutnošću i precipitacijom srebrnog nitrata često mijenjaju boju dentina u tamnosivo (Slika 2.) (6).



Slika 2. Amalgamski ispuni. Preuzeto iz: (6)

Traumatske povrede zubi često dovode do ruptуре krvnih žila. Dolazi do difuznih krvarenja koje dovode do hemolize. Pritom se oslobađa hemoglobin, a iz njega željezo koje se veže sa slobodnim sumporovodikom koji stvaraju bakterije. Nastali spojevi željeza i sumpora prodiru u dentinske tubuluse i boje zube u tamno (12).

Resorpcija korijena zuba klinički je asimptomatska, no s vremenom postaje vidljiva kao ružičasto obojenje krune zuba tzv. *pink spot* (4).

Nekroza pulpe nastaje kao posljedica bakterijske, mehaničke ili kemijske iritacije, pri čemu dolazi do oslobađanja produkata razgradnje tkiva i njihove infiltracije u dentinske tubuluse (9).

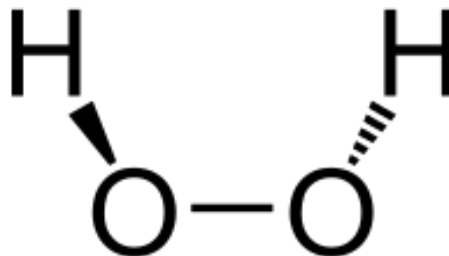
Starenjem dolazi do trošenja cakline i stvaranja sekundarnog i tercijarnog dentina, što također pridonosi promjeni boje zuba (4).



Aktivne sastojke većine sredstava za izbjeljivanje čine spojevi s peroksidnom skupinom (-O-O-) takozvani peroksidi. Najčešće korišteni peroksid za izbjeljivanje zubi je vrlo reaktivan vodikov peroksid ( $H_2O_2$ ). Osim njega, koriste se još i karbamidov peroksid, natrijev perborat te njihove kombinacije (13, 14). Razni oblici vodikovog peroksida nalaze se u sredstvima za izbjeljivanje, koji se u kemijskoj reakciji oksidacije raspada na kisik i vodu. Molekule kisika su aktivna tvar koja prodire u zubnu strukturu te izbjeljuje zube (6). Spojevi peroksida počinju se raspadati, odnosno kemijska reakcija započinje nakon nanošenja na površinu zuba.

## 2.1. Vodikov peroksid

Vodikov peroksid ( $H_2O_2$ ) bezbojan je tekući spoj vodika i kisika (Slika 3). Pripada skupini snažnih oksidacijskih sredstava. U različitim koncentracijama se nalazi u sredstvima za izbjeljivanje zubi; kao aktivan spoj. Koncentracije mogu biti od 3 % do čak 38 %. Može se naći u čistom obliku ili se oslobađa tijekom oksidacijske reakcije iz neke druge tvari (karbamidovog peroksida, natrijevog perborata) (6, 15).



Slika 3. Molekula vodikovog peroksida. Preuzeto iz: (6)

Nestabilan je spoj koji se u kemijskim reakcijama oksidacije razlaže na vodu i kisik. Nadalje, kisik reagira s peroksidom te u daljnjoj reakciji nastaju vrlo reaktivni slobodni radikali: perhidroksilni ( $HO_2$ ) i atom kisika (O). Upravo oni razaraju kemijske veze spojeva unutar pigmentacija, na čemu počiva mehanizam izbjeljivanja. Dokazano je da je optimalna disocijacija u rasponu pH od 9,5 do 10,8.

Nakon aplikacije pH vodikova peroksida jest 3,7, a karbamidova peroksida 6,5 (pri koncentraciji od 35 %), zbog čega oba sredstva sadrže podjednaku koncentraciju slobodnih radikala. Iako karbamidov peroksid sadrži manju koncentraciju vodikovog peroksida, on ima alkaličniji pH, pri čemu se stvara više perhidroksilnih slobodnih radikala koji posjeduju veću

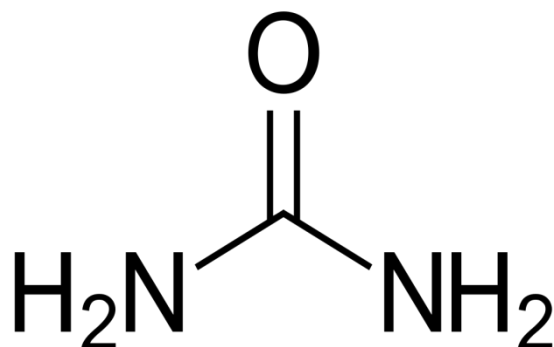


učinkovitost (16). Razlaganje vodikova peroksida na slobodne radikale može se ubrzati toplinom, svjetlom i dodavanjem natrij hidroksida.

Koncentracija vodikovog peroksida u sredstvu za izbjeljivanje obrnuto je proporcionalna u odnosu na duljinu djelovanja sredstva. To znači da visoke koncentracije djeluju kratko, a niske koncentracije su dugotrajnije (6).

## 2.2. Karbamidov peroksid

Karbamidov peroksid, poznat i kao urea hidrogen peroksid (17), zapravo je „nositelj“ koji omogućuje aktivnoj tvari, vodikovom peroksidu, da se oslobodi u kontaktu s ionima vode ili proteinima sline (Slika 4.) (6). U procesu izbjeljivanja raspada se na ureu i vodikov peroksid. Urea se razgrađuje na amonijak i ugljični dioksid, a vodikov peroksid prodire u strukturu zuba i daljnjim kemijskim reakcijama sudjeluje u izbjeljivanju (18). U određenoj koncentraciji karbamidovog peroksida obično se nalazi tri puta manja koncentracija vodikovog peroksida (6, 15).



Slika 4. Molekula karbamidovog peroksida. Preuzeto iz: (6)

Usporedba sredstava koji sadrže karbamidov peroksid i čist vodikov peroksid pokazuje jednaku učinkovitost, ali vodikov peroksid izbjeljuje brže. U sredstvima za izbjeljivanje nalazi se u koncentraciji od 3 % do 35 %. Za *home bleaching* (kućno izbjeljivanje) koristi se 10 – 15 % pa čak i 20 % karbamidova peroksida, a u preparatima koji se koriste za *in-office bleaching* (u stomatološkoj ordinaciji) izbjeljivanje, dostupna je 35 % otopina karbamida (19, 20).

Karbamidov peroksid se osim za izbjeljivanje, zbog svog antibakterijskog djelovanja, koristi i za redukciju plaka. Može se koristiti u terapiji parodontitisa, gingivitisa, afti te kao pomoć u održavanju oralne higijene i za postoperativno ispiranje ekstrakcijskih rana (21).

Tablica 1. Udio vodikovog peroksida u različitim koncentracijama karbamidovog peroksida u sredstvima za izbjeljivanje. Preuzeto iz: (6)

VODIKOV PEROKSID	KARBAMIDOV PEROKSID
3,35 %	10 %
5,4 %	15 %
7 %	20 %
10 %	35 %

Kako vidimo iz Tablice 1., vodikov peroksid se nalazi u tri puta manjoj koncentraciji u određenoj koncentraciji karbamidova peroksida.

### 2.3. Natrijev perborat

Natrijev perborat u kontaktu s kiselinom, vodom ili toplim zrakom razgrađuje se na natrijev metaborat, vodikov peroksid i kisikove komplekse koji su odgovorni za izbjeljivanje. Postoje različite vrste natrijeva perborata (monohidrat, trihidrat, tetrahidrat) koji se razlikuju prema sadržaju kisika odgovornog za sposobnost izbjeljivanja. Natrijev perborat je dostupan u obliku praška koji se miješa s vodom ili s 3 – 30 % vodikovim peroksidom te se uglavnom koristi za unutrašnje izbjeljivanje. Ako se miješa s vodom, potrebne su češće izmjene materijala, a izbjeljivanje se postiže nakon duljeg vremena. Učinkovitost izbjeljivanja je jednaka. Natrijev perborat je mnogo lakše nadzirati u usporedbi s otopinama vodikovog peroksida. Osim za izbjeljivanje, natrijev perborat se upotrebljava još i kao antiseptik i dezinficijens (12, 17).

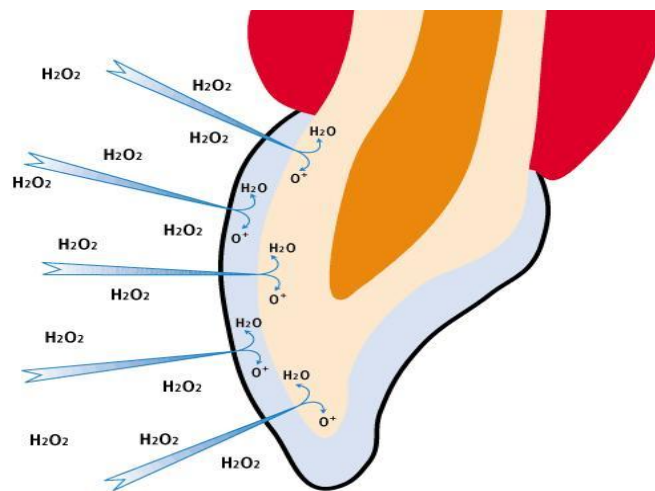
#### **2.4. Pomoćna sredstva u materijalima za izbjeljivanje**

Osim aktivnih sastojaka, materijali za izbjeljivanje sadrže i zgušnjavajuću tvar, vehikulum, ureu, disperzante, surfaktante i konzervanse. Karbopol baza je većinom zgušnjavajuća tvar; omogućuje polako otpuštanje kisikovih radikala, što produžuje aktivnost sredstva za izbjeljivanje te povećava viskoznost materijala, a time i retenciju sredstva na zubu i u udlazi. Štiti vodikov peroksid od razgradnje slinom i tako povećava efikasnost izbjeljivanja. Glicerin kao vehikulum koristi se u sredstvima gdje je aktivan sastojak karbamid peroksid, a svrha mu je povećati viskoznost materijala i time olakšati rad materijalom. Urea se primjenjuje za stabilizaciju vodikova peroksida i za podizanje pH sredstva za izbjeljivanje, a osim toga ima i antikariogen učinak. Disperzanti čuvaju pigmente u suspenziji, a surfaktanti vlaže površinu zuba omogućavajući difuziju peroksida. Konzervansi štite od metala koji ubrzavaju razgradnju vodikovog peroksida (7).



Osnovni mehanizam izbjeljivanja pigmentata koji su se inkorporirali u strukturu zuba jest oksidacija koja se temelji na načelu reakcija oksidacije i redukcije (redoks reakcije). U redoks reakciji oksidacijska tvar (peroksid) svoje slobodne elektrone daje redukcijskoj tvari (ono što izbjeljujemo) i time oksidacijska tvar biva reducirana, a redukcijska tvar biva oksidirana (22). Kromogeni su molekule velike molekulske mase koje sadrže konjugirane dvostruke veze između ugljikovih atoma ( $C = C$ ) i pri relaksaciji emitiraju svjetlost u vidljivom dijelu spektra, što se očituje kao diskoloracija zubi. Osnovni mehanizam djelovanja vodikovog peroksida nije u potpunosti razjašnjen, ali se smatra da je za izbjeljivanje odgovoran proces u kojem dolazi do cijepanja velikih kromogenih molekula koje reflektiraju svjetlost vidljive valne duljine na manje nebojane koje reflektiraju u nevidljivom dijelu spektra.

Aktivan spoj svih sredstava za izbjeljivanje zubi, vodikov peroksid, ima sposobnost stvaranja slobodnih radikala kisika (6). On se bez djelovanja enzima spontano raspada na slobodne radikale kisika, kao što su superoksidni anion, hidroksilni i perhidroksilni radikal. Slobodni radikali kisika posjeduju nesparene elektrone te su nestabilne molekule koje imaju tendenciju reagirati s drugim tvarima da bi postigle svoju stabilnost (21).



Slika 5. Reakcija vodikovog peroksida na površini zuba. Preuzeto iz: (6)

Vodikov peroksid, kao i slobodni radikali kisika koji nastaju njegovim raspadom, mogu difundirati kroz tvrda zubna tkiva (u organski matriks cakline i dentina) i pritom reagirati s kromogenim molekulama (Slika 5). Pritom slobodni radikali cijepaju konjugirane dvostruke veze i tako mijenjaju apsorpcijsku energiju kromogenih molekula, koje se razlažu na manje i emitiraju zračenje nižih valnih duljina u nevidljivom dijelu spektra (21). Različiti uvjeti utječu na reakciju izbjeljivanja. A to su: temperatura, svjetlosna reakcija, pH i prisutnost nekih iona (23).

Toplina je katalizator pri raspadu aktivne tvari na slobodne radikale i ione, a istodobno je izvor energije za difuziju materijala za izbjeljivanje u zubnu strukturu. Povećanjem temperature za 10°C, brzina reakcije dvostruko se povećava. Ipak, treba biti na oprezu jer prevelika temperatura može izazvati bol, oštećenje pulpe, parodonta te dovesti do eksterne resorpcije korijena (23).

Prije postupka izbjeljivanja važno je zube posušiti i ukloniti naslage. U slini se nalaze enzimi koji su dio obrane organizma od toksičnosti kisika. Ti katalizatori dosta smanjuju učinak vodikovog peroksida. Dolazi do njegove razgradnje, ne stvaraju se slobodni radikali te je vodikov peroksid u tim uvjetima neučinkovit kao sredstvo za izbjeljivanje.

Stupanj disocijacije sredstva izravno je vezan uz pH. Što je pH viši, disocijacija je jača, a time je i koncentracija jačih radikala viša. U kiselom pH stvara se više superoksidnog aniona, a u bazičnom više perhidroksilnog radikala koji ima jaču oksidirajuću moć. Stoga se u sredstvima za izbjeljivanje nastoji postići bazični (ili barem neutralni) pH.

Za dobar učinak izbjeljivanja bitna je i koncentracija vodikovog peroksida te trajanje postupka. Što je koncentracija veća, veći je i njegov trenutni učinak. S manjim koncentracijama se postiže jednaki učinak, ali kroz duže vremensko razdoblje. Odnos vremena aplikacije i učinka izbjeljivanja međusobno je proporcionalan, tj. što je zub bio duže eksponiran oksidacijskom sredstvu, učinak izbjeljivanja je veći. Međutim, djelovanje materijala za izbjeljivanje treba ograničiti, jer dolazi do točke zasićenja kako proces izbjeljivanja odmiče. Posvijetljenje se tada znatno usporava, a ako se proces nastavi, može doći do gubitka cakline. Pretjerano izbjeljivanje razara osnovu zuba bez dodatnog učinka na njegovu bjelinu (24).



Nisu svi pacijenti kandidati za izbjeljivanje. Upravo zbog toga prvo je potrebno uzeti anamnestičke podatke te iz njih otkriti uzrok diskoloracija zubi. Kako bi postupak izbjeljivanja bio što uspješniji, svakom pacijentu treba pristupiti individualno. Treba utvrditi postojanje indikacija i kontraindikacija za izbjeljivanje.

#### **4.1. Indikacije za izbjeljivanje zubi:**

- unutarnje promjene boje različitog uzroka (dentalna fluoroza, tetraciklinska obojenja, traume)
- obojenja površine zuba koja nastaju pri ingestiji kromogene hrane i pića, pušenja i pretjerane uporabe klorheksidina
- promjene uzrokovane starošću
- estetski zahtjevi pacijenta
- izbjeljivanje u sklopu restaurativne terapije

U djelomične indikacije ubrajamo intenzivnu fluorozu i tetraciklinska obojenja (25).

#### **4.2. Kontraindikacije za izbjeljivanje zubi:**

- vrlo široke pulpne komorice (mladi trajni zubi – zbog moguće preosjetljivosti)
- preosjetljivost zbog eksponirane površine korijena
- površinska obojenja koja se lako mogu ukloniti profesionalnim čišćenjem u stomatološkoj ordinaciji
- periapikalni procesi i neodgovarajuće punjenje korijenskih kanala
- upalni procesi pulpe (pulpitisi)
- opsežan gubitak cakline
- zubi s vidljivim frakturama cakline
- zubi s velikom ispunom i rubnom pukotinom
- zubi s kompozitnom ispunom, estetskim krunicama ili fasetama koje ne odgovaraju bojom
- zubi s nesaniranim karijesom
- pacijenti mlađi od 10 godina



- obojenje uzrokovano metalnim ionima, (npr. prosijavanje amalgamske ispune kroz caklinu)
- trudnoća i dojenje (zbog nedovoljno informacija o djelovanju na fetus)
- nerealna očekivanja pacijenta
- alergije na sastojke materijala za izbjeljivanje
- nemotivirani pacijenti s lošim navikama (pušenje, pijeње crne kave, vina)
- jak podražaj na povraćanje (teško podnose udlage) (25, 26)



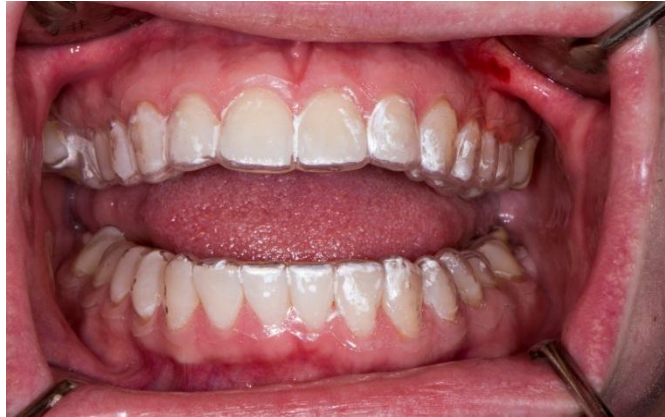Najučestalijim nuspojavama i komplikacijama koje su povezane s izbjeljivanjem zubi smatraju se prolazna osjetljivost zubi te iritacija gingive. Od rjeđih nuspojava navode se pečenje jezika, ždrijela i poremećaji okusa (27).

### **5.1. Postoperativna preosjetljivost**

Dentalna preosjetljivost se najčešće javlja u ranim fazama procesa izbjeljivanja i uglavnom je privremenog karaktera. Pacijenti se žale na spontanu, jaku, prodornu ili iznenadnu bol, što može zahvatiti sve zube ili nekoliko ili samo jedan zub. Čimbenici rizika mogu biti i neodgovarajuća aplikacija i uporaba neodgovarajućih proizvoda te pretjerano korištenje *over-the-counter* proizvoda (u obliku folija za zube ili uređaja) bez nadzora stomatologa. Osim toga potencijalan rizik za preosjetljivost je i svakodnevno korištenje, izbjeljivanje zubnog luka te dodatna uporaba topline ili aktivacije svjetlošću. Pojedini autori kao moguće čimbenike navode i dob, spol, otopinu za izbjeljivanje i dizajn nosača preparata (dizajn žlice i udlage s rezervoarom ili bez njega) (28, 29). U nekim *in vitro* istraživanjima Hanksa i sur. pokazalo se da vodikov peroksid penetrira u caklinu i dentin te iako ne dolazi do pulpe, može dovesti do reverzibilnog pulpitisa. Histološki se u pulpi vidi slaba upalna reakcija, promijenjena morfologija odontoblasta i pojačana dentinogeneza kao odgovor na iritaciju (27). Ukoliko je preosjetljivost uzrokovana izbjeljivanjem učestala i jaka, može biti tretirana sredstvima za smanjenje preosjetljivosti. Preosjetljivost se može smanjiti uporabom preparata za izbjeljivanje koji sadrže desenzibilirajuće tvari, kao što su kalijev nitrat, fluorid i amorfni kalcijev fosfat. Kalij smanjuje podražljivost živčanih završetaka pulpe, dok fluoridi i kalcij djeluju remineralizirajuće i okludiraju dentinske tubuluse. Na taj način usporavaju prodor vodikovog peroksida do pulpe (30, 31).

Pacijentima s normalno fiziološki osjetljivim zubima u aktivnom liječenju preporučavamo paste s dodatkom fluora koje se postavljaju u udlage tijekom noći. Mogu se umasirati i u zubne vratove. Tu ubrajamo neutralni natrijev fluoridni gel ili posebno proizvedeni kalijev nitratri fluoridni gel. Pacijentima koji u anamnezi navode da imaju već otprije preosjetljive zube, propisujemo obvezno zubne paste za preosjetljivost dva tjedna prije početka tretmana izbjeljivanja. Mogu se koristiti i fluoridni preparati u udlazi tri tjedna prije izbjeljivanja te na taj način smanjiti dentalnu preosjetljivost. Što se tiče pasivnog tretmana, tehnika izbjeljivanja može biti modificirana. Sav suvišan materijal potrebno je ukloniti. Pacijent može koristiti gel za izbjeljivanje s nižom koncentracijom, skratiti vrijeme nošenja

udlage ili koristiti gel svake druge noći. Isto tako terapeut mora osigurati stalan nadzor udlage tako da ona ne bi uzrokovala preosjetljivost (Slika 6.) (32, 33).



Slika 6. Udlage. Preuzeto s dopuštenjem autora: prof. dr. sc. Dubravka Knezović Zlatarić

## 5.2. Utjecaj na meka tkiva usne šupljine

Vodikov peroksid (30 – 35 %) kaustično je sredstvo koje uzrokuje pojavu kemijskih opekline i udubljenja gingive.

Da bi se spriječile ovakve i slične komplikacije, potrebno je tretman izbjeljivanja provesti na što sigurniji način, i to tako da učinkovito zaštitimo zube i okolna meka tkiva.

Pacijent tijekom izbjeljivanja na desnim (gingivi) može primijetiti da ga sluznica jako peče. Odmah bi trebao usta isprati s puno vode da bi se neutralizirao učinak (33). Uzroci koji dovode do nastanka iritacija u usnoj šupljini su brojni. Od komercijalno dostupnih *over-the-counter* proizvoda u obliku folija za zube koji nisu individualizirani te brzo i lako dovode do ishemije i opekline na cerviksnoj gingivi do loše postavljene ili uopće nepostavljene zaštitne barijere od akrilata pri tretmanu u ordinaciji. Zatim udlage koje su loše obrađene u laboratoriju ili oštećene u transportu, ne priliježu dobro cervikalno pa omogućuju rubno propuštanje materijala za izbjeljivanje. Trebamo napomenuti da niske koncentracije vodikovog ili karbamid peroksida koje se koriste za kućno izbjeljivanje mogu uzrokovati blagu iritaciju gingive, ali je češći uzročnik mehanička iritacija koja nastaje pri prilagodbe udlage. Kemijska opeklina se klinički očituje kao bijeli trag na sluznici, nalik na ishemiju i bolna je. Terapija ovog stanja je rehidracija i primjena antiseptičkih masti. Opeklina se povuče, tkivo ozdravi i ne nastaju trajna oštećenja. Iriracija gingive i mekih tkiva je česta, ali i prolazna nuspojava (7). Intrakoronarno izbjeljivanje uvijek bi se trebalo provesti uz uporabu gumenog štitnika. Kao dodatak koriste se i interproksimalni kolčići i zubni konac. Radi zaštite

sluznice koriste se sredstva poput orobaze i vazelina da se spriječi djelovanje kaustičnih oksidansa. Obvezno prije avitalnog izbjeljivanja treba provjeriti kakvoću endodontskog punjenja klinički i radiološki, a jedna od preporuka jest i uporaba zaštitnih barijera kao osnovnog sredstva za zaustavljanje prodora sredstva za izbjeljivanje u pukotinu između gutaperke i zidova korijenskog kanala te sprječavanja oštećenja parodontnog ligamenta. Isto tako poželjno je izbjeći kiselinsko jetkanje radi uklanjanja zaostatnog sloja i otvaranja tubulusa jer omogućuje prodor oksidansu. Potrebne su češće kontrole pacijenta tijekom izbjeljivanja (7).

### **5.3. Utjecaj na tvrda zubna tkiva**

#### **5.3.1. Utjecaj na caklinu**

Promjene u caklini pokazuju brojna istraživanja koja uključuju povećanu poroznost, izgled poput najetkanosti, gubitak prizmatske strukture, smanjenu mikrotvrdoću, gubitak kalcija, a promjene u organskom sastavu se mogu javiti i kao posljedica izbjeljivanja. Na nastanak nuspojava, pri izbjeljivanju značajnu ulogu imaju pH sredstva te kakvoća tvrdog zubnog tkiva. Preparati s većom kiselošću snažnije utječu na smanjenje caklinske mikrotvrdoće, pogotovo sredstva koja snižavaju pH na kritične vrijednosti od 4,5 – 5,5 (35). Kao suprotnost tome, određen broj istraživanja govori o beznačajnom utjecaju sredstava i o nepouzdanosti podataka koji govore o tome. Demineralizacija cakline nije dokazana. Nadalje, prisutnost sline, fluorida i drugih remineralizirajućih sredstava koja se mogu koristiti nakon izbjeljivanja, uspješno održavaju ravnotežu između demineralizacije i remineralizacije. Najvažniji među preparatima kalcijeva fosfata je amorfni kalcijev fosfat koji sudjeluje u biomineralizaciji cakline. On je glavni prekursor u stvaranju hidroksiapatita, a djeluje tako da djelovanjem vode otpušta kalcijeve i fosfatne ione koji se precipitiraju na površinu cakline. Posebnu pozornost treba obratiti na *over-the-counter* preparate koji izazivaju površinsku eroziju labijalne površine zubi, otapaju caklinu, dovode do gubitka zubne morfologije, a glavni je etiološki čimbenik pacijentova slobodna procjena određivanja doze preparata za izbjeljivanje (36, 37).

### 5.3.2. Utjecaj na dentin

Promjene u morfologiji i mikrotvrdoći dentina nakon izbjeljivanja, studije su pokazale u manjoj mjeri nego promjene cakline. Zapaženo je da vodikov i karbamidov peroksid denaturiraju proteine u sastavu dentina, i time utječu na njegov organski dio (34). Tam i sur. su dokazali da korištenje 10 %-tnog karbamidovog peroksida utječe izravno na dentin smanjujući njegov modul elastičnosti te su otvoreni dentinski tubulusi. Napomenuli su i da izravnom primjenom sredstava na dentin primjerice na izloženi korijen zuba i pri pojavi okluzalne atricije nastaju značajnije promjene njegovih fizičkih svojstava (38). Preporuča se dva tjedna nakon izbjeljivanja izbjegavanje bilo kakvog adhezivnog postupka. Vodikov peroksid ima tendenciju promjene kemijske strukture površine zuba. Zaostatni kisik na površini zuba inhibira polimerizaciju kompozitne smole. Smanjenje čvrstoće spoja je prolazna faza koja se stabilizira nakon 24 sata i nestaje nakon jednog tjedna (36, 39).

### 5.3.3. Vanjska resorpcija korijena

Pojam resorpcija korijena je nestajanje korijena zuba uslijed aktivnosti različitih stanica (odontoklasta) koje ga razgrađuju (39). U nekim kliničkim studijama utvrđeno je da postupak intrakoronarnog izbjeljivanja može potaknuti vanjsku resorpciju korijena.

Vrlo vjerojatno je uzrokovana oksidacijskim sredstvom, osobito 30 – 35 %-tnim vodikovim peroksidom. Mehanizam oštećenja parodonta ili cementa nije razjašnjen u cijelosti. Vjerojatno je riječ o difuziji iritirajućeg kemijskog sredstva kroz nezaštićene dentinske tubuluse i cementne šupljine uzrokujući pritom nekrozu cementa, upalu parodontnog ligamenta i, u konačnici, resorpciju korijena. Resorpcija se dodatno pojačava primjenom zagrijavanja i djelovanjem bakterija (41, 42). Vanjsku resorpciju korijena, kao neugodnu komplikaciju izbjeljivanja avitalnih zubi, lako možemo spriječiti postavljanjem podloge od stakloionomernog, cinkfosfatnog cementa ili kompozitnog materijala na dno kaviteta u razini vanjskog epitelnog pričvrstka. Intrakoronarno izbjeljivanje zahtijeva zdravo parodontno tkivo i dobro zabrtvljen ulaz u korijenski kanal u razini caklinsko-cementnog spojišta kako ne bi došlo do resorpcije zubnih vratova. 30 %-tni vodikov peroksid bi trebalo izbjegavati, kao i ostale agresivne kemikalije i postupke. Istraživanja su pokazala da on nije neophodan za postizanje prihvatljivog ishoda liječenja (5). Ovo je jedna od najozbiljnijih nuspojava koja može dovesti do gubitka zuba, te zbog toga treba biti veoma oprezan tijekom tretmana.

#### **5.4. Sistemska toksičnost vodikovog peroksida**

Pojedine studije pokazale su da je nakon dugotrajne ingestije vodikovog peroksida povećana incidencija duodenalne hiperplazije i maligne alteracije njegovih stanica (43). Akutni sistemski učinak vodikovog peroksida ovisi o količini i koncentraciji otopine vodikovog peroksida. S obzirom da se *power* izbjeljivanje provodi u ambulanti uz pedantnu zaštitu, mali je rizik od mogućeg gutanja sredstva za izbjeljivanje. Pri kućnom izbjeljivanju, količina vodikovog peroksida u gelu za izbjeljivanje u dvije pravilno i individualno pripremljene udlage iznosi svega 3,5mg pa zato nema razloga za zabrinutost zbog mogućeg gutanja i štetnog učinka (29). Toksičnost sredstava za izbjeljivanje stoga se više odnosi na slučajnu ingestiju proizvoda, primjerice male djece. Simptomi koji nastanu nakon ingestije su nadutost, povraćanje, hemoragija unutar želuca, zatajenje dišnog sustava, konvulzije, neurološka oštećenja i smrt (44).

#### **5.5. Genotoksični i citotoksični učinak preparata za izbjeljivanje**

Genotoksično djelovanje vodikovog peroksida rezultat je nastajanja slobodnih radikala koji mogu oštetiti unutarstanične strukture. Slobodni radikali kisika nastaju metabolizmom molekularnog kisika. Metaboliti kisika su superoksidni anion, hidroksilni radikal i perhidroksilni radikal. Radikali normalno nastaju u svim aerobnim stanicama i u ravnoteži su sa staničnim antioksidansima. Oksidativni stres nastaje zbog narušavanja ravnoteže između kisikovih radikala i antioksidansa. U fiziološkim uvjetima najčešći su radikali, kao produkti staničnog disanja, vodikov peroksid i superoksidni anion. Vodikov peroksid se u normalnim staničnim uvjetima pretvara u vodu uz pomoć enzima katalaze i glutation peroksidaze. Patološke promjene tih enzima mogu rezultirati oštećenjem lipida u staničnoj membrani, nukleotida u staničnoj deoksiribonukleinskoj kiselini, sulfidrilnih skupina u proteinima te poremećajem u sintezi ribonukleinske kiseline (45). Zbog manjka provedenih istraživanja nije moguće govoriti o pravom genotoksičnom potencijalu preparata za izbjeljivanje. Naime, smatra se da je genotoksičnost vodikova peroksida pri izbjeljivanju neznatna u usporedbi sa svakodnevnim izlaganjima drugim genotoksičnim čimbenicima (46). *International Agency for Research on Cancer* 1999. zaključuje da postoje ograničeni dokazi dobiveni na eksperimentalnim životinjama o genotoksičnosti i karcinogenosti, te neodgovarajući dokazi o genotoksičnosti dobiveni na ljudima. Sukladno tome, vodikov peroksid klasificira u skupinu *3-not classifiable as to its carcinogenicity to humans* (nemoguće ga je klasificirati prema karcinogenosti za ljude) (47).

## 5.6. Utjecaj na ispune i restoracije

Kad je riječ o amalgamskim ispunama, zabilježeno je povećano otpuštanje žive pri njihovoj izloženosti preparatima karbamid peroksida kroz duže vrijeme. Količina otpuštene žive varirala je ovisno o vrsti amalgama i sredstvu za izbjeljivanje (48). Kompozitnim ispunama površinska mikrotvrdoća, izgled, struktura te boja ostaju gotovo nedirnuti i nenarušeni nakon izbjeljivanja. Ipak, jedna od mogućih pogrešaka je izrada kompozitnih ispuna neposredno nakon provedenog postupka izbjeljivanja. Ono reverzibilno slabi vezu adhezijskog sustava za dentin i caklinu. Uzrok te slabije veze je prisutnost rezidualnog kisika, nastalog raspadom vodikovog peroksida koji inhibira polimerizaciju kompozita. Izradu ispuna bi trebalo odgoditi za 2 tjedna. U svrhu neutralizacije ostataka oksidirajućeg sredstva mogu se rabiti i katalaza ili 10 %-tni natrijev askorbat (49). Neophodno je upozoriti pacijente koji prije postupka imaju ispune odgovarajuće boje, na to da će se boja zubi promijeniti te da će vjerojatno zahtijevati nove kompozitne ispune svjetlije nijanse koji se mogu mijenjati dva tjedna po završetku postupka. Niži pH gela za izbjeljivanje dovodi do pojave erozije na površini staklenoionomernih cemenata (7). Keramika i ostale keramičke restoracije kao i zlato, generalno ne pokazuju nikakve promjene nastale za vrijeme izbjeljivanja (50). Jedno istraživanje koje je rađeno nedavno *in vitro*, pokazuje učinak karbamidnog peroksida na privremene krunice. Dobiveni rezultati su pokazali da su se materijali koji sadrže metakrilat obojili u narančasto (51).

## 5.7. Ostale nuspojave

Pacijenti ponekad nakon izbjeljivanja zubi osjećaju neugodan i promijenjen osjet okusa, upale grla ili osjećaj gorućeg nepca. Vrlo je važno razlikovati te prolazne nuspojave od alergijskih reakcija na sredstvo za izbjeljivanje. Prije tretmana izbjeljivanja, pacijenta treba upozoriti na moguće nuspojave i simptome, te mu objasniti da su one prolaznog karaktera (48).





Tehnike izbjeljivanja zubi se dijele na tehnike unutrašnjeg (avitalnog) izbjeljivanja i tehnike vanjskog izbjeljivanja.

### **6.1. Tehnike unutrašnjeg (avitalnog) izbjeljivanja**

Indikacije za ovu vrstu izbjeljivanja su obojenja uzrokovana ostacima pulpe (Slika 16.), obojenja dentina te sva ostala obojenja koja nisu pogodna za vanjsko izbjeljivanje. Kontraindikacije su površinska obojenja cakline, nedostatno oblikovana caklina, karijes, izrazit gubitak dentina i obojene kompozitne ispune na postraničnim plohama. Najčešće korištene metode za izbjeljivanje avitalnih zubi su *walking bleach* i termofotokatalitički postupak. Osim navedenih, sve je češće i lasersko izbjeljivanje zubi. Za lasersko izbjeljivanje koriste se argonski i CO<sub>2</sub> laser. Laser oslobađa energiju potrebnu za razlaganje vodikovog peroksida na vodu i slobodne kisikove radikale, te katalizira oksidacijske reakcije i ubrzava proces izbjeljivanja (52, 53).

Termokatalitička metoda obuhvaća oksidirajuće sredstvo koje se stavlja u pulpnu komoricu i zagrijava se lampom za zagrijavanje, užarenim instrumentom ili električnim grijaćim uređajem. Pacijenta treba zaštititi naočalama i mokrom gazom preko usnice. Grije se 2 minute, a zatim promijeni vatica s otopinom u osušen kavitet te ponovno grije. Postupak se ponovi 5 – 6 puta, dakle ukupno trajanje tretmana iznosi 10 –15 minuta (54).

Walking bleach metoda je tehnika koja zahtijeva manji utrošak vremena, sigurnija je i ugodnija za pacijente. Prvi korak u ovoj metodi je postavljanje ispravne dijagnoze, provjera punjenja endodontskog prostora i zdravlja potpornih struktura zuba. U većini slučajeva potrebno je prvo napraviti reviziju endodontskog prostora, jer je najčešće uzrok neodgovarajuće endodontsko liječenje. Drugi korak je fotografiranje i određivanje boje prema ključu boja, što treba osigurati polazište za mjerenje stupnja izbjeljivanja, te izolacija zuba postavom koferdama. Postavljanje zaštitne podloge kao sljedeći korak možemo smatrati ključnim u postupku izbjeljivanja, ali i prevencije neželjenih komplikacija. Najčešća komplikacija koja nastaje pri unutarnjem izbjeljivanju zuba je vanjska (eksterna) resorpcija cervikalnog dijela zubnog korijena. Dentinski tubulusi omogućuju prodor sredstva za izbjeljivanje u parodontni ligament, što može izazvati upalnu reakciju koja rezultira vanjskom resorpcijom cervikalnog dijela korijena. Stoga nepostojanje zaštitne podloge možemo smatrati glavnim uzrokom nastanka vanjske resorpcije cervikalnog dijela korijena (52).

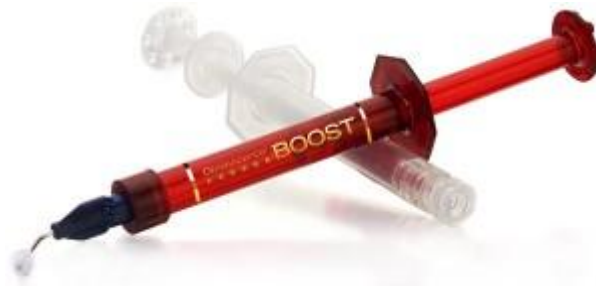Pri postavljanju zaštitne podloge ključno je mjesto postavljanja. Važno je odrediti mjesto epitelnog pričvrška u odnosu prema incizalnom rubu zuba. Caklinsko-cementno spojište kao smjernica za smještaj zaštitne podloge se izbjegava zbog estetskih razloga. Ako koristimo caklinsko-cementno spojište kao smjernicu, pri recesiji gingive korijen zuba neće biti potpuno izbijeljen. Za zaštitnu podlogu kao dobro sredstvo izbora, pokazao se stakloionomerni cement. On se nanosi ručno ili kod dubljih preparacija u korijenskom kanalu uz pomoć lentulo spirale, uz manji broj okretaja vrtaljke (54). Nakon postavljanja zaštitne podloge unosi se sredstvo za izbjeljivanje. Kao sredstvo za izbjeljivanje koristi se gusta smjesa natrijeva perborata i vode u omjeru 2:1. U slučaju jače diskoloracije, umjesto vode se koristi 3 % vodikov peroksid. Dobri klinički rezultati se postižu mješavinom natrijevog perborata i 10 – 35 % karbamidovog peroksida gela koja se pokazala puno bolja. Slijedi privremeno zatvaranje kaviteta. Preporuča se zatvaranje svjetlosno-polimerizirajućim stakloionomernim cementom jer zbog vlažnosti preparata za izbjeljivanje Cavit ili fosfat cement vrlo lako i brzo ispadaju iz kaviteta. Sredstvo ostaje u kavitetu od dva do sedam dana ili dok pacijent ne primijeti da je zub iste ili svjetlije boje od susjednih zubi. Nakon što smo dovoljno izbijelili zub, potrebno ga je izolirati koferdamom i temeljito očistiti ulaz u kavitet da bi se uklonili ostaci sredstva za izbjeljivanje i privremene ispune. Naravno, ako nismo zadovoljni dobivenom bojom potrebno je postupak ponoviti, u suprotnom se zub završava konačnom izradom ispune (19).

## 6.2. Tehnike vanjskog izbjeljivanja

Mikroabrazija cakline jednostavan je postupak kojim se tanak površinski sloj cakline erodira i abradira, ali caklina unatoč tome ostaje glatka i sjajna. Ovim postupkom moguće je ukloniti obojenja cakline nastala kao posljedica hipomineralizacije, hipermineralizacije i površinska obojenja koja su nastala zbog poremećaja tijekom nekog mineralizirajućeg procesa, a rezultat je trajan. Koristimo je pri površinskim oštećenjima, npr. endemske fluoroze. Metoda je kontraindicirana pri dubljim lezijama u caklini i dentinu, kao što su *amelogenesis imperfecta*, *dentinogenesis imperfecta* i tetraciklinska obojenja. Prije postupka, potrebno je površinu zuba/zubi temeljito očistiti te izolirati koferdamom. Finim dijamantnim ili karbidnim svrdlima može se odstraniti dio površinske lezija kako bi se skratilo ukupno vrijeme zahvata. Na zube se zatim nanosi mikroabrazivna pasta koja je mješavina klorovodične kiseline niske koncentracije i abrazivne paste sa sitnim zrcima silikon karbida. Polira se s posebnim gumicama na malom broju okretaja u intervalima od 60 sekundi, uz primjereno ispiranje. Potrebno je provjeravati smanjenje debljine cakline i moguću pojavu konkaviteta, u čijem je slučaju, ako je obojenje još uvijek prisutno, daljnja terapija izbjeljivanje ili restaurativni zahvat. Na kraju postupka zubi se ispiru i fluoridiraju, a pacijenta se naručuje na kontrolni pregled za 4 – 6 tjedana (55, 56).

Power bleach tehnika je tretman vanjskoga izbjeljivanja u stomatološkoj ordinaciji (*in-office bleaching*) u kojem se koriste visoke koncentracije vodikova peroksida (25 – 40 %) ili karbamidova peroksida (35 – 45 %). Tretman se mora provesti pod strogim nadzorom stomatologa, jer se koriste visoke koncentracije sredstava koje djeluju kaustično i mogu biti opasne ako se pravilno ne upotrijebe. Vodikov peroksid je pripremljen u obliku gela koji se nakon postavljanja gingivne zaštite nanosi na labijalne plohe zubi. Postoje sustavi izbjeljivanja koji se dodatno aktiviraju lampom, (npr. *Zoom*, *Zoom2*, *Beyond*) te oni koji ne trebaju aktivaciju lampom, (npr. *Opalescence Boost*, *Philips Dash*) (Slika 7). Tretman uobičajeno traje tri puta po 15 minuta (tri nanošenja gela vodikova peroksida), a može se produžiti u slučaju da nije postignuta željena nijansa. Moguće nuspojave su prolazna preosjetljivost i bol nakon tretmana te iritacija i kemijske opekline gingive u slučaju nedostatne gingivne zaštite.

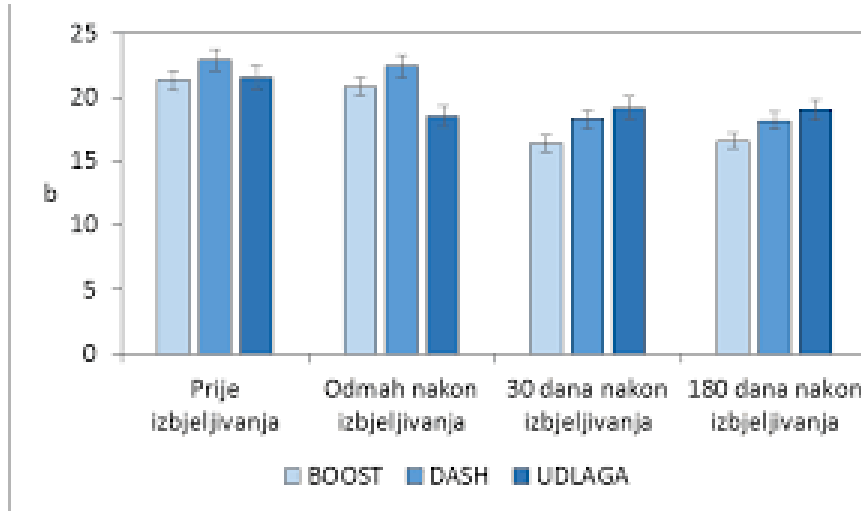
Osnovne prednosti ovog postupka su što je rezultat vidljiv neposredno nakon provedenog postupka te je dovoljan samo jedan posjet stomatologu. S druge strane, zbog visokih koncentracija aktivnog sredstva za izbjeljivanje učestalost osjetljivosti je veća, a postojanost boje je kraća (5 – 6 tjedana) (56, 57). Ovaj postupak može prethoditi postupku izbjeljivanja udlagom kako bismo motivirali pacijenta i skratili vrijeme postupka.



Slika 7. *Opalescence Boost*. Preuzeto iz: (6)

Izbjeljivanje udlagom kod kuće (*at-home bleaching*) postupak je kojim si pacijent sâm izbjeljuje zube kod kuće uz pomoć udlage napravljene prema njegovom individualnom anatomskom otisku (56). Prije tretmana stomatolog prvo treba procijeniti pacijentovu spremnost na suradnju i sposobnost provođenja postupka prema uputama. Ukoliko procijeni da je pacijent sposoban za ovakvu vrstu terapije te da je dobar kandidat za ovu vrstu izbjeljivanja, u laboratoriju se izrađuju plastične udlage koje će pacijent nositi kod kuće. Pacijent sâm provodi postupak unošenja sredstva za izbjeljivanje u udlagu i postavlja ju u usta. Zbog toga su koncentracije sredstva za izbjeljivanje niže, odnosno vodikov peroksid se koristi u koncentraciji od oko 10 %, a karbamidov peroksid 10 – 20 % (6). Pacijentu trebamo naglasiti da će zbog nižih koncentracija aktivnog sredstva trebati duže vrijeme da bi se postigla željena boja zubi. Udlaga se može nositi danju ili noću. Preporuka je da se one s višom koncentracijom nose danju, a one s nižom noću (6). Vrijeme nošenja potrebno je prilagoditi početnom stanju obojenosti zubi pa se tako udlage mogu nositi od 7 dana do 6 mjeseci u slučaju tvrdokornih tetraciklinskih obojenja. Ova metoda ima niz prednosti iako je potrebno dulje vrijeme da se postigne željen učinak. Prvenstvena prednost je niža koncentracije aktivnog sredstva za izbjeljivanje, a kao nuspojava se rijetko javlja intenzivna preosjetljivost zubi. Ovo je jako bitno ukoliko želimo tretman provesti na zubima sa

stanjenom caklinom, što je slučaj ako se radi o kiselinskim erozijama ili pak *amelogenesis imperfecte* (6).

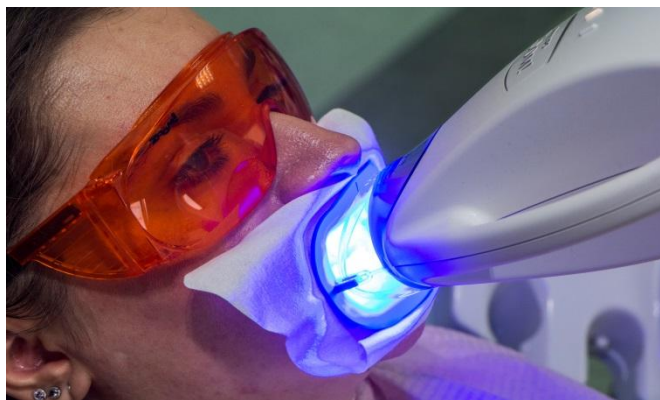

Slika 8. Grafikon. Preuzeto iz: (57)

Navedeni grafikon (Slika 8.) prikazuje usporedbu profesionalnog i kućnog izbjeljivanja u određenim vremenskim intervalima. Vidimo da je učinak izbjeljivanja s udlagom najdugotrajniji (57). Možemo zaključiti da je postignuta boja postojanija duže vrijeme u odnosu na onu dobivenu intenzivnim izbjeljivanjem, s naglaskom na manju agresivnost postupka.

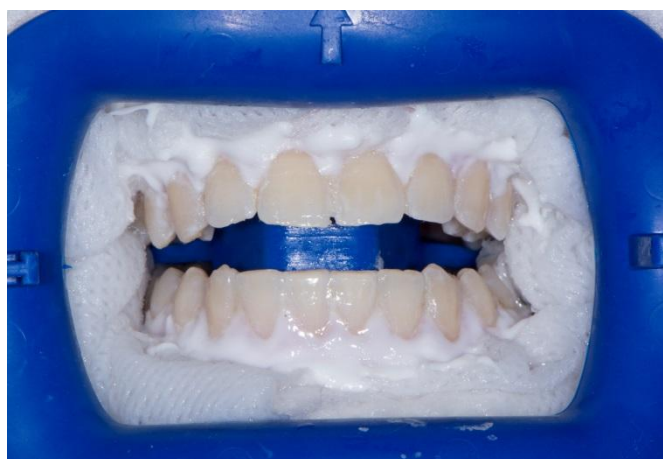

Već duže vrijeme sam željela bjelje i ljepše zube, pa mi je prof. dr. sc. Dubravka Knezović Zlatarić prije godinu i pol dana izbjelila zube u svrhu znanstvenog istraživanja. Upotrebljavale smo kombiniranu tehniku intezivnog izbjeljivanja u stomatološkoj ordinaciji i uz pomoć udlage kod kuće. Smisao tretmana je bio pokazati dugotrajnost i učinkovitost postupka. Prvo smo izbjelili zube u ordinaciji uz pomoć 6 % vodikovog peroksida (gel iz *Zoom seta*) (Slika 10.) i *Zoom2* lampe (Slika 9). Zatim sam kući nosila udlagu još 3 tjedna noću. U udlagu sam stavljala 18 % karbamidov peroksid (*Pola-night*) koji u sebi sadrži 3 puta manju koncentraciju vodikova peroksida (6 %). Jako sam zadovoljna konačnim rezultatom. Moram naglasiti da nije bilo nikakvih nuspojava.



Slika 9. *Zoom2*.

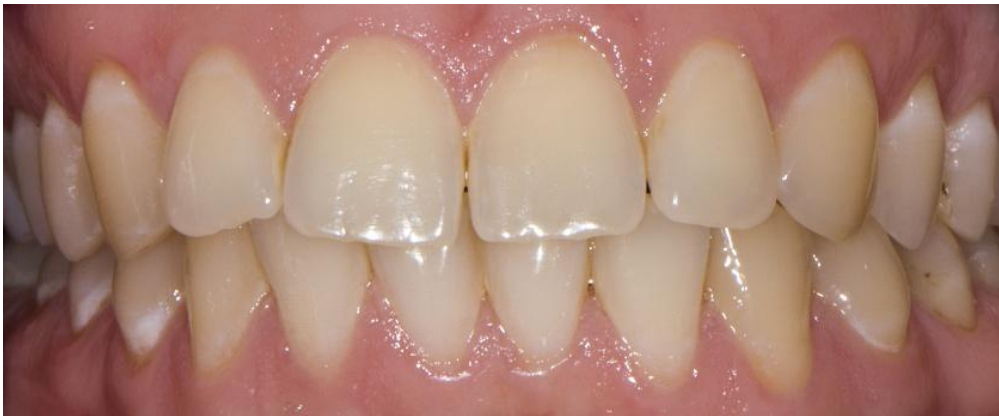Preuzeto s dopuštenjem autora: prof. dr. sc. Dubravka Knezović Zlatarić



Slika 10. Profesionalno izbjeljivanje.

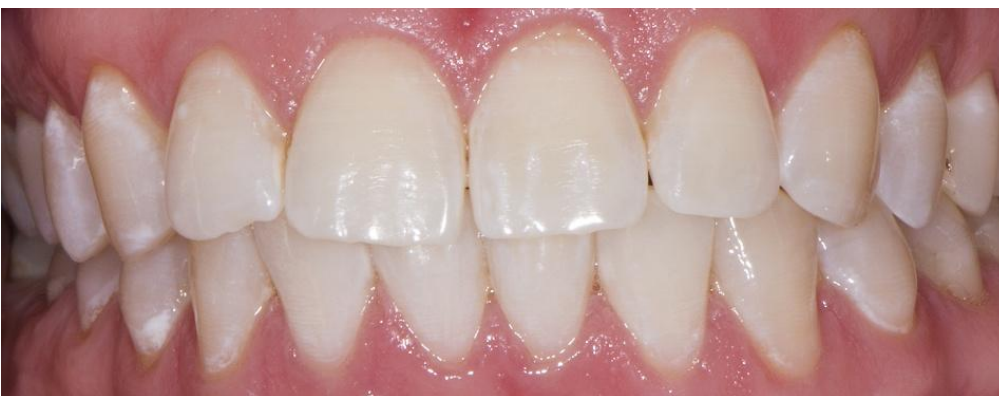Preuzeto s dopuštenjem autora: prof. dr. sc. Dubravka Knezović Zlatarić





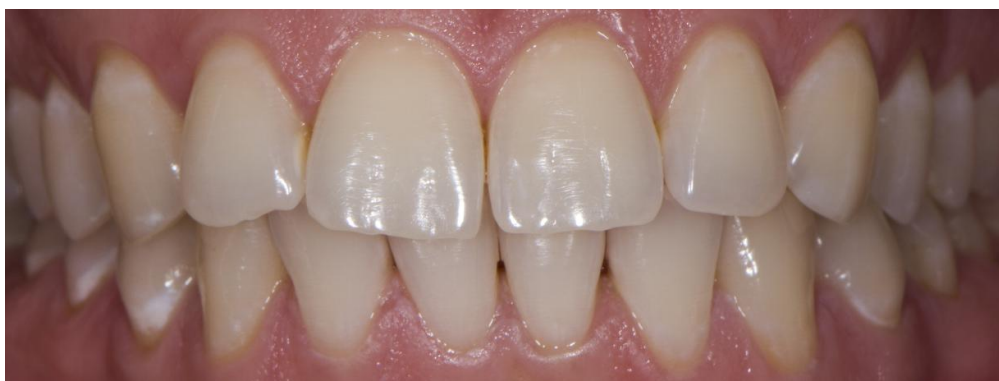Slika 11. Moji zubi prije izbjeljivanja.

Preuzeto s dopuštenjem autora: prof. dr. sc. Dubravka Knezović Zlatarić



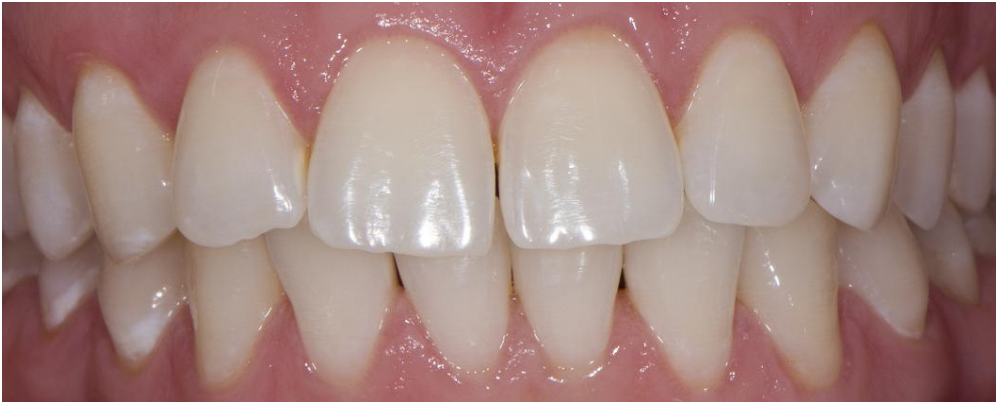Slika 12. Nakon Zoom2.

Preuzeto s dopuštenjem autora: prof. dr. sc. Dubravka Knezović Zlatarić



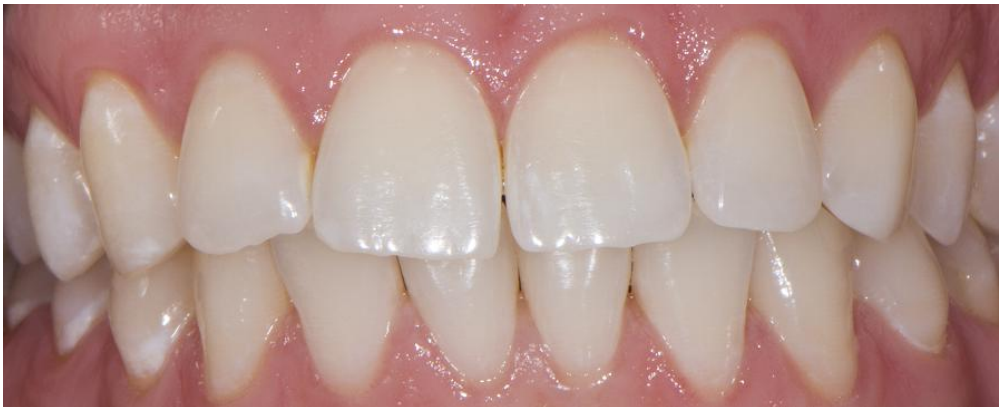Slika 13. Nakon tjedan dana.

Preuzeto s dopuštenjem autora: prof. dr. sc. Dubravka Knezović Zlatarić



Slika 14. Nakon dva tjedna.

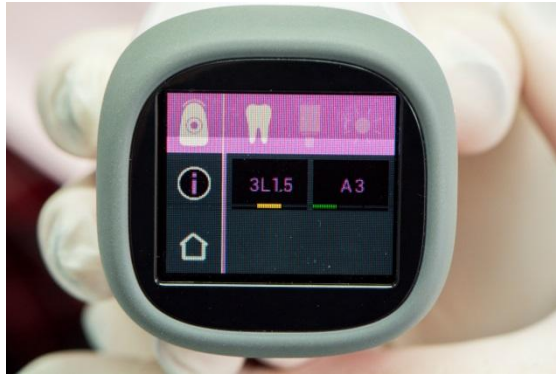Preuzeto s dopuštenjem autora: prof. dr. sc. Dubravka Knezović Zlatarić



Slika 15. Nakon tri tjedna.

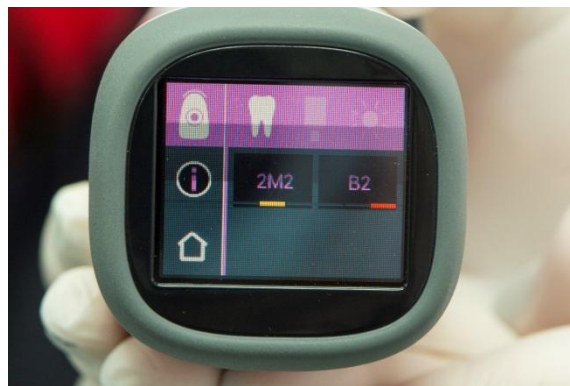Preuzeto s dopuštenjem autora: prof. dr. sc. Dubravka Knezović Zlatarić

Možemo vidjeti kako je boja zubi postupno postajala sve bjelja i svjetlija (Slika 11.-15). Redovito smo pratili i mjerili boju zubi s pomoću *Vita Easyshade V* uređaja za određivanje boje zubi. Npr. moj gornji desni, prvi sjekutić prije izbjeljivanja imao je žućkastu boju A3, a nakon Zoom2, B2, što je puno bjelja i hladnija nijansa. Nakon 3 tjedna nošenja udlage kod kuće boja zubi je bila A1 (Slika 15.-17). Trebamo napomenuti kako se lakše i bolje izbjeljuju žući zubi nego sivkasti.



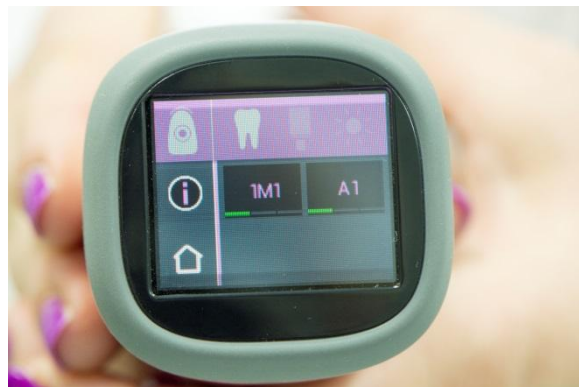Slika 16. Početna A3 boja gornjeg desnog prvog sjekutića.

Preuzeto s dopuštenjem autora: prof. dr. sc. Dubravka Knezović Zlatarić



Slika 17. B2 boja nakon *Zoom2*.

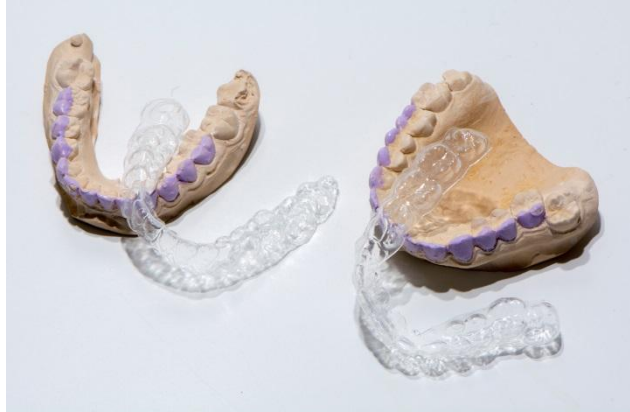Preuzeto s dopuštenjem autora: prof. dr. sc. Dubravka Knezović Zlatarić



Slika 18. Nakon tri tjedna A1 boja.

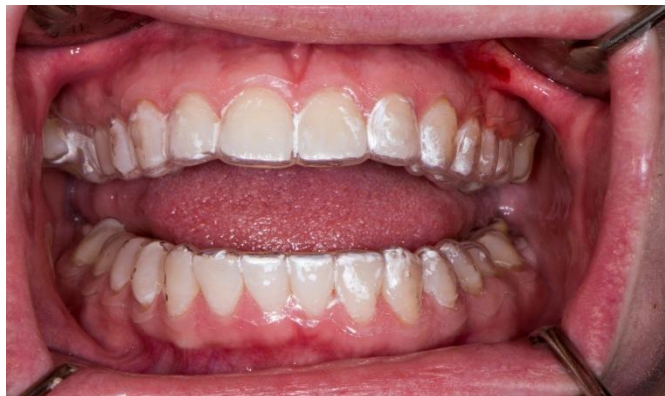Preuzeto s dopuštenjem autora: prof. dr. sc. Dubravka Knezović Zlatarić

Zaključno, možemo vidjeti kako su najbolji i najdugotrajniji rezultati izbjeljivanja kombinacija profesionalnog izbjeljivanja u stomatološkoj ordinaciji i uz pomoć udlage kod kuće (Slika 19.-21).



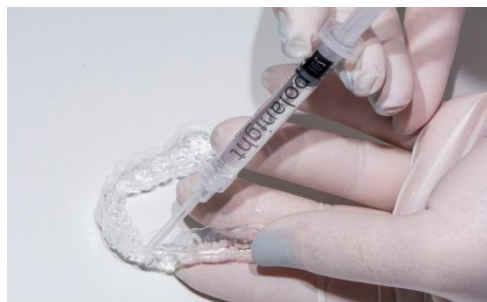Slika 19. Udlage.

Preuzeto s dopuštenjem autora: prof. dr. sc. Dubravka Knezović Zlatarić



Slika 20. Udlage u ustima.

Preuzeto s dopuštenjem autora: prof. dr. sc. Dubravka Knezović Zlatarić



Slika 21. Nanošenje gela u udlagu.

Preuzeto s dopuštenjem autora: prof. dr. sc. Dubravka Knezović Zlatarić

Tablica 2. *Vita Classical* A1 – D4 ključ boja i *3D-Master*.

Preuzeto s dopuštenjem autora: prof. dr. sc. Dubravka Knezović Zlatarić

	<b>VITA Classical A1 – D4</b>	<b>VITA 3D- -Master</b>
<b>Prije</b>	A3	2M1C
<b>Nakon</b>	B2	1M2
<b>intenzivnog izbjeljivanja</b>		
<b>Nakon 7 dana</b>	A1	1M1
<b>Nakon 2 tjedna</b>	A1	2M1
<b>Nakon 3 tjedna</b>	A1	1M1

Iz Tablice 2. možemo vidjeti da je boja zubi postupno postajala sve svjetlija i bjelja. Mjerali smo redovito boju uz pomoć *Vita Easyshade V* uređaja.



„Hollywoodski osmijeh“ postao je imperativ današnjeg modernog društva. Zahtjevi tržišta su sve veći i kao posljedica toga javile su se nažalost i neke nestručne metode izbjeljivanja zubi. Ljudi ih koriste jer nisu dovoljno educirani, relativno su povoljne, privuče ih dobar marketing i naručivanje bez dugih čekanja. Međutim posljedice koje mogu nastati nisu nimalo bezazlene. Zbog toga je važno educirati što više ljudi i ukazati im na kompleksnost situacije. Svi pacijenti nisu kandidati za izbjeljivanje, te je prvo potrebno etiološki odrediti obojenost zubi te indiciranost odnosno kontraindiciranost samog postupka. Prije samog postupka izbjeljivanja i estetskih zahvata neophodno je dobro razumjeti pacijentove potrebe i želje vezane uz njegove zube. Realnost pacijentovih očekivanja, kao i pridržavanje režima prehrane i nekonzumacija kromogene hrane i pića mogu nam poslužiti kao misao vodilja prilikom procjene za potrebu ovog zahvata. Pacijenti s velikim i neadekvatnim ispunima, cervikalnim erozijama, infrakcijama cakline ili sličnim stanjima, zahtijevaju posebnu pažnju i praćenje prilikom tretmana. Preporuka je da se s izbjeljivanjem počne prije opsežnih restaurativnih zahvata. Dobra komunikacija dovodi do lakšeg prihvaćanja postupka i boljeg razumijevanja prednosti i rizika svakog postupka koji se provodi. Metode izbjeljivanja zubi mogle bi nepovoljno djelovati na tvrda i meka tkiva u usnoj šupljini kao i na trajnost restaurativnih materijala. Međutim ako se izvode pravilno većina nuspojava bi trebala biti samo privremena, tipa dentalne preosjetljivosti. Klinička pojava preosjetljivosti jedna je od najčešćih popratnih čimbenika djelovanja vodikovog peroksida na pulpu, a glavnim se faktorima rizika smatraju neadekvatna i pretjerana uporaba proizvoda za izbjeljivanje, naročito u kombinaciji sa zagrijavanjem. Zbog toga bi se tretman izbjeljivanja trebao izbjegavati kod pacijenata s oštećenim ili bolesnim mekim i tvrdim tkivom usne šupljine. Unatoč štetnosti vodikova peroksida na pulpu, trajna su oštećenja iznimno rijetka jer je količina potrebna za to mnogo veća nego što se koristi u svakodnevnoj praksi. Kao prevencija ili nakon postupka izbjeljivanja se mogu koristiti zubne paste za osjetljive zube kroz dva tjedna ili udlagu s gelom natrijevog fluorida. Ako je preosjetljivost lokalizirana, osjetljive lezije se mogu zatvoriti privremenim materijalom za ispune ili kompozitnim materijalom svjetlije nijanse. Promjene na tvrdim tkivima su beznačajne i ukazuju samo na male promjene u površinskoj strukturi cakline koje uključuju povećanu poroznost, izgled poput najetkanosti kao i gubitak prizmatske strukture, gubitak kalcija te smanjenu mikrotvrdoću. Kratkoročni učinci na tvrda zubna tkiva i pulpu su reverzibilni, no i dalje preostaju pitanja kakve su posljedice i utjecaji čestih i dugoročnih uporaba sredstava. Utjecaj vodikovog peroksida na obrambeni sustav antioksidansa ljudske oralne sluznice još nije u potpunosti razriješen.

Postoje više tehnika izbjeljivanja zubi; unutrašnje i vanjsko. Temeljitim pregledom i utvrđivanjem indikacija i kontraindikacija izabere se najbolja metoda izbjeljivanja s najdugotrajnijim učinkom. Danas se koriste tehnike sa što nižom koncentracijom aktivnog sredstva za izbjeljivanje, koje su se pokazale kao odlične neinvazivne metode sa dugotrajnijim učinkom. To se posebno odnosi na izbjeljivanje udlagom kod kuće. Posebno oprezni moramo biti kod avitalnog izbjeljivanja i primjene 35%-tnog vodikovog peroksida. On difundira kroz dentinske tubuluse do cervikalnog dijela parodontnog ligamenta te izaziva nekrozu i upalnu resorpciju. Cervikalnu resorpciju možemo spriječiti postavljanjem različitih vrsta podloga od stakloionomernog cementa ili kompozita. Pravilna uporaba materijala za izbjeljivanje zubi ne bi trebala rezultirati štetnim posljedicama niti za zube niti za okolno meko tkivo.





U današnje vrijeme kada se estetski lijepih bijelih zubi i vanjskoga izgleda općenito pridaje velika važnost, stomatolozi bi trebali pratiti novitete u svojoj struci pa tako i u postupcima izbjeljivanja zubi. Kako bi ih pravilno provodio, stomatolog treba biti educiran o materijalima i tehnikama kojima se koristi, te o nuspojavama koje mogu nastati pogrešnim i nepažljivim korištenjem. Stomatolog koji je dobro upoznat s tehnikama rada, štiti ne samo pacijenta već i sebe od mogućih tužbi nezadovoljnih pacijenata koje danas više nisu tako rijetke. I sama sam željela imati bjelje zube pa sam se odlučila na postupak izbjeljivanja. Prof. dr. sc. Dubravka Knezović Zlatarić mi je izbjelila zube s odličnim rezultatima. Kombinirala je izbjeljivanje *Zoom2* lampom u ordinaciji s izbjeljivanjem udlagom kod kuće. Udlagu sam koristila noću kod kuće još 2 tjedna. Jako sam zadovoljna konačnim rezultatima. Iako je potrebno dulje vrijeme, ova metoda izbjeljivanja ima najdugotrajniji učinak. Bitno je naglasiti da se u ovoj vrsti postupka koriste niže koncentracije aktivnog sredstva za izbjeljivanje (vodikovog peroksida) i zbog toga se nuspojave rijetko javljaju. Iz svoga vlastitog iskustva mogu reći da nisam imala nikakve nuspojave, čak ni preosjetljivost zubi.



1. Samorodnitzky-Naveh GR, Geiger SB, Levin L. Patients satisfaction with dental esthetics. *J Am Dent Assoc.* 2007;138:805-8.
2. Al-Zarea BK. Satisfaction with appearance and the desired treatment to improve aesthetics. *Int J Dent.* 2013;Epub Feb 20.
3. Samorodnitzky-Naveh GR, Grossman Y, Bachner YG, Levin L. Patients self-perception of Tooth shade in relation to professionally objective evaluation. *Quintessence Int.* 2010;41:e80-3.
4. Sulieman M. An overview of tooth discoloration: extrinsic, intrinsic and internalized stains. *Dent Update.* 2005;32:463-8.
5. Dahl JE, Pallesen U. Tooth bleaching-a critical review of the biological aspects. *Crit Rev Oral Biol Med.* 2003;14:292-304.
6. Knezović Zlatarić D. *Osnove estetike u dentalnoj medicini.* Zagreb: Hrvatska komora dentalne medicine; 2013.
7. Greenwall L. *Bleaching techniques in restorative dentistry: An illustrated guide.* London: Martin Dunitz Ltd; 2001.
8. Nathoo SA. The chemistry and mechanisms of extrinsic and intrinsic discoloration. *J Am Dent Assoc.* 1997;128:6-10.
9. Watts A, Addy M. Tooth discoloration and staining: a review of the literature. *Br Dent J.* 2001;190:309-16.
10. Jurić H. *Dječja dentalna medicina.* Zagreb: Naklada Slap; 2015.
11. Čukovoć Bagić I. Etiologija, dijagnostika i liječenje molarno incizivne hipomineralizacije. *Sonda.* 2012;13(23).
12. Grgurević J. Traumatske ozljede zuba [Internet]. *Sonda.* 2015 [cited 2015 Apr 20]. Available from: <http://sonda.sfzg.hr/wp-content/uploads/2015/04/20.-Grgurevic-J.-Traumatske-ozljede-zubi.pdf>
13. Pandurić V. Pulpitisi i periradikularne patoze. *Sonda.* 2014;69-73.
14. Gerlach RW. Vital bleaching with whitening strip: Summary of Clinical Research on Effectiveness and Tolerability. *I Contemp Dent Pract.* 2001;(2)3:001-16.
15. Šunjić V, Petrović Peroković V. *Organska kemija od retrosinteze do asimetrične sinteze.* Pliva Hrvatska d.o.o. 2015.
16. Lim MY, Lum SOY, Poh RSC, Lee GP, Lim KC. An in vitro comparison of the bleaching efficacy of 35% carbamide peroxide with established intracoronal bleaching agents. *Int Endod J.* 2004;37:483-8.

17. Walton RE, Torabinejad M. Endodontics: principles and practice. Philadelphia: Saunders; 2002.
18. Klarić E, Janković B. Najčešće pogreške prilikom izbjeljivanja zubi. Sonda. Siječanj 2013;51.-3.
19. Attin TP, Paque F, Ajam F, Lennon AM. Review of the current status of tooth whitening with the walking bleach technique. *Int Endod J.* 2003;36:313-29.
20. Frysh H, Baker FL, Wagner MJ. Patients perception of effectiveness of 3 vital tooth bleaching systems. *J Dent Res.* 1991;70:570.
21. Kwon S, Ko S, Greenwall L. Tooth whitening in esthetic dentistry: Principles and techniques. London: Quintessence Publishing Co; 2009.
22. Taher NM. The Effect of Bleaching Agents on the Surface hardness of Tooth Colored Restorative Materials. *I Contemp Dent Pract.* 2005; 2(6):18-26.
23. Joiner A. Tooth colour: a review of the literature. *J Dent.* 2004;32:3-12.
24. Fearon J. Tooth whitening: concepts and controversies. *International dentistry SA.* 2007;11(2):24-38.
25. Swift EJ. Restorative consideration with vital tooth bleaching. *J Am Dent Assoc.* 1997; 128:60-4.
26. Burrell KH. ADA supports vital tooth bleaching-but look for the seal. *J Am Dent Assoc.* 1997; 128:2-5.
27. Haywood VB, Leonard RH, Nelson CF. Effectiveness, side effects and long term status of Nightguard Vital Bleaching. *J Am Dent Assoc.* 1994;125:1219-26.
28. Nathanson D. Vital tooth bleaching: sensitivity and pulpal considerations. *J Am Dent Assoc.* 1997;128:41-4.
29. Leonard RH, Haywood VB, Phillips C. Risk factors for developing tooth sensitivity and gingival irritation associated with nightguard vital bleaching. *Quintessence Int.* 1997;28:527-34.
30. Paes Leme AF, dos Santos JC, Giannini M, Wada RS. Occlusion of dentin tubules by desensitizing agents. *Am J Dent.* 2004;17(5):368-72.
31. Grobler SR, Majeed A, Moola MH, Rossouw RJ, van Wyk Kotze T. In vivo Spectrophometric Assessment of the Thoot Whitening Effectiveness of Nite White 10% with Amorphous Calcium Phosphate, Potassium Nitrate and Fluoride, Over a 6-month Period. *Open Dent J.* 2011;5:18-23.
32. Herbert F. Wolf, Edith M. Rateitschak-Pluss. Parodontologija, Stomatološki atlas, Naklada Slap; 2009.

33. Klarić E, Marcius M, Ristić M, Sever I, Prskalo K, Tarle Z. Surface changes of enamel and dentin after two different bleaching procedures. *Acta Clin Croat.* 2013;52:419-28.
34. Cubbon T, Ore D. Hard tissue and home tooth whiteners. *CDS.* 1991;85(5):325.
35. Berger SB, Pazenhausen R, Martinelli N, Moura SK, Carvalho RV, Guiraldo RD. Effect of bleaching agents on the flexural strength of bovine dentin. *J Contemp Dent Pract.* 2014;15(5):552-5.
36. Tam LE, Abdool R, El-Badrawy W. Flexural strength and modulus properties of carbamide peroxide-treated bovine dentin. *J Esthet Restor Dent.* 2005;17(6):359-67.
37. Titley KC, Torneck CD, Smith DC, Chernecky R, Adibfar A. Scanning electron microscopy observations on the penetration and structure of resin tags in bleached and unbleached bovine enamel. *J Endod.* 1991;17(2):72-5.
38. Sović J, Tadin A, Katunarić M. Resorpcija korijena zuba. *Sonda.* 2011;22:89-92.
39. Rotstein I, Torek Y, Lewinstein I. Effect of bleaching time and temperature on the radicular penetration of hydrogen peroxide. *Endod Dent Traumatol.* 1991;7(5):196-8.
40. Njemirovskij V, Šinković A. Resorpcija korijenova mliječnih zuba. *Sonda.* 2008;9(16):44-7.
41. Ito A, Naito M, Naito Y, Watanabe H. Induction and characterization of gastroduodenal lesions in mice given continuous oral administration of hydrogen peroxide. *GANN.* 1982;73:315-22.
42. Li Y. Biological properties of peroxide- containing tooth whiteners. *Food Chem Toxicol.* 1996;34:887-904.
43. Waris G, Haseeb A: Reactive oxygen species: Role in the development of cancer and various chronic conditions. *J Carcinogen.* 2006;5(1):1-8.
44. International Agency on Research on Cancer (IARC). Monographs on the evaluation of carcinogenic risks to humans. Re-evaluation of some organic chemicals, hydrazine and hydrogen peroxide. Geneve: World Health Organization; 1999.
45. Klarić E, Par M, Profeta I, Kopjar N, Rozgaj R, Kasuba V, et al. Cancer Genomics Proteomics. 2013;10(5):209-15.
46. Hummert TW, Osborne JW, Norling BK, Cardenas HL. Mercury in solution following exposure of various amalgams to carbamide peroxides. *Am J Dent.* 1993;6:305-9.
47. Garcia EJ, Mena-Serrano A, de Andrade AM, Reis A, Grande RH, Loguercio AD. Immediate bonding to bleached enamel treated with 10% sodium ascorbate gel: a case report with one-year follow-up. *Eur J Esthet Dent.* 2012;(2):154-62.

48. Yu H, Li Q, Hussain M, Wang Y. Effects of bleaching gels on the surface microhardness of tooth-colored restorative materials in situ. *J Dent.* 2008;36(4):261-7.
49. Taher NM. The effect of bleaching agents on the surface hardness of tooth colored restorative materials. *J Contemp Dent Pract.* 2005;6:18-26.
50. Soldo M, Matijević J, Jukić Krmek S. Izbjeljivanje endodontski liječenih zubi. *Sonda.* 2009;19:75-7.
51. Domuzović A. Indikacije i kontraindikacije za izbjeljivanje zubi [master's thesis]. Zagreb: Stomatološki fakultet Sveučilišta u Zagrebu; 2008. 31 p.
52. Goldstein CE, Goldstein RE, Feinman RA, Garber DA. Bleaching vital teeth: state of the art. *Quintessence Int.* 1989;20:729-37.
53. Croll TP. Enamel microabrasion: observations after 10 years. *J Am Dent Assoc.* 1997;128:51-5.
54. Zekonis R, Matis BA, Cochran MA, Al Shetri SE, Eckert GH, Carlson TJ. Clinical evaluation of in-office and at-home bleaching treatments. *Oper Dent.* 2003;28:114-211.
55. Al Shethri, Matis Ba, Cochran Ma, Zekonis R, Stropes M. A clinical evaluation of two in-office bleaching products. *Oper Dent.* 2003;28:488-95.
56. Greenwall LH. Treatment considerations for bleaching and bonding white lesions in the anterior dentition. *Alpha Omegan.* 2009;102:121-7.
57. Budimir Z, Cerovac M, Štambuk M, Klarić E. Prosudba učinka sredstava za izbjeljivanje na promjenu boje zubi i nastanak postoperativne preosjetljivosti. *Sonda.* 2016;3:252-8.





Monika Tajmer rođena je 30. listopada 1987. godine u Slavonskom Brodu. Nakon završene Osnovne škole Antuna Mihanovića, upisuje Opću gimnaziju u Srednjoj školi Matija Mesić u Slavonskom Brodu. Nakon završene srednje škole 2007. godine upisuje Stomatološki fakultet u Zagrebu, gdje apsolvira 2017./2018. godine. U slobodno vrijeme asistira u jednoj privatnoj poliklinici u Zagrebu.

