

Pogreške pri izradi kompozitnih ispuna

Fabekovec, Petra

Master's thesis / Diplomski rad

2017

Degree Grantor / Ustanova koja je dodijelila akademski / stručni stupanj: **University of Zagreb, School of Dental Medicine / Sveučilište u Zagrebu, Stomatološki fakultet**

Permanent link / Trajna poveznica: <https://um.nsk.hr/um:nbn:hr:127:339659>

Rights / Prava: [Attribution-NonCommercial 3.0 Unported / Imenovanje-Nekomercijalno 3.0](#)

Download date / Datum preuzimanja: **2025-03-13**



Repository / Repozitorij:

[University of Zagreb School of Dental Medicine
Repository](#)





SVEUČILIŠTE U ZAGREBU
STOMATOLOŠKI FAKULTET

Petra Fabekovec

**POGREŠKE PRI IZRADI KOMPOZITNIH
ISPUNA**

Diplomski rad

Zagreb, 2017.

Rad je ostvaren u: Zavod za endodonciju i restaurativnu stomatologiju, Stomatološki fakultet,
Sveučilište u Zagrebu

Mentor rada: prof.dr.sc. Ivana Miletić, Stomatološki fakultet

Lektor hrvatskog jezika: Valentina Zbukvić, profesorica hrvatskog jezika i književnosti

Lektor engleskog jezika: Petra Jambrović, profesorica engleskog jezika i književnosti i

dipl. povjesničarka

Sastav Povjerenstva za obranu diplomskoga rada:

1. _____
2. _____
3. _____

Datum obrane rada: _____

Rad sadrži: 35 stranica

1 tablicu

13 slika

1 CD

Osim ako nije drukčije navedeno, sve ilustracije (tablice, slike i dr.) u radu su izvorni doprinos autora diplomskoga rada. Autor je odgovoran za pribavljanje dopuštenja za korištenje ilustracija koje nisu njegov izvorni doprinos, kao i za sve eventualne posljedice koje mogu nastati zbog nedopuštenog preuzimanja ilustracija odnosno propusta u navođenju njihovog podrijetla.

Zahvala

Zahvaljujem svojoj mentorici prof.dr.sc. Ivani Miletić na strpljenju, vodstvu i stručnim savjetima tijekom izrade ovog rada.

Posebno hvala mami, tati, bratu i Tomislavu koji su mi tijekom studiranja pružili bezuvjetnu ljubav, razumijevanje i potporu. Ovaj rad posvećen je njima.

Pogreške pri izradi kompozitnih ispuna

Sažetak

Smolasti kompozitni materijali, zbog mikromehaničkoga i kemijskoga vezivanja, omogućuju minimalno odstranjivanje tvrdih zubnih tkiva te mogućnost imitacije prirodnoga zuba. Najveći nedostatak kompozitnih materijala predstavlja skupljanje tijekom polimerizacije, a time nastanak rubne pukotine i složenost njegove izrade. Iz toga razloga važno je biti upoznat sa svim fazama rada i mogućnostima nastanka pogrešaka tijekom postavljanja ispuna. Lokalizirane promjene u boji i translucenciji cakline su temeljne značajke karijesne lezije. Ukoliko se inficirani dentin ne odstrani do kraja, uslijed anaerobnih uvjeta ispod ispuna, bakterije uzrokuju nastanak sekundarnoga karijesa. Oblik kaviteta se sastoji u maksimalnoj štednji zdravoga zubnog tkiva, a prati oblik koji je nastao samim karijesnim procesom. Zub i materijal koji se koriste ne smiju doći u doticaj sa slinom. Kompozitni materijali se vezuju na tvrda zubna tkiva pomoću adhezijskih sustava. Adhezija na caklinu i dentin se različito ostvaruje zbog njihove različite građe, stoga se i njihova površina različito priprema. Suvremeni adhezivni sustavi su olakšali i skratili klinički postupak te smanjili mogućnost pogreške zbog jednostavnije primjene. Kompozitni materijali se stvrdnjavaju pretvorbom monomera u polimere križnim povezivanjem pri čemu dolazi do skupljanja materijala. Stvrdnjavanje materijala započinje nakon osvjetljivanja plavim svjetlom koje emitira polimerizacijska lampa. Oblikovanje krune zuba kompozitnim materijalom se preporučuje postavljanjem u slojevima debljine najviše 2 mm. Završnom obradom ispuna sprječava se nakupljanje plaka, a pravilno izrađene aproksimalne točke moraju dozvoljavati čišćenje zubnom svilom.

Ključne riječi: preparacija kaviteta; kompozitni materijali; adhezivni sustavi

Mistakes due to placement of composite restoration

Summary

Due to micromechanical and chemical bonding properties, composite resins allow minimal hard tissue preparation and related imitation of a natural tooth. Polymerization shrinkage represents a major disadvantage of composite resins resulting in edge crack formation and complicated restoration procedure. For this reason, it is crucial to be highly aware of each procedure phase and the possible occurrence of a mistake. Localized changes in enamel colour and translucency are main characteristics of caries lesion. Unless infected layer of dentin is fully removed, due to anaerobic bacterial metabolism underneath the restoration, secondary caries will occur. Extension of caries lesion dictates the shape of the cavity with maximal preservation of healthy hard dental tissues. Saliva should not get in touch with the tooth and dental material. Composite resins bond to hard dental tissue by adhesive systems. Adhesion occurs differently in relation to enamel and dentin because of difference in their structure so the preparation of the surfaces is specific. Contemporary adhesive systems have simplified the clinical procedure making it less time consuming and thereby the possibility of a mistake is reduced. Composites set through conversion of monomers into polymers resulting in material shrinkage. The material setting is initiated with blue light from polymerization lamp. It is recommended to place composite in 2 mm thick layers. Final polishing prevents plaque retention, while adequately restored approximal contacts should allow flossing.

Key words: cavity preparation; composite resins; adhesive system

SADRŽAJ

1. UVOD	1
1.1. Preparacija kaviteta za izradu kompozitnoga ispuna.....	2
1.1.1. Uklanjanje karijesne cakline i dentina.....	2
1.1.2. Oblik preparacije kaviteta	3
1.1.3. Zakošavanje caklinskih rubova	3
1.2. Izolacija radnog polja	4
1.2.1. Sprječavanje kontaminacije tvrdih tkiva krune zuba	4
1.2.2. Stezači, matrice, interdentalni kolčići	4
1.3. Priprema površine tvrdih zubnih tkiva za vezivanje kompozitnih materijala	5
1.4. Postavljanje kompozita.....	8
1.4.1. Općenito o kompozitnim materijalima.....	8
1.4.2. Primjena stres – apsorbirajućega početnog sloja.....	10
1.4.3. Postavljanje materijala	10
1.4.4. Izvor svjetla za polimerizaciju	11
1.4.5. Inhibicija polimerizacije kisikom.....	12
1.4.6. Nehomogenost ispuna	13
1.5. Završna obrada ispuna	13
2. PRIKAZ SLUČAJA.....	14
3. RASPRAVA	20
4. ZAKLJUČAK	24
5. LITERATURA	26
6. ŽIVOTOPIS.....	34

Popis skraćenica

LED – engl. light emitting diode, hrv. svjetlosno emitirajuća dioda

C-faktor – engl. C – configuration, hrv. konfiguracijski faktor

1. UVOD

Smolasti kompozitni materijali danas su najčešće upotrebljavani materijali za izradu direktnih ispuna na tvrdim zubnim tkivima na koje se mikromehanički i kemijski vezuju. To svojstvo omogućilo je minimalno odstranjivanje tvrdoga zubnog tkiva pri preparaciji.

Najveći nedostatak kompozitnih materijala je skupljanje prilikom polimerizacije i posljedično nastajanje rubne pukotine te složenost izrade zbog čega vrlo lako može doći do neuspjeha u terapiji. Kvaliteta kompozitnih materijala značajno se poboljšala kako po svojim funkcionalnim osobinama tako i po estetskim kriterijima. Unatoč tomu, kompozitni materijali ostaju najzahtjevniji materijali za izradu ispuna te je u svakoj fazi rada moguće učiniti nekoliko pogrešaka koje će kompromitirati njihovu postojanost (1-3).

1.1. Preparacija kaviteta za izradu kompozitnoga ispuna

1.1.1. Uklanjanje karijesne cakline i dentina

Promjene boje i translucencije cakline kliničke su značajke karijesne lezije. Boja takve promjene može varirati od bijele do smeđo-crne. Promjena svijetle mliječno-bijele boje predstavlja akutni karijes dok je pri kroničnomu karijesu boja tamnija, a zbog remineralizacije dekalificiranih struktura liječenje nije potrebno.

Najčešća lokalizacija karijesnoga procesa je fisurni sustav zuba, ali diskoloracija fisura nije uvijek pokazatelj karijesnoga procesa. Aktivne se lezije najčešće pojavljuju na tek izniklim, mladim trajnim zubima s drugim znakovima karijesne aktivnosti. Tamnosmeđe ili crne promjene pokazatelj su inaktivne lezije te se najčešće pojavljuju kod zrelijih zuba u djece s niskom karijes aktivnošću (4).

Pri preparaciji kaviteta karijes se odstranjuje do zdravoga dentina, zdravoga sekundarnoga dentina ili sloja skleroziranoga dentina koji ne sadrži mikroorganizme i gdje su dentinski tubulusi zatvoreni istaloženim mineralima (2). Pritom se najprije čiste stijenke kaviteta, a zatim se odstranjuje karijesno promijenjeno tkivo (5). Karijesom zahvaćeni dentin je jasno ograničen od zdravoga tkiva, međutim problem može predstavljati caklinsko-dentinska granica gdje on napreduje u širinu, ali i dubina karijesne lezije. Pri određivanju dubine lezije koristi se vizualni i taktilni pregled sondom. Sklerozirani dentin je smeđe boje, tvrd i tijekom povlačenja sonde odaje karakterističan zvuk te se ne uklanja tijekom preparacije (2).

Kao pomoćno sredstvo za uklanjanje inficiranoga dentina mogu se koristiti detektori karijesa. Njima se premazuje kavitet, ostavi 10 sekundi i ispire vodom, a nakon ispiranja obojen ostaje samo vanjski sloj karijesa s demineraliziranim dentinom. Samo neosjetljivo obojeno tkivo se uklanja ostavljajući osjetljivo neobojeno (4). Svrkla montirana na mikromotor koriste se s malim brojem okretaja jer velike brzine razvijaju visoke temperature te mogu dovesti do bolnih senzacija i prije nego se dođe do neobojenoga unutrašnjeg sloja (5).

1.1.2. Oblik preparacije kaviteta

Oblikovanje kaviteta pri izradi kompozitnih ispuna sastoji se u maksimalnoj štednji zdravoga zubnog tkiva. Okruglim, čeličnim ili karbidnim svrdlom se odstrani inficirano tkivo, a kavitet ima oblik koji je učinio sam karijesni proces (3,5).

Može se dogoditi da prilikom pravilne izrade adhezijskoga kaviteta i uklanjanja karijesno promijenjenoga tkiva ostane podminirana caklina koja se lomi pod jakim žvačnim silama. To dovodi do nastanka infrakcija cakline jer caklinske prizme nisu odrezane pod odgovarajućim kutom. Takvu caklinu, nepoduprtu dentinom, potrebno je ukloniti. Te je pukotine klinički teško uočiti, no pacijentov subjektivni osjećaj na podražaj hladnoćom može pomoći u prepoznavanju takve promjene. S obzirom na to da je adhezija kompozita najjača za caklinu zbog nastanka pukotine dolazi do gubitka adhezijske površine. Potrebno je korigirati oblik kaviteta i zamijeniti cijeli ispun (2).

1.1.3. Zakošavanje caklinskih rubova

Povećanje snage adhezijskih sustava se omogućava zakošavanjem caklinskih prizmi. Smjer zakošavanja ovisi o smjeru pružanja prizmi kroz caklinu (6, 7). Vertikalno se zakošavaju dijelovi kaviteta u blizini kvržica, ali ukoliko nakon zakošavanja preostane manje od jedan mm zubnoga tkiva kvržice, potrebno ju je skratiti (8). Zakošava se pod kutom od 45° čime je, osim veće adhezijske površine, smanjena mogućnost pucanja i nastanka rubne pukotine, a omogućeno bolje poliranje i prilagođavanje ispuna preostalomu zubnom tkivu. Kod kaviteta drugoga razreda potrebno je zakositi caklinske rubove na gingivnoj stepenici jer se radi o lokalizaciji gdje je otežano čišćenje zubnih naslaga čime se povećava mogućnost nastanka sekundarnoga karijesa (2, 3).

Prilikom preparacije takvoga kaviteta u 70 do 100 % slučajeva dolazi do oštećenja aproksimalnih ploha susjednih zuba (9-11). Kako bi se to spriječilo, preporučena je upotreba ultrazvučnih oscilirajućih instrumenata (12-15).

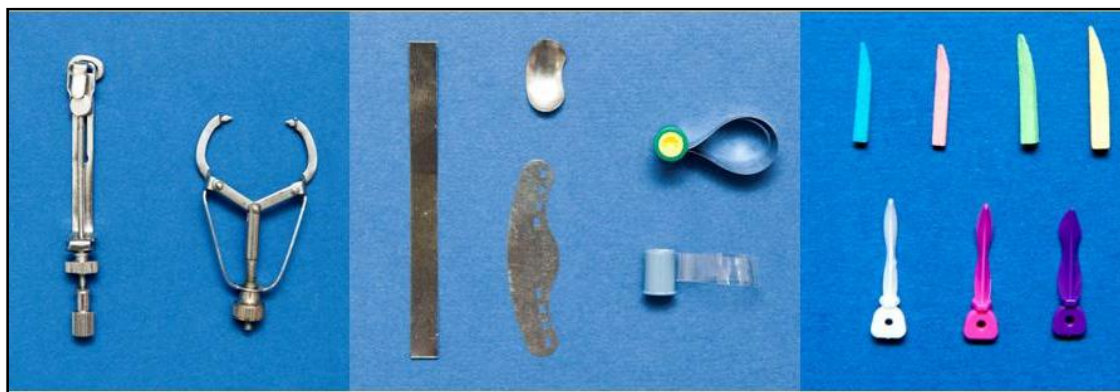1.2. Izolacija radnog polja

1.2.1. Sprječavanje kontaminacije tvrdih tkiva krune zuba

Zub, na kojem se radi, i materijal, koji se koristi tijekom izrade kompozitnih ispuna, ne smije doći u doticaj sa slinom. Kao posljedica kontaminacije slinom dolazi do smanjenja adhezijske površine. Nadalje, mikroorganizmi iz sline mogu uzrokovati nastanak sekundarnoga karijesa. Svaki organski sadržaj smanjuje razliku između površinske napetosti dentina i adheziva i otežava prodiranje adheziva u demineralizirani dentin. Za postizanje suhoga radnog polja koriste se svici staničevine, koferdam, sisaljka i aspirator (2, 5). Smatra se da je koferdam najbolje sredstvo za izolaciju zuba u kliničkoj praksi (16). Suho radno polje, bolja vidljivost radnoga područja, kontrola infekcije te povećana sigurnost od aspiracije ili aglutinacije samo su neke prednosti njegova korištenja (17).

1.2.2. Stezači, matrice, interdentalni kolčići

U izradi kaviteta drugoga i trećega razreda neophodna je upotreba stezača, matrica i interdentalnih kolčića (Slika 1.). Uz pomoć stezača, matrica se prilagođuje uz zub kako bi se omogućilo rubno zatvaranje i postigao pravilan međuzubni kontakt. Neophodna je upotreba interdentalnih kolčića čija je uloga tijesno brtvljenje matrice na aproksimalnu stijenu kaviteta. To su mali, zaoštreni, trokutasti komadići drveta ili plastike, a njihovo nepravilno korištenje uzrokuje nastanak insuficijentne kontaktne točke pa takav ispun kompromitira zdravlje parodonta (2, 18).



(a)

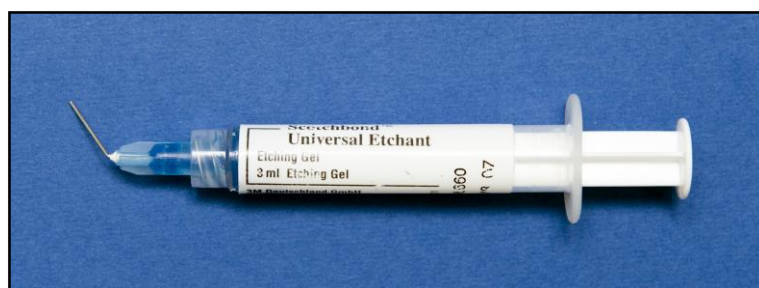(b)

(c)

Slika 1. Prikaz različitih stezača (a), matrica (b) i interdentalnih kolčića (c)

1.3. Priprema površine tvrdih zubnih tkiva za vezivanje kompozitnih materijala

Za izradu kompozitnoga ispuna potrebno je pripremiti površinu tvrdih zubnih tkiva, prvenstveno cakline i dentina, na koje će se vezati sam materijal. Caklina i dentin su po svojoj građi različita tkiva s različitim omjerom između organske i anorganske komponente. Caklina je visokomineralizirano tkivo. Anorganski dio iznosi 96 % težinski, a preostalih 4 % čini organski dio i voda (19). Za ostvarenje adhezije na caklinu potrebno je jetkati rubove 37 % ortofosfornom kiselinom koja je prikazana na slici 2. Jetkanje cakline je još 1954. godine na 32. skupu prikazao Buonocore koji je koristio 85 % fosfornu kiselinu (20, 21). Djelovanjem kiselina nastaje demineralizacija kalcij-hidroksiapatita i uklanja se prosječno 10 μm cakline te se stvara porozni sloj (5 μm do 50 μm) (22). Time se izrazito povećava mikromehanička površina za niskoviskoznu vezujuću smolu. Osušena površina ne smije doći u dodir s bilo kakvom vlagom jer ona snižava vrijednost adhezije i zahtijeva ponavljanje postupka (5, 23, 24).



Slika 2. Ortofosforna kiselina

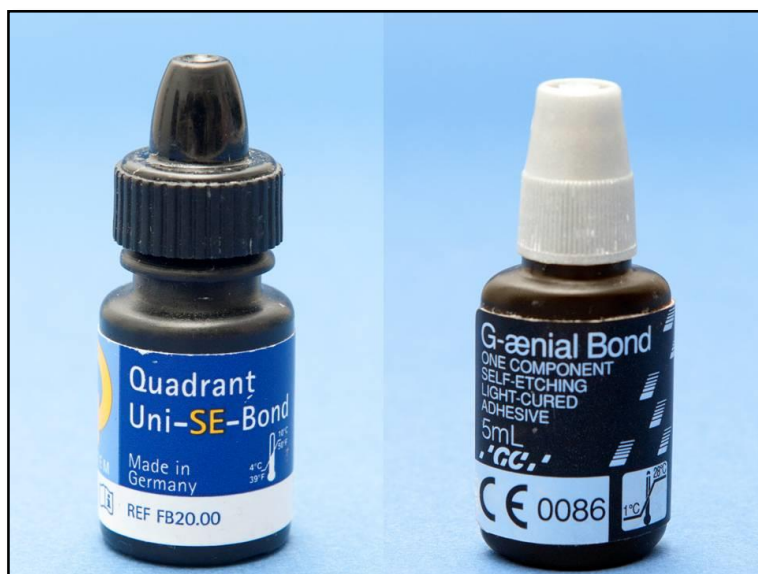Dentin je, za razliku od cakline, manje mineralizirano tkivo. Anorganski dio čini 67 %, organski 21 %, a voda 12 %. Građen je od gusto složenih dentinskih kanalića (tubula) koji sadrže citoplazmatske produljke formativnih stanica dentina – odontoblaste i periodontoblastični prostor (23). Tretman površine dentina nije bio uspješan (25) sve dok Fusayama nije 70-tih godina 20. stoljeća nije napravio pomak uvođenjem najranijega vezujućeg sredstva (26, 27). Međutim tek 1982. godine Nakabayashi (28) je opisao sloj između dentina i smole nazvan hibridni sloj dentina. Od tada izraz „hibridni sloj“ postaje sinonim za vezivanje adheziva s jetkanim dentinom. Površina dentina priprema se jetkanjem ortofosfornom kiselinom (maksimalno 15 sekundi) pri čemu dolazi do izlaganja kolagene mreže ogoljele od minerala hidroksiapatita. Takva „čupava“ površina kolagenih niti koje vire iz intertubulusnoga dentina pripremljena je za difuziju smole u tubule i prostore između kolagenih vlakana (23).

Zbog pokušaja pronalaska odgovarajućega adhezivnog sustava, razvijeni su brojni dentinski adhezivi. Oni se mogu podijeliti na generacije ili ovisno o načinu primjene. Prema načinu primjene dijele se na samojetkajuće i jetkajuće ispiruće adhezive. Prilikom kliničkoga rada potrebno se držati preporuke proizvođača o vremenu jetkanja, dužini djelovanja adheziva itd.

Ukoliko je vrijeme jetkanja prekratko ili ako je upotrijebljena premala koncentracija kiseline, neće doći do dovoljne demineralizacije dentina i oslobađanja kolagenih vlakana, a posljedično i do prodora monomera adheziva (2, 29). Ako je vrijeme jetkanja produženo, može doći do degradacije kolagenih vlakana unutar hibridnoga sloja (30). Osim toga, demineralizirana kolagena vlakna mogu kolabirati ako se presuše za vrijeme nanošenja adheziva. Tako kolabirana vlakna ograničavaju infiltraciju monomera adhezivnoga sredstva i stvara se hibridoidni sloj (31, 32). Postoperativnu preosjetljivost može uzrokovati pomak tekućine unutar dentinskih tubula koji nastaje zbog nedovoljne infiltracije dentina monomerima iz smole (33-35). Iz toga razloga u intraoralnim uvjetima dolazi do ubrzanoga propadanja hibridnoga sloja (36). Takav hibridni sloj uzrokuje propuštanje u nanoprostorima između kolagenih vlakana i vodeći je uzrok neuspjeha kompozitnih restauracija (37).

Da bi se izbjegle gore navedene pogreške, uvedeni su samojetkajući adhezivni sustavi. U ovim sustavima jetkanje i nanošenje primera istodobno je s infiltracijom dentina kiselinskim smolama. Takvim postupkom eliminira se jetkanje kao zasebna faza pa nema ispiranja i sušenja kaviteta čime se smanjuje mogućnost nastanka pogreške (29).

Prilikom kliničkoga rada treba voditi računa o otapalu koje se nalazi u adhezivu. Adhezivni sustavi prema otapalu mogu biti temeljeni na vodi, alkoholu i acetonu. Adheziv temeljen na vodi nanosi se na suhi dentin jer voda ima sposobnost vlaženja kolagene mreže te može reekspandirati kolabiranu kolagenu mrežu dok se onaj temeljen na acetonu nanosi na vlažan dentin jer adheziv lako prodire kroz kolagenu mrežu istiskujući vodu, hlapeći i ostavljajući monomer u međukolagenim prostorima. Alkohol se kao otapalo može postaviti i na vlažan i suh dentin, ali se nanosi u nekoliko slojeva (23). Različiti adhezivni sustavi prikazani su na slici 3.



Slika 3. Prikaz različitih adhezivnih sustava

1.4. Postavljanje kompozita

1.4.1. Općenito o kompozitnim materijalima

Kompozitni materijali, od pojave 50-ih godina 20. stoljeća, predstavljaju najčešće korištene materijale u restaurativnoj dentalnoj medicini (38, 39). Njihova je prednost, osim odlične estetike, u načinu vezivanja za tvrda zubna tkiva pa time proširivanje kaviteta u zdravo tkivo zuba nije potrebno. To su složeni materijali sastavljeni od organskih smola i anorganskih čestica punila međusobno povezanih sredstvom za povezivanje (5). Tijekom proteklih trideset godina napravljeno je više podjela kompozitnih materijala. Smatra se da je kliničaru važna podjela koja mu olakšava snalaženje i izbor najpovoljnijega materijala za pojedine indikacije restaurativnoga postupka. Iz toga se razloga najviše upotrebljava klasifikacija kompozitnih materijala temeljena na veličini čestica punila prema kojoj razlikujemo: kompozitne materijale s mikropunilom, hibridne kompozitne materijale, mikrohibridne kompozitne materijale, pakirajuće kompozitne materijale i tekuće kompozitne materijale (1, 24). Kliničke indikacije za pojedine vrste kompozita prikazane su u tablici 1.

Tablica 1. Kliničke indikacije za upotrebu kompozitnih materijala (40).

TIP KOMPOZITA	KLINIČKE INDIKACIJE
Kompozitni materijali s mikropunilom	Nadoknada cakline u klasama III, IV i V Minimalna korekcija oblika zuba i lokalizirane diskoloracije
Hibridni kompozitni materijali	Restauracije u lateralnom segmentu Ispuni V klase Nadoknada dentina u klasama III i IV
Mikrohibridni kompozitni materijali	Ispuni u frontalnim i lateralnim segmentima Ljuskice Korekcije oblika zuba i diskoloracije
Pakirajući kompozitni materijali	Restauracije u lateralnom segmentu
Tekući kompozitni materijali	Restauracije ograničene na fisure i jamice Podloga ispunima klase I, II i V

Prilikom izbora kompozitnoga materijala treba odabrati odgovarajuću boju, pogotovo u restaurativnim postupcima prednjih zuba. Upotrebom caklinskih i dentinskih kompozita koji se razlikuju u transparentiji te kombinacijom njihovih boja postižu se izvrsni rezultati (40).

Reakcija stvrdnjavanja kompozitnih materijala iskazuje se pretvorbom dimetakrilatnih monomera u križno povezane polimere pri čemu nastaje mreža u koju se uklješte čestice anorganskoga punila. Polimerizacija započinje osvjetljavanjem materijala halogenim svjetlom ili svjetlosno emitirajućom diodom. Inicijator polimerizacije kamforkinin, koji se nalazi u većini kompozitnih materijala, pokazuje najveću osjetljivost u intervalu valnih duljina od 400 - 500 nm, a maksimum apsorpcije mu je na 468 nm. Kakvoća polimerizacije ovisi o stupnju konverzije monomera u polimer i nikada nije 100 %. Stupanj konverzije ovisi o: kemijskom sastavu materijala, koncentraciji inicijatora polimerizacije, veličini, vrsti i količini anorganskih čestica punila, intenzitetu, vremenu i udaljenosti izvora svjetla od površine kompozita (1, 24, 41). Polimerizacijsko skupljanje, koje nastaje kao posljedica stvaranja makromolekula polimera prilikom polimerizacije, predstavlja najveći nedostatak kompozitnih materijala. Osvjetljivanjem materijala koji ne leži na stijenkama kaviteta neće se razviti polimerizacijski stres jer je njegovo skupljanje neometano, međutim u kliničkim uvjetima postavljanjem materijala uz zidove kaviteta onemogućeno je njegovo slobodno skupljanje i dolazi do razvijanja stresa. Posljedično dolazi do gubitka adhezivne veze i stvaranja rubne pukotine. Najčešće korišteni kompozitni materijali pokazuju skupljanje 1 – 6 % (42, 43). Na pojavu polimerizacijskoga stresa utječe više čimbenika: volumen (što je veći volumen kompozitnoga materijala, veća je i apsolutna vrijednost skupljanja), konfiguracijski faktor C koji predstavlja omjer vezujućih i slobodnih površina kompozitnoga materijala (44), svojstva smolastoga materijala (materijali s više organskoga udjela u svom sastavu imaju više monomera koji mora prijeći u polimer pa je i postotak njihovog volumnog skupljanja veći), tehnika postavljanja materijala (rekonstrukcijom zuba slojevitom tehnikom svaki će pojedini sloj imati vlastiti C-faktor i volumen manji od njihovih vrijednosti kompletnoga ispuna) te brzina i stupanj polimerizacije smolastoga materijala (45-47).

Prilikom izrade kompozitne restauracije postoji nekoliko čimbenika umanjenja štetnoga djelovanja stresa pri polimerizaciji.

1.4.2. Primjena stres – apsorbirajućega početnog sloja

Upotrebom elastičnijih materijala ispod kompozita moguće je umanjiti negativan utjecaj konfiguracijskoga faktora i polimerizacijskoga stresa. U kliničkoj se praksi najčešće koriste tekući kompoziti. Postavljanje tankoga sloja tekućega kompozita pozitivno djeluje na sprječavanje rubnoga propuštanja kompozitne restauracije, ali debljina sloja ne smije prelaziti 0,5 mm (8).

1.4.3. Postavljanje materijala

S obzirom na to da C-faktor ima veliku ulogu u nastanku polimerizacijskoga stresa, predložena je tehnika slojevanja u restauraciji zuba kompozitnim materijalima (48-52). Na taj se način omogućuje svakom pojedinom sloju vlastiti C-faktor čime tako doktor dentalne medicine može utjecati na stvaranje polimerizacijskoga stresa.

Slojevi su klinastoga oblika, sa širim dijelom smještenim apikalno, a vrhom okluzalno pri čemu je važno da ne dodiruju nasuprotne stijenke kaviteta. Svaka se kvržica zasebno izrađuje (40). Debljina materijala koji se unosi u kavitet ne smije biti veća od 2 mm kako bi se cijela debljina sloja mogla dobro polimerizirati.

Kako bi se ubrzao postupak izrade kompozitnoga ispuna i smanjila mogućnost pogreške, razvijeni su bulk kompoziti kod kojih je dozvoljeno postavljanje slojeva debljine do 4 mm. Time je smanjena mogućnost inkluzije zraka između slojeva dok njihova fizičko-mehanička svojstva nisu lošija od klasičnih kompozitnih materijala. Unatoč smanjenomu izboru boja dobro oponašaju tvrda zubna tkiva u posteriornome segmentu. Danas postoje dvije vrste: niskoviskozni tekući (služi kao nadoknada izgubljenoga dentinskog tkiva te ga je potrebno dodatno zaštititi slojem hibridnoga kompozita koji ima veće čestice punila čime ga štiti od abrazije) i srednje ili viskoviskozni kompozit (njime se ispunjava cijeli kavitet, a dovoljno je čvrst da zamijeni i caklinu i dentin) (53, 54).

1.4.4. Izvor svjetla za polimerizaciju

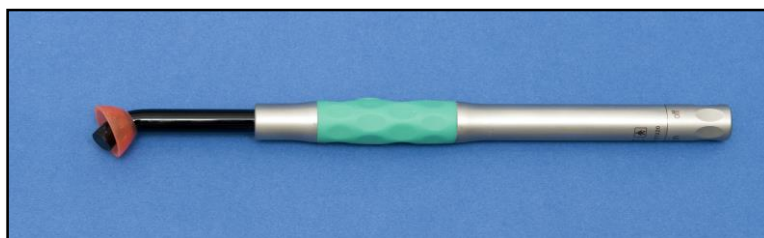
Konvencionalni uređaji za polimerizaciju su lampe koje koriste halogene žarulje (Slika 4.). One proizvode bijelo svjetlo koje filtracijom daje plavo duljine 400 - 540 nm. Unterbrink i Muessner 1994. godine, u svrhu poboljšanja, predstavljaju „soft start“ tehniku polimerizacije koja se temelji na promjeni intenziteta svjetlosti (55, 56). Početnim niskim intenzitetom svjetlosti omogućuje se plastično tečenje i prilagodba kompozitnoga materijala čime se smanjuje stres nastao na vezujućim površinama. Intenzitet svjetla halogenih polimerizacijskih lampi s vremenom slabi pa dolazi do polimerizacije površinskoga dijela kompozita dok je na dnu nepolimeriziran, stoga je važno redovito kontrolirati i mijenjati takve žarulje.



Slika 4. Prikaz halogene lampe za polimerizaciju

Novijim uređajima kao što su plave visokosjajne diode (LED diode), plazma uređaji i pulsni laseri nastoji se poboljšati kakvoća polimerizacije i polimerizacijsko skupljanje materijala. Plazma tehnologija se ne koristi jer se valna duljina ne podudara s apsorpcijskim maksimumom danas korištenih fotoinicijatora te nema dovoljne konverzije materijala.

Pulsnim se laserom dobiva optimalna polimerizacija od 80 % , međutim tehnička izvedba i skupoća materijala ga ograničava u kliničkoj upotrebi. Uređaji temeljeni na plavim diodama (LED – light emitting diode) emitiraju vidljivo svjetlo uske valne duljine 450 - 490 nm s maksimumom na 460 nm (Slika 5.). S obzirom na to da kompozitni materijali u svome sastavu kao fotoinicijator najčešće imaju kamfokinon čiji je maksimum na 480 nm imaju prednost pred standardnim halogenim uređajima. Vijek trajanja diode je nekoliko tisuća sati što je deset puta duže od standardnih halogenih žarulja (traju 50 – 100 sati).



Slika 5. Prikaz LED lampe

Prilikom postavljanja kompozitnoga materijala u kavitet potrebno je pripaziti na mogućnost preuranjene polimerizacije materijala svjetlom iz stomatološke strojne jedinice što se postiže smanjenjem jačine svjetla ili odmicanjem svjetla od kaviteta (40).

1.4.5. Inhibicija polimerizacije kisikom

Tijekom procesa polimerizacije kompozita, zbog difuzije kisika, dolazi do inhibicije polimerizacije i nastanka površinskoga sloja materijala bogatoga slobodnim radikalima (57). Nastaje u prisustvu zraka, a naziva se kisikom inhibirani sloj. Taj sloj debljine 10 - 20 μm potrebno je ukloniti poliranjem ispuna (40).

1.4.6. Nehomogenost ispuna

Prilikom upotrebe tehnike slojevanja u izradi kompozitnih ispuna zbog nedovoljne kompakcije slojeva kompozita može doći do zaostajanja mjehurića zraka unutar ili na površini materijala što može dovesti do nastanka fraktura.

Radi lakšega rukovanja i oblikovanja slojeva kompozita može se upotrebljavati adheziv na instrumentu za oblikovanje. Korištenjem takvih instrumenata kompozit se slabije veže za prethodni sloj, a time se dobiva nehomogeni ispun lošijih mehaničkih svojstava (40).

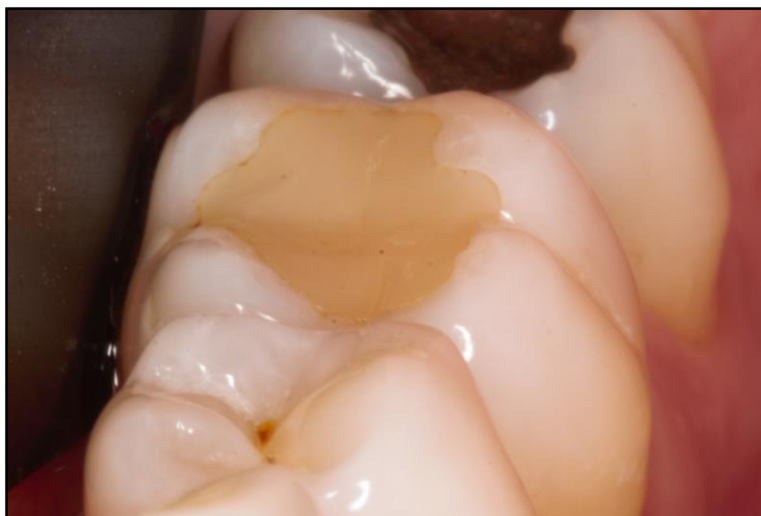1.5. Završna obrada ispuna

Posljednja faza izrade kompozitnih ispuna je završna obrada. Primjereno obrađena i polirana površina kompozitnoga ispuna važan je korak u osiguravanju dugovječnosti i visoke estetike kompozitne restauracije (58, 59). Završna obrada predstavlja posljednju fazu izrade kompozitnoga ispuna kojom se osigurava njegova dugotrajnost, kvaliteta i estetika. Ona uključuje grubu obradu i konturiranje, finu obradu i završnu obradu – poliranje (60). U prvoj se fazi uklanja višak kompozitnoga materijala, nastoji se dobiti odgovarajuća morfologija zuba te uskladiti okluzija odnosno antagonistički dodiri i artikulacija (61). Uklanjanje se mogući prerani kontakti i interference u kliznim kretnjama (protruzijske i lateralne kretnje). Finom obradom materijala dorađuju se rubne nepravilnosti i otklanjaju površinske hrapavosti (61). Treća se faza poliranja sastoji od uklanjanja najsitnijih nepravilnosti površine ispuna, a cilj joj je dobivanje glatke, homogene i visoko reflektirajuće površine (61). U kliničkome postupku koriste se dijamantna i karbidna svrdla, kamenčići, gumice, diskovi i četkice za poliranje. Neizostavna je i interdentalna obrada metalnim ili plastičnim abrazivnim trakicama. Završni sjaj i glatkoća se postiže četkicom i abrazivnom pastom kako bi se spriječilo nakupljanje plaka.

Svrha ovoga rada bilo je prikazivanje kliničkoga postupka pri izradi kompozitnih ispuna u posteriornoj regiji.

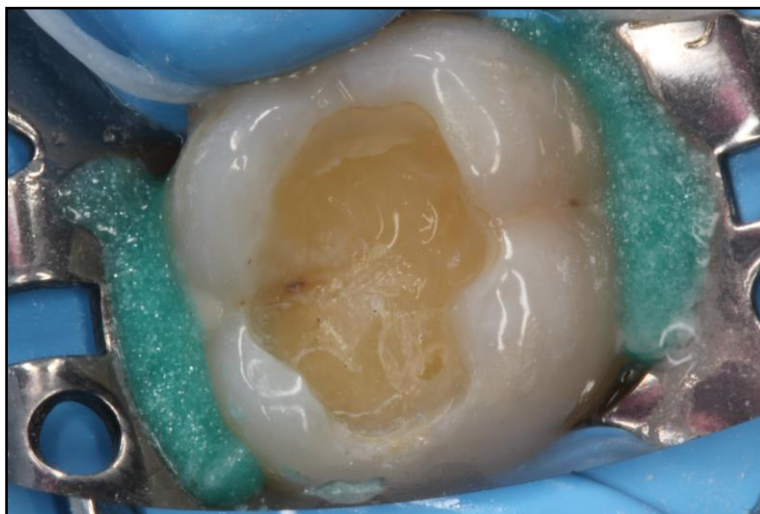
2. PRIKAZ SLUČAJA

Pacijent se javio na Zavod za bolesti zuba radi promjene prethodno postavljenoga ispuna. Pri uzimanju anamnestičkih podataka naveo je da zub 36 reagira na hladno i da ima bol pri zagrizu. Kliničkim pregledom vidljiv je kompozitni ispun kod kojega je došlo do promjene boje te nastanka marginalne pukotine i diskoloracije, a vidljiva je i manjkavost u izradi okluzalne morfologije (Slika 6.).

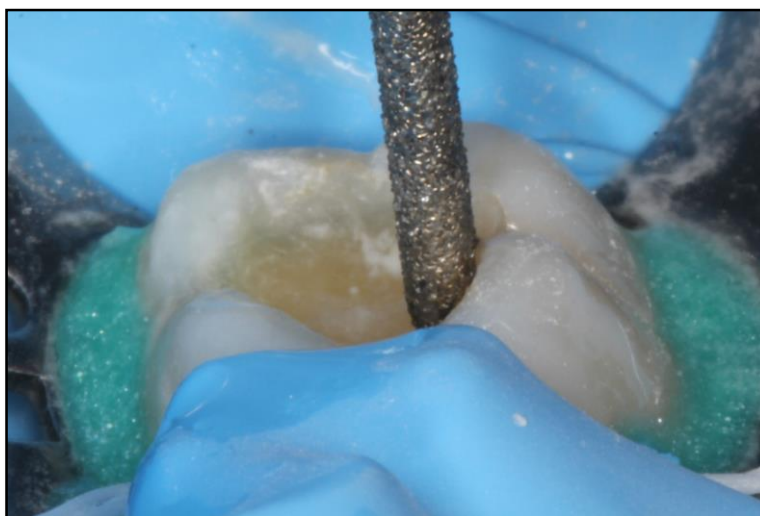

Slika 6. Početna situacija

Nakon primjene lokalne anestezije, dijamantnim svrdlom odstranio se stari kompozitni ispun. Zub se izolirao gumenom platicom (koferdamom). Karbidnim se svrdlom odstranio sekundarni karijes do tvrdoga sklerotičnog dentina (Slika 7.). Nakon toga, uklonila se podminirana caklina i zakosile caklinske prizme (Slika 8.).

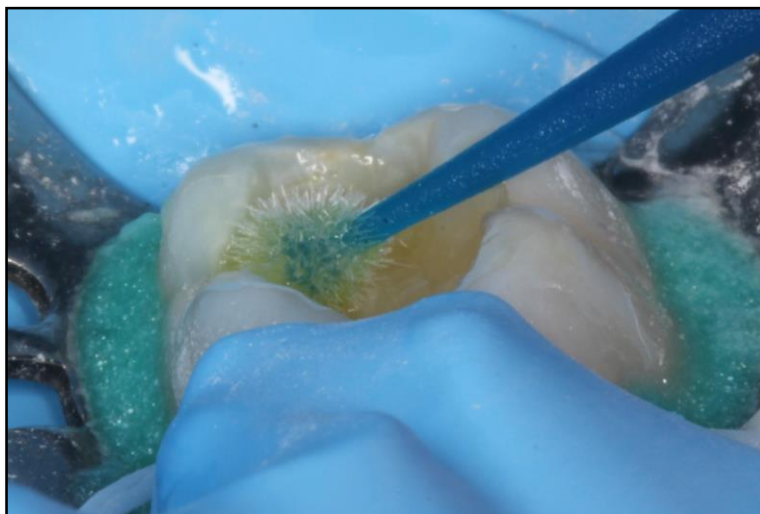

Slika 7. Nakon izolacije i uklanjanja staroga ispuna i karijesa



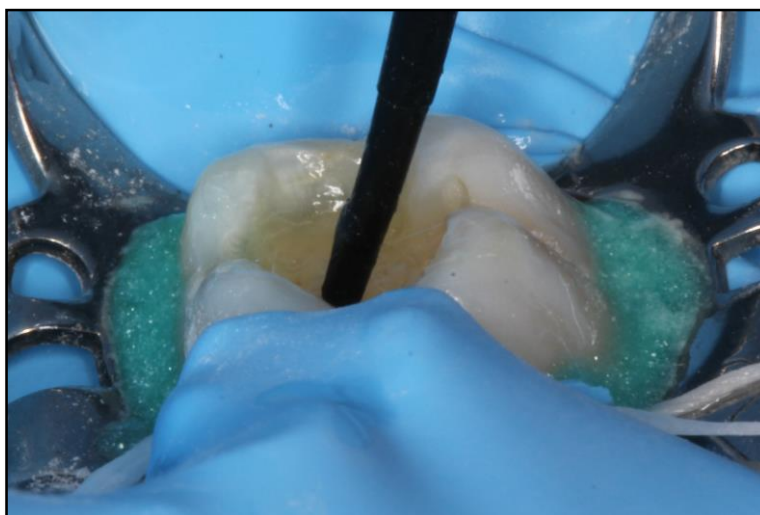
Slika 8. Zakošavanje cakline

Poslije jetkanja caklinskih rubova 37 % ortofosfornom kiselinom (3M ESPE, Minnesota, SAD) nanesen je samojetkajući adheziv (G-aenial Bond, GC, Tokio, Japan) na caklinu i dentin u trajanju od 20 sekundi (Slika 9.). Višak adheziva blago se ispuhao zrakom. U trenutku kada pod mlazom zraka više nema pomaka adheziva u kavitetu je ostao sloj optimalne debljine, a adheziv se zatim 20 sekundi osvijetlio LED polimerizacijskom lampom.



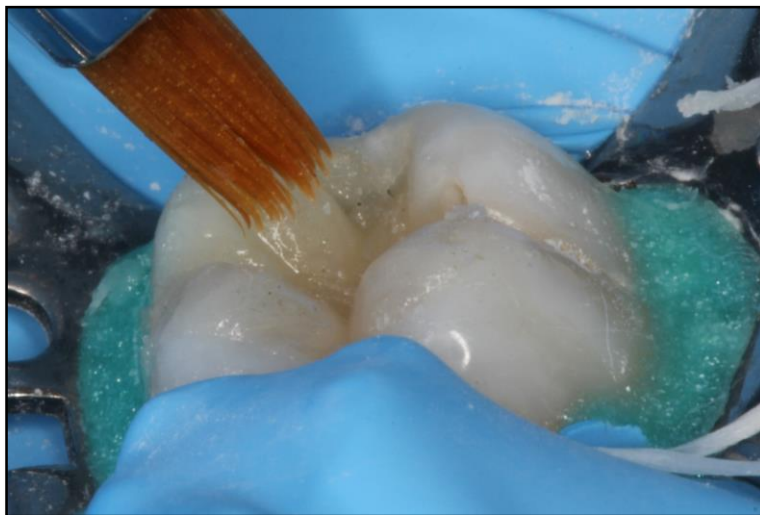Slika 9. Nanošenje samojetkajućega adheziva

Zatim je postavljen sloj tekućega kompozita (G-ænial Flow, GC) koji djeluje kao stres apsorbirajući sloj i polimerizirao se 20 sekundi (Slika 10.).



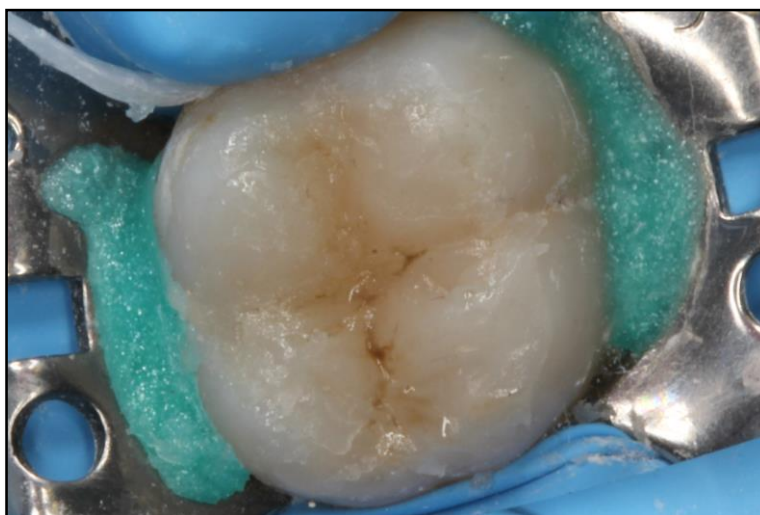Slika 10. Postavljanje tekućega kompozita

Kompozitni material G-aenial Posterior A2 i A3 postavljen je u slojevima do 2 mm (Slika 11.).

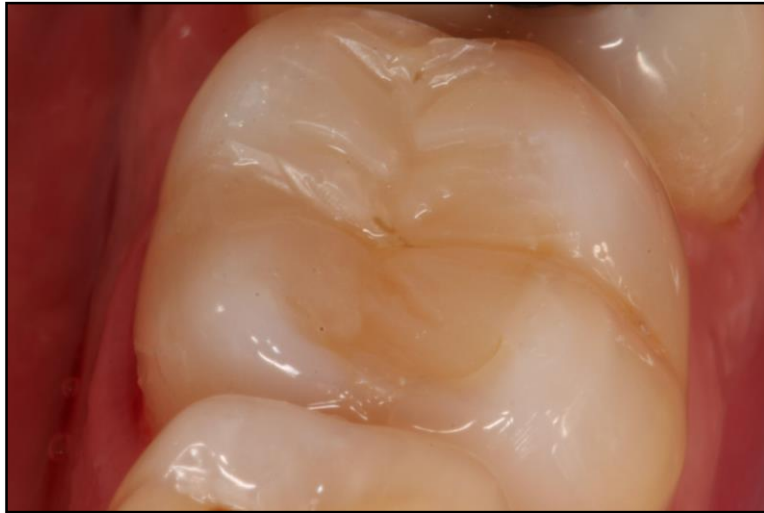

Slika 11. Slojevanje kompozita

Nakon polimerizacije zadnjega sloja kompozitnoga materijala ispun je završno obrađen. Usklađena je okluzija, a površina je ispolirana (Slika 12, 13.).



Slika 12. Neobrađena površina ispuna



Slika 13. Obradena i polirana površina ispuna

3. RASPRAVA

Razvoj kompozitnih materijala i adhezivnih sustava omogućio je napuštanje načina preparacije koji je podrazumijevao posebnu geometriju radi makroretencije dentalnih amalgama i „ekstenziju radi prevencije“ čime se uklanjalo zdravo tkivo. Kompozitni materijali, zahvaljujući svojim estetskim i fizikalnim svojstvima te sposobnosti posrednoga vezivanja, postali su materijalom izbora za rekonstrukciju tvrdih zubnih tkiva. Unatoč svojim dobrim svojstvima zbog složenosti postupka izrade vrlo lako može doći do neuspjeha u terapiji. Kliničar, koji dobro poznaje proceduru postupka, može dobro pratiti pojedinosti tijekom restaurativnoga zahvata i tako prevenirati nastanak grešaka. Usprkos napretku restaurativne stomatologije kompozitni ispuni mogu dovesti do postoperativne osjetljivosti, mikropropuštanja, marginalnoga obojenja i razvoja sekundarnoga karijesa, a time i do neuspješnoga restaurativnog postupka. Istraživanja pokazuju da dio pacijenata navodi postoperativnu osjetljivost nakon restaurativnoga postupka u stražnjoj regiji. Povezana je sa složenošću restaurativnoga postupka i veličinom kompozitne preparacije te nestaje s vremenom (62-64). Jedan od najvažnijih ciljeva prilikom izrade kompozitne restauracije je zaštita dentina od djelovanja bakterija i njihovih toksina. Granica između tvrdoga zubnog tkiva i kompozitnoga materijala je mjesto koje, ukoliko nije dovoljno zabrtvljeno, može uzrokovati sekundarni karijes, pulpitis ili marginalno obojenje. Mikropropuštanje najčešće nastaje zbog prodora bakterija i njihovih toksina kroz rubove restauracije. Studije vezane uz mikropropuštanje često pokazuju kako jednak materijal daje različite rezultate. To se, naime, može pripisati različitom rukovanju materijalom što govori u prilog važnosti kliničarove pravilne upotrebe istoga (65). Još jedan razlog neuspjeha i zamjene kompozitnoga ispuna je marginalna diskoloracija. Istraživanja pokazuju kako rubno obojenje može nastati zbog nedovoljnoga jetkanja cakline te poteškoća vezanih uz polimerizacijsko skvrčavanje (66-69). Sekundarni zubni karijes je relativno čest klinički nalaz, a pojavljuje se na retencijskim mjestima unutar ili uz rubnu pukotinu. Smatra se da su dva čimbenika odgovorna za nastanak sekundarnoga karijesa: ljudski (koji se iskazuje u sposobnosti doktora dentalne medicine i njegove odgovornosti prilikom preparacije) te osobine upotrijebljenoga materijala za ispun (70).

Nedostatna adhezivna veza za dentin i cement, polimerizacijsko skupljanje te loša prilagodba kompozitnih materijala glavni su uzroci nastanka sekundarnoga karijesa (71). Pri nanošenju adhezijskih sustava monomerima treba neko vrijeme da dovoljno duboko prodru u demineralizirano područje. Ukoliko je to vrijeme prekratko nastat će smanjeni hibridni sloj. Nakon što je prošlo vrijeme potrebno za prodiranje monomera, višak adheziva potrebno je ukloniti ispuhivanjem. Pritom treba biti oprezan budući da prejakim raspuhavanjem na nekim površinama može ostati pretanak sloj adheziva, a veći dio ostati u kutovima kaviteta. Ukoliko je sloj adheziva tanji od 20 μm , u dodiru s kisikom inhibirat će se polimerizacija (kisikovi atomi reagiraju s monomerima) i preostat će samo sloj nepolimeriziranoga adheziva koji nije zadovoljavajući (40). Zakošavanjem caklinskih rubova povećava se površina cakline na koju se nanosi adhezivni sustav. Time se povećava snaga veze i takvi ispuni pokazuju manju sklonost frakturama. Osim toga, zakošavanje doprinosi boljoj estetici ispuna, marginalnoj prilagodbi i sprječava mikropropuštanje (72, 73). Danas još uvijek ne postoje materijali kod kojih nema polimerizacijskoga skupljanja, no pojavljuju se oni kod kojih je ono minimalno. Jedan od načina je uvođenje silorana, kationskog monomera otvorenoga prstena, u sastav kompozitnih materijala. Dobiva se reakcijom siloksanske i oksiranske molekule. Siloksanski dio smanjuje polimerizacijski stres, a oksiranski povećava hidrofobno svojstvo. Tijekom polimerizacije dolazi do otvaranja i širenja oksiranskoga prstena kako bi se nadoknadila redukcija nastala povezivanjem monomera čime se kompenzira nastanak polimerizacijskoga stresa (74, 75). S obzirom na to da je polimerizacijsko skupljanje jedan od glavnih uzroka neuspjeha kompozitne restauracije, ovakvi materijali zasigurno će pomoći u kliničkome radu. Da bi se olakšala izrada složenih kompozitnih ispuna i ubrzao klinički rad, razvijeni su „bulk“ kompoziti. Zbog povećane translucencije koja omogućava prodor polimerizacijskoga svjetla u sve slojeve posjeduju lošija estetska svojstva. Fotoinicijator koji se koristi, temeljen na germaniju, komercijalno se naziva Ivocerin. On skraćuje vrijeme polimerizacije i omogućuje veću dubinu prodiranja što uzrokuje manju polimerizacijsku kontrakciju, a posljedično i manji polimerizacijski stres (53, 54).

Jedan od najvažnijih čimbenika kompozitnoga ispuna je dobro polirana površina kojom se omogućava dobra estetika i dugotrajnost restauracije. Hrapavost površine manja od 0.2 μm pogoduje slabijoj retenciji bakterija i akumulaciji plaka. Mogućnost dobivanja glatke površine ovisi i o sastavu kompozitnih materijala. Razvijeni su materijali s mikročesticama, hibridni i materijali s nanočesticama koji omogućuju bolju zaglađenost, manje polimerizacijsko skupljanje, bolju stabilnost boje i odličnu estetiku. Fina obrada ispuna uklanja višak materijala do veličine čestica 25 μ dok se poliranjem odstranjuju čestice manje od 25 μm . Nedovoljno polirana površina kompozitnoga ispuna rezultira nakupljanjem plaka, upalom gingive, nastankom parodontnih bolesti, demineralizacijom cakline, karijesom i estetski lošim ispunom (76-79).

4. ZAKLJUČAK

Pogreške pri izradi kompozitnih ispuna u prednjoj i stražnjoj regiji su:

1. nedovoljno uklonjen karijesni dentin
2. kontaminacija tvrdih zubnih tkiva mikroorganizmima iz sline zbog lošega održavanja suhoga radnog polja
3. nepravilno korištenje stezača, matrice i interdentalnoga kolčića
4. nepravilna upotreba adhezivnih sustava
5. neprikladno pripremljena površina tvrdih zubnih tkiva
6. postavljanje kompozitnoga materijala u prevelikim slojevima i loša prilagodba materijala
7. nedovoljno polirana površina ispuna.

5. LITERATURA

1. Jerolimov V, urednik. Osnove stomatoloških materijala [Internet]. Zagreb: Sveučilište u Zagrebu, Stomatološki fakultet; 2005 [cited 2017 Jun 3]. Dostupno na: http://www.sfzg.unizg.hr/_download/repository/Osnove_stomatoloskih_materijala.pdf
2. Matošević D. Pogreške pri izradi kompozitnih ispuna. Sonda [Internet]. [cited 2017 Jun 3]. Dostupno na: <http://sonda.sfzg.hr/wp-content/uploads/2015/04/Mato%C5%A1evi%C4%87-D.-%E2%80%93-Pogre%C5%A1ke-pri-izradi-kompozitnih-ispuna.pdf>.
3. Pandurić V. Kako brusiti caklinu za kompozitni ispun? Sonda. 2012;13(23):79-81.
4. Puhar I. Inspekcija u karijesologiji – karijes detektori. Sonda [Internet]. [cited 2017 Jun 4]. Dostupno na: <http://sonda.sfzg.hr/wp-content/uploads/2015/04/Puhar-I.-%E2%80%93-Inspekcija-u-karijesologiji-%E2%80%93-karijes-detektori.pdf>.
5. Štalo J i sur. Patologija i terapija tvrdih zubnih tkiva. Zagreb: Naklada Zadro; 1994.
6. Shimada Y, Tagami J. Effects of regional enamel and prism orientation on resin bonding. Oper Dent. 2003;28(1):20-7.
7. Ikeda T, Uno S, Tanaka T, Kawakami S, Komatsu H, Sano H. Relation of enamel prism orientation to microtensile bond strength. Am J Dent. 2002;15(2):109-13.
8. Lenhard M. Large composite restorations in the posterior region. Int Dent SA [Internet]. [cited 2017 Jun 3]. Dostupno na: http://www.moderndentistrymedia.com/sept_oct2009/lenhard.pdf.
9. Lussi A. Damage to neighboring teeth during the preparation of proximal cavities. An in-vivo study. Schweiz Monatsschr Zahnmed. 1995;105(10):1259-64.
10. Moopnar M, Faulkner KD. Accidental damage to teeth adjacent to crown-prepared abutment teeth. Aust Dent J. 1991;36(2):136-40.
11. Qvist V, Johannessen L, Bruun M. Progression of approximal caries in relation to iatrogenic preparation damage. J Dent Res. 1992;71(7):1370-3.
12. Hugo B, Stassinakis A. Preparation and restoration of small interproximal carious lesions with sonic instruments. Pract Periodontics Aesthet Dent. 1998;10(3):353-9.
13. Krejci I, Dietschi D, Lutz FU. Principles of proximal cavity preparation and finishing with ultrasonic diamond tips. Pract Periodontics Aesthet Dent. 1998;10(3):295-8.
14. Hugo B. Oscillating procedures in the preparation technic (I). Schweiz Monatsschr Zahnmed. 1999;109(2):140-60.

15. Wicht MJ, Haak R, Fritz UB, Noack MJ. Primary preparation of class II cavities with oscillating systems. *Am J Dent*. 2002;15(1):21-5.
16. Terry DA. An essential component to adhesive dentistry: the rubber dam. *Pract Proced Aesthet Dent*. 2005;17(2):106-8.
17. Small BW. The rubber dam-a first step toward clinical excellence. *Compend Contin Educ Dent*. 2002;23(3):276-80.
18. Barić J, Mihanović D, Matijević J. Matrice, stezači i interdentalni klinovi. Sonda [Internet]. 2014 [cited 2017 Jun 5]. Dostupno na: <http://sonda.sfzg.hr/wp-content/uploads/2015/04/Bari%C4%87-J-et-al.-Matrice-steza%C4%8Di-i-interdentalni-klinovi.pdf>.
19. Lopes GC, Thys DG, Klaus P, Oliveira GM, Widmer N. Enamel acid etching: a review. *Compend Contin Educ Dent*. 2007;28(1):662-9.
20. Buonocore MG, Wileman WR, Brudevold F. A simple method of increasing the adhesion of acrylic filling materials to enamel surfaces [abstract]. *J Dent Res*. 1954;33:694.
21. Buonocore MG. A simple method of increasing the adhesion of acrylic filling materials to enamel surfaces. *J Dent Res*. 1955;34(6):849-53.
22. Gwinnett AJ. Histologic changes in human enamel following treatment with acidic adhesive conditioning agents. *Arch Oral Biol*. 1971;16(7):731-8.
23. Tarle Z, Knežević A. Caklinsko-dentinski adhezijski sustavi. *Sonda*. 2005;7(11):31-4.
24. Knežević A, Tarle Z. Kompozitni materijali. *Sonda*. 2004;6(10):29-34.
25. Brudevold F, Buonocore M, Wileman W. A report on a resin composition capable of bonding to human dentin surfaces. *J Dent Res*. 1956;35(6):846-51.
26. Fusayama T, Nakamura M, Kurosaki N, Iwaku M. Non-pressure adhesion of a new adhesive restorative resin. *J Dent Res*. 1979;58(4):1364-70.
27. Fusayama T. *New concepts in operative dentistry*. Berlin: Quintessence Publishing Co. 1980.
28. Nakabayashi N, Kojima K, Masuhara E. The promotion of adhesion by the infiltration of monomers into tooth substrates. *J Biomed Mater Res*. 1982;16(3):265-73.
29. Pavić S, Soldo M, Pandurić V. Osvrt na dostignuća u dentalnoj adheziji – sedma generacija dentalnih adheziva. *Sonda*. 2009;10(18):90-4.

30. Carrilho MR, Geraldeli S, Tay F, de Goes MF, Carvalho RM, Tjäderhane L et al. In vivo preservation of the hybrid layer by chlorhexidine. *J Dent Res.* 2007;86(6):529-33.
31. Pashley DH, Tay FR, Carvalho RM, Rueggeberg FA, Agee KA, Carrilho M et al. From dry bonding to water-wet bonding to ethanol-wet bonding. A review of the interactions between dentin matrix and solvated resins using a macromodel of the hybrid layer. *Am J Dent.* 2007;20(1):7-20.
32. Mai S, Kim YK, Toledano M, Breschi L, Ling JQ, Pashley DH et al. Phosphoric acid esters cannot replace polyvinylphosphonic acid as phosphoprotein analogs in biomimetic remineralization of resin-bonded dentin. *Dent Mater.* 2009;25(10):1230-9.
33. Wang Y, Spencer P. Interfacial chemistry of class II composite restoration: structure analysis. *J Biomed Mater Res A.* 2005;75(5):580-7.
34. Hashimoto M. A review-micromorphological evidence of degradation in resin-dentin bonds and potential preventional solutions. *J Biomed Mater Res B Appl Biomater.* 2010;92(1):268-80.
35. Lin J, Mehl C, Yang B, Kern M. Durability of four composite resin cements bonded to dentin under simulated pulpal pressure. *Dent Mater.* 2010;26(10):1001-9.
36. Kim J, Vaughn RM, Gu L, Rockman RA, Arola DD, Schafer TE et al. Imperfect hybrid layers created by an aggressive one-step self-etch adhesive in primary dentinare amendable to biomimetic remineralization in vitro. *J Biomed Mater Res A.* 2010;93(4):1225-34.
37. Li H, Burrow MF, Tyas MJ. Nanoleakage patterns of four dentin bonding systems. *Dent Mater.* 2000;16(1):48-56.
38. Bowen RL. Properties of a silica-reinforced polymer for dental restorations. *J Am Dent Assoc.* 1963;66:57-64.
39. Bowen RL. Adhesive bonding of various materials to hard tooth tissues. VI. Forces developing in direct-filling materials during hardening. *J Am Dent Assoc.* 1967;74(3):439-45.
40. Matošević D. Pogreške pri izradi kompozitnih ispuna (2.dio). Sonda [Internet]. [cited 2017 Jun 6]. Dostupno na: <http://sonda.sfzg.hr/wp-content/uploads/2015/04/Mato%C5%A1evi%C4%87-D.-Pogre%C5%A1ke-pri-izradi-kompozitnih-ispuna-2.-dio.pdf>.

41. Osredečki M, Rezo V, Janković B. Kompozitni materijali male kontrakcije. *Sonda*. 2012;13(23):71-3.
42. Kleverlaan CJ, Feilzer AJ. Polymerization shrinkage and contraction stress of dental resin composites. *Dent Mater*. 2005;21(12):1150-7.
43. Weinmann W, Thalacker C, Guggenberger R. Siloranes in dental composites. *Dent Mater*. 2005;21(1):68-74.
44. Feilzer AJ, De Gee AJ, Davidson CL. Setting stress in composite resin in relation to configuration of the restoration. *J Dent Res*. 1987;66(11):1636-9.
45. Hansen EK. Visible light-cured composite resins: polymerization contraction, contraction pattern and hygroscopic expansion. *Scand J Dent Res*. 1982;90(4):329-35.
46. Unterbrink GL, Liebenberg WH. Flowable resin composites as "filled adhesives": literature review and clinical recommendations. *Quintessence Int*. 1999;30(4):249-57.
47. De la Macorra JC, Gomez-Fernandez S. Quantification of the configuration factor in Class I and II cavities and simulated cervical erosions. *Eur J Prosthodont Restor Dent*. 1996;4(1):29-33.
48. Lee MR, Cho BH, Son HH, Um CM, Lee IB. Influence of cavity dimension and restoration methods on the cusp deflection of premolars in composite restoration. *Dent Mater*. 2007;23(3):288-95.
49. Davidson CL, Feilzer AJ. Polymerization shrinkage and polymerization shrinkage stress in polymer-based restoratives. *J Dent*. 1997;25(6):435-40.
50. Lutz E, Krejci I, Oldenburg TR. Elimination of polymerization stresses at the margins of posterior composite resin restorations: a new restorative technique. *Quintessence Int*. 1986;17(12):777-84.
51. Park J, Chang J, Ferracane J, Lee IB. How should composite be layered to reduce shrinkage stress: incremental or bulk filling? *Dent Mater*. 2008;24(11):1501-5.
52. Suliman AA, Boyer DB, Lakes RS. Cusp movement in premolars resulting from composite polymerization shrinkage. *Dent Mater*. 1993;9(1):6-10.
53. Mihanović D, Barić J, Varga K, Matijević J. Bulk kompozitni materijali. *Sonda* [Internet]. 2014 [cited 2017 Jun 9]. Dostupno na: <http://sonda.sfzg.hr/wp-content/uploads/2016/05/14.pdf>.

54. Pandurić V. Jesu li „bulk“ kompozitni materijali doista nešto novo? Dental Tribune [Internet]. [cited 2017 Jun 9]. Dostupno na:
http://www.dental-tribune.com/htdocs/uploads/printarchive/editions/0c3c13875b259f6290a51836b41201ac_28-29.pdf.
55. Unterbrink G, Muessner R. Relationship of light-intensity to physical properties and shrinkage stress. *J Dent Res*. 1994;73:105.
56. Unterbrink G, Muessner R. Influence of light-intensity on 2 restorative systems. *J Dent*. 1995;23(3):183-9.
57. Ruyter IE. Unpolymerized surface layers on sealants. *Acta Odontol Scand*. 1981;39(1):27-32.
58. Goldstein RE. Finishing of composites and laminates. *Dent Clin North Am*. 1989;33(2):305-18, 210-9.
59. Jefferies SR. The art and science of abrasive finishing and polishing in restorative dentistry. *Dent Clin North Am*. 1998;42(4):613-27.
60. Petrović R. Istraživanje definitivne obrade kompozitnih restauracija – SEM studija. *Stom Glas S*. 2004;51:19-23.
61. Jefferies SR. Abrasive finishing and polishing in restorative dentistry: a state-of-the-art review. *Dent Clin North Am*. 2007;51(2):379-97.
62. Briso AL, Mestrener SR, Delício G, Sundfeld RH, Bedran-Russo AK, de Alexandre RS et al. Clinical assessment of postoperative sensitivity in posterior composite restorations. *Oper Dent*. 2007;32(5):421-6.
63. Cetin AR, Unlu N, Cobanoglu N. A five-year clinical evaluation of direct nanofilled and indirect composite resin restorations in posterior teeth. *Oper Dent*. 2013;38(2):31-41.
64. Arhun N, Celik C, Yamanel K. Clinical evaluation of resin-based composites in posterior restorations: two-year results. *Oper Dent*. 2010;35(4):397-404.
65. Fabianelli A, Pollington S, Davidson CL, Cagidiaco MC, Goracci C. The relevance of micro-leakage studies. *International Dentistry SA* [Internet]. [cited 2017 Jun 12]. Dostupno na: http://www.moderndentistrymedia.com/may_june2007/fabianelli.pdf.

66. Bayne SC, Heymann HO, Swift EJ Jr. Update on dental composite restorations. *J Am Dent Assoc.* 1994;125(6):687-701.
67. Mjör IA, Toffenetti F. Placement and replacement of resin-based composite restorations in Italy. *Oper Dent.* 1992;17(3):82-5.
68. Ibsen RL, Neville K. *Adhesive restorative dentistry.* Philadelphia: W.B. Saunders Co; 1974. p. 178-84.
69. Welk DA, Laswell HR. Rationale for designing cavity preparations in light of current knowledge and technology. *Dent Clin North.* 1976;20(2):231-9.
70. Njemirovskij V. Sekundarni rubni karijes i njegova prevencija. *Acta Stomatol Croat.* 1989;23(3):231-6.
71. Mjör IA. Clinical diagnosis of recurrent caries. *J Am Dent Assoc.* 2005;136(10):1426-33.
72. Coelho-de-Souza FH, Rocha Ada C, Rubini A, Klein-Júnior CA, Demarco FF. Influence of adhesive system and bevel preparation on fracture strength of teeth restored with composite resin. *Braz Dent J.* 2010;21(4):327-31.
73. Baratieri LN, Canabarro S, Lopes GC, Ritter AV. Effect of resin viscosity and enamel beveling on the clinical performance of Class V composite restorations: three-year results. *Oper Dent.* 2003;28(5):482-7.
74. Guggenberger R, Weinmann W. Exploring beyond methacrylates. *Am J Dent.* 2000;13(Spec No):82-4.
75. Weinmann W, Thalacker C, Guggenberger R. Siloranes in dental composites. *Dent Mater.* 2005;21(1):68-74.
76. Yadav RD, Raisingani D, Jindal D, Mathur R. A Comparative Analysis of Different finishing and polishing devices on nanofilled, microfilled, and hybrid composite: A scanning electron microscopy and profilometric study. *Int J Clin Pediatr Dent.* 2016;9(3):201-8.
77. Chour RG, Moda A, Arora A, Arafath MY, Shetty VK, Rishal Y. Comparative evaluation of effect of different polishing systems on surface roughness of composite resin: An in vitro study. *J Int Soc Prev Community Dent.* 2016;6(Suppl 2):S166-70.

78. Lins FC, Ferreira RC, Silveira RR, Pereira CN, Moreira AN, Magalhães CS. Surface roughness, microhardness, and microleakage of a silorane-based composite resin after immediate or delayed finishing/polishing. *Int J Dent.* 2016;2016:8346782.
79. Avsar A, Yuzbasioglu E, Sarac D. The effect of finishing and polishing techniques on the surface roughness and the color of nanocomposite resin restorative materials. *Adv Clin Exp Med.* 2015;24(5):881-90.

6. ŽIVOTOPIS

Petra Fabekovec rođena je 1. travnja 1989. godine u Zagrebu. Završila je Osnovnu školu Bogumila Tonija, Glazbenu školu Ferdo Livadić te Opću gimnaziju A. G. Matoša u Samoboru. Nakon toga upisuje studij Dentalne medicine na Stomatološkom fakultetu u Zagrebu. U ožujku 2015. godine sudjeluje u EVP programu razmjene na Studiju dentalne medicine u Bratislavi, Slovačka, u trajanju od sedam dana. Volontira na Zavodu za dječju i preventivnu stomatologiju Stomatološkog fakulteta u Zagrebu. Tijekom studija sudjelovala je u izradi dva znanstvena rada za Rektorovu nagradu pod naslovom: „Određivanje utjecaja snage laserskog snopa na mikrostrukturu spoja legure titana“ i „Promjena hrapavosti estetskih restaurativnih materijala nakon izlaganja pićima i zaslađenim sokovima različitog pH“. Objavljuje članak u Sondi, časopisu studenata Stomatološkog fakulteta u Zagrebu. Tijekom studija asistira u nekoliko stomatoloških ordinacija. Aktivno se služi engleskim jezikom.

Objavljeni radovi:

Erdec V, Fabekovec P, Goršeta K. Bisfenol A. Sonda. 2016;17(31):52-4.