

Emdogain u parodontnoj kirurgiji

Čes, Damir

Master's thesis / Diplomski rad

2017

Degree Grantor / Ustanova koja je dodijelila akademski / stručni stupanj: **University of Zagreb, School of Dental Medicine / Sveučilište u Zagrebu, Stomatološki fakultet**

Permanent link / Trajna poveznica: <https://um.nsk.hr/um:nbn:hr:127:071065>

Rights / Prava: [Attribution-NonCommercial 3.0 Unported / Imenovanje-Nekomercijalno 3.0](#)

Download date / Datum preuzimanja: **2024-07-14**



Repository / Repozitorij:

[University of Zagreb School of Dental Medicine Repository](#)





SVEUČILIŠTE U ZAGREBU
STOMATOLOŠKI FAKULTET

Damir Čes

**EMDOGAIN U
PARODONTNOJ KIRURGIJI**

Diplomski rad

Zagreb, 2017.

Rad je ostvaren na Zavodu za parodontologiju Stomatološkog fakulteta Sveučilišta u Zagrebu

Voditelj rada: prof. dr. sc. Andrej Aurer, Zavod za parodontologiju Stomatološkog fakulteta Sveučilišta u Zagrebu

Lektor hrvatskog jezika: Lelas Milena, prof. hrvatskog jezika i književnosti

Lektor engleskog jezika: Vaci Dajana, mag. mađarskog i engleskog jezika i književnosti

Sastav Povjerenstva za obranu diplomskog rada:

1. _____
2. _____
3. _____

Datum obrane rada: _____

Rad sadrži: 33 stranice

0 tablica

2 slike

1 CD

Osim ako nije drukčije navedeno, sve ilustracije (tablice, slike i dr.) u radu su izvorni doprinos autora diplomskog rada. Autor je odgovoran za pribavljanje dopuštenja za korištenje ilustracija koje nisu njegov izvorni doprinos, kao i za sve eventualne posljedice koje mogu nastati zbog nedopuštenog preuzimanja ilustracija odnosno propusta u navođenju njihovog podrijetla.

Zahvala

Posebno bih se zahvalio svom mentoru prof. dr. sc. Andreju Aureru na trudu, savjetima i pomoći pri pisanju ovog diplomskog rada.

Veliko hvala Antoniji što je uvijek bila uz mene. Hvala bratu Josipu, roditeljima i cijeloj obitelji na strpljenju i savjetima. Hvala svim prijateljima koji su vjerovali u mene.

Emdogain u parodontnoj kirurgiji

SAŽETAK

Parodontitis je jedna od najraširenijih upalnih bolesti koja uništava parodont zuba. Cilj parodontne kirurške terapije je zaustavljanje daljnjeg napredovanja bolesti i regeneracija potpornog tkiva. Upotreba proteina matriksa cakline je postigla zadovoljavajuće rezultate u regenerativnoj parodontnoj kirurgiji. Oni djeluju na način da tijekom cijeljenja potiču stvaranje cementa s umetnutim kolagenim vlaknima imitirajući uvjete koji su se odvijali tijekom razvoja zuba.

Djelatne komponente koje imaju regenerativno sposobnost su amelogenini i neamelogenini prisutni u smjesi proteina caklinskog matriksa. Emdogain® je komercijalno dostupan proizvod koji sadrži derivate matriksa cakline svinjskih zametaka, a prisutan je na tržištu preko 20 godina.

Primjena Emdogaina® predstavlja siguran postupak koji rezultira regeneracijom tkiva. Dokazano je da, samostalno primijenjen, ima jednako djelotvoran učinak kao i GTR metoda, dok kombiniranom terapijom EMD-a i GTR-a nije uočena značajnija prednost. Kombinirana primjena s faktorima rasta, alotransplantatima, ksenotransplantatima i aloplastičnim materijalima ima prednost nad samostalnom primjenom EMD-a. Cilj svake kombinirane terapije je povećati kliničku predvidivost i poboljšati ishod regenerativne kirurgije.

Ključne riječi: parodontitis, proteini matriksa cakline, Emdogain®

Emdogain in periodontal surgery

SUMMARY

Periodontitis is one of the most common inflammatory diseases that destroys periodontal structure of the tooth. The objectives of the periodontal surgical therapy are prevention of further disease progression, and regeneration of the supportive tissue. The use of enamel matrix proteins has achieved satisfactory results in regenerative periodontal surgery. During healing, such proteins stimulate the formation of cement with inserted collagen fibres by imitating the conditions that occurred during the development of teeth.

Active components that have regenerative capability are amelogenins and neamelogens present in a mixture of enamel matrix protein. Emdogain® is a commercially available product containing porcine germinal matrix derivatives and has been present on the market for over 20 years.

Use of Emdogain® is a safe procedure that results in regeneration of the tissue. It has been proved that, if administered alone, it produces the same effect as the GTR method, whereas no significant advantage has been observed in combined EMD and GTR therapy. Using EMD in combination with growth factors, allografts, xenografts and alloplastic material is preferred over using EMD only. The objective of each combination therapy is to increase clinical predictability and improve the outcome of regenerative surgery.

Key words: periodontitis, enamel matrix proteins, Emdogain®

SADRŽAJ

1. Uvod	1
2. Parodontitis	2
2.1. Terapija	2
3. Koncepti regenerativne terapije	4
3.1. Postupci u regenerativnoj terapiji	4
4. Cijeljenje parodontne rane	6
4.1. Cijeljenje i regeneracija	6
5. Proteini matriksa cakline	7
5.1. Proteini matriksa cakline tijekom razvoja	7
5.2. Sastav proteina matriksa cakline	7
6. Emdogain®	8
6.1. Propilenglikol alginat kao pomoćno sredstvo	8
6.2. Mehanizam djelovanja	9
6.3. Odabir pacijenta i predkirurška procjena	11
6.4. Tehnika rada	11
6.5. Postoperativna kontrola boli i njega	13
7. Kombinirane regenerativne metode	16
7.1. Derivati matriksa cakline s autogenim transplantatima	16
7.2. Derivati matriksa cakline s alogenim transplantatima	17
7.3. Derivati matriksa cakline s ksenotransplantatima	17
7.4. Derivati matriksa cakline s aloplastičnim materijalima	18
7.5. Derivati matriksa cakline s vođenom tkivnom regeneracijom	18
7.6. Derivati matriksa cakline s faktorima rasta	19
8. Emdogain® i titanski implantati	21
8.1. Dentalni implantati i oseointegracija	21
8.2. Uloga derivata matriksa cakline u oseointegraciji titanskih implantata	21
9. Budućnost derivata matriksa cakline	23
9.1. Budućnost derivata matriksa cakline u minimalno invazivnim operacijama	23
9.2. Budućnost derivata matriksa cakline pri liječenju supraalveolarnih defekata	23
9.3. Karakteristike raznih frakcija	24
9.4. Razvoj Osteogaina	24
10. Rasprava	25

11. Zaključak	27
12. Literatura	28
13. Životopis	33

Popis skraćenica:

GTR - vođena regeneracija tkiva (engl. guided tissue regeneration)

EMD - derivati matriksa cakline (engl. enamel matrix derivative)

EDTA - etilendiamintetraoctena kiselina

PGA - propilenglikol alginat

EMP - proteini matriksa cakline (engl. enamel matrix proteins)

cAMP - ciklički adenzin –monofosfat

NSAID – nesteroidni protuupalni lijekovi (engl. nonsteroidal anti-inflammatory drugs)

CAL - klinička razina pričvrstka (engl. clinical attachment level)

GF - faktori rasta (engl. growth factor)

PDGF - trombocitni faktor rasta(engl. plateled-derived growth factor)

IGF - faktor rasta sličan inzulinu(engl. insulin-like growth factor)

TGFb - transformirajući faktor rasta beta (engl. transforming growth factor beta)

BMP - koštani morfogenetski proteini (engl. bone morphogenetic proteins)

FGF -faktor rasta fibroblasta (engl. fibroblast growth factor)

β-TCP - beta trikalcij-fosfat

FDBA - mineralizirani transplantati suho smrznute kosti (engl. freeze-dried bone allograft)

DFDBA - dekalificirani suho smrznuti koštani transplantati (engl. decalcified freeze dried bone allograft)

RFA - analiza frekvencije rezonancije (engl. resonance frequency analysis)

RTQ - uklanjanje zaokretnog momenta (engl. removal torque measurements)

1. UVOD

Usna šupljina sadrži različita tkiva i jedino je mjesto u ljudskom tijelu gdje postoji prirodni prekid kontinuiteta mekog tkiva. Velik broj kompleksnih bakterijskih vrsta normalni su stanovnici usne šupljine (prema današnjim podacima premašuje 10000 vrsta). Upravo te mikroorganizme smatramo uzrokom najčešće kronične upalne bolesti u čovjeka - parodontitisom.

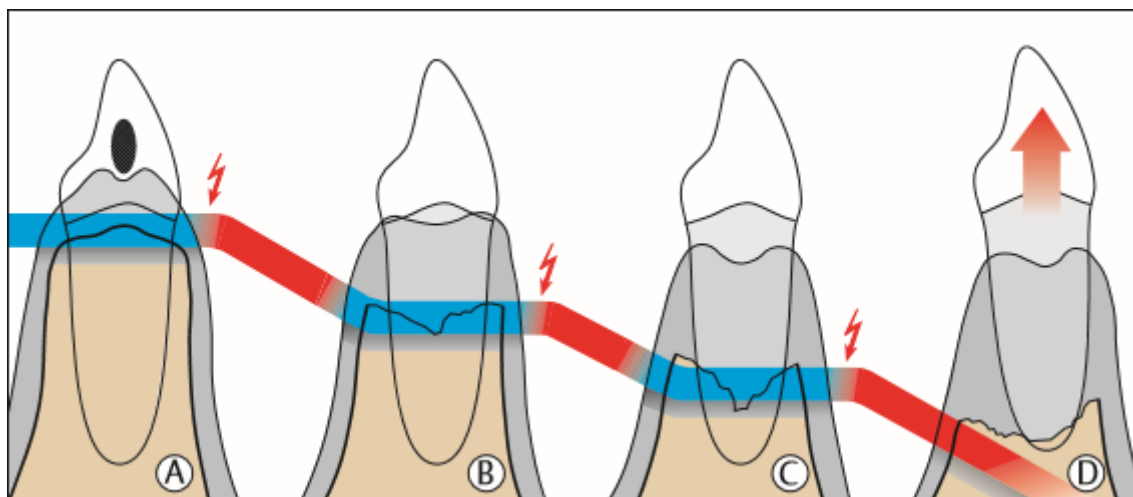
Narušavanje fiziološke ravnoteže između oralnih mikroorganizama i potpornog tkiva usne šupljine, te loša oralna higijena i moguća sistemska bolest u podlozi djelovat će poticajno na razvoj parodontitisa (1).

Kao i kod većine upalnih bolesti, terapija parodontitisa mora imati protumikrobnu narav. Također se mora temeljiti na sprječavanju daljnje progresije bolesti i regeneraciji razorenog tkiva, u ovom slučaju parodontnog tkiva. Novije spoznaje o etiologiji i patogenezi parodontitisa dovele su do novih metoda liječenja. Iako se nekada terapija svodila na resektivnu kirurgiju i smanjenje dubine džepova, danas je glavni cilj terapije regeneracija potpornog tkiva zuba. Pod pojmom regeneracija smatramo stvaranje novog cementa, parodontnog ligamenta i alveolarne kosti. Potrebno je naglasiti da se, svakako, terapija „zlatnog standarda“ - zatvorenog i otvorenog čišćenja zuba i korjenova, nadopunjuje regenerativnim postupcima. Iako još nije postignut cilj potpune i predvidive regeneracije, može se govoriti o djelomičnom uspjehu koji se može različito interpretirati. Nakon brojnih istraživanja u svrhu poboljšanja regeneracije 1997. godine pojavila se metoda koja koristi proteine matriksa cakline. Ovi proteini potiču mezenhimske stanice na simulaciju procesa koji su se odvijali tijekom stvaranja korijena i parodontnog tkiva (2).

Svrha ovog rada je pobliže objasniti regeneraciju u parodontnoj kirurgiju uz pomoć proteina matriksa cakline. Na osnovi rezultata brojnih istraživanja cilj je prikazati njihov mehanizam djelovanja i učinak na smanjenje dubine sondiranja, te dobitak kliničkog pričvrstka.

2. PARODONTITIS

Parodontitis je najučestalija upalna bolest čovjeka koja je, na sreću, samo u 5-10 % slučajeva agresivnog oblika. Parodontitis je upalna bolest potporne strukture zuba. U velikom broju slučajeva nastaje iz gingivitisa, ali to ne mora biti i pravilo. Izrazita virulentnost mikroorganizama usne šupljine i imunosuprimiranost domaćina određivat će agresivnost bolesti. Tako razlikujemo kronični (tip II), agresivni (tip III) i nekrotizirajući tip (tip IV) parodontitisa. Prema službenoj klasifikaciji tip II i tip III su podijeljeni na lokalizirani ili generalizirani, jednako tako razlikujemo i stupnjeve uznapredovalosti: početni (1-2mm), umjereni (3-4mm) i uznapredovali (više od 5mm), (3).



Slika 1. Klinički tijek neliječenog parodontitisa (preuzeto iz Wolf HF, Ratetischak-Plüss EM, Ratetitschak KH. In: Wolf HF, Ratetischak-Plüss EM, Ratetitschak KH. Parodontolgija: Stomatološki atlas. Zagreb: Naklada Slap; 2008.)

2.1. Terapija

Parodontna terapija ima nekoliko ciljeva. U prvom je redu smanjenje, odnosno eliminacija patogenih mikroorganizama odgovornih za upalnu reakciju. Nadalje, smanjenjem broja mikroorganizama značajno ćemo pridonijeti smanjenju upale koju oni uzrokuju, a time i zaustavljanju daljnjeg napredovanja bolesti. Učinivši sve ove korake, omogućit ćemo potpunim strukturama zuba adekvatno cijeljenje (4,5).

S obzirom na intenzitet bolesti, mogla bi se postaviti „ljestvica uspjeha liječenja“ koja obuhvaća stupnjeve od željenih do realnih rezultata liječenja (3):

- a) regeneracija – potpuna restitucija (restitutio ad integrum)
- b) reparacija – eliminacija džepova cijeljenjem („reattachment“ i „new attachment“)
- c) zaustavljanje gubitka pričvrstka
- d) eliminacija ili redukcija upale

Započinje se inicijalnom terapijom što podrazumijeva mehaničku i kemijsku kontrolu plaka, tj. odstranjivanje subgingivnih i supragingivnih naslaga. Izuzetno je važno stvoriti uvjete u kojima će nakupljanje plaka i kamenca biti svedeno na minimum, točnije, potrebno je ukloniti sva plak retentivna mjesta. Plak retentivna mjesta su hrapavi i odstojeći ispuni, zatim neadekvatni protetski nadomjesci, komprimirani zubi, ali i sama morfologija zuba. Terapija će biti uspješnija ukoliko su sanirani svi zubi, a to se odnosi na sanaciju karioznih zuba, endodontsko liječenje, zamjenu neadekvatnih ispuna ili izradu novih protetskih nadomjestaka. Jedan od bitnih uvjeta za uspjeh terapije jest i suradnja pacijenta kojeg je prethodno potrebno motivirati za održavanje oralne higijene. Nakon uspješno provedene inicijalne terapije i motivacije pacijenta slijedi kontrolna nakon 6 - 8 tjedana. Kontroliramo prisutnost plaka i kamenca i mjerimo dubinu džepova (reevaluacija). Nalaz nakon prve kontrole će pokazati u kojem će smjeru teći daljnja terapija. Ukoliko nema poboljšanja slijedi korektivna terapija koja uključuje kiruršku, a ona može biti regenerativna, resektivna ili mukogingivalna (3,8,9).

3. KONCEPTI REGENERATIVNE TERAPIJE

Nekirurško ili kirurško parodontno liječenje nakon cijeljenja dovodi do recesije gingivnog ruba. Uznapredovali parodontitis uništava velik dio potpornih struktura zuba i to može dovesti do narušavanja estetike, naročito u prednjem dijelu čeljusti. Ugrožavanje estetike je još izrazitije kod kirurških zahvata kod kojih je potrebno preoblikovanje potporne kosti zbog velikih koštanih defekata. Međutim, ne preoblikuje li se dio kosti koji je uništen, doći će do pojave rezidualnih džepova koji nisu dostupni pravilnom čišćenju. Upravo u ovakvoj situaciji regenerativni kirurški postupci mogu pokazati svoju učinkovitost. Regenerativnim postupcima nastojimo obnoviti koštanim defektima izgubljeni pričvrstak. Najčešće se iz estetskih razloga odlučuje na regenerativne postupke koji, uz estetiku, osiguravaju funkciju i dugoročnu prognozu zuba.

Lokalizirana recesija na korijenu zuba pacijentu stvara estetski problem, ali je često praćena osjetljivošću izloženog korijena. Ovo je, svakako, indikacija za regenerativnu parodontnu terapiju kojom bi se prekrpio osjetljivi korijen zuba. Rekonstrukciju smatramo uspješnom ukoliko smo, uz estetiku, postigli i regeneraciju pričvrstnog aparata zuba koji podrazumijeva regeneraciju kosti i cementa uz obnovu anatomije mukogingivnog kompleksa. Zahvaćenost furkacija također spada u indikacije za regenerativnu terapiju. Područje furkacije je često nedostupno za pravilno čišćenje, te korijeni pokazuju nepravilnosti što ima za posljedicu razvoj upale. Dugoročna prognoza zuba se može poboljšati adekvatnom regenerativnom terapijom.

Gottlow i suradnici su u jednom istraživanju prikazali slučajeve zuba s dubokim vertikalnim defektima, povećanom pokretljivošću i furkacijama klase III koji su bili uspješno izliječeni regenerativnom parodontnom terapijom (8).

3.1. Postupci u regenerativnoj kirurgiji

Primarni cilj regenerativne parodontne terapije je rekonstrukcija onih dijelova potpornog tkiva zuba koji su uništeni. Regeneracija je proces u kojem se iznova stvara ili uspostavlja izgubljeni dio tkiva na način da se u potpunosti obnovi građa i funkcija oštećenog tkiva. Obnova pričvrstka znači stvaranje novog cementa s urastajućim kolagenim vlaknima, a obnova cijelog potpornog tkiva zuba uključuje i novi rast alveolarne kosti. Postupak

ponovnog pričvršćivanja se naziva „reattachment“, dok se postupak novostvaranja naziva „new attachment“.

Ne postoji razlika u ponovnom stvaranju vezivnog pričvrstka, bilo da se radilo o parodontnoj bolesti ili o mehaničkom uklanjanju tkiva. Prema tome, odlučeno je da se izraz „new attachment“ rabi za opisivanje stvaranja novog cementa s urastajućim vlaknima na površinu korijena na kojoj nema potpornog tkiva, neovisno o tome je li se to dogodilo zbog parodontne bolesti ili je tkivo mehanički uklonjeno. Izraz „reattachment“ bi se trebao koristiti za ponovno srastanje okolnog mekog tkiva i površine korijena sa sačuvanim parodontnim ligamentom.

Uspješna se regeneracija tkiva potvrđuje sondiranjem džepa, radiološkom analizom, izravnim mjerenjem nove kosti, te histološki. U većini istraživanja se primjenjuju sondiranje džepa, radiološka analiza i izravno mjerenje kosti, iako se histološki nalaz smatra „zlatnim standardom“.

1996. godine na Svjetskoj radionici iz parodontologije, Američke akademije za parodontologiju, postavljeni su kriteriji kojima se regenerativni postupci smatraju terapijom koja potiče regeneraciju (5):

- a) ljudski histološki uzorci koji pokazuju stvaranje cementa, parodontnog ligamenta i kosti koronalno od oznake apikalnog širenja parodontitisa
- b) kontrolirana klinička istraživanja koja pokazuju poboljšano kliničko sondiranje pričvrstka i kosti na ljudima
- c) kontrolirana histološka istraživanja koja pokazuju stvaranje novog cementa, parodontnog ligamenta i kosti na životinjama

4. CIJELJENJE PARODONTNE RANE

Nakon provedene inicijalne ili kirurške terapije slijedi cijeljenje rane nastale destrukcijom tkiva. Cijeljenje podrazumijeva sva poznata biološka pravila, ali cijeljenje parodontne rane obuhvaća najsloženije procese cijeljenja u ljudskom tijelu. Veliki zadatak imaju stanice različitih vrsta tkiva (epitelnog, vezivnog, parodontnog, koštanog) koje, s avitalnim i avaskularnim čvrstim tkivom korijena, moraju stvoriti novu svezu. Bakterijska flora usne šupljine dodatno komplicira ovaj način cijeljenja jer postoji bakterijsko opterećenje tzv. „bacterial load“. Rana je izložena mikroorganizmima usne šupljine što objašnjava vrlo različite rezultate liječenja. Čista, dekontaminirana i glatka površina korijena zuba osnovni je uvjet za normalno parodontno cijeljenje. Reparacija je cijeljenje rane koja se nadomješta tkivom koje nema funkciju niti arhitekturu kao prvobitno tkivo, te cijeli u obliku dugog spojnog epitela. Faze cijeljenja dijelimo na (3):

- a) fazu upale kratkog trajanja
- b) fazu proliferacije dugog trajanja
- c) fazu maturacije dugog trajanja

4.1. Cijeljenje i regeneracija

Regeneracija je ponovno stvaranje oštećenog ili potpuno izgubljenog tkiva na način da se funkcija i građa oštećenog ili izgubljenog tkiva potpuno obnove. Regeneracija spada u domenu vrlo zahtjevnog ili teško ostvarivog konačnog cilja zato što podrazumijeva de novo stvaranje cementa, parodontnog ligamenta, kosti i spojnog epitela. Stanice koje se nalaze u okolini rane trebale bi imati kapacitet regeneracije izgubljenog tkiva. Stanice PDL-a, cementoblasti i stanice alveolarne kosti su stanice odgovorne za proces regeneracije dok se dugi spojni epitel stvara ili reparira aktivnošću epitelnih stanica. Danas na tržištu postoje metode i materijali pomoću kojih se pokušava postići regeneracija s nastankom novog cementa, PDL-a i alveolarne kosti. Tako postoji (3):

1. regeneracija nakon otvorenog ili zatvorenog poliranja korjenova
2. upotreba koštanih nadomjestaka
3. koncept vođene regeneracije tkiva (engl. Guided tissue regeneration, GTR)
4. upotreba proteina matriksa cakline, faktora rasta i diferencijacije
5. kombinacija metoda

5. PROTEINI MATRIKSA CAKLINE

5.1. Proteini matriksa cakline tijekom razvoja

Razvoj zuba počinje oko 5. ili 6. tjedna intrauterinog razvoja. Dvije vrste stanica sudjeluju u razvoju zuba: oralne epitelne stanice koje su odgovorne za stvaranje caklinskog organa i mezenhimne stanice od kojih nastaje dentalna papila. Caklina nastaje iz caklinskog organa, dok se iz dentalne papile razvijaju dentin, pulpa i cement. Proliferacijom stanica cervikalne duplikature nastaje tzv. Hertwigova epitelna ovojnica koja dalje proliferira apikalno obuhvaćajući dentalnu papilu, osim njezina bazalnog dijela, gdje formira apikalni otvor. Potporne strukture zuba nastaju iz tzv. zubne vrećice koja nastaje proliferacijom mezenhimskih stanica. Nakon što je stvoren dentin iz dentalne papile, dolazi do dezintegracije Hertwigove ovojnice te se mezenhimalne stanice dentalnog folikula u dodiru s dentinom diferenciraju u cementoblaste. Cementogeneza nije potaknuta samo dodirom između stanica nego postoji međufaza gdje Hertwigova ovojnica luči proteine matriksa cakline (9,10).

Prvobitna spoznaja o proteinima matriksa cakline svodila se na to da im je jedina funkcija reguliranje inicijacije, propagacije, maturacije i terminacije hidroksiapatit kristala. Mnoga istraživanja su dokazala da nemaju samo važnu ulogu u stvaranju cakline, nego su ključan segment tijekom stvaranja acelularnog cementa. Poznato je da je stvaranje cement neophodan za rast i razvoj, kako parodontnog ligamenta, tako i alveolarne kosti (9-11).

5.2. Sastav proteina matriksa cakline

Proteini matriksa cakline (eng. enamel matrix proteins, EMP) obuhvaćaju amelogenine i neamelogenine. Najzastupljeniji su amelogenini (90%) koje karakterizira hidrofobnost i koji su tijekom evolucije ostali očuvani, što podržava tezu o njihovoj važnoj funkcionalnoj ulozi. Ostatak (10%) proteina čine prolinom bogati neamelogenini, tuftelin, te ostali proteini seruma (10-12).

6. EMDOGAIN®

Emdogain® (Straumann AG, Basel, Switzerland) je produkt koji sadrži derivate proteina matriksa cakline (engl. enamel matrix derivatives, EMD). Unatoč tome što su proteini matriksa cakline životinjskog podrijetla, točnije, proteini izdvojeni iz zubnih vrećica mladih zubi svinja, oni se ponašaju kao ljudski u kontaktu s ljudskim organizmom (9). Dominantni protein u ovom sastavu je amelogenin. Amelogenini tvore supramolekularne agregate koji čine hidrofobni ekstracelularni matriks i imaju visok afinitet prema kristalima hidroksiapatita i kolagenu. Pri fiziološkom pH su netopljivi, dok porastom ili sniženjem pH postaju topljivi. Aplikacijom na denaturirani korijen zuba dolazi do precipitacije na površini korijena i stvaranja ekstracelularnog matriksa obavijenog hidrofobnom ovojnicom koja pokazuje potencijal interakcije između stanica u okolnom tkivu (13). Emdogain® se smatra trenutno jedinim proizvodom na tržištu koji ima potencijal stvaranja klinički značajnih regenerativnih procesa stanica PDL-a (9).

Prema riječima proizvođača, dokazano je uspješno liječenje:

1. jednozidnih, dvozidnih i trozidnih vertikalnih koštanih defekata
2. recesijskih defekata
3. zahvaćenost furkacija drugog stupnja u donjoj čeljusti

Kontaminirani korjenovi zahvaćeni parodontnom bolešću hipermineralizirani su i nemaju dovoljno supstrata za obnavljanje ili stvaranje novog vezivnog tkiva. Nakon struganja i poliranja na površini korjenova nalazimo zaostatni sloj koji zajedno s upalnom naravi bolesti ima negativan utjecaj na regeneraciju potpornog tkiva. Upravo je zbog toga indicirano kondicioniranje gelom etilendiaminotetraocetenom kiselinom (EDTA) prije apliciranja EMD-a na površinu korijena. Kondicioniranje korjenova je uvedeno kako bi se poboljšali histološki i klinički rezultati nakon adekvatne parodontne kirurgije (14).

6.1. Propilenglikol alginat (PGA) kao pomoćno sredstvo

Glavni sastojak Emdogain®-a su amelogenini. Kao što je već navedeno, amelogenini su netopljivi pri fiziološkom pH. Upravo je zbog toga bilo potrebno naći pravi oblik koji će omogućiti adekvatnu kliničku primjenu. Potaknuti time prije otprilike dva desetljeća (1997. godine), tim znanstvenika na čelu s Larsom Hammarströmom, ispitivao je najpogodnije

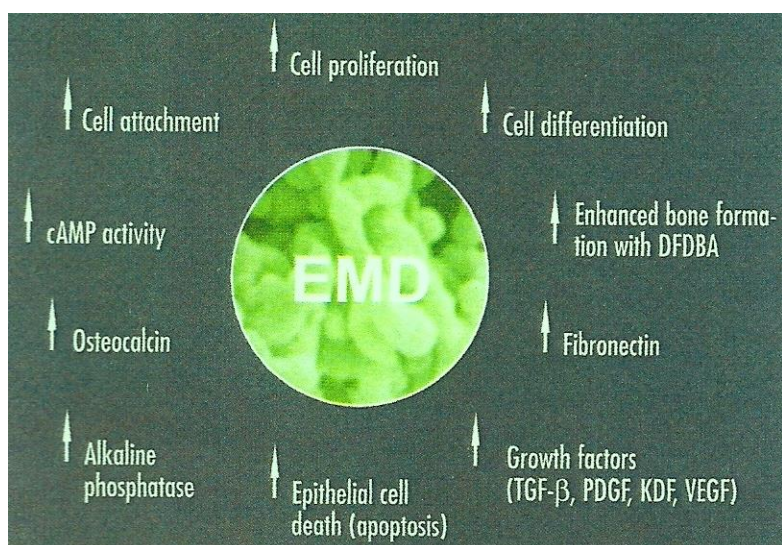
sredstvo kojim bi se precipitirao EMD na površinu korjenova na bukalnim dehiscijacijama majmuna. Između ostalog su ispitivali funkciju propilenglikol alginata (PGA). Mjerili su regeneraciju kosti i cementa unutar 8 tjedana, a rezultati su pokazali da je propilenglikol alginat najpogodniji. Upotreba propilenglikol alginata rezultirala je stvaranjem novog cementa, parodontnog ligamenta i alveolarne kosti. Nastali cement je acelularni cement s ekstrinzičnim vlaknima koja su pričvršćena na stjenku dentina. Kolagena vlakna parodontnog ligamenta su se pružala od unutarnjeg sloja acelularnog cementa do stijenke alveolarne kosti. Ostali ispitani „nosači“, među kojima su bili hidroksietil celuloza i dekstran također su netopljivi pri fiziološkom pH, ali se nije zapazilo znatnije stvaranje novog cementa i alveolarne kosti (10).

Amelogenini su bili aplicirani otopljeni u kiseloj vodenoj otopini propilenglikol alginata u obliku gela. Nakon što su aplicirani, neutralizacijom kiselog gela i porastom temperature, amelogenini su bili otpušteni, što je dalje vodilo do precipitacije na eksponiranu površinu zuba. Amelogenini se na površini zuba razgrađuju matriksnim proteazama otpuštajući male količine biološki aktivnih tvari u okolno tkivo, te na taj način potiču procese regeneracije i rast (11).

6.2. Mehanizam djelovanja

Učinci različitih ekstrakata proteina matriksa cakline sažeti su u nekoliko istraživanja. Kako bi bilo koji od njih uvrstili u neku od skupina koja pospješuje regeneraciju tkiva, sva in vitro istraživanja moraju potvrditi mehanizam djelovanja.

Lyngstadaas i suradnici su ispitivali djelovanje EMD-a na celularnoj razini. Shvatili su da se nakon dodira EMD-a i fibroblasta povećava koncentracija unutarstaničnog cikličkog adenozin-monofosfata (cAMP), te da je potaknuta sekrecija autogenih čimbenika raste. Ova dva mehanizma su rezultirala povećanom sposobnošću adhezije, proliferacijom i sintezom proteina. U mnogo je manjoj mjeri ovakav učinak primijećen i kod gingivnih fibroblasta (15).



Slika 1. Utjecaj Emdogaina na tkiva (preuzeto iz Cochran DL, Wennströmm JL, Funakoshi E, Heijl L. *Biomimetics in Periodontal Regeneration: Rational and Clinical Use of Enamel Matrix Derivative*. Chicago etc.: Quintessence Publishing Co, Inc.; 2003.)

Kawase i suradnici su ispitivali biokompatibilnost, učinke na vezanje i diferencijaciju specifičnih stanica. Rezultati su pokazali da EMD djeluje citotoksično, smanjujući mogućnost apikalne migracije spojnog epitela na epitelne stanice. Upravo ta migracija epitela čini reparaciju, čime se gubi mogućnost stvaranja novog vezivotkivnog pričvrstka (16). Schwartz i suradnici su zaključili da EMD pospješuje proliferaciju stanica, kao i da stimulira sazrijevanje osteoblasta u ranim stadijima, ali doda li mu se kultura stanica, djeluje većinom na diferencijaciju stanica (17).

Novije studije iznose sliku EMD-a kao produkta koji djeluje protubakterijski, remeteći adherenciju samih bakterija. Dobra je strana protubakterijskog djelovanja u tome što samo djeluje inhibicijom na gram-pozitivne bakterije jer je prisutnost nekih vrsta bakterija znak pozitivnog cijeljenja (18,19).

Možemo zaključiti da je nakon niza potvrđenih studija dokazano da EMD značajno utječe na ponašanje nekih vrsta stanica djelujući na proliferaciju, vezivanje stanica, širenje, diferencijaciju, kao i na ekspresiju transkripcijskih čimbenika, čimbenika rasta, citokina i drugih uključenih molekula (15-20). Sve to upućuje na njegovu značajnu ulogu u regenerativnom cijeljenju.

6.3. Odabir pacijenta i predkirurška procjena

Zdravlje potpornog tkiva zuba svakog kandidata za regenerativnu kirurgiju mora biti reevaluirano nakon završene i uspješno provedene inicijalne terapije. Nakon što se pravilno procijeni razina uspjeha ove početne terapije, može se odrediti nastavak liječenja u obliku daljnjeg nekirurškog, farmakološkog ili kirurškog liječenja. Regenerativni rezultati liječenja se mogu značajno razlikovati, posebno na mjestima uznapredovale bolesti, bez obzira na generalno parodontno liječenje i razvoj kirurških metoda. Važno je znati da mnogo faktora može utjecati na predvidivost i ishod liječenja. Čimbenici rizika vezani za pacijenta koje treba uzeti u obzir su (21):

- karakteristike parodontnog defekta (broj koštanih zidova, dubina i širina defekta, kut defekta, blizina korijena i zahvaćenost furkacija)
- kontrola plaka (suradnja pacijenta)
- pušenje
- sistemska bolest (dijabetes)
- urođeni poremećaj cijeljenja rane

Sposobnost liječnika da prepozna i kontrolira pacijentove čimbenike rizika, kao i da je svjestan ograničenja i potencijala samog regenerativnog liječenja, od presudne je važnosti u pružanju skrbi za pacijenta. Uzevši to u obzir, liječnik ima mogućnost predvidjeti konačan rezultat pružene terapije kod određenih parodontnih defekata. S druge strane, moguć je inicijalni izostanak „predvidljivosti“ ishoda, što je opisano u literaturi.

Osnovni je cilj regenerativne kirurgije povratiti izgubljeni potporni aparat zuba kako bi se on održao u usnoj šupljini. Dugoročno gledano, ponovno uspostavljanje funkcionalnog vezivnotkivnog pričvrstka pružit će adekvatnu potporu okluzalnoj funkciji (21).

6.4. Tehnika rada

Kontrola boli će pojačati zadovoljstvo pacijenta. Kako bismo to postigli, potrebno je anestetizirati operacijsko područje – zub i parodontno tkivo. Nakon toga izrađujemo pristupni režanj kojim se čuva što više tkiva, a zatim slijedi odizanje mukoperiostalnog reznja pune debljine. Dodatnim postavljanjem vertikalne rasteretne incizije mezijalno ili distalno, olakšat

ćemo otvaranje režnja, te ćemo postići bolju dostupnost denaturiranoj površini korijena s pripadajućim defektom.

Slijedi čišćenje i poliranje površine korijena. Ovo podrazumijeva odstranjivanje endotoksina, bakterija i drugih antigena. Postoje li izrazitije prominencije korjenova koji bi mogli ometati regeneraciju, inducirano je opsežnije poliranje korjenova. Sve karijesne lezije korjenova, kao i odstojeće ispune, treba ukloniti prije nego se započne sa zahvatom. Nakon mehaničkog čišćenja na površini korijena, elektronskom mikroskopijom pronađen je sloj organskih i anorganskih ostataka i bakterija, poznat pod nazivom „zaostatni sloj“. Kondicioniranje i biomodifikacija korjenova su neophodni za uklanjanje tog sloja nakon mehaničke terapije, ali i za izlaganje kolagenog matriksa (22,23).

Kondicioniranje se provodi pomoću 24% EDTA-e 2 minute. Tradicionalnije kondicioniranje izložene površine korijena je moguće i sa 37%-om ortofosfornom kiselinom. Iako učinkovita, ova kiselina ima negativan učinak na parodontno tkivo uzrokujući nekrozu. Blomlōf i suradnici (1996. godine) demonstrirali su da je upotreba EDTA-e rezultirala s manje recesija, smanjenom dubinom sondiranja i većim dobitkom pričvrstka nego korištenje ortofosforne kiseline (24).

Nakon kondicioniranja slijedi ispiranje kiseline fiziološkom otopinom u trajanju od 15 sekundi. Odmah slijedi aplikacija Emdogaina®, koja počinje od apikalno preko cijele površine korijena. Izuzetno je bitno odmah aplicirati EMD kako bi se izbjegla rekontaminacija očišćene površine korijena zuba. Ukoliko je nakon kondicioniranja došlo do krvarenja iz prisutnog defekta, potrebno je osigurati hemostazu. Ukoliko nije moguće osigurati hemostazu, preporuča se ispiranjem fiziološkom otopinom, te aplikacija EMD-a neposredno nakon prestanka ispiranja. To znači da EMD nanosimo na vlažnu površinu korijena. Ovdje dolazi do izražaja uloga propilenglikol alginata koji i u vlažnom mediju osigurava precipitaciju proteina matriksa cakline. Potrebno je provjeriti je li cijela površina korijena adekvatno prekrivena gelom, a to ćemo osigurati repozicijom režnjeva i postavljanjem šavova. Posebno treba obratiti pozornost na primarno zatvaranje i osigurati dovoljnu stabilnost rane. Šavovi bi trebali biti neresorbirajući, monofilamentni i atraumatski (25).

6.5. Postoperativna kontrola boli i njega

Rana faza kliničkog cijeljenja rane, nakon primjene EMD-a, obično je povezana s odsustvom ili minimalnom postoperativnom boli. Kontrola boli, tj. njeno umanjivanje ili izostajanje ovisit će o vještinama liječnika, a to se odnosi na nepotrebno kidanje režnjeva, održavanje kosti vlažnom i osiguravanje primarnog zatvaranja rane adekvatnim šavovima (24).

Postoperativna se bol ograničava na otprilike 1 do 2 dana nakon operacije i može se uspješno kontrolirati lijekovima koji se u tu svrhu koriste. Poznato je da je prag boli subjektivan i može varirati od pacijenta do pacijenta. Upravo zbog toga je smanjenje boli u postoperacijskom razdoblju od velike važnosti u svakom parodontnom kirurškom zahvatu. Razvijene su učinkovite metode za kontrolu boli, te se danas preporuča korištenje nesteroidnih protuupalnih lijekova (engl. nonsteroidal anti-inflammatory drugs, NSAID). Ovi bi se lijekovi trebali ordinirati pacijentu u dvije oralne doze prije početka operacije. Poželjno je sugerirati pacijentu da, prvi dan ili dva nakon operacije nastavi uzimati preoperativnu dozu NSAID-a (čak i dok traje utrnulost) po potrebi. Na ovaj ćemo način suzbiti bol i prije njezinog nastupa, a potreba će za analgeticima biti smanjena (24).

Postoperativni program njege obuhvaća kontrolu infekcije i stabilnosti rane tijekom početnih šest do osam tjedana. Važno je pacijentu dati pažljive upute. Tijekom ovog perioda pacijent bi trebao koristiti klorheksidinsku otopinu za kontrolu infekcije, trebao bi izbjegavati žvakanje u operiranom području, kao i četkanje zuba u periodu od četiriju do šest tjedana.

Doktor dentalne medicine je taj koji bi trebao preuzeti brigu o kontroli supragingivnog plaka tijekom početne faze cijeljenja rane, kontrolirajući pacijenta na tjednoj bazi.

Program održavanja koji se preporučuje nakon operacije s EMD-om (24):

- Na dan operacije:
 - ispiranje otopinom klorheksidina (0,12 – 0,2 %) i antibiotici ako su potrebni (odlučuje liječnik)
 - pacijent bi se trebao suzdržati od pušenja
 - pacijent bi trebao izbjegavati četkanje zuba (prvih 4-6 tjedana nakon operacije)
 - pacijent bi trebao izbjegavati žvakanje u operiranom području

- Prvi postoperativni tjedan:
 - odstraniti šavove koji više ne pridonose stabilnosti rane
 - profesionalno odstranjivanje supragingivnih naslaga
 - nastaviti ispiranje klorheksidinom
- Drugi postoperativni tjedan:
 - ukloniti sve šavove
 - po potrebi, profesionalno čišćenje supragingivnih naslaga
 - nastavak ispiranja s klorheksidinom ili ga koristiti lokalno u gelu
 - zakazati slijedeću kontrolnu za tri do četiri tjedna, ovisno o cijeljenju i nakupljanju plaka u operiranom području
- Treći ili četvrti postoperativni tjedan:
 - po potrebi, profesionalno čišćenje supragingivnih naslaga
 - ispiranje klorheksidinskom otopinom ili korištenje gela, lokalno
 - četvrtog tjedna pacijent može početi s četkanjem (mekom četkicom, nježnim pritiskom) zuba buko-lingvalno, ali ne interdentalno
- Šest tjedana postoperativno:
 - prekid ispiranja otopinom klorheksidina
 - po potrebi, profesionalno čišćenje supragingivnih naslaga
 - pacijent može početi s čišćenjem interdentalno korištenjem zubnog konca (ne čistiti interdentalnim četkicama idućih par tjedana)
 - fluoridiranje, po potrebi

Zatim, pacijenta treba naručiti svaka dva do tri mjeseca zbog praćenja, kontrole i eventualne korekcije oralne higijene. Cijeljenje rane će određivati trebamo li savjetovati pacijentu promjenu mehaničkog održavanja oralne higijene. Nakon četiri do šest mjeseci možemo početi s mjerenjem dubine džepova. Ukoliko, nakon djelomično uspješnog regenerativnog ishoda, zaostane paradontni džep, kliničko ispitivanje i uklanjanje plaka u preostalom džepu nakon šestog mjeseca postaje važan dio programa održavanja. Tada nije vidljiv radiološki dobitak kosti, već klinički dobitak pričvrstka predstavlja novu formaciju cementa, a ne samo smanjenu „penetraciju“ sonde uslijed male ili nikakve upale gingive i paradontnog tkiva. Kako bi stvaranje kosti i njeno sazrijevanje bilo radiološki očigledno, kirurško područje mora biti bez upale. Zbog toga je potrebno provesti nježno uklanjanje subgingivnog plaka u svakoj

posjeti. Kod slučajeva uspješnog regenerativnog ishoda, radiološke promjene i dobitak kosti se mogu očekivati nakon dvanaest mjeseci od operacije. Potrebno je pričekati dvanaest do dvadeset i četiri mjeseca kako bi se mogao usporediti uspjeh s obzirom na početnu situaciju (26).

7. KOMBINIRANE REGENERATIVNE METODE

Objavljeni su brojni klinički dokazi o regeneraciji potpornog tkiva zuba korištenjem raznovrsnih regenerativnih tehnika i materijala. Unatoč tome što postoji nekoliko mogućnosti liječenja za određenu vrstu parodontnih defekata, kliničar se može odlučiti za kombinirani pristup. Cilj korištenja kombiniranih regenerativnih metoda je postizanje bolje predvidivosti ishoda terapije i poboljšanje rezultata. Kombinirani pristup koristi brojne mogućnosti, uključujući upotrebu biomodifikacije na površini korijena EDTA-om, koštanog transplantata (alotransplantat ili autotransplantat), membrane (za zadržavanje materijala na mjestu primjene) ili koronalno pomaknut režanj za potpuno prekrivanje. Pored svega, tu je i pacijentova želja za estetskim učinkom, što se ostvaruje korištenjem ovih metoda. Mnogi distributeri plasiraju na tržište dvije i više kombinacija regenerativnih proizvoda, čime potiču kombinirani pristup liječenju (27).

7.1. Derivati matriksa cakline s autogenim transplantatima

Autogeni „autotransplantat“ je transplantat koji se prenosi na istoj osobi s jednog mjesta na drugo. Transplantat obuhvaća spongioznu kost, kortikalnu kost i stanice koštane srži, te se smatra materijalom s najvećom vjerojatnošću uspjeha. Uzima se s intraoralnih i ekstraoralnih mjesta. Autogeni transplantat je osteoinduktivan i osteokonduktivan. Nakon primjene se potpuno zamjenjuje novom kosti.

Matarasso i suradnici (2015. godine) su objavili analizu 12 studija gdje je, kod 434 pacijenta, došlo do značajnih rezultata nakon korištenja kombinacije materijala za presađivanje koštane mase i EMD-a. U toj studiji, prosječni dobitak razine pričvrstka (engl. clinical attachment level, CAL) iznosio je $3,76 \pm 1,07$ mm nakon tretmana s EMD u kombinaciji s koštanim presađivanjem, a $3,32 \pm 1,04$ mm nakon tretmana samo s EMD-om. Do sada su samo dvije studije izvijestile o kombinaciji EMD-a i autogene kosti (Giuda i sur. 2007. i Yilmaz i sur. 2010.) U paralelnoj studiji 28 unutarkoštanih defekata, kombinacija EMD-a i autogene kosti nije imala značajniji učinak u usporedbi s korištenjem samo EMD-a. Druga studija, koja je obuhvatila dvozidne i trozidne unutarkoštane defekte, pokazala je statistički značajnije razlike (28).

7.2. Derivati matriksa cakline s alogenim transplantatima

Alogeni se transplantati prenose između genetski nejednakih pripadnika iste vrste. Postoji nekoliko vrsta alogenih transplantata:

- zamrznuta spužvasta ilijačna kost i srž
- mineralizirani transplantati suho smrznute kosti (engl. freez-dried bone allograft, FDBA)
- dekalificirani suho smrznuti koštani transplantati (engl. decalcified freez-dried bone allograft, DFDBA)

Učinci EMD-a pokazali su značajnu prednost u tri od pet kliničkih studija u usporedbi s korištenjem samo DFDBA-a. S druge strane, istraživanja gdje se provodio kombinirani regenerativni postupak EMD-a s FDBA-om ili DFDBA-om, pokazala su da je došlo do znatnog prirasta pričvrstka (29).

Komercijalno dostupan DFDBA nije dobio CE-certifikat kojim se dopušta distribucija materijala unutar Europske unije. Razlog tome je bio što su rezultati istraživanja pokazali velike razlike u osteoinduktivnom potencijalu komercijalno dostupnog DFDBA i njegov povećan rizik za prijenos bolesti. Dostupan je u nekim bankama tkiva (primjerice, University of Miami). Savjetuje se jednu porciju (bočicu) upotrijebiti samo za jednog pacijenta zbog sterilnosti (3).

7.3. Derivati matriksa cakline s ksenotransplantatima

Ksenotransplantati su transplantati uzeti od davatelja neke druge vrste. Danas su na tržištu dostupni komercijalni proizvodi:

- Calfbone® - pročišćena, sterilizirana, suho smrznuta kost teleta
- Kielbone® - teleća ili goveđa kost denaturirana 20% vodikovim peroksidom, dehidratizirana i sterilizirana etilen oksidom
- Bio-Oss® - goveđa kost gdje je anorganska komponenta koštanog matriksa u nepromijenjenom obliku

Leković i suradnici su u jednoj studiji uzeo uključili unutarkoštane defekte veće od 6 mm gdje je, nakon primjene EMD-a u kombinaciji s ksenotransplantatom, došlo do značajnog prirasta pričvrstka i smanjenja dubine sondiranja nakon 6 mjeseci cijeljenja (30).

7.4. Derivati matriksa cakline s aloplastičnim materijalima

Aloplastični materijali su biološki materijali koji su sintetizirani i kemijski obrađeni. Oni se smatraju biokompatibilnima i/ili bioaktivnim nadomjescima kosti koji navodno djeluju osteokonduktivno. Neki od aloplastičnih materijala imaju i jako alkaličan karakter, pa tako djeluju antibakterijski i protuupalno. Razlikujemo nekoliko vrsta koje se danas koriste u regenerativnoj parodontnoj kirurgiji:

- hidroksilapatit
- materijali kalcij-fosfata
- beta trikalcij-fosfat (β -TCP)
- biostakla
- polimeri

Najistaknutije među ovim materijalima je svakako bioaktivno staklo ili biostaklo. Sastoji se od SiO_2 , Na_2O , P_2O_5 te se, ovisno o relativnom omjeru, resorbira ili ne resorbira. Upravo, ovaj materijal ima vrlo alkaličan karakter pri čemu djeluje negativno na stjenku bakterijske stanice. Polagano se resorbira i zamjenjuje vlastitom kosti.

Nedavna istraživanja su dokazala da bioaktivno staklo, kao i kombinacija bioaktivnog stakla s EMD-om, imaju potencijal poticanja osteoblasta na njihovu diferencijaciju. Međutim, kombiniranim pristupom nisu dobiveni bolji rezultati (31).

Beta trikalcij-fosfat je dokazao svoju odličnu osteoinduktivnu funkciju kao „držač mjesta“ u koštanim džepovima. On se također relativno brzo resorbira i zamjenjuje vlastitom kosti. Ovaj materijal, kombiniran s EMD-om, pokazao se uspješnijim jer njihovom primjenom dolazi do znatnog smanjenja dubine sondiranja i prirasta razine pričvrstka (32).

7.5. Derivati matriksa cakline s vođenom tkivnom regeneracijom

Vođena tkivna regeneracija (engl. guided tissue regeneration, GTR) je tehnika u regenerativnoj kirurgiji kojom se nastoji postići oporavak kosti i potpornog aparata zuba korištenjem resorbirajućih ili neresorbirajućih membrana. Potrebno je znati da stanice vezivnog tkiva zuba i gingivnog epitela imaju sposobnost brže proliferacije čime se sprječavaju stanice parodontnog ligamenta od stvaranja novog vezivnog pričvrstka. To znači da membrane čine mehaničku zapreku uraštanju vezivnog tkiva i epitela u području gdje se

očekuje regeneracija. Membrane dijelimo na bioresorbirajuće i bioneresorbirajuće. Björn je pokusima pokušao spriječiti ubrzanu proliferaciju već spomenutih stanica u dubinu. Učinio je to na način da je nakon odsijecanja krune i terapije parodontnog defekta, defekt koji je tada činio korijenski bataljak, prekrivio sluznicom i zašio. Time je spriječio proliferaciju epitela i stvorio uvjete nesmetanoj regeneraciji potpornog tkiva zuba. Desetak godina nakon njega, Ellegard je 1976. godine parodontne koštane defekte napunio autogenim koštanim transplantatom i prekrivio ih transplantatom sluznice. Oba pokusa su rezultirala uspjehom koji je podrazumijevao usporen rast epitela u dubinu i nesmetanu regeneraciju tkiva (3).

Sculean i suradnici su u jednom kontroliranom kliničkom ispitivanju liječili 56 pacijenata EMD-om, GTR-om i njihovom kombinacijom, dok je kontrolna skupina liječena operacijom režnja. Glavni cilj im je bio otkriti donosi li kombinirana metoda terapije. Sva četiri regenerativna postupka su polučila djelotvorne rezultate jer je kod svih došlo do smanjenja dubine džepova i prirasta razine pričvrstka (CAL). Također su u usporedbi s kontrolnom skupinom, sva tri oblika liječenja uzrokovala veći prirast CAL-a. Statistički značajnije razlike, između smanjenja dubine džepova i prirasta CAL-a, nisu uočene kod pacijenata liječenih EMD-om, GTR-om ili njihovom kombinacijom. Konačnom usporedbom je zaključeno da sva tri oblika regenerativnog liječenja rezultiraju prirastom CAL-a u odnosu na liječenje kontrolne grupe, ali kombinirana metoda terapije ne pokazuje prednost u odnosu na monoterapiju (33).

7.6. Derivati matriksa cakline s faktorima rasta

Kako bi se parodontno tkivo potpuno regeneriralo, potrebna je zajednička aktivnost pluripotentnih stanica, izvanstaničnog matriksa, sustavnih hormona, faktora rasta, proteina matriksa i signalnih molekula. Faktore rasta (engl. growth factor, GF) smatramo mitogenim signalnim molekulama koji na mnoge načine mogu utjecati na rast i funkciju stanica. Regenerativna terapija koristi neke faktore rasta (3):

- PDGF (Platelet-Derived Growth Factor – trombinski faktor rasta) potiče značajnu proliferaciju osteoblasta i fibroblasta, a neizravno potiče i vaskularizaciju
- IGF (Insulin-like Growth Factor – faktor rasta sličan inzulinu) značajnije potiče proliferaciju osteoblasta i sintezu proteina matriksa, a u manjoj mjeri proliferaciju fibroblasta, te neizravno vaskularizaciju

- TGFb (Transformin Growth Factor beta – transformirajući faktor rasta beta) značajnije potiče sintezu proteina i vaskularizaciju, a u manjoj mjeri potiče proliferaciju osteoblasta i fibroblasta
- BMP (Bone Morphogenic Proteins -2, -4, -7 – koštani morfogenetski protein) značajno potiče diferencijaciju mezenhimskih stanica i vaskularizaciju
- FGF (Fibroblast Growth Factor – faktor rasta fibroblasta) – u većoj mjeri potiče proliferaciju fibroblasta i osteoblasta, ali i izravno vaskularizaciju

Faktori rasta kao i proteini matriksa cakline igraju važnu ulogu u regenerativnim procesima tkiva. Ova bi činjenica trebala podrazumijevati da kombinacija ovih dvaju faktora dovodi do boljih rezultata nego njihova pojedinačna primjena. Vođeni tom spoznajom, Chong je sa suradnicima pokušao to ispitati in vitro. Prilikom svakog ispitivanja, ispitivali su kombiniranu primjenu EMD-a i PDGF-BB. Istraživanja su rezultirala većom proliferacijom i boljim cijeljenjem PDL-a nakon primjene kombinirane metode, nego primjenom svake metode pojedinačno. Dokazano je i da amelogenin nema značajan utjecaj na samu proliferaciju i migraciju stanica PDL-a, što može upućivati da je neka druga komponenta EMD-a odgovorna za regeneraciju ili može značiti da amelogenin, sam po sebi, ne može dovesti do regeneracije, nego je potrebna interakcija drugih komponenata EMD-a da bi se potaknula regeneracija tkiva (34).

8. EMDOGAIN® I TITANSKI IMPLANTATI

8.1. Dentalni implantati i oseointegracija

Oseointegracija je prvi put opisana 60-ih godina prošlog stoljeća kada su Branemark i suradnici objavili studije s implantatima čije funkcioniranje ovisi o sidrenju implantata u kost. Što je oseointegrirani spoj jači, veća je i stabilnost implantata u čeljusti. Kvaliteta kosti povezana je sa stabilnošću implantata. Stabilnost implantata se dijeli na primarnu i sekundarnu. Primarna stabilnost se odnosi na stabilnost mehaničkog tipa, dok se sekundarna odnosi na stabilnost biološkog tipa. Kod primarne stabilnosti je bitno da je okolna kost građena od kompakte, što će značiti da je tada i stabilnost veća.

Biokompatibilnost, dizajn i površina implantata su čimbenici od presudne važnosti za primarnu stabilizaciju implantata u čeljusti. Implantat ne bi smio djelovati alergijski, citotoksično niti kancerogeno. Najčešći materijal za izradu implantata je titan koji ima najbolja svojstva i potpuno je inertan u čeljusti. Oko 70% implantata su vijčani. Vijčani oblik ima prednosti nad ostalima jer implantat ima više navoja, a samim time i veću površinu za kontakt s kosti čime je omogućena bolja mehanička stabilnost (35).

8.2. Uloga derivata matriksa cakline u oseointegraciji titanskih implantata

Poznato je nekoliko eksperimentalnih i kliničkih ispitivanja koja ukazuju da derivati matriksa cakline mogu utjecati na formiranje kosti kod unutarkoštanah defekata (36).

Vođeni takvim uvjerenjem, 2003. godine je švedski tim znanstvenika koristio kombinaciju EMD-a i titanskih implantata. Trideset i šest komercijalno proizvedenih titanskih implantata su umetnuli u novozelandske bijele zečeve. Implantirali su po jedan implantat u svaki femur i dva u svaku tibiju. Neposredno prije implantacije, unutar kirurški pripremljenog implantacijskog područja, ubrizgano je otprilike 0,5 ml Emdogain®-a (EMD), što je činilo ispitivanu skupinu, odnosno isto toliko gela (PGA) što je činilo kontrolnu skupinu. Praćenje je trajalo 6 tjedana. Koristili su i biomehaničke kontrole pomoću analize frekvencije rezonancije (engl. resonance frequency analysis, RFA) i uklanjanja zaokretnog momenta (engl. removal torque measurements, RTQ). Mjerili su duljine kostiju koja je u kontaktu duž površine implantata, te su ih koristili za izračun smične čvrstoće.

Rezultati nisu išli u korist EMD-a jer niti u jednom testiranom parametru nisu uočeni blagotvorni učinci na stvaranje kosti oko titanskih implantata. Značajnije razlike su se tek uočile uklanjanjem zaokretnom momenta i izračunima sile smicanja kod kontrolne skupine implantata.

Nakon toga su pokušali pronaći objašnjenje ovim negativnim rezultatima. Jedno je vodilo u pravcu da EMD neizravno stimulira stvaranje kosti kod regeneracije parodontnog tkiva. Tada se ova kost pojavljuje kao funkcionalna prilagodba novostvorenom cementu i parodontnom ligamentu u blizini zuba. Navedena ispitivanja su primjenjivala EMD na mjestu implantata, bez prisutstva bilo koje vrste parodontnog tkiva i kao rezultat toga nije ni moglo doći do spomenute funkcionalne prilagodbe. Drugo je objašnjenje da EMD, ipak, stimulira stvaranje kosti izravno, ali su faktori u vezi istraživnog modela spriječili njegov stvarni učinak. Postoji mogućnost da korišteni model nije bio idealan za proučavanje učinaka proteina koji stimuliraju kost zbog prevelike kortikalne kosti koja je morala biti resorbirana nakon kirurške preparacije za implantaciju. Proučili su i Gestreliusovo istraživanje koje pokazuje da EMD u otopini PGA ima poluživot od 2-3 dana, ali neki dokazi pokazuju da ostatci EMD-a mogu biti prisutni i 2 tjedna. Polagan proces implantacije u kombinaciji sa kratkim poluživotom EMD-a u otopini, može biti jedno od objašnjenja rezultata. Tonetti i suradnici su u jednoj kliničkoj studiji potvrdili da su kosti s velikom kortikalnom i spongioznom kosti negativno utjecale na ishod liječenja EMD-om kod unutarkoštanah defekata. Međutim, kost femura je pretežno spongiozna, ali ni na tim područjima nisu pronašli razliku između kontrolne i skupine tretirane EMD-om. Nisu provedeni testovi za stvaranje antitijela i zbog toga se ne može isključiti mogućnost stvaranja antitijela zečeva prema EMD-u. S druge strane, nikakvi histološki niti klinički dokazi nisu upućivali na upalnu reakciju na eksperimentalnim područjima.

Zaključeno je da su rezultati ovog istraživanja ukazivali na to da EMD ne pridonosi stvaranju kosti oko titanskih implantata, nego da se stvaranje kosti nakon tretmana EMD-om u parodontnim defektima javlja uslijed funkcionalne prilagodbe. Točnije, javlja se sekundarno zbog stvaranja korijenskog cementa i parodontnih ligamenata. Potrebna su daljnja istraživanja koja bi utvrdila stvaranje kosti oko titanskih implantata nakon terapije EMD-om (36).

9. BUDUĆNOST DERIVATA MATRIKSA CAKLINE

Unatoč tome što je EMD korišten za različite kliničke primjene tijekom proteklih dvadeset godina, istraživanja o kliničkoj upotrebi, kao i temeljna istraživanja za daljnje razumijevanje njegovih bioloških učinaka i svojstava, još uvijek traju. Buduća istraživanja bit će usmjerena prema (28):

1. upotrebi EMD-a u minimalno invazivnim operacijama
2. korištenju EMD-a pri liječenju supraalveolarnih defekata
3. karakteristikama raznih frakcija
4. razvoju Osteogaina

9.1. Budućnost derivata matriksa cakline u minimalno invazivnim operacijama

U velikom broju studija je EMD primijenjen kao sastavni dio rekonstruktivne kirurgije, koristeći konvencionalni dizajn koji je primijenjen pomoću intrasulkularnih rezova. Nedavno je nekoliko studija proučavalo njegovu upotrebu u kombinaciji s minimalno invazivnom operacijom. Minimalno invazivne tehnike se ne mogu koristiti u svim slučajevima parodontne bolesti, no čini se da su klinički ishodi u nekim slučajevima povezani sa smanjenim morbiditetom pacijenata nakon operacije. Ovo područje, minimalno invazivnih tehnika, kao i modifikacije istih, predstavljaju veliku mogućnost za buduća istraživanja kada se kombiniraju s EMD-om. Potrebna su daljnja klinička istraživanja za utvrđivanje koristi pri korištenju EMD-a i tehnika minimalno invazivnih operacija (37).

9.2. Budućnost derivata matriksa cakline pri liječenju supraalveolarnih defekata

Ograničen broj istraživanja obuhvaća upotrebu EMD-a za liječenje defekata supraalveolarnog tipa. Jentsch i Purschwitz (2008.) su 39 ispitanika liječili kirurškim zahvatom korištenjem EMD-a u usporedbi s kirurškom monoterapijom. Istraživanje je rezultiralo većim dobitkom vezivnog pričvrstka i smanjenom dubinom sondiranja kod ispitanika koji su liječeni kombiniranim pristupom. 2013. godine su Di Tulio i suradnici objavili slične rezultate liječenjem 54 bolesnika pojednostavljenom tehnikom očuvanja papila kombiniranu s EMD-om u odnosu na monoterapiju. Nakon godine dana ispitna skupina je pokazala daleko veći dobitak vezivnog pričvrstka i smanjenje dubine sondiranja u usporedbi s kontrolnom

skupinom. Uzevši u obzir rezultate ovih dvaju istraživanja, može se predložiti kombiniranje kirurške intervencije s EMD-om radi poboljšanja regenerativnih ishoda nakon parodontne terapije supraalveolarnih defekata (38).

9.3. Karakteristike raznih frakcija

Iako je posljednjih godina objavljeno mnogo informacija vezanih uz EMD, mehanizmi kojima pojedine bjelančevine unutar EMD-a posreduju sa stanicama tkiva, još su uvijek nejasni. Rezultati brojnih istraživanja pokazuju da su pojedine frakcije i komponente proteina, pronađene u EMD-u, odgovorne za različite stanične i tkivne učinke EMD-a. Vjerojatno će se uzeti u obzir svi klinički rezultati prilikom terapijskog korištenja spomenutih frakcija (28).

9.4. Razvoj Osteogaina

Osteogain se smatra novim nosačem sustava EMD-a. Kombinacija EMD-a s materijalom za presađivanje kosti bila je jedna od najčešće korištenih kombinacija biomaterijala koje se koriste za liječenje unutarkoštanih defekata. Dok većina studija koje kombiniraju EMD s membranama ne dovode do dodatnih poboljšanja, upotreba EMD-a s materijalom za presađivanje kosti je pokazala velike kliničke prednosti. Veliki sustavni pregled i meta-analiza su utvrdili da kombinacija materijala za presađivanje koštane mase s EMD-om dovodi do statistički značajnijih ishoda, također su zaključili da postoje velike varijabilnosti među studijama. Rezultati in vitro istraživanja su pokazali varijabilnost ekspresije gena kada su primarni humani osteoblasti i stanice parodontnog ligamenta uzgajane na različitim materijalima za presađivanje koštane srži sa ili bez EMD-a. Ovime se povećava zabrinutost da funkcija proteina, stabilnost ili adsorpcija mogu biti odgovorni čimbenici u sustavu prijenosa gela za EMD. Novije istraživanje se bavilo ispitivanjem adsorpcije amelogenina na materijale za prijenos koštane mase pod različitim uvjetima, čime je dokazana velika varijabilnost adsorpcije. Potvrđeno je da je komercijalno dostupan EMD gel (Emdogain®) adsorbirao značajno manje proteina u usporedbi s tekućom formulacijom EMD-a. Upravo su ovi preliminarni rezultati doveli do pet studija tijekom posljednje tri godine u kojima je otkriven Osteogain. Osteogain je novi proizvod koji uključuje EMD s boljim fizikalno-kemijskim svojstvima specifično konstruiranim za kombiniranje EMD-a s materijalima za presađivanje koštane mase. Istraživački radovi na ovom području su u tijeku (28).

10. RASPRAVA

Razne tehnike i materijali se koriste u liječenju parodontnih bolesti kojima se nastoji postići što bolja regeneracija potpornog tkiva zuba. Mnoge prikazane studije su potvrdile učinkovitost korištenja EMD-a u regenerativnoj parodontnoj kirurgiji.

Tkivno vođenom regenerativnom metodom (GTR) se postižu uspješni rezultati. Ipak, postoji niz faktora koji kod primjene ove metode imaju negativan utjecaj na ishod terapije. Tehnika rada, iskustvo kliničara, morfologija zuba i adhezija bakterija na membranu su razlozi zbog kojih dolazi do neuspjeha. Rezultati studija su pokazali da postoji negativan odnos između dobitka pričvrstka i kolonizacije bakterijama (39). Spomenuto je da EMD ima protubakterijsko djelovanje na temelju čega bi se moglo pretpostaviti da postoji prednost primjene EMD-a nad primjenom GTR-a. Neke studije su dokazale da se primjenom EMD-a dobije i veći prirast pričvrstka u odnosu na GTR metodu (40). Aplikacija EMD-a puno je jednostavnija od aplikacije membrana u GTR tehnici što je još jedna prednost. Koriste li se neresorbirajuće membrane, potreban je dodatan kirurški zahvat koji se povezuje s povećanom vjerojatnošću za pojavom postoperativnih gingivnih recesija. Međutim, s histološke strane, postoji jasna prednost GTR-a u odnosu nad EMD-om jer defekti liječeni GTR-om rezultiraju većim dobitkom cementa i kosti, dok terapija EMD-om rezultira nižim stupnjem regeneracije (41).

U prošlosti se smatralo da stvaranje kosti inducira stvaranje cementa i parodontnog ligamenta zbog čega je sva pažnja bila usmjerena na regeneraciju kosti pomoću koštanih transplantata. Danas je poznato da najvažniju ulogu u regeneraciji igraju stanice parodontnog ligamenta. Zbog toga je važno posvetiti pažnju cijeljenju i regeneraciji rane nakon kirurškog zahvata. Važno je procijeniti indikacije za pojedine regenerativne metode jer će i o njima ovisiti uspjeh regeneracije. Kombinirana primjena EMD-a s transplantatima kosti, koji mogu biti autogeni, alogeni, ksenogeni ili aloplastični, pokazuje prednosti i nedostatke.

Glavni nedostatak intraoralnih autogenih implantata je ograničena količina dostupne kosti, a glavni nedostatak ekstraoralnih potreba za hospitalizacijom, moguća ankiloza i resorpcija. Alogeni transplantati su dostupni u velikim količinama, no, sama priprema smanjuje osteogeni potencijal. Najveći nedostatak je rizik od prijenosa bolesti, koji kod aloplastičnog materijala, ne postoji (42). Ksenogeni transplantati pokazuju slične nedostatke kao alogeni. Osnovni nedostatak svih vrsta transplantata je da, primijenjeni sami, ne potiču regeneraciju vezivnog tkiva parodonta. Primjena EMD-a zajedno s ostalim regenerativnim metodama je

pokazala dobre rezultate. Koštani transplantati svojim oseoinduktivnim i oseokonduktivnim djelovanjem potiču stvaranje kosti, dok proteini caklinskog matriksa djeluju na stanice parodontnog ligamenta inducirajući stvaranje novog cementa i pričvrstnog aparata zuba. Regenerativnom se parodontnom terapijom može obnoviti samo jedan dio izgubljenog tkiva. Potpuna regeneracija se i dalje smatra iluzijom. Kada se govori o predvidivosti ishoda regenerativnog cijeljenja, postoji samo nekoliko regenerativnih metoda na raspolaganju. To su vođena tkivna regeneracija i uporaba proteina caklinskog matriksa. Kao i kod drugih tehnika, trebaju se uzeti u obzir različiti faktori koji mogu utjecati na ishod terapije: odabir pacijenta, odabir regenerativnog postupka, omogućeno pravilno cijeljenje, pravilno izvođenje regenerativnog postupka, te iskustvo i vještina terapeuta (43).

11. ZAKLJUČAK

Terapija parodontnih bolesti posjeduje razne mogućnosti i pristupe. Glavni cilj svakog regenerativnog pristupa jest regeneracija svih struktura zuba uništenih bolešću. Najčešće dolazi do cijeljenja stvaranjem dugog spojnog epitela. Tijekom godina i nakon brojnih studija razvijale su se brojne metode kojima bi se ovakvo cijeljenje izbjeglo. Jedna od novijih metoda je i primjena proteina matriksa cakline. Aplikacija proteina cakline u obliku Emdogaina® simbolizira moderan pristup regenerativnom liječenju.

Primjenom Emdogaina® moguć je zadovoljavajući rezultat prilikom liječenja nekih furkacijskih defekata, vertikalnih koštanih defekata i gingivnih recesija koje kod pacijenta osim funkcionalnog, predstavlja i estetski nedostatak.

Uspjeh terapijskog pristupa ne ovisi samo primjeni novijih metoda i materijala, nego i o anatomskim i biološkim karakteristikama defekta, iskustvu terapeuta, lokalnim faktorima kao što su pušenje i kooperativnost pacijenta.

Primjena proteina matriksa cakline ima svijetlu budućnost jer su u tijeku brojna istraživanja u ovom području koja imaju za svrhu poboljšati svojstva postojećeg materijala. Primjer je Osteogain koji je pokazao bolja fizikalno-kemijska svojstva u odnosu na postojeće materijale.

12. LITERATURA

1. Zeichner-David, M. Regeneration of periodontal tissues: cementogenesis revisited. *Periodontol* 2000. 2006;(1):196-217.
2. Venezia E, Goldstein M, Boyan BD, Schwartz Z. The use of enamel matrix derivative in the treatment of periodontal defects: a literature review and meta-analysis. *Crit Rev Oral Biol Med*. 2004;15(6):382-402.
3. Wolf HF, Ratetischak-Plüss EM, Ratetitschak KH. Parodontitis. In: Wolf HF, Ratetischak-Plüss EM, Ratetitschak KH. *Parodontologija: Stomatološki atlas*. Zagreb: Naklada Slap; 2008.
4. Greenwell H; Committee on Research, Science and Therapy. American Academy of Periodontology. Guidelines for periodontal therapy. *J Periodontol*. 2001;72(11).
5. Lindhe J, Nyman S. Planiranje liječenja. In : Lindhe J, Karring T, Lang NP, editors. *Klinička parodontologija i dentalna implantologija*. Zagreb: Nakladni zavod Globus; 2004.
6. Rylander H, Lindhe J. Parodontno kauzalno liječenje. In: Lindhe J, Karring T, Lang NP, editors. *Klinička parodontologija i dentalna implantologija*. Zagreb: Nakladni zavod Globus; 2004.
7. Naoshi S. Periodontal surgery: a clinical atlas/Naoshi Sato [monograph on the Internet]. Japan: Quintessence Publishing Co, Inc; 2000. Dostupno na: <http://dentalstudymaterial.wordpress.com/2010/09/16/periodontal-surgery-a-clinical-atlas-naoshi-sato-pdf>, Pristupljeno: 15.5.2017.
8. Gottlow, J., Nyman, S., Lindhe, J., Karring, T., Wennström, J. (1986) New attachment formation in the human periodontium by guided tissue regeneration. Case reports. *Journal of Clinical Periodontology* 13.
9. Ciglar I, Najžer-Fleger D. Razvoj zuba. In: Šutalo J. *Patologija i terapija tvrdih zubnih tkiva*. Zagreb: Naklada Zadro; 1994.
10. Hammarström L. Enamel matrix, cementum development and regeneration. *J Clin Periodontol*. 1997; 24(9).
11. Lyngstadaas SP, Wohlfahrt JC, Brookes SJ, Paine ML, Snead ML, Reseland JE. Enamel matrix proteins; old molecules for new applications. *Orthod Craniofac Res*. 2009; 12(3).
12. Esposito M, Coulthard P, Worthington HV. Enamel matrix derivative (Emdogain®) for periodontal tissue regeneration in intrabony defects. *Eur J Oral Implantol*. 2009; 2(4).

13. Gestrelus S, Andersson C, Johansson AC, Persson E, Brodin A, Rydhag L, Hammarström L. Formulation of enamel matrix derivative for surface coating. Kinetics and cell colonization. *J Clin Periodontol.* 1997; 24(9).
14. Parashis AO, Tsiklakis K, Tatakis DN. EDTA gel root conditioning: lack of effect on clinical and radiographic outcomes of intrabony defect treatment with enamel matrix derivative. *J Periodontol.* 2006;77(1).
15. Lyngstadaas SP, Lundberg E, Ekdahl H, Andersson C, Gestrelus S. Autocrine growth factors in human periodontal ligament cells cultured on enamel matrix derivative. *J Clin Periodontol.* 2001;28(2).
16. Kawase T, Okuda K, Yoshie H, Burns DM. Cytostatic action of enamel matrix derivative (EMDOGAIN[®]) on human oral squamous cell carcinoma-derived SCC25 epithelial cells. *J Periodont Res* 2000; 35(5).
17. Schwartz Z, Carnes DL Jr, Pulliam R, Lohmann CH, Sylvia VL, Liu Y, Dean DD, Cochran DL, Boyan BD. Porcine fetal enamel matrix derivative stimulates proliferation but not differentiation of pre-osteoblastic 2T9 cells, inhibits proliferation and stimulates differentiation of osteoblast-like MG63 cells, and increases proliferation and differentiation of normal human osteoblast NHOst cells. *J Periodontol.* 2000;71(8).
18. Sculean A, Auschill TM, Donos N, Brex M, Arweiler NB. Effect of an enamel matrix protein derivative (Emdogain) on ex vivo dental plaque vitality. *J Clin Periodontol.* 2001;28(11).
19. Tanner A, Kent R, Maiden MF, Taubman MA. Clinical, microbiological and immunological profile of healthy, gingivitis and putative active periodontal subjects. *J Periodontal Res.* 1996;31(3).
20. Gestrelus S, Andersson C, Lidström D, Hammarström L, Somerman M. In vitro studies on periodontal ligament cells and enamel matrix derivative. *J Clin Periodontol.* 1997;24(9).
21. Cochran D, Wennström J, Funakoshi E, Heijl L; Biomimetics in Periodontal Regeneratio: Rationale and Clinical Use of Enamel Matrix Derivate; Presurgical Evaluation and Patient Selection 11,12; 2003 Quintessence Publishing Co, Inc
22. Waterman C. Enamel matrix protein in the treatment of recession defects. *International Dentistry SA.* 2006; 8(5).
23. Modica F, Del Pizzo M, Poccuzzo M, Romagnoli R. Coronally advanced flap treatment of buccal gingival recessions with and without enamel matrix derivative. A split-mouth study. *J Periodontol.* 2000; 71(11).

24. Cochran D, Wennström J, Funakoshi E, Heijl L; Biomimetics in Periodontal Regeneratio: Rationale and Clinical Use of Enamel Matrix Derivate; Treatment of Infrabony Periodontal Defects; 13-38; 2003 Quintessence Publishing Co, Inc.
25. Kašaj A, Plančak D. Primjena proteinskog derivata matriksa cakline (Emdogain®) pri regenerativnom liječenju parodonta. Hrvatski stomatološki vjesnik 2007;14(1).
26. Caton JG, Greenstein G. Factors related to periodontal regeneration. Periodontol 2000 1993: 1.
27. Cochran D, Wennström J, Funakoshi E, Heijl L; Biomimetics in Periodontal Regeneratio: Rationale and Clinical Use of Enamel Matrix Derivate; Combined Regenerative Therapy; 71-74; 2003 Quintessence Publishing Co, Inc.
28. Miron RJ, Sculean A, Cochran DL, Froum S, Zucchelli G, Nemcovsky C, Donos N, Lyngstadaas SP, Deschner J, Dard M, Stavropoulos A, Zhang Y, Trombelli L, Kasaj A, Shirakata Y, Cortellini P, Tonetti M, Rasperini G, Jepsen S, Bosshardt, DD. Twenty years of enamel matrix derivative: the past, the present and the future. J Clin Periodontol 2016; 43. doi: 10.1111/jcpe.12546.
29. Rosen PS, Reynolds MA. A retrospective case series comparing the use of demineralized freeze-dried bone allograft and freeze-dried bone allograft combined with enamel matrix derivative for the treatment of advanced osseous lesions. J Periodontol. 2002;73(8).
30. Lekovic V, Camargo PM, Weinlaender M, Nedic M, Aleksic Z, Kenney EB. A comparison between enamel matrix proteins used alone or in combination with bovine porous bone mineral in the treatment of intrabony periodontal defects in humans. J Periodontol. 2000;71(7).
31. Sculean A, Barbé G, Chiantella GC, Arweiler NB, Berakdar M, Brex M. Clinical evaluation of an enamel matrix protein derivative combined with a bioactive glass for the treatment of intrabony periodontal defects in humans. J Periodontol. 2002;73(4).
32. Döri F, Arweiler N, Gera I, Sculean A. Clinical evaluation of an enamel matrix protein derivative combined with either a natural bone mineral or beta-tricalcium phosphate. J Periodontol. 2005;76(12).
33. Sculean A, Windisch P, Chiantella GC, Donos N, Brex M, Reich E. Treatment of intrabony defects with enamel matrix proteins and guided tissue regeneration. A prospective controlled clinical study. J Clin Periodontol. 2001;28(5).
34. Chong CH, Carnes DL, Moritz AJ, Oates T, Ryu OH, Simmer J, Cochran DL. Human periodontal fibroblast response to enamel matrix derivative, amelogenin, and platelet-derived growth factor-BB. J Periodontol. 2006;77(7).

35. Albrektsson, T., Branemark, P.I., Hansson, H.A. i Lindstrom, J. Osseointegrated titanium implants. Requirements for ensuring a long-lasting, direct bone anchorage in man. *Acta Orthopaedica Scandinavica* 52, 1981.
36. Enamel matrix derivative and titanium implants, An experimental pilot study in the rabbit, V. Franke Stenport, C.B. Johansson, J. Clin. Periodontol. issue 4, volume 30, April 2003.
37. Cortellini, P. S. (2014) Minimally invasive surgical technique and modified-MIST in periodontal regeneration. In: S. K. Harrel & T. G. Wilson (eds). *Minimally Invasive Periodontal Therapy: Clinical Techniques and Visualization Technology*, pp. 117–142. John Wiley & Sons, Inc, Hoboken, NJ.
38. Di Tullio, M., Femminella, B., Pilloni, A., Romano, L., D’Arcangelo, C., De Ninis, P. & Paolantonio, M. (2013) Treatment of supraalveolar-type defects by a simplified papilla preservation technique for access flap surgery with or without enamel matrix proteins. *Journal of Periodontology* 84.
39. Nowzari H, Matian F, Slots J. Periodontal pathogens on polytetrafluoroethylene membrane for guided tissue regeneration inhibit healing. *J Clin Periodontol* 1995; 22(6).
40. Windisch P, Sculean A, Klein F, Tóth V, Gera I, Reich E, Eickholz P. Comparison of clinical, radiographic, and histometric measurements following treatment with guided tissue regeneration or enamel matrix proteins in human periodontal defects. *J Periodontol.* 2002;73(4).
41. Sculean A, Donos N, Windisch P, Brex M, Gera I, Reich E. Healing of human intrabony defects following treatment with enamel matrix proteins or guided tissue regeneration. 1999;34(6).
42. Abolfazli N, Saleh Saber F, Lafzi A, Eskandari A, Mehrasbi S. A Clinical Comparison of Cerabone (A Decalcified Freeze-dried Bone Allograft) with Autogenous Bone Graft in the Treatment of Two- and Three-wall Intrabony Periodontal Defects: A Human Study with Six-month Reentry. *Journal of Dental Research, Dental Clinics, Dental Prospects* 2008;2(1).
43. Bosshardt DD, Sculean A. Does periodontal tissue regeneration really work?. *Periodontol* 2000. 2009;51(1).

13. ŽIVOTOPIS

Damir Čes rođen je 24. siječnja 1989. godine u Osijeku, u Republici Hrvatskoj. Nakon završene osnovne škole upisuje I. gimnaziju u Osijeku. Nakon završene srednje škole upisuje Stomatološki fakultet Sveučilišta u Zagrebu gdje absolvira 2017. godine. Tijekom studija asistirao je u privatnoj ordinaciji u Zagrebu.