

# Razvoj i značaj nuspojava u usnoj šupljini kao posljedica primjene sistemskog liječenja kolorektalnog karcinoma

---

Franković, Tea

Master's thesis / Diplomski rad

2015

Degree Grantor / Ustanova koja je dodijelila akademski / stručni stupanj: **University of Zagreb, School of Dental Medicine / Sveučilište u Zagrebu, Stomatološki fakultet**

Permanent link / Trajna poveznica: <https://um.nsk.hr/um:nbn:hr:127:268130>

Rights / Prava: [Attribution-NonCommercial-NoDerivs 3.0 Unported / Imenovanje-Nekomercijalno-Bez prerađivanja 3.0](#)

Download date / Datum preuzimanja: **2024-08-02**



Repository / Repozitorij:

[University of Zagreb School of Dental Medicine Repository](#)



SVEUČILIŠTE U ZAGREBU  
STOMATOLOŠKI FAKULTET

Tea Franković

**RAZVOJ I ZNAČAJ NUSPOJAVA U USNOJ  
ŠUPLJINI KAO POSLJEDICA PRIMJENE  
SISTEMSKOG LIJEČENJA  
KOLOREKTALNOG KARCINOMA**

DIPLOMSKI RAD

Zagreb, rujan 2015.

Rad je ostvaren na Katedri za onkologiju Stomatološkog fakulteta

Sveučilišta u Zagrebu.

Voditelj rada: prof.dr.sc. Ana Fröbe, Katedra za onkologiju Stomatološkog fakulteta

Sveučilišta u Zagrebu.

Lektor hrvatskog jezika: Hasnija Karlović

prof. hrvatskog jezika i književnosti

Zelenice 19, 52 220 Labin

091 / 28 53 062

Lektor engleskog jezika: Vedrana Barić

prof. engleskog jezika, književnosti i povijesti, sudski

tumač za engleski jezik

Prilaz griža 7, 52 220 Labin

098 / 596 749

Rad sadrži:

- 28 stranica
- 14 slika
- 3 tablice
- 1 CD

Iskreno zahvaljujem prof.dr.sc. Ani Fröbe na iznimnoj ljubaznosti, susretljivosti i stručnim savjetima tijekom izrade ovoga diplomskog rada. Iskreno hvala mojim roditeljima na podršci i razumijevanju tijekom studiranja.

## Sadržaj

<b>1. UVOD</b> .....	1
<b>1.1. SVRHA RADA</b> .....	1
<b>2. OPĆENITO O KOLOREKTALNOM KARCINOMU</b> .....	2
<b>2.1. UVID U ANATOMIJU</b> .....	2
<b>2.2. EPIDEMIOLOGIJA</b> .....	3
<b>2.3. ETIOPATOGENZA</b> .....	4
<b>2.4. PATOLOGIJA</b> .....	5
<b>2.5. DIJAGNOSTIČKI POSTUPCI I RANA DETEKCIJA</b> .....	7
<b>2.6. PROGNOZA</b> .....	9
<b>2.7. KLINIČKA SLIKA</b> .....	10
<b>2.8. LIJEČENJE</b> .....	10
<b>3. KEMOTERAPIJA I NJEZIN UTJECAJ NA USNU ŠUPLJINU</b> .....	11
<b>3.1. KEMOTERAPIJA U LIJEČENJU KARCINOMA</b> .....	11
<b>3.2. NUSPOJAVE KOMOTERAPIJE U USNOJ ŠUPLJINI</b> .....	13
<b>3.3. NJEGA USNE ŠUPLJINE TIJEKOM KEMOTERAPIJE</b> .....	18
<b>4. RASPRAVA</b> .....	21
<b>5. ZAKLJUČAK</b> .....	22
<b>6. SAŽETAK</b> .....	23
<b>7. SUMMARY</b> .....	24
<b>8. LITERATURA</b> .....	25
<b>9. ŽIVOTOPIS</b> .....	28

## 1. UVOD

Danas mnogo ljudi obolijeva od različitih vrsta bolesti među kojima su vodeće maligne bolesti.

Kolorektalni karcinom je po učestalosti na drugom mjestu od svih karcinoma, podjednako zastupljen u oba spola pa upravo zbog tako visoke incidencije neprestano se istražuju metode prevencije i ranog otkrivanja kolorektalnog karcinoma. Izbor terapije, bilo kirurški zahvat i/ili radioterapija i/ili kemoterapija ovisi o vrsti, lokalizaciji i uznapređovalosti malignog procesa.

Kemoterapija podrazumijeva sustavno liječenje zloćudnih bolesti kemijskim tvarima sintetskog ili prirodnog podrijetla-citostaticima. Citostatici imaju štetan učinak na normalne tkivne stanice, naročito na one koje se najviše dijele, a među njih se ubrajaju i stanice usne šupljine. Stoga u području usne šupljine nalazimo određene nuspojave kao posljedicu liječenja kemoterapijom.

Stomatolozi se tako susreću s bolestima zubi i oralne sluznice koje su povezane sa sistemskim bolestima i njihovim liječenjem. Stoga im je potrebno uvijek prije započinjanja bilo kakvog oblika liječenja u usnoj šupljini prije svega uzeti iscrpnu medicinsku i stomatološku anamnezu kako bi dobili cjeloviti uvid u bolesnikovo zdravlje i sveli oralne komplikacije na najmanju moguću mjeru.

### 1.1. SVRHA RADA

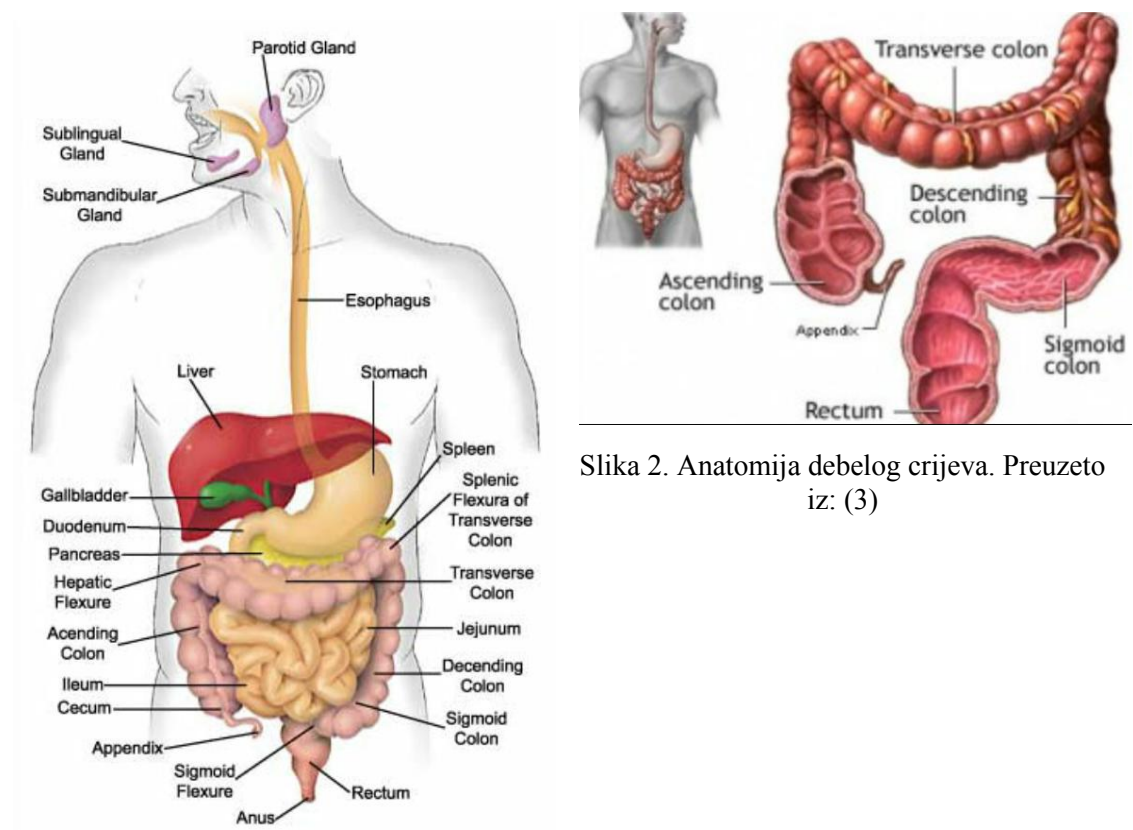
Svrha rada jest upoznati se s osnovnim načelima onkološkog liječenja kolorektalnog karcinoma i nuspojavama u usnoj šupljini kao posljedicom sistemskog liječenja.

## 2. OPĆENITO O KOLOREKTALNOM KARCINOMU

### 2.1. UVID U ANATOMIJU

Probavni sustav sastoji se od usne šupljine, ždrijela, jednjaka, želuca, tankog i debelog crijeva (Slika 1). U probavni sustav ubrajamo i organe koji nastaju iz probavne cijevi ili uz nju, a to su zubi, žlijezde slinovnice, jetra, žučna vrećica i gušterača. Debelo crijevo dio je probavnog sustava. Dugačko je oko 1,6 m. Započinje od ilealnog ušća, a završava na analnom otvoru.

Razlikujemo uzlazni dio (*lat. colon ascendens*), poprječni dio (*lat. colon transversum*), silazni dio (*lat. colon descendens*), sigmoidni dio (*lat. colon sigmoideum*) i završni dio (*lat. rectum*), (1) (Slika 2).



Slika 2. Anatomija debelog crijeva. Preuzeto iz: (3)

Slika 1. Probavni sustav. Preuzeto iz: (2)

## 2.2. EPIDEMIOLOGIJA

Karcinom debelog crijeva jedan je od najčešćih karcinoma u ljudi.

Podjednako je čest u oba spola, a najčešće se javlja nakon 60. godine života. Njegova učestalost je u porastu i zapaženo raste usporedno s industrijskim razvojem pojedine zemlje. U Republici Hrvatskoj stope incidencije i mortaliteta zbog kolorektalnog karcinoma slične su srednjim vrijednostima razvijenijeg dijela svijeta (4,5,6). Prema podacima Registra za rak Hrvatskog zavoda za javno zdravstvo, rak debelog crijeva drugi je najčešći oblik raka u muškaraca (iza raka pluća) i u žena (iza raka dojke). Od ukupnog broja dijagnosticiranih slučajeva raka u Hrvatskoj na ovu bolest otpada 16% slučajeva u muškaraca i do 14% u žena (7).

Usporedni pokazatelji pojavnosti i smrtnosti od raka debelog crijeva 1990. i 2008/9. godine (7):

Incidencija novooboljelih je bila

1990.g.-1648; 34,5/100.000,

2008.g.-3074; 69,3/100.000 (1819 muškaraca i 1255 žena, porast 87 %)

Mortalitet je bio

1990.g.-1049; 21,9/100.000, a

2009.g.-1855; 41,0/100.000 (1052 muškaraca i 803 žena, porast 77 %)



### 2.3. ETIOPATOGENZA

Uzrok raka debelog crijeva kao i kod drugih malignih bolesti nije poznat, ali je poznata činjenica da određeni čimbenici okoline utječu na nastanak te bolesti.

Pretpostavlja se da visokokalorična hrana s većim sadržajem životinjske masti u prehrani uzrokuje povećanje udjela anaeroba u mikroflori crijeva, što pridonosi konverziji normalnih žučnih kiselina u sekundarne, odnosno tercijarne žučne kiseline posebno litoholnu kiselinu koja ima kancerogeno djelovanje. Isto značenje imaju i slobodni radikali koji nastaju u tijeku metabolizma masti.

Ističe se i značenje hrane siromašne vlaknima jer veći sadržaj vlakana pridonosi ubrzanom pražnjenju crijeva i tako kraćim vremenom kontakta potencijalnih kancerogena i sluznice.

Stoga se preporučuje hrana bogata vlaknima i vitaminima A, C, E te kalcijem i selenom u hrani.

Značajnu ulogu ima i nasljedna predispozicija kao i genetski faktori koji se očituju tzv. polipoznim sindromima koji uključuju obiteljsku polipozu debelog crijeva koja se nasljeđuje autosomalno dominantno, Gardnerov sindrom, Turcotov sindrom, Peutz Jegherov sindrom i juvenilna polipoza.

Upalne bolesti crijeva, kao što su ulcerozni kolitis i Chronova bolest, također spadaju u predispozicijske čimbenike za razvoj karcinoma kao i polipi debelog crijeva (najčešće su to adenomi koji imaju veliki neoplastični potencijal) (4,5,6).

## 2.4. PATOLOGIJA

Patološko anatomski najčešće se radi o adenokarcinomu (95%) s najčešćom lokalizacijom u rektumu i sigmoidnom kolonu (73%) dok je rjeđi u uzlaznom i poprečnom kolonu (10%). Makroskopski razlikuje se u egzofitičnom, ulcerirajućem i stenozirajućem obliku.

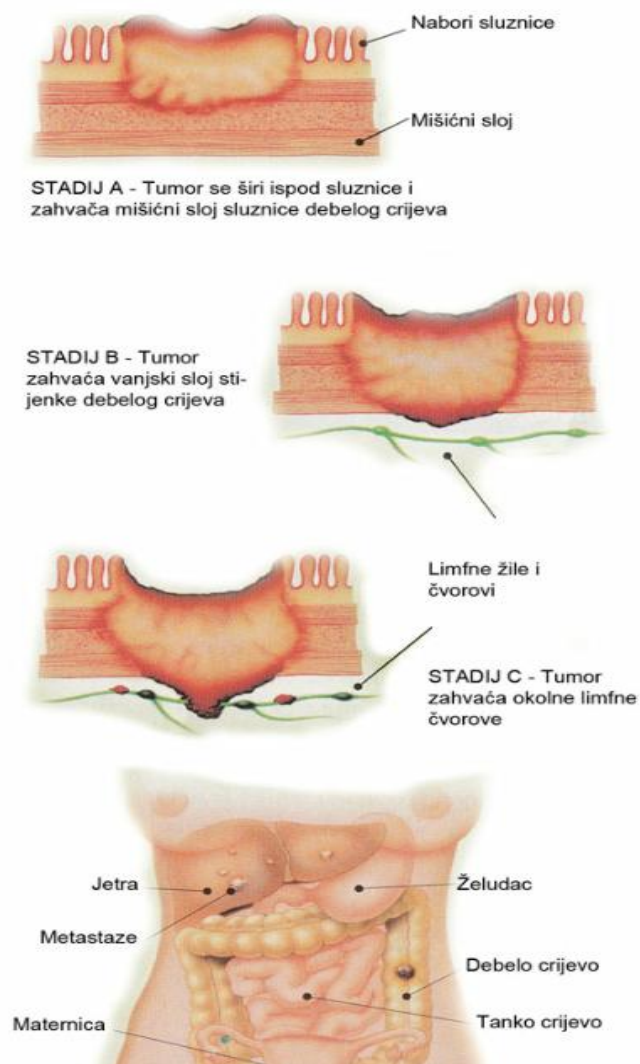
Najvažnije značenje za klinički tijek i prognozu bolesti ima patohistološka klasifikacija kolorektalnog karcinoma po Dukesu i Watsonu. Navedene klasifikacije opisuju dubinu prodora karcinomatoznog procesa kroz dijelove crijevne stijenke i invaziju okolnih struktura (4) (Tablica 1, Slika 3). Postoje još i TNM (eng. Tumor Node Metastasis) klasifikacija i klasifikacija po Astler-Colleru (6) (Tablica 2).

**Tablica 1. Klasifikacija kolorektalnog karcinoma po Dukesu. Preuzeto iz: (4)**

<b>DUKESOVA KLASIFIKACIJA KARCINOMA DEBELOG CRIJEVA</b>		
<b>STADIJ PREMA DUKESU</b>	<b>STUPANJ PENETRACIJE I INVAZIJE CRIJEVNE STIJENKE</b>	<b>% 5 - GODIŠNJEG PREŽIVLJAVANJA</b>
<b>A</b>	Tumor u stijenci crijeva(nije probio mišićnu stijenku)	80-90 %
<b>B</b>	Tumor probio mišićnu stijenku,ali žlijezde nisu zahvaćene	60-65 %
<b>C</b>	Metastaze u regionalnim limfnim žlijezdama	30 %

**Tablica 2. prikaz TNM klasifikacije i klasifikacije po Astler-Colleru. Preuzeto iz: (5)**

TNM	Opis	Dukes	Astler – Coller
T <sub>1</sub>	Tumor zahvaća mukozu ili submukozu	A	A
T <sub>2</sub>	Tumor zahvaća muskularis propriju	B	B1
T <sub>3</sub>	Tumor zahvaća subserozu ili okolna tkiva		B2
T <sub>4</sub>	Tumor probija peritoneum i urasta u okolne organe		B3
N <sub>1</sub>	1-3 perikolična/perirektalna limfna čvora	C	C1(T <sub>1-2</sub> N <sub>0</sub> )
N <sub>2</sub>	4 i više perikoličnih/perirektalnih čvorova		C2(T <sub>3</sub> N <sub>1</sub> )
N <sub>3</sub>	Metastaze u limfne čvorove duž velikih krvnih žila		C3(T <sub>4</sub> N <sub>1</sub> )
M <sub>1</sub>	Udaljene metastaze	D	D



Slika 3. Prikaz klasifikacije kolorektalnog karcinoma po Dukesu. Preuzeto iz: (7)

## 2.5. DIJAGNOSTIČKI POSTUPCI I RANA DETEKCIJA

Dijagnoza kolorektalnog karcinoma postavlja se na temelju anamneze, kliničke slike, karakterističnih simptoma, kliničkog pregleda koji uključuje i digitorektalni pregled i endoskopske metode, proktosigmoidoskopiju i/ili totalnu kolonoskopiju.

Te endoskopske metode daju precizan makroskopski nalaz i omogućuju uzimanje bioptičkih uzoraka.

Ukoliko se kolonoskopija ne može učiniti, radi se irigografija s tzv. dvostrukim kontrastom (barijeva kaša uz insuflaciju zraka).

Kod sumnje na tumore u rektalnom području, dijagnostičke metode izbora jesu rektoskopija i sigmoidoskopija. U dijagnostici rektalnih karcinoma primjenjuje se i transrektalna ultrasonografija, kombinacija endoskopije i ultrazvuka.

Kompjuterizirana tomografija (pluća) i ultrazvučna pretraga drugih organa (jetra) pomažu nam u dijagnosticiranju metastaza u tim organima.

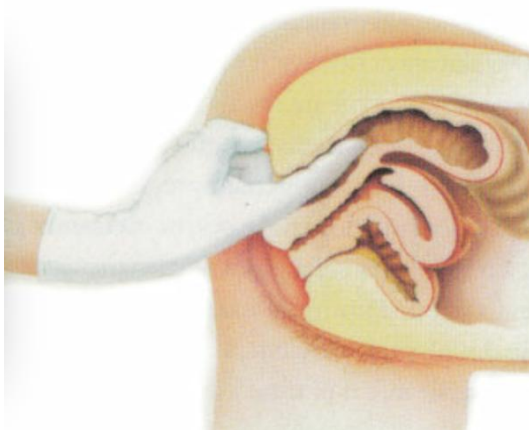
Dijagnostičku vrijednost ima i određivanje karcinoembrionalnog antigena u serumu i tkivu tumora, ali je ograničena budući da je ovaj nalaz pozitivan samo u 60 % bolesnika s kolorektalnim karcinomom, a nalazi se i u nekim drugim malignim oboljnjima ili čak i u osoba koje uopće nisu oboljele od malignog tumora (npr. pušači).

Međutim, potrebno je pratiti karcinoembrionalni antigen u postoperativnom razdoblju jer ponovni porast karcinoembrionalnog antigena u serumu tih bolesnika ukazuje na povrat bolesti, lokalni recidiv ili na pojavu metastaza u drugim organima.

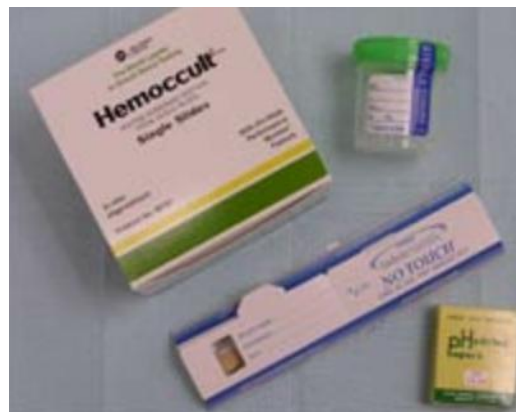Sumnjive promjene sluznice (polipi, ulceracije, egzofitične tvorbe) valja dijagnosticirati biopsijom.

Važno je u ranom stadiju otkriti karcinom jer je tada preživljenje i liječenje mnogo uspješnije. U tu svrhu danas se provode programi koji se zasnivaju na digitorektalnom pregledu (Slika 4) i na testiranju fekalnog okultnog krvarenja,

najčešće pomoću tzv. Hemoccult testa ( za otkrivanje malih količina krvi u stolici)  
(4,7) (Slika 5).



Slika 4. Digitorektalni pregled.  
Preuzeto iz: (7)



Slika 5. Hemoccult test (test za testiranje fekalnog okultnog krvarenja).Preuzeto iz: (8)

## 2.6. PROGNOZA

Prognoza je povoljna ukoliko je karcinom dijagnosticiran u ranom stadiju.

Bitni prognostički faktori su dubina infiltracije crijevne stijenke, prisutnost odnosno odsutnost metastaza u regionalnim limfnim čvorovima ili u udaljenim organima kao što su jetra i pluća gdje i nalazimo najčešće metastaze iz kolorektalnog karcinoma.

Najbolju prognozu imaju bolesnici u kojih tumor zahvaća samo sluznicu crijevne stijenke (Dukes A - 5 godišnje preživljavanje iznosi 80-90 %) odnosno oni u kojih je probio crijevnu stijenku, ali nije zahvatio regionalne limfne žlijezde (Dukes B, 60-65%). Najniži postotak petogodišnjeg preživljavanja nalazimo u stadiju Dukes C (30%), ali i tu ima značenje manji broj zahvaćenih žlijezda u odnosu na veći broj.

Zahvaćenost perikoličnog masnog tkiva, slaba diferenciranost tumora, perforacija tumora i venska inavazija tumoroznim tkivom spadaju u loše prognostičke

čimbenike. Visoke vrijednosti karcinoembrionalnog antigena upućuju na tumorske recidive (4,5,6).

## **2.7. KLINIČKA SLIKA**

Klinička slika kolorektalnog karcinoma ovisi o lokalizaciji i veličini tumora, ali i o vrsti i stupnju uznapredovalosti karcinomatозne lezije (4). Prisutni su simptomi krvi u stolici (tamna stolica, svježa krv melena), promjene u načinu pražnjenja crijeva u obliku opstipacije i proljeva koji se mogu izmjenjivati, bol u trbuhu, tenezmi te sideropenična anemija koja ponekad može biti jedini simptom koji pobuđuje sumnju posebno na tumore proksimalnog dijela kolona koji često dugo vremena znaju biti asimptomatski (4,5,6,7).

Uznapredovali oblici mogu uzrokovati ileus s peritonitisom.

Karcinom najčešće metastazira u regionalne limfne čvorove, a putem krvi najčešće u jetra, pluća i mozak (4).

## **2.8. LIJEČENJE**

U bolesnika s lokaliziranim tumorom terapija izbora je kirurški zahvat.

Daljnje liječenje ovisi o histološkom nalazu, stadiju bolesti prema TNM-u, odnosno Dukes ili Astler-Coller klasifikaciji.

Tumor lokaliziran na sluznicu debelog crijeva ne zahtijeva adjuvantno onkološko liječenje.

Kod tumora, koji probijaju stijenku crijeva i zahvaćaju regionalne limfne čvorove, potrebno je provoditi kemoterapiju, dok se u bolesnika s istim stadijima raka rektuma (do 15 cm iznad anusa) provodi adjuvantna kemoradioterapija.

U bolesnika s metastatskom bolešću primjenjuje se kemoterapija i tzv. „ pametni lijekovi“ iz skupine antiangiogenih čimbenika i monoklonskih protutijela na čimbenike rasta (6).

### **3. KEMOTERAPIJA I NJEZIN UTJECAJ NA USNU ŠUPLJINU**

#### **3.1 KEMOTERAPIJA U LIJEČENJU KARCINOMA**

Kemoterapija podrazumijeva primjenu lijekova (citostatika) u svrhu sustavnog liječenja zloćudnih tumora.

Indikacije za primjenu kemoterapije su:

- 1) Liječenje uznapredovale bolesti
- 2) Adjuvantno liječenje (pridodano lokalnim terapijskim metodama kao što su operacija i zračenje)

Adjuvantno liječenje označuje primjenu sustavne terapije nakon što je kirurški odstranjen primarni tumor s eventualnim regionalnim metastazama, u svrhu uništavanja mikrometastaza i smanjenja rizika ponovnog povrata bolesti.

- 3) Primarno (neoadjuvantno) liječenje lokalizirane bolesti u slučajevima kad se ne mogu primijeniti (iako kurativne) metode lokalnog liječenja.

Neoadjuvantno primarno liječenje je sustavna terapija koja se primjenjuje kao inicijalno liječenje u svrhu smanjenja tumorske mase prije nekog od lokalnih modaliteta onkološkog liječenja (kirurški zahvat i zračenje). Omogućuje provođenje inicijalno granično operabilnih ili inoperabilnih tumora u operabilni stadij ili provođenje poštenijega kirurškog zahvata.



#### 4) Izravna primjena u organe i tjelesne šupljine zahvaćene tumorom

Konkomitantna kemoterapija jest primjena citostatika istodobno sa zračenjem. Neki citostatici imaju učinak radiosenzibilizatora, te primijenjeni neposredno prije zračenja pojačavaju njegovu učinkovitost.

Za razliku od kirurškog liječenja i zračenja, kemoterapija ima sustavni učinak (6).

Kemoterapija podrazumijeva primjenu određenih lijekova koji uništavaju tumorske stanice te zaustavljaju njihov rast i razmnožavanje.

Citostatici svojim djelovanjem nisu specifični isključivo na tumorske stanice, tj. imaju i citotoksičan učinak i na zdrave stanice domaćina, a najosjetljivije su stanice onih organa i tkiva koje karakterizira brza stanična dioba i proliferacija (krvotvorni sustavi, stanice koštane srži, stanice probavnog sustava, stanice folikula kose) (7).

Stoga su najčešće nuspojave kemoterapije leukopenija, neutropenija, anemija, trombocitopenija, proljevi i mukozitis.

Toksičnost citostatika može biti opća (mučnina, povraćanje, umor, gubitak apetita) ili specifična (uzrokovana toksičnim djelovanjem na pojedini organ ili organski sustav).

Razlikujemo dermatološku toksičnost, kardiotoksičnost, pulmonalnu toksičnost, nefrotoksičnost, neurotoksičnost i toksični učinak na spolne žlijezde (9).

### 3.2. NUSPOJAVE KOMOTERAPIJE U USNOJ ŠUPLJINI

Citostatici, antineoplastici ili kemoterapeutici su antitumorski lijekovi za liječenje malignih bolesti i pripisuju ih onkolozi. Stomatolog se često susreće s promjenama u usnoj šupljini koje može izazvati ta skupina lijekova, pa stoga mora poznavati antitumorske lijekove, njihov mehanizam djelovanja i način liječenja nepoželjnih učinaka što ih mogu razviti u usnoj šupljini.

Najveći problem u liječenju zloćudnih bolesti je neselektivno djelovanje antineoplastika budući da osim na tumorske stanice, djeluju i na stanice zdravoga tkiva, razaraju ih, a to se klinički očituje nepoželjnim nuspojavama.

Nuspojave terapije malignih bolesti tako se najčešće pojavljuju na organima čije se stanice najbrže dijele, kao što su stanice gastrointestinalnog sustava.

Njihovom primjenom mogu se pojaviti različite promjene i oštećenja sluznice usne šupljine koje stomatolog treba prepoznati i pružiti odgovarajuću terapiju.

Promjene valja liječiti lokalno u usnoj šupljini i izbjegavati sustavnu terapiju (9).

Nuspojave kemoterapije ne mogu se u potpunosti izbjeći, ali se ipak njihov intenzitet može umanjiti, a to će svakako pomoći bolesniku lakše prebroditi kemoterapiju.

Preporuka je takvim bolesnicima posjetiti stomatologa prije početka liječenja. Unutar mjesec dana stomatolog može završiti sve potrebne zahvate da bi ostalo dovoljno vremena za cijeljene tkiva i da bolesnik pristupi onkološkom liječenju s potpuno saniranom usnom šupljinom. Stomatološko liječenje uključuje sanaciju karijesa, izmjenu starih i dotrajalih ispuna, liječenje parodontalne bolesti, uklanjanje tvrdih i mekih zubnih naslaga, korekciju neodgovarajućih protetskih nadomjestaka i vađenje

zubi s upitnom prognozom. Sve kirurške zahvate trebalo bi završiti od 7 do 10 dana prije početka liječenja.

Ako je bolesnik već započeo s kemoterapijom, trebao bi posjetiti stomatologa što je moguće prije.

U nuspojave kemoterapije u usnoj šupljini ubrajaju se upala sluznice usne šupljine (mukozitis), infekcije sluznice, suhoća usta, poremećaj okusa, karijes i krvarenja u usnoj šupljini (10,11).

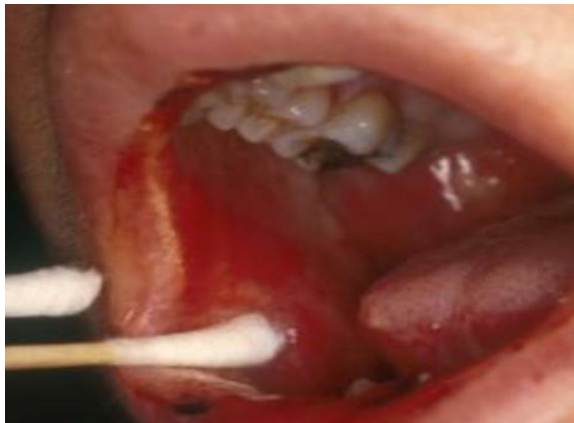Oralni mukozitis je ulcerozna i bolna upala sluznice usta i ždrijela koja nastaje kao vodeća komplikacija kemoterapije. Pojavljuje se već od 7-og do 14-og dana od početka terapije i traje 2 do 4 tjedna po završetku terapije (12,13). Javlja se u 35-75% bolesnika ovisno o kemoterapijskom protokolu (11). Zbog oštećenja sluznice, mukozitis dovodi do povećane opasnosti od lokalne i sustavne infekcije, narušava funkciju usne šupljine i ždrijela, te time pogoršava kvalitetu života (13). Klinički se manifestira u početku crvenilom i upalom, a ubrzo i pojavom ulceracija na sluznici usne šupljine što je popraćeno bolom i otežanim uzimanjem hrane i pića (11,12,14) (Tablica 3). Zahvaća oblažuću sluznicu dok su promjene na gingivi i na tvrdom nepcu rjeđe (11) (Slika 6,7,8,9).

Kombinacija kemoterapeutika, kombinacija kemoterapije s radioterapijom, loša oralna higijena, suha usta te pušenje i alkohol dodatno pojačavaju prevalenciju i jačinu mukozitisa (11,13). Pacijentima s težim oblicima mukozitosa potrebni su analgetici, parenteralna prehrana, antibiotska profilaksa, a u nekih i hospitalizacija (13). Iste promjene mogu se javiti i na sluznici ždrijela, jednjaka i čitavog

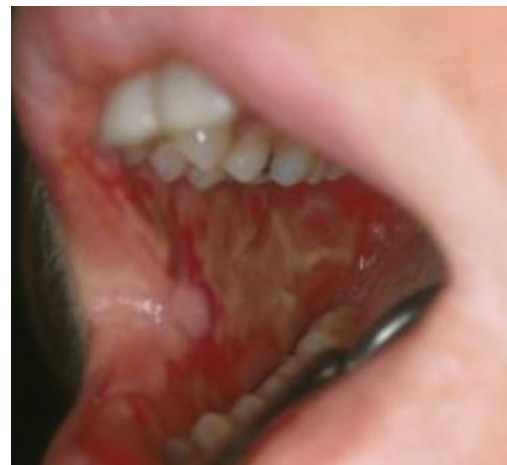gastrointestinalnog trakta, a praćene su bolom, mučninom, povraćanjem i proljevom (11).

**Tablica 3. Podjela mukozitisa prema WHO. Preuzeto iz: (15)**

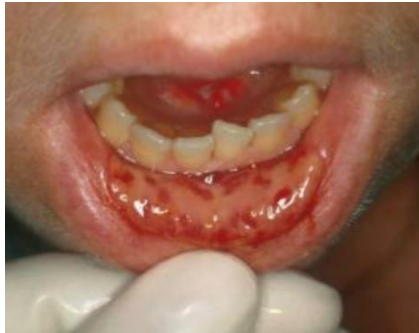<b>Gradus:</b>	<b>Znaci i simptomi:</b>
0	nema simptoma
1	bolna osjetljivost sa ili bez eritema
2	eritem i ulceracije, bolesnik guta i krutu hranu
3	prošireni eritem i ulceracije, nemogućnost gutanja
4	prošireni mukozitis bez mogućnosti gutanja tekućine



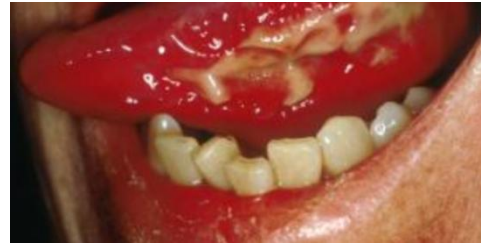Slika 6. Eritematozne lezije. Preuzeto iz: (16)



Slika 7. Ulcerozne lezije na bukalnoj sluznici. Preuzeto iz: (16)

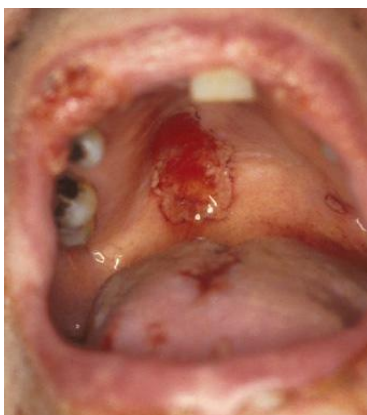

Slika 8. Ulcerozne lezije na labijalnoj sluznici. Preuzeto iz: (16)

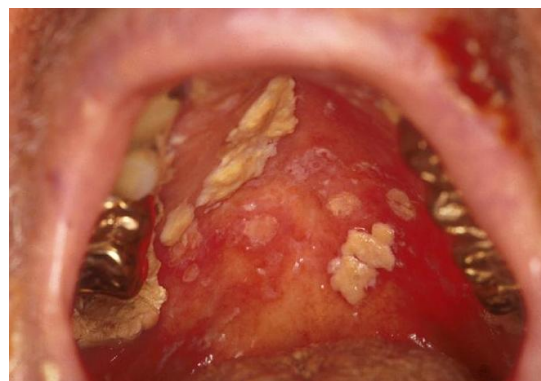


Slika 9. Ulcerozne lezije na jeziku. Preuzeto iz: (16)

Sekundarne infekcije (gljivične, bakterijske i virusne) posljedica su oštećenja epitelnih stanica, kserostomije i mijelosupresije/neutropenije (11). Imunološki sustav oslabljen je kemoterapijom i predstavlja pogodnu priliku za infekciju. Infekcije mogu biti uzrokovane mikroorganizmima koji se normalno nalaze u ustima, najčešće gljivom *Candidom Albicans*, herpes virusima (Slika 10), streptokokima i stafilokokima, ali i nekim mikroorganizmima koji nisu tako česti u ustima npr. gljivom *aspergilus*, gram negativnim bacilima i sl. (11,16). Najčešće se javlja pseudomembranozna kandidijaza na oralnoj sluznici (Slika 11), a u slučaju ozbiljnije imunosupresije može doći do septikemije i sustavne infekcije (11,17,18).

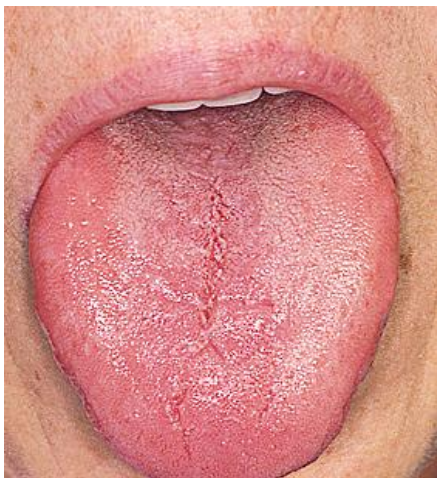

Slika 10. Ulceracije na nepcu uzrokovane Herpes simplex virusom. Preuzeto iz: (16)

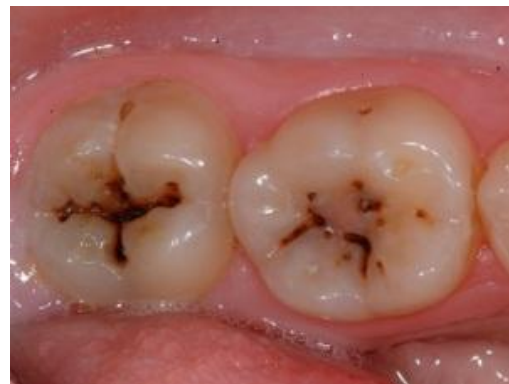

Slika 11. Pseudomembranozna kandidijaza. Preuzeto iz: (16)

Kserostomija je česta posljedica primjene antineoplastika (18) (Slika 12). Reducirana je sekrecija žlijezda slinovnica što znatno otežava uzimanje hrane, gutanje, govor i nošenje proteza. Promjena količine i sastava sline dovodi do smanjenja fiziološke kiselosti (ph) sline i promjene bakterijske mikroflore (povećava se broj acidogenih bakterija *S.mutans*, *Lactobacilus sp.* i *Candida* ). Sve navedeno rezultira povećanim rizikom za nastanak karijesa i infekcije sluznice (14,18,19) (Slika 13). Redukcija sekrecije sline je najčešće privremena jer se žljezdano tkivo može oporaviti od 2 do 8 tjedana nakon završetka kemoterapije (11). Preporuka je ispirati svaka 2 h s 0,5% otopinom karboksimetilceluloze, uz uzimanje većih količina tekućine i izbjegavati napitke koji sadrže kofein (9).



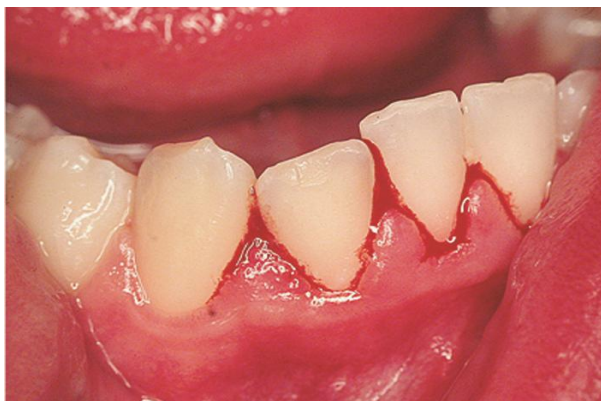Slika 12. Kserostomija. Preuzeto iz: (20)



Slika 13. Karijes. Preuzeto iz: (21)

Kemoterapeutski lijekovi mogu izazvati i promjenu osjeta okusa, kao i poremećaj koagulacije. Uslijed smanjenog broja trombocita i faktora zgrušavanja dolazi do krvarenja. Pacijenti imaju područja submukoznih krvarenja različitih dimenzija, posebice na mjestima gdje je sluznica izložena jačem mehaničkom opterećenju.

Krvarenja iz gingive nastaju spontano ili kao posljedica četkanja upalno promijenjene gingive (11) (Slika 14).



Slika 14. Krvarenje gingive. Preuzeto iz: (22)

Neurotoksičnost se može manifestirati tupim trajnim bolovima u čeljusti, često je obostrana, imitira zubobolju ili kao senzacija pečenja no bez dentalnog i mukoznog izvora boli (11,17).

Kao rezultat kserostomije, mukozitisa, infekcija i promjene osjeta okusa nastaju funkcionalne smetnje (otežano žvakanje, gutanje, govor) što rezultira nutritivnim poremećajima (19).

### **3.3. NJEGA USNE ŠUPLJINE TIJEKOM KEMOTERAPIJE**

Kako bismo što više reducirali nuspojave koje nastaju tijekom kemoterapije u usnoj šupljini i time smanjili neugodnost za pacijenta, potrebno je bolesnika podučiti o načinu pravilnog i redovitog provođenja higijene u usnoj šupljini kako za vrijeme tako i nakon završetka kemoterapije. Redovito pranje zuba, uporaba zubnog konca i oralnih antiseptika doživotna je obveza. Potrebne su redovite stomatološke kontrole. Zube je potrebno prati ujutro i navečer te nakon svakog obroka mekanom četkicom i

pastom s fluorom, ali pritom valja paziti da pasta ne iritira sluznicu. Pomoći može premazivanje zubnog mesa lokalnim anestetikom u gelu prije pranja zuba. Zubni konac treba svakodnevno koristiti, osim na mjestima koja krvare i bole (23,24). Preporučuje se ispiranje usta otopinom kuhinjske soli i sode bikarbone (¼ čajne žličice u pola čaše tople vode) kako bi se održavao pH usne šupljine. Posebno to valja provoditi kod učestalog povraćanja koje se pojavljuje kao posljedica kemoterapije jer želučana kiselina izrazito agresivno djeluje na sluznicu i zube. Nakon ispiranja otopinom kuhinjske soli i sode bikarbone potrebno je isprati usta čistom vodom. Dva do tri puta dnevno usta ispirati antiseptikom kako bi se spriječilo nastajanje infekcije usne šupljine. Pritom samo valja paziti da antiseptik ne sadrži alkohol koji iritira i isušuje ionako već preosjetljivu sluznicu te da ne djeluje dehidrirajuće (10,24,25). U slučaju mukozitisa preporučuje se 2-3 puta na dan isprati usta otopinom benzidamin hidrokloridom koji ima antiseptično, protuupalno i anestetičko djelovanje (10).

Pozornost treba posvetiti prehrani budući da i ona ima utjecaj na zdravlje usne šupljine. Treba uzimati mekanu, kašastu hranu u malim zalogajima zajedno s tekućinom koja se može lako prožvakati i progutati. Potrebno je izbjegavati tvrdu, kiselu, začinjenu i slatku hranu, kao i alkohol i pušenje kako se ne bi dodatno ozlijedila i iritirala sluznica. Za vrijeme, a i nakon kemoterapije, bitno je uzimati dovoljno količine vode, te poticati lučenje sline bombonima bez šećera i žvakaćim gumama kao i primjena umjetne sline ili čaja od korijena bijelog sljeza. Usne valja premazivati vazelinom da se spriječi njihovo isušivanje i pucanje te izbjegavati njihovo oblizivanje.



Neugodan osjećaj suhoće i pečenja može se olakšati otapanjem usitnjenih komadića leda u ustima (10,23,26). Pacijenti s protezama moraju voditi brigu o njima te ih ispirati vodom ujutro i navečer, ali i nakon svakoga obroka, a preko noći ostavljati u antiseptiku te ih nositi koliko dopušta stanje sluznice. Ako proteza izaziva iritaciju, potrebno je obratiti se stomatologu koji će ju korigirati (10).

#### 4. RASPRAVA

U liječenju različitih bolesti ljudskog organizma primjenjuju se različiti lijekovi. Svaki lijek može izazvati neželjene posljedice, odnosno nuspojave koje se mogu odraziti na bilo koji organ ili organski sustav, pa tako i na usnu šupljinu, iako se rabi pravilno u skladu s određenim standardnim i preporučenim načinom uporabe. Neki od takvih mnogobrojnih lijekova, koji osim sustavnih nuspojava mogu izazvati nuspojave i u usnoj šupljini, su i citostatici koje onkolozi pripisuju pacijentima u liječenju malignih bolesti (9). Stoga je važna uloga stomatologa u njihovoj prevenciji i ublažavanju simptoma kako bi pacijenti što lakše i bolje podnijeli kemoterapiju. Važnost se pridaje redovitoj posjeti stomatologu, sanaciji usne šupljine prije početka kemoterapije kao i za vrijeme kemoterapije. Potrebno je pacijente educirati na provođenje redovite i pravilne oralne higijene kako bi se što više spriječile i reducirale nuspojave u usnoj šupljini koje nastaju kao posljedica primjene kemoterapije (10).

## 5. ZAKLJUČAK

Kolorektalni karcinom jedan je od najčešćih karcinoma današnje populacije, zato je važno kontinuirano istraživati i otkrivati metode prevencije i njegove rane detekcije. Izbor onkološkog liječenja ovisi o tipu, lokalizaciji i uznapredovalosti malignog procesa. Najčešći oblik sustavnog onkološkog liječenja primjenjuje se u obliku kemoterapije čija primjena može uzrokovati niz nuspojava u usnoj šupljini kao što su mukozitis, infekcije, kserostomija, poremećaj okusa i krvarenje.

Uloga stomatologa je pravovremeno prevenirati, ublažiti oralne komplikacije i pomoći bolesniku lakše prebroditi simptome kemoterapije, s ciljem da se terapija maligne bolesti završi u okviru zadanog liječenja.

## 6. SAŽETAK

Kolorektalni karcinom jedna je od najčešćih malignih bolesti u današnjoj populaciji. Izbor liječenja ovisi o tipu, lokalizaciji i uznapređovalosti malignog procesa. Kemoterapija, kao jedan od oblika liječenja, podrazumijeva sustavno liječenje. Djeluje na tumorske stanice tako što sprečava njihov rast i razmnožavanje. Ima i štetan učinak na normalne zdrave tkivne stanice, naročito na one koje se ubrzano dijele, pa tako i na stanice usne šupljine. Najčešće nuspojave primjene kemoterapije u usnoj šupljini su mukozitis, infekcije sluznice, suhoća usta, poremećaj okusa, karijes i krvarenja. Stomatolog, primjenjujući odgovarajuće liječenje, ima važnu ulogu u prevenciji i ublažavanju simptoma koji nastaju kao posljedica primjene kemoterapije.

## **7. SUMMARY**

### **DEVELOPMENT AND SIGNIFICANCE OF SIDE EFFECTS IN ORAL CAVITY AS A CONSEQUENCE OF SYSTEMIC TREATMENT OF COLORECTAL CARCINOMA**

Colorectal carcinoma is one of the most frequent malignant diseases in the present-day population. The choice of treatment depends on the type, localization and progress of the malignant process. Chemotherapy, as one of the forms of treatment, implies systemic therapy. It affects tumour cells by preventing their growth and multiplication. It also has a harmful effect on normal healthy tissue cells, particularly on those that divide rapidly, including oral cavity cells. The most common side effects of chemotherapy that appear in the oral cavity are mucositis, infections of the mucous membrane, dryness of the mouth, taste disorders, caries and bleeding. The stomatologist, using appropriate treatment, has an important role in the prevention and alleviation of symptoms that occur as a consequence of chemotherapy.

## 8. LITERATURA

1. Krmpotić-Nemanić J., Marušić A. Anatomija čovjeka. Zagreb: Medicinska naklada. 2007.
2. [http://www.zdravstveni.com/probava\\_ishrana/probavni\\_sustav.jpg](http://www.zdravstveni.com/probava_ishrana/probavni_sustav.jpg) [27.07.2015.]
3. <http://www.zdravlje.eu/wp-content/uploads/2010/01/Colon.jpg> [27.07.2015.]
4. Šamija M., Vrdoljak E., Krajina Z. Klinička onkologija. Zagreb: Medicinska naklada. 2006.
5. Šamija i suradnici. Onkologija. Zagreb: Medicinska naklada. 2000.
6. Kusić Z., Bolanča A., Fröbe A. Onkologija za studente dentalne medicine. Zagreb: Medicinska naklada. 2013.
7. Hrvatska liga protiv raka. Rak debelog crijeva. [Online] 2015. Dostupno na: <http://www.hlpr.hr/rak/vijest/rak-debelog-crijeva> [25.7.2015.]
8. <http://www.richardsfamilyhealth.com/illustrations/hemocult.jpg> [27.07.2015.]
9. Linčir I. i suradnice. Farmakologija za stomatologe. Zagreb: Medicinska naklada. 2011.
10. Brailo V. Njega usne šupljine tijekom kemoterapije. [Online] 2010. Dostupno na: <http://www.zdrav-zivot.com.hr/izdanja/kalendar-kao-svjedoci-vremena/njega-usne-supljine-tijekom-kemoterapije/> [13.07.2015.]

11. Muhvić Urek M., Glažar I., Pezelj-Ribarić S. Oralne komplikacije kemoterapije. Vjesnik dentalne medicine. 2012. Dostupno na:  
[http://www.hkdm.hr/pic\\_news/files/hkdm/VJESNIK/Vjesnik%204-2012/Clanak%206.pdf](http://www.hkdm.hr/pic_news/files/hkdm/VJESNIK/Vjesnik%204-2012/Clanak%206.pdf) [25.07.2015.]
12. Nathaniel S. Treister, Sook-Bin W. Chemoterapy-Induced Oral Mucositis. [Online] 2013. Dostupno na: <http://emedicine.medscape.com/article/1079570-overview> [25.07.2015]
13. Lončar Brzak B., Mravak Stipetić M. Ljestice za procjenu oralnoga mukozitisa. Ožujak 2014. Medix. Broj 109/110. 213 - 216. Dostupno na:  
[https://bib.irb.hr/datoteka/698514.clanak\\_medix.PDF](https://bib.irb.hr/datoteka/698514.clanak_medix.PDF) [25.07.2015.]
14. Raber-Durlacher JE, Elad S, Barasch A. Oral mucositis. Oral Oncol. 2010; 46(6):452-6
15. Herceg T., Nola Fuchs P. Oralne komplikacije terapije tumora. Smile. [Online] 2014. (5) 10-13. Dostupno na: <http://www.hkdm.hr/pdf/2014/smile/05/smile-travanj-2104.pdf> [27.07.2015.]
16. Nathaniel S. Treister, Sook-Bin W. Chemoterapy-Induced Oral Mucositis. [Online] 2013. Dostupno na: <http://emedicine.medscape.com/article/1079570-clinical#b4> [25.07.2015]
17. Nola Fuchs P. Onkološki bolesnici u ordinaciji dentalne medicine [Online] 2014. (08.02.2014.) Dostupno na: <http://www.mojstomatolog.hr/onkoloski-bolesnici-u-ordinaciji-dentalne-medicine/> [25.07.2015.]
18. Cekić-Arambašin A. i suautori. Oralna medicina. Zagreb: Školska knjiga. 2005.

19. Jansen SB, Pederson AM, Reiblel J, Nautofte B.

Xerostomia and hypofunction of the salivary glands in cancer therapy. *Support Care Cancer*. 2003;11:207-225.

20. <http://abouthalitosiis.net/wp-content/uploads/2013/12/06-Zunt1.jpg> [27.07.2015.]

21. <http://nadapharm.com/admin/uploads/zubni-karijes.jpg> [27.07.2015.]

22. <http://mojosmijeh.hr/wp-content/uploads/2013/12/upala-desni.jpg> [27.07.2015.]

23. NHS. Mucostis – Treatment. [Online] 2014. (19.12.2014.) Dostupno na:  
<http://www.nhs.uk/Conditions/Mucositis/Pages/Treatment.aspx> [27.07.2015.]

24. National Institute of Dental and Craniofacial Research. Chemoterapy and Your Mouth. [Online] 2013. Dostupno na:  
<http://www.nidcr.nih.gov/oralhealth/Topics/CancerTreatment/ChemotherapyYourMouth.htm> [13.07.2015]

25. Chaveli López B, Gavaldá Esteve C, Sarrión Pérez MG. Dental treatment considerations in the chemotherapy patient. *J Clin Exp Dent*. 2011;3(1):e31-42

26. Alvariño-Martín C, Sarrión-Pérez MG. Prevention and treatment of oral mucositis in patients receiving chemotherapy *J Clin Exp Dent*. 2014 Feb 1;6(1):e74-80. doi: 10.4317/jced.51313. eCollection 2014 Feb. Review.



## **9. ŽIVOTOPIS**

Tea Franković rođena je 14.07.1990. u Rijeci. Nakon završene osnovne škole upisuje srednju školu smjer opće gimnazije u Labinu koju završava 2009.godine. Iste godine upisuje se na Stomatološki fakultet u Zagrebu kojeg završava 2015.godine.