

Posebnosti fiksno protetske terapije u djece i adolescenata

Kerec, Medeja

Master's thesis / Diplomski rad

2017

Degree Grantor / Ustanova koja je dodijelila akademski / stručni stupanj: **University of Zagreb, School of Dental Medicine / Sveučilište u Zagrebu, Stomatološki fakultet**

Permanent link / Trajna poveznica: <https://um.nsk.hr/um:nbn:hr:127:750177>

Rights / Prava: [Attribution-NoDerivatives 4.0 International/Imenovanje-Bez prerada 4.0 međunarodna](#)

Download date / Datum preuzimanja: **2024-07-17**



Repository / Repozitorij:

[University of Zagreb School of Dental Medicine Repository](#)





SVEUČILIŠTE U ZAGREBU
STOMATOLOŠKI FAKULTET

Medeja Kerec

**POSEBNOSTI FIKSNOPROTETSKE
TERAPIJE U DJECE I ADOLESCENATA**

Diplomski rad

Zagreb, 2017.

Rad je ostvaren u: Sveučilište u Zagrebu, Stomatološki fakultet, Zavod za fiksnu protetiku

Mentor rada: izv. prof. dr. sc. Amir Čatić, Stomatološki fakultet Sveučilišta u Zagrebu

Lektor hrvatskog jezika: Alen Orlić, profesor hrvatskoga jezika

Lektor engleskog jezika: Višnja Starčević, mag. Ed. engleskog jezika i književnosti, mag. švedskog jezika

Sastav Povjerenstva za obranu diplomskoga rada:

1. _____
2. _____
3. _____

Datum obrane rada: _____

Rad sadrži:

42 stranice

6 slika

1 CD

Osim ako nije drukčije navedeno, sve ilustracije (tablice, slike i dr.) u radu izvorni su doprinos autora diplomskog rada. Autor je odgovoran za pribavljanje dopuštenja za korištenje ilustracija koje nisu njegov izvorni doprinos, kao i za sve eventualne posljedice koje mogu nastati zbog nedopuštenog preuzimanja ilustracija odnosno propusta u navođenju njihova podrijetla.

ZAHVALA

Zahvaljujem mentoru izv. prof. dr. sc. Amiru Čatiću na prenesenom znanju i stručnim savjetima tijekom samoga studija te izradi ovoga diplomskog rada.

Zahvaljujem svojoj obitelji i prijateljima na strpljenju i potpori te svojim kolegicama koje su mi godine studiranja učinile nezaboravnima.

Posebnosti fiksno protetske terapije u djece i adolescenata

SAŽETAK

Potreba za fiksno protetskom terapijom u osoba mlađe životne dobi najčešće je rezultat oštećenja, gubitaka ili nedostatka zuba kao posljedica djelovanja karijesa, traume, kongenitalnih poremećaja rasta i razvoja zuba i čeljusti te poremećaja u formiranju i sazrijevanju tvrdoga zubnog tkiva. Zbog rasta i razvoja djeteta te anatomskih, fizioloških i morfoloških posebnosti zuba kao i čitavoga orofacijalnog sustava djece i adolescenata, i fiksno protetska terapija ima određene posebnosti u usporedbi s fiksno protetskom terapijom u odraslih osoba. Nadomjesci koji se mogu koristiti u terapiji jesu estetske ljuske, djelomične i potpune krunice, nadogradnje te eventualno jednostrani adhezivni i privjesni mostovi. Odabir nadomjestka ovisi o opsegu oštećenja, stupnju razvoja i rasta, materijalu nadomjeska te estetskim zahtjevima pacijenata.

Ključne riječi: fiksno protetska terapija; djeca; adolescenti.

Special features of fixed prosthodontic treatment in children and adolescents

SUMMARY

The need for fixed prosthodontic therapy in younger persons is usually the result of damage, loss or lack of tooth due to caries, trauma, congenital growth and development disorders of the teeth and jaws, and disorders in the formation and maturation of hard tooth structure. Due to the growth and development of children, as well as the anatomical, physiological and morphological features of the tooth and the entire orofacial system of children and adolescents, fixed-prosthodontic treatment has specific requirements and limitations compared to fixed-prosthodontic treatment in adults. Appliances applicable in this type of therapy include veneers, partial and complete crowns, dental post and core and possibly single side adhesive and cantilever bridges. The type of replacement depends on the extent of the damage, the degree of development and growth, the material of replacement and the aesthetic requirements of the patient.

Keywords: fixed prosthodontic treatment; children; adolescents

SADRŽAJ

1. UVOD	1
2. ETIOLOGIJA GUBITKA ZUBA.....	3
2.1. Karijes.....	3
2.2. Traume.....	3
2.3. Dentalne anomalije povezane s rastom i razvojem	5
3. ODABIR TERAPIJE	7
3.1. Preventivna terapija	7
3.2. Korektivna terapija	7
4. PRIMJENA ESTETSKIH LJUSKI	8
5. PRIMJENA INLAYA, ONLAYA, OVERLAYA	10
6. PRIMJENA KRUNICA.....	12
6.1. Privremene krunice.....	12
6.2. Krunice za restauraciju mliječnih zuba	14
6.3. Potpuna kovinska krunica.....	16
6.4. Fasetirana krunica.....	17
6.5. Metal-keramička krunica	18
6.6. Potpuna keramička krunica	19
7. NADOGRADNJE.....	21
8. MOSTOVI	24
9. RASPRAVA	25
10. ZAKLJUČAK	29
11. LITERATURA.....	31
12. ŽIVOTOPIS	34

1. UVOD

Vijetnamska izreka kaže da posla ne nedostaje dok ima djece (1). To vrijedi i za stomatologiju. Brojni su razlozi koji dovode do oštećenja, gubitka ili nedostatka zuba koji rezultiraju potrebom izrade fiksnoprotetskog rada. Svrha je fiksnoprotetskih radova zaštita oštećenoga ili nadoknada izgubljenoga zuba, uspostava prirodne okluzije i artikulacije s pravilnom raspodjelom sila žvakanja te uspostava estetskoga sklada. Oštećenje ili gubitak zuba utječe na funkciju žvakanja i govora te na izgled pojedinaca, a posljedično i na psihosocijalni razvoj. Dok su indikacije, kontraindikacije, vrste nadomjestaka i materijala od kojega su izrađeni, također i terapijski postupci kao brušenje i cementiranje samoga rada, istovjetni terapiji odrasle populacije, ipak postoje određene posebnosti. Oštećenja koja zahvaćaju caklinu ili dentin krune rješavaju se primjenom estetskih ljustaka ili krunica. Osobito je potrebno posvetiti pozornost kod preparacije zbog šire pulpne komorice mladoga zuba (2). Osim očite opasnosti od mehaničkoga oštećenja tijekom preparacije, postoji i veća mogućnost termičkoga oštećenja. Zato je uz pravilan odabir i oblike svrdala potrebno osigurati i dovoljnu količinu vodenoga hlađenja koje onemogućava pregrijavanje pulpe i njezinu kasniju nekrozu (2, 3). Kod pacijenata s nezavršenim rastom i razvojem također se primjenjuju privremene krunice kroz duži period, što se naziva fazni pristup fiksnoprotetske terapije. Kod bolesti ili ekspozicije pulpe nakon endodontske terapije u avitalnih zubi može se izraditi nadogradnja, uz pokušavanja održanja što debljih stijenki tvrdoga zubnog tkiva. Zbog nezavršenoga rasta i razvoja ne može se primijeniti fiksni most kao terapijsko sredstvo zbog zaustavljanja rasta čeljusti te posljedično nepravilnoga pozicioniranja zubi. Iz istog razloga kontraindicirana je ugradnja dentalnih oseointegrirajućih implantata zbog nepovoljnog položaja nakon završetka rasta. Uz to potrebno je odabrati postupak koji ispunjava estetske zahtjeve samoga mladog pacijenata i kroz duže razdoblje (2).

Svrha je ovoga rada prikazati posebnosti s kojima se susrećemo kod fiksnoprotetske terapije u djece i adolescenata. Od toga koji su razlozi za primjenu terapije, vrste nadomjeska koje možemo primijeniti do značaja gradivnog materijala te opsega brušenja za pojedini nadomjestak radi osiguravanja trajnosti nadomjestka i zadovoljstva pacijenata.

2. ETIOLOGIJA GUBITKA ZUBA

Etiološki najznačajniji razlozi za gubitak zuba u djece i adolescenata jesu karijes, traume te dentalne anomalije povezane s rastom i razvojem.

2.1. Karijes

Dentalni karijes definira se kao lokalni posteruptivni mikrobiološki patološki proces, egzogenoga podrijetla, koji se očituje razaranjem tvrdoga zubnog tkiva (4). Čimbenici rizika koji igraju temeljnu ulogu u njegovoj etiologiji i pojavnosti jesu zubne naslage, mikroorganizmi, prehrana, morfologija zuba te kvaliteta i količina sline. Na pojavnost karijesa utječe i informiranost pacijenata (kod djece i njihovih roditelja), briga za oralno zdravlje i način života (5). Njegova se dijagnoza temelji na anamnestičkim podacima, kliničkim pregledima i rendgenskoj snimci. Klinička slika varira od blage promjene boje pa do opsežnih destrukcija zubnoga tkiva koji mogu rezultirati pulpitičnim bolovima, odontogenim upalama te gubitkom zahvaćenoga zuba (6).

2.2. Traume

Dentalne traume obično su povezane s padovima, prometnom nesrećom, nasiljem i sportskim ozljedama (7). Javljaju se kod svih dobni skupina, ali su mnogi autori suglasni da je njihova pojavnost najčešća u dječjoj dobi. Ozljede mliječne denticije najčešće se događaju između 18. i 30. mjeseca kada djeca počinju sama istraživati okolinu, ali još nemaju sasvim razvijene motoričke koordinacije. Trajna denticija najčešće strada u razdoblju kada djeca krenu u školu, između osme i dvanaeste godine (8).

Predisponirajući čimbenici za nastanak dentalnih trauma neke su od ortodontskih anomalija, na primjer protruzije sjekutića, obilne karijesne lezije aproksimalnih površina te strukturne anomalije tvrdih zubnih tkiva. Amelogenesis imperfecta i dentiogenesis imperfecta također su predisponirajući čimbenik. Rizična su skupina za nastanak dentalne traume pacijenti s posebnim potrebama, npr. pacijenti koji boluju od epilepsije ili cerebralne paralize te pacijenti s poteškoćama sluha i vida. Traumatske ozljede zuba češće su kod pretila djece zbog neaktivnosti koja sprječava dobar razvoj motoričke koordinacije. Traume vezane uz prometne nesreće kod djece najčešće zahvaćaju ozljede maksilofacijalne regije, često zahvaćaju više

zuba i udružene su s frakturama kostiju lica i lubanje. Ozljede zuba čvrsto su vezane uz timske kontaktne sportove i padove s bicikla te obično zahvaćaju trajnu denticiju. Razlozi traume zuba mogu biti i njihova neadekvatna uporaba, npr. pridržavanje predmeta, posljedica nošenja nakita u jeziku i oko usana ili jatrogene ozljede koje nastaju prilikom laringoskopije, gastroskopije i intubacije pacijenta (8).

Traumatske ozljede zuba mogu se klasificirati prema različitim kriterijima kao što su etiologija, anatomija, mogućnostima liječenja i pristupu te na patologiji zuba nakon traume (9). Klasifikacija Andreasena cjelovita je i temelji se na sustavu prihvaćenom od Svjetske zdravstvene organizacije (WHO) i osim ozljeda zuba i njegovih potpornih struktura te mekih tkiva zahvaća i naputak o liječenju (10).

Ozljede tvrdih zubnih tkiva i pulpe jesu:

- infrakcija cakline (nepotpuna fraktura cakline bez gubitka zubne supstancije)
- fraktura cakline (gubitak zubne supstancije ograničen na caklinu)
- fraktura cakline i dentina (gubitak zubnoga tkiva ograničen na caklinu i dentin, bez ozljede pulpe)
- komplicirane frakture krune (fraktura cakline i dentina s otvorenom pulpom).

Ozljede tvrdih zubnih tkiva, pulpe i alveolarnog nastavka jesu:

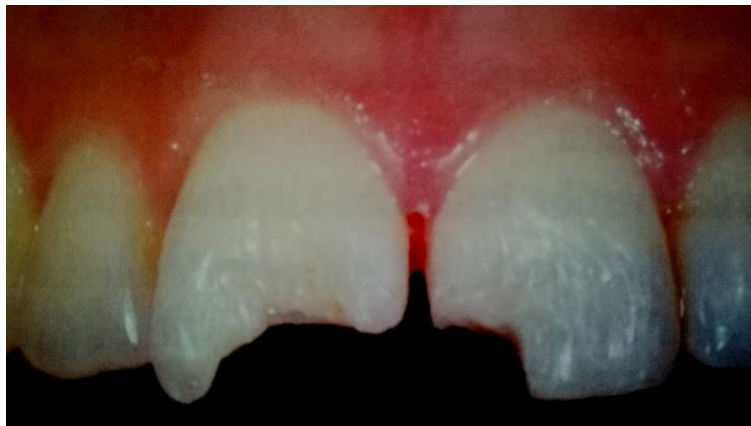
- fraktura krune i korijena (fraktura koja uključuje caklinu, dentin i cement, bez otvorene pulpe ili s otvorenom pulpom)
- fraktura korijena (fraktura dentina i cementa sa zahvaćenom pulpom)
- fraktura alveolarnoga nastavka (fraktura koja može, ali i ne mora uključiti alveolu).

Ozljede parodontnih tkiva jesu:

- komocija (ozljeda potpornih tkiva zuba bez abnormalne mobilnosti i pomaka zuba)
- subluksacija (trauma potpornih struktura zuba s patološkom pomičnošću, ali bez pomaka zuba)
- ekstruzijska luksacija (ozljeda kod koje je prisutan djelomičan aksijalni pomak zuba iz alveole)
- lateralna luksacija (ozljeda potpornih tkiva uz pomak zuba različitoga smjera od aksijalnog)

- intruzijska luksacija (zub je aksijalno utisnut u alveolu, dolazi do oštećenja alveolarne kosti, parodontnoga ligamenta i pulpe)
- avulzija (ozljeda kod koje je zub potpuno izbijen iz alveole).

Kod trauma najčešće su zahvaćeni prednji zubi, osobito gornji središnji sjekutići (Slika 1.). U mliječnoj denticiji najčešće govorimo o intruzijskim ozljedama, dok se u trajnoj denticiji najčešće javlja nekomplikirana fraktura krune zuba (9, 10). Razlog je tome manja gustoća i mineralizacija koštanoga tkiva kod mliječne denticije, koje apsorbira silu udara i ravnomjerno je raspoređuje na okolna elastična tkiva pa dolazi do ozljeda potpornih tkiva uz pomicanje ozlijeđenoga zuba, ali bez njegove frakture. Kod trajnih zuba okruženih zrelim koštanim i parodontnim tkivom koje se odupire pomicanju zuba sila dovodi do odupiranja korijena u predjelu dna alveole i ruba alveolarne kosti pa dolazi do frakture zuba (8).



Slika 1. Fraktura gornjih središnjih sjekutića. Objavljeno uz dopuštenje izdavača: Naklada Slap (8)

2.3. Dentalne anomalije povezane s rastom i razvojem

Čitav niz čimbenika (genetskih, sustavnih i lokalnih) može rezultirati poremećajem oblika, veličine, boje, strukture ili položaja te na vrijeme erupcije zuba. U abnormalnosti broja zuba ubrajaju se anodoncija, hipodoncija i hiperdoncija. Anodoncija je vrlo rijetka i označuje potpunu bezubost. U hipodonciji najčešće nedostaje jedan ili više genetski nestabilnih zuba, npr. lateralni gornji sjekutić, drugi pretkutnjak te drugi i treći kutnjaci. Hiperdoncija se odražava pojavom prekobrojnih zubi koji često imaju nepravilan oblik. Promjene su u obliku brojne: mikrodoncija, makrodoncija, dens invaginatus, dens evaginatus, Hutchinsonov sjekutić, tauroodontizam, Turnerov zub, lopatasti sjekutići, fuzija zubi, geminacija, srastanje zubi itd. (6). Sve to vodi do estetskih nedostataka te posljedično rezultira nezadovoljstvom

pacijenata i kada su zubi intaktni. Ponekad abnormalan oblik pridonosi otežanom provođenju higijene što rezultira daljnjim oštećenjima zuba i okolnih mekih tkiva. Poremećaji za apozicije tvrdoga zubnog tkiva očituju se kao hipoplazija, amelogeneza imperfecta, dentinogeneza imperfecta i odontogeneza imperfecta (6). Mogu se javljati kao male promjene u boji ili s dramatičnom kliničkom slikom trošenja zubnoga tkiva, što zahtijeva opsežnu i složenu terapiju. Promjena boje zuba može biti i rezultat sistemskih bolesti tijekom odontogeneze. Također se može pojaviti zbog unosa nekih lijekova i tvari u tom periodu, a najčešće govorimo o tetraciklinskim zubima i dentalnoj fluorozi (11).

3. ODABIR TERAPIJE

3.1. Preventivna terapija

Bez obzira na vrstu oštećenja uvijek je važno uzeti općemedicinsku i stomatološku anamnezu te zubni status. Danas se sve više napora ulaže u prevenciju oštećenja zuba karijesom s primjenom fluoridacije, pečaćenjem fisura, te podizanje svijesti djece i roditelja o važnosti prehrane, higijene i redovitih posjeta stomatologu. I dentalne traume nastale sportom mogu se prevenirati primjenom sportskih udlaga čija je funkcija zaštita orofacijalnih struktura i zuba od traume.

3.2. Korektivna terapija

Oštećenja se danas mogu u velikom dijelu konzervativno riješiti primjenom estetskih staklenoionomernih i kompozitnih materijala, no ipak se kod većih estetskih nedostataka u smislu boje, oblika, položaja i veličine zuba te očuvanja cjelovitosti zuba kod većih oštećenja treba uzeti u obzir i nadoknada protetskim nadomjestkom.

Osim o težini oštećenja, terapija ovisi i o suradnji pacijenata na koju može utjecati dob i motivacija pacijenata. Kod mlađe djece bitan je utjecaj roditelja, a školska djeca koja se osamostaljuju i socijaliziraju uglavnom počinju tražiti rješavanje estetskih problema kako bi ih vršnjaci bolje prihvatili pa su stoga često i suradljivija. Međutim, neugodne psihičke senzacije kao što su strah i nelagoda te prethodno neugodno iskustvo mogu rezultirati nekooperativnim ponašanjem pa je tada teško provesti terapijske zahvate. S obzirom na to da je za uspješnu fiksnu terapiju potrebna primjena anestezije, suho radno polje te nekoliko posjeta stomatološkoj ordinaciji, terapija kod nesuradljivoga pacijenata može biti neuspješna (8).

4. PRIMJENA ESTETSKIH LJUSKI

Kod jednostavnih oštećenja te kod estetskih nedostataka mladih trajnih zuba u fronti mogu se primijeniti estetske ljuste. To su reducirani protetski nadomjestci koji zahtijevaju minimalno brušenje, a izrađuju se od keramičkih ili kompozitnih materijala. Dok današnji materijali omogućuju dobro poliranje te dužu estetsku trajnost kompozitnih ljustaka, keramičke ljuste i dalje su bolje što se tiče trajnosti, smanjene iritacije gingive te estetike (3). Odabir keramičkoga materijala ovisi o estetskoj i funkcijskoj indikaciji. Tako se glinični keramički materijal primjenjuje kod izrade ljustaka koje ne maskiraju jače diskoloracije zuba te nisu izložene jačim žvačnim silama, dok se ojačana staklokeramika upotrebljava kad su nam potrebna bolja mehanička svojstva (11). Primjena vestibularnih ljustaka indicirana je kod hipoplazije cakline, u svrhu promjena boje pigmentiranih ili diskoloriranih zuba, ispravljanja položaja ili oblika zubi, zatvaranja dijastema te kod opsežno destruirani zubi bez očuvane cakline na rubnom dijelu preparacije za ljustu (12). Kontraindikacije su za njihovu izradu jako destruirani zubi, visoki karijesni indeks, neodgovarajuća higijena i bruksizam (3). Neuspjesi se susreću i kod avitalnih zuba. U relativne kontraindikacije spadaju i zubi izbjeljivani vodikovim peroksidom unutar 14 dana zbog mogućnosti utjecanja na adhezivno cementiranje (11). Uz pravilnu indikaciju i preparacijom u caklini istraživanja pokazuju srednjoročnu i dugoročnu uspješnost od 95,7 % pa do 99 % (12).

Kod brušenja potrebno je paziti da preparacija završava u caklini. Razlog je tome elastičnost dentina koja može dovesti do izbijanja ljuste pod funkcijskim opterećenjem te slabija veza s adhezivom (3). Konvencionalna preparacija za keramičku ljustu podrazumijeva redukciju vestibularne plohe za 0,5 – 1,0 mm (13). Cervikalna je stepenica zaobljena i smještena epigingivno (3). Kod brušenja aproksimalno čuva se aproksimalni kontakt sa susjednim zubom koji ostaje u caklini, osim u slučaju preparacije više susjednih zuba. Incizalno se zub ne skraćuje u slučajevima odgovarajuće dužine zuba uz odgovarajuću okluziju i artikulaciju te ako je sama debljina incizalnog brida nakon preparacije zadovoljavajuća (14). Preparacija sa skraćanjem incizalnog brida može se učiniti na dva načina. Prvi podrazumijeva skraćanje incizalnog brida za 1,0 – 1,5 mm uz zaobljavanje prijelaza, dok se kod druge brid skraćuje za oko 2,0 mm i stepenicom na palatinalnoj plohi zuba (3). Zbog razvoja materijala i tehnika današnje su ljuste debele od minimalno 0,3 mm pa do 0,5 mm. Kod minimalnih se

preparacija neka područja bruse više od drugih dok *non-prep* ljuskice omogućuju potpuno neinvazivnu korekciju osmijeha (13).

Debljina keramičkih ljuska danas iznosi oko 0,3 mm, što je moguće zbog unapređenja materijala, načina izrade te primjenom adhezivnoga cementiranja. Primjena produljenoga jetkanja prema Osorio i sur. rezultira većom grubošću površine te jačom snagom veze (12). Drugi postupak silanizacija je koja pridonosi jačoj svezi te omogućuje stvaranje kemijske veze između silicij oksida keramike i bis-GMA polimera kompozitnoga cementa (14). Kod cementiranja potrebno je obratiti pozornost na boju cementa koja može utjecati na izgled konačnoga rada obzirom na transparentna svojstva gradivnih materijala ljuski.

5. PRIMJENA INLAYA, ONLAYA, OVERLAYA

Značajna oštećenja lateralnih zuba mogu se osim restorativno rješavati i na fiksnoprotetski način s primjenom inlaya odnosno onlaya ili overlaya. Radi se o jednokomadnim intrakoronarnim fiksnoprotetskim radovima. Dok inlay obuhvaća samo okluzalnu plohu ili okluzalnu i aproksimalne plohe, onlay i overlay nadoknađuju i zubne kvržice. Onlay prekriva do dvije kvržice, dok overlay nadomješta tri ili više kvržica. Izrađeni mogu biti od plemenitih i neplemenitih legura, keramike ili kompozita. Indikacija je jednaka kao i za klasične ispune. Dok se fiksnoprotetski nadomjestci ponašaju s dužom funkcijskom trajnošću, boljim mehaničkim svojstvima te u slučaju onlaya i overlaya mogućnošću zaštite kvržica od pucanja, potrebno je i opsežnije brušenje u odnosu na klasične restauracije (3, 15). Primjena inlaya odnosno onlaya i overlaya kontraindicirana je kod nedovoljne količine preostalog zubnog tkiva, kod kratkih kliničkih kruna, devitaliziranih zuba s tankim stijenkama te također u pacijenata s visokim rizikom od karijesa te slabom kontrolom plaka (3). U obzir je potrebno uzeti estetske zahtjeve pacijenata, koji odbijaju i zlatne inlaye zbog neprirodne zubne boje unatoč izvrsnim svojstvima materijala (16). Inlayi od zlatne slitine imaju otpornost na žvakanje koja je najbliža zubnim tkivima uz dobro prilijeganje uz zidove kaviteta i marginalni integritet što rezultira smanjenom učestalošću pojavljivanja sekundarnoga karijesa. Problem može biti njegov utjecaj na vitalnu pulpu zbog prevođenja elektriciteta i topline (17).

U mlađih osoba ograničena je indikacija za ove vrste nadomjestaka zbog veličine pulpne komorice i posljedične mogućnosti ugrožavanja vitaliteta zuba. Dubina preparacije za metalni inlay iznosi 1,5 mm, s ravnim dnom i bočnim stijenkama, koje konvergiraju od 6° do 10°. Širina inlaya nikada ne prelazi više od trećine ukupne širine zuba. Kod preparacija za onlay i overlay radna se kvržica treba reducirati za 1,5 mm, a neradna za 1 mm, dok vanjski dio brušene kvržice završava pravokutnom stepenicom širine 1 mm. Kod keramičkih i kompozitnih inlaya, onlaya i overlaya potrebno je osigurati veću debljinu materijala pa se u svim dimenzijama brusi oko 0,5 mm više tkiva. Druga razlika između brušenja za metalni i estetski inlay jest prijelaz bočnih stijenci na okluzalnu plohu koji je kod metalnih nadomjestaka zakošen, dok u estetskih nije (3).

Kompozitni inlay pokazuje bolju polimerizaciju od ispuna, čime dobiva bolja svojstva i tako veću otpornost na abraziju, frakture, dezintegraciju i pojavu sekundarnog karijesa (3, 16). Keramički inlayi vizualno su najsličniji zubnomu tkivu zbog dobre mogućnosti reproduciranja boje, teksture, translucence te optičkoga fenomena prodiranja svjetla od intaktnih zubi. Problem može nastati kod pacijenata s bruksizmom zbog abrazije antagonističnoga zuba zbog velike tvrdoće keramike pa je u tim slučajevima njegova primjena kontraindicirana.

Izrada kompozitnoga inlaya, onlaya i overlaya može biti semidirektna ili indirektna. Semidirektna tehnika uključuje izgradnju kaviteta i njegovu izolaciju te punjenje i oblikovanje nadomjestka kompozitnim materijalom te djelomičnom polimerizacijom, koji slijedi vađenje i ekstraoralna polimerizacija. Indirektna tehnika podrazumijeva izgradnju u laboratoriju. Keramički inlay, onlay i overlay danas se uvijek izgrađuju indirektnom tehnikom, bilo tehnikom slojevanja, lijevanja, tlačenja ili glodanja keramike. Najmoderniji je način izrada CAD/CAM sustavom koji se može primijeniti i u ordinaciji uz specifične postupke i opremu (17). Metalni se inlay cementira cink-fostatnim ili staklenoionomernim cementom, dok se estetski nadomjestci cementiraju adhezivno (3). Kod pravilne indikacije sveukupni rezultat i klinička prihvatljivost kompozitnih inlaya zadovoljavajući su, uz nisku učestalost frakture, zadovoljstvo pacijenata te izvanredno očuvanje estetike nakon 6 godina (16). Glavni je nedostatak rubna diskoloracija i rubni integritet koji je povezan s materijalom za cementiranje (16).

6. PRIMJENA KRUNICA

Krunica je terapijsko sredstvo izrađeno od aloplastičnoga materijala koje potpuno prekriva izbrušeni zub te na taj način omogućuje prirodnu okluziju i artikulaciju pri oštećenom zubnom nizu. Veća oštećenja zubnih tkiva zbog karijesa, trauma ili kongenitalnih poremećaja zahtijevaju izradu krunica zbog estetskih, protektivnih te profilaktičnih razloga (3). Estetska indikacija uzima u obzir izradu nadomjestka zbog narušenog izgleda i sklada zuba, do kojeg dolazi zbog trauma, karijesa ili kod potpuno intaktnih zuba na kojima postoje neka estetska odstupanja u obliku, veličini, položaju ili boji (3, 11). S obzirom na to da ljudima koji nisu zadovoljni izgledom svoga lica najčešće smeta nesklad u osmijehu i izgled zubi (lijep osmijeh ima velik psihosocijalni učinak), ne iznenađuje da je baš estetski aspekt protetičkoga nadomjestka pacijentima najvažniji (18). Protektivna indikacija odnosi se na zaštitu i očuvanje samoga zuba koji nosi krunicu, dok se profilaktična odnosi na prevenciju oštećenja susjednih zuba s uspostavom prirodnoga prijenosa sila žvakanja (3). Indikacije za krunice u djece i adolescenata u prvom su redu rezultat opsežnog oštećenja tvrdog zubnog tkiva traumom ili karijesom.

6.1. Privremene krunice

Većina stomatoloških pacijenata smatra privremene krunice samo kao tranzitorno, u prvom planu estetsko rješenje. Međutim, razlog njihova postavljanja također je u stabilizaciji i sprečavanju pomaka brušenoga zuba, zaštiti bataljka i mekoga tkiva, uspostavi stabilne i funkcionalne okluzije, nadoknadi mastikatorne i fonetske funkcije te prilagodbi na budući protetski rad. Dentalni tubuli brušenjem su dodatno izloženi mehaničkim, termičkim i kemijskim podražajima, a njihov se broj povećava prema blizini pulpe (3). S obzirom na veći volumen pulpe kod mliječnih i mladih trajnih zuba, može se očekivati veća osjetljivost i bol kod mlađih pacijenata ako se zub ne zaštiti privremenim nadomjestkom. Drugi je razlog primjene privremenih krunica nezavršen rast i razvoj pacijenata kod kojih se planira protetska terapija. Izrađuju se laboratorijsko izrađeni privremeni radovi koji omogućuju praćenje rasta i razvoja čeljusti te se kasnije zamijene trajnim krunicama (2).

Privremene krunice mogu biti konfekcijske ili individualno izrađene. Možemo ih podijeliti na kratkotrajne i dugotrajne prema trajanju nošenja. Druga je podjela na tehniku izrade koja

može biti direktna ili indirektna. Kod indirektna tehnika izrade privremena se krunica izrađuje izvan usta na sadrenom modelu u zubotehničkom laboratoriju, dok direktna tehnika podrazumijeva izradu izravno u ustima pacijenta (3).

Individualno izrađene privremene krunice najčešće se izrađuju direktnom tehnikom s dopunjavanjem u otisku (3). Prije brušenja uzima se otisak silikonom kitaste konzistencije. Ukloni se višak materijala s rubnih dijelova otiska te otisni materijal u utorima susjednih zubi za lakše postavljanje otiska u usta tijekom izrade nadomjestka. Bataljci se izoliraju vodom, a otisak ispunjen materijalom za izradu privremene krunice postavlja se u usta i polimerizira. Provjere se okluzijski odnosi nadomjestaka, zatim se vanjska površina polira. Slijedi cementiranje krunice privremenim cementom (19). Individualno izrađene krunice mogu se napraviti dopunjavanjem u otisku, pomoću udlage od prešane folije, pomoću silikonskoga ključa ili izrađeni CAD/CAM tehnologijom (3). Materijali za izradu mogu biti akrilati ili bis-akrilna kompozitna smola. Kod upotrebe akrilatnoga materijala preporučuje se indirektna tehnika izrade. Preciznija je od direktne, rubno se zatvaranje može poboljšati za gotovo 70 %, a polimerizacijom izvan usta s potporom sadrenoga odljeva izbjegne se distorzija krunice. Akrilat koji se najduže koristi jest polimetil-metakrilat, koji ima svojstva dobroga rubnog zatvaranja, zadovoljavajuću čvrstoću, trajnost i lako se polira. Rizik njegove primjene kod direktne tehnika jest iritacija pulpe, s temperaturom radi visokoga egzotermnog zagrijavanja tijekom stvrdnjavanja ili toksičnim djelovanjem slobodnoga monomera. Tako u upotrebu dolaze polietil-metakrilat i poliviniletil-metakrilat koji imaju manje egzotermno zagrijavanje tijekom polimerizacije, ali imaju i manju čvrstoću te su manje otporni na frakture (19). Bis-akril kompozitni materijali ne oslobađaju veliku toplinu kod stvrdnjavanja, zadovoljavajuće su čvrstoće, otporni na abraziju te minimalno kontrahiraju. Nedostatci su im slaba postojanost boje, ograničen odabir nijansi te lomljivost (19).

Konfekcijske krunice mogu biti u obliku prozirnih celuloidnih kapica (Slika 2.), polikarbonatnih krunica u boji zuba ili anatomske metalne krunice koje se koriste u stražnjom segmentu (19).



Slika 2. Različite veličine celuloidnih kapica

6.2. Krunice za restauraciju mliječnih zuba


Funkcija mliječnih zuba nije samo žvakanje i normalno hranjenje djeteta, nego i čuvanje mjesta za trajne zube te osiguravanje fonacije i estetike, što je bitno za djetetov normalan fizički i psihosocijalni razvoj (20).

Teško oštećeni mliječni zubi zbog traume ili ranoga dječjeg karijesa mogu biti uzrok većih sociološko-biheviorističkih i dentalnih problema kod male djece (21). Smanjena zubna struktura već tako malih mliječnih zubi govori nam da je samo mala površina pogodna za adhezijsko vezanje pa izravne restauracije često ne zadovoljavaju. Tako je često rješenje kod jako destruiranih, pogotovo prednjih mliječnih sjekutića, bila ekstrakcija. Protetska je terapija dobra alternativa, ali imamo ograničen izbor materijala i tehnika te radimo s malom djecom koja se ubrajaju u najtežu skupinu pacijenata kada je riječ o suradnji (21).

Za restauraciju mliječnih zuba mogu se primijeniti krunice od nehrđajućega čelika, čelične krunice s fasetama, celuloidne kapice, polikarbonatne krunice, krunice od akrilne smole te cirkonij krunice (21, 22).

Krunice od nehrđajućega čelika fabricirane su metalne krunice koje se mogu adaptirati kamenčićem, posebnim škaricama, klještima za konstruiranje krunice ili se preoblikovati Adamssovim klještima (Slika 3.). Indicirane su kod restauracije na mliječnim kutnjacima kod kojih je karijesom razoreno više od dvije zubne plohe ili kod opsežnih karijesnih lezija, restauracije nakon terapije pulpe zube, kod zuba pogođenih traumom ili razvojnom anomalijom. Također se mogu primijeniti kao držač mjesta, zaštita kutnjaka kod djece s

bruksizmom ili medicinski kompromitiranih pacijenata kod kojih dolazi do čestih trauma zbog osnovne bolesti (npr. epilepsija). Kontraindicirane su kod zubi zahvaćenih patološkim procesom ili resorpcijom, kod skore ekfolijacije zuba te kod preosjetljivosti pacijenata na nikal ili neki drugi sastojak čeličnih krunica. Njihova je upotreba ograničena na stražnji segment zbog njihova neestetskog izgleda. Također je potreban kooperativan pacijent zbog nužne primjene anestezije (osim kod nevitarnih zuba) te uspostave suhog radnog polja koferdamom.



Slika 3. Konfekcijska krunica od nehrđajućega čelika. Objavljeno uz dopuštenje izdavača:
Naklada Slap (8)

Okluzalna ploha zuba snizi se za 2-3 mm, mezijalne i distalne površine obrade se svrdlom broj 330, konvergentnim tungsten karbidnim svrdlom ili dijamantnim fisurnim svrdlom. Krunice se cementiraju jednim od neadhezivnih cementa. Studije pokazuju uspješnost terapije u 97 % slučajeva te dokazuju veću učinkovitost od restauracija amalgamom, kompozitima ili staklenoionomerima kod opsežnih karijesnih lezija na mliječnim kutnjacima (8).

Jedna od metoda za sanaciju karijesnih lezija mliječnih molara s čeličnim krunicama primjena je Hall-tehnike. Podrazumijeva prekrivanje mliječnih zuba čeličnim krunicama bez uklanjanja karijesa te bez preparacije zuba pa nema potrebe za primjenu anestezije. Time je olakšana suradnja i kod bojažljive djece, skraćeno je trajanje terapije te je manji rizik od podraživanja i otvaranja pulpe (23). Ideja je deaktivacija karijesne lezije izolacijom čeličnom krunicom. Kod toga je bitno da je zub vitalan, bez simptoma i znakova zahvaćenosti pulpe. Tehnika je indicirana kod karijesnih lezija mliječnih molara klase II, kod lezija koje zahvaćaju više površina zubi, kod nesuradljivog djeteta s umjereno uznapredovanim lezijama klase I. Također se mogu primijeniti kod postojanja visokog rizika za karijes ili kod poremećaja

mineralizacije. Primjena postupka kontraindicirana je kod profundnog karijesa zbog rizika komplikacija od strane pulpe, kod ireverzibilnog pulpitisa i nekroze pulpe, kod destrukcije krune više od 2/3 zbog nemogućnosti osiguravanja retencije, kod pacijenata s rizikom od bakterijskoga endokarditisa te nekooperativnih pacijenata (8, 23). Također dolazi do potencijalnoga narušavanja estetike, stoga je potrebno da to prihvate dijete i roditelji, te povišenja okluzije što se kod djece regulira kroz nekoliko dana ili tjedana (23). Istraživanja pokazuju manji rizik od ireverzibilnog pulpitisa odnosno nekroze prilikom primjene Hall-tehnike, koji iznosi 2 %, naspram zubi saniranih s plastičnim materijalima za ispune kod kojih iznosi 15 %. Postotak izgubljenih ispuna i progresija karijesa također je viši kod konvencionalnih rezultata (23).

Postoje i prefabricirane čelične krunice s fasetama koje donekle rješavaju problem estetike pa se mogu koristiti i u prednjem segmentu. Klinički je nedostatak teža prilagodba krunice i posljedično se zub prilagođava krunici pa je kod preparacije potrebno ukloniti oko 30 % više zubnoga tkiva nego za običnu krunicu izrađenu od nehrđajućega čelika. Postoji i mogućnost loma fasete tijekom žvakanja (8, 22).

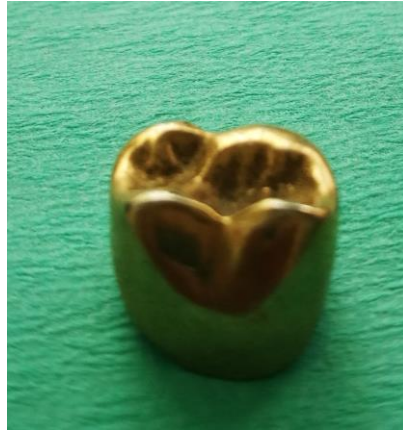Krunice za restauraciju mliječnih zuba, pogotovo frontalnoga segmenta, uključuju one koje se adhezivno vežu sa zubima, npr. krunice napravljene pomoću celuloidnih kapica. Prednost im je poboljšana estetika u odnosu na čelične krunice, ali zahtijeva veću suradnju od pacijenata te odsutnost vlage i krvarenja. Zbog tih faktora imaju veći stupanj neuspjeha od čeličnih krunica (22).

Kod većih estetskih zahtjeva mogu se primijeniti i cirkonij krunice koje imaju veliku tvrdoću i čvrstoću pa su kontraindicirane kod bruksizma. Manje su fleksibilne, zato trebaju pasivno prijanjati na zub, zbog čega je potrebna veća redukcija zubnoga tkiva (21, 22).

6.3. Potpuna kovinska krunica

Potpuna kovinska krunica jednodijelna je lijevana krunica iz plemenite, poluplemenite ili neplemenite kovine (Slika 4.). Kod mladih zubi sa širokom pulpnom komoricom izrazita je prednost mala debljina krunice (od 0,3 do 0,5 mm) pa je potrebna količina uklonjenoga zubnog tkiva mnogo manja nego kod estetskih krunica. Ima veliku funkcijsku trajnost, jednostavno se preoblikuje i polira okluzalna ploha, cijena joj je izrade niska te može biti parodontnoprofilaktična ako je izrađena od plemenite kovine. Unatoč tome rijetko je

indicirana zbog estetske neprihvatljivosti u vidljivom području, što ima veliki psihosocijalni utjecaj na mlađe pacijente, postojanja mogućnosti kontaktne alergije na neplemenite legure te nemogućnosti ispitivanja vitaliteta električnim testom (3). Osnova je za fasetirane i metalnokeramičke krunice (15).



Slika 4. Potpuna kovinska krunica

6.4. Fasetirana krunica

Fasetirana krunica podrazumijeva kovinsku krunicu s vestibularno smještenom estetskom fasetom koja se može proširiti i na okluzalnu plohu. Kao metalna krunica i ona štiti marginalni parodont s mogućnosti prilagođavanja i modeliranja tankoga gingivnog ruba krunice, ali ima bolju estetsku vrijednost od potpuno metalne krunice. Da bi osigurali dovoljno mjesta za estetski materijal potrebno je reduciranje vestibularne plohe za 1,0 – 1,5 mm. Na taj način osiguravamo potrebnu debljinu metalne konstrukcije koja iznosi minimalno 0,3 mm te debljinu polimerne fasete koja iznosi barem 1,0 mm zbog mehaničkih svojstva i reprodukcije boje (3). Kod djece i adolescenta potrebna je dodatna opreznost kod brušenja zbog šire pulpne komorice, što često dovodi do predimenzionirane fasete koja je zatim uzrok za slabe higijenske uvjete i iritaciju. Slaba mogućnost poliranja, poroznost te trošenje fasete s abrazijom koja rezultira hrapavošću površine stvaraju uvjete za nastanak plaka i taloženje bakterija. Fasetirana krunica može izgledati vrlo dobro zbog prave reprodukcije boje, zasjenjenjima i individualnim efektima, no ta se svojstva gube tijekom vremena (24). Tako dolazi do promjena boje, trošenja akrilatne ljuske, odvajanja fasete od metala, vidljivosti metalnoga ruba zbog retrakcije gingive ili kao posljedica abrazije četkicom (25).

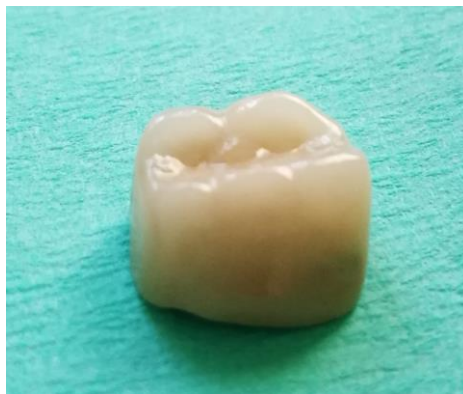Boja se metala tijekom izrade neutralizira temeljnim slojem – opakerom, koji djeluje i kao adheziv za povezivanje s metalom preko Van der Waalsovih sila (24). Ta se veza može

razdvojiti zbog polimerizacijske kontrakcije fasete, različitih koeficijenata termičke ekspanzije fasete i metalne podloge i zbog različitih koeficijenata povećavanja volumena u vodi pa dolazi do stvaranja granične pukotine između fasete i metala (3, 24). Uz to utjecaj imaju i mehanička opterećenja kojima je izložen nadomjestak (24). U graničnu pukotinu naseljavaju se bakterije čiji produkti metabolizma stvaraju oksidne i sulfidne spojeve s metalom što rezultira promjenom boje fasete (3, 24). Prodor hrane i utjecaj svjetla također mogu utjecati na boju fasete, što uzrokuje nezadovoljstvo pacijenata i bitno skraćuje vijek trajanja fasetirane krunice. Sljedeće svojstvo koje skraćuje vijek trajanja nadomjestka jest loša otpornost na abraziju. Poboljšanje svojstava polimera pokušava se postići s povećanim udjelom anorganskoga punila te poboljšanjem tehnologije polimerizacije. Tako suvremeni materijali sa silaniziranim hibridnim anorganskim punilima pokazuju bolju otpornost na abraziju (24). Najsigurnija retencija ljeske modeliranje je fasetnog ormarića i naziva se primarnom retencijom te se može poboljšati dodatnim sredstvima za retenciju u obliku mikroperlica, iglica ili mrežica (3, 24). Dijelovi metala ispod fasete mogu se obraditi pjeskarenjem ili elektrokemijskim nagrizanjem zbog povećanja površine i posljedične mehaničke veze između estetskoga materijala i metala (3).

6.5. Metal-keramička krunica

Metal-keramička krunica podrazumijeva napečenje keramike, zbog zadovoljavanja estetskoga standarda, na metalnu konstrukciju, koja osigurava čvrstoću, tvrdoću, trajnost i stabilnost nadomjestka (3, 19, 24). Prema Friedlander i suradnicima metal-keramička krunica ima i 2,8 puta veću čvrstoću od potpuno keramičkih krunica, što je posebno bitno u distalnom zubnom segmentu (19). Uz obične kontraindikacije za krunice, kao što su karijes, periapeksne lezije, nezbrinuta parodontološka bolest i nedovoljna preostala zubna supstanca, treba se ispostaviti i kontraindikacija zbog niskih kliničkih kruna te izražena morfologija pulpne komorice koja se obično susreće kod mlađih osoba (3). Brušenje za metal-keramičku krunicu zahtijeva opsežno uklanjanje zubnoga tkiva radi osiguranja prostora za debljinu metalne konstrukcije koja iznosi 0,3 – 0,4 mm kod plemenitih legura te 0,2 – 0,3 mm kod neplemenitih legura, uz dodatnih 0,5 – 1,5 mm za keramički materijal. Na taj način sprječava se lom te prosijavanje metalne konstrukcije (26). Kod brušenja brusi se zaobljena stepenica od 0,8 do 1,2 mm. Iznimka je metal-keramička krunica s keramičkim rubom gdje se primjenjuje brušenje na pravokutnu stepenicu radi osiguravanja mjesta za deblji sloj čvršćega keramičkog materijala. Incizalni brid te centralne kvržice potrebno je sniziti za 2,0 mm, dok se potporne snize za 1,5 mm kako bi se debljinom kompenzirala krhkoća keramike te osigurala strukturna trajnost krunice.

Osnovna konstrukcija može se izraditi lijevanjem, elektrodepozicijom zlata ili drugog metala na dubliranom modelu, primjenom metalne folije i glodanjem metalnog bloka. Dok se osnovna konstrukcija isproba u pacijentovim ustima, gleda se njezin dosjed, odnos prema mekim tkivima te raspoloživ prostor između susjednih zuba te antagonista, koji treba biti dostatan za debljinu estetskoga materijala (3). Sljedeća je faza napečenje keramike u laboratoriju. Odabrana keramika mora imati čvrstu vezu te usklađen toplinski koeficijent rastezanja sa slitinom, malu kontrakciju tijekom pečenja, dobru otpornost na opetovane cikluse pečenja, dovoljnu vlačnu i tlačnu čvrstoću, postojanost u ustima uz dobru reprodukciju boje te optičkih svojstva prirodnog zuba (24). Slijedi analiza vanjske površine, proba gotove krunice te eventualno potrebne korekcije (Slika 5.). Zatim se nadomjestak glazira radi zatvaranja napuklina i pora, uz dobivanje glatkoće i sjaja krunice. Za cementiranje se primjenjuje cink-fosfatni ili stakloionomerni cement (3).



Slika 5. Izgled gotove metal-keramičke krunice

6.6. Potpuna keramička krunica

Kada govorimo o estetskoj nadoknadi većeg gubitka zubne supstancije, optimalna opcija je izrada potpuno keramičke krunice. S obzirom na to da je potreba za fiksno-protetskom terapijom u djece i adolescenata često uzrokovana traumom gornjeg središnjeg sjekutića te da je vrhunska estetika jedan od najvažnijih kriterija uspjeha terapije, primjenjuju se potpuno keramičke krunice (2). Kontraindicirane su u slučajevima s premalo preostalog zubnog tkiva, loše oralne higijene, nepravilnog brušenja te uvjetno kod bruksizma (3).

Nepravilno brušenje podrazumijeva nedovoljno uklanjanje zubnog tkiva što dovodi do pojačanog naprezanja u labiolingvalnom dijelu krunice s tipičnim polumjesečastim lomom keramike (26). Veći obujam brušenja potreban je i za osiguranje minimalne debljine jezgre,

sazrijevanje svojstva unutarnje nijanse i radi oblikovanja biološki prihvatljivih kontura krunice (19). Kod preparacije u obzir uzimamo položaj zuba u zubnom luku te vrstu keramike iz koje je izrađen nadomjestak. Kod keramike uvijek primjenjujemo brušenje na stepenicu. Ona osigurava otpor žvačnim silama, štiti okolna meka tkiva te osigurava potrebnu debljinu materijala. Kod suvremenih keramičkih materijala, koji imaju savojnu čvrstoću veću od 350 MPa brusi se na zaobljenu stepenicu, dok je kod keramike s manjom čvrstoćom potrebna preparacija s pravokutnom stepenicom da bi se čvrstoća kompenzirala većom debljinom materijala. Preparacija završava supragingivno ili epigingivno radi očuvanja parodonta, što nam dopušta i estetika samog nadomjestka (3, 19, 26). U pravilu se zahtijeva brušenje od 1,5 do 2,0 mm incizalno odnosno 1,5 – 2,0 mm okluzalno te brušenje postraničnih stjenki za 1,0 – 2,0 mm za silikatnokeramičke odnosno minimalno 0,8 mm za oksidne keramike (3).

Keramika se može podijeliti na gliničnu keramiku, keramiku s udjelom stakla (u koje se ubrajaju staklokeramika i infiltracijska keramika) te oksidna keramika (27). Kad je u fronti potrebno postići maksimalno transludentni izgled krunice primjenjuje se glinična ili litij-disilikatna staklokeramika, dok se kod diskoloriranog zuba primjenjuju opaknija keramika ojačana leucitima te aluminij i cirkonij oksidna keramika (11). Za stražnje zube koji se žele nadoknaditi potpuno keramičkom krunicom potrebna je keramika velike vrijednosti čvrstoće, tvrdoće i lomne žilavosti, stoga je indicirana primjena cirkonij-oksidne keramike (24). Dok nadomjestci izrađeni od glinične keramike te nekih staklokeramika zahtijevaju adhezivno cementiranje, keramika savojne čvrstoće veće od 350 MPa omogućuje i konvencionalno cementiranje stakloionomernim cementom (3, 27).

Potencijalne komplikacije pri brušenju zuba za krunice u djece i adolescenata uključuju iatrogeno oštećenje pulpe zuba mehaničkim otvaranjem pulpne komore, te toplinsku nekrozu pulpnog tkiva zbog širine dentinskih tubulusa i blzine pulpne komore.

7. NADOGRAĐNJE

Nadogradnja je fiksno protetski nadomjestak izrađen na endodontski liječenom zubu koji sa svojim intraradikularnim dijelom sidri u korijenu zuba, dok ekstraradikularni dio nadomješta po veličini, položaju i smjeru dijelove ili cijelu kliničku krunu izbrušenoga zuba (15). Indicirane su kod endodontski liječenih zubi kod kojih je izgubljen veći dio krune da se osigura stabilnost nadomjestka (28).

Apsolutne kontraindikacije za izradu nadogradnji su neliječeni periapikalni procesi, parodontopatije III. i IV. stupnja, vertikalne frakture zuba, cirkularna ulomljenost ostatka kliničke krune veća od 2 mm ispod razine gingive (15). Relativne kontraindikacije mogu biti anatomske-morfološke, endodontske i parodontološke. Anatomske morfološke kontraindikacije obuhvaćaju gracilne, svijene ili izrazito spljoštene korijene. Endodontske kontraindikacije neadekvatno su ispunjeni korijenski kanali bez periapikalnoga procesa, zubi s tek završenom endodontskom terapijom koji su osjetljivi na perkusiju te adekvatno ispunjeni korijenski kanali s neizlječenim periapikalnim procesima. U parodontološke kontraindikacije ubrajamo parodontopatije I. i II. stupnja (3).

Nadogradnje se prema načinu izrade dijele na individualne i konfekcijske, a prema materijalu na metalne i bezmetalne (3).

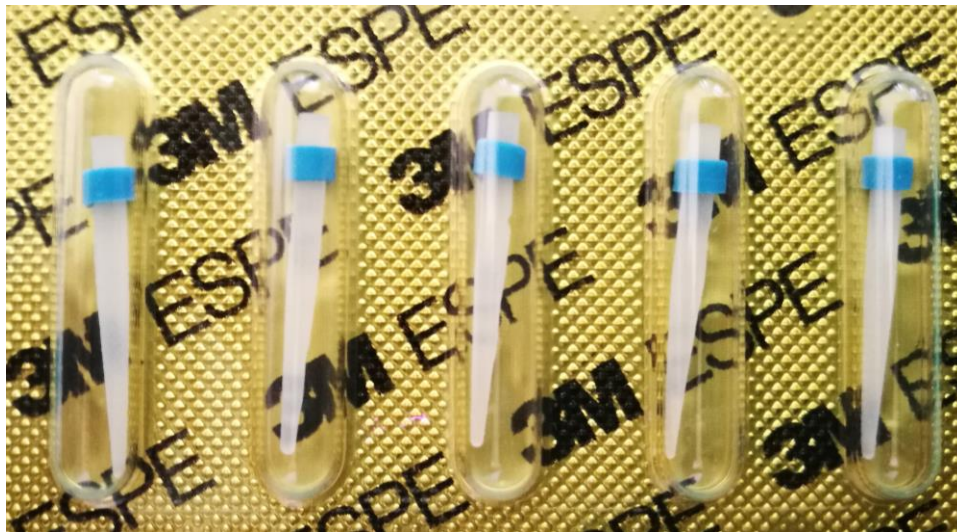Bez obzira na vrstu nadogradnje, optimalna duljina intraradikularnoga dijela preparacije iznosi $\frac{2}{3}$ duljine, a minimalna $\frac{1}{2}$ duljine korijena uz očuvano apikalno brtvenje postignuto endodontskom terapijom (15). U presjeku ne prelazi $\frac{1}{3}$ debljine korijena, ljevkastog je oblika i stijenke blago divergiraju prema koronarnu. Preparacija se izvodi kolječnikom i standardiziranim svrdlima te proširivačima za prepariranje i oblikovanje korijenskih kanala za nadogradnje (3). Preparacija ekstraradikularnoga dijela izvodi se uz vodeno hlađenje u oblik brušenoga zuba s najširim dijelom uz gingivni rub, bez oštrih rubova (15).

Individualne nadogradnje mogu se izraditi izravnom ili neizravnom tehnikom. Kod obje tehnike potrebna je preparacija intraradikularnog i koronarnog dijela zuba, a za razliku od izravne tehnike, gdje se modelacija nadogradnje i njezina obrada završava u pacijentovim

ustima od strane stomatologa, kod neizravne tehnike modelaciju same nadogradnje čini zubni tehničar u laboratoriju. Gotovi modelat nadogradnje zubni tehničar izlijeva iz odabranoga materijala kao što su paladij-srebro, kobalt-krom ili platinsko-zlatna legura ili se izrađuju od cirkonij-oksidge keramike s CAD/CAM tehnikom (3).

Konfekcijske nadogradnje sastoje se od intraradikularnog dijela i koronarnog dijela. Intraradikularni dio osigurava prilijevanje i retenciju nadomjestka u kanalu, dok se koronarni dio oblikuje u bataljak s aplikacijom materijala za nadogradnju bataljka (3). S obzirom na vrstu materijala od kojega su izrađeni, dijelimo ih na metalne i bezmetalne konfekcijske nadogradnje. Prema obliku razlikujemo pasivne, koji se drže uglavnom koničnom ili cilindričnom površinom i retiniraju pomoću cementa, i aktivne, koji imaju navoje (29). Kod pasivnih metalnih konfekcijskih nadogradnja prednost se daje cilindričnom obliku zbog veće retencijske sposobnosti i izbjegavanja djelovanja poput klina koji se zapaža kod konusnih nadogradnja. Retencija se može poboljšati većom dodirnom površinom cementa u nadogradnji, što se postiže brazdama ili utorima. Retenciju aktivno ostvaruju kolčići s navojima koji se urezuju u dentin, ali se kod tih nadogradnji opterećenje znatno prenosi na stijenke korijenskoga kanala, a to može uzrokovati frakturu korijena (3).

Nemetalne nadogradnje obuhvaćaju keramičke i kompozitne ojačane vlaknima (Slika 6.). S estetskoga stajališta potrebno ih je primjenjivati kod protetskih nadomjestaka od bezmetalne keramike gdje metalni kolčići ometaju transmisiju svjetla i vode k nezadovoljavajućim izgledu (30). Dok se keramičke nadogradnje odlikuju izuzetnim estetskim i biološkim svojstvima, njihov nedostatak jest ograničena mogućnost obrade nadogradnje jetkanjem i silanizacijom što smanjuje njihovu primjenu (3). Kod korijenskih nadogradnja od cirkonij-oksidge potrebno je imati na umu njihov visok modul elastičnosti koji može pod žvačnim opterećenjem uzrokovati frakture korijena (29). Njihov drugi nedostatak jest nemogućnost revizije nakon cementiranja, pa se trebaju koristiti samo u odabranim slučajevima (31). Karbonske nadogradnje imaju visoku biokompatibilnost, otpornost na koroziju, mehanička svojstva slična dentinu, radiolucentne su i lako se odstranjuju primjenom otapala i prikladnoga instrumenta, ali je njihova crna boja ta koja ograničava njihovu primjenu (3). Kolčići ojačani staklenim vlaknima imaju karakteristike slične prirodnim zubima, osiguravaju ravnopravniji raspored sila te tako smanjuju rizik od frakture korijena, omogućuju čuvanje radikularne supstancije te u kombinaciji s adhezivnim tehnikama cementiranja osiguravaju dobro brtvljenje sustava korijenskih kanala (29).



Slika 6. Konfekcijske nadogradnje iz kompozita

Materijali za izradu bataljka jesu amalgam, kompozit i staklenoionomerni cement. Dok amalgam najbolje podnosi opterećenje, on se napušta zbog estetskih razloga. Staklenoionomerni cementi odlikuju se karijesprotektivnim učinkom i niskim koeficijentom termičke ekspanzije, ali su slabije čvrstoće od kompozita (3). Optimalan odabir je nadoknada koronarnog dijela kompozitom u kombinaciji s adhezivno cementiranim vlaknasto ojačanim kompozitnim kolčićem. Ovakva nadogradnja osigurava primjerene mehaničke karakteristike homogenog monobloka zub-kolčić-bataljak, te estetske prednosti zbog svoje boje.

Za cementiranje korijenskih kolčića mogu se koristiti cink-oksifosfatni cement, staklenoionomerni cement za metalne kolčiće, dok se vlaknastoojačani cementiraju adhezivno s kompozitnim cementom koji polimerizira kemijski ili dualno (29).

Kod osoba mlađe životne dobi potrebno je obratiti pozornost na široku pulpnu komoricu i na štednju zubnoga tkiva. Lijevane nadogradnje često su jako široke radi voluminoznosti pulpne komore, što povećava mogućnost frakture korijena. Zbog estetskih zahtjeva izbjegavaju se metalne nadogradnje, pa u prvi plan dolaze vlaknima ojačani kompozitni kolčići koji adhezijskim cementiranjem rezultiraju monoblokom između dentina i nadogradnje (2).

8. MOSTOVI

Mostovi su konstrukcije za nadoknadu jednog ili više izgubljenih zubi, bilo radi opsežnog karijesnog procesa, traume ili kongenitalne anomalije. Dok se mostovi uspješno primjenjuju kod odrasle populacije, kod mladih osoba fiksni mostovi uzrokuju kočenje razvoja premaksile, asimetričnost spojeva premaksile s maksilama, pomak medijalne linije te kod višočlanih konstrukcija i mikrognatiju, stoga je njihova primjena kontraindicirana (2). Tako je terapija nadoknade izgubljenoga zuba najčešće konačno sanirana tek nakon završenoga rasta i razvoja koji se obično definira starosnom granicom od 18 godina. Ipak nedostatak zuba velika je sociološka i psihološka trauma mladoj osobi, zato se za privremenu nadoknadu zuba najčešće upotrebljavaju djelomične proteze. Ako situacija dopušta, mogu se izraditi i privjesni mostovi na jednom zubu, eventualno adhezivni most ili ako je pacijent uključen u ortodontsku terapiju, moguće je i u nju ugraditi zub koji nedostaje (2).

Adhezivni mostovi fiksni su nadomjestci za nadoknadu izgubljenoga zuba koji se izgrađuju od kompozita ojačanog vlaknima. Smatraju se privremenim ili uvjetno trajnim fiksnim nadomjestcima u slučaju gubitka zuba u fronti kod pacijenata s nezavršenim rastom i razvojem, zato je bitno, da se fiksiraju samo za jedan zub nosač. Kontraindicirani su kod dijastema, dubokoga zagriža, bruksizma, parodontno komprimiranih zubi, velikih ispuna na susjednim zubima te kod nesuradljivih pacijenata. Mogu se izraditi direktnom ili indirektnom metodom. Direktnom metodom najčešće se nadomještaju zubi za kraći period. Nedostajući zub može biti akrilatni zub ili kruna izgubljenoga prirodnog zuba s uklonjenim sadržajem komore pulpe te njezinim ispunjenjem kompozitom. Na palatinalnoj površini zuba preparira se žlijeb u kojega se postavljaju impregnirana vlakna. Kada je nadomjestak pripremljen, nadomjestak se adhezivno fiksira na oralnu plohu jednog od susjednih zubi. Nužna je provjera okluzije te artikulacije (8).

Privjesni most na jednom zubu može se primijeniti samo u predjelu slabijega žvačnog opterećenja, kod bilateralno uravnotežene okluzije s očuvanom visinom zagriža te ako je biološki faktor zuba nosača veći od zuba koji se nadoknađuje. Najčešće se koriste za nadoknadu lateralnoga sjekutića s očnjakom kao nosačem (15).

9. RASPRAVA

Izbor terapije uvijek ovisi o anamnezi, kliničkoj slici i rendgenskoj snimci, ali također i o cijeni, suradljivosti te željama pacijenata. Karijes može biti uzrok malih oštećenja zubnih tkiva koja se lako liječe restorativnim postupcima. Međutim, može biti i uzrok velikih destrukcija, gdje je ugrožen i vitalitet zuba, pa je potrebno uz endodontsku terapiju razmisliti o nadoknadi zubne krune krunicom. Kongenitalni poremećaji broja i položaja zubi često zahtijevaju interdisciplinarni pristup, uključujući ortodonta ili oralnoga kirurga u terapiju. Terapija abnormalnosti oblika, veličine, boje i strukture zuba često je želja pacijenata koji su nezadovoljni svojim osmijehom i kada nema funkcijskih smetnji i simptoma. Terapija ovisi o zahvaćenom zubu i težini oštećenja, često se najbolji estetski rezultat postiže primjenom fiksnoprotetskoga nadomjestka. Ipak se najčešće fiksnoprotetska terapija primjenjuje kod traume zubi. Razlog su tome česte ozljede (danas preko 50 % djece i mladih doživi dentalnu traumu prije 17. godine) u području fronte (32). Frakture su kruna od 26 do 76 % svih ozljeda zubi, a njihova terapija podrazumijeva primjenu kompozitnog ispuna, ljuskica ili krunica ili povezivanje frakturiranoga zubnog fragmenta adhezivnom tehnikom za preostali dio zubne krune (33).

Kod jednostavnih oštećenja vezanih s caklinom zuba u frontalnom segmentu primjena je estetskih ljusaka izvrsno rješenje. Današnjim materijalima i tehnikama moguća je izrada vrlo tankih ljusaka za koje je potrebna minimalna, ili čak nije potrebna, preparacija zuba. Tako se dodatna izloženost dentalnih tubula mehaničkim, termičkim i kemijskim podražajem svodi na najmanju moguću razinu. Druga prednost za primjenu kod mladih pacijenata jest njihova izvrsna estetika te mogućnost dobre veza sa zubnim tkivom primjenom adhezivnoga cementiranja.

Zubi u lateralnom segmentu mogu se restaurirati ispunom ili djelomičnom krunicom. Kod djece i adolescenata ipak njihova primjena nije česta. Razlozi tomu mogu biti nezavršeno izrastanje trajnih zuba, jako destruirane krune stražnjih zuba u ustima s visokim rizikom od karijesa i slabom kontrolom plaka te potreba za nešto većom preparacijom zuba.

Primjena krunica indicirana je kod nakon završetka rasta i razvoja oštećenog zuba. Kod pacijenata sa završenim rastom i razvojem zuba može se u teoriji primijeniti bilo koja vrsta krunica. Ipak većina mladih pacijenata daje prednost ispunjavanju estetskih zahtjeva. Danas zbog toga fasetirane i metalne krunice uopće ne dolaze u obzir. Metal-keramičke krunice mogu izgledati estetski prihvatljivo kada se uspješno maskira siva boja metala, ali je trajnost

nadomjestka češće narušena vremenom zbog prosijavanja metalnoga ruba. Tako optimalno rješenje za estetske krunice jesu krunice od potpune keramike. One su često želja naših pacijenata, ali je za njihovu primjenu potrebno dosta veliko reduciranje zubne strukture. Zbog toga je kod mladih pacijenata potrebna dobra analiza ne samo kliničke slike i anatomskih modela, nego i rendgenske snimke zbog procjene razvoja zubnoga korijena i same širine pulpne komorice koja je obilnija. Ipak, najnovija dostignuća u razvoju materijala omogućavaju i znatno tanje preparacije zuba za potpuno keramičku krunicu nego je to do sada bio slučaj. Posebno mjesto za primjenu krunica kod djece i adolescenata zauzimaju privremene krunice kojima se primjenjuje načelo faznoga pristupa. One su zavoj dentinske rane i marginalne gingive te mekih tkiva, omogućuju uspostavu funkcije i estetskoga izgleda te neometano provođenje oralne higijene (3). Privremene krunice koriste se i kod zaštite mliječnih zuba. Za restauraciju mliječnih zuba mogu se koristiti i čelične krunice. Mogu se primijeniti kod jako destruiranih mliječnih zubi, kao držač mjesta te za zaštitu kutnjaka, međutim zbog češćega nekooperativnog ponašanja male djece te buduće eksfolijacije, primjenjuje se konzervativna restorativna terapija (2).

Kod većih se oštećenja zuba sa zahvaćenom pulpnom komoricom nakon endodontske terapije i nedostatne količine zubnoga tkiva za retenciju ispuna izrađuju nadogradnje. One slijede iste principe izrade kao kod odraslih pacijenata. Računa treba voditi o očuvanju što više tvrdoga zubnog tkiva stijenke korijena pa se umjesto individualno lijevanih koriste konfekcijske nadogradnje. Osim manje mogućnosti frakture zubnoga korijena, posjeduju i bolju estetiku te mogućnost adhezivnoga cementiranja.

Poseban je problem kod fiksnoprotetske terapije u djece i adolescenata nadoknada izgubljenoga zuba. Primjena fiksnoga mosta nije moguća zbog zaustavljanja rasta čeljusti i nedopuštanja pravilnoga topografskog pozicioniranja zuba, dok je ugradnja implantata kontraindicirana zbog kasnijega nepovoljnog apikalnog položaja (2). Dok je u nekim situacijama moguća nadoknada zuba akrilatnim ili privjesnim mostom, oni često ne podnose jaka opterećenja. Tako se kroz razdoblje rasta i razvoja najčešće primjenjuje privremena djelomična proteza i tek nakon 18. godine počne konačna terapija nadoknade izgubljenoga zuba (2).

Sami postupci dijagnostike, primjene anestezije, uzimanja otiska, brušenja te izrade i cementiranja ne razlikuju se od istovjetne terapije u odraslih osoba. Ipak je potrebno više

pozornosti zbog anatomskih, fizioloških i morfoloških karakteristika zuba da ne bi došlo do komplikacija vezanih uz biološki dio konstrukcije. Osobitu pozornost potrebno je posvetiti estetici samoga nadomjestka koja ima veliku važnost za samoga pacijenata zbog njegova samopouzdanja i psihosocijalnoga razvoja.

10. ZAKLJUČAK

Razlozi zbog kojih je potrebno kod djece i adolescenata posvetiti posebnu pozornost fiksnoprotetskoj terapiji leže u samim anatomskim, morfološkim i fiziološkim posebnostima orofacijalnog sustava te dodatnim estetskim zahtjevima zbog uspostave osobnoga identiteta i slike vlastitoga tijela. Nadomjestci koji se koriste u terapiji uglavnom su ljuste, privremene krunice, potpune keramičke krunice te konfekcijske nadogradnje. Fiksna protetska terapija nadoknade izgubljenoga zuba često je odgođena zbog nezavršenoga rasta i razvoja koji onemogućava primjenu klasičnoga mosta ili ugradnju implantata. Kod odabira građivnoga materijala osim očitih estetskih svojstava potrebno je obratiti pozornost na mehanička i termička svojstva koja osiguravaju strukturnu trajnost nadomjestka te određuju i količinu brušenja zubnoga tkiva. Od mogućih terapija kod mlađih pacijenata uvijek odaberemo najmanje invazivnu terapiju koja uspješno rješava funkcijske, fonetske i estetske nedostatke.

11. LITERATURA

1. Radić, T. Vox populi – zlata knjiga pregovorov vsega sveta. Ljubljana: Mladinska knjiga; 1993.
2. Čatić, A., Jurić, H. Fiksnoprotetska terapija u osoba mlade životne dobi. Sonda. 2011; 12 (22): 57–8.
3. Čatović, A., Komar, D., Čatić, A. i sur. Klinička fiksna protetika krunice. Zagreb: Medicinska naklada; 2015.
4. WHO Expert Committee on Dental Health; World Health Organization., Standardization of reporting of dental diseases and conditions: report of an expert committee on dental health [Internet]. Geneva: World Health Organization; 1962 [cited 2015 August 21]. Available from: http://apps.who.int/iris/bitstream/10665/38150/1/WHO_TRS_242.pdf.
5. Köch, G, Poulsen, S. Pedodontija. Klinički pristup. Zagreb: Naklada Slap; 2004.
6. Štalo, J. i sur. Patologija i terapija tvrdih zubnih tkiva. Zagreb: Naklada Zadro; 1994.
7. Andreasen, F. M., Andreasen, J. O., Bakland, L. K., Flores, M. T. Traumatske ozljede zubi. Jastrebarsko: Naklada Slap; 2008.
8. Jurić, H. Dječja dentalna medicina. Jastrebarsko: Naklada Slap; 2015.
9. Škrinjarić, I. Traume zuba u djece. Zagreb: Globus; 1988.
10. Černi, K., Čuković-Bagić, I. Traume zuba u dječjoj populaciji. Sonda. 2010; 11 (20): 36–9.
11. Zlatarić Knezović, D. Osnove estetike u dentalnoj medicini. Zagreb: Hrvatska komora dentalne medicine; 2013.
12. Piwowarczyk, A., Blum, J., Abendroth, H. Non-prep restauracija ankiloziranog inciziva: prikaz slučaja. Quintessence Int. 2015; 2: 193–8.
13. Milardović, S, Mehulić, K, Soldo, M. „Non-prep“ ljuskice. Sonda. 2009; 10 (19): 78–9.
14. Čatić, A. Vestibularne keramičke ljuske. Sonda. 2007; 8 (14–15): 46–7.
15. Čatović, A., ur. Klinička fiksna protetika. Ispitno štivo. Stomatološki fakultet Zagreb, 1999.
16. Galiatsatos, A. A., Bergou, D. Šestogodišnja klinička evaluacija keramičkih inleja i onleja. Quintessence Int. 2008; 6: 565–70.
17. Grgečić, J. Zlatni, kompozitni i keramički inlay. Sonda. 2004; 6 (11): 58–61.
18. Wolfart, S. Kontrolna lista za optimiranje estetike kod krunica i mostova. Quintessence Int. 2011; 6: 511–23.
19. Schillinburg, H. T. Osnove fiksne protetike. Prema 3. izdanju. Zagreb: Media ogled; 2008.

20. Batinjan, G., Cupek, K., Jurić, H. Terapija avitalnih mliječnih zuba. *Sonda*. 2011; 12 (22): 40–7.
21. Karaca, S., Ozbay, G., Kragul, B. Restauracije mliječnih zuba cirkonijskim krunicama kod djece s ranim karijesom. *Acta Stomatol Croat*. 2013; 47 (1): 64–71.
22. Schwartz, S. Full Coverage Aesthetic Restoration of Anterior Primary Teeth [Internet] [cited 2017.Aug 21] Available from: www.dentalcare.com/en-us/professional-education/ce-courses/ce379/overview
23. Petrou, M. A., Liebegall, S., Splieth, C. H, Santamaia, R. M., Schmoeckel, J. Hall-tehnika – nova metoda za sanaciju karioznih mliječnih molara? *Quintessence Int*. 2016; 5: 617–24.
24. Jerolimov, V., urednik. Osnove stomatoloških materijala [Internet]. Zagreb: Sveučilište u Zagrebu, Stomatološki fakultet; 2005. [cited 2017 Aug 20]. Available from: https://bib.irb.hr/datoteka/192886.Osnove_stomatoloskih_materijala.pdf
25. Kosovel, Z., Ivaniš, T. Osnovni problemi izrade fasetirane krunice sa stajališta naših iskustava [Internet]. *Acta Stomatol Croat*. 1972.; 7 (3): 152–158 [cited 2017. Aug 22]. Available from: <http://hrcak.srce.hr/108090>
26. Mehulić, K. Keramički materijali u stomatološkoj protetici. Zagreb: Školska knjiga; 2010.
27. Milardović, S., Mehulić, K., Viskić, J., Jakšić, A. Cementiranje potpuno keramičkih protetskih radova. *Sonda* 2010; 11 (20): 52–5.
28. Kano, P., Baratieri, N. L., Gondo, R. Keramički nadomjesci – Razvoj i koncepti estetske rehabilitacije. *Quintessence Int* 2011; 5: 441–51.
29. Tschernitschek, H, Schwarze, T. Tehnološke karakteristike korijenskih nadogradnji – pregled. *Quintessence Int* 2005; 7: 607–20.
30. Krastl, G. Postendodontska restauracija – kolčić za korijenski kanal: kada i kako? *Quintessence Int*. 2005; 7: 621–35.
31. Meyenberg, K. Optimalna restauracija endodontski liječenih zubi – razmatranje sa strukturalnih i estetskih aspekata. *Quintessence Int* 2015; 5: 585–98.
32. Filippi, A. Traumatološke ozljede zubi – klasifikacija, terminologija i rizični čimbenici. *Quintessence Int*, 2009; 6: 559–62.
33. Sonntag, D. Restauracija fraktura kruna. *Quintessence Int* 2009; 6: 577–84.

12. ŽIVOTOPIS

Medeja Kerec rođena je 19. studenoga 1991. godine u Mariboru. Pohađala je osnovnu školu u Pesnici. Godine 2006. upisuje Prvu gimnaziju Maribor, koju završava 2010. godine. Stomatološki fakultet upisuje 2011. godine. Akademske godine 2015./2016. nagrađena je Rektorovom nagradom za timski znanstveni i umjetnički rad „*Individualizirana biorazgradiva mrežica za augmentaciju alveolarnog koštanog nastavka*“.