

Fiksnoprotetska opskrba zuba nakon endodontske terapije

Memić Cimbali, Filip

Master's thesis / Diplomski rad

2017

Degree Grantor / Ustanova koja je dodijelila akademski / stručni stupanj: **University of Zagreb, School of Dental Medicine / Sveučilište u Zagrebu, Stomatološki fakultet**

Permanent link / Trajna poveznica: <https://um.nsk.hr/um:nbn:hr:127:164026>

Rights / Prava: [Attribution-NoDerivatives 4.0 International/Imenovanje-Bez prerada 4.0 međunarodna](#)

Download date / Datum preuzimanja: **2024-10-03**



Repository / Repozitorij:

[University of Zagreb School of Dental Medicine Repository](#)





SVEUČILIŠTE U ZAGREBU
STOMATOLOŠKI FAKULTET

Filip Memić Cimbal

FIKSNOPROTETSKA OPSKRBA ZUBA NAKON ENDODONTSKE TERAPIJE

Diplomski rad

Zagreb, 2017.

Rad je ostvaren u Zavodu za fiksnu protetiku Stomatološkog fakulteta Sveučilišta u Zagrebu.

Mentor: Prof.dr.sc. Dragutin Komar, Zavod za fiksnu protetiku, Stomatološki fakultet Sveučilišta u Zagrebu

Lektor hrvatskog jezika: doc. dr. sc. Maja Opašić, prof. hrvatskoga jezika i književnosti i povijesti

Lektor engleskog jezika: Tomaš Gaj, magistar edukacije engleskog i njemačkog jezika

Sastav povjerenstva za obranu diplomskog rada:

1. _____

2. _____

3. _____

Datum obrane rada: _____

Rad sadrži: 30 stranica

0 tablica

7 slika

1 CD

Osim ako nije drukčije navedeno, sve ilustracije (tablice, slike i dr.) u radu su izvorni doprinos autora diplomskog rada. Autor je odgovoran za pribavljanje dopuštenja za korištenje ilustracija koje nisu njegov izvorni doprinos, kao i za sve eventualne posljedice koje mogu nastati zbog nedopuštenog preuzimanja ilustracija odnosno propusta u navođenju njihovog podrijetla.

ZAHVALA

Hvala roditeljima, baki, tetki i mojoj Sari koji su mi bili podrška tijekom studiranja.

Zahvaljujem svojem mentoru prof. dr. sc. Dragutinu Komaru na stručnoj pomoći i savjetima.

Fiksnoprotetska opskrba zuba nakon endodontske terapije

Sažetak

Mnogobrojne mogućnosti oštećenja zuba iziskuju potrebu za liječenjem različitim pristupom. Stupanj oštećenja polazna nam je točka u određivanju terapije. Ispuni su adekvatni kod manjih zubnih kvarova, dok kod oštećenja, koja zahtijevaju nadogradnju izgubljenog tkiva, koristimo nadogradnje i krunice. Načine otiskivanja i preparacije terapeut odlučuje u skladu sa svojim mogućnostima i znanjem. Materijal, koji koristimo pri nadoknadi, često nam određuje položaj defekta. Estetski prihvatljiviji materijali se koriste u području prednjih zubi, dok straga neovisno o estetici moramo zadovoljiti druge uvjete. Danas najčešće izrađujemo nadogradnje i krunice. Nadogradnje mogu biti konfekcijske i individualne, a razlikuje se način izrade.

Krunice se izrađuju od različitih materijala i različitim načinima izrade. Bilo da se izrađuju od metal keramike sustavom navoštavanja ili potpune keramike CAD-CAM tehnikom cilj im je isti. Glavni je cilj terapije nadomještanje funkcije, estetike, profilakse i zaštite preostalog dijela. Mogućnosti postizanja precizne izrade daju nam dobre kliničke rezultate. Redovitim kontrolama i održavanjem postiže se oralno zdravlje i dugogodišnja funkcija.

Ključne riječi: fiksnoprotetska terapija; nadogradnje; krunice

Fixed Prosthetic Supply of the Tooth after Endodontic Therapy

Summary

Due to numerous potential dental damages, it is necessary to take a different approach in treatment. The extent of damage serves as the starting point in determining the course of therapy. Dental fillings are appropriate for cases of common tooth decay, whereas crowns and bridges are used to restore the lost dental tissue. Impressions and preparations are determined by the therapist according to best of his abilities. The material used in restoration often determines the location of the defect. The aesthetically acceptable materials are ideal for anterior teeth, while restoring posterior teeth requires meeting other requirements. The most common procedures today include restorations and crowns. The former are either direct or indirect, with differences in the choice of materials.

The crowns are fabricated from various materials in different ways. Whether they are made from metal ceramics using wax-up techniques or from all-ceramic materials using the CAD-CAM technique, the aim remains the same – restoring the function, aesthetics, prophylaxis and protection of the remaining part of the tooth. The ability to perform precise restorations yields favorable clinical results. Regular check-ups and preservation are essential for oral health and long-term dental function.

Key words: fixed prosthetic supply, restorations, crowns

SADRŽAJ

1. Uvod	1
2. Preprotetska dijagnostika i priprema	4
2.1. Nadogradnje	9
2.1.1. Podjela nadogradnji	9
2.1.2. Konfekcijske nadogradnje	10
2.1.3. Individualne lijevane nadogradnje	12
2.1.4. Klinički neuspjesi u terapiji nadogradnjama	15
2.2. Krunice	15
2.2.1. Indikacije za izradu	16
2.2.2. Podjela po vrsti materijala	16
2.2.3. Brušenje	17
2.2.4. Otiskivanje	17
2.2.5. Laboratorijska izrada	18
2.2.6. Izrada krunica tlačenjem	18
2.2.7. CAD/CAM tehnika	18
2.2.8. Cementiranje	19
2.3. Održavanje i trajnost nadomjestka	19
3. Rasprava	21
4. Zaključak	24
5. Literatura	26
6. Životopis	29

Popis skraćenica

CAD/CAM- computer-aided design/computer-aided manufacturing

1. UVOD

Stomatognati sustav i njegova funkcijska vrijednost određeni su usklađenošću genetski determiniranih oblika pojedinih organa koji ga čine s njihovom funkcijskom dinamikom. Stoga će svako oštećenje na bilo kojem organu u većoj ili manjoj mjeri rezultirati smanjenjem funkcijske vrijednosti cijeloga sustava. U svojim istraživanjima sada već davne 1976. godine Johnson, Schwartz i Blackwell navode kako su u zadnjih 40-ak godina liječenja pulpnih bolesti, a time i česta devitalizacija zuba, porasli za 95%, što se može tumačiti promjenom stava o potrebi liječenja zuba, temeljitoj biomehaničkoj pripremi korijenskog kanala, kvalitetnim materijalima i postupcima liječenja (1). Može se pretpostaviti da je potreba za endodontskom terapijom u današnjoj dentalnoj medicini, ipak, manja zbog razvoja novih materijala i tehnika rada u restaurativnoj dentalnoj medicini i uz veću brigu pacijenata o oralnom zdravlju. Ipak, unatoč tim činjenicama još uvijek je endodontska terapija realnost koja u svakodnevnom radu protetičara nameće pitanje odgovarajuće terapije s obzirom na to da se devitalizirani zubi, posebice mehaničkim svojstvima, u mnogočemu razlikuju od zdravih, vitalnih zuba.

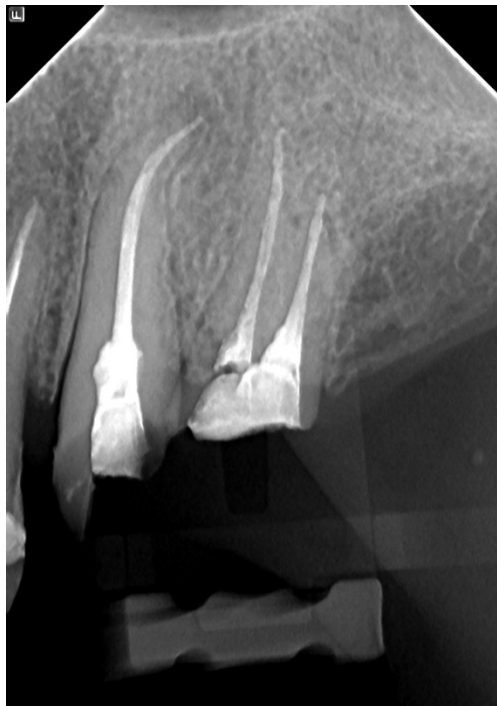Zubna pulpa ima značajnu ulogu vezanu uz osjetljivost, hidrataciju i obranu zuba (2). Za provođenje endodontske terapije potrebno je odstraniti sve dijelove krune zahvaćene karijesom i osigurati nesmetani pristup korijenskim kanalima čime se već i onako strukturno oslabljeni zubi dodatno oslabljuju (3). Istraživanja su pokazala povećanu pojavnost fraktura na liječenim zubima jer gubitkom vitalnog tkiva dolazi do nedostatka hidratacije i posljedične promjene fizičkih i mehaničkih svojstava dentina (4, 5). Time se pod djelovanjem sila koje nastaju kao rezultat zvačnih i izvanžvačnih aktivnosti stomatognatoga sustava povećava mogućnost fraktura kliničke krune odnosno korijena.

Svrha ovog rada je prokazati mogućnosti i važnosti interdisciplinarnе suradnje, između protetičara i drugih grana stomatologije, kao cjelovite terapije.

Vrlo česta posljedica endodontskog liječenja je i diskoloracija zuba uzrokovana ostacima nekrotičnoga zubnog tkiva i materijala za punjenje (2). Mikropropusnost kao potencijalni uzrok endodontskoga, a finalno i protetskog neuspjeha posljedica je kontaminacije korijenskoga kanala slinom (6) (Slika 1.).

Ponekada se endodontski liječeni zubi zbog jednostavnosti i brzine izrade opskrbljuju samo ispunom. Ukoliko nedostaje veća količina tvrdoga zubnog tkiva takva terapija nije najbolje rješenje i treba razmišljati o protetskom zbrinjavanju zuba.

Svako veće oštećenje kliničke krune zuba, koje smanjuje njenu veličinu više od 25%, zahtijeva nadoknadu izgubljenoga dijela kako bi se osigurala dovoljna retencijska površina za budući fiksno-protetski rad (1). Gubitkom caklinskog i dentinskog tkiva u većoj ili manjoj mjeri kao i gubitak jednog ili više zuba u lateralnim segmentima čeljusti, do kojih dolazi uslijed patoloških procesa, karijesa, traume itd. posredno će smanjiti mastikatornu efikasnost, a neposredno će imati uticaja na funkcijske promjene cijeloga stomatognatog sustava. Veće oštećenje ili gubitak zuba u prednjem segmentu vezano je uz navedeno i s promjenama u estetici i fonaciji, što je kod tog segmenta svakako primarni problem.



Slika 1. Rtg slika zuba nakon provedenog endodontskog liječenja.

Preuzeto s dopuštenjem autora: Dragutin Komar

Odabir odgovarajuće protetske terapije, čija će osnova biti endodontski liječen zub, ovisi o poznavanju mnogobrojnih čimbenika koji uključuju endodontske, parodontološke, restaurativne i okluzijske principe kako bi se definitivno i u potpunosti riješilo pitanje čvrstoće zuba i retencije budućeg fiksno-protetskog rada. Stoga postavljanje pravilne dijagnoze i određivanje terapije mora biti temeljeno na potrebama pacijenata u skladu s medicinskim, etičkim i osobnim okolnostima.

2. PRETPROTETSKA DIJAGNOSTIKA I PRIPREMA

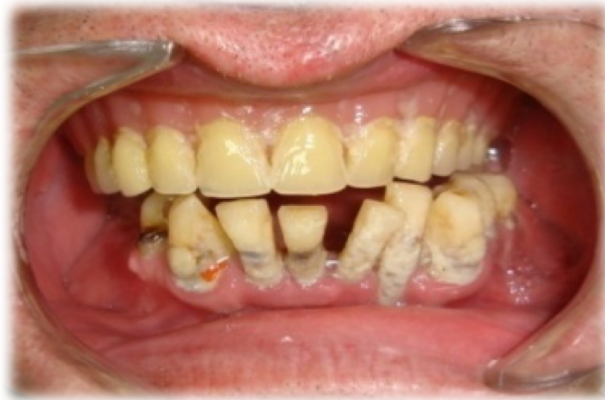Prvi korak u nizu postupaka kojim dolazimo do potpune protetske rehabilitacije pacijenta svakako je dobra dijagnoza koja predstavlja proces prepoznavanja promijenjenog stanja, njegovo istraživanje i ustanovljenje uzroka. Pri tom se koristimo općom medicinskom i dentalnom anamnezom, intra i ekstraoralnim pregledom, radiografskim pretragama, ispitivanjem postojećih zuba i vitaliteta pulpe, ispitivanjem opsežnosti karijesnih lezija, stanja postojećih protetskih radova i svih čimbenika vezanih za zube i pripadajuća okolna tkiva koji imaju izravan utjecaj na uspjeh ili neuspjeh provedene protetske terapije.

Posebnu je pozornost potrebno posvetiti parodontnom sustavu jer su stomatološka protetika i parodontologija međusobno usko povezane. Kada se radi o opsežnim karijesnim lezijama koje se često šire u područje marginalnog parodontnog tkiva i zbog kojih je potrebno provesti endodontsku terapiju potrebna je posebna pozornost i međusobna suradnja endodonta, parodontologa i protetičara kako bi se izbjegle neželjene posljedice i doveo u pitanje cjelokupni uspjeh provedene terapije. Ukoliko preostala tvrda tkiva zuba ne pružaju dovoljno jaku potporu rekonstrukcijskom materijalu, osobito kada granica kaviteta seže do ili duboko ispod ruba gingive, potrebno je procijeniti potrebu, a nakon provođenja i uspješnost endodontske terapije kako bi se sa sigurnošću moglo započeti i s protetskom terapijom.

Bender i suradnici (7) navode pet kriterija procjene uspješnosti endodontske terapije:

- odsutnost bola ili edema
- nestanak fistule ukoliko je postojala
- sačuvanost funkcije
- odsutnost znakova daljnje destrukcije tkiva
- radiološki dokaz potpune odsutnosti ili ograničenja područja patoloških promjena nakon razdoblja od 6 mjeseci do 2 godine.

Kvalitetna RTG dijagnostika će, uz klinički pregled, omogućiti utvrđivanje dubine karijesa posebice na aproksimalnim plohama zuba i ukazati na prisutnost sekundarnog karijesa oko postojećih ispuna ili ruba postojećih krunica (Slika 2.). Procjenom kvalitete endodontskog liječenja, stanja parodontne membrane i okolnog koštanog tkiva i prisutnosti parodontnih džepova bit ćemo u mogućnosti donijeti pravovaljanu odluku o potrebnoj terapiji i izgledima za njen uspjeh. U lakšim patološkim stanjima, kao što je reverzibilna upala gingive, terapijski su postupci usmjereni prema odstranjenju tvrdih i mekih zubnih naslaga u kojima su mikroorganizmi uzročnici upale.



Slika 2. Klinički pregled. Preuzeto s dopuštenjem autora: Dragutin Komar

Uz navedeno, prije početka protetske terapije često je potrebno provesti i niz drugih preprotetskih pripremnih postupaka. Svaka neuobičajena osjetljivost, oteklina ili vidljiva promjena na mekim ili tvrdim tkivima stomatognatoga sustava zahtjeva specifičnu terapiju kojom će se uspostaviti potrebni uvjeti za izradu protetskoga rada. Kompleksne čimbenike, koji će imati direktnog uticaja na uspjeh provedene terapije, nemoguće je složiti određenim redom važnosti jer se njihov relativan odnos mijenja kod svakoga novog kliničkog slučaja.

Bez obzira na uspješnost provedene endodontske terapije potrebna je stručna i objektivna procjena stanja okolnih tkiva i zuba kojem će se protetskim postupcima nadograđivati klinička kruna.

Prema Johnsonu i sur. (1) potrebno je uzeti u obzir i sljedeće elemente:

- je li uopće moguća protetska sanacija zuba
- postoji li osim određenog zuba potreba za protetskom opskrbom kvadranta, luka ili cjelokupnog stomatognatog sustava
- kakvo je stanje parodonta (pričvrtna gingiva, džepovi i njihova dubina, postojanje furkacija)
- postoji li resorpcija alveolarne kosti i klimavost zuba
- kakav je odnos zuba i okluzalne ravnine
- kakav je biološki faktor zuba u odnosu na njegov položaj u zubnom nizu

- kakav je značaj zuba u odnosu na cjelokupni plan protetske terapije
- u kojoj je mjeri pacijent zainteresiran da sačuva svoje zube
- kolika je cijena predložene cjelovite terapije.

Glavna zadaća endodontske i nakon nje provedene protetske terapije je zadržati prirodan izgled zuba s maksimalnom funkcijom i zadovoljavajućom estetikom (8). Opće je priznato da cjelovita terapija endodontski izliječenih zuba ne ovisi samo o uspješnom liječenju korijenskih kanala nego i o naknadnoj protetskoj rekonstrukciji kliničke krune zuba (9).

Dok se neuspjeh u liječenju korijenskih kanala može pokušati ispraviti revizijom punjenja, neprikladno poslijeendodontski opskrbljen zub gubi se zbog frakture oslabljene krune ili korijena ili pri odstranjivanju već postojeće intraradikularne nadogradnje tijekom revizije punjenja kanala. Zbog tih razloga oblikovane su temeljne odrednice poslijeendodontske opskrbe s ciljem trajnog uspjeha (10):

- omogućiti potpuno brtvljenje pristupnog otvora restaurativnim nadomjestkom
- osigurati rezistenciju preostale zubne strukture i retenciju i rezistenciju ispuna
- zadovoljiti funkcijske i estetske zahtjeve.

Izloženost materijala za punjenje oralnom fluidu kroz pukotine između ispuna i zuba vrlo će brzo dovesti do otapanja punjenja u kanalu. Popuštanjem hermetičkoga brtvljenja korijenskoga kanala nastaju prostori kontaminirani slinom u koje naseljavaju bakterije i gdje nailaze plodno tlo za rast i razmnožavanje (11–14). Ubrzo se uspostavlja i izravna komunikacija s periapexnim tkivom pri čemu i najčvršća restaurativna konstrukcija više nema svoju ulogu (10).

Brzina prodora bakterija i sline varira od pacijenta do pacijenta i od zuba do zuba, pa razmjerno vrijeme ekspozicije koje zahtijeva reviziju nije poznato (10). Torabinejad (14) je u *in vitro* pokusima dokazao prodor bakterija kroz cijelu dužinu poslijeendodontski neopskrbljena korijenskoga kanala u razdoblju od 19 do 42 dana.

U općenitim smjernicama terapije navedeno je da neopskrbljeni endodontski liječeni zubi mogu najviše 3 mjeseca opstati u usnoj šupljini, a nakon toga je obvezna revizija punjenja (10). U slučaju odgođene poslijeendodontske terapije potrebno je osigurati odgovarajuću

privremenu restauraciju kako neprikladan izvor ne bi bio uzrokom lomova i nastanka pukotina unutar restauracije, zubnoga tkiva ili u cementu (15).

Protetska indikacija za endodontsku terapiju zuba

Nakon provedenoga kliničkog pregleda i donošenja plana protetske terapije česta je potreba za devitalizacijom pojedinih zuba bez obzira na stanje njihovih kliničkih kruna. Stoga su često protetske indikacije uvjetovane potrebom stvaranja preduvjeta za kvalitetno provođenja protetske rehabilitacije u postupku sanacije djelomično bezubih pacijenata.

Protetske indikacije za endodontsku terapiju zuba su kada:

- je zubna kruna vitalnog zuba izrazito oštećena ili prekratka za dovoljnu retenciju trajnom nadomjestku pa postoji potreba izrade nadogradnje
- je zub u supraokluziji čime remeti međučeljusne odnose i mora se skratiti, što obično uzrokuje otvaranje zubne pulpe
- postoji potreba za uvrštavanjem nagnutog zuba u normalan zubni niz koji će biti dijelom protetske konstrukcije
- se radi o prednjim zubima s velikim gubitkom dijela anatomske krune i s podminiranom caklinom i dentinom te gubitkom incizalnog brida
- dođe do gubitka krune zuba zbog loma u cervikalnoj trećini
- se radi o avitalnom zubu nosaču mosta u stražnjem segment čeljusti (prijenos žvačnih sila na veći dio korijena)
- se žele djelomično ispraviti ortodontske anomalije izradom nadogradnje i odgovarajućim protetskim nadomjestkom
- se radi o pretkutnjacima koji u području vrata zuba imaju uzak pojas dentina jer je koncentracija naprezanja na cervikalnom području zuba nosača izrazito velika pa treba izraditi nadogradnju i na taj način zaštititi zub od frakture.

2.1.NADOGRADNJE

Nadogradnje su protetski nadomjesci kojima nadomještavamo dio ili cijelu kliničku krunu zuba neophodnu za retenciju, rezistenciju i položajnu stabilnost protetskoga rada. Nekada se smatralo da se njima očvršćuju avitalni zubi koji s vremenom postaju neelastični i krtiji zbog gubitka vode i promjena u organskom i anorganskom matriksu dentina.

Osim već navedenih protetskih indikacija za devitalizaciju odnosno endodontsko liječenje i nadograđivanje zubne krune, nadogradnje su apsolutne kontraindicirane kada se radi o:

- vitalnim zubima
- zubima čija RTG dijagnostika ukazuje na neliječene periapeksne upalne procese
- stupnju 3 i 4 protetskih kriterija za procjenu stanja zdravlja parodonta (zub pomičan na osovinsku palpaciju, parodontni džep seže do apeksa korijena zuba)
- cirkularnoj ulomljenosti ostatka kliničke krune zuba većoj od 2 mm ispod razine gingive
- karijesnoj leziji koja se spušta 2 mm ispod razine marginalne gingive
- zubima osjetljivima na osovinsku perkusiju bez obzira na to da je od endodontskog liječenja prošlo puno vremena.

Relativne kontraindikacije se odnose na kliničke slučajeve vezane uz stanja korijenskoga dijela zuba pri čemu procjena ovisi o znanju i iskustvu terapeuta.

2.1.1. Podjela nadogradnji

Podjela nadogradnji temelji se na vrsti materijala, načinu izrade i tehnici cementiranja.

Nadogradnje mogu biti individualne, konfekcijske i kombinirane.

Individualne nadogradnje mogu biti:

- lijevane kovinske

- tlačene staklokeramičke.

Konfekcijske nadogradnje mogu biti :

- kovinske
- karbonske
- keramičke
- staklenim ili keramičkim vlaknima ojačani kompoziti.

Kombinirane nadogradnje sastoje se od konfekcijskoga keramičkog kolčića i tlačene staklokeramičke jezgre.

Bez obzira na odabir tehnike i materijala za nadograđivanje kliničke krune zuba s protetskoga gledišta, svaka nadogradnja mora zadovoljiti „3R“ zahtjev:

- retencija („Retention“)
- učvršćivanje i pojačanje otpornosti („Resistence“)
- nadoknada („Replacement“).

Kada govorimo o načinima izrade nadogradnje to su:

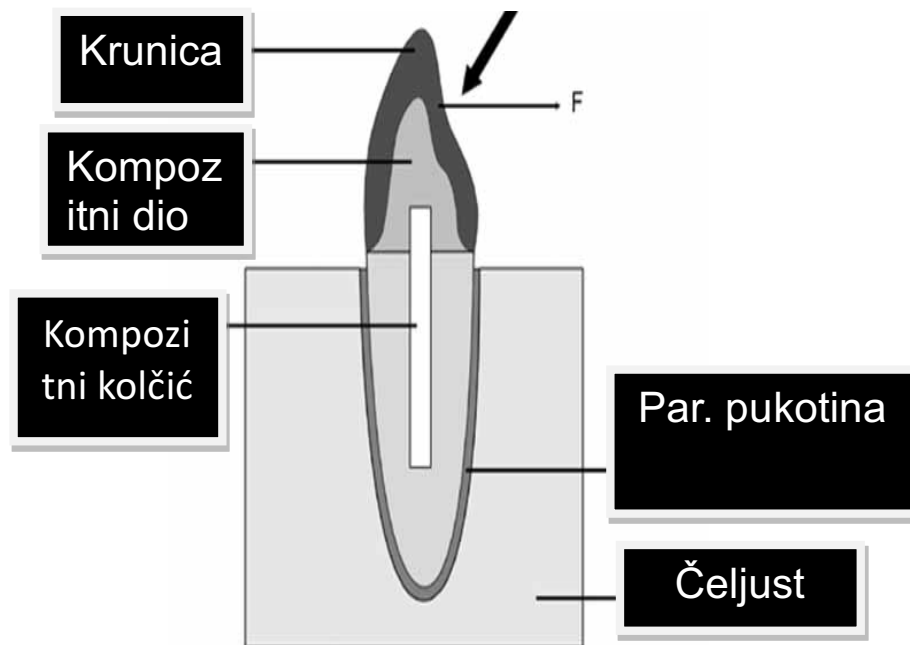
- direktni način
- indirektni način.

2.1.2. Konfekcijske nadogradnje

Najčešće se sastoje od kolčića koji predstavlja intraradikularni dio i jezgre koja čini njen koronarni dio.

Kolčiće dijelimo na metalne (mogu biti zlatni, pozlaćeni, titanski, čelični i mjedeni), dok su bezmetalni izrađeni od kompozita ojačanih karbonskim ili staklenim vlaknima (Slika 3.).

Dok se kolčić nakon prilagodbe cementira unutar isprepariranoga korijenskog kanala, jezgru izrađujemo modeliranjem direktno u ustima od amalgama, kompozitnih ili stakleno-ionomernih materijala.



Slika 3. Shematski prikaz konfekcijske nadogradnje s krunicom. Preuzeto s dopuštenjem autora: Dragutin Komar

Konfekcijske nadogradnje moguće je izraditi tijekom jednoga posjeta i ne zahtijevaju rad u zubotehničkom laboratoriju što ih čini ekonomičnijom i jednostavnijom alternativom. Mogu biti rigidne ili imati modul elastičnosti sličan ili čak veći od dentina. Takav modul elastičnosti omogućuje bolji prijenos sila na preostali dentin korijena, ali i veću koncentraciju sila u cervikalnoj trećini. Međumaterijal (cement) između ojačanja (intraradikularnog kolčića) i stijenke preostalog dijela kanala najčešće je prisutan u obilnoj količini (9).

Primarna uloga intrakanalnih kolčića je retinirati nadogradnju koja se koristi kao potpora završnoj restauraciji. Važno je napomenuti da se ugradnjom kolčića ne postiže veća otpornost endodontski liječenoga zuba jer uklanjanjem dijela dentina iz korijenskog kanala dolazi do smanjenja debljine stijenke i smanjenja fizičkih i mehaničkih svojstava preostalih zubnih tkiva. Ukoliko nakon završene endodontske terapije postoji zadovoljavajuća količina zubne strukture za daljni tijek terapije, opskrba zuba intraradikularnim kolčićem je nepotrebna (16).

Postavljanje kolčića indicirano je samo u slučajevima kada je:

- preostala zubna struktura nedovoljna za retenciju završnog rada

- kada imamo dovoljnu dužinu korijenskog kanala za postavljanje kolčića pri čemu ne dovodimo u pitanje adekvatno apikalno brtvljenje (17).

Postavljanje kolčića je kontraindicirano u slučaju:

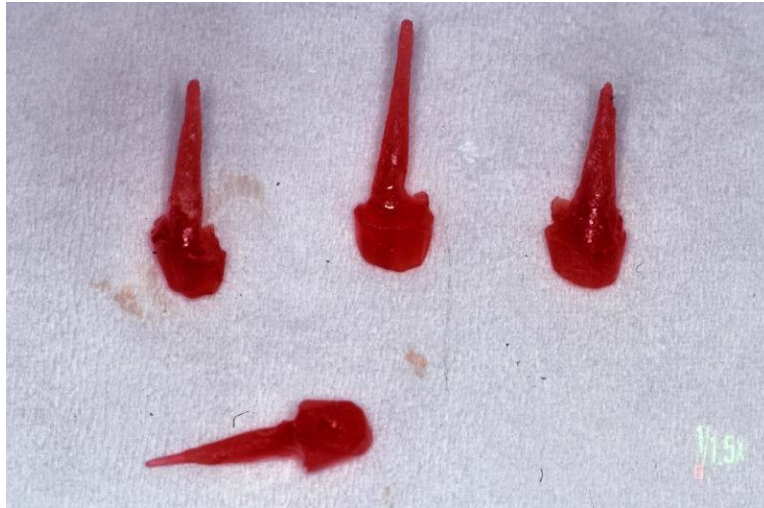- gracilnih, spljoštenih i jako zavijenih korijena
- neodgovarajuće napunjenih korijenskih kanala s periapikalnim procesima
- smanjene vertikalne dimenzije u međučeljusnim odnosima kojih je uzrok patološka abrazija
- parodontopatije trećeg i četvrtog stupnja (apsolutna kontraindikacija)
- vertikalne frakture korijena zuba te horizontalne i kose frakture koje sežu ispod razine alveolarne kosti (18).
-

2.1.3. Individualne lijevane nadogradnje

Izrađuju se indirektnom ili direktnom tehnikom modelacije u suradnji sa zubotehničkim laboratorijem.

U preparaciji zuba za nadogradnju najčešće koristimo posebna kalibrirana svrdla. Razlikujemo svrdla za inicijalnu pripremu kanala te svrdla za preparaciju korijenskog i koronarnog dijela (19).

Individualne nadogradnje mogu se oblikovati u ustima direktnim postupkom tako da se akrilatni kolčić prilagodi isprepariranom korijenskom kanalu (intraradikularni dio), a zatim se samopolimerzirajućim akrilatim instrumentom, kistom i svrdlima oblikuje njen koronarni dio. Tako izmodelirana nadogradnja se nakon ulaganja izlijeva u zubotehničkom laboratoriju. (Slika 4.)



Slika 4. Individualna nadogradnja. Preuzeto s dopuštenjem autora: Dragutin Komar

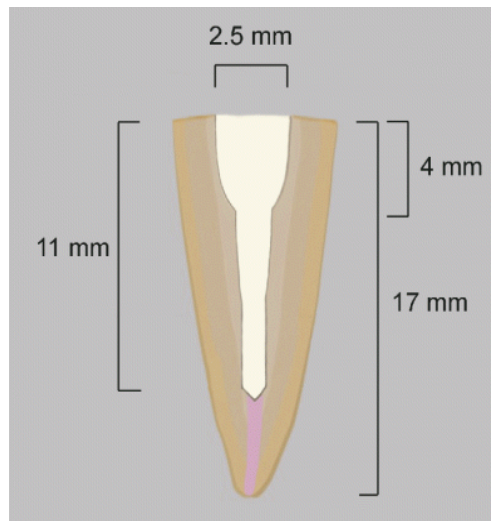
Indirektna tehnika izrade individualne lijevane nadogradnje izrađuje se na način da se uzima otisak unutarkorijenskog isprepariranog prostora zajedno s preparacijom ostatnog dijela krune, te se ovisno o vrsti nadogradnja modelira u vosku ili samopolimerizirajućem akrilatu u zubotehničkom laboratoriju (Slika 5.).



Slika 5. Način izrade. Preuzeto s dopuštenjem autora: Dragutin Komar

Ukoliko se radi o metalnim nadogradnjama izrađuju se od plemenitih i poluplemenitih slitina ili plemenitog čelika, a bezmetalne od kompozitnih materijala ojačanih vlaknima ili uporabom keramičkih materijala baziranih na cirkonij-oksidnoj keramici.

Prednost individualnih nadogradnji je u tome što su one u potpunosti prilagođene obliku i duljini korijenskoga kanala svakog pojedinog zuba za koji se izrađuju (Slika 6.). Takve nadogradnje cementiraju se u korijenski kanal i kada su pravilno izrađene gotovo je nemoguće njihovo kasnije uklanjanje i revizija punjenja korijenskoga kanala. Uglavnom su vrlo rigidne (neelastične) te pomoću vrlo male količine spojnog međumaterijala (cementa) zajedno sa zubom tvore monoblok.



Slika 6. Princip preparacije korijenskog djela zuba. Preuzeto s dopuštenjem autora: Dragutin Komar

Vertikalne sile uglavnom su dobro distribuirane i najjače su oko vrha individualne nadogradnje. Ekscentrične lateralne sile prenose uglavnom preko vrha nadogradnje (princip poluge) no ukoliko je nadogradnja dovoljne duljine te sile su uglavnom malene.

Metalne nadogradnje uglavnom nude bolja mehanička svojstva u odnosu na bezmetalne koje predstavljaju prvi izbor kada je potrebno postići bolji estetski efekt odnosno pri izradi bezmetalnih krunica na odabranom zubu (Slika 7.).



Slika 7. Individualna lijevana nadogradnja. Preuzeto s dopuštenjem autora: Dragutin Komar

2.1.4. Klinički neuspjesi u terapiji nadogradnjama

Najčešći razlozi neuspjeha u terapiji nadogradnjama i intraradikalnim kolčićima su:

- perforacija stijenke korijena zuba pri preparaciji korijenskoga kanala
- lom korijena zuba uslijed preširoke preparacije korijenskoga kanala
- rascijep korijena zuba u slučaju ugradnje nadogradnje konusnog oblika
- odcementiravanje kratkih i tankih nadogradnji i kada je spojište nadogradnje i korijena zuba ispod razine gingive
- gingivitis uslijed hrapavog ili odstojećeg prijelaza kliničkog dijela nadogradnje na zub.

2.2. KRUNICE

Krunica je terapijsko sredstvo za zub od alopastičnoga materijala koje potpuno prekriva brušeni dio zuba. Pojam terapijskoga nadomjestka „krunica” označena je deminutivom, a treba ga strogo razlikovati od pojma kruna zuba. U morfološkom-anatomskom smislu razlikujemo kliničku i anatomsku krunu zuba. Pod pojmom kliničke krune zuba razumijevamo vidljivi dio zuba iznad gingivalnoga ruba i do te granice najčešće seže rub fiksnoga protetskog rada. Anatomski pojam klinički krune odnosi se samo na dio zuba pokriven caklinom i najčešće se ne podudara s pojmom kliničke krune, posebice u starijih pacijenata s oštećenim parodontom. Odluka o vrsti fiksnoprotetskog nadomjestka, krunice

kojim će se opskrbiti endodontski izliječen zub, ovisi o količini oštećenja kliničke krune zuba i njegovu položaju unutar zubnih nizova.

2.2.1. Indikacije za izradu

Osnovne su četiri indikacije za izradu krunice na zubu:

- a. estetska
- b. protektivna
- c. profilaktička
- d. protetska.

Estetska indikacija polazi od uporabe krunice kao terapijskoga sredstva kojim se ispravlja narušeni estetski sklad zuba s preostalim zubima i tkivima usne šupljine u vezi s njihovim oblikom, bojom, položajem ili veličinom. Uzroci su estetskim korekcijama višestruki. Najčešći su različiti oblici lomova tvrdih zubnih tkiva kao posljedica sanacije opsežnih karijesnih defekata.

Protektivna ili zaštitna indikacija odnosi se na izradu krunice na pojedinom zubu da bi se sačuvala njegova cjelovitost i zaštitio od mogućega prijevremenog loma.

Prifilaktička indikacija ima šire značajke i uključuje izradu krunice na zubu kako bi se ne samo spriječio mogući lom funkcijske krune zuba nego i prevenirala veća oštećenja u stomatognatom sustavu. To znači da će se izradom krunice uspostaviti ravnomjeran prijenos sila žvakanja na susjedne zube.

Protetska se indikacija odnosi na izradu krunice povezane s fiksnim ili mobilnim protetskim nadomjestkom.

2.2.2. Podjela po vrsti materijala

Krunice možemo podijeliti s obzirom na materijal od kojega su napravljene:

- a) Metalne krunice koje se danas najrjeđe koriste zbog svojih estetskih nedostataka. Odlikuju ih dobra mehanička svojstva te najmanje uklanjanje tvrdog zubnog tkiva.
- b) Metal-keramičke krunice odlikuje spoj metala kao podloge i keramike kao obložnog materijala. Prednost je velika čvrstoća, a glavni nedostatak što se za potrebe estetike rub krunice mora smjestiti subgingivno, a to može narušiti parodontno zdravlje.

- c) Potpuno keramičke krunice su estetski najprihvatljivije, velike čvrstoće te otporne na nakupljanje plaka. Glavni nedostatak je potrebno opsežnije brušenje zuba. Indicirane su u području estetske zone.

2.2.3. Brušenje

Fiksnoprotetska terapija uključuje postupak djelomičnog ili potpunog preoblikovanja kliničke krune zuba, čime se stvara dovoljno prostora za smještaj nadomjeska koji će svojim oblikom i funkcijom nadomjestiti prirodne zube.

Dva su osnovna načina preparacije cervikalnog dijela zuba:

1. bez stepenice – ne osigurava prijenos opterećenja izravno na bataljak i zubnom tehničaru ne osigurava vidljivost ruba preparacije.
2. sa stepenicom:
 - a) Zaobljena stepenica je najpovoljniji oblik za većinu krunica. Udovoljava biološkim, estetskim i statičkim zahtjevima.
 - b) Sa pravokutnom stepenicom je najpovoljniji oblik za potpuno keramičke krunice izrađene od materijala savojne čvrstoće do 350 megapaskala. Ova stepenica je pod kutom od 90 stupnjeva i zahtjeva opsežnije brušenje u cervikalnom dijelu. Iako je opsežnije time se osigurava veća debljina građivnoga materijala, što je posebno važno za keramike manje savojne čvrstoće, trajnost nadomjestka i bolja estetika cervikalnog dijela (20).

2.2.4. Otiskivanje

Nakon preparacije zuba slijedi uzimanje otiska. Ova faza je jedna od najvažnijih faza u postupku izrade rada. Otisak nam služi za izradu modela koji u potpunosti odgovara stanju u usnoj šupljini. Prije otiskivanja potrebno je prekontrolirati rubove preparacije. Ukoliko je rub preparacije smješten supragingovno, definitivno otiskivanje ne predstavlja veliki izazov i ne zahtijeva korištenje retrakcijskoga konca u svrhu boljeg prikazivanja preparacije (21, 22).

Preporuča se jednovremena tehnika otiskivanja s dva materijala različite konzistencije.

Prije otiskivanja područje preparacije se posuši te se nanese materijal rijetke konzistencije na zube. Istodobno se preko svega postavlja žlica s kitastim materijalom.

Slijedi provjera i dezinfekcija.

2.2.5. Laboratorijska izrada

Nakon izlivanja otiska pristupa se izradi krunice. Iako se mogu izraditi različitim tehnološkim postupcima danas se najčešće primjenjuju dvije metode: metoda tlačenjem i *Computer aided design-computer aided manufacturing* (CAD/CAM) tehnika (23).

2.2.6. Izrada krunice tlačenjem

Tehnika tlačenja podrazumijeva modeliranje krunice u vosku, ulaganje, žaranje, tlačenje te završnu obradu protetskoga nadomjestka.

Krunica se izrađuje na radnom modelu gdje se iz voska modelira nadomjestak u željenom obliku. Tako oblikovan voštani objekt ulaže se u vatrostalnu masu. Nakon stvrdnjavanja, uloženi objekt se postavlja u peć za izgaranje voska bez ostataka. Keramički materijal koji ima oblik valjčića se zagrijava, postaje plastičan te se tlačenjem pod pritiskom utiskuje u nastalu šupljinu i peče se na visokim temperaturama. Nakon odstranjenja uložnog materijala i pjeskarenja slijedi provjera i bojanje krunice (24).

2.2.7. CAD/CAM tehnika

Danas je jako popularna tehnika koja je u počecima svog razvoja bila nedostupna zbog svoje cijene. Rasprostranjenost i mogućnosti upravljanja ovakvim tehnikama postavili su ovu tehniku kao izbor rada nadomjestaka.

Postupak izrade protetskoga rada razlikuje se ukoliko ordinacija posjeduje intraoralnu kameru za digitalni otisak ili se otisak uzima klasičnim tehnikama i materijalima.

Ako ordinacija posjeduje intraoralnu kameru, ispreparirani zub i okolno područje se optički zabilježi i kompjuterski pohrani.

U slučaju otiskivanja, otisak se izlije u sadri te se nakon toga model skenira i pohrani.

Neovisno o korištenoj metodi slijedi dizajniranje buduće krunice.

Takav rad koji je kompjuterski oblikovan šalje se u stroj za glodanje koji dijamantima uz vodeno hlađenje izradi krunicu (23).

Slijedi proba i završno estetsko modificiranje tehnikom bojanja.

2.2.8. Cementiranje

Postupak kojim nadomjestak povezujemo sa zubom. Cemente možemo podijeliti na privremene ili trajne. Privremeni cementi ostaju u ustima kraće i određeno vrijeme. Njihova mehanička svojstva su najslabija u skupini cemenata.

Trajni cementi se koriste za trajno učvršćivanje fiksno protetskih nadomjestaka. Velik broj cemenata dostupan je danas, a prema osnovnom mehanizmu djelovanja dijele se u dvije skupine:

- a) cementi za konvencionalnu tehniku cementiranja:
 - 1) cinkfosfatni
 - 2) polikarnoksilatni
- b) cementi za adhezivnu tehniku
 - 1) staklenoionomerni
 - 2) kompozitni
 - 3) hibridni ionomerni (20).

2.3. ODRŽAVANJE I TRAJNOST NADOMJESTKA

Završetkom izrade nadomjestka i cementiranjem pacijent je protetski zbrinut. Pacijent kvalitetu mjeri prema funkcionalnosti, odsutnosti boli, estetici kao i financijama i vremenu utrošenom na terapiju.

Terapeut postignut rezultat procjenjuje s obzirom na pacijentovo zadovoljstvo i trajnost nadomjestka te uspjeh rehabilitacije stomatognatoga sustava (25). Zdravlje zubi i parodonta ostaje stabilno ako se redovito kontrolira i profesionalno čisti. Kod protetskih pacijenata pokazalo se da je redovito praćenje u odnosu na nedolazak praćenja povezano s češćim intervencijama i ponavljanjima protetskih radova. Suradnja pacijenta uglavnom popušta nakon sanacije te je poželjno animirati pacijenta sustavom kontrola.

Preduvjet za oralno zdravlje je kombinacija najvažnijih čimbenika profilakse, a to su kućna njega, kontrolni pregledi i redovito profesionalno čišćenje zubi (26). Ovim postupcima sprječavamo pojavu gingivitisa, parodontitisa i karijesa. Čišćenje se izvodi ultrazvučnim instrumentima i pjeskarenjem nakog čega se zubi poliraju specijalnim pastama. Na taj način površina zuba postaje maksimalno glatka te se tako sprječava ponovno nakupljanje plaka. Redovitim kontrolama osigurava se zdravlje usne šupljine i sprečava nastanak oboljenja zubi i

gingive u početnim fazama kada su i najlakša za liječenje. Nakon završene terapije, redoviti kontrolni pregledi su preduvjet oralnog zdravlja i dugotrajnosti protetskih radova (27).

Trajnost nadomjestka se procjenjuje s orijentacijskog, biološkog, tehnološkog i funkcionalnog aspekta. Trajnost se može osigurati samo intenzivnom i stalnom suradnjom između terapeuta i pacijenta. Potrebno je poduzeti mjere koje će poboljšati komunikaciju između terapeuta i pacijenta te stimulirati pacijenta na održavanje oralne higijene kod kuće i redovito provođenje profilaktičkih postupaka

3. RASPRAVA

Bolest pulpe je problem koji stvara podjele između doktora dentalne medicine u vidu daljnje terapije. Mogućnosti izbora materijala, tehnika i načina izrade danas su mnogobrojne.

Prvi korak u određivanju smjera terapije je dijagnostika. Vizualnim pregledom, testovima i rendgenskom snimkom postavljamo dijagnozu. Ovisno o stupnju zahvaćenost i proširenosti bolesti nastavlja se terapija. U slučajevima reverzibilnog pulpitisa dovoljna je terapija uklanjanja uzroka bolesti i izrade ispuna. Kod ireverzibilnog pulpitisa potrebno je napraviti liječenje korijenskih kanala kako bi hermetički zabrtvili korijenski sustav i spriječili nastanak ponovnoga procesa. Nakon endodontskoga liječenja, ovisno o količini preostalog tvrdog zubnog tkiva, pristupa se pripremi za daljnje korake. Nadogradnje se izrađuju da bi nadoknadili izgubljeno tkivo. Izbor i način rada ovisi o terapeutu, statičkim i estetskim čimbenicima. U području prednjih zubi poželjno bi bilo izraditi kompozitnu nadogradnju zbog svojih estetskih prednosti nad individualnim lijevanim nadogradnjama.

Preoblikovanje se radi mikromotorom ili turbinom s krajnjim ciljem povećanja retencije, stabilizacije i stvaranja mjesta za umjetno napravljeni nadomjestak. Količina brušenja tvrdoga tkiva ovisi o vrsti materijala od kojeg će biti izrađen konačni rad.

Otisak se može izraditi konvencionalnim putem ili digitalnim otiskom. Otisci koje uzimamo u žlici postižu vrlo veliku preciznost koja naravno ovisi o izboru materijala. Žlice mogu biti konfekcijske ili individualno izrađene. Zlatni standard pri uzimanju otisaka su žlice sa perforacijama i zadebljanim rubom. Mogućnost ljudske pogreške je velika kod ove tehnike. Naspram klasičnih otisaka, u novije vrijeme, popularni su digitalni otisci. Smanjuje se mogućnost ljudske greške i vrijeme postupka. Nedostatak je visoka cijena opreme i obaveza suradnje s određenim laboratorijima koji posjeduju kompatibilnu opremu. Ipak, uz sve prednosti modernog i hvaljenog digitalnog sustava u praksi se daje prednost klasičnim otiscima koji uz svoje nedostatke pokazuje veliku preciznost.

Otisak je poveznica dentalne ordinacije i dentalnog laboratorija. Izlijevanjem otiska dobivamo pozitiv koji je identičan situaciji u pacijentovoj usnoj šupljini.

Na dobivenom modelu dentalni tehničar izrađuje rad. Neovisno o načinu otiskivanja laboratorij može izraditi CAD-CAM tehnikom ili navoštavanjem. Presudnu ulogu o odluci kakav rad napraviti donosi terapeut u dogovoru s pacijentom.

Suprastruktura mora osigurati funkcijsku, estetsku i zaštitnu ulogu. Važnost suprastrukture je također u sprječavanju koronarne propusnosti u smjeru korijenskog otvora. Ako dođe do koronalne propusnosti zbog neadekvatne restauracije, ili pak apikalne, potrebno je napraviti reviziju endodontske terapije.

Proba rada se obavlja prije cementiranja i tek kada sve odgovara rada možemo cementirati rad privremeno ili trajno. Privremenim cementiranjem dajemo mogućnost modifikacije nadomjestka nakon određenog vremena dok nam trajno cementiranje ne ostavlja tu mogućnost. Danas se najčešće koristi adhezivna tehnika cementiranja. Tu tehniku, uz mehaničku retenciju, odlikuje i kemijska povezanost nadomjestka i bataljka.

Cementiranje je završna faza u predaji rada, ali nikako i posljednji posjet ordinaciji dentalne medicine. Kontrolni pregledi su obavezni kako bi se očuvala dugotrajnost funkcije i zdravlja parodonta kao temeljne veze koja održava retenciju i stabilizaciju zuba.

Preporuka za higijenu je svakodnevno čišćenje zubnom četkicom uz korištenje zubne svile te profesionalno čišćenje barem jedanput godišnje.

4. ZAKLJUČAK

Nakon provedene endodontske terapije zuba je potrebno vratiti oblik i funkciju. Liječen zub je potrebno što prije opskrbiti adekvatnim materijalom kako bismo sačuvali punjenje od djelovanja bakterija i okluzalnih sila. Ako je izgubljen manji dio tvrdoga zubnog tkiva, nadoknadu je moguće provesti materijalima poput kompozita ili amalgama, no ako nedostaje veći dio zuba koji ne daje dovoljnu potporu rekonstrukcijskom materijalu, terapijske mogućnosti nadogradnje su intrakanalni kolčići te krunice.

Postendodontska opskrba zuba je završni dio uspješne endodontske terapije te joj treba pristupiti s velikom pažnjom kako bismo vratili estetiku i funkciju te očuvali preostali dio tvrdoga zubnog tkiva.

5. LITERATURA

1. Johnson JK, Schwartz NL, Blackwell RT. Evaluation and restoration of endodontically treated posterior teeth. *J Am Dent Assoc.* 1976; 93: 597-605.
2. Bender JB, Seltzer S, Sattanoff W. Endodontic success – A reappraisal of criteria. *Oral surg Oral Med Path.* 1966; 33: 780-9.
3. Torabinejad M, Walton RE. *Endodoncija.* Zagreb: Naklada Slap. 2009; 1: 1-20.
4. Helfer AR, Melnick S, Schilder H. Determination of moisture content of vital and pulpless teeth. *Oral Surg Oral Med Oral Pathol.* 1972; 34: 661–70.
5. Reeh ES. Reduction in tooth stiffness as a result of endodontic restorative procedures. *J Endodon.* 1989; 15: 512–6.
6. Huang TJ, Schilder H, Nathanson D. Effects of moisture content and endodontic treatment on some mechanical properties of human dentin. *J Endodon.* 1991; 18: 209–15.
7. Saunders WP, Saunders EM. Coronal leakage as a cause of failure in root canal therapy: a review. *Endod Dent Traumatol.* 1994; 10: 105–8.
8. Rosenstiel SF, Land MF, Fujimoto J. 2nd ed. *Contemporary fixed prosthodontics;* St. Louis. Mosby. 1997; 25: 238.
9. Franklin SW. *Endodontic therapy* 6th ed. St. Louis. Mosby. 2003; 553–61.
10. Messer HH, Wilson PR. Preparation for restoration and temporization. *Principles and practice of endodontics.* Philadelphia. WB Saunders Company. 2002; 268-81.
11. Šegović S, Anić I, Stipetić-Ovariček J, Galić N, Pavelić B. Mikropropusnost poslijeendodontskih sustava. *Acat Stomatol Croat.* 2003; 37: 211-5.
12. Wu MK, Pehlivan Y, Evangelos G. Microleakage along apical root canal fillings and cemented posts. *J Prosthet Dent.* 1998; 79: 264-9.
13. Heling I, Gorfil C, Slutzky H i sur. Endodontic failure caused by inadequate restorative procedures: review and treatment recommendations. *J Prosthet Dent.* 2002; 87: 674-8.
14. Torabinejad M, Ung B, Kettering JD. In vitro bacterial penetration of coronally unsealed endodontically treated teeth. *J Endod.* 1990; 16: 566-9.
15. Sorensen JA, Engelman MJ. Effect of post adaptation on fracture resistance of endodontically treated teeth. *J Prosthet Dent.* 1990; 64: 419-24.
16. Cheung W. A review of the management of endodontically treated teeth: post, core and final restoration. *J of the Am Dent Assoc.* 2005; 5: 611-19.
17. Stockton LW. Factors affecting retention of post systems. *J Prosthet Dent.* 1993; 81, 380-385.

18. Šegović S, Galić N, Davanzo A, Pavelić B. Poslijeendodontska opskrba zuba- 1. Dio: zadaća i plan postupka. *Acta Stomatol Croat.* 2004; 38:73-86.
19. Dietschi D, Duc O, Krejci I, Sadan A. Biomechanical considerations for the restoration of endodontically treated teeth: a systematic review of the literature, Part II (Evaluation of fatigue behavior, interfaces and in vivo studies). *Quintessence Int.* 2008; 39: 117–129.
20. Čatović A, Komar D, Čatić A i sur. *Klinička fiksna protetika- krunice.* Zagreb. Medicinska naklada. 2015; 1:1-37.
21. Jokstad A. Clinical trial of gingival retraction cords. *J Prosthet Dent.* 1999; 81 258-261.
22. Tobias O. Computer-Aided- direct all ceramic crown: preliminary one year results of a prospective clinical study. *Int J period rest Dent.* 2004; 24: 446-55.
23. Veselinović V, Todorović A, Lisjak D, Lazić V. Restoring endodontically treated teeth with all ceramic endo-crowns. *Serbian Dental J.* 2008; 55: 54-64.
24. Wassell RW, Barker D, Steele JG. Crowns and other extra-coronal restorations: Try-in and cementation of crowns. *British Dent Journal.* 2002; 192:17-28.
25. Anderson JD. The need for criteria on reporting treatment outcomes. *J Prosthet Dent.* 1988; 79: 49-55.
26. Bergman B, Ericson G. Cross-sectional study of the periodontal status of removable partial denture patients. *J Prosthet Dent.* 1989; 61: 208-11
27. Levin EL. Dental esthetics and the golden proportion. *J Prosthet Dent.* 1978; 40: 244-52.

Filip Memić Cimbal rođen je 29. svibnja 1990. godine u Sarajevu. Osnovnu školu završio je u Novalji. Nakon toga upisuje srednju zubotehničku školu u Bjelovaru. Stomatološki fakultet upisuje 2008. godine. Aktivno se služi engleskim i talijanskim jezikom.