

Izbor i prilagodba nadogradnje na implantatima

Belamarić, Sara

Master's thesis / Diplomski rad

2017

Degree Grantor / Ustanova koja je dodijelila akademski / stručni stupanj: **University of Zagreb, School of Dental Medicine / Sveučilište u Zagrebu, Stomatološki fakultet**

Permanent link / Trajna poveznica: <https://um.nsk.hr/um:nbn:hr:127:792789>

Rights / Prava: [Attribution-NoDerivatives 4.0 International/Imenovanje-Bez prerada 4.0 međunarodna](#)

Download date / Datum preuzimanja: **2024-07-24**



Repository / Repozitorij:

[University of Zagreb School of Dental Medicine Repository](#)





SVEUČILIŠTE U ZAGREBU
STOMATOLOŠKI FAKULTET

Sara Belamarić

**IZBOR I PRILAGODBA NADOGRADNJE
NA IMPLANTATIMA**

Diplomski rad

Zagreb, rujan 2017.

Rad je ostvaren na Zavodu za mobilnu protetiku Stomatološkog fakulteta Sveučilišta u Zagrebu.

Mentor rada: doc.dr.sc. Nikola Petričević, dr.dent.med., specijalist dentalne protetike, Zavod za mobilnu protetiku, Stomatološki fakultet Sveučilišta u Zagrebu

Lektor hrvatskog jezika: Tatjana Gulin, prof. hrvatskog jezika i književnosti

Lektor engleskog jezika: Dunja Odak, prof. engleskog i talijanskog jezika

Sastav Povjerenstva za obranu diplomskog rada:

1. _____
2. _____
3. _____

Datum obrane rada: _____

Rad sadrži: 41 stranicu

16 slika

1 CD

Osim ako nije drukčije navedeno, sve ilustracije u radu izvorni su doprinos autora diplomskog rada. Autor je odgovoran za pribavljanje dopuštenja za korištenje ilustracija koje nisu njegov izvorni doprinos, kao i za sve eventualne posljedice koje mogu nastati zbog nedopuštenog preuzimanja ilustracija, odnosno propusta u navođenju njihova podrijetla.

Zahvala

Zahvaljujem svojem mentoru, doc.dr.sc. Nikoli Petričeviću na stručnim savjetima i pomoći u pisanju rada.

Zahvaljujem svojoj obitelji, a prije svega svojoj sestri Josipi na bezuvjetnoj ljubavi i podršci u najtežim trenucima tijekom cijelog školovanja.

Zahvaljujem svojim kolegama i prijateljima na svim lijepim trenucima i savjetima.

Na kraju, zahvaljujem svome Jošku, koji je za cijelo vrijeme pisanja ovog rada bio uz mene.

Izbor i prilagodba nadogradnje na implantatima

Sažetak

Implantatne nadogradnje su spojni elementi između tijela implantata, kirurški postavljenog u kost, koji predstavlja zamjenu za prirodni korijen zuba i protetske suprastrukture kojom se nadoknađuje oblik, boja i funkcija zuba koji nedostaje. One predstavljaju središte funkcijskih i estetskih aspekata implantološke terapije. Imaju direktan utjecaj na dugoročnu prognozu i uspjeh ovog terapijskog postupka. Danas na tržištu postoji čitav niz dostupnih implantatnih nadogradnji. Najčešći materijali od kojih su izrađene su titan i cirkonij oksidna keramika. Vrijedi uvaženo mišljenje da se, u slučajevima kad je bitnija dugoročna stabilnost rada u odnosu na estetiku, koriste titanijske implantatne nadogradnje, kao što je slučaj u stražnjim dijelovima zubnog luka. Tamo su prisutne velike funkcijske sile opterećenja i postoji veća mogućnost loma krhkih keramičkih nadogradnji. U prednjem segmentu zubog niza, prednost se daje cirkonij oksidnim nadogradnjama kojima se postiže bolji estetski rezultat. Titanijske i cirkonij oksidne nadogradnje mogu se dobiti kao gotove konfekcijske nadogradnje ili se individualno izraditi za svakog pacijenta postupkom lijevanja ili suvremenom metodom izrade CAD/CAM tehnologijom. Konfekcijske nadogradnje predstavljaju jefitniju i bržu opciju, ali se njima često ne može postići optimalan izgled okolnog mekog tkiva i sveopći uspjeh implantatne terapije. Ako se prilagodbom gotovih konfekcijskih nadogradnji ne može postići korekcija kuta umetanja implantata, granica preparacije na za to predviđenom mjestu, kao ni oblik i veličina nadogradnje potrebna da pruža dostatnu potporu protetskom radu, indicirana je izrada individualne nadogradnje. Iako ona predstavlja skuplji i složeniji postupak, omogućava bolji dugoročni uspjeh terapije implantatima.

Ključne riječi: implantatna nadogradnja; titan; cirkonij oksidna keramika

Selection and adjustment of dental implant abutments

Summary

Dental implant abutments are the connecting elements between the implant fixture, which is surgically placed into the bone and represents artificial replacement for the natural dental root, and the prosthetic suprastructure, which compensates for the shape, colour and function of the missing tooth. Having a direct impact on the long-term prognosis and success of this therapeutic procedure, they represent the center of functional and aesthetic aspects of implant therapy. Nowadays, there are numerous implant abutments available on the market. Most frequently used materials for their making are titanium and zirconium-oxide ceramics. It is commonly believed that in certain cases where longer-term stability of the work is more important than aesthetics itself, titanium implant abutments are used, as in the case of the back part of the dental arch where greater loading forces are used and there is a greater possibility of fracturing fragile ceramic abutments. In the front segment of the tooth arch the advantage is given to zirconium oxide abutments thus obtaining a better result. Titanium and zirconium oxide abutments can be obtained as finished stock abutments or they can be made for each patient individually using casting procedure or modern CAD/CAM technology. Stock abutments represent cheaper and faster option, but the optimal look of the surrounding soft tissue and the overall success of implant therapy often cannot be achieved by using them. If the correction of implant insertion angle cannot be obtained by stock abutment adjustment, neither the shape and size of the abutment required to provide sufficient support for prosthetic suprastructure, preparation of custom abutment is indicated. Although it is more expensive and more complex procedure, it provides better long-term success of implant therapy.

Key words: implant abutment; titanium; zirconium oxide ceramics

SADRŽAJ

1.UVOD	1
2.SVRHA RADA	3
3.IMPLANTATNA NADOGRAĐNJA	4
3.1.Nadogradnje s obzirom na materijal izrade.....	6
3.1.1.Titanijske nadogradnje.....	6
3.1.2.Nadogradnje od kirurškog nehrđajućeg čelika.....	7
3.1.3.Zlatne nadogradnje.....	7
3.1.4. Cirkonij oksidne nadogradnje.....	8
3.1.5. PEEK nadogradnje.....	9
3.2.Nadogradnje s obzirom na način izrade.....	10
3.2.1. Konfekcijske nadogradnje.....	10
3.2.2. Individualne nadogradnje.....	11
3.3.Nadogradnje s obzirom na vrstu veze s implantatom.....	14
3.3.1.Vanjski spoj.....	14
3.3.2. Unutarnji spoj.....	15
3.4.Nadogradnje s obzirom na vrstu veze s protetskom suprastrukturuom.....	17
3.4.1. Retencija cementom.....	17
3.4.2. Retencija pričvrsnim vijkom.....	18
3.5. Nadogradnje s obzirom na angulaciju.....	19
3.5.1. Ravne nadogradnje.....	19
3.5.2. Angulirane nadogradnje.....	20

4. IZBOR IMPLANTATNE NADOGRAĐNJE	21
4.1. Izbor materijala implantatne nadogradnje.....	21
4.1.1. Metalna implantatna nadogradnja.....	23
4.1.1.1. Indikacija duboki zagriz.....	23
4.1.1.2. Indikacija mali zubi.....	23
4.1.2. Metalno keramička implantatna nadogradnja.....	24
4.1.3. Keramička implantatna nadogradnja.....	24
4.1.3.1. Indikacija boja zuba.....	24
4.1.3.2. Indikacija tanka sluznica.....	26
4.1.3.3. Indikacija oblik zuba.....	26
4.1.3.4. Indikacija mehanika.....	26
4.2. Izbor oblika implantatne nadogradnje.....	27
4.2.1. Konfekcijska ili individualna nadogradnja.....	27
4.2.2. Ravna ili angulirana nadogradnja.....	28
4.2.3. Vijčano ili cementno retinirana suprastruktura na nadogradnji.....	29
5. PRILAGODBA NADOGRAĐNJE NA IMPLANTATIMA	30
5.1. Prilagodba gotove konfekcijske nadogradnje.....	30
5.1.1. Instrumenti.....	30
5.1.2. Postupak.....	31
5.2. Izrada individualne nadogradnje.....	32
5.2.1. Lijevane individualne nadogradnje.....	33
5.2.2. CAD/CAM individualne nadogradnje.....	33

6. RASPRAVA	35
7. ZAKLJUČAK	37
8. LITERATURA	38
9. ŽIVOTOPIS	41

POPIS SKRAĆENICA

CAD/CAM- Computer Aided Design/ Computer Aided Manufacturing; kompjuterski potpomognut dizajn i izrada

ZrO₂- cirkonijev dioksid

PEEK- polieter eter keton

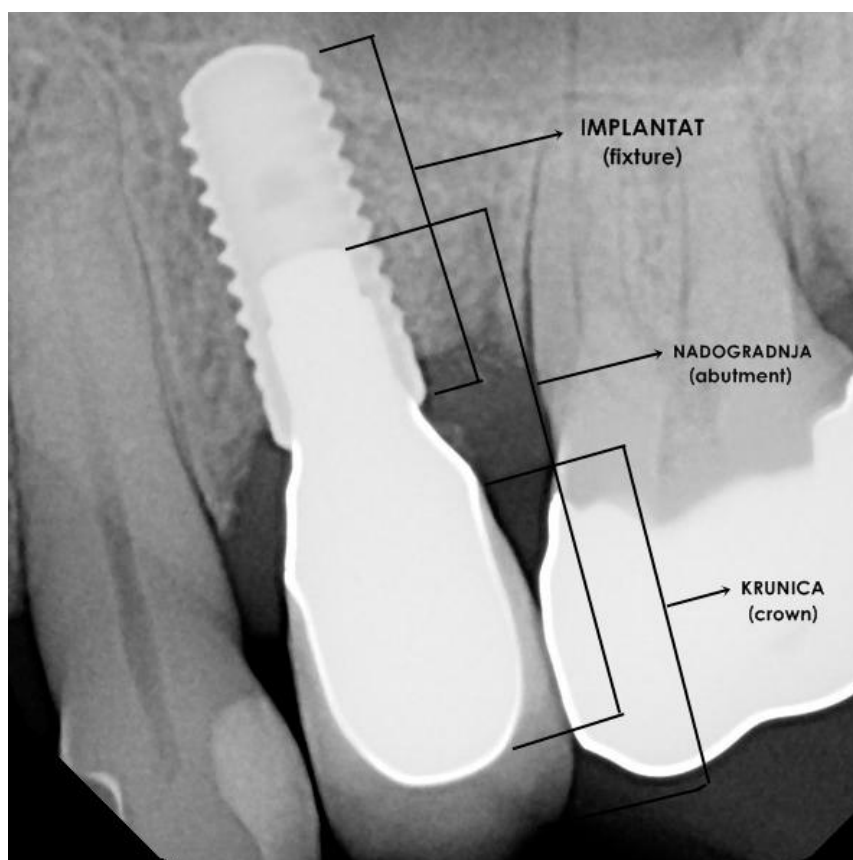
1.UVOD

Dentalni implantat je kirurška komponenta koja se ugrađuje u kost čeljusti i podržava zubne nadomjeske poput krunica, mostova, proteza te ima ulogu ortodontskog sidra. Temelj suvremenih dentalnih implantata je biološki proces koji se naziva oseointegracija gdje se materijali, kao što je titanij, čvrsto priljubljuju uz kost. Implantat se prvi pričvršćuje, a nakon njega postavljaju se ostali dentalni nadomjesci. Za implantat se pričvršćuje most, krunica ili proteza.

Uspjeh ili neuspjeh implantata ovisi o općem stanju organizma i lijekovima koji utječu na uspjeh oseointegracije te o zdravlju tkiva u ustima osobe kojoj se ugrađuju. Količina stresa koja će biti primijenjena na implantat prilikom normalne funkcije žvakanja, također igra važnu ulogu. Planiranje položaja i broja zubnih implantata ključ je za dugoročno zdravlje zubi, jer biomehaničke sile nastale tijekom žvakanja predstavljaju veoma važan faktor. Preduvjeti za dugoročni uspjeh oseointegracije dentalnih implantata su zdrava kost i gingiva. Budući da oba mogu atrofirati nakon ekstrakcije zuba, ponekad je u preprotetskim postupcima potrebno stvoriti idealnu kost i gingivu postupkom augmentacije (1,2,3).

Dentalni implantat građen je od tri sastavna dijela (slika 1):

1. IMPLANTAT U UŽEM SMISLU (eng.fixture) - dio implantata kirurški usađen u kost, koji procesom oseointegracije postaje sastavni dio čeljusti. Naziva se još i tijelo implantata te predstavlja umjetnu zamjenu za prirodni korijen zuba koji nedostaje. Najčešće je izrađen od titana i nalazi se u razini kosti.
2. IMPLANTATNA NADOGRADNJA (eng.abutment) - dio implantata koji služi kao spoj između tijela implantata i suprastrukture, najčešće građen od titana ili cirkonij-oksidge keramike te se nalazi iznad razine kosti. S implantatom je povezana pomoću vijka, a sa suprastrukturom pomoću cementa ili vijčano.
3. PROTETSKA SUPRASTRUKTURA - protetski dio implantata koji može biti fiksni (krunica, most) ili mobilni (djelomična ili potpuna proteza) (1).



Slika 1: Rtg;građa dentalnog implantata, preuzeto ljubaznošću doc.dr.sc. N.Petričevića

2.SVRHA RADA

Svrha ovog rada je prikazati različite vrste danas dostupnih implantatnih nadogradnji ovisno o različitim kriterijima: vrsta materijala, način izrade i dizajn implantatne nadogradnje te razjasniti indikacije za njihovu upotrebu u različitim kliničkim situacijama, kao i prikazati postupak njihove prilagodbe individualnoj situaciji u ustima za svakog pojedinog pacijenta.

3.IMPLANTATNA NADOGRADNJA

Implantatna nadogradnja (eng. implant abutment) je dio implantata koji se direktno navija u tijelo implantata u kosti pomoću retencijskog vijka i služi kao potpora, odnosno nosač protetske suprastrukture, bilo da se radi o fiksnom ili mobilnom protetskom radu. Ona omogućava retenciju, stabilnost i optimalan položaj konačnog protetskog nadomjeska. Veza između nadogradnje i suprastrukture može se ostvariti pomoću cementa ili vijčano.

Svaka nadogradnja može se podijeliti u tri glavna dijela:

1. dio na koji se veže protetska suprastruktura
2. dio koji je vezan za tijelo implantata
3. transgingivalni segment koji je okružen mekim gingivnim tkivom iznad protetske platforme implantata (4)

Dio nadogradnje koji se veže na implantat ostaje nepromijenjen, dok se preostala dva segmenta moraju dodatno modificirati, odnosno prilagoditi kako bi se postigao optimalan ishod implantatne terapije.

Prilagodba protetskog segmenta nadogradnje ovisi o:

- veličini, obliku i izlaznom profilu suprastrukture,
- slobodnom interokluzijskom prostoru,
- veličini i obliku interdentalnih papila,
- poželjnoj pukotini V-oblika između vratova dvaju susjednih zuba/krunica koja će se ispuniti gingivom i
- vrsti materijala od kojeg će biti izrađena krunica (veća redukcija kod metal-keramičkih i potpuno keramičkih krunica, u odnosu na metalne/zlatne krunice) (4).

Prilagodba transgingivalnog segmenta ovisi o:

-debljini gingive iznad protetske platforme implantata (debeli/normalni/tanki biotip gingive),

- poželjnom izlaznom profilu zuba koji se nadomješta,

- cjelokupnom protetskom planu i

- mogućnosti održavanja higijene (4).

Implantatne nadogradnje se mogu podijeliti s obzirom na:

1. vrstu materijala od kojeg su izrađene,

2. način izrade,

3. način vezivanja nadogradnje s implantatom,

4. način vezivanja nadogradnje s protetskom suprastruktururom i

5. kut implantatne nadogradnje.

3.1. Nadogradnje s obzirom na materijal izrade

Na tržištu postoji čitav niz materijala za izradu implantatnih nadogradnji. Glavni izazov za kliničara predstavlja razumijevanje biološkog odgovora tkiva na svaki pojedini materijal, kao i poznavanje indikacija za njihovu upotrebu (5).

Najčešće korišteni materijali u izradi su titan, kirurški nehrđajući čelik, zlato, cirkonij oksidna keramika i polieter eter keton (PEEK).

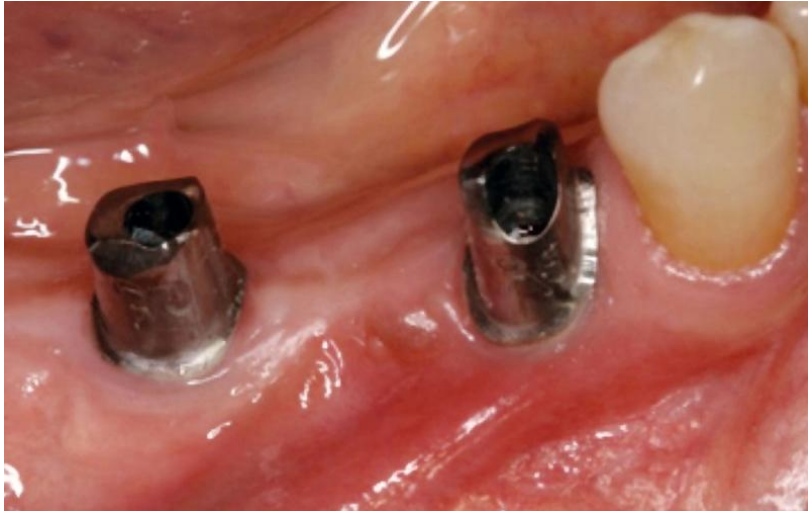
3.1.1. Titanijske nadogradnje

Titan je jedini kemijski element koji nudi kombinaciju velike čvrstoće, male težine, biokompatibilnosti i dugog vijeka trajanja, a uz to je i otporan na koroziju (6).

Titanijske nadogradnje (slika 2) izrađene su od komercijalno čistog titana (eng. CP titanium) ili titanske legure. Zbog male tvrdoće čistog titana, danas se u izradi koristi isključivo titanska slitina s dodatkom 6% aluminijske, 4% vanadijske, 0.25% željezne i 0.2% kisika. Titanska legura pokazuje znatno bolja fizikalna svojstva - veću čvrstoću i otpornost na lom (5).

Zbog jedinstvenih fizikalnih svojstava titana, on predstavlja materijal izbora u izradi nadogradnji u stražnjem segmentu zubnog niza. U tom dijelu prisutne su velike funkcijske sile opterećenja pa u estetski zahtjevnim područjima postoje ograničenja za njegovu upotrebu. U prednjem segmentu, zbog vidljivosti tijekom funkcije i potrebe za postizanjem optimalne boje na granici krunica/implantat, kao materijal izbora preporučuje se cirkonij oksidna keramika (5).

Titanijske nadogradnje dostupne su kao prefabricirane konfekcijske ili CAD/CAM glodane individualne nadogradnje.



Slika 2: *Titanijske individualne implantatne nadogradnje, preuzeto ljubaznošću doc.dr.sc. N.Petričevića*

3.1.2. Nadogradnje od kirurškog nehrđajućeg čelika

Kirurški nehrđajući čelik poseban je oblik nehrđajućeg čelika, a koristi se u medicini i sadrži elemente nikla, molibdena i kroma. Krom daje svojstvo otpornosti na koroziju, nikal omogućava dobro završno poliranje, a molibden je zaslužan za veću tvrdoću.

Nehrđajući čelik lagan je za čišćenje i sterilizaciju, čvrst i otporan na koroziju, ali moguće su imunološke reakcije organizma na nikal.

Najčešće se koristi u izradi privremenih implantatnih nadogradnji, ali nije idealan materijal u izradi konačnih implantatnih nadogradnji (5).

3.1.3. Zlatne nadogradnje

Zlato je, kao materijal u izradi nadogradnji, uvedeno u upotrebu kada su proizvođači uvidjeli ograničenja prvih konfekcijskih nadogradnji i razvili prvu prilagodljivu nadogradnju, tzv. UCLA nadogradnju. Ona se sastoji od strojno izrađene baze od zlatne legure koja pristaje u odgovarajuću glavu implantata i od plastičnog nastavka koji se može rezati i modificirati u vosku do idealnog oblika prije izlivanja u zlatu (4).

Zlatne nadogradnje korištene su u izradi individualno lijevanih restoracija u razini implantata. Njima se omogućavala estetska subgingivna granica preparacije, snižena vertikalna dimenzija i prilagodljivi kutevi protetskog nadomjeska (5).

Upotreba im je bila je raširena tijekom 1980-ih i 1990-ih, ali s razvojem sofisticiranijih konfekcijskih i CAD/CAM individualnih nadogradnji, izgubile su na popularnosti (4).

3.1.4. Cirkonij oksidne nadogradnje

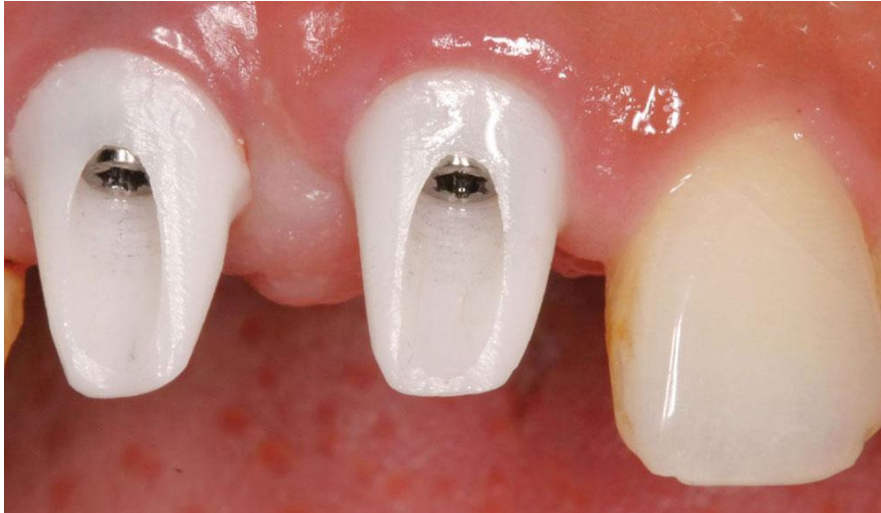Čisti kristalni cirkonij je bijel, mekan, rastezljiv i kovak materijal. Cirkonijev dioksid (ZrO_2) je polimorf koji se pojavljuje u tri oblika ovisno o temperaturi: monoklinskom, kubičnom i tetragonskom. Na sobnoj temperaturi, bez stabilizatora, ZrO_2 postoji samo u monoklinskom obliku. Da bi se stabilizirao, cirkonijevom dioksidu dodaju se različiti oksidi: kalcijev (CaO), magnezijev (MgO) i itrijev (Y_2O_3). Stabilizacija prvenstveno znači snižavanje temperature transformacije, odnosno zadržavanje cirkonijevog dioksida u tetragonskoj fazi na sobnoj temperaturi. U stomatologiji se kao stabilizator koristi 3-5% itrijev oksid. Cirkonijev dioksid s većom koncentracijom itrijevog oksida potpuno je stabiliziran, ali i manje istepljiv, zbog čega se teško oblikuje (7).

Zbog dobrih fizikalnih svojstava (velika savojna čvrstoća, otpornost na lom i Youngov modul elastičnosti sličan čeliku), cirkonijske nadogradnje (slika 3) koriste se u svim slučajevima kad je bitna estetska komponenta i kad se očekuju veća funkcijska opterećenja. Odlikuju se odličnom integracijom s okolnim mekim tkivom i marginalnom kosti.

Cirkonijske nadogradnje su najhigijenskijske nadogradnje na tržištu jer minimaliziraju bakterijsku invaziju i adheziju plaka i tako sprječavaju posljedičnu upalu mekih tkiva i resorpciju krestalne kosti.

Prilagodba i brušenje cirkonijskih nadogradnji mogu predstavljati veliki izazov za stomatologa i dentalnog tehničara zbog njihove velike tvrdoće. Brušenje nakon sinteriranja znatno povećava rizik za stvaranje mikropukotina unutar materijala koje mogu nakadno dovesti do konačnog loma u funkciji.

Indikacije za upotrebu cirkonijskih nadogradnji su pacijenti s tankim gingivnim biotipom, implantati u estetskom, prednjem segmentu zubnog niza i pacijenti s upitnom oralnom higijenom (5).



Slika 3: Cirkonij oksidne individualne nadogradnje, preuzeto ljubaznošću doc.dr.sc. N. Petričevića

3.1.5. PEEK nadogradnje

Polieter eter keton je organski polimer bež ili bijele boje, a predstavlja materijal izbora u izradi provizornih nadogradnji. Otporan je na toplinsku degradaciju i na degradaciju u organskom i vlažnom mediju (temperatura otapanja: 343 C) (5).

3.2. Nadogradnje s obzirom na način izrade

3.2.1. Konfekcijske nadogradnje

Konfekcijske ili prefabricirane nadogradnje su gotove, strojno izrađene nadogradnje koje se izravno navijaju u za to predviđeno mjesto na implantatu. Nakon toga se mogu dodatno prilagođavati u laboratoriju ili intraoralno. Prilagođavanje je potrebno da bi se postigla dobra potpora konačnoj krunici ili mostu (8).

Proizvođačke kompanije poboljšale su i usavršile dizajn konfekcijskih nadogradnji tijekom vremena. Međutim, postizanje idealnog izlaznog profila i optimalne estetike ovim oblikom nadogradnji i dalje je zahtjevan i težak zadatak.

Njihova upotreba zahtijeva precizan položaj implantata u kosti da bi se maksimalno smanjilo naknadno brušenje nadogradnje koje bi dovelo do smanjene retencije i rezistencije protetskog rada (4).

Upotreba konfekcijskih nadogradnji najjeftinija je i najbrža opcija jer se smanjuje broj potrebnih ordinacijskih posjeta, iako postoje slučajevi kada je njihova upotreba kontraindicirana:

- mali slobodan interokluzijski prostor, gdje nadogradnja neće imati potrebnu visinu za retenciju protetskog nadomjeska,
- implantat zahtijeva kut korekcije veći od 15 stupnjeva,
- transgingivalna visina nadogradnje (udaljenost od platforme implantata do slobodnog gingivnog ruba) je za više od 1 mm veća od najveće moguće visine ponuđene od strane proizvođača i
- kada postoji potreba za povezivanjem tri ili više implantata u kvadrantu pa je nužno postizanje njihove paralelnosti (9).

Konfekcijske nadogradnje mogu biti izrađene od titana ili cirkonij oksidne keramike. Postoji nekoliko dostupnih dizajnova: nadogradnje s horizontalnom stepenicom koje se mogu koristiti u stražnjem segmentu zubnog niza i estetske nadogradnje s promjenjivom visinom cervikalne stepenice koja prati profil mekog tkiva, a pogodne su za prednje zube i premolare.

Dubina cervikalne stepenice ne smije biti više od 1 mm subgingivno kako bi se omogućilo postavljanje retrakcijskog konca i uzimanje dobrog otiska (10).

Na tržištu su, s jedne strane, dostupne masivne konfekcijske nadogradnje (eng. full body abutment), čija dimenzija dopušta da se skidanjem materijala na strateškim mjestima može postići gotovo bilo koji idealan oblik, a druge su polukonfekcijske nadogradnje kod kojih je koronarni dio već smanjenog promjera. Nažalost, obje imaju određene nedostatke. Polukonfekcijske nadogradnje djelomično smanjenog promjera za većinu slučajeva su određeni kompromis u odnosu na idealni oblik. To se osobito odnosi na širi dio koji je smješten u submukoznom području i često ima premalen promjer. U slučaju keramičkih nadogradnji taj se oblik može mijenjati gotovo proizvoljno napečenjem keramike, ali je potpora napečenoj keramici određena zadanom cirkonij oksidnom strukturom.

S druge strane, masivne nadogradnje mogu se oblikovati po želji, ali je obrada za dentalnog tehničara, u slučaju tvrdog cirkonij oksida, iznimno otežana (10).

Zaključno, prednosti konfekcijske nadogradnje su niska cijena i lakša izrada, ali glavnu poteškoću predstavlja nemogućnost postizanja idealnog izlaznog profila mekih tkiva. Njihova upotreba stoga je ograničena na stražnja područja zubnog niza, a u estetskoj prednjoj zoni, gdje je nužno postizanje optimalne estetike, koriste se individualne nadogradnje, lijevane u laboratoriju ili izrađene CAD/CAM tehnologijom.

3.2.2. Individualne nadogradnje

Individualne nadogradnje su pojedinačno dizajnirane nadogradnje i specifične za svakog pacijenta, ovisno o situaciji u ustima. Njima se postiže idealan izlazni profil mekog tkiva i optimalna estetika. Individualne implantatne nadogradnje mogu se oblikovati slično prirodnim zubima i tako se koristiti kao osnova za cementirani nadomjestak. Također mogu biti osnova za nadomjestak pričvršćen vijcima s izravno nanesenom obložnom keramikom. Njihova je prednost u odnosu na konfekcijske nadogradnje što se idealni izlazni profil za

određenu kliničku situaciju može integrirati u oblik nadogradnje. Osim toga, u slučaju cementiranih nadomjestaka, rub krunice, a time i potencijalna cementna pukotina, može se smjestiti u područje koje je moguće klinički kontrolirati (11).

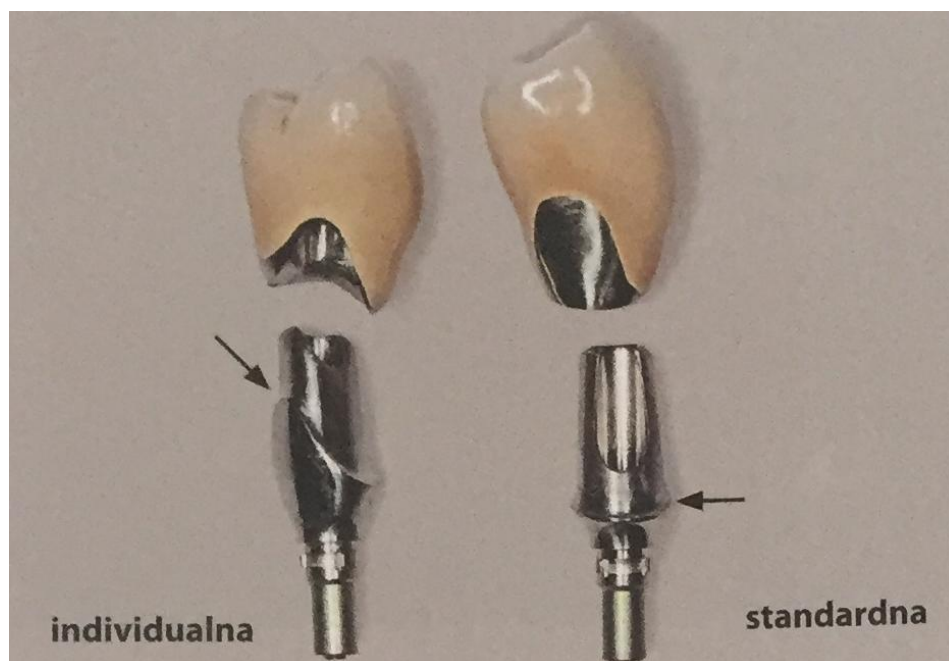Postoje tri osnovne tehnike izrade individualnih nadogradnji :

1. **glodanje** gotovih konfekcijskih nadogradnji,
2. **ručno modeliranje** u vosku na radnom modelu i lijevanje (lijevane individualne nadogradnje) i
3. **virtualno modeliranje** (CAD/CAM individualne nadogradnje) (4).

Individualizacija implantatnih nadogradnji u posljednjih nekoliko desetljeća prošla je temeljne promjene, a sve je počelo manualnom prilagodbom keramičkih blokova koju je provodio dentalni tehničar. S vremenom je došlo do razvoja suvremene CAD/CAM tehnologije koja danas omogućuje virtualno dizajniranje implantatnih nadogradnji i centraliziranu proizvodnju. Time je omogućen veći izbor materijala i veća učinkovitost. Standardizirani i kontrolirani industrijski proizvodni procesi osiguravaju potrebnu kvalitetu (homogenost keramičkih blokova, izbjegavanje inkluzija zraka i pucanja zbog pregrijavanja), ali su troškovi nabave opreme jako veliki (11).

CAD/CAM tehnologija omogućila je izradu nadogradnji iz titanskih i cirkonskih blokova koji precizno nalježu uz implantat u kosti i okolno meko tkivo jer ne postoji greška izazvana ljudskim faktorom. Takve nadogradnje imaju značajno bolju kvalitetu, veću čvrstoću i dugotrajnost u odnosu na lijevane nadogradnje. Tijekom procesa glodanja titanijski i cirkonijski blokovi nisu izloženi visokim temperaturama koje mogu dovesti do dimenzijskih promjena materijala, što se događa tijekom tradicionalnog procesa lijevanja (12) .

Kod računalne izrade nacrt, polazna točka je virtualno konstruirani nadomjestak. Odgovarajuću redukciju radi postizanja potrebnog oblika implantatne nadogradnje obavlja softver s pomoću kojeg se dizajnira nadogradnja s optimalnim izlaznim profilom. Nakon glodanja uz optimalne dimenzije, nadomjestak ima i bolja mehanička svojstva jer se izrađuje iz tvornički proizvedenog bloka, bez grešaka (12).



Slika 4: Razlika u obliku cervikalne stepenice između individualne i konfekcijske implantatne nadogradnje, preuzeto ljubaznošću doc.dr.sc. N.Petričevića

3.3. Nadogradnje s obzirom na vrstu veze s implantatom

Prvotni način vezivanja nadogradnje i tijela implantata bio je preko vanjskog spoja, a najčešći oblik te veze bio je vanjski šesterokut (eng. external hexagon ili external hex). Vanjski spoj sadrži povezujuće elemente iznad koronarnog dijela tijela implantata. Međutim, zbog brojnih nedostataka takvog povezivanja, s vremenom je došlo do razvoja spoja unutar tijela implantata, tzv. unutarnjeg spoja (eng. internal connection) koji je neosporno superiorniji u odnosu na vanjski spoj (13).

3.3.1. Vanjski spoj

Najveća prednost vanjskog spoja (slika 5) je njegova kompatibilnost s brojnim implantološkim sustavima, dok je najveći nedostatak visoka prevalencija rasklimavanja i popuštanja retencijskog vijka. Osim toga, postižu se lošiji estetski rezultati i prisutno je nedostatan brtvljenje na graničnim površinama nadogradnje i implantata. To dovodi do nakupljanja bakterija i plaka, a ono posljedično do upalne reakcije tkiva i resorpcije krestalne kosti (13).

Iako je najčešći oblik antirotacijskog vanjskog elementa heksagon ili šesterokut, postoje i drugi tipovi kao što su oktagon i vanjski priključci (eng. external spine) (14).

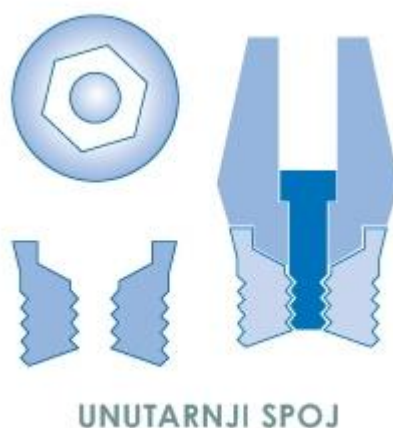

Slika 5: Vanjski spoj (eng. external hex)

3.3.2. Unutarnji spoj

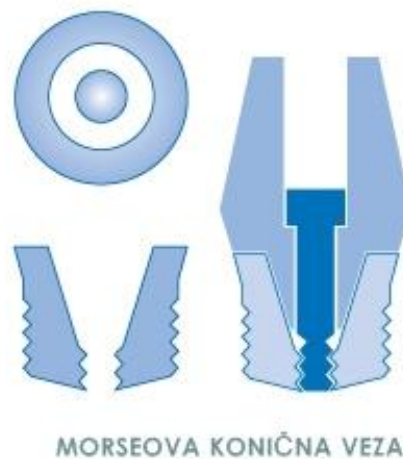Kod unutarnjeg spoja (slika 6) vezujući elementi nalaze se unutar samog implantata pa se sila raspoređuje dublje unutar implantata i preko njegovih zidova na okolnu kost. Na ovaj se način rasterećuje retencijski vijak i zbog toga je smanjena prevalencija njegovog rasklimavanja. Osim toga, zbog preciznog prilijevanja površina, smanjeni su mogući mikropomaci, dok dobro brtvljenje onemogućava mikropropuštanje bakterija (14).

Protetski radovi u estetskoj zoni zahtijevaju dovoljan volumen keramičkog materijala s bukalne strane kako bi se postigla idealna boja i optimalan estetski rezultat. Ovdje je granično područje potrebno postaviti više subgingivno između nadogradnje i implantata. Tako se maskira neestetska boja metalnog spoja. Ove kriterije teško je zadovoljiti vanjskim spojem jer je potrebna voluminozna nadogradnja koja bi prekrila vanjski spoj implantata. Nasuprot tome, unutarnji spoj omogućava dostatan volumen restorativnog materijala i bolji protetski izlazni profil jer dentalni tehničar može dodatno precizno prilagoditi nadogradnju brušenjem. Najveća prednost unutarnjeg spoja je svojstvo dobrog brtvljenja. Kada postoji mikropukotina na granici implantata i nadogradnje, dolazi do propuštanja sline i bakterija te akumulacije plaka. Bakterije stvaraju toksine i uzrokuju neugodan miris prilikom skidanja nadogradnje i dovode do upale na spoju implantata i nadogradnje koja će tijekom vremena dovesti do resorpcije kretalne kosti (13).



Slika 6: *Unutarnji spoj (eng. internal hex)*

Osim unutarnjeg spoja koji sadrži antirotacijske elemente oblika šesterokuta (eng. internal hex), postoji i konični oblik unutarnjeg spoja (slika 7) ili Morseova konična veza (eng. Morse taper). Tu se retencija dviju površina postiže frikcijom. Prednost ovakve veze je činjenica da se nadogradnja može prilagoditi na implantatu u bilo kojem položaju unutar 360 stupnjeva, a time je omogućeno pozicioniranje protetskog rada u idealnom položaju (15).



Slika 7: Morseova konična veza (eng. Morse taper)

3.4. Nadogradnje s obzirom na vrstu veze s protetskom suprastrukturuom

Fiksni nadomjesci na implantatima mogu biti pričvršćeni vijcima ili cementirani (slika 8). Obje metode imaju određene prednosti i nedostatke koje je potrebno razmotriti. Problem kod cementiranih nadomjestaka jest uklanjanje viška cementa na rubovima krunica. Što je dublje subgingivno smješten rub krunice, to je veća količina cementa koja zaostaje oko nadomjeska. Ostaci cementa mogu izazvati periimplantitis. Drugi veliki nedostatak cementiranih nadomjestaka je taj što se, u slučaju bioloških ili tehničkih komplikacija, ne mogu lako i predvidljivo skinuti. Upravo to je prednost nadomjestaka pričvršćenih vijcima jer se oni jednostavnije skidaju. Pod pretpostavkom da je osiguran dobar dosjed, biološke komplikacije su rijetke. Međutim, kod nadomjestaka pričvršćenih vijkom mnogo je važniji precizan položaj i nagib implantata nego kod cementiranih nadomjestaka. Pristupni otvor za vijak u idealnom slučaju trebao bi biti smješten u središtu zuba ili nevidljivom oralnom području. Pritom pristupni otvor ne smije ni u kojem području oslabiti nadomjestak do te mjere da debljine slojeva padnu ispod minimalne granice (11,16).

3.4.1. Retencija cementom

Kod cementiranih krunica i mostova na implantatima prednost se daje individualnim nadogradnjama. Time se smjer uvođenja, izlazni profil i položaj ruba krunice mogu optimalno prilagoditi individualnoj situaciji. Položaj ruba krunice ujedno je i cementna pukotina. Ona ne smije biti smještena više od 1 mm subgingivno kako bi se višak cementa nakon cementiranja sigurno uklonio i time spriječila potencijalna upala. Nadomjestak može imati funkcijski i estetski savršen oblik jer se okluzijska površina ne treba perforirati zbog pričvrsnog vijka. Nadalje, kod cementiranih nadomjestaka manje nepreciznosti uzrokovane proizvodnim procesom mogu se kompenzirati cementnim slojem. Tako se mogu izbjeći nepoželjna naprezanja između implantata i nadogradnje. Za cementiranje se mogu koristiti privremeni i trajni cementi (11,16).

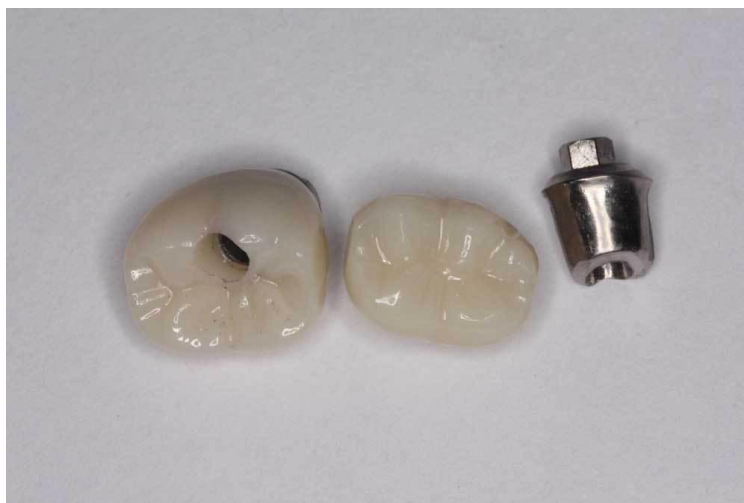3.4.2. Retencija pričvrtnim vijkom

Vijak koji povezuje protetsku suprastrukturu i nadogradnju najčešće je izrađen od zlata ili titana. Okluzijski ili transversalni vijci za pričvršćivanje indicirani su kada je važno ostavljanje mogućnosti jednostavnog skidanja, kada su u pitanju nadomjesci većeg raspona ili kod smanjenog vertikalnog prostora.

Jednostavnost skidanja olakšava provedbu naknadnih popravaka i održavanja higijene.

Nedostatci okluzijskog vijka su narušavanje estetike i ograničena žvačna funkcija, iako se to može kompenzirati dobro izrađenim kompozitnim ispunom ili laboratorijski izrađenim kompozitnim inlejem (11,16).

Zaključno, pojedinačne krunice mogu se pričvrstiti bilo kojom od dviju metoda, ali se u slučaju cementiranja velika pozornost posvećuje uklanjanju viška cementa. Veći nadomjesci nošeni implantatima, svakako bi se trebali pričvrstiti vijcima. To se posebno odnosi na one koji obuhvaćaju cijeli zubni niz te u slučajevima smanjene vertikalne dimenzije kad se ne može ostvariti dostatna retencija cementiranjem.



Slika 8: *Krunica retinirana pričvrtnim vijkom (lijevo), krunica retinirana cementom na titanijskoj konfekcijskoj nadogradnji (sredina i desno), preuzeto ljubaznošću doc.dr.sc.N.Petričevića*

3.5. Nadogradnje s obzirom na angulaciju

Postoje situacije u kojima je otežano ili potpuno onemogućeno postavljanje implantata u kost u smjeru paralelnom s aksijalnom osi prirodnih zuba, odnosno okomito na alveolarni greben. Čest problem predstavlja položaj već postojećih anatomskih struktura kao što su mandibularni živac u donjoj čeljusti te maksilarni sinus u gornjoj čeljusti. Osim toga, oblik, visina i širina preostalog alveolarnog grebena mogu stvarati problem pri postavljanju implantata, kao i poteškoće u izradi protetske suprastrukture. Oblik čeljusti unaprijed diktira položaj implantata što može dovesti do njihovog umetanja pod određenim kutem i međusobnu disparelnost, u slučaju postavljanja više od jednog implantata. Kako bi se izbjegli ovi problemi, može se napraviti kirurška korekcija koštanog grebena, augmentacija kosti, operacija podizanja dna maksilarnog sinusa ili repozicioniranje mandibularnog živca. Alternativno, ako se želi izbjeći dodatna operacija, implantat se postavlja na mjesto gdje ima najviše koštanog tkiva. Nakon toga položaj implantata korigira se upotrebom anguliranih nadogradnji (17).

Danas postoji širok spektar konfekcijskih preanguliranih nadogradnji dostupnih u različitim veličinama kuteva, od 15 do 35 stupnjeva. Dodatno, u određenim situacijama mogu se izraditi individualne angulirane nadogradnje kako bi se postigao zadovoljavajući estetski rezultat (17).

Kod upotrebe anguliranih nadogradnji glavni problem predstavlja štetan učinak sila koje nisu usmjerene u aksijalnom smjeru i mogu negativno utjecati na preživljavanje implantata (18).

3.5.1. Ravne nadogradnje

Ravne nadogradnje indicirane su za nadomještanje jednog ili više zuba, ali pod uvjetom da se može postići njihova paralelnost. Kad se nadomješta jedan zub, nadogradnje moraju sadržavati antirotacijske elemente. Kod međusobno povezanih implantata, prilikom opsežnijih rehabilitacija mogu se koristiti jeftiniji implantati bez antirotacijskih elemenata. Ako je njihov disparelnost nakon postavljanja minimalan, mogu se naknadno prilagoditi pomoću dvije metode. Prva metoda uključuje direktnu preparaciju u ustima pacijenta uz obilno vodeno hlađenje, nakon što su nadogradnje pažljivo i precizno postavljene na implantatima. Druga metoda, koja se više preporučuje, uključuje indirektnu preparaciju na radnom modelu nakon uzimanja otiska u razini implantata (14).

3.5.2. Angulirane nadogradnje

Proizvođači nude gotove preangulirane nadogradnje veličina kuteva u rasponu od 10 do 30 stupnjeva. Dostupne su različite širine i visine njihove baze kako bi se postigla poboljšana estetika i kako bi se rub nadogradnje mogao smjestiti subgingivno.

Za razliku od već gotovih, konfekcijskih anguliranih nadogradnji, dentalni tehničar može izraditi individualne angulirane nadogradnje u laboratoriju pomoću plastičnih šablona na koje se može dodavati vosak ili akrilat. Njihova prednost je veća preciznost i bolja prilagodba individualnoj situaciji u ustima te dobivanje dimenzija i kuteva koji nisu dostupni kod standardiziranih tvorničkih oblika (19).

Glavni nedostatak anguliranih nadogradnji je pojačana količina stresa na okolnu kost zbog sila koje nisu usmjerene okomito na alveolarni greben i mogu dovesti do povećane resorpcije marginalne kosti ili do loma same nadogradnje i protetskog nadomjeska (14).

4. IZBOR IMPLANTATNE NADOGRAĐNJE

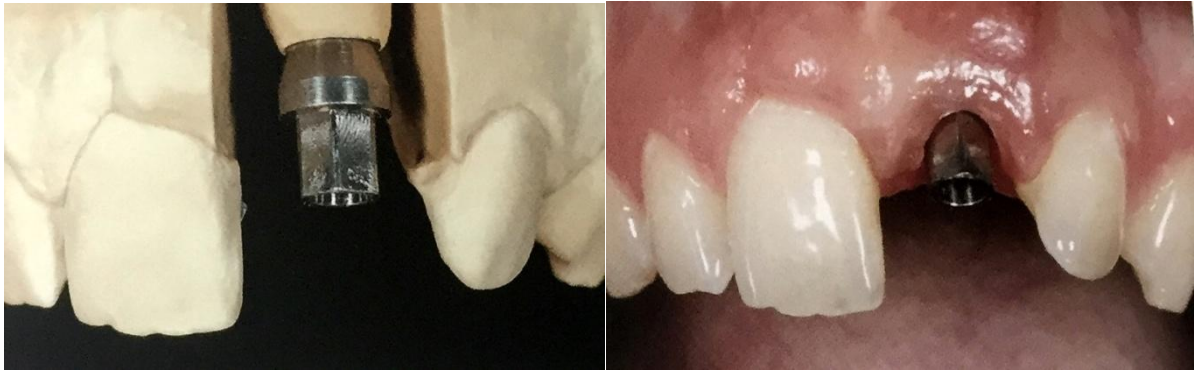Općenito, kod izbora konstrukcije i materijala nadomjeska i implantatne nadogradnje, treba voditi računa o tome da u manje opterećenom prednjem području zubnog niza estetski aspekti imaju važnu ulogu. Kod nadomjestaka u stražnjem dijelu čeljusti funkcija je u prvom planu. Pritom se načelno razlikuju metalno keramički nadomjesci kao zlatni standard i potpuno keramički nadomjeci kao estetska alternativa.

Zahvaljujući brojim mogućnostima koje danas nude nove tehnologije proizvodnje, kao što je CAD/CAM (eng. Computer Aided Design/ Computer Aided Manufacturing) u gotovo svakoj kliničkoj situaciji moguće je birati između titanijskih i potpuno keramičkih, ponajprije cirkonij oksidnih implatnih nadogradnji. Oba materijala odlikuju se vrlo dobrom biokompatibilnošću, odnosno bioinertnošću. Oko titanijskih nadogradnji stvara se stabilna periimplatna sluznica koja se sastoji od spojnog epitela i vezivnog tkiva. Ono tijesno naliže na titanijsku površinu i štiti periimplatni sulkus od bakterijske invazije. Za implatne nadogradnje izrađene od keramike visoke čvrstoće uočeno je slično ponašanje periimplatne sluznice. One imaju važnu biološku prednost u odnosu na titanijske jer su manje podložne akumulaciji plaka. Stoga se s biološkog stajališta oba materijala mogu koristiti sa sličnim uspjehom. Međutim, koji je materijal indiciran u određenoj kliničkoj situaciji, ovisi o čimbenicima kao što su opterećenja kojima su izloženi i estetski zahtjevi (10).

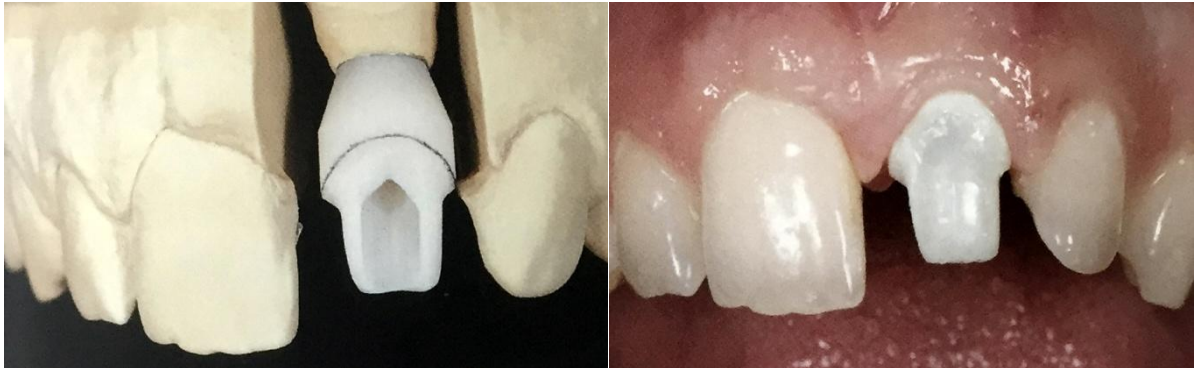4.1. Izbor materijala implantatne nadogradnje

Metalne implantatne nadogradnje smatraju se zlatnim standardom za kliničke situacije koje zahtijevaju visoku stabilnost, prvenstveno u stražnjem dijelu zubnog niza gdje su prisutne veće sile opterećenja prilikom funkcije. Međutim, titanijske nadogradnje imaju nedostatak što njihova tamna boja može prouzročiti sivkasto prosijavanje kroz periimplatnu sluznicu (slika 9 i 10). U estetski osjetljivom, vidljivom području to može znatno utjecati na terapijski uspjeh. Načelno, stupanj promjene boje sluznice ovisi o debljini periimplatne sluznice. Kod debljine sluznice manje od 2 mm, titanijskim nadogradnjama uzrokovane su vidljive diskoloracije (slike 9,10). Kod debljine sluznice veće od 2 mm, materijal od kojeg je izrađena nadogradnja nema veću estetsku ulogu. Keramičke nadogradnje od cirkonijevog oksida zbog boje su estetski u prednosti u odnosu na titanijske (slike 11,12). Iako snježno bijela boja nije

idealna jer izbljeđuje periimplatnu sluznicu., ljudsko oko to percipira kao manji estetski nedostatak. Osim toga, cirkonij oksidne nadogradnje moguće je modificirati obložnom keramikom (10).



Slika 9, 10. Prosijavanje sive boje titanijske nadogradnje kroz tanku sluznicu, preuzeto ljubaznošću doc.dr.sc.N.Petričevića



Slika 11,12. Bolji estetski učinak cirkonij oksidne nadogradnje, preuzeto ljubaznošću doc.dr.sc.N.Petričevića

4.1.1. Metalna implantatna nadogradnja

4.1.1.1. Indikacija duboki zagriz

S obzirom na opisane negativne strane metalnih nadogradnji, što se prvenstveno odnosi na njihovu neestetsku sivu boju metala, čini se da bi imalo smisla potpuno ih izbaciti iz upotrebe. Međutim, postoje određene situacije u kojima je biomehanički aspekt vrlo važan. To je slučaj kod izrazito dubokog zagriža, ali i u svim ostalim situacijama kada postoje velike funkcijske sile opterećenja, npr. kod bruksizma. Uspoređujući potpuno keramičke i metalne nadogradnje, metalne imaju puno veću fleksibilnost, što kod keramičkih uopće nije slučaj. Kod potpuno keramičkih nadogradnji koje su izložene prevelikim silama neće najprije doći do deformacije i tek mnogo kasnije do loma, nego kad se dosegne kritična sila, odmah se događa lom. Stoga su očekivane sile važan čimbenik koji utječe na odluku o tome koja će se nadogradnja koristiti. Naravno, treba uzeti u obzir i dimenziju nadogradnje. Metalna nadogradnja, i uz mnogo manju debljinu materijala, pokazuje dovoljnu stabilnost (10).

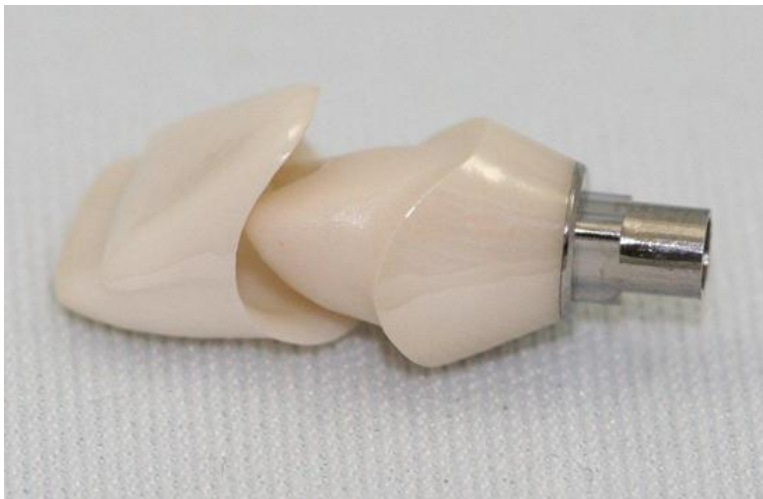Zaključno, kod izrazito dubokog zagriža, ako je moguće smjestiti vrlo kratku nadogradnju, keramika je kontraindicirana. U takvom slučaju koristi se metalna nadogradnja, a u skladu s tim i metalno keramička, a ne potpuno keramička krunica.

4.1.1.2. Indikacija mali zubi

Osim vrlo velikog očekivanog mehaničkog opterećenja suprastrukture, dodatna je indikacija za upotrebu metalnih nadogradnji mala dimenzija krunice. Pogotovo kad se nadomještaju bočni sjekutići, često se izrađuju relativno uski zubi. To nužno znači da nadogradnja treba biti relativno mala. Na kraju je preostala debljina stijenke odlučujuća za odluku koji materijal može zadovoljiti mehaničke zahtjeve. To u slučaju korištenja implantata s pričvrstnim vijkom suprastrukture relativno velikog promjera glave znači da za nadogradnju ostaje debljina stijenke znatno manja od 1 mm. Keramička nadogradnja s tom debljinom stijenke mehanički nije dovoljno stabilna pa se u tom slučaju mora koristiti metalna nadogradnja (10).

4.1.2. Metalno keramička implantatna nadogradnja

Kako bi se povećala stabilnost veze između nadogradnje i implantata, bio bi poželjan metalni spoj jer spoj krute keramike i implantata s metalnim vijkom u mehaničkom smislu nije optimalan. Da bi se taj problem riješio, osobito kod vanjskog spoja između implantata i nadogradnje, počeli su se izrađivati međuelementi koji su omogućili metalni spoj, ali su se uglavnom sastojali od prozirne keramike. Pritom su korišteni tvornički titanijski priključci na koje su, nakon individualizacije, lijepljeni računalno glodani potpuno keramički dijelovi. Primjenom ove sofisticirane tehnologije zajamčena je optimalna mehanička veza. S druge strane, mogle su se koristiti i potpuno keramičke krunice sa svim njihovim estetskim prednostima (slika 13) (10).



Slika 13: *Metalno keramička implantatna nadogradnja- titanijska baza i lijepljeni potpuno keramički dio, preuzeto ljubaznošću doc.dr.sc. N.Petričevića*

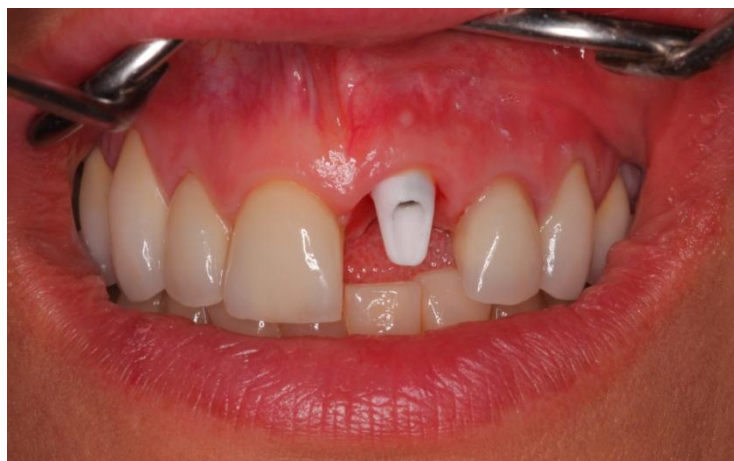4.1.3. Keramička implantatna nadogradnja

4.1.3.1. Indikacija boja zuba

Kod potpuno keramičkih krunica, koje su s estetskog stajališta obično najbolje rješenje, implantatna nadogradnja ne bi smjela biti od metala jer sivkasta boja može prosijavati i imati negativan utjecaj na cjelokupni izgled. Čak i cirkonij oksidne krunice, koje su relativno neprozirne, propuštaju dovoljno svjetlosti da metalna nadogradnja ispod njih može narušiti

estetiku. U prošlosti su se izrađivale nadogradnje od aluminij oksidne keramike koje su imale idealnu boju, ali nisu bile mehanički stabilne. Kod aluminij oksidnih nadogradnji zabilježeno je 7% lomova, što je razlog zašto se taj materijal danas gotovo više ne koristi u izradi nadogradnji (10).

Cirkonijev dioksid, prije svega iz mehaničkih razloga, etablirao se kao materijal izbora za potpuno keramičke nadogradnje (slika 14). Međutim, nebojeni cirkonijev dioksid ima nepovoljnu boju, bijelu i neprozirnu. Kad takva boja u estetskoj zoni postane vidljiva, to se može smatrati neuspjehom. Ako se koristi suprastruktura kod koje se već 0.5 mm ispod ruba mekog tkiva nalazi ne prirodno bijela nadogradnja, dugoročno je to čimbenik estetskog rizika. Baš kao što se na prirodnim zubima meko tkivo može vidljivo povući uslijed recesija, kod implantata se također može očekivati povlačenje mekog tkiva u određenoj mjeri. Na to se treba pripremiti prilagođavanjem boje nadogradnje. Danas gotovo svi proizvođači nude cirkonijev oksid u različitim bojama, tako da se uopće više ne mora koristiti ne prirodno bijela boja. Međutim, kao i kod izrade krunice, osnovna boja često ne odgovara u potpunosti. Kako bi se na prijelaznom području između krunice i nadogradnje individualno prilagodila boja, može se napeći konvencionalna glinična keramika. Pritom se individualno izrađena cirkonij oksidna nadogradnja, nakon što je definiran njezin optimalni oblik, reducira u cervikalnom dijelu. Nakon toga se za taj isti iznos volumen nadoknađuje u gliničnoj keramici željene boje. Boja glinične keramike odgovara boji vrata susjednog zuba (10).



Slika 14: Potpuno keramička (cirkonij oksidna) implantatna nadogradnja, preuzeto ljubaznošću doc.dr.sc. N.Petričevića

4.1.3.2.Indikacija tanka sluznica

Na temelju kliničkog iskustva i relevantnih istraživanja znamo da, ovisno o debljini sluznice, sive metalne nadogradnje mogu negativno utjecati na njezinu boju. Debljina vestibularnog mekog tkiva pritom ima odlučujuću ulogu. Kritična debljina mekog tkiva u vestibularnom dijelu iznosi 1.5 mm (10).

Debljina mekog tkiva klinički se provjerava pomoću parodontološke sonde. U slučaju prosijavanja sonde, radi se o tankom gingivnom biotipu i indicirana je upotreba keramičke nadogradnje ili alternativno metalne nadogradnje s napečenom keramikom (20).

4.1.3.3.Indikacija oblik zuba

Oblik zuba također može utjecati na izbor materijala od kojeg je izrađena nadogradnja. Budući da potpuno keramičke nadogradnje zahtijevaju veću debljinu stijenke kako bi izdržale mehanička opterećenja, nužno se time određuje i širina krunice. Posebno treba napomenuti da se mora osigurati određena širina stepenice bez ugrožavanja minimalne debljine stijenki nadogradnje. Ako se zbroje minimalna debljina stijenki i minimalna potrebna širina stepenice, to uvelike određuje oblik krunice u cervikalnom području. Pogotovo kod uskih gornjih bočnih sjekutića ili donjih prednjih zubi, meziodistalna dimenzija dijelom određuje što se može postići s kojim materijalom. Kod relativno četvrtastog oblika zuba, koji obično dolazi u kombinaciji s tankim mekim tkivom i relativno ravnim tijekom mekog tkiva, keramička nadogradnja i potpuno keramička suprastruktura predstavljaju terapiju izbora (10).

4.1.3.4.Indikacija mehanika

U svim slučajevima u kojima ne postoji apsolutna indikacija za upotrebu metalne nadogradnje, poželjna je primjena keramičke nadogradnje s keramičkom krunicom. Ključni čimbenici rizika pritom su stabilnost veze između metalnog implantata i keramičke nadogradnje te mehanička stabilnost nadogradnje. Osim poznatog utjecaja korištenog implantatnog sustava koji diktira upotrebu odgovarajuće nadogradnje i suprastrukture, terapeut može stvoriti uvjete koji omogućuju korištenje keramičke nadogradnje. Na primjer, da bi se kod vrlo uskih zubi u cervikalnom području mogle koristiti potpuno keramičke

suprastrukture, važno je u kirurškoj fazi voditi računa o nekoliko kriterija. Koristi se implantat smanjenog promjera, i to iz sustava kod kojeg se kasnije, unatoč smanjenom promjeru ramena, može koristiti nadogradnja. Osim toga, implantat mora biti ugrađen u idealnom položaju i smjeru, tako da kasnije, na ionako već užoj nadogradnji s relativno tankim stijenkama, ne bude potrebno dodatno brušenje radi kompenzacije smjera. Ograničavajući čimbenik u tim slučajevima obično je veličina glave pričvrsnog vijka nadogradnje. To znači da je iz protetske perspektive poželjan najmanji mogući promjer pristupnog otvora za vijak. Kod pacijenata kod kojih se nadomještaju vrlo uski zubi, koji terapeuta i dentalnog tehničara dovode do same granice debljine materijala, uglavnom se radi o relativno gracilnim ljudima. Takvi pacijenti često imaju vrlo tanko tkivo, tako da uporaba potpuno keramičkih nadogradnji donosi veliku prednost (10).

4.2. Izbor oblika implantatne nadogradnje

4.2.1. Konfekcijska ili individualna implantatna nadogradnja

Na počecima implantoprotetike bile su dostupne samo konfekcijske metalne nadogradnje s horizontalnom stepenicom. U skladu s tim krunica se morala konstruirati na potpuno ravnoj površini. Taj oblik ni na koji način nije odgovarao profilu mekog tkiva, tako da se javljao sljedeći problem: ili rub u vestibularnom dijelu nije bio smješten dovoljno ispod mekog tkiva kako bi se sakrila metalna nadogradnja, ili je mezijalni i distalni dio submukozno bio vrlo duboko smješten. Tako je kod cementiranja u tom području bilo vrlo teško ili gotovo nemoguće ukloniti višak cementa. Prihvatljiv kompromis tada je jedino bio ravan profil mekog tkiva oko implantata tako da razlika između aproksimalnog i vestibularnog položaja stepenice u odnosu na profil mekog tkiva ne bude prevelika. To je postignuto tako što vestibularno meko tkivo nije potisnuto u zapravo optimalan položaj. Nažalost, to je, osobito u pacijenata s valovitim tijekom mekog tkiva, povezano s sestetskim kompromisom. Da bi se izbjegao taj problem, prijelaz između nadogradnje i krunice mora pratiti valoviti tijek sluznice. Samo na taj način može se osigurati da cementirana krunica sjedne točno na svoje mjesto i da se omogući čišćenje viška cementa. Iz tog proizlazi da treba izraditi individualnu nadogradnju sa stepenicom koja prati profil mekog tkiva pojedinog pacijenta (11).

Budući da je izrada keramičke nadogradnje s metalnom bazom relativno složena, metalne baze na tržištu se nude kao prefabricirani dijelovi. Metalna baza kao savršen spoj s titanijskim implantatom i cirkonij oksidna nadogradnja koja jamči željena optička svojstva, često su već tvornički zalijepljene. Zbog toga se cirkonij oksidni dio ne može dodatno individualizirati napečenjem keramike jer bi se time uništila veza. Ako se takva nadogradnja stavi u pacijentova usta, posebno iz okluzijske perspektive, jasno je vidljivo da njezina dimenzija nije dovoljna kako bi se meko tkivo oblikovalo na željeni način. Cilj je nadogradnji dati oblik koji odgovara prirodnom zubu, što zahtijeva složenu izradu individualizirane nadogradnje. Za to se, ovisno o korištenom implantatnom sustavu, mora odabrati isključivo cirkonij oksidna ili kombinirana metalno cirkonij oksidna nadogradnja koja se lijepi tek nakon individualne izrade keramičkog dijela. Ako se ipak koristi tvornička metalno keramička nadogradnja, a meko tkivo želi se kondicionirati odgovarajućim pritiskom suprastrukturu, granica preparacije mora se smjestiti dublje apikalno. Međutim, to znači da je cementna pukotina isto smještena submukozno, što klinički nije poželjno jer uzrokuje upalu mekog tkiva koja se ne može liječiti (11).

Iako skuplji i složeniji postupak, izrada individualne nadogradnje predstavlja metodu izbora jer se njome postiže optimalan estetski i funkcijski rezultat.

4.2.2. Ravna ili angulirana implantatna nadogradnja

Ravne nadogradnje su indicirane u svim slučajevima kada se može postići njihov položaj paralelan s aksijalnom osi prirodnog zuba i međusobna paralelnost više nadogradnji u slučaju nadoknade većeg broja zuba. U ostalim slučajevima, kada veličina preostalog alveolarnog grebena ili postojeće anatomske strukture ne dopuštaju pravilan položaj implantata u kosti, njegov položaj mora se korigirati pomoću anguliranih nadogradnji. Alternativno, može se napraviti kirurška korekcija kosti ili augmentacija alveolarnog grebena. Time bi se omogućilo postavljanje implantata u optimalan položaj, a izbjegla upotreba anguliranih nadogradnji kod kojih postoji rizik od pucanja protetskog rada, odbacivanja implantata ili resorpcije kosti, zbog neaksijalnog opterećenja (18).

4.2.3. Vijčano ili cementno retinirana suprastruktura na implantatnoj nadogradnji

Cementno retinirane suprastrukture indicirane su u slučajevima gdje je estetika od velikog značaja jer okluzalne površine ostaju intaktne. Osim toga, mora postojati mogućnost za optimalno oblikovanje i veličinu nadogradnje da bi se postigla dostatna retencija i rezistencija protetskog rada. To je ključni čimbenik preživljavanja cementiranih radova.

U slučajevima smanjene vertikalne dimenzije, odnosno smanjenog interokluzijskog prostora, kada se ne može ostvariti dovoljna veličina nadogradnje koja bi pružala odgovarajuću potporu protetskom radu, indicirana je upotreba retencijskih vijaka (16).

5. PRILAGODBA NADOGRAĐNJE NA IMPLANTATIMA

Prilagodba implantatne nadogradnje, bilo da se radi o modifikaciji gotove konfekcijske nadogradnje ili izradi individualne nadogradnje, nužna je kako bi se postigao optimalan estetski rezultat. Prilagodba nadogradnji iziskuje upotrebu posebnih rotirajućih instrumenata, kod kojih je, kada se koriste, nužno slijediti upute proizvođača kako bi se prevenirala jatrogena oštećenja nadogradnji, posebno cirkonij oksidnih. Cirkonij oksidne nadogradnje su pouzdane i dugog vijeka trajanja, iako jako teške za rukovanje zbog iznimne tvrdoće materijala. Zbog toga je bitno koristiti instrumente koji imaju čvrsto povezana dijamantna zrnca i dulje upotrebno vrijeme od uobičajenog (21).

5.1. Prilagodba gotove konfekcijske nadogradnje

Na tržištu danas postoje konfekcijske nadogradnje prilagođene za njihovu naknadnu individualizaciju, tzv. masivne konfekcijske nadogradnje. One sadrže veći volumen materijala u odnosu na standardne konfekcijske nadogradnje. Na taj je način omogućeno dodatno skidanje metala kako bi se postigli potrebni kutovi, visina i širina nadogradnje, ovisno o pacijentovoj individualnoj situaciji u ustima.

Preparacija gotovih nadogradnji u ustima pacijenta je metoda koja se mora izbjegavati kad god je to moguće. Velika toplina koja se oslobađa, čak i u prisutnosti dostatnog vodenog hlađenja, može djelovati pogubno na opstanak implantata, ali i ugroziti pacijenta. Stoga se kao metoda izbora koristi ekstraoralna indirektna preparacija (21).


5.1.1. Instrumenti

Postoje posebni setovi svrdala i gumica namijenjeni isključivo u svrhu prilagodbe implantatnih nadogradnji. Svrdla se moraju koristiti na nasadniku, s brzinom okretaja od 5-50 000 rpm (eng. revolutions per minute), bez potrebe za vodenim hlađenjem. Set se sastoji od četiri svrdla za rezanje i dvije gumice za poliranje. Instrumenti za rezanje napravljeni su od čvrsto povezanih karbidnih čestica koje omogućavaju učinkovito skidanje metala. One se razlikuju po boji prstena koji može biti crni, plavi, crveni i žuti. Silikonski polirajući

instrumenti mogu biti tamno plave boje, za grubo poliranje i svijetlo plavi, za fino poliranje do visoke razine sjaja (21).

5.1.2.Postupak

Konfekcijska nadogradnja isproba se u ustima pacijenta i provjeri se njezin položaj pomoću rendgenograma. Pomoću vodootpornog markera ili svrdlom označe se granice preparacije. Završna stepenica u estetskoj zoni mora biti smještena 1mm subgingivno, a u stražnjim područjima može biti smještena iznad razine gingive. Okluzalna visina nadogradnje mora osiguravati dostatan prostor za smještaj protetskog rada. To znači da se mora ostaviti slobodan interokluzijski prostor od minimalno 1.5-2 mm u odnosu na antagonistički zub. Nakon toga, nadogradnja se vadi iz usta pacijenta i spremna je za indirektnu preparaciju. Kako bi se olakšao taj postupak, nadogradnja se navije na za to predviđeni držač nadogradnje ili analog implantata koji odgovara tom tipu nadogradnje (slika 15) (9). Postupak grube redukcije materijala započinje crnim svrdlom. Ono omogućava najbrži postupak skidanja, ali se ne smije koristiti za preciznije skidanje materijala. Crnim svrdlom koristimo se u slučaju masivnih konfekcijskih nadogradnji s debljinom stijenke većom od 2 mm, kako bi smanjili visinu nadogradnje i njezinu lingvalnu površinu. Ako nadogradnja ima tanke stijenke, postupak započinjemo plavim svrdlom. Plavo svrdlo koristi se za definiranje labijalne površine i manje agresivnu redukciju lingvalne i interproksimalnih površina. Za brušenje gingivne stepenice služi crveno svrdlo. Žuto svrdlo koristi se za postizanje potrebnog koniciteta između proksimalnih površina i završno brušenje nadogradnje, kako bi se zagladile moguće nepravilnosti površine zaostale od prethodnog brušenja. Rezultat brušenja ovim svrdlima je hrapava površina koju će biti teško otisnuti zbog velike površinske napetosti s materijalom za otiskivanje (slika 16). Stoga je potrebno izvršiti završno poliranje, pomoću tamno i svijetlo plavog diska za poliranje do razine visokog sjaja. Nakon toga, nadogradnja se isprobava u ustima pacijenta. Ako je sve ispravno, navije se po uputama proizvođača, nakon čega se pomoću bijele gutaperke zaštiti pristupni otvor za retencijski vijak. Tada se nadogradnja može tretirati kao prirodan zub u standardnom postupku izrade krunice ili mosta. Postavi se retrakcijski konac i napravi otisak nadogradnje za daljnju izradu protetskog nadomjeska, s time da se u ovoj fazi preporuča napraviti provizorni rad za zaštitu nadogradnje u ustima pacijenta (21).



Slika 15,16: *Manualna prilagodba gotove konfekcijske nadogradnje, preuzeto ljubaznošću doc.dr.sc.N.Petričevića*

5.2. Izrada individualne nadogradnje

Ako se prilagodbom gotovih konfekcijskih nadogradnji ne može postići željeni rezultat, indicirana je izrada individualne nadogradnje tradicionalnim postupkom lijevanja ili CAD/CAM tehnologijom. Individualna nadogradnja izrađena je tako da precizno odgovara poziciji implantata u kosti, uzimajući u obzir položaj, oblik i boju susjednih zuba i mekih tkiva kako bi se postigao idealan izlazni anatomski profil i granica preparacije prilagođena svakom pojedinom pacijentu.

5.2.1. Lijewane individualne nadogradnje

Početak u izradi individualnih nadogradnji bile su UCLA lijevane nadogradnje, razvijene u Kaliforniji. One su omogućavale kompenzaciju smjera implantata tako što se proizvoljno mogao mijenjati kut nadogradnje, visina i širina, konicitet i završna granica preparacije, ovisno o poziciji i izlaznom profilu definitivne krunice. Sastojale su se od zlatnog prstena i plastične tube. Tuba se navoštavala u dentalnom laboratoriju do željenog oblika i onda standardnim postupcima ulagala i izlivala u metalu na visokim temperaturama. Standardne tehnike lijevanja zahtijevaju visoku razinu preciznosti i točnosti svakog pojedinog koraka u postupku izrade jer je u implantoprotetici preciznost ključna za kasniju distribuciju stresa, lakoću umetanja nadogradnje i dugoročni uspjeh implantoprotetskog rada. Zbog složenosti i dugotrajnosti ovog postupka, danas se prednost daje sofisticiranijoj i daleko preciznijoj metodi izrade individualnih nadogradnji CAD/CAM tehnologijom (22).

5.2.2. CAD/CAM individualne nadogradnje

CAD (engl. Computer Aided Design) / CAM (eng. Computer Aided Manufacturing) predstavlja suvremeni način izrade protetskih nadomjestaka, ali i individualnih implantatnih nadogradnji. Sastoji se od 3D skenera ili 3D oralne videokamere, računala sa softverom kojim se planira i proračunava izgled budućeg nadomjeska te strojne glodajuće jedinice koja izrađuje nadomjestak iz gotovih tvorničkih blokova.

Postupak izrade ovisi o tome posjeduje li ordinacija intraoralnu kameru za digitalni otisak ili se otisak uzima klasičnim tehnikama i materijalima. Kod digitalnog otiska signal se može obraditi računalom u ordinaciji. Stomatolog sudjeluje u dizajnu budućeg rada ili se bez obrade šalje elektronskim putem u laboratorij. Ondje se signal obrađuje softverom za konkretan CAD/CAM sustav, dizajnira budući nadomjestak i šalje naredba strojnoj jedinici (23).

U slučaju uzimanja otiska klasičnim tehnikama, kod izrade individualne nadogradnje, uzima se otisak na razini implantata, otvorenom ili zatvorenom žlicom. Izljev se radni model u sadri, nakon čega se model skenira laserskim ili optičkim skenerom. Signal se računalno obrađuje, dizajnira se optimalna nadogradnja i šalju podatci jedinici za glodanje.

Virtualno dizajniranje individualne nadogradnje započinje izradom virtualnih krunica na virtualnom radnom modelu. Oblik virtualne krunice služi kao vodič u izradi priležuće

nadogradnje. Morfologija nadogradnje mora pratiti vanjske konture krunice i optimalno pristajati ispod finalne individualne restoracije.

CAD/CAM individualne nadogradnje mogu biti izrađene iz titanijskih i cirkonij oksidnih keramičkih blokova na temelju prethodno virtualno isplaniranog dizajna buduće nadogradnje. Glodanjem nadogradnje u strojnoj jedinici glode se pristupni otvor za retencijski vijak, antirotacijske komponente (vanjski ili unutarnji spoj, najčešće šesterokut), konture kvržica i općenito okluzalna morfologija te gingivna stepenica. Prednost ovakvog načina izrade nadogradnji je smanjena vjerojatnost greške zbog ljudskog faktora u odnosu na lijevane nadogradnje, koje se uz to lijevaju na visokim temperaturama. To može dovesti do dimenzijskih promjena u materijalu i naknadnog pucanja (12).

6.RASPRAVA

Tijekom vremena, došlo je do razvoja novih materijala, ali i sofisticiranijih metoda izrade implantatnih nadogradnji.

Prve nadogradnje bile su konfekcijske nadogradnje izrađene od titanija. Iako je titanij materijal izvrsne stabilnosti i iznimnih fizikalnih svojstava, postojao je čitav niz nedostataka promatrano s estetskog aspekta. Zbog tamne metalne boje koja je prosijavala kroz tanku sluznicu, nije se mogla postići idealna estetika. Osim toga, prve konfekcijske nadogradnje imale su horizontalnu stepenicu koja nije pratila prirodne, valovite konture mekih tkiva. Zbog toga bi implantatna terapija često završavala gubitkom dentalnih papila, čime je estetski rezultat bio još manjkaviji.

Kako bi se riješili ovakvi problemi, počele su se proizvoditi gotove konfekcijske nadogradnje s cervikalnom stepenicom koja je približno pratila prirodan tijek gingive. Međutim, nije bila u potpunosti prilagođena svakom pacijentu. Kao začetak potpuno individualiziranih nadogradnji, uvedena je UCLA nadogradnja kod koje se procesom navoštavanja u dentalnom laboratoriju omogućilo individualno prilagođavanje kuta, oblika i veličine nadogradnje. Međutim, standardni postupak navoštavanja, ulaganja i izlivanja u metalu iziskivao je puno vremena i veliku preciznost postupka.

Razvojem računalne tehnologije, omogućena je precizna izrada individualnih nadogradnji u virtualnom okolišu. Tako dizajnirani virtualni nadomjesci glođu se u strojnoj jedinici iz tvornički izrađenih titanijskih i cirkonij oksidnih blokova. Iako skuplji postupak, iziskuje manje utrošenog vremena i daleko veću preciznost konačnog rada jer je isključen faktor ljudske pogreške.

Problem neestetskih titanijskih nadogradnji riješio se uvođenjem keramičkih materijala u postupku izrade implantatnih nadogradnji. To je prvenstveno bilo bitno u estetski zahijevnim, prednjim područjima zubnog luka. Primarno korištena aluminij oksidna keramika omogućavala je postizanje idealne boje nadogradnje i mogla se individualno prilagoditi boji prirodnih zuba za svakog pacijenta. Međutim, nedostatak aluminij oksidne keramike davao je visoku incidenciju loma. Zato je u potpunosti zamijenjena cirkonij oksidnom keramikom.

Cirkonij oksidna keramika ima bolja fizikalna svojstva u odnosu na aluminij oksidnu boju prirodnih zuba. Taj problem rješava se napečenjem glinične keramike u cervikalnom području

zuba, kako bi se postigla bolja estetika, pogotovo uzimajući u obzir mogućnost naknadne recesije gingivnog tkiva. Osim toga, cirkonij oksidna keramika predstavlja najhigijenski materijal jer reducira nakupljanje dentalnog plaka, što je bitno za sprječavanje upale periimplantatnih tkiva i posljedične resorpcije kosti.

Čest problem koji se javlja prilikom kirurškog postupka ugradnje implantata u kost je nemogućnost postavljanja implantata paralelno s aksijalnom osi prirodnog zuba. Time se ne postiže optimalan prijenos sila na koštani greben. Razlog tomu mogu biti postojeće anatomske strukture ili građa alveolarnog grebena, koji nakon gubitka zuba neminovno atrofira. Kako bi se premostili ovi problemi uvedene su angulirane nadogradnje, koje mogu biti konfekcijske, sa standardiziranim veličinama kutova, ili individualno izrađene, s točno određenim kutovima.

7.ZAKLJUČAK

Cilj svake implantoprotetske terapije je vraćanje narušene funkcije stomatognatog sustava, kao i postizanje što prirodnijeg izgleda zuba. Izgled protetskog rada je ono što i sam pacijent vidi, tako da je postizanje optimalne estetike preduvjet za dobivanje zadovoljnog pacijenta. S obzirom da nijedan pacijent nije isti, svakom se pristupa individualno. Razmatraju se sve indikacije i kontraindikacije za upotrebu određenih vrsta implantatnih nadogradnji.

Ako uzmemo u obzir položaj implantatne nadogradnje, u prednjem segmentu daje se prednost keramičkim nadogradnjama. Njima se postiže bolja estetika, pogotovo u slučaju tankog gingivnog biotipa gdje postoji opasnost od prosijavanja sive boje metala. U slučaju deblje sluznice i velikih funkcijskih opterećenja u prednjem segmentu, kao što je slučaj kod parafunkcija i dubokog zagriža, trebamo razmotriti mogućnost upotrebe titanijskih nadogradnji. U stražnjem dijelu zubnog niza, gdje je izrazito bitna stabilnost rada i izdržavanje visokih funkcijskih sila, indicirana je upotreba titanijskih nadogradnji.

Kako bi se postigao prirodan, valovit izgled mekih tkiva, indicirana je upotreba individualnih nadogradnji, kad god za to postoje mogućnosti. Prednost se daje CAD/CAM individualnim nadogradnjama u odnosu na lijevane nadogradnje, zbog veće preciznosti postupka izrade i boljih svojstava materijala.

U slučaju postojanja atrofičnog rezidualnog alveolarnog grebena, kada nije moguće optimalno ugraditi implantat u kost, indicirana je upotreba anguliranih nadogradnji kojima se postiže korekcija smjera implantata.

8.LITERATURA

1. Lubina L. Što su dentalni implantati?. Smile. 2006: 4-6
2. Kobler P. Indikacije za primjenu dentalnih implantata. In: Knežević G, editor. Osnove dentalne implantologije. Zagreb: Školska knjiga; 2002. p.26-33
3. Kobler P. Kontraindikacije za primjenu dentalnih implantata. In: Knežević G, editor. Osnove dentalne implantologije. Zagreb: Školska knjiga; 2002. p.34-35
4. Shafie HR. General information about implant abutments, In: Shafie HR, editor. Clinical and laboratory manual of dental implant abutments. 1th ed. Hoboken: Wiley Blackwell; 2014. p.17-22
5. Shafie HR, White B. Implant abutment materials. In: Shafie HR, editor. Clinical and laboratory manual of dental implant abutments. 1th ed. Hoboken: Wiley Blackwell; 2014. p.1-16
6. Palmquist A, Omar OM, Esposito M, Lausmaa J, Thomsen P. Titanium oral implants: surface characteristics, interface biology and clinical outcome. Journal of the Royal Society Interface. 2010;7(5): p.515-27
7. Swab JJ. Low temperature degradation of Y-TZP materials. Journal of Materials Science 1991; 26: p.6706-6714
8. Binon P. Prefabricated implant abutments, In: Shafie HR, editor. Clinical and laboratory manual of dental implant abutments. 1st ed. Hoboken: Wiley Blackwell; 2014.p.47-64
9. Kotick PG, Blumenkopf B. Abutment selection for implant restorations. Inside Dentistry. 2011
10. Grunder U. Implantati u estetskoj zoni: terapijski koncept korak po korak. 1st ed. Quintessence publishing; 2016. Ch 8, Protetika, p.740-762
11. Wolfart S. Implanto-protetika: koncept usmjeren na pacijenta. 1st ed. Quintessence publishing; 2015. Ch 15, Opskrba kunicama i mostovima, p.252-315

12. Osorio J. Use of CAD/CAM technology in custom abutment manufacturing. In: Shafie HR, editor. Clinical and laboratory manual of dental implant abutments. 1th ed. Hoboken: Wiley Blackwell; 2014. p.65-101
13. Shafie HR, White B. Different implant abutment connections. In: Shafie HR, editor. Clinical and laboratory manual of dental implant abutments. 1th ed. Hoboken: Wiley Blackwell; 2014. p.33-46
14. Singh PP, Cranin AN. Atlas of oral implantology. 3rd ed. Elsevier Canada; 2009. Ch 22, Root form prosthodontics: Abutments, p.318-337
15. Sethi A, Thomas K. Practical implant dentistry. 2nd ed. Quintessence publishing; 2012. Ch 10, Restorative phase: Prosthetic Protocols, p.86-90
16. Michalakis KX, Hirayama H, Garefis PD. Cement-retained versus screw- retained implant restorations: A critical review. The International Journal of Oral and Maxillofacial Implants. 2003;18: 719-728
17. Bruggenkate CM, Sutter F, Oosterbeek HS, Shroeder A. Indications for angled implants. The Journal of Prosthetic Dentistry 1992; 67: 85-93
18. Eger DE, Gunsolley JC, Feldman S. Comparison of angled and standard abutments and their effect on clinical outcomes: A preliminary report. The International Journal of Oral and Maxillofacial Implants 2000; 15:819-823
19. Cavallaro J, Greenstein G. Angled implant abutments: a practical application of available knowledge. The Journal of the American Dental Association. 2011; 142(2): 150-8
20. Kahng LS. Zirconium abutments for improved esthetics in anterior restorations. The journal of cosmetic dentistry 2007. p.90-97
21. Shafie HR. Instrumentation for abutment modification and guidelines for their use. In: Shafie HR, editor. Clinical and laboratory manual of dental implant abutments. 1th ed. Hoboken: Wiley Blackwell; 2014. p.122-132
22. Lewis SG, Llamas D, Avera S. The UCLA abutment: A four year review. The Journal of Prosthetic Dentistry 1992; 67: 509-515

23. Miyazaki T, Hotta Y, Kunni J, Kuriyama S, Tamaki Y. A review of dental CAD/CAM: current status and future perspectives from 20 years of experience. *Dental Materials Journal* 2009; 28:44-56

9.ŽIVOTOPIS

Sara Belamarić rođena je 2.4.1993. godine u Splitu. Godine 2007. godine završava Osnovnu školu Fausta Vrančića u Šibeniku, nakon čega upisuje Gimnaziju Antuna Vrančića u Šibeniku. Studij dentalne medicine na Stomatološkom fakultetu Sveučilišta u Zagrebu upisuje 2011. godine. Zadnji ispit polaže u srpnju 2017.godine.