

# Nadogradnje u prevenciji i terapiji loma kliničke krune zuba

---

Ćatović, Džana

Master's thesis / Diplomski rad

2017

Degree Grantor / Ustanova koja je dodijelila akademski / stručni stupanj: **University of Zagreb, School of Dental Medicine / Sveučilište u Zagrebu, Stomatološki fakultet**

Permanent link / Trajna poveznica: <https://um.nsk.hr/um:nbn:hr:127:792490>

Rights / Prava: [Attribution-NoDerivatives 4.0 International/Imenovanje-Bez prerada 4.0 međunarodna](#)

Download date / Datum preuzimanja: **2024-09-11**



Repository / Repozitorij:

[University of Zagreb School of Dental Medicine Repository](#)





SVEUČILIŠTE U ZAGREBU  
STOMATOLOŠKI FAKULTET

Džana Čatović

# **NADOGRADNJE U PREVENCIJI I TERAPIJI LOMA KLINIČKE KRUNE ZUBA**

Diplomski rad

Zagreb, 2017.

Rad je ostvaren u : Stomatološkom fakultetu Sveučilišta u Zagreb, Zavodu za fiksnu protetiku

Mentor rada: Prof.dr.sc.Dragutin Komar, dr.med.dent.

Lektor hrvatskog jezika: Lidija Štefić, prof. engleskog jezika i magistra lingvistike

Lektor engleskog jezika: Lidija Štefić, prof. engleskog jezika i magistra lingvistike

Sastav Povjerenstva za obranu diplomskog rada:

1. \_\_\_\_\_

2. \_\_\_\_\_

3. \_\_\_\_\_

Datum obrane rada:

Rad sadrži: 33 stranice

17 slika

CD

Osim ako nije drukčije navedeno, sve ilustracije ( tablice, slike i dr. ) u radu su izvorni dopinos autora diplomskog rada. Autor je odgovoran za pribavljanje dopuštenja za korištenje ilustracija koje nisu njegov izvorni doprinos, kao i za sve eventualne posljedice koje mogu nastati zbog nedopuštenog preuzimanja ilustracija odnosno propusta u navođenju njihovog podrijetla.

## **Zahvala**

Zahvaljujem se mentoru prof.dr.sc. Dragutinu Komaru, dr.med.dent. na nesebičnoj stručnoj i znanstvenoj pomoći pri pisanju ovog rada.

## **Nadogradnje u prevenciji i terapiji loma kliničke krune zuba**

### **Sažetak**

Nadogradnje zuba su fiksno protetski nadomjestci na avitalnom zubu i uvijek služe kao potpora različitim vrstama krunica. Uvjet za izradu nadogradnje je pravilno endodontski izliječen zub. Indicirane su u svim kliničkim situacijama, gdje nadostaje dovoljno kliničke krune zuba, da bi se mogla retinirati krunica. Najčešće je potreba za izradom nadogradnje lom kliničke krune avitalnog zuba, ali i kod abrazije zuba se upotrebljavaju, gdje je snižena klinička kruna, uz uvjet da se zub predhodno endodontski liječi. Nakon punjenja kanala nadogradnjom se produži klinička kruna zuba.

U kliničkoj uporabi dolazi čitav niz nadogradnji koje se razlikuju po postupku izrade, materijalu i oblicima, ekstrakoronarnog i intraradikularnog dijela nadogradnje. Temeljna podjela nadogradnji je na individualne i konfekcijske.

Individualne nadogradnje su puno preciznije jer nadogradnju prilagođavamo zubu. Postupak izrade nadogradnje uključuje suradnju zubotehničkog laboratorija i samim time produžuje terapijski postupak. Konfekcijske nadogradnje dolaze kao gotovi proizvodi u različitim oblicima i kod njih zub prilagođavamo nadogradnji. Postupak izrade je kraći, ali ostaje otvoreno pitanje dobrog postavljanja indikacije za ovu vrstu nadomjestka zbog veličine i oblika ekstrakoronarnog dijela. Preparacija zuba posebice intraradikularnog dijela nadogradnje je vrlo važan i precizan zahvat, pa zatijeva spretnost i vještinu doktora dentalne medicine. Postupak cementiranja također je izuzetno važan, kao i izbor vrste cementa ovisno o vrsti i materijalu nadogradnje.

**Ključne riječi:** konfekcijske nadogradnje; lijevane nadogradnje; lom kliničke krune

## **Post and cores in prevention and treatment of the fracture of clinical human crown**

### **Summary**

Dental post and cores are tooth upgrades as a part of fixed-prosthetic treatment on the non vital tooth. They always serves as support for different types of crowns. The condition for upgrading the tooth structure and made post and core is a properly endodontically cured tooth. They are also indicated in all clinical situations, where there is a lack of clinical tooth crowns for the retention the crown. Most commonly clinical situations for indication for post and cores are non vital tooth crown fractures . They can be also needed in the abrasion of the teeth, where the reduction of the crown length is present, providing extension of the clinical crown length after endodontic procedure.

Nowadays there are a lot of clinical procedures with the whole range of upgrades that differ in the manufacturing process, material and form, extracoronary and intraradicular part of the upgrade. The basic classification of the tooth upgrades is on individual post and cores and ready-made post and cores.

Individual post and cores are much more precise because the upgrade is adjust to the tooth. The process of upgrading involves the co-operation of the dental laboratory thus extending the clinical procedure. Ready made upgrades comes as finished products in various shapes and materials and the tooth is needed to be adapted to them . The clinical procedure is shorter, but the open question remains, are we defined good indication of this type of substitution due to the size and shape of the extracoronary part of the ready made post and cores. The preparation of the tooth, especially of the intraradicular part of the upgrading is a very important and accurate procedure, and needs a skill of the doctor of dental medicine. The cementing process is also extremely important as well as the choice of cement types depending on the type and material of the post and core upgrade of the tooth.

**Key words:** dental post and core; custom made post and core; tooth fracture

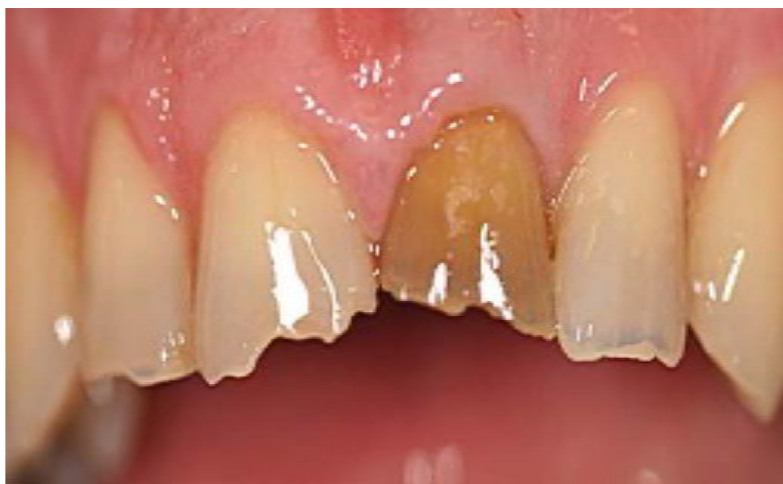## SADRŽAJ

<b>1. UVOD</b> .....	1
1.1 <b>Svrha rada</b> .....	3
<b>2. NADOGRAĐNJE ZUBA</b> .....	4
2.1. <b>Indikacije za nadogradnje</b> .....	4
2.2. <b>Kontraindikacije za nadogradnje</b> .....	5
<b>3. PODJELA NADOGRAĐNJI</b> .....	6
3.1. <b>Metalne individualne nadogradnje</b> .....	7
3.1.1. Preparacija zuba za individualnu nadogradnju.....	7
3.1.1.1. Direktni način izrade.....	7
3.1.1.2. Indirektni način izrade.....	10
3.1.1.3. Postavljanje nadogradnje na zub i cementiranje.....	10
3.2. <b>Bezmetalne individualne nadogradnje</b> .....	12
3.3. <b>Konfekcijske nadogradnje</b> .....	14
3.3.1. Metalne konfekcijske nadogradnje.....	18
3.3.2. Bezmetalne konfekcijske nadogradnje.....	20
3.3.3. Postavljanje konfekcijskih nadogradnji.....	23
<b>4. RASPRAVA</b> .....	25
<b>5. ZAKLJUČAK</b> .....	27
<b>6. LITARATURA</b> .....	29
<b>7. ŽIVOTOPIS</b> .....	32

## **1. UVOD**



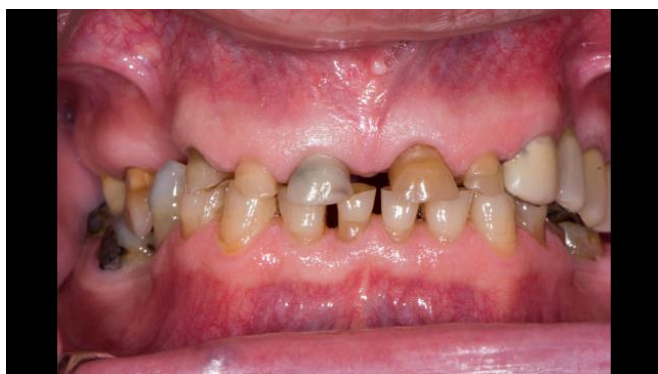Avitalni zub posjeduje smanjenu čvrstoću i translucenciju preostale strukture tvrdih zubnih tkiva. Zubi sa ekstrahiranom pulpom podnose manja opterećenja od vitalnih zuba zbog gubitka organskog dijela mekih i tvrdih tkiva zuba uzrokovanih različitim patološkim i ijtrogenim procesima. Na taj način povećava se vjerojatnost za frakturu preostalih tvrdih zubnih tkiva. Liječeni zubi tijekom vremena mijenjaju oblik i boju kliničke krune od sive do smeđe, pa to i estetski vrlo loše izgleda (Slika 1.). Zbog endodontske terapije i formiranja ulaznog kaviteta u komoru pulpe smanjuje se dodatno jačina preostale kliničke krune zuba. Često je potrebno pojačanje kliničke krune i korijena postavljanjem različitih oblika nadogradnji, koje se sidre na ostatcima kliničke krune i u korijenu zuba. (1-3). Pri tome se potencijalno područje moguće frakture zuba udaljava od gingivnog ruba zuba prema vrhu korijena, što pak smanjuje mogućnost frakture krunskog dijela zuba. U zadnjih desetak godina sve češće se javljaju estetske konfekcijske nadogradnje kao suvremeni sustavi nadogradnje avitalnih zuba. One mogu biti kompozitni kolčići ojačani karbonskim ili staklenim vlaknima, te cirkonijevi i keramički kolčići (4,5).



Slika 1. Avitalni gornji središnji sjekutić s promjenom boje i oblika

Endodontski postupak zahtijeva dodatni gubitak tvrde zubne supstancije ovisno o opsegu intrarkanalne terapije i ekskaviranja procesa u kliničkom dijelu krune zuba. Gubitak elastičnosti zuba nastaje i zbog gubitka vode iz strukture zuba poslije endodontskog tretmana. Stoga je često potrebno nadograditi avitalne zube kako bismo ih mogli sa sigurnošću opteretiti i produžiti im vijek trajanja. Sustavi nadogradnje zuba se mogu podijeliti na individualne i konfekcijske, te

prema vrsti materijala na metalne i nemetalne. Najčešće upotrebljavan sustav je metalna lijevana individualna nadogradnja, koja se koristi već niz godina. Nedostatak joj je u prvome redu estetika jer često prosijava uz rub krunice te isključuje upotrebu potpuno keramičkih sustava. Za izradu lijevane nadogradnje je potrebna i suradnja s tehničarom, za što je potrebno dodatno vrijeme. Lijevanu nadogradnju je jako teško izvaditi, ukoliko je dovoljno duboko retinirana u korijenskom kanalu. Izrada metalnih nadogradnji posebno je indicirana u slučajevima sniženja kliničke krune zuba uslijed abrazijskih i atricijski procesa tvrdih zubnih tkiva. U praksi su ti zubi vitalni, ali imaju premalu retencijsku površinu za izradu krunice (Slika 2.). Kod ovakvih slučajeva indicirana je devitalizacija pa zatim izrada nadogradnje i krunice. Abrazija je poseban protetski problem i u pravilu ne dolazi na jednom ili dva zuba nego obuhvaća jednu ili obje čeljusti, pa njezino rješavanje sa nadogradnjama i krunicama spada najčešće u područje oralne rehabilitacije, zbog složenosti terapije i podizanja visine zagriža.



Slika 2. Pacijent s generaliziranom abrazijom i diskoloriranim zubima

### **1.1. Svrha rada**

U svakodnevnoj kliničkoj praksi često se postavljaju indikacije za izradu nadogradnji, koje ne služe samo da ojačaju strukturu avitalnog zuba, nego i da povećaju volumen kliničke krune zuba ukoliko za to postoji potreba. Na tržištu i u kliničkoj primjeni postoji niz sustava za nadograđivanje zuba, pa se u radu nastojalo klasificirati sustave za nadogradnju zuba, naznačiti indikacije i kontraindikacije za uporabu pojedinih vrsta nadogradnji i opisati metode izrade nadogradnji zuba, koje se najčešće koriste u praksi. Na kraju rada su u zaključcima opisane najznačajnije smjernice za uporabu pojedinih vrsta nadogradnji u kliničkom radu, sa svim

prednostima i nedostacima, koje svaki sustav nadograđivanja zuba posjeduje, polazeći od pretpostavke da iskustvo terapeuta i procjena od slučaja do slučaja čine ključan čimbenik za uspjeh terapije.

## **2. NADOGRAĐNJE ZUBA**

Nadogradnja zuba može se definirati kao fiksno protetski nadomjestak iz metala (nemetala) koji se sidri u korijenu i kruni endodontski izliječenog zuba. Ne izrađuje se kao zasebni protetski nadomjestak, nego služi kao potpora kliničkoj kruni oslabljenog ili oštećenog zuba nosača. U stručnim krugovima vladalo je mišljenje da efekt ojačanja jezgrom avitalnih zuba (eng. ferule efect) utječe značajno na funkciju i preživljavanje nadogradnji. Daljnjim znanstvenim istraživanjima ove pretpostavke potvrđeno je da njihov značaj nije toliko velik kao što se smatralo (6). U kliničkom radu se ipak još uvijek kod izrade nadogradnje držimo pravila „3 R“, uobičajenog u anglosaksonskoj literaturi, a ima sljedeće značenje:

1. Retain – učvrstiti se u zubu i korijenu
2. Reinforce – pojačati tvrde zubne strukture
3. Restore – nadoknaditi oštećeni dio kliničke krune.

### **2.1. Indikacije za nadogradnje**

Postavljanje indikacije za nadogradnju jedan je od ključnih momenata za cjelokupni uspjeh protetske terapije. U kliničkoj praksi lakše se odlučiti za izradu konfekcijske nadogradnje na stražnjem ili prednjem zubu, ako postoji dovoljno preostale zubne supstancije. U svim ostalim slučajevima treba razmišljati o izradi individualne nadogradnje. Postoji više vrsta indikacija za izradu nadogradnje (7,8):

1. estetska indikacija – odnosi se više na vidljivi dio zubnog niza, a to znači ovisno o liniji smijeha do prekutnjaka. Međutim ovdje su ipak dominantni prednji zubi, kod kojih je došlo do loma, promjene boje, položaja ili oblika zuba,

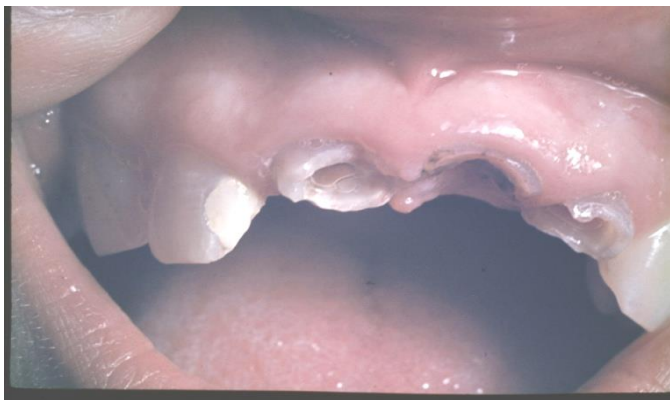2. fonetska indikacija – odnosi se isključivo na prednje zube, čijim je lomom kliničke krune otežana fonetska funkcija,
3. protektivna indikacija – odnosi se na zube s opsežnim cirkularnim ispunima i tankim preostalim zdravim dijelom kliničke krune, da se prevenira lom, posebice ako je zub avitalan,
4. profilaktička indikacija – odnosi se na potrebu izrade nadogradnje u svim kliničkim situacijama gdje dugoročni lomovi kliničkih kruna prednjih, a posebice stražnjih zuba uzrokuju migraciju antagonista i bočnih zuba u slobodan prostor, pa u krajnjem slučaju dolazi do poremećene biomehanike žvakanja,
5. funkcijska indikacija – odnosi se na činjenicu da slomljeni zub treba vratiti u funkciju izradom nadogradnje i odgovarajuće krunice,
6. fiksnoprotetska indikacija – odnosi se na sve prije nabrojene indikacije, gdje nadogradnjom započinjemo terapiju a fiksnoprotetskim nadomjestkom je završavamo,
7. mobilnoprotska indikacija – odnosi se na sve slučajeve gdje je izrada nadogradnje preduvjet za izradu modificirane krunice ili krunica, a terapija će završiti sa mobilnoprotskim nadomjestkom.

## **2.2. Kontraindikacije za nadogradnje**

Kontraindikacije za nadogradnje mogu se podijeliti na apsolutne i relativne kontraindikacije. U apsolutne ubrajamo:

1. Zube sa stupnjem parodontopatije III i IV( vidljiva pomičnost zuba u aksijalnom smjeru i parodontni džep seže do apeksa zuba
2. Subgingivna fraktura kliničke krune koja se seže dublje od 2 milimetra
3. Neliječeni nevitalni zubi sa otvorenim pulpnim prostorom i raširenim karijesom (Slika 3.)

Relativne kontraindikacije su kliničke situacije vrlo širokog spektra, kod kojih ako se odlučimo za izradu nadogradnje uvijek moramo biti svjesni mogućih komplikacija i neuspjeha, a o tome treba informirati pacijenta, gdje nije loše imati pacijentovu pismenu privolu za izradu nadogradnje i rizik njezinog neuspjeha. Bolje je pokušati napraviti nadogradnju, prije nego što se odlučimo za ekstrakciju (9,10)



Slika 3. Neliječeni i zapašteni prednji zubi sa otvorenom komorom i cirkularnim karijesom bez kliničke krune

U relativne kontraindikacije ubrajamo:

1. Anatomske morfološke varijacije korijena – gracilni, izrazito spljošteni ili savijeni korijeni
2. Problemi sa obliteracijom pulpne komorice ili pojedinih korijena posebice u starijih ljudi, koji se nemogu endodontski probiti
3. Zube koji su neadekvatno endodontski opskrbljeni, ali ne postoje promjene na periapeksu
4. Zube koji su endodontski dobro opskrbljeni, ali na periapeksu postoje patološke promjene
5. Parodontološke promjene stupnja I i II

### **3. PODJELA NADOGRAĐNJI**

Temeljna podjela nadogradnji je na dvije skupine. U prvu pripadaju individualne nadogradnje, koje smo neposredno izradili na pacijentu iza preparacije zuba i korijenskog kanala ili one koje nastaju kombinacijom prema akrilatnom ili voštanom modelu i daljnjom izradom u zubotehničkom laboratoriju. Drugu skupinu sačinjavaju konfekcijske ili tvorničke. Nadogradnje možemo dijeliti i prema gradivnom materijalu na metalne i bezmetalne.

### **3.1. Metalne individualne nadogradnje**

Metalne individualne nadogradnje najčešći je oblik nadogradnji koji se izrađuje u kliničkoj praksi, posebice ako nedostaje veći dio kliničke krune i kao završni nadomjestak izrađuje se klasična fasetirana ili metalkeramička krunica na zubu. Izrađuju se od različitih slitina. Od plemenitih slitina je platinsko zlatna slitina, od poluplemenitih je paladij-srebrna slitina i od neplemenitih slitina je kobalt krom slitina. Klinički postupak se odvija u nekoliko faza a počinje sa dijagnostičkim postupkom, koji uključuje pregled i analizu najčešće retroalveolarnog rentgenograma.

#### **3.1.1. Preparacija zuba za individualnu nadogradnju**

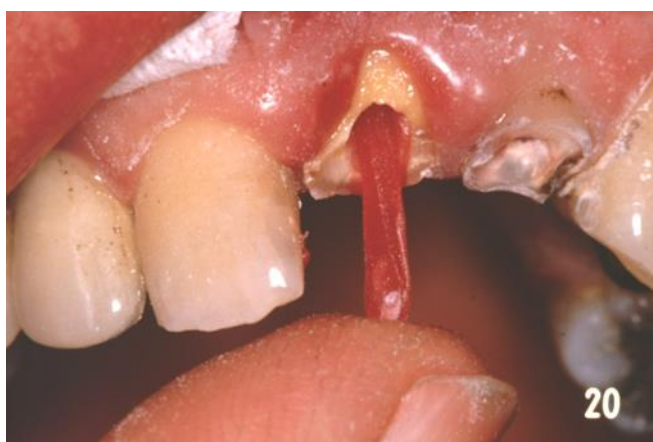Postoje dva osnovna principa izrade individualne nadogradnje, koji se razlikuju samo po tome dali će se nadogradnja nakon preparacije zuba modelirati u ordinaciji ili će se nakon preparacije zuba otisnuti zub i korijenski kanal, pa će zubni tehničar izmodelirati nadogradnju u laboratoriju i izliti je iz dogovorene slitine.

##### **3.1.1.1. Direktni način izrade**

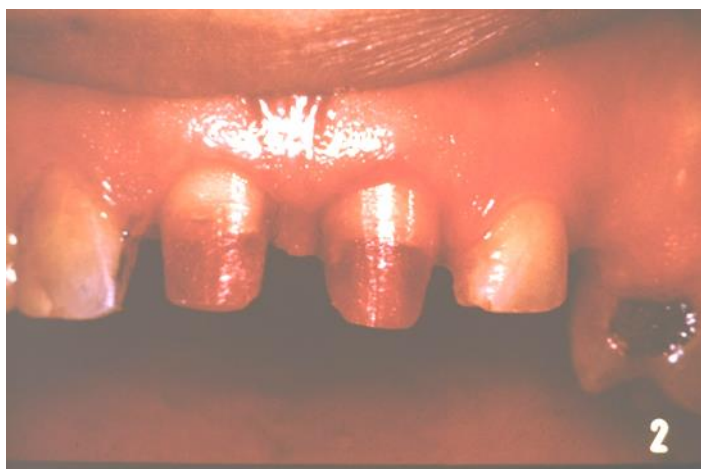Direktni način izrade nadogradnje započinje preparacijom ili brušenjem vanjskog oplošja ostatka kliničke krune zuba, koja se brusi po svim principima koji vrijede za krunice. Najširi dio zuba ostaje uz gingivu, a rubove ostatka kliničke krune treba izravnati kako bi dosjed nadogradnje na njih bio linijski. Nakon preparacije krune ulazi se u korijen, gdje je osnovna smjernica za navođenje pieso svrdla ili strojnog proširivača u kolječniku, kanalna gutaperka po čijem se smjeru treba ulaziti u dubinu. Optimalna dubina preparacije je  $\frac{2}{3}$  dužine korijenskog kanala, a minimalna dubina preparacije je  $\frac{1}{2}$  dužine korijenskog kanala. Preparacija zuba radi se u suhom radnom polju i zbog zagrijavanja zuba u prekidima (11).

Modelacija nadogradnje radi se danas sporovezujućim autoakrilatom, a može se raditi i voskom. Akrilat je puno precizniji, ali i opasniji u smislu mogućeg lijepljenja za stijenke kanalne preparacije ili podminiranih rubova krunskog ostatka zuba. Prije modelacije nadogradnje kanal i zub treba premazati vazelinom ili parafinskim uljem da budu što vlažniji. U koliko se radi sa voskom tada je potrebno vosak zagrijati, ugurati ga u kanal i izvaditi, sa zagrijanom zaravnjenom spjalicom. Ova vrsta modelacije je napuštena, ali je za početnike korisna, jer se

vosak kod pogreške lako izvadi. Modelacija akrilatom počinje izolacijom korijenskog kanala, i izradom akrilatnog kolčića kojim mjerio dubinu preparacije. U narednom aktu na kolčić nanese se srednje rijetko zamiješan akrilat i otisnemo korijenski kanal ( Slika 4.). Vješt terapeut može odmah dalje nadodavati materijal na krunski dio zuba i formirati bataljak. Završni oblik postiže se brušenjem bataljka u željeni oblik kad se akrilat stvrdnuo u potpunosti ( Slika 5.). Kod pogreške u modelaciji sa akrilatom, prilikom vađenja stvrdnutog akrilata može se svrdlom probiti stijenka korijena zuba, što je izuzetno opasna radnja, gdje dolazi u pitanje i opstanak zuba.



Slika 4. Početak modelacije sa akrilatnim štapićem



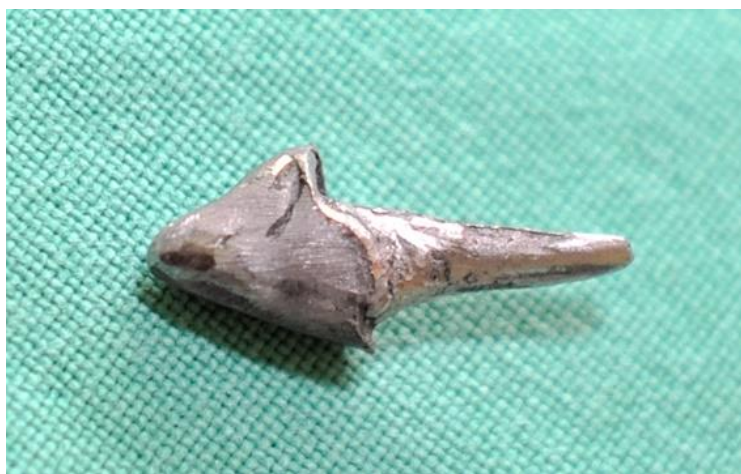Slika 5. Akrilatne nadogradnje na gornjim prednjim sjekutićima



Nakon što su nadogradnje izmodeliraju šalju se u laboratorij, gdje se ulažu u uložnu masu (Slika 6.) i odlijevaju u planiranoj slitini. Nakon odlijevanja se nadogradnje odvoje od livnih kolčića, dobro ispjeskare i pošalju u ordinaciju na cementiranje. (Slika 7.)



Slika 6. Akrilatni modelat nadogradnji pripremljen u kivetu za uložnu masu



Slika 7. Neobrađena nadogradnja iz kobalt krome slitine



### **3.1.1.2. Indirektan način izrade**

Indirektni način metalne lijevane nadogradnje podrazumijeva se postupke koji su prikazani kod direktnog načina izrade nadogradnje, osim modelacije nadogradnje u ustima direktno. Kod ovog načina, koji se u praksi vrlo rijetko primjenjuje, terapeut uzima otisak korijenskog kanala, zatim otisak ostatka zuba i svih ostalih zuba u čeljusti. Ovaj postupak se najbolje radio sa bakrenim prstenom, zaravnjenom spajalicom i kerrom, kao termoplastičnom masom. Zatim se otisak ostalih zuba uzima sadrom, a danas bi se mogao uzeti polieterskim gimastim materijalom preko prstena i termoplastične mase koja je u kanalu. Uvijek je potrebno uzeti suprotnu čeljust u ireverzibilnom hidrokolidu – alginatu, te obostrane zagriže u vosku.

### **3.1.1.3. Postavljanje nadogradnje na zub i cementiranje**

Nadogradnju je nakon prilagodbe korijenu i zubu i potrebno učvrstiti ili cementirati.. Prije toga treba se odlučiti za odabir vrste cementa za cementiranje nadogradnje. Na tržištu postoji čitav niz cemenata koji imaju različita svojstva i primjenu (12).

Dobar cement treba posjedovati sljedeće kvalitete:

1. biokompatibilnost,
2. netopljivost u slini i drugim tekućinama u usnoj šupljini,
3. dobra mehanička svojstva,
4. adhezija na tvrda zubna tkiva, jednako kao i na metalne slitine, keramičke materijale i akrilate,
5. bakteriostatsko djelovanje,
6. dobra reološka svojstva.

Cementi se klasificiraju na:

1. privremene cemente
2. trajne cemente.

Nadogradnje se uvijek trajno cementiraju , a osnovna podjela trajnih cemenata je u 4 skupine:

- cinkfosfatni cement,
- Staklenoionomerni cement,
- Kompozitne smole,
- Hibridni ionomerni cementi.

Cementiranje nadogradnje se vrši po slijedećoj proceduri. Kanal se dezinficira alkoholom i posuši a isto tako i nadogradnja ako se cementira cinkfosfatnim cementom. To je cement sa najdužom uporabom za cementiranje fiksnoprotetskih radova. Sastoji se od praška i tekućine, koji bi se trebali miješati na rashlađenoj staklenoj pločici, dodavanjem malih količina praška tekućini-kiselini., a smjesa koju dobijemo mora biti konzistencije vrhnja. Vrijeme stvrdnjavanja mu je ovisno o konzistenciji koju smo dobili miješanjem i okolnim vremenskim do 20 minuta. Zub i kanal moraju biti potpuno suhi pri aktu cementiranja, jer slina trenutno prekida njegovo svezivanje. Cinkfosfatni cementi imaju dugu primjenu u stomatologiji. Sredstvo su za ispunu i pričvršćivanje fiksnoprotetskih radova. Sastoje se od praška (ZnO, MgO, SiO<sub>2</sub> CaO, BaO, Ba<sub>2</sub>SO<sub>4</sub>) i tekućine (H<sub>3</sub>PO<sub>4</sub>, H<sub>2</sub>PO<sub>4</sub>, Al, Zn, H<sub>2</sub>O). Pripremaju se miješanjem , kao što je navedeno ranije na rashlađenoj staklenoj pločici tako da se male količine praška dodaju u tekućinu. Vrijeme vezanja ovog cementa ovisi o više čimbenika, ali u prosjeku iznosi 20 minuta. Osnovni preduvjet za ostvarivanje dobre veze je suho radno polje. Debljina sloja ovog cementa trebala bi iznositi 10 – 40 mikrometara (13-15).

Bolja vrsta cementa za cementiranje je staklenoionomerni cement. On se također sastoji od praška i tekućine. Prašak je sastavljen većinom od kalcijevog fluor-aluminijskog silikatnog stakla, a tekućina je 50% -tna otopina poliakrilne, itakonske, tatarne i vinske kiseline. Ovi cementi djeluju bakteriostatski otpuštajući fluor i manje su topljivi u slini od cinkfosfatnih cemenata. Staklenoionomerni cementi posjeduju tlačnu čvrstoću od 127 MPa i vlačnu 8 MPa. Svezuju se s caklinom i dentinom stvaranjem kovalentnih i međumolekulskih veza. Djeluju bakteriostatski,

otpuštaju fluor i manje su topljivi od cinkfosfatnih cemenata. Otpornostna topljenje ovih cemenata se pripisuje reakciji između poliakrilne kiseline i fluoraluminosilikatnog stakla.

Staklenoionomerni cementi se dijele u tri skupine:

- a) tip I. za cementiranje,
- b) tip II. za ispune, estetski i pojačani,
- c) tip III. za podloge.

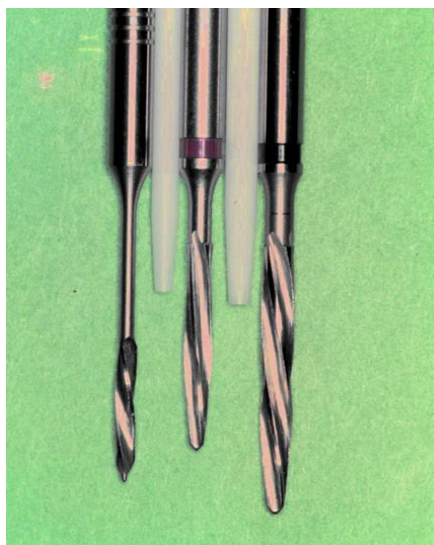Kompozitne cementi su vrlo kvalitetni i podesni za cementiranje jer se njima mogu cementirati svi nadomjestci. Gotovo su identični restaurativnim kompozitima, a od njih se razlikuju samo u punilu, kojeg imaju manje, pa im je i viskoznost manja. Oni su netopljivi u slini i to im je velika prednost posebice kod cementiranja nadomjestaka, uključujući i nadogradnje u donjoj čeljusti. Uvjet za cementiranje s njima je priprema dentina zuba. Kemijska priprema se postiže pomoću nekoliko mehanizama (16):

1. penetracijom adheziva u dentinske tubuluse,
2. ljepljenjem s precipitatima kemijski pripremljenog dentina,
3. molekularnom vezom na anorganskoj razini,
4. stvaranjem smolom impregniranog sloja dentina.

Hibridne smole su najbolji materijal za cementiranje jer su od kompozitnih smola preuzele svojstvo netopljivosti i čvrstoće a od staklenoionomernih cemenata bakteriostatski učinak sa otpuštanjem fluora.

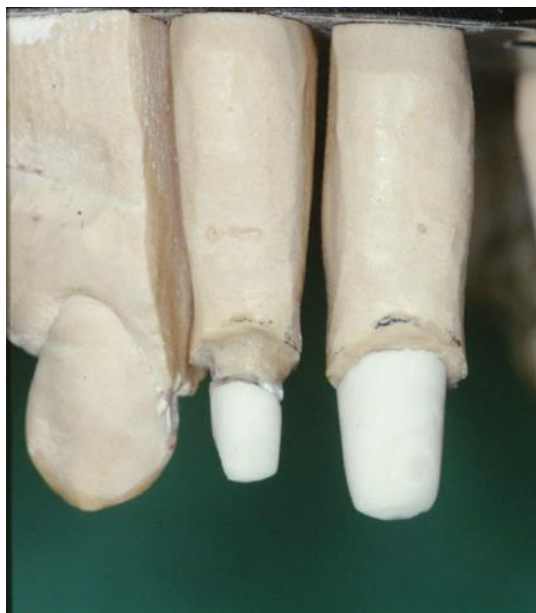### **3.2. Bezmetalne individualne nadogradnje**

Bezmetalne individualne nadogradnje izrađuju se u sustavu kolčić- nadogradnja, a kolčići mogu biti: keramički prešani, glodani, izrađeni slip cast tehnikom i infiltracijom lantanovim staklom. Cirkonijev oksidne nadogradnje dobivaju se glodanjem u posebnim glodalicama tako da se izradi jednokomadno ili intraradikularni dio od cirkonij oksidne keramike, a krunski dio od drugog estetskog materijala. Postupak je skup i zahtijeva posebno obučenog zubnog tehničara (17,18).

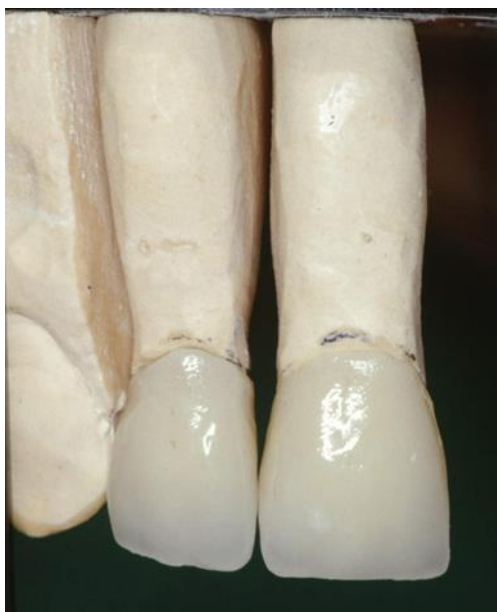

Slika 8. Kolčići iz cirkonijevog oksida sa pripadajućim svrdlima za kanal

Dužina kolčića iz cirkonijevog oksida prikazanih na slici 8. je 20 mm, a promjer svrdala 1,4 i 1,7 mm. Nakon preparacije zuba i umetanja kolčića u njega uzima se otisak koji tehničar odlije i na kolčiću izmodelira u bijelom vosku bataljak zuba, na čiji se oblik nakon ulaganja i topljenja voska upreša keramički materijal (Slika 9.).



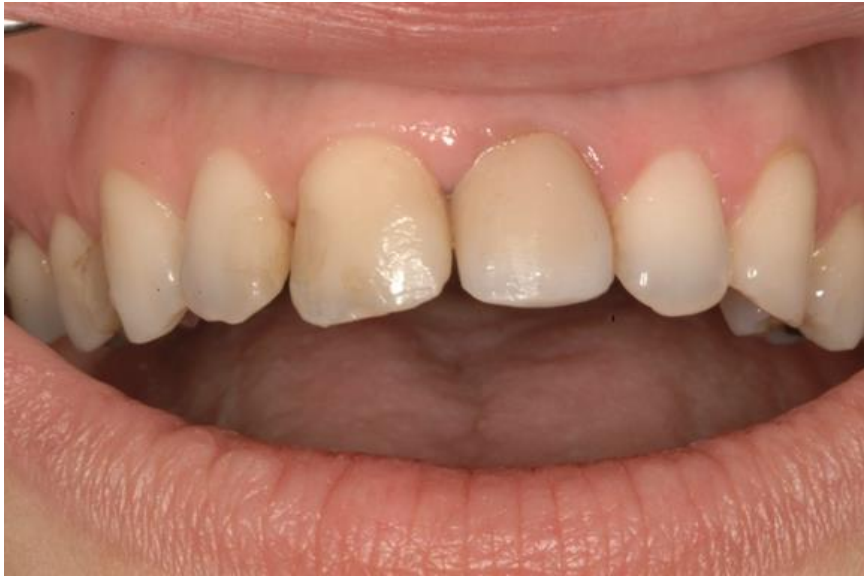Slika 9. Cirkonijev kolčić sa uprešanim bataljkom iz keramike



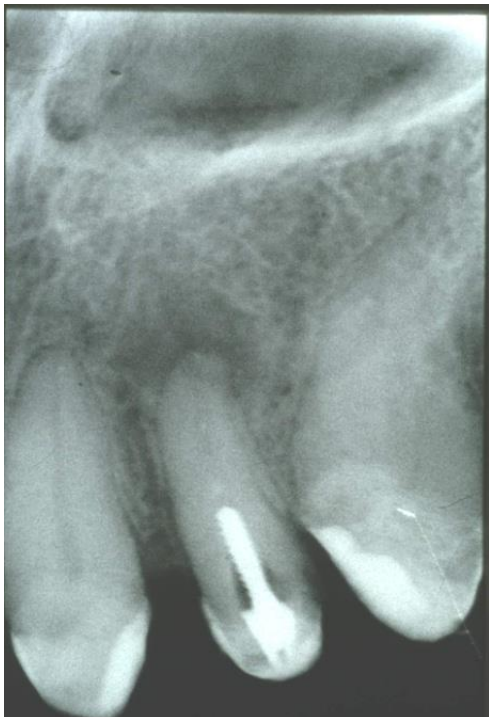Slika 10. Potpuno keramičke krunice na estetskim nadogradnjama

### 3.3. Konfekcijske nadogradnje

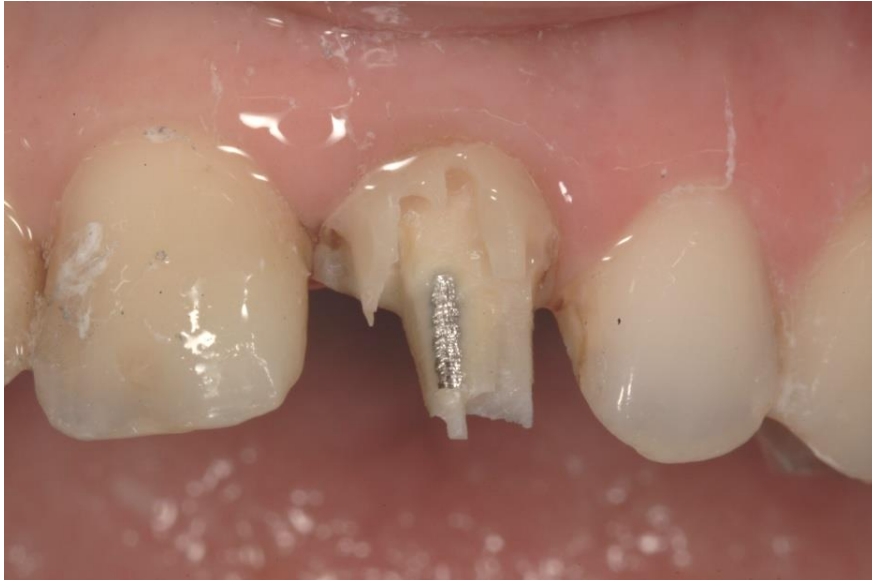Konfekcijske ili tvorničke nadogradnje dolaze u uporabu kao gotovi nadomjestci koji se pacijentu ugrađuju prilagođavanjem zuba nadogradnji. Dolaze uglavnom u kompletima. Krunski dio zuba se izrađuje direktno u ustima, a najčešće iz kompozitnog, staklenoionomernog, rjeđe iz amalgamskog materijala. Intraradikularni dio konfekcijske nadogradnje specifično je oblikovan tako da osigurava retenciju i odgovarajuće priližanje uz stijenke kanala. Izvodi se predviđenim svrdlima. Supraradikularni dio se oblikuje u bataljak i čini dio krunske jezgre. Problem je upravo u krunskom djeluju koji je locus minoris resistentiae i kod loma ovakvih nadogradnji najčešće se upravo taj dio lomi i ostaje u krunici zuba. Često se vide frakture i korijenskog dijela zuba nosača individualnih nadogradnji, a ponekad se one i improviziraju izradom od svrdala ili žice, koja se učvrsti u kanal. Na slikama 11 -15 prikazana je konfekcijska nadogradnja koja je stavljena na zub sa periapexnim procesom, pa se takvu nadogradnju uspješno odstranilo. Kanalni ispun je ponovo revidiran i pripremljen nakon nekog vremena za izradu individualne nadogradnje, koja će se dovoljno duboko retinirati u korijen ispravno enodontski izliječnog zuba.




Slika 11. Pacijent sa zubom 21 čiji se ispun lomi palatinalno



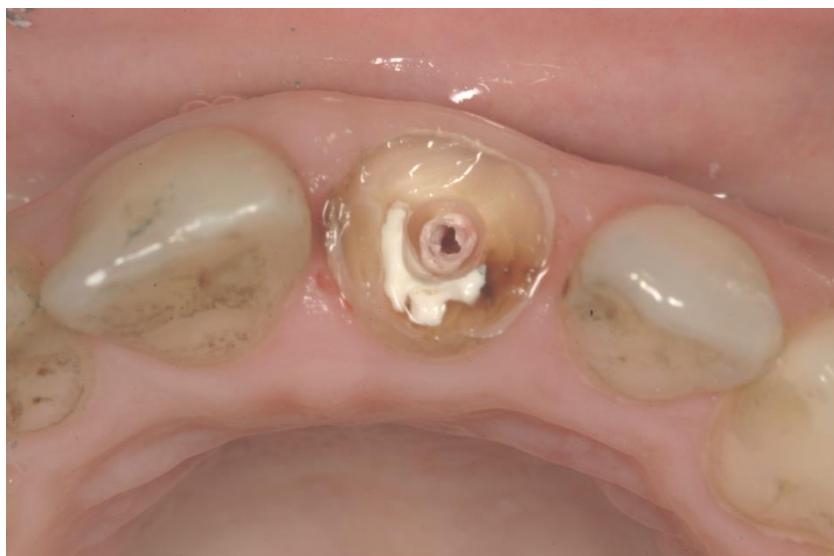Slika 12. Na retroalveolarnoj rtg. snimci vidljiva konfekcijska nadogradnja postavljena je u endodontski neispravno liječeni zub s vidljivim periapeksnim procesom



Slika 13. Skidanje starog ispuna i odstranjivanje nadogradnje



Slika 14. Izvađena stara konfekcijska nadogradnja iz kanala



Slika 15. Izgleda zuba bez kliničke krune sa odstranjenom konfekcijskom nadogradnjom

Konfekcijske nadogradnje s obzirom na gradivni materijal se dijele na:

1. metalne

- zlatne,
- pozlaćene,
- titanske,
- čelične,
- mjedene.

2. bezmetalne

- kompozitne ojačane karbonskim vlaknima,
- kompozitne ojačane staklenim vlaknima,
- itrijem stabilizirane cirkonij oksidne.

Prema načinu fiksiranja u korijenskom kanalu, konfekcijske nadogradnje dijele se na:

1. aktivne - retencija nadogradnje uz cement postiže se i navojima koji se nalaze na nadogradnji.
2. pasivne – retencija nadogradnje postiže se pasivno, cementiranjem.



### 3.3.1. Metalne konfekcijske nadogradnje

Metalne konfekcijske nadogradnje su gotovi tvornički proizvodi čije su dimenzije normirane, postoje u različitim veličinama koje bira doktor dentalne medicine s obzirom na izgled korijena zuba i njegovog kanala. Isporučuju se u setovima koji sadrže svrdla za preparaciju kanala. Veličina i dimenzija svrdla usklađena je s oblikom nadogradnje iz tog seta.

Metalne konfekcijske nadogradnje se prema obliku i površinskoj obradi dijele u nekoliko skupina (pasivne):

1. metalne nadogradnje glatkih površina - pasivne:

- konusne,
- cilindrične.

2. metalne nadogradnje neravnih površina - aktivne:

- konusne s navojima,
- konusne s brazdama i usjecima,
- cilindrične s navojima,
- cilindrične s brazdama i usjecima.

Metalne konfekcijske nadogradnje glatkih površina – pasivne, konusnog oblika ostvaruju pasivnu retenciju preko tankog sloja cementa. Iz tog razloga osnovni preduvjet je da nadogradnja tijesno priliježe uz stijenku kanala. Preparacija se izvodi posebno normiranim svrdlima koje kanal prilagođavaju obliku nadogradnje (19)

Prednost konusnih nadogradnji je, relativno jednostavna i brza preparacija kanala, a kod same ugradnje ne dolazi do naprežanja dentina. Nedostatak je djelovanje nadogradnje poput klinakod jakih intraoralnih sila, što dovodi do raspuknuća korijena. Zbog niske otpornosti na vlačne sile, preporuka je da se ugrađuju u zube koji nisu pod velikim opterećenjima. Cilindrične nadogradnje imaju veću retencijsku sposobnost, ali zahtijevaju opsežniju preparaciju te treba biti posebno oprezan prema apikalnoj trećini korijena (20,21).

Metalne konfekcijske nadogradnje neravnih površina- aktivne imaju brazde i/ili usjeke. Mogu biti konusne, cilindrične ili cilindrične s konusnim završetkom. Takav oblik nadogradnje povećava retencijsku površinu između nadogradnje i imaju bolju retenciju od glatkih. Cilindrične nadogradnje s konusnim završekom ne uzrokuju naprezanje dentina, ali njihov konusni vrh može djelovati poput klina.

Metalne nadogradnje s navojima mogu biti konusne, cilindrične ili cilindrične s konusnim završetkom. Najčešće se izrađuju od kobalt-krom slitine, titana i nehrđajućeg čelika. Retencija se ostvaruje aktivno pomoću navoja koji se urezuju u dentin, a cement služi kao dodatna retencija. Intenzitet naprezanja dentina ovisi o gustoći navoja nadogradnja i njihovoj dubini.

Kod uvijanja nadogradnja vrši se velik pritisak i opterećenje na zidove kanala, što može uzrokovati frakturu korijena. Zbog toga je jako važna adekvatna priprema korijenskog kanala za nadogradnju odgovarajućim svrdlima te nakon toga cementiranje nadogradnje.

Pozitivne karakteristike metalnih konfekcijskih nadogradnja iskazuju se u tome da, za razliku od individualnih, metalne konfekcijske nadogradnje omogućuju izradu nadogradnje u jednom posjetu. Metalne konfekcijske nadogradnje imaju odličnu retenciju, osobito nadogradnje s neravnom površinom. Zbog širokog izbora kvalitetnih materijala, visokog modula elastičnosti gradivnog materijala te izražene čvrstoće, mogu podnijeti velika opterećenja.

Negativne karakteristike metalnih konfekcijskih nadogradnji su: mogućnošćost: korozije, oslabljenje korijena i estetika. Korozija nekih metalnih konfekcijskih nadogradnja može uzrokovati lom korijena deponiranjem produkata korozije na površinu nadogradnje. Pri uvijanju samonarezujućih nadogradnja znatno se opterećuju zidovi kanala pa može i tada doći do loma korijena.

### 3.3.2. Bezmetalne konfekcijske nadogradnje

Na tržištu postoji velik broj bezmetalnih nadogradnji. One se prema materijalu dijele na:

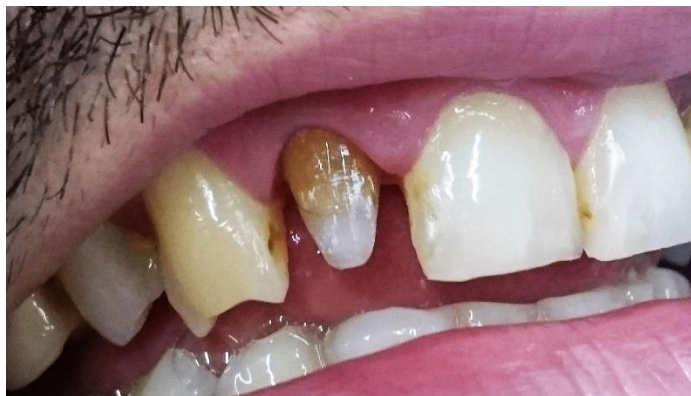- kompozitne ojačane karbonskim vlaknima,
- kompozitne ojačane staklenim vlaknima,
- cirkonijev oksidne nadogradnje.

Kompozitne konfekcijske nadogradnje ojačane karbonskim vlaknima temelje se na kompozitnim smolama. Sastoje se od vlakana u smolastojmatrici koja osnovnom gradivnom materijalu daju čvrstoću i elastičnost. Vlakna mogu biti radioneprozirna karbonska ili karbon-kvarc vlakna. Kolčići s karbonskim vlaknima (CPost) su vrlo čvrsta i gotovo neslomljiva. Karbonski snopovi su umreženi u kompozitni materijal i pojačani epoksi smolom. Biokompatibilni su i otporni na koroziju. Moguće ih je ukloniti iz kanala uz pomoć posebnih otapala i svrdla prilagođenih toj namjeni. Velik nedostatak kompozitnih nadogradnja ojačanih karbonskim vlaknima je crna boja koja otežava njihovu primjenu u estetskoj regiji. Karbonska vlakna se mogu pojačati cirkonijevim oksidom ili staklokeramikom. Adhezijski cementiran kolčić s kompozitnim cementom ostvaruje snažnu svezu tako da je moguće od kompozitnog materijala napraviti nadogradnju i potpunu rekonstrukciju zuba koja će minimalno prenositi sile na korijen. Ako se ukaže potreba, moguće je kroz sredinu kolčića svrdlom doći do gutaperke i ponoviti liječenje kanala (22).

Kolčići ojačani staklenim vlaknima imaju bolja mehanička i estetska svojstva od kompozitnih kolčića ojačanih karbonskim vlaknima (npr. FRC Postec, FRC Postec Plus, Ivoclar Vivadent, Schaan). Sastav FRC Postec Plus-a čini dimetacitrat 21 %, flourid 9 %, staklena vlakna 70 % te katalizatori i stabilizatori manje od 0,5 %. Imaju visoku vrijednost radioneprozirnosti kao i metalni intrakanalni kolčići. Kolčići posjeduju sličan modul elastičnosti kao dentin jer su staklena vlakna umetnuta u kompozitni matriks. Retencija kolčića cementiranih adhezivnim tehnikama je 3 – 4 puta već od konvencionalno cementiranih kolčića. Prednosti su:

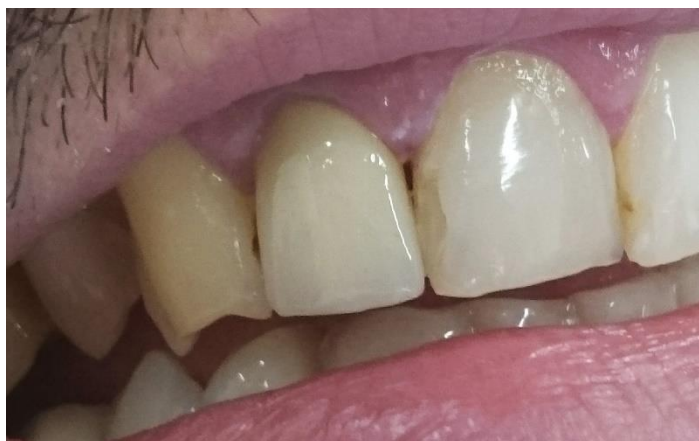1. superiorna radioneprozirnost,
2. preparacija koja štedi tkivo kanala,

3. visoka retencija adhezivnim cementiranjem,
4. klinički dokazana metoda,
5. lako se uklanjaju.



Slika 16. Kolčić s karbonskim vlaknima ugrađen u zub 12

Kolčići s karbonskim vlaknima (C-Post) imaju modul elastičnosti sličan dentinskom. Modulelastičnosti dentina iznosi 18,6 – 19,2 GPa, kompozitnog cementa 6,8 – 10,8 GPa, kompozitnog kolčića 16 – 40 GPa, a kompozitnog materijala 5,7 – 25 GPa. Oko 50 % volumnog udjela FRC Postec Plus kolčića su vlakna. Otporni su na koroziju i imaju svojstva slična dentinu. Snaga savitljivosti im je 1050 MPa. Cirkonijev oksidne nadogradnje zbog odličnih estetskih svojstava cirkonijev oksidnih kolčića, mnogi ih smatraju idealnima za estetske rekonstrukcije ispunom ili potpuno keramičkom krunicom. Nedostatak cirkonijev oksidnih nadogradnja je što ne amortiziraju sile naprezanja u korijenu, nego ih prenose na zub i sklone su lomovima ( 23).



Slika 17. Isti pacijent sa cementiranom metalkeramičkom krunicom na zubu 12

Cirkonijev oksidne nadogradnje imaju veliku kliničku primjenu zbog dobrih estetskih i mehaničkih svojstava te dimenzionalne stabilnosti. Osim optimalne estetike, od cirkonijev oksidne nadogradnje očekuje se i funkcijska trajnost, a od cirkonijev oksidne keramike općenito i saniranje većeg broja zuba polukružnim konstrukcijama (24).

Glavni nedostatak cirkonijev oksidnih nadogradnja jest krhkost koja je povezana s velikim modulom elastičnosti te ovaj tip nadogradnja treba izbjegavati kod pacijenata s bruksizmom. Nekoliko studija je pokazalo da cirkonijev oksidne osnovne fiksno protetske konstrukcije i kolčići pokazuju manju otpornost na lom, a kada se lom dogodi, teško ih je ukloniti iz kanala zuba, što na kraju dovodi do gubitka zuba. Nedostatak cirkonijev oksidnih nadogradnja je ograničena ili nikakva mogućnost obrade površine nadogradnje jetkanjem ili silanizacijom. Mehaničke značajke cirkonijev oksidnih nadogradnja su drugačije od ostalih.

Cirkonijev oksidni kolčić je izrazito krut i ima visok modul elastičnosti. Pod opterećenjem se ponaša homogeno. Cirkonijev oksidna keramika, koja se još naziva i keramički čelik, ima bolja biomehanička svojstva od ostalih biomaterijala, primjerice aluminijev oksidne keramike. Ima najveću vrijednost čvrstoće loma ( $\sigma = 913 - 1000$  Mpa), ali i Weibull modula ( $m = 18,4$ ). Zbog toga ima veću kliničku trajnost nego In-Ceram keramika, koja ima veliku čvrstoću loma, ali manju vrijednost Weibullova modula. To znači da će u In-Ceram keramici doći do loma pri manjim opterećenjima. Youngov modul elastičnosti cirkonijev oksidne keramike je isti kao i kod neplemenitih slitina. Cirkonijev oksidna keramika ima veliku tvrdoću (HV 1200), savojnu čvrstoću 1000 – 1300 MPa (pokus savijanja u tri točke) i lomnu žilavost od 9 – 10 MPa. Za visoke vrijednosti mehaničkih svojstava zaslužna je čistoća praha cirkonijevog dioksida, određene veličine i raspodjele čestica, industrijsko sinteriranje vrućeg izostatičnog prešanja i fino zrnate metastabilne mikrostrukture.

Pojačani cirkonijev dioksid otporan je na žvačne sile do 1000 N. Vanjsko opterećenje uzrokuje faznu transformaciju i povećanje volumena do 4 %. Ta dimenzijska promjena tlačenjem sprječava širenje napuklina i time očvršćuje materijal. Pjeskarenje također pozitivno utječe na ovaj materijal. Galvanizacija kovinske površine cirkonijevim dioksidom smanjuje otpuštanje iona kovine. Termocikliranje poboljšava vezu kompozita i cirkonijeve keramike. Biokompatibilnost cirkonijev oksidne keramike slična je titanovoj. Kao prvi sloj voštanog objekta, cirkonijev dioksid smanjuje reakciju titana u uložnim materijalima.

### 3.3.3. Postavljanje konfekcijskih nadogradnja

Prije postavljanja kolčića potrebno je odrediti:

1. dužinu kolčića,
2. promjer kolčića,
3. anatomske i strukturne čimbenike,
4. vrstu kolčića koja će se rabiti,
5. u koji korijen će se postaviti odabrani intrakanalni kolčić,
6. vrstu konačne restauracije zuba.

Da bi se odredila dužina kolčića, zbog osiguravanja dobrog apeksnog brtvljenja, potrebno je ostaviti gutaperku u kanalu barem pet milimetra (radiografski mjereno) kod jednokorijenskih zuba. Kod višekorijenskih zubi odabire se morfološki najpogodniji korijen (u mandibuli distalni, a u maksili palatinalni korijen), a preparacija ne bi smjela biti duža od 7 milimetra mjereno od dna pulpne komorice zbog mogućnosti perforacije stijenke korijena. Promjer kolčića ne smije prelaziti jednu trećinu ukupne širine korijena zuba.

Veća širina kolčića, a samim time i preparacije, izrazito oslabljuje korijen i povećava mogućnost vertikalne frakture korijena. Anatomske i strukturne čimbenice zuba bitni su za trajnost fiksnoprotetskog rada. Najbolje je da ugradnju intraradikularnog kolčića učini doktor dentalne medicine koji je i endodontski liječio sam zub. Ukoliko je doktor dentalne medicine uočio pukotine koje predstavljaju mjesto oslabljenog dentina, treba upozoriti pacijenta da može doći do frakture, a samim time i do gubitka zuba. U tim slučajevima bolje je izbjegavati izradu nadogradnje (25).

Anatomske čimbenice kanala i korijena utječu na samu izradu nadogradnje ukoliko, primjerice, zavijaju. Tada se kanal obrađuje do mjesta do kojeg zavija. Izbor korijena kod višekorijenskih zuba je veoma važan. Kod višekorijenskih zuba kolčić se postavlja u korijen s najviše dentina. Kod donjih kutnjaka najčešće su to distalni, a kod gornjih kutnjaka palatinalni. Mezijalni donji i bukalni gornji korijen kutnjaka nisu adekvatni.

U slučaju da se ipak u njih stavlja kolčić, preparacija je kraća i najčešće se koriste užji kolčići (preparacija 3 – 4 milimetra). Vrsta konačne restauracije također igra ulogu u izboru materijala

nadogradnje. Konačna restauracija može biti u obliku krunice ili ispuna. Cilj terapije krunicom je nadomještanje prirodnog zuba pa treba zadovoljavati oblik, veličinu, položaj i boju zuba. Krunica s kojom se može opskrbiti tako sanirani zub je potpuno metalna, metalna fasetirana polimerom, akrilatna, metal-keramička i bezmetalna krunica. Podizanjem svijesti o oralnoj estetici, danas se uvelike koriste bezmetalni sustavi koji najbolje oponašaju oblik i boju prirodnih zuba

#### **4. RASPRAVA**



Idealan sustav nadogradnje zuba ne postoji. U kliničkoj uporabi su dva osnovna oblika nadogradnji konfekcijski i individualni oblik. Primjena određenog tipa nadogradnje prvenstveno ovisi o kliničkoj situaciji.

Lomovi kliničke krune zuba iznad caklinsko-cementnog spojišta i razine alveolarne kosti smatraju se povoljnim jer se zub može sanirati izradom nadogradnje. Ovisno o veličini ostatka kliničke krune mogu se primijeniti oba tipa nadogradnji individualne i konfekcijske. Lomovi zuba ispod razine alveolarne kosti, posebice ako se parodontološki, kauterizacijom mekog tkiva ne mogu prikazati rubovi korijena, smatraju se nepovoljnim i zub se mora u tom slučaju izvaditi (14,16).

U svim slučajevima gdje postoji dovoljno kliničke krune, a nedovoljno retencijske površine za izradu krunice mogu se primijeniti oba oblika nadogradnje, s napomenom da se prednost može dati konfekcijskim nadogradnjama. Rezultati nekih istraživanja tvrde da nadogradnje izrađene iz materijala koji imaju sličan modul elastičnosti kao dentin, pokazuju manju otpornost na lom, ali su lomovi takvih nadogradnja povoljniji. Kod metalnih i lijevanih nadogradnja otpornost na lom je velika, ali lomovi su najčešće nepovoljni. Lomovi mogu biti reparabilni i ireparabilni i u najvećem broju slučajeva su reparature neuspješne. U reparabilne lomove ubrajaju se lomovi iznad caklinsko-cementnog spojišta i razine alveolarne kosti zuba, a nadogradnja se može odstraniti (17).

U ireparabilne lomove ubrajaju se oni lomovi koji nastaju ispod razine alveolarnog grebena i označavaju lom korijena jedan ili više milimetara ispod razine alveolarnog grebena, a nadogradnja se ne može izvaditi.

Neuspjesi poslijeendodontskih sustava, koji se s vremenom javljaju kao posljedica izlaganja cikličkim opterećenjima žvačnih sila, jesu propusnost koja se može očekivati na spojevima različitih materijala poput cement-dentina, cement-kolčića, ekstra i intraradikularnog dijela nadogradnje i preostalog zubnog tkiva. Cementiranje je ključno jer mora osigurati dobro brtvljenje skaćenog punjenja i retenciju nadogradnje. U tom smislu staklenoionomerni i kompozivni cementi posebice su indicirani u kombinaciji sa bezmetalnim konfekcijskim kolčićima, ako rubovi slomljene kliničke krune završavaju barem 1,5 – 2 milimetra supragingivno, jer je svezivanje bezmetalnih kolčića puno bolje i čvrstoća veze jača za zub i nadogradnju (5).

## **5. ZAKLJUČAK**

Svaki oblik nadogradnje ima svoje prednosti i nedostatke, pa možemo iz svega navedenog u radu izvesti sljedeće zaključke:

1. Individualna nadogradnja se prilagođuje je obliku korijenskog kanala i ekstraradikularnog dijela zuba, tako da se za svaki zub prilagođuje njegovim morfolo-anatomskim oblicima
2. Intraradikularni i krunski dio individualne nadogradnje čine jednokomadnu cjelinu, tvoreći tako čvrsto uporištem u i na zubu.
3. Individualnom nadogradnjom postiže se ravnomjerna raspodjela sila na okolne strukture i koštanu podlogu, kao i bolje podnošenje opterećenja.
4. Nedostaci individualnih nadogradnja su : nemogućnost izrade u jednom posjetu, potreba za sudjelovanjem zubotehničkog laboratorija u postupku izrade i viša cijena
4. Kod individualnih nadogradnji postoji veća mogućnost loma korijena ukoliko se zub ne preparira po pravilima, posebice korijenski dio.
5. Konfekcijske nadogradnje dolaze tvornički u određenim dimanzijama, pa kod njih zub moramo prilagoditi nadogradnji.
6. Kod konfekcijskih nadogradnji nije riješeno pitanje veličine ekstraradikularnog dijela, pa se nemogu koristiti u slučajevima gdje nedostaje cijela klinička kruna avitalnog zuba.
7. Prednosti konfekcijskih nadogradnji su da se mogu ugraditi u jednoj posjeti, nije potreban laboratorij, imaju povoljniju cijenu i relativno je manja mogućnost loma korijena kod ugradnje.
8. Izbor nadogradnje i načina ugrađivanja stoga treba prilagoditi kliničkoj prosudbi, za što je potrebno iskustvo terapeuta.

## **6. LITERATURA**

1. Burns DA, Krause W, Douglas, Burns DR. Stress distribution surrounding endodontic posts. *J Prosthet Dent* 1990;64:412-8.
2. Johnson JK, Schwartz NL, Blackwell RT. Evaluation of restoration of endodontically treated posterior teeth. *J Am Dent Assoc.* 1976;93:597-605.
3. Christensen G. Posts, cores and patient care. *J Am Dent Assoc* 1993;124:86-9.
4. Brandal JL, Nicholls JI, Harrington GW. A comparison of three restorative techniques for endodontically treated anterior teeth. *J Prosthet Dent.* 1987;58:161-5.
5. Rosenstiel SF, Land MF, Fujimoto J. *Contemporary Fixed Prosthodontics.* 4th ed. St Louis/London: C V Mosby Company; 2006;12: p.336-8.
9. Illeš D. Nadogradnje. *Sonda.* 2009;10(18):38-41.
5. Robbins J. Guidelines for the restoration of endodontically treated teeth. *J Am Dent Assoc* 1990;120:558-66.
6. Čatović A. Mogućnosti nadogradnje frakturiranih kruna endodontski tretiranih zuba. *Acta Stomatol Croat.* 1983;17:331-7.
7. Helfer AR, Melnick S, Shiller H. Determination of the moisture content of vital and pulpless teeth. *Oral Surg Oral Med Oral Pathol.* 1972;34:661-70.
8. Morgano S. Restoration of pulpless teeth: Application of traditional principles in present and future context. *J Prosthet Dent.* 1996;75:375- 80.
10. Ahmetović A. Istraživanje dinamičke čvrstoće zuba opskrbljenog konfekcijskim i ljevanim nadogradnjama [Magistarski rad]. Zagreb: Stomatološki fakultet Sveučilišta u Zagrebu; 2000 p.20-7.
11. Čatović A, Komar D, Čatić A i sur. *Klinička fiksna protetika - krunice:* Zagreb: Medicinska naklada; 2015 p. 21-30.
12. Čatović A i sur. *Klinička fiksna protetika: Ispitno štivo.* Zagreb: Stomatološki fakultet Sveučilišta u Zagrebu; 1999 65-80.
13. Negovetić-Mandić V, Pandurić V. Estetski interkanalni kolčići. *Sonda.* 2003;8/9:50-2.

14. Ruemping DR, et al. Retention of dowels subjected to tensile and torsional forces. *J Prosthet Dent.* 1979;41:159.
15. Rud J, Omnel KA. Root fracture due to corrosion. Diagnostic aspects. *Scand J Dent Res.* 1970;78:397-403.
16. Altshul J H, Marshall G, Morgan L A, Baumgartner J C. Comparison of dental crack incidence and of post removal time resulting from post removal by ultrasonic or mechanical force. *J Endod.* 1997;23:683-6.
17. Williams VD, Bjorndal AM. The Masserann technique for the removal of fractured posts in endodontically treated teeth. *J Prosthet Dent.* 1983;49:46-8.
18. Mehulić K, Šuligoj B. Protetska sanacija endodontski liječenih zuba. *Sonda.* 2009;9(17):23-5.
19. Živko Babić J, Carek A, Jakovac M. Cirkonijeva keramika u stomatološkoj protetici. *Acta Stomat Croat.* 2005;39:19-23.
20. Toksavul S, Turkun M, Toman M. Esthetic enhancement of ceramic crowns with zirconia dowls and cores: a clinical report. *J Prosthet Dent.* 2004;92(2):116-9.
21. Živko Babić J, Jerolimov V. Metali u stomatološkoj protetici. Zagreb: Školska knjiga; 2005. p. 136-42.
22. Kahn F, Rosenberg P, Schulman A, Pines M. Comparison of fatigue for three prefabricated threaded teeth. *J Prosthet Dent.* 1996;75:148-53.
23. Asif D, Gorfil C. Biomechanical considerations in restoring endodontically treated teeth *J Prosthet Dent.* 1994;71:565-7.
24. Mehadžić K, Mehulić K. Individualne nadogradnje na višekorjenskim zubima. *Sonda.* 2014;15(27):54-7.
25. Lloyd P, Falik J. The philosophy of dowel diameter preparation: A literature review. *J Prosthet Dent.* 1993;06:32-6.

## **7. ŽIVOTOPIS**

Džana Čatović rođena je 27. studenog 1990. godine u Zagrebu. Pohađala je osnovnu školu Cvijetno Naselje u Zagrebu. Gornjogradsku gimnaziju u Zagrebu maturirala je 2009. godine. Stomatološki fakultet Sveučilišta u Zagrebu upisala je iste godine. Tijekom studija bavila se znanstveno istraživačkim radom i objavila 2 kongresna sažetka i 1 rad u inozemnom časopisu.