

Implanto-protetska terapija bezube atrofične maksile

Bobinac, Mirta

Master's thesis / Diplomski rad

2017

Degree Grantor / Ustanova koja je dodijelila akademski / stručni stupanj: **University of Zagreb, School of Dental Medicine / Sveučilište u Zagrebu, Stomatološki fakultet**

Permanent link / Trajna poveznica: <https://um.nsk.hr/um:nbn:hr:127:906694>

Rights / Prava: [Attribution-NoDerivatives 4.0 International/Imenovanje-Bez prerada 4.0 međunarodna](#)

Download date / Datum preuzimanja: **2025-01-05**



Repository / Repozitorij:

[University of Zagreb School of Dental Medicine Repository](#)





SVEUČILIŠTE U ZAGREBU
STOMATOLOŠKI FAKULTET

Mirta Bobinac

IMPLANTO-PROTETSKA TERAPIJA BEZUBE ATROFIRANE MAKSILE

Diplomski rad

Zagreb, 2017.

Rad je ostvaren na Zavodu za mobilnu protetiku Stomatološkog fakulteta Sveučilišta u Zagrebu.

Voditelj rada: prof. dr. sc. Robert Čelić, Zavod za mobilnu protetiku Stomatološkog fakulteta u Zagrebu.

Lektor hrvatskog jezika: Tajana Domanovac, prof. hrv. jez. i knjiž. i pov.

Lektor engleskog jezika: Željka Zappalorto Pisk, dipl. anglist i diplomirani germanist

Sastav Povjerenstva za obranu diplomskog rada:

1. _____
2. _____
3. _____

Datum obrane rada: _____

Rad sadrži:

42 stranice

15 slika

CD

Osim ako nije drukčije navedeno, sve ilustracije (tablice, slike i dr.) u radu izvorni su doprinos autora diplomskog rada. Autor je odgovoran za pribavljanje dopuštenja za korištenje ilustracija koje nisu njegov izvorni doprinos, kao i za sve eventualne posljedice koje mogu nastati zbog nedopuštenog preuzimanja ilustracija, odnosno propusta u navođenju njihovog podrijetla.

Zahvaljujem svome mentoru prof. dr. sc. Robertu Čeliću na pomoći i stručnim savjetima tijekom izrade ovog rada.

Hvala mojim roditeljima na bezuvjetnoj ljubavi i podršci koju su mi pružili tijekom studiranja i što nisu nikada odustali od mene. Zahvaljujem se bratu i sestri na pomoći tijekom pisanja ovog rada. Zahvaljujem se zaručniku što je uvijek bio uz mene, u dobrim i lošim trenucima studiranja.

Zahvaljujem svim prijateljima i kolegama koji su mi svojim prijateljstvom uljepšali moje dugo studentsko razdoblje. Hvala Mateji, Ivi, Antoniji, Zvezdani i svim kolegicama koje sam upoznala tijekom studiranja.

Također se zahvaljujem Prijatelju koji mi je omogućio studiranje i svojim zagovorom pomogao da ga završim.

Implanto – protetska terapija bezube atrofirane maksile

Sažetak

Resorpcija alveolarnog grebena bezube gornje čeljusti često je rezultat ekstrakcije zuba i jake pneumatizacije maksilarnog sinusa. Kao takva, predstavlja veliki izazov protetičkoj rekonstrukciji denticije. Prvi su koraci terapije dijagnostika i planiranje. Mnogi se kliničari odlučuju za tehniku augmentacije kosti i podizanja dna maksilarnog sinusa, kako bi nadoknadili izgublenu kost i pripremili ju za kirurški zahvat implantacije. U svrhu augmentacije mogu se koristiti autogeni ili alogeni transplantati te ksenotransplantat i aloplastični koštani nadomjestci. Tehnika podizanja dna sinusa ima više metoda, izbor ovisi o visini alveolarne kosti gornje čeljusti. Alternativa konvencionalnim tehnikama upotreba je zigomatičnih implantata. Prvobitno se ova vrsta implantata koristila kod pacijenata s velikim defektima maksile uzrokovanih kongenitalnim defektima, resekcijom tumorskih lezija ili traumom. Indikacija za implantaciju zigomatičnih implantata proširila se na rehabilitaciju umjereno do teško atrofirane maksile.

Ključne riječi : bezuba atrofirana maksila; augmentacija kosti; podizanje dna maksilarnog sinusa; zigomatični implantati

Implant – prosthetic therapy of edentulous atrophic maxilla

Summary

Alveolar ridge resorption of edentulous upper jaw is often the result of tooth extraction and substantial pneumatization of the maxillary sinus. As such it represents a major challenge for prosthetic reconstruction of dentition. The first step of therapy is diagnosis and planning. Many dental clinicians opt for bone augmentation technique and elevation of maxillary sinus floor to compensate for the missing bone and prepare it for implant surgery. For the purpose of augmentation one can use autogenic or allogeneic transplants and xenotransplants and alloplastic bone substitutes. The technique of sinus floor elevation has several methods, the choice depending upon the height of the upper jaw alveolar bone. An alternative to conventional techniques is the use of zygomatic implants. Initially this type of implants was used in patients with substantial maxilla defects caused by congenital defects and for tumor lesion resection or trauma. The indication for implantation of zygomatic implants has extended to rehabilitation of moderately to severely atrophied maxilla.

Keywords: edentulous maxilla; bones augmentation; maxillary sinus floor elevation; zygomatic implants

SADRŽAJ

1. UVOD	1
1.2. Svrha rada	2
2. DIJAGNOSTIKA I PLANIRANJE TERAPIJE	3
3. PRETPROTETSKA KIRURGIJA	6
3.1. Augmentacija maksile	7
3.2. Augmentacijski materijali.....	7
3.2.1. Autogeni transplantat	8
3.2.2. Alogeni transplantat	8
3.2.3. Ksenotransplantanti.....	8
3.2.4. Alopastični koštani nadomjestci	9
3.2.5. Membrane	9
3.2.5.1. Sintetske neresorptivne membrane.....	10
3.2.5.2. Sintetske resorptivne membrane	10
3.2.5.3. Biorazgradive membrane	10
3.3. Podizanje dna maksilarnog sinusa	10
3.3.1. Pristup kroz alveolarni greben – ležište implantata	11
3.3.2. Bočni pristup kroz trepanacijski otvor	11
3.3.3. Bočni pristup s odizanjem koštanog segmenta	11
3.3.3.1. Osteoplastični pristup	12
3.3.3.2. Augmentacija uz imedijatnu implantaciju.....	12
3.3.3.3. Augmentacija s odgođenom implantacijom	13
3.3.4. Baloon-Lift-Control	13
4. ZIGOMATIČNI IMPLANTATI.....	14
4.1. Dijagnostika i planiranje terapije zigomatičnim implantatima.....	15
4.2. Indikacije i kontraindikacije zigomatičnih implantata	17
4.3. Dizajn zigomatičnog implantata	17
4.4. Tehnike implantacije zigomatičnih implantata.....	18
4.4.1. Originalna tehnika.....	18
4.4.2. Modifikacija tehnike- ekstramaksilarna implantacija	19
4.5. Protetska rehabilitacija	19
5. RASPRAVA.....	27
5.1. Klinička istraživanja	29

5.1.1. Ekstramaksilarni implantati	29
5.1.2. Imedijatno opterećenje zigomatičnog implantata protetskim radom.....	29
5.1.3. Imedijatno opterećenje četiri implantata.....	31
6. ZAKLJUČAK	34
7. LITERATURA.....	36
8. ŽIVOTOPIS	41

Popis skraćenica

CT - computed tomography

CBCT - cone beam computed tomography

SiO₂ - silicijev dioksid

Na₂O - natrijev oksid

P₂O₅ - fosforov (V) oksid

Implanto – protetska rehabilitacija bezube umjereno do teško atrofirane kosti gornje čeljusti zahtjeva dobru dijagnostiku i planiranje terapije. Dijagnostiku započinjemo kliničkim pregledom koji obuhvaća detaljnu anamnezu te inspekciju i palpaciju koštanog i mekog tkiva u usnoj šupljini. Inspekcijom i palpacijom se određuje širina i visina alveolarnog nastavka, odnosno stupanj atrofije gornje čeljusti. Također, pri kliničkom pregledu važno je ustanoviti širinu pričvrstne gingive, odnosno rezilijenciju te količinu sline i stupanj higijene. Radiološke metode koje se koriste pri dijagnostici i planiranju su cone beam kompjutorizirana tomografija i ortopantomogram. CBCT metoda snimanja pruža detaljnije informacije i daje nam odgovore na mnoga pitanja pri planiranju implantata te je neizostavna metoda kod jako atrofiranih čeljusti. Postoji nekoliko tehnika liječenja pacijenata s dijagnozom atrofije čeljusti. U većini slučajeva kliničar će se odlučiti za jednu od konvencionalnih metoda terapije. To su augmentacija kosti i/ili elevacija dna maksilarnog sinusa tzv. sinus lift, s imedijatnom ili odgođenom implantacijom. U novije vrijeme brojna istraživanja su pokazala dobre rezultate terapije bezube atrofirane maksile, osim sa standardnim dentalnim implantatima (sustavi All-on-4 i All-on-6), i sa zigomatičnim implantatima. Postoje situacije u kojima tehnike augmentacije i podizanja dna sinusa nisu izvodive. Može se raditi o pacijentu kojemu je kompromitirano zdravlje ili osobe koje zahtijevaju višebrojne operacije, a ovaj odabir terapije bi im produžio vrijeme liječenja. U takvim slučajevima u obzir se treba uzeti rehabilitacija atrofirane čeljusti zigomatičnim implantatima.

1.2. Svrha rada

Svrha rada je prikazati konvencionalni implanto-protetski pristup terapiji bezube atrofirane maksile te alternativu toj terapiji. U slučaju terapije atrofirane maksile, alternativa dosadašnjim konvencionalnim implantatima, kojima prethodi preprotetska kirurgija, zigomatični su implantati. Bit će navedene indikacije i kontraindikacije zigomatičnih implantata te njihov dizajn i tehnike implantacije. Prikazat će se klinička istraživanja vezana uz terapiju bezube atrofirane maksile zigomatičnim implantatima te kombinacijom konvencionalnih i zigomatičnih implantata.

Svrha opisanih istraživanja je prikazati mogućnosti implanto-protetske terapije kod bezube atrofične maksile upotrebom standardnim dentalnih (sustav All-on-4) i zigomatičnih implantata te što o tome kaže suvremena znanstvena literatura.

2. DIJAGNOSTIKA I PLANIRANJE TERAPIJE

Rehabilitacija pacijenata s bezubom atrofiranom gornjom čeljusti započinje pažljivim dijagnosticiranjem i planiranjem.

Dijagnostika se sastoji od analize kvalitetne dvodimenzionalne snimke (ortopantomogram) te nezaobilazne trodimenzionalne snimke (cone beam CT). Na snimkama analiziramo važne anatomske strukture, uključujući stupanj resorpcije grebena, širinu, dužinu i oblik kosti (1,2).

Problem kod ortopantomograma je taj što se ne može odrediti širina kosti. Taj parametar utvrđujemo pomoću CBCT-a (1,2).

U današnje vrijeme, napretkom tehnologije, cone beam kompjutorizirana tomografija (CBCT) postala je dostupna za primjenu u stomatologiji i time unaprijedila postupak dijagnoze i planiranja. CBCT je, za razliku od klasičnog CT-a, manji i jeftiniji, zbog čega je i omogućena primjena u ambulantnom liječenju.

Uređaj CBCT-a sastoji se od izvora rendgenskih zraka i detektora fiksiranog na pokretno postolje. Razlika u građi između klasičnog CT-a je u tome što CBCT ima divergentni, konični izvor ionizirajućeg zračenja i specijalni dvodimenzionalni detektor. Konično usmjerene rendgenske zrake CBCT-a potpuno pokrivaju željeno područje snimanja. Dovoljna je jedna rotacija od 30 sekundi kako bi se prikupile sve informacije potrebne za stvaranje trodimenzionalne slike unutrašnjosti ljudskog tijela.

Osim u svrhu dijagnostike, CBCT se koristi i za planiranje terapije. U oralnoj kirurgiji vrlo je bitno prikazati točnu lokalizaciju mandibularnog kanala, maksilarnih sinusa i ostalih anatomske strukture. CBCT ima mogućnost milimetarski precizno prikazati anatomske strukture orofacijalne regije. Trodimenzionalne snimke olakšavaju planiranje implantološkog zahvata i smanjuju mogućnost komplikacija tijekom i nakon zahvata te ga čine sigurnijim (3,4).

Pri planiranju je dostupan posebno razvijeni softver koji u sebi sadrži gotovo sve komercijalno dostupne implantate. Računalno vođena implantacija svodi greške na minimum. Ono po čemu je računalni softver poseban je to što u sebi ima tzv. sigurnu zonu oko implantata u iznosu od 2 mm. Na taj način kliničar može biti siguran da postavljeni implantat nije u koliziji niti s jednom bitnom anatomskom strukturom, kao što su maksilarni sinus, nosna šupljina te mandibularni kanal. Sve što se isplanira na računalnom modelu može se pomoću individualizirane kirurške šablone jednostavno prenijeti u pacijentovu usnu šupljinu (3,4).

Iako cone beam CT uvelike pojednostavljuje i olakšava dijagnostiku i planiranje terapije, u svakodnevnoj uporabi nije uspio zamijeniti ortopantomogram, koji je danas najčešća dijagnostička metoda u stomatologiji.

3. PRETPROTETSKA KIRURGIJA

3.1. Augmentacija maksile

Maksila, gornja čeljust, središnja je, najveća kost gornjeg dijela viscerokranija. Spaja se sa svim kostima lica i sudjeluje u omeđenju okolnih prostora te nosi gornje zube. Većim dijelom građena je od zračnog prostora, maksilarnog sinusa. Unatoč šupljikavoj građi, dovoljno je otporna na sile koje proizvode žvačni mišići. Tri jaka koštana stupa maksile prenose tlak nastao pri žvakanju na gornje čvrste dijelove lubanje, time je sredina čeljusti oslobođena od tlaka. Anatomske dijelove čeljusti dijelimo na corpus maxille, trup te četiri nastavka: processus alveolaris, processus palatinus, processus frontalis i processus zygomaticus (5).

Atrofirana maksila predstavlja veliki izazov pri rekonstrukciji i rehabilitaciji.

Atrofija je definirana kao smanjenje organa ili tkiva uslijed smanjenja stanica i njihova broja. Ona može biti fiziološka ili patološka. Najčešći uzroci atrofije su: smanjeno opterećenje tkiva, gubitak inervacije, smanjen protok krvi, neodgovarajuća prehrana, gubitak endokrinološke stimulacije te kompresija tkiva. Prva reakcija na ove uvjete je smanjenje veličine stanica i organela (6).

Uzrok atrofije gornje čeljusti može biti rezultat ekstrakcije većeg broja zubi, pneumatizacija sinusa, prethodna trauma, kongenitalni defekt ili resekcija tumorske lezije. U slučaju atrofirane maksile, kost alveolarnog grebena nedostatna je za implanto-protetsku rehabilitaciju, stoga je indicirana nadogradnja (augmentacija) kosti.

Godine 1984. prvi puta je opisano presađivanje autogene kosti rebra na bezubu atrofiranu maksilu. Postupak su opisali Terry i suradnici. Augmentacija maksile izvodi se upotrebom kombinacije autogene i alogene kosti te koštanog nadomjestka. Kada se koriste blokovi kortikalne i spužvaste kosti, pričvršćuju se malim vijcima na maksilu, a okolni prazni prostori popunjavaju se spongiozom ili se područje prekriva membranom. Tako se onemogućuje pomičnost i moguća resorpcija. Nakon augmentacije, moguća je imedijatna implantacija. U većem broju slučajeva preporučuje se odgođena implantacija da bi se omogućilo inicijalno cijeljenje transplantirane kosti (7).

3.2. Augmentacijski materijali

Ako se za postizanje augmentacije koristi kost, misli se na transplantaciju, odnosno prenošenje živog tkiva s obveznom vitalnosti na mjestu transplantacije, a u slučaju uporabe

koštanih nadomjesnih materijala govori se o implantaciji, tj. prenošenju neživih tkiva. Ipak, uvjet takve metode je da materijali moraju sadržavati stanice koje stvaraju kost (potiču osteogenezu), poticati stvaranje kosti (osteokondukciju) ili matriks takvog koštanog transplantanta mora sadržavati tvari koje induciraju rast kosti (osteoindukciju) (8,9). Pritom se materijali za ispunjavanje takvih defekata mogu podijeliti u sljedeće skupine: autogeni transplantati, alotransplantati, ksenotransplantati/heterotransplantati i aloplastični materijali. U sljedećim je odlomcima razmatrana svaka skupina tih materijala pojedinačno.

3.2.1. Autogeni transplantat

Autogeni su oni transplantati koji se na osobi prenose s jednog mjesta na tijelu te osobe na drugo mjesto, a najbolje je uporabiti koštane materijale jer u sebi imaju žive stanice tkiva, pa se oni postupno zamjenjuju živom kosti te se tako izbjegava opasnost od prenošenja bolesti i teškoća koje su vezane uz histokompatibilnost. Ti transplantati mogu biti intraoralni, koji se mogu uzeti s bezubih dijelova čeljusti, područja tubera maksile, retromolarnog prostora mandibule i zarastajućih mjesta ekstrakcije, a mogu biti i ekstraoralni, koji se uzimaju iz srži grebena ilijačne kosti (8,10).

3.2.2. Alogeni transplantat

Alogeni se transplantati prenose između osoba s različitim genetskim kodom pa postoji opasnost od prenošenja bolesti i histokompatibilnosti. Takvim transplantatima pripadaju zamrznuta spužvasta ilijačna kost, mineralizirani transplantant suho smrznute kosti i dekalificirani suho smrznuti koštani transplantant. Ono što povećava potencijal osteogeneze kod ovih transplantanata je njihova demineralizacija (8,9).

3.2.3. Ksenotransplantanti

Ksenotransplantantisu oni uzeti od davatelja neke druge vrste, pri čemu se najčešće koristi goveđa kost zbog visoke histokompatibilnosti čovjekove i goveđe spongioze. Na našem se području najčešće koristi tvornički ksenotransplantant BioOss®, a postoje još i Endobone®,

Laddec® te Bon-Apatit®. Osim već spomenute goveđe kosti, može se koristiti i koraljni skelet. U tom slučaju prirodni koralj biva pretvaran u neresorptivni porozni hidroksiapatit ili u resorptivni kalcij-karbonatni skelet (8,9).

3.2.4. Aloplastični koštani nadomjestci

Aloplastični materijali su sintetski, inertni, anorganski, biokompatibilni i/ili bioaktivni nadomjesni materijali. Ono što kod ovih materijala potiče regeneraciju je osteoindukcija. Ipak, nije znanstveno dokazano da oni stvarno mogu poticati stvaranje nove kosti pa se stoga koriste samo u svrhu popunjavanja defekta, a ne regeneracije. U aloplastične materijale ubrajamo hidroksiapatit, beta-trikalcij-fosfat, polimere i bioaktivna stakla (biostakla). Na tržištu se mogu pronaći u obliku čestica neresorptivne keramike i čestica resorptivne keramike. Problem prilikom uporabe aloplastičnih materijala je ograničeno stvaranje kosti. Beta-trikalcij-fosfat minimalno potiče stvaranje kosti i to bez njezine prave regeneracije. Tržišni proizvodi nose nazive Synthograft® i CerosTPC®. Nadalje, polimeri se mogu pronaći u obliku neresorptivnog kopolimera od polimetilmetakrilata i polihidroksiletilmetakrilata prekrivenih kalcijevim hidroksidom i u obliku polimera resorptivne poliaktične kiseline. Postoje brojni dokazi da ti polimeri kod postavljanja u koštane defekte ne potiču regeneraciju alveolarnog grebena te se zato koriste samo za popunjavanje. Naposljetku, biostakla kao aloplastični materijali sastoje se od SiO_2 , Na_2O i P_2O_5 . Ti se materijali (ne)resorbiraju ovisno o njihovom omjeru sastojaka. Oni mogu potaknuti stvaranje kosti na principu stvaranja sloja silicijevog gela i kalcijfosfata koji se tvori prilikom izlaganja tkivnim tekućinama na površini, a kroz koji taj materijal potiče adsorpciju i stvara koncentraciju proteina koje osteoblasti koriste za stvaranje izvanstaničnog koštanog matriksa. Iako su ovi materijali izrazito alkalični pa djeluju antibakterijski i protuupalno, nije dokazano da mogu potaknuti pravu regeneraciju kosti. Na tržištu se mogu pronaći tvornički proizvodi PerioGlass® i BioGran® (8,9,11).

3.2.5. Membrane

U vođenoj regeneraciji tkiva koriste se različiti tipovi membrana: sintetske neresorptivne, sintetske resorptivne i prirodne, tj. biorazgradive membrane. Membrana pritom ne smije prenositi bolesti, mora biti biokompatibilna, sposobna za adaptaciju na korijen/kost, čvrsta (da

ne kolabira u defekt), permeabilna (da propušta važne molekule, a ne stanice), treba integrirati s tkivom, treba držati mjesto (pouzdana dugotrajnost), kontrolirano voditi do biodegradacije te treba sadržavati antimikrobne, biostimulirajuće i druge dodatke (8).

3.2.5.1. Sintetske neresorptivne membrane

Sintetske membrane sastoje se od politetrafluoretilena i mogu se koristiti za sve defekte zbog svojeg krutog stanja pa ne mogu kolabirati u defekt. Zbog svojeg neresorptivnog svojstva, potrebno ju je ukloniti drugom operacijom 4 – 6 tjedana nakon postavljanja. Na tržištu se mogu pronaći proizvodi: Gore-Tex®, Gore-Tex-Ti® i sl. (8).

3.2.5.2. Sintetske resorptivne membrane

Sintetske resorptivne membrane uobičajeno se sastoje od polilaktične kiseline ili kopolimerapolilaktične i poliglikolne kiseline. Zbog svoje resorptivnosti i biokompatibilnosti, nije ju potrebno uklanjati nakon postavljanja. Te se membrane razgrađuju pomoću hidrolize, a iz organizma se izlučuju Krebsovim ciklusom u obliku vode i ugljikova dioksida (8). Tržišni proizvodi nose nazive: Vicryl®, Guidor®, Resoult®, Atrisorb®, AtrisorbFF® i Osseoquest®.

3.2.5.3. Biorazgradive membrane

Biorazgradive membrane također ne zahtijevaju uklanjanje jer imaju resorbirajuće svojstvo kroz enzimske aktivnosti makrofaga i polimorfonuklearnih leukocita. Ove se membrane sastoje od goveđeg ili svinjskog kolagena. Na tržištu se mogu pronaći: Bio-Gide®, Biomend®, Alloderm® (8).

3.3. Podizanje dna maksilarnog sinusa

Podizanje dna maksilarnog sinusa pripada među uobičajene zahvate pretprotetske kirurgije. To je operativna tehnika premještanja sinusnog dna prema kranijalnoj kosti, uz istodobnu

augmentaciju koštanog defekta. Rezultat zahvata je dovoljna visina alveolarnog grebena potrebnog za implantaciju.

Razlikujemo više metoda zahvata podizanja dna sinusa. Ako visina kosti iznosi 12 mm, podizanje nije potrebno. Kod visine kosti između 8 i 12 mm primjenjuje se ograničeno podizanje dna sinusa kroz ležište za implantat. Pri visini od 6 do 8 mm indiciran je bočni pristup kroz trepanacijski otvor. U slučaju visine alveolarne kosti manje od 5 mm potrebno je, uz podizanje sinusa, primijeniti i augmentaciju kosti. Ta se metoda obavlja na dva načina – augmentacijom s odgođenom implantacijom i augmentacijom uz istodobnu implantaciju. Oba zahvata temelje se na osteoplastičnom pristupu (7,12,13).

3.3.1. Pristup kroz alveolarni greben – ležište implantata

Ovom tehnikom izvodi se ograničeno podizanje dna sinusa i primjenjuje se kod visine kosti od 8 do 10 milimetara. Za razliku od svih ostalih, ova metoda je unutrašnja, zatvorena. Alveolarna se kost trepanira na dubinu od 1 do 2 milimetra ispod koštanog sinusa. Tako dobiveni koštani segment mobilizira se osteotomom. Uporabom augmentacijskog materijala mobilni koštani segment potisne se na potrebnu visinu za implantaciju (12,14,15).

3.3.2. Bočni pristup kroz trepanacijski otvor

Ova vrsta tehnike izvodi se u slučaju visine alveolarne kosti između 6 i 8 milimetara. Kost se trepanira dijamantnim svrdlom na prednjoj stijenci maksile, iznad planiranog implantata. Kako bi se spriječila perforacija sluznice, trepanacijski otvor proširuje se kliještima za kost. Zatim se sluznica odvaja od dna sinusa posebnim tupim instrumentom i tijekom preparacije ležišta za implantat štiti od perforacije. Nakon postave implantata, okolni prazni prostor ispunjava se augmentacijskim materijalom (12,16,17).

3.3.3. Bočni pristup s odizanjem koštanog segmenta

Indikacija za tehniku s odizanjem koštanog segmenta je visina kosti od samo nekoliko milimetara. Tada nije dovoljno samo odignuti sluznicu, već i ispuniti taj prostor

augmentacijskim materijalom. Tehnika se može izvesti na dva načina: augmentacija s imedijatnom implantacijom i augmentacija s odgođenom implantacijom. U oba je slučaja primijenjen osteoplastični pristup (12,18).

3.3.3.1. Osteoplastični pristup

Dijamantnim se svrdlom izvodi horizontalna osteotomija na visini od 4 do 5 milimetara od vrha alveolarnog grebena. Dužina osteotomije ovisi o broju planiranih implantata. Na krajevima horizontalne osteotomije polaze vertikalne osteotomske linije dužine 10 milimetara u kranijalnom smjeru. Krajevi vertikalnih linija spajaju se s višestrukim perforacijama koje čine točkastu liniju, usporednu s donjom horizontalnom osteotomijom. Pritiskom se zalomljena kost rotira medijalno i kranijalno prema sinusu, uz istodobno odizanje sluznice raspatorijem od dna sinusa. Pri potiskivanju četvrtastog koštanog segmenta odlome se i preostali koštani mostići u točkastom dijelu osteotomije. Rezultat zahvata je novi horizontalni položaj koštanog segmenta, tvoreći tako novo dno sinusa (12,18).

3.3.3.2. Augmentacija uz imedijatnu implantaciju

Visina kosti za ovu vrste tehnike mora biti između 5 i 8 milimetara. Nakon odizanja koštanog segmenta određuje se veličina praznog prostora koji se mora ispuniti koštanim transplantatom ili aloplastičnim koštanim nadomjestkom. Intraoralno ili ekstraoralno na odabranom mjestu čeličnim svrdlom označe se anatomske linije točkastim perforacijama, a dobiveni koštani mostići prerežu se fisurnim svrdlom. Ležište implantata trepanira se u sredini formiranog budućeg transplantata. Zatim se transplantat odvaja od ležišta dlijetom i raspatorijem pokretima luksacije. Svrdlima kojima se pravilo ležište implantata trepanira se koštano dno sinusa. Nakon vađenja ureznica iz koštanog transplantata, on se postavlja na dno sinusa korteksom okrenutim prema dolje (kaudalno). Implantat se postavlja kroz trepanacijski otvor na dnu sinusa i na taj način ulazi u svoje ležište na koštanom transplantatu te ga se uvrtnjem fiksira za dno sinusa. Koštani segment mora se osloniti na vrh implantata koji prominira kroz transplantat. Preostali prazni prostor ispunjava se aloplastičnim koštanim nadomjestkom (12,19,20,21).

3.3.3.3. Augmentacija s odgođenom implantacijom

Odgođena implantacija izvodi se pri visini alveolarnog grebena manjoj od 5 milimetara. Pri tako teško atrofiranoj maksili stabilnost implantata je nedovoljna i postoji veliki rizik od neuspjeha. Pri jako atrofiranoj maksili, nakon zahvata podizanja dna sinusa, postavu implantata odgađamo za najmanje 6 mjeseci.

Nakon osteoplastičnog postupka, dobiveni prazan prostor ispunjava se nekim od augmentacijskih materijala, kao što su koštani autotransplantati ili nekom vrstom aloplastičnog koštanog nadomjestka. Koštani blok koji se koristi za nadopunu potrebno je imobilizirati. Okolni prazni prostor popunjava se spongiozom ili nekom vrstom regenerativnih membrana. Tim se postupkom sprječava da meko tkivo uraste u prazni prostor (12,22,23).

3.3.4. Baloon-Lift-Control

Baloon-Lift-Control pripada modernim tehnikama podizanja dna maksilarnog sinusa. Kako bi se izbjegla perforacija Schneiderove membrane, prof. dr. Benner, njemački klinički anatom i histolog, dosjetio se hidraulički, atraumatski podići membranu pomoću lateks balona. U suradnji s tvrtkom Meisinger razvijen je set koji se sastoji od vodiča sa stoperom, posebnih svrdala za kolječnik, osteotoma i balonskog katetera.

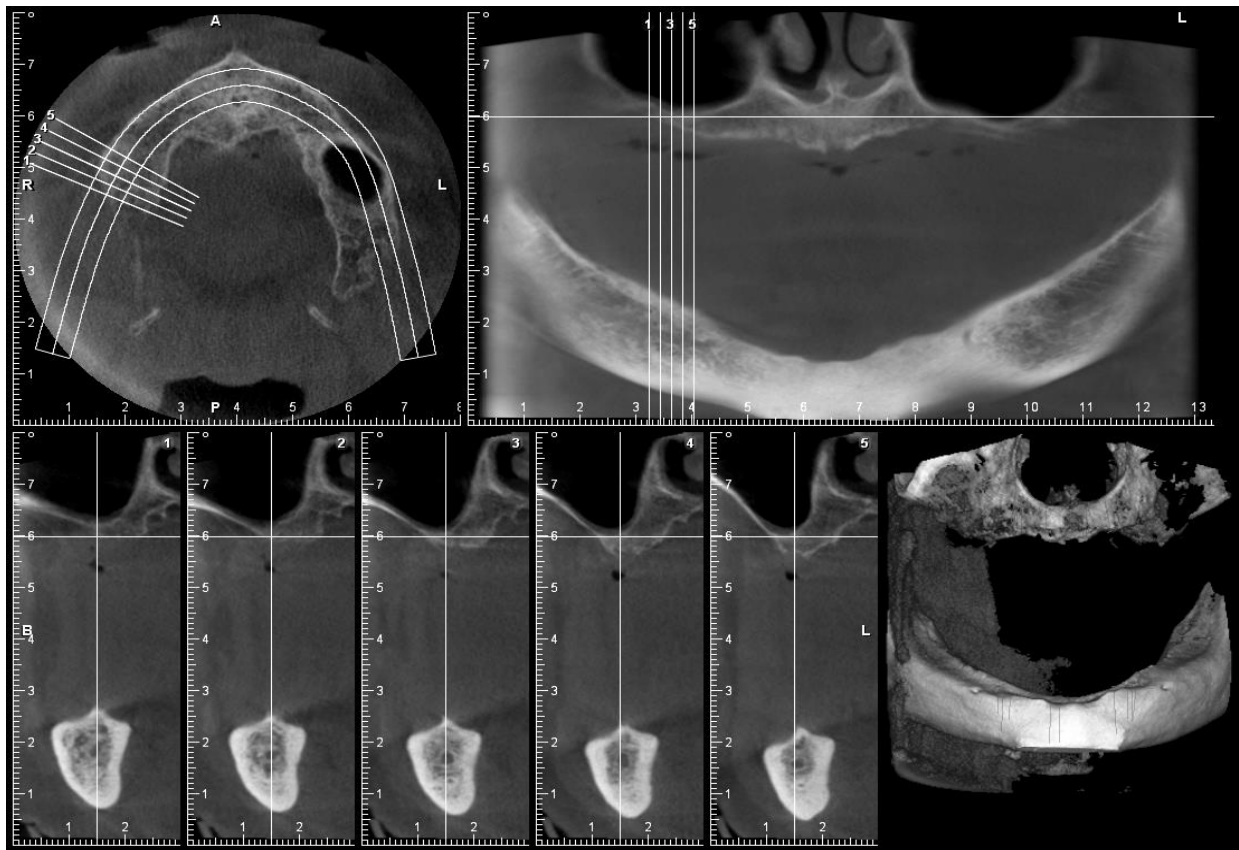
Postupak započinje analizom rendgenskih snimaka i utvrđivanjem visine kosti na mjestu operacije. Zatim se skida pričvrtna gingiva tkivnim pančerom ili skalpelom. Na kost se postavlja vodič s izmjenjivim stoperom i umeće se posebno trepanacijsko svrdlo odgovarajućeg promjera kojim se uklanja kost do debljine od 1 mm. Posljednji milimetar kosti mobilizira se osteotomom i čekićem. Veličina osteotoma odgovara perforaciji od prethodne preparacije. Tupim instrumentom provjerava se mobilnost oslobođenog koštanog segmenta. Nakon izvršene provjere uvodi se balonski kateter koji se napuhuje minimalno 5 puta. Volumen uštrcane tekućine odgovara volumenu dobivenog prostora u sinusu. Tako se dobije prostor koji se ispunjava augmentacijskim materijalom (14,24).

4. ZIGOMATIČNI IMPLANTATI

Uz zadnje vrijeme, javila se terapijska mogućnost zbrinjavanja izražene atrofije maksile kroz terapijski koncept All-on-4 i All-on-6 kojim se u kirurškom pogledu (bočni implantati se podstavljaju pod kutom) izbjegavaju augmentacijske kirurške tehnike. Kao alternativa ovom terapijskom konceptu i konvencionalnim pretprotetskim kirurškim (najčešće augmentativnim) zahvatima, pojavili su se zigomatični implantati. Zigomatični implantati su se počeli koristiti pri rehabilitaciji pacijenata s velikim defektom gornje čeljusti, koji mogu biti posljedica resekcije tumora, traume ili kongenitalnog defekta. Ovo su vrsta dugih implantata kojima je sidrište kost zigomatičnog luka. Zajedno se s standardnim implantatima koriste se kao sidro za protetski nadomjestak, bilo fiksni ili mobilni, a imaju karakteristiku da se kao kod All-on-4 sustava podstavljaju pod kutem (25).

4.1. Dijagnostika i planiranje terapije zigomatičnim implantatima

Rendgenske snimke omogućuju precizno planiranje implantološkog zahvata. Dijagnostika ove vrste zahvata sastoji se od kvalitativne i kvantitativne analize zigomatične kosti. CBCT snimke ključne su za procjenu stanja sinusa i mjesta implantacije u zigomatičnoj kosti. Pomoću snimaka se također određuje količina kosti zigomatičnog luka i visina alveolarnog grebena (Slika 1).



Slika 1. Trodimenzionalna CBCT snimka atrofične maksile i mandibule – indicacija za ugradnju zigomatičnih implantata u gornjoj čeljusti.

Preuzeto s dopuštenjem autora: Robert Ćelić

Razlikuju se dvije tehnike ovog zahvata – originalna i modificirana. Za originalnu tehniku karakteristično je da implantat prolazi kroz maksilarni sinus. Kod modificirane tehnike implantat zaobilazi maksilarni sinus. Corvello i suradnici uspoređivali su dužinu ležišta implantata u zigomatičnoj kosti kod originalne Branemark tehnike i modificirane tehnike, gdje implantacija zaobilazi sinus. Zaključili su da je dužina izbušenih rupa značajno duža pri vanjskoj tehnici, što sugerira da ova vrsta tehnike pruža veću početnu mehaničku stabilnost (25,26).

Bedrossian i suradnici podijelili su maksilu u tri zone. Prva zona je premaksila, druga je područje premolara, a treća je molarna regija. Tijekom dijagnostike analizira se kakvoća kosti u sve tri zone. CBCT snimke mogu se koristiti za utvrđivanje količine kosti ne samo u ovim zonama već i količine kosti zigomatičnog luka u horizontalnoj i vertikalnoj dimenziji (25).

Osim parametara koji su potrebni za ovu vrstu zahvata, na rendgenskim se snimkama gledaju mogući patološki procesi.

U slučaju dobre kakvoće i visine kosti u prvoj, drugoj te trećoj zoni, koriste se konvencionalni implantati. Ako je visina dovoljna u prvoj i drugoj zoni, može se koristiti četiri do šest nagnutih implantata kako bi se izbjegla augmentacija. Kada visina kosti zadovoljava samo u prvoj zoni, koriste se zigomatični implantati u kombinaciji s dva do četiri prednja konvencionalna implantata. Kod jako atrofirane maksile izvodi se implantacija četiri zigomatična implantata (25).

Iz istraživanja koje su obavili Nkenke i suradnici zaključeno je da je dobra stabilizacija zigomatičnog implantata rezultat sidrišta u lingualnom korteksu, maksilarnom alveolarnom grebenu, kortikalnom dnu maksilarnog sinusa te korteksu zigomatične kosti (25, 27).

4.2. Indikacije i kontraindikacije zigomatičnih implantata

Prvobitna indikacija za zigomatične implantate rehabilitacija je pacijenata u slučajevima opsežnih defekata maksile uzrokovanih resekcijom tumora ili kongenitalnog defekta.

Inicijalna se indikacija proširila na uporabu za lateralno podupiranje kod potpuno bezube gornje čeljusti sa značajnom pneumatizacijom sinusa i uznapredovanom resorpcijom lateralnog alveolarnog grebena.

Kontraindikacije za implantaciju zigomatičnih implantata akutne su infekcije sinusa, patološka stanja maksile ili zigomatične kosti te pacijenti koji nisu u stanju podvrgnuti se zahvatu implantacije zbog nekontrolirane sistemske ili maligne bolesti.

Relativne kontraindikacije uključuju kroničnu infekciju sinusa i uporabu bisfosfonatne terapije te pušenje 20 cigareta na dan (25).

4.3. Dizajn zigomatičnog implantata

Originalni dizajn zigomatičnog implantata bio je samourezujući implantat od komercijalno čistog titanija sa strojno obrađenom površinom. Dostupan je bio u dužinama od 30 mm do 52.5 mm te lagano koničnog oblika (Slika 2). Apikalni dio implantata imao je dijametar od 4 milimetra, a koronarni dio od 4.5 milimetra. Varijacije u dijametrima napravljene su radi boljeg sidrišta u alveolarnom nastavku, a istovremeno smanjio se rizik od mogućih

komplikacija u apikalnom području. Koronarni dio implantata bio je pod kutom od 45° radi olakšavanja protetske rehabilitacije. Danas dizajn implantata sadrži grubu površinu i koronarni dio implantata može imati različite kutove u rasponu od 25° do 55° (25, 28, 29).



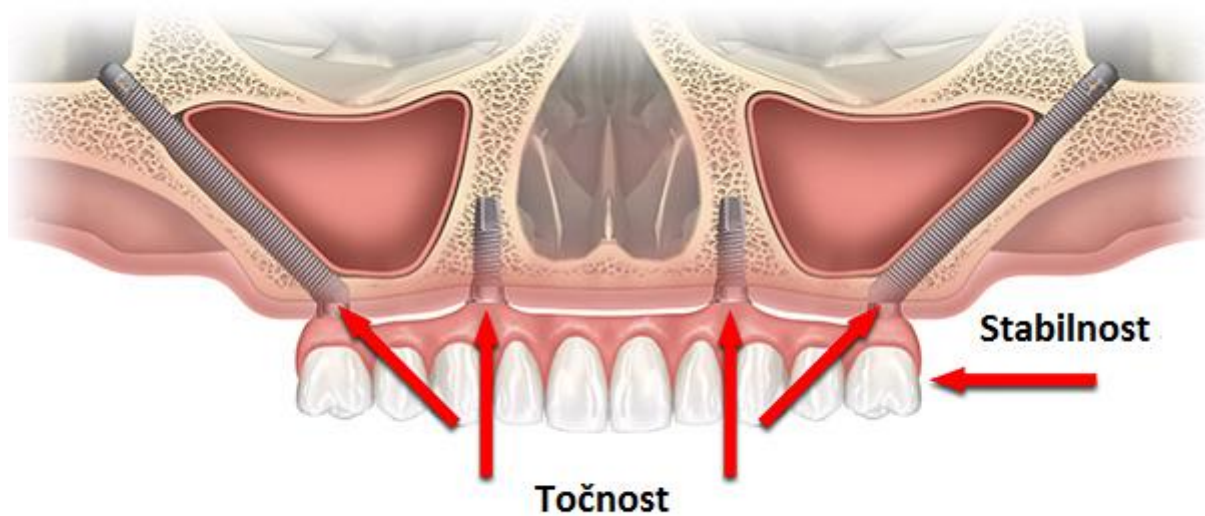
Slika 2. Izgled zigomatičnih implantata.

Preuzeto s dopuštenjem autora: Robert Čelić

4.4. Tehnike implantacije zigomatičnim implantatima

4.4.1. Originalna tehnika

Originalna tehnika opisuje postavu implantata kroz maksilarni sinus uz netaknutu membranu sinusa, s time da se tijelo implantata sidri u zigomatičnoj kosti (Slika 3). Zbog izraženih bukalnih udubljenja u području maksilarnog sinusa, implantat prominira izvan alveolarnog nastavka više prema palatinalnom, što komplicira izradu protetskih nadogradnji. U većini slučajeva rezultat ove tehnike glomazni je protetski rad koji ograničava pacijentovu sposobnost govora i kompromitira dugoročno zdravlje periimplantskih tkiva zbog nemogućnosti dobrog održavanja oralne higijene. Budući da implantat prolazi kroz maksilarni sinus, moguće su komplikacije od nastajanja sinusne patologije (28).



Slika 3. Shematski prikaz ugradnje zigomatičnih implantata.

Preuzeto s dopuštenjem autora: Robert Ćelić

4.4.2. Modifikacija tehnike- ekstramaksilarna implantacija

Za razliku od originalne tehnike, implantat prolazi kroz alveolarni nastavak i trajektorij do zigomatične kosti. Tom putanjom on zaobilazi maksilarni sinus. Pri ovoj vrsti tehnike otvor implantata nalazi se na sredini alveolarnog nastavka. Svojom pozicijom omogućuje izradu poboljšanog dizajna protetskih nadomjestaka i smanjuje incidenciju infekcije sinusa (28).

4.5. Protetska rehabilitacija

Zigomatični implantati skloni su savijanju pri horizontalnim silama. Sklonost savijanju povezana je s dvama faktorima: vrlo povećanom dužinom implantata i u mnogim slučajevima nedovoljnom visinom alveolarnog grebena za stabilizaciju. Stoga zigomatični implantati moraju biti u krutoj vezi sa stabilnim implantatima prednje regije maksile.

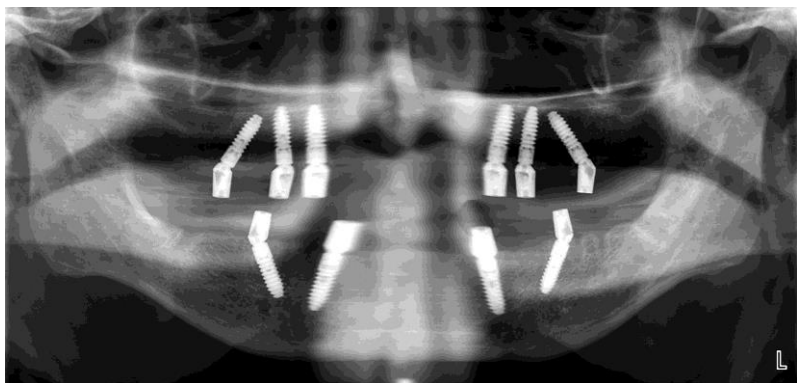Na temelju kliničkog iskustva i biomehaničkih teoretskih izračuna, protetski rad cijelog zubnog luka bezube maksile mora biti poduprt, uz dva zigomatična implantata, s još dva stabilna konvencionalna implantata u prednjem području gornje čeljusti. Inicijalno za

implantaciju sa zigomatičnim implantatima preporučena je odgođena postava gotovog protetskog rada. S vremenom je originalna tehnika zamijenjena imedijatnom implantacijom. Više kliničkih istraživanja pokazala su dobar ishod ove vrste zahvata.

Nezaobilazni korak pri protetskoj rehabilitaciji izrada je privremenog rada. Svrha privremenog protetskog rada je, uz estetiku, osiguravanje žvačne i govorne funkcije tijekom procesa cijeljenja. Kod privremenih i gotovih protetskih radova upotrebljava se fiksacija vijkom zbog lakšeg uklanjanja, ako dođe do komplikacija. Vrlo je važan dobar odabir nagiba nadogradnji zbog utvrđivanja konačne debljine protetskog rada (28).

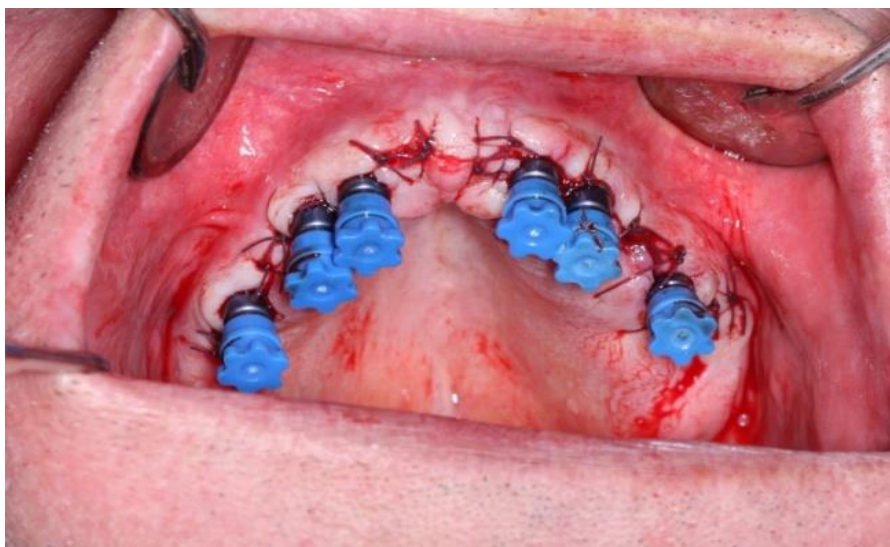
Budući da je kirurški i protetski aspekt ugradnje zigomatičnih i standardnih dentalnih implantata (All-on-4) sustav vrlo sličan (koristi se imedijatno opterećenje, prikazat ćemo tijekom protetskih faza kod pacijenta kod kojeg je primijenjen All-on-6 terapijski koncept u maksili i All-on-4 u mandibuli. Za ove implanto-protetske koncepte karakteristično je izrada privremenog (akrilatnog) protetskog rada neposredno nakon ugradnje implantata, te nakon razdoblja osteointegracije (6 mjeseci) pristupa se izradi definitivnog fiksnog protetskog rada (mogu se koristiti različiti biomaterijali). Privremeni i definitivni protetski radovi se fiksiraju na „multi-unit“ nadogradnju pomoću vijaka.

Na Slikama od 1. do 15. prikazan je protetski tijek izrade privremenog i definitivnog protetskog rada nošenog standardnim dentalnim implantatima u obje čeljusti (All-on-6 i All-on-4 sustav) – imedijatno opterećenje.



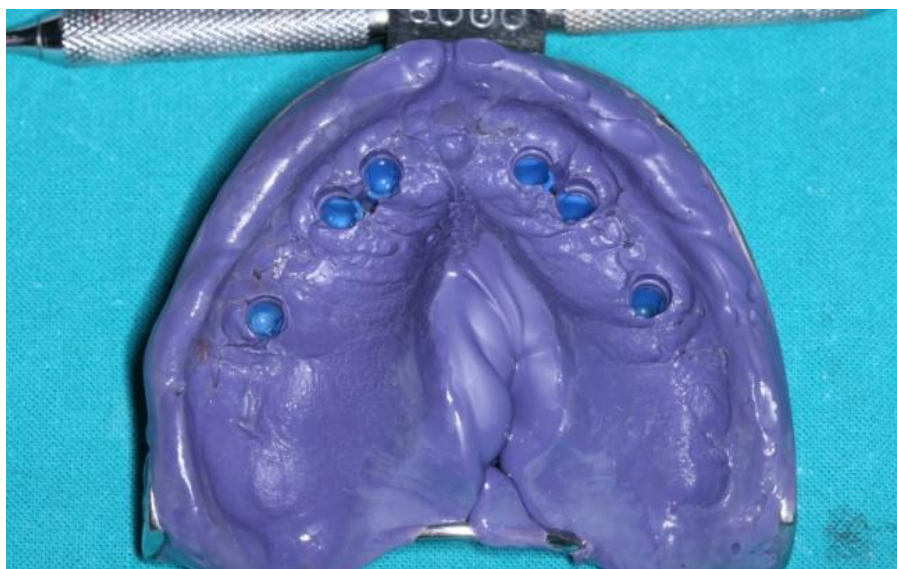
Slika 4. Situacija nakon ugradnje dentalnih implantata (All-on-6 u maksili i All-on-4 u mandibuli).

Preuzeto s dopuštenjem autora: Robert Čelić.



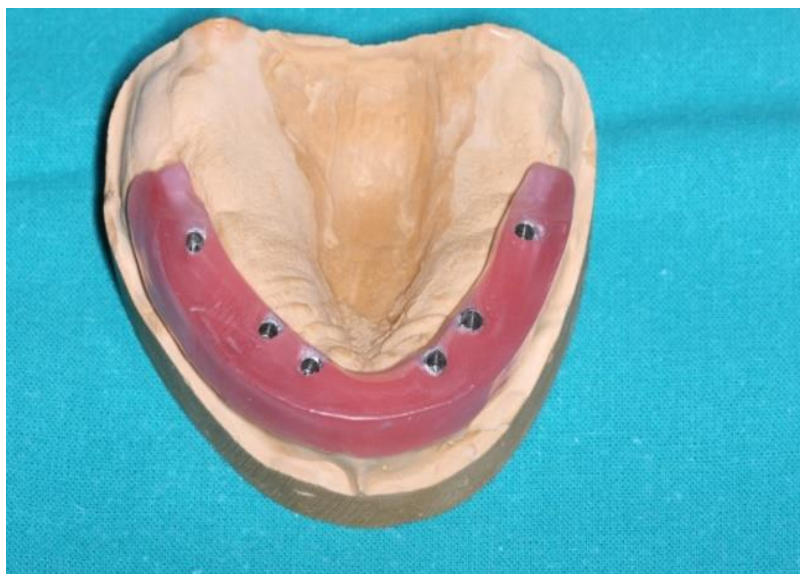Slika 5. Otisna tehnika zatvorene žlice.

Preuzeto s dopuštanjem autora: Robert Ćelić.



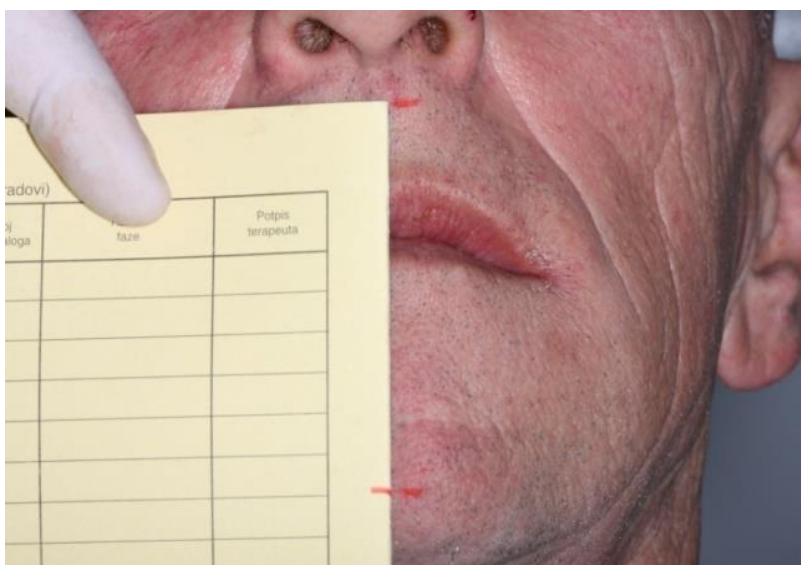
Slika 6. Izgled otiska – jednofazni otisak polieterom.

Preuzeto s dopuštanjem autora: Robert Ćelić.



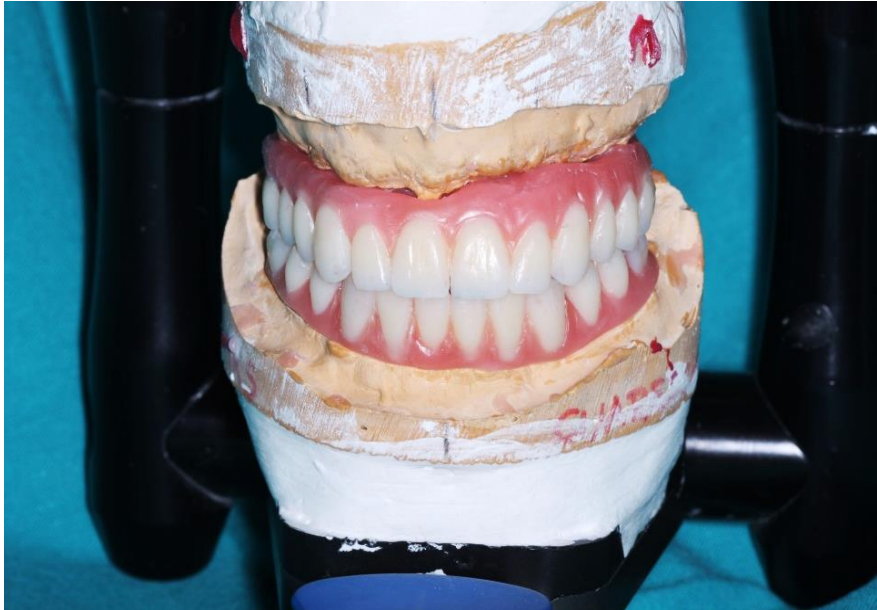Slika 7. Zagrizna šablona koja se fiksira vijcima.

Preuzeto s dopuštenjem autora: Robert Ćelić.



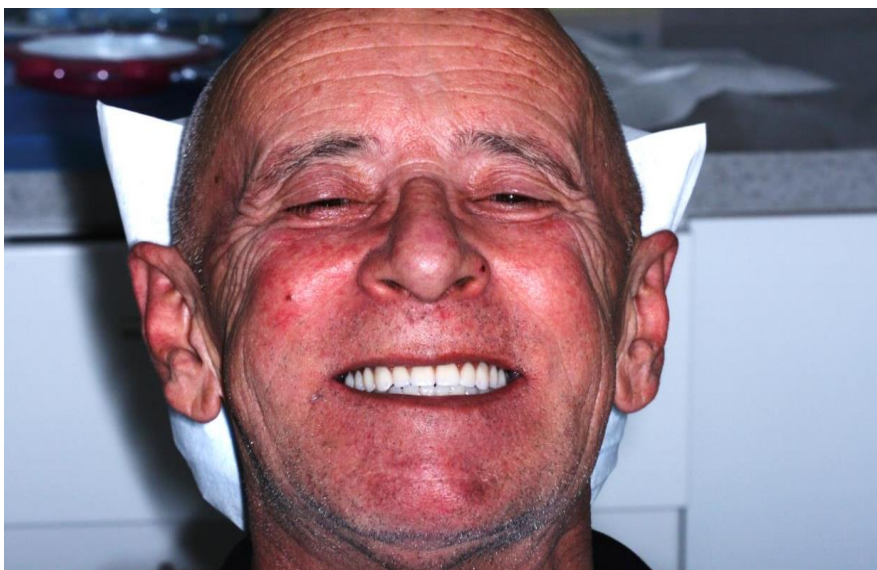Slika 8. Određivanje međučeljusnih odnosa.

Preuzeto s dopuštenjem autora: Robert Ćelić.



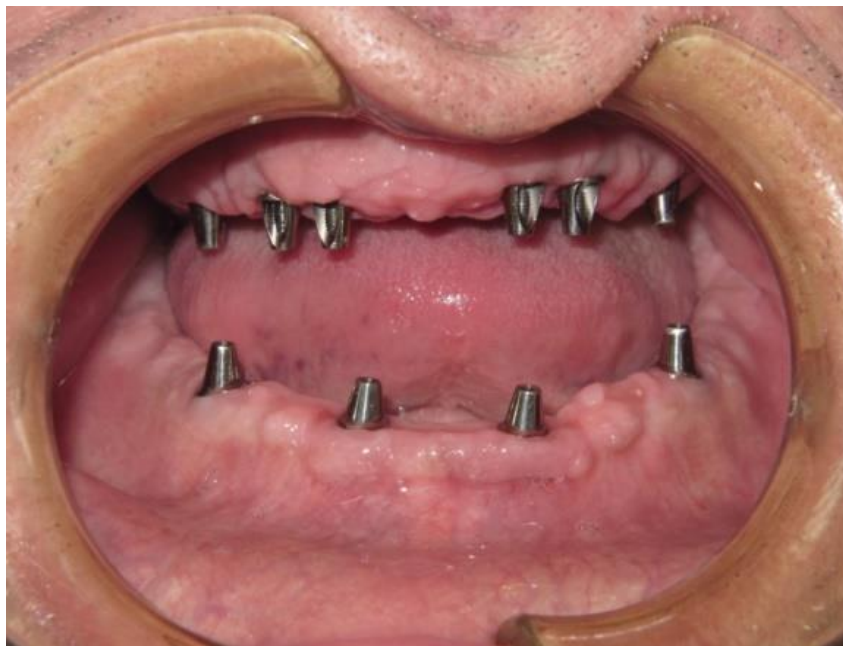Slika 9. Postava zubi privremenog fiksnog protetskog rada koji se fiksira vijcima.

Preuzeto s dopuštenjem autora: Robert Ćelić.



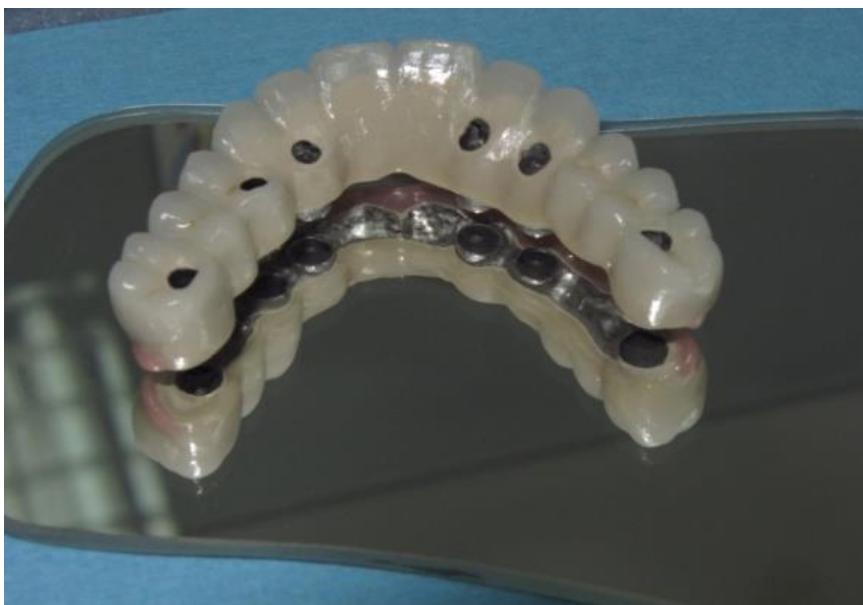Slika 10. Završni izgled privremenog fiksnog protetskog rada – retencija vijcima.

Preuzeto s dopuštenjem autora: Robert Ćelić.



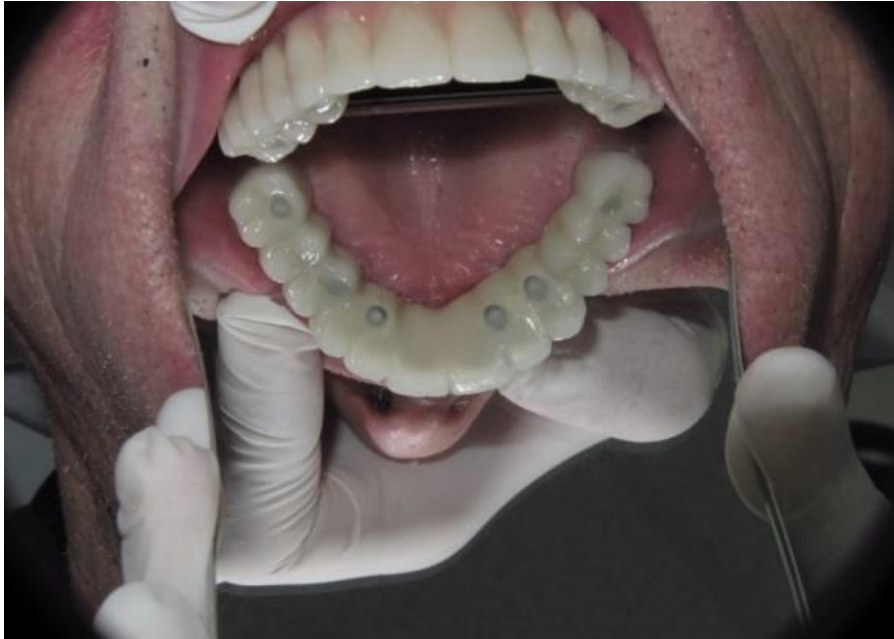Slika 11. „Multi-unit“ nadogradnje fiksirane vijcima u dentalnim implantatima prije izrade definitivnog fiksnog rada – nakon razdoblja osteointegracije.

Preuzeto s dopuštanjem autora: Robert Ćelić.



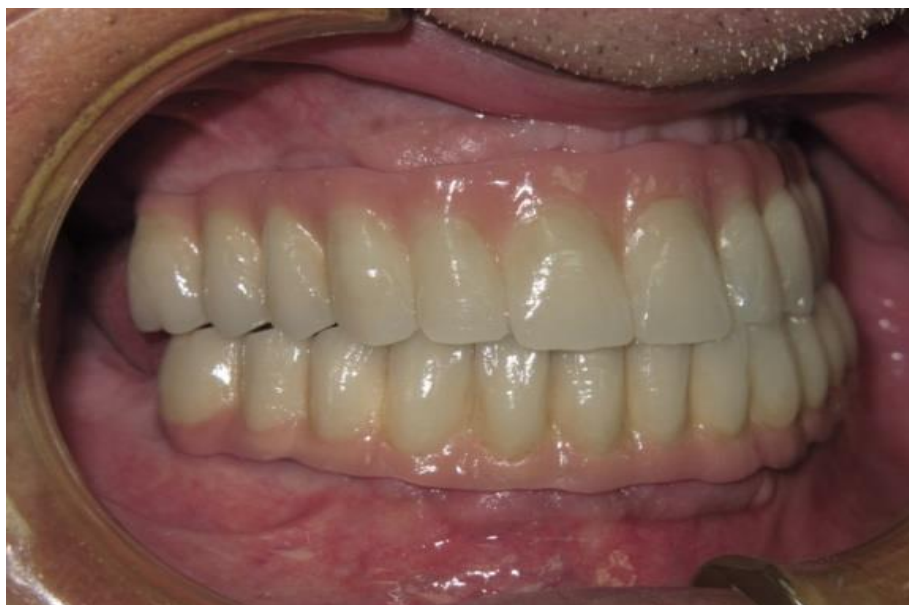Slika 12. Izgled definitivnog gornjeg fiksnog protetskoga rada (metal-keramika) koji se fiksira vijcima.

Preuzeto s dopuštanjem autora: Robert Ćelić.



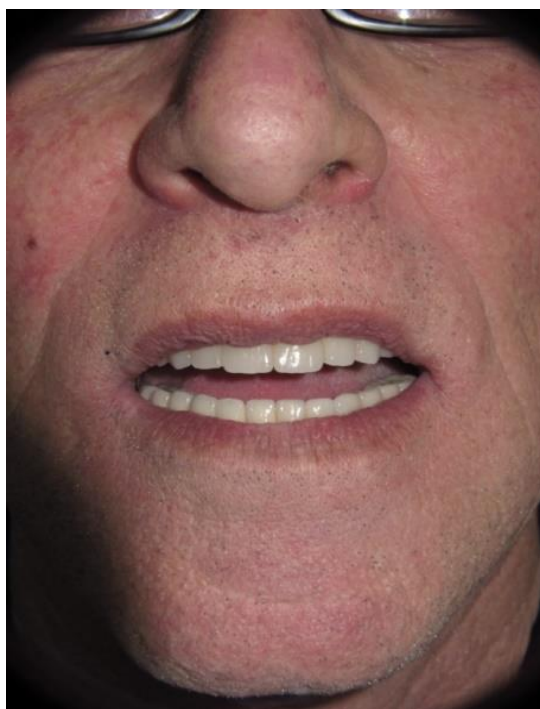Slika 13. Zatvoreni otvori (rupe) za vijke (teflonska traka i tekući kompozit) na fiksnom protetskog radu nošenom dentalnim implantatima.

Preuzeto s dopuštenjem autora: Robert Ćelić.



Slika 14. Izgled okluzije na definitivnim fiksnim protetskim radovima.

Preuzeto s dopuštenjem autora: Robert Ćelić.



Slika 15. Završni izgled pacijenta.

Preuzeto s dopuštenjem autora: Robert Čelić.

5. RASPRAVA

Mnogim je kliničarima prvi izbor terapije bezube atrofirane maksile augmentacija ili podizanje maksilarnog sinusa uz odgođenu ili imedijatnu implantaciju. Ova vrsta terapije predstavlja konvencionalni zlatni standard.

Intraoralni autogeni transplantat najčešće je korišten regenerativni materijal. Kako bi izbjegli dodatno operativno polje i moguće komplikacije, kao regenerativni materijali koriste se alogeni, donorski transplantati, ksenotransplantati te aloplastični koštani nadomjestci. Ovim postupkom možda se izbjegao nedostatak autogene kosti, ali cijeli postupak dodatno je poskupio, što si poneki pacijenti ne mogu priuštiti.

Za vrijeme dijagnostike i planiranja terapije potrebno je detaljno istražiti i procijeniti uspješnost svake tehnike koja je na izbor kliničaru.

Pregledom dosadašnjih objavljivanja o bočnom pristupu podizanja dna maksilarnog sinusa, ustanovljena je godišnja stopa neuspjeha od 3.5%. Tijekom tri godine opstanak implantata na mjestu implantacije je 90.1%. Upotrebom implantata s hrapavom površinom stopa neuspjeha bitno se smanjila. Najbolji rezultati dobiveni trogodišnjim istraživanjima o opstanku implantata s hrapavom površinom iznose 98.3%. Istraživanja transalveolarne tehnike podizanja dna sinusa pokazala su stopu preživljavanja implantata od 92.8% (25).

Unatoč svim istraživanjima i dobivenim brojkama, treba biti kritičan prema svakoj informaciji. Također je potrebno uzeti u obzir pacijentove želje i mogućnosti, bilo financijske ili vremenske.

U primjeni konvencionalne terapije česta je potreba za korištenjem odgođenih postupaka pri kojima se ugrađuju transplantati, posebno kod izrazito resorbirane gornje čeljusti. Takvi postupci zahtijevaju dugo razdoblje liječenja i dodatni izvor materijala, što znatno poskupljuje cijeli proces. Ako pacijent nije spreman na takvu vrstu terapije ili nije u financijskoj mogućnosti, potrebno je pronaći alternativne tehnike.

Kao što je već navedeno alternativa su zigomatični implantati, koji mogu zaobići cijeli postupak augmentacije. Cilj ove rasprave je prikazati klinička istraživanja u kojima će u terapiji bezube atrofirane maksile biti upotrijebljeni zigomatični implantati, sami ili u kombinaciji s konvencionalnim implantatima.

5.1. Klinička istraživanja

5.1.1. Ekstramaksilarni implantati

Glavni cilj ovog istraživanja bio je iznijeti iskustva s ekstramaksilarnim implantatima.

Studijska skupina sastojala se od 20 pacijenata kojima je potrebna protetička rehabilitacija zbog nedostatka lateralnih zubi gornje čeljusti i kojima su izražena bukalna udubljenja u području maksilarnog sinusa. Svi su pacijenti bili zdravi. Dvanaest pacijenata bilisu pušači, desetero je pušilo 10 cigareta na dan, a njih šestero je imalo dijagnozu bruksizma.

Korišteno je sveukupno 36 zigomatičnih implantata duljine između 35 i 52.5 milimetara. Od konvencionalnih implantata korišteno je njih 104 duljine od 7 do 18 milimetara i promjera od 3.75 do 4.0 milimetra. Svi zigomatični implantati implantirani su ekstrasinusnim pristupom. Ovaj pristup je omogućio prominiranje glave implantata blizu alveolarnog nastavka. Pacijenti su praćeni u razdoblju od 36 do 48 mjeseci nakon postave protetskog rada. Mjerena je udaljenost glave implantata i alveolarnog nastavka i uspoređivano s kontrolnom grupom koja se sastojala od 20 ljudi kojima su zigomatični implantati postavljeni originalnom tehnikom.

Rezultati istraživanja pokazali su da niti jedan implantat nije bio izgubljen. Nakon inicijalnog cijeljenja nije registrirana dodatna bol, nelagoda ili komplikacije koje bi bile povezane s modificiranom tehnikom.

Zaključak trogodišnjeg istraživanja govori kako je modificirana tehnika indicirana za primjenu kod pacijenata s izraženim bukalnim udubljenjima u području stražnje regije maksile. Također, za razliku od originalne tehnike, pri modificiranoj glava implantata prominira na vrhu alveolarnog nastavka (38).

5.1.2. Imedijatno opterećenje zigomatičnog implantata protetskim radom

Aparicio C. i suradnici proveli su istraživanje na grupi od 25 pacijenata kojima je bilo ugrađeno sveukupno 47 zigomatičnih i 129 konvencionalnih implantata.

Svrha istraživanja je zabilježiti klinička iskustva imedijatne, rane opskrbe zigomatičnog implantata protetskim radom.

Zahvat je obavljen pod općom anestezijom uz primjenu lokalne injekcije lidokaina/epinefrina. Provedena je premedikacija antibiotikom. Postavljeni zigomatični implantati bili su dužine od 35 do 52.5 milimetara. Konvencionalni implantati postavljeni su u dužinama od 7 do 18 milimetara i promjera su između 3.75 i 4 milimetra

Nakon zahvata uzet je otisak obje čeljusti i visina zagriža, pomoću čega su pacijentima izrađeni privremeni protetski radovi. Također su im bili propisani antibiotici i analgetici, kako bi se izbjegle moguće infekcije, bolovi ili nelagodice nakon zahvata.

Devetnaest pacijenata bilo je opskrbljeno privremenim konstrukcijama mosta unutar 24 sata od zahvata, a ostalim su pacijentima u razdoblju od 5 dana izrađeni gotovi protetski radovi u obliku mosta. Pacijentima s privremenim radovima gotove konstrukcije ugrađene su 4 do 6 mjeseci nakon operacije. Fiksacija vijkom korištena je kod 23 pacijenta, a cementiranje rada kod ostalih dvoje. Savjetovano im je da tijekom naredna četiri mjeseca budu na laganoj, mekoj prehrani. Prva kontrola, zajedno sa skidanjem šavova, bila je 10 dana nakon operacije.

Daljnje kontrole su se obavljale u razdobljima od jednog, četiri i dvanaest mjeseci, a nakon toga jednom godišnje. Na kontrolama je praćena oralna higijena, zdravlje mekih tkiva parodonta i stabilizacija protetskog rada te mogući znakovi mehaničkih komplikacija.

Nakon godine dana svi mostovi su uklonjeni zbog individualnog pregleda. Nisu se mogle obaviti standardne intraoralne rendgenske snimke, stoga nije bilo mogućnosti procijeniti resorpciju kosti i stanje implantata. Svaki uklonjeni implantat vodio se kao neuspjeh.

Razdoblje nakon operacije kod svakog pacijenta bilo je podjednako praćeno postoperativnim bolovima i oteklinama, što se liječilo propisanim analgeticima. Svaki pacijent bio je praćen najmanje dvije do pet godina od zahvata implantacije. Rezultati su pokazali da su svi implantirani zigomatični implantati bili stabilni tijekom kontrola i stopa opstanka im je na kraju istraživanja 100%. Kod konvencionalnih implantata dogodio se samo jedan neuspjeh. Implantat je bio uklonjen 52 mjeseca nakon postave protetskog rada. Stoga stopa uspjeha iznosi 99%.

Na kontrolama se nisu pokazale komplikacije u vidu infekcije mekih tkiva ili fistula maksilarnog sinusa. Evidentirane su mehaničke komplikacije kod petoro pacijenata. Kod njih je došlo do frakture protetskog rada u području prednjih zubi, koji je bio od metal-keramike ili metal-kompozitnog materijala. Druga je mehanička komplikacija bila u obliku puknuća nadogradnji zigomatičnog implantata 3 godine od primitka protetskog rada.

Kliničko praćenje ranog opterećenja zigomatičnih implantata pokazalo je dobre rezultate. Svih 47 zigomatičnih implantata je bez većih komplikacije prošlo kontrole od 2 do 5 godina. Samo je jedan konvencionalni implantat odstranjen (30).

Rezultati ovog kliničkog praćenja kojeg su objavili Aparicio C. i sur. poklopili su se s rezultatima drugih kliničara kao što su Bedrossian i sur. i Davo i sur.

Bedrossian i suradnici objavili su studiju gdje su izvijestili o uspjehu svih 28 implantiranih zigomatičnih implantata i 55 regularnih. U istraživanju je sudjelovalo 14 pacijenata koji su bili praćeni u razdoblju duljem od 12 mjeseci. U istraživanju kliničara Davo i suradnika, niti jedan zigomatični implantat nije uklonjen, a implantirano ih je 36, dok su od 68 konvencionalnih, 3 implantata izgubljena u razdoblju praćenja i kontroli od 6 do 29 mjeseci (30,31,32).

Iako su sva ova istraživanja imala kratak rok praćenja pacijenata, dokazalo se dobro kliničko iskustvo s imedijatnim opterećenjem zigomatičnih implantata. U korist ovim kratkim istraživanjima ide činjenica da se većina mogućih komplikacija nakon ranog opterećenja postavljenog implantata očekuje ubrzo nakon opskrbe s protetičkim radom, a ne tijekom duljeg razdoblja od zahvata (30).

Upotreba zigomatičnih implantata smatra se ozbiljnim kirurškim zahvatom i potrebno je iskustvo i dobra edukacija kliničara. Operacija se do sad izvodila pod općom anestezijom, ali je kliničko iskustvo pokazalo kako bi se zahvat mogao obavljati i pri lokalnoj anesteziji (30,33). U usporedbi s augmentacijom kosti, ova vrsta tehnike smatra se manje invazivnim zahvatom i moguće ju je koristiti i u slučaju nemogućnosti uzimanja intraoralnog autogenog transplantata. U slučaju da je potrebna augmentacija anteriorne regije maksile, intraoralni autogeni transplantat se uzima prije postave zigomatičnih i konvencionalnih implantata (30).

Unatoč nedostacima ovog istraživanja, dokazano je kako je imedijatno, rano opterećenje zigomatičnih i konvencionalnih implantata povoljno za korištenje u svrhu terapije teške atrofije gornje čeljusti.

5.1.3. Imedijatno opterećenje četiriju implantata

Ruben Davo i suradnici obavili su istraživanje u trajanju od jedne godine o implantaciji četiriju zigomatičnih implantata koji su bili imedijatno opterećeni.

Istraživanje je pratilo 17 pacijenata s uznapreovalom atrofijom maksile. Terapija se sastojala od implantacije četiriju zigomatičnih implantata, po dva u svakoj zigomatičnoj kosti. Odmah nakon zahvata implantati su opterećeni protetskim radom.

Kirurški zahvat obavio je jedan kirurg i na 17 pacijenata koristio je 68 zigomatičnih implantata (Branemark System, Nobel Biocare, Zurich, Switzerland). Korišteni implantati bili su veličine između 30 mm i 52.5 mm te apikalnog promjera od 4 milimetra i koronarnog od 4.5 milimetra s 45 stupnjeva nagnutom glavom implantata.

U prvoj posjeti uzela se anamneza i obavljen je klinički pregled. Učinjena je i dvodimenzionalna rendgenska snimka (ortopantomogram) radi daljnje dijagnostike i planiranja terapije.

Druga posjeta sastojala se od analize trodimenzionalne rendgenske snimke (CT). Pomoću softvera Nobel Biocare formirana je trodimenzionalna rekonstrukcija cijele maksile i zigomatičnog kompleksa dotičnog pacijenta. Pacijent je potpisao pristanak na zahvat i snimile su se inicijalne intraoralne fotografije. Također je uzet otisak obje čeljusti i obavljeno je profesionalno čišćenje usne šupljine.

Pri trećoj posjeti učinjen je kirurški zahvat u općoj anesteziji. Implantirana su četiri zigomatična implantata. Uzet je otisak i visina zagriža kako bi se mogao napraviti provizorij s kojim su se implantati opteretili između 24 sata i 48 sati od operacije. Svim pacijentima propisana je antibiotska terapija koja se sastojala od 2 grama amoksicilina s klavulonskom kiselinom na dan, tijekom tjedan dana. Za postoperativne bolove propisani su analgetici. Preporučena je upotreba vodice za ispiranje usta, Klorheksidin glukonat 0.2%, dva puta na dan tijekom 2 tjedna i meka prehrana u trajanju od mjesec dana.

U četvrtoj posjeti pacijentu je ugrađen akrilatni provizorij s okluzalnim usklađivanjem.

Kontrole su se obavljale u razdoblju od jednog tjedna, zatim jednog mjeseca te tri i šest mjeseci. Nakon šest mjeseci uklonjen je privremeni rad te se mogla provjeriti stabilnost implantata i moguće infekcije. Kod 15 pacijenata vijkom je ugrađen fiksirani protetski rad, a kod dva pacijenta primijenjena je pokrovna proteza retinirana prečkom. Nakon postave gotovih protetskih radova kontrola se obavila za 6 mjeseci, a zatim nakon godinu dana. Radovi su na svakoj kontroli bili skinuti i očišćeni.

Niti jedan pacijent nije odustao od istraživanja. Svi su bili praćeni tijekom godinu dana. Potvrđena je individualna stabilnost implantata, iako je šest implantata pokazivalo blago naginjanje.

Jedan se implantat nije mogao koristiti pri rekonstrukciji zubnog luka zbog nepovoljnog položaja. Tijekom implantacije probijeno je orbitalno dno, stoga se taj implantat nije mogao opteretiti protetskim radom. Komplikacija ovog zahvata bio je hematoma koji se spontano resorbirao nakon tjedan dana.

Kod jednog pacijenta pojavila se komplikacija u obliku fistule. Pacijentu su propisani sistemski antibiotici i obavljen je mali kirurški zahvat pri kojem se dreniralo inficirano područje (34).

Preliminarni rezultati istraživanja pokazuju kako je terapija zigomatičnim implantatima u svrhu rehabilitacije atrofirane bezube maksile povoljna i predvidiva metoda izbora. Uz upotrebu privremenih protetskih radova nakon implantacije, pacijentima se za kratko vrijeme vraćaju normalne funkcije žvakanja i govora te nezaobilazna estetika (34,35,36).

Kirurški zahvat zahtijeva dobro poznavanje anatomije orofacijalnog područja jer je količina zigomatične kosti za implantaciju ograničena. Istraživanja koje su obavili Steenberghe i suradnici pokazala su da prosječna širina zigomatične kosti iznosi 20.5 milimetara. Zbog toga su pri kirurškim zahvatima moguće komplikacije u obliku penetracije orbite. Ova vrsta komplikacije dogodila se i u ovom istraživanju. Nisu se razvile ozbiljne kliničke posljedice jer je kirurg odmah stao s bušenjem i preusmjerio putanju implantata (34,37).

Limitirajući čimbenik ovog istraživanja je mali uzorak ispitanika i kratak period praćenja pacijenta.

Istraživanje provedeno s četirima zigomatičnim implantatima i imedijatnim opterećenjem pokazalo je kako se ova vrsta tehnike može uspješno primijeniti pri rehabilitaciji pacijenata s uznapredovanom resorpcijom alveolarnog grebena maksile.

6. ZAKLJUČAK

Terapija atrofirane maksile vrlo je kompleksna. Sastoji se od nadogradnje kosti kako bi se mogli obaviti implantoprotetski zahvati u svrhu rekonstrukcije zubnog luka. Resorpcija kosti može varirati od umjerenog do teškog stadija. Tehnika koju će pojedini kliničari koristiti ovisi o kliničkom iskustvu i dobroj edukaciji. Tijekom planiranja i dijagnostike svakog pacijenta treba gledati individualno i prilagoditi mu terapiju. Podizanje dna sinusa kao terapija atrofirane bezube maksile pokazala se vrlo pouzdanom operativnom tehnikom. Kao i u mnogim drugim područjima, pa tako i u ovom slučaju, svakom rješenju traži se bolja alternativa. Pacijenti traže da se terapija provede u što kraćem vremenu i bez dodatnih zahvata i troškova. Temeljem pregleda aktualnih istraživanja, zigomatični implantati pokazali su veoma dobru stopu uspjeha i nisku incidenciju komplikacija, stoga bi se trebali smatrati adekvatnom alternativom konvencionalnoj terapiji bezube atrofirane maksile. Unatoč dobrim rezultatima, potrebno je provesti dodatna istraživanja koja će imati dulje razdoblje promatranja određene skupine ljudi s implantiranim zigomatičnim implantatima.

7. LITERATURA

1. Bešlić A, Radić T, Pelivan I. Pokrovne proteze retinirane prečkama na implantatima : prikaz slučaja. Sonda. 2012; 13(23):60-65.
2. Awad MA, Locker D, Korner-Bitensky N, Feine JS. Measuring the effect of intra-oral implant rehabilitation on the health-related quality of life a randomized controlled clinical trial. J Dent Res. 2000; 79:1659-1663.
3. Medojević D, Granić M, Katanec D. CONE BEAM kompjutorizirana tomografija. Sonda. 2010; 11(20):66-68.
4. Brooks LS. Radiation Doses of Dental Radiographic Examinations. Acta Stomatol Croat. 2008; 42(3):207-17.
5. Krmptić-Nemanić J, Marušić A. Anatomija čovjeka. 2.izd. Zagreb: Medicinska naklada; 2007.666 p.
6. Kumar V, Abbas A.K, Aster J.C. Robbins Basic Pathology. 9.izd.Canada: Elsevier Saunders; 2013.928 p.
7. Ellis E, Hupp R.J, Tucker R.M. Contemporary Oral and Maxillofacial Surgery. 6.izd.St. Louis: Mosby; 2014.718 p.
8. Bičanić M, Vražić D. Regenerativni materijali u parodontologiji. Sonda . 2011; 12(22).48-54.
9. Lindhe J. Klinička parodontologija i dentalna implantologija. 4.izd. Zagreb: Nakladni zavod Globus; 2004.1072 p.
10. Orsini M, Orsini G, Benloch D, Aranda J.J, Sanz M. Long-term clinical results on the use of bone-replacement grafts in the treatment of intrabony periodontal defects. Comparison of the use of autogenous bone grafts plus calcium sulfate to autogenous bone graft covered with a bioabsorbable membrane. J Periodontol. 2008; 79(9):1630-7.
11. Prakash S, Sunitha J, Abid S. Evaluation of HTR polymer as a bone graft material in the treatment of interproximal vertical bony defects: a clinical and radiological study. Indian J Dent Res. 2010; 21:179-84.
12. Gabrić D, Katanec D. Elevacija dna maksilarnog sinusa. Acta Stomatol Croat. 2007; 41(1):57-65.

13. Misch C.E. Maxillary sinus augmentation for endosteal implants. Organized alternative treatment plans. *Int J Oral Implantol.* 1987; 4(2):49-58.
14. Katalinić I, Duski R, Katanec D, Gabrić-Pandurić D. Podizanje dna maksilarnog sinusa: Baloon-Lift-Control i piezokirurgija. *Sonda.* 2011; 12(21):32-35.
15. Krhen J. Kirurški postupci podizanja dna sinusa (sinus lifting s ugradnjom usatka u području gornje čeljusti. *Acta Stomatol Croat.* 2005; 39(3):257-8.
16. Penarrocha-Diago M, Uribe-Origone R, Guarinos-Carbo J. Implant supported rehabilitation of the severely atrophic maxilla. a clinical report. *J Prosthodont.* 2004; 13(3):187-91.
17. Mazor Z, Peleg M, Gross M. Sinus augmentation for single-tooth replacement in the posterior maxilla: a 3 -year follow-up clinical report. *Int J Oral Maxillofac Implants.* 1999; 14(1):55-60.
18. Tatum H. Maxillary and sinus implant reconstructions. *Dent Clin North Am.* 1986; 30(2):207-29.
19. Lundgren S, Moy P., Johansson C, Nilsson H. Augmentation of the maxillary sinus floor with particulated mandible: a histologic and histomorphometric study. *Int J Oral Maxillofac Implants.* 1996; 11(6):760-6.
20. Raghoobar G.M, Brouwer T.J, Reintsema H, Van Oort RP. Augmentation of the maxillary sinus floor with autogenous bone for the placement of endosseous implants: a preliminary report. *J Oral Maxillofac Surg.* 1993; 51(11):1198-203.
21. Krekmanov L. A modified method of simultaneous bone grafting and placement of endosseous implants in the severely atrophic maxilla. *Int J Oral Maxillofac Implants.* 1995; 10(6):682-8.
22. Lundgren S, Nyström E, Nilson H, Gunne J, Lindhagen O. Bone grafting to the maxillary sinuses, nasal floor and anterior maxilla in the atrophic edentulous maxilla. A two-stage technique. *Int J Oral Maxillofac Surg.* 1997; 26(6):428-34.
23. Cawood JJ, Stoelinga PJ, Bronus JJ. Reconstruction of the severely resorbed (Class VI) maxilla: A two-step procedure. *Int J Oral Maxillofac Surg.* 1994; 23(4):219-25.

24. Bieker W. Balloon-assisted sinus floor elevation-an alternative to open sinus elevation, *EDI Journal*. 2006; 1:26-30.
25. Aparicio C, Manresa C, Francisco K, Claros P, Alandez J, Gonzalez-Martin O, et. al. Zygomatic implants: indications, techniques and outcomes, and the Zygomatic Success Code. *Periodontology 2000*. 2014; 66:41-58.
26. Corvello PC, Montagner A, Batista FC, Smidt R, Shinkai RS. Length of the drilling holes of zygomatic implants inserted with the standard technique. *J Craniomaxillofac Surg*. 2011; 39:119–123.
27. Nkenke E, Hahn M, Lell M, Wiltfang J, Schultze-Mosgau S, Stech B, Radespiel Troger M, Neukam FW. Anatomic site evaluation of the zygomatic bone for dental implant placement. *Clin Oral Implants Res*. 2003; 14:72–79.
28. Aparicio C, Branemark PI, Keller EE, Olive J. Reconstruction of the premaxilla with autogenous iliac bone in combination with osseointegrated implants. *Int J Oral Maxillofac Implants*. 1993; 8:61–67.
29. Branemark PI, Gröndahl K, Ohrenell O, Nilsson P, Petruson B, Svensson B, Engstrand P, Nannmark U. Zygoma fixture in the management of advanced atrophy of the maxilla: technique and long-term results. *Scand J Plast Reconstr Surg Hand Surg*. 2004; 38:70–85.
30. Aparicio C, Ouazzanai W, Aparicio A, Fortes V, Muela R, Pascual A. et. al. Immediate/Early Loading of Zygomatic Implants: Clinical Experience after 2 to 5 Years of Follow-up. *Clin Implant Dent Relat Res*. 2010; 12(1):77-82.
31. Bedrossian E, Rangert B, Stumpel L, Indresano T. Immediate function with the zygomatic implant: a graftless solution for the patient with mild to advanced atrophy of the maxilla. *Int J Oral Maxillofac Implants*. 2006; 21:937–942.
32. Davo C, Malvez C, Rojas J. Immediate function in the atrophic maxilla using zygoma implants: a preliminary study. *J Prosthetic Dent*. 2007;97:44–51.
33. Aparicio C, Hatano N. The use of zygomatic implants for prosthetic rehabilitation of the severely resorbed maxilla. *Periodontol*. 2000; 2008; 47:162–171.
34. Davo R, Pons O, Rojas J, Carpio E. Immediate function of four zygomatic implants: a 1 year report of a prospective study. *Eur J Oral Implantol*. 2010; 3(4):323-34.

35. Duarte L, Filho H, Francischone C, Peredo L, Branemark P. The establishment of a protocol for the total rehabilitation of atrophic maxillae employing four zygomatic fixtures in an immediate loading system: a 30-month clinical and radiographic follow-up. *Clin Implant Dent Relat Res.* 2007; 9:186-196.
36. Stiévenart M, Malevez C. Rehabilitation of totally atrophied maxilla by means of forzygomatic implants and fixed prosthesis: a 6–40-month follow-up. *Int J Oral Maxillofac Surg.* 2010; 39:358-363.
37. van Steenberghe D, Malevez C, van Cleynenbreugel J, Bou Serhal C, Dhoore E, Schutyser F, et al. Accuracy of drilling guides for transfer from three-dimensional CT-based planning to placement of zygoma implants in human cadavers. *Clin Oral Implants Res.* 2003; 14:131-136.
38. Aparicio C, Ouazzani W, Aparicio A, Fortes V, Muela R, Pascual A. Extrasinus Zygomatic Implants : Three Year Experience from a New Surgical Approach for Patients with Pronounced Buccal Concavities in the Edentulous Maxilla. *Clin Implant Dent Relat Res.* 2010; 12(1):55-61.

8. ŽIVOTOPIS

Mirta Bobinac rođena je 28. svibnja 1988. godine u Osijeku. Osnovnu školu Bratoljuba Klaića završila je u Bizovcu. U Osijeku je pohađala Isusovačku klasičnu gimnaziju s pravom javnosti. Godine 2007. maturira s odličnim uspjehom te upisuje studij dentalne medicine na Stomatološkom fakultetu Sveučilišta u Zagrebu. Govori engleski i njemački jezik.