

Cijeljenje kosti

Plavšić, Tihana

Master's thesis / Diplomski rad

2017

Degree Grantor / Ustanova koja je dodijelila akademski / stručni stupanj: **University of Zagreb, School of Dental Medicine / Sveučilište u Zagrebu, Stomatološki fakultet**

Permanent link / Trajna poveznica: <https://um.nsk.hr/um:nbn:hr:127:408252>

Rights / Prava: [Attribution-NoDerivatives 4.0 International](#)/[Imenovanje-Bez prerada 4.0 međunarodna](#)

Download date / Datum preuzimanja: **2025-01-26**



Repository / Repozitorij:

[University of Zagreb School of Dental Medicine Repository](#)





SVEUČILIŠTE U ZAGREBU
STOMATOLOŠKI FAKULTET

Tihana Plavšić

CIJELJENJE KOSTI

Diplomski rad

Zagreb, 2017.

Rad je ostvaren na Katedri za opću i ratnu kirurgiju Stomatološkog fakulteta u Zagrebu.

Mentor rada: doc.dr.sc. Dinko Vidović, dr.med.,

Klinika za traumatologiju KBC "Sestre milosrdnice"

Lektor hrvatskog jezika: Ivana Pazaver, prof. hrvatskog jezika

Lektor engleskog jezika: prof.dr.sc. Višnja Pavičić Takač, prof. engleskog jezika

Sastav Povjerenstva za obranu diplomskog rada:

1. _____
2. _____
3. _____

Datum obrane rada: _____

Rad sadrži: 49 stranica

20 slika

CD

Osim ako nije drukčije navedeno, sve ilustracije (tablice, slike i dr.) u radu su izvorni doprinos autora diplomskog rada. Autor je odgovoran za pribavljanje dopuštenja za korištenje ilustracija koje nisu njegov izvorni doprinos, kao i za sve eventualne posljedice koje mogu nastati zbog nedopuštenog preuzimanja ilustracija odnosno propusta u navođenju njihovog podrijetla.

Zahvala

Hvala mentoru doc.dr.sc. Dinku Vidoviću na prenesenom znanju, stručnoj pomoći, uloženom trudu te pristupačnosti tijekom izrade ovog diplomskog rada.

Zahvaljujem se i svojoj obitelji na podršci tijekom studiranja.

Cijeljenje kosti

Sažetak

Kost ili koštano tkivo potporno je vezivno tkivo koje izgrađuje koštani sustav. Koštano tkivo složene je građe i posjeduje izuzetna mehanička svojstva. Koštani sustav podvrgnut je raznim opterećenjima, tj. na kosti djeluju različite mehaničke sile. Cijeljenje kosti je fiziološki proces regeneracije kosti nakon njezina oštećenja, odnosno prijeloma. Postoje brojne podjele prijeloma, a jedna od najdetaljnijih je podjela „Radne skupine za pitanja osteosinteze“ čiji akronim AO predstavlja danas najvažniju organizaciju koja djeluje preko pedeset godina i donosi sve algoritme liječenja prijeloma. Cijeljenje kosti može biti direktno i indirektno. Indirektno (sekundarno) cijeljenje je „prirodno cijeljenje kosti“ i nastaje u uvjetima relativne stabilnosti kada su mogući određeni mikropomaci među ulomcima. Direktno (primarno) cijeljenje zahtijeva apsolutnu stabilnost ulomaka, odnosno potpunu odsutnost pomicanja ulomaka koja se postiže kirurški, interfragmentarnom kompresijom. Osteosinteza je kirurški postupak kojim se operativno postiže fiksacija prijelomnih ulomaka. Uspješnoj osteosintezi prethodi repozicija koja s obzirom na adaptaciju ulomaka može biti anatomska i funkcionalna, a s obzirom na eksponiranje frakturne zone može biti direktna (otvorena) ili indirektna (zatvorena). Osteosinteza se izvodi različitim implantatima kao što su: vijci, pločice, endomedularni čavli itd. Na cijeljenje utječu brojni čimbenici. Lokalni čimbenici vezani su za kompleksnost frakture i način liječenja, a u sistemske čimbenike možemo ubrojiti zdravlje pacijenta, djelovanje lijekova, pušenje, konzumaciju alkohola itd.

Ključne riječi: direktno cijeljenje; indirektno cijeljenje; osteosinteza; čimbenici koji utječu na cijeljenje

Bone healing

Summary

Bone or bone tissue is a type of connective tissue that forms the skeletal system. Bone has a complex structure and exceptional mechanical properties. The skeletal system is subject to a variety of loads, i.e., it is affected by various mechanical forces. Bone healing is a physiological process of bone regeneration after damage or fracture. There are numerous fracture classifications, and one of the most detailed is that by the Association of the Study of Internal Fixation whose acronym AO represents the most important organization that has for over 50 years worked on development of all fracture treatment protocols. Bone healing can be direct and indirect. Indirect (secondary) healing is "natural bone healing" that occurs with relative stability when there is some movement at the fracture site. Direct (primary) healing requires absolute stability, i.e., when complete absence of movement of fracture fragments is achieved surgically, by interfragmentary compression. A procedure in which fixation is achieved surgically is called osteosynthesis. Successful osteosynthesis is preceded by reduction that can be anatomical or functional, depending on the adaptation of fracture fragments, and direct (open) or indirect (closed), depending on the type of fracture site exposure. Osteosynthesis is achieved by various implantable devices such as screws, plates, intramedullary nails etc. There are various factors that affect the fracture healing process. Local factors are connected to the complexity of injury and treatment methods, whereas systemic factors include patient health, drug administration, smoking, alcohol etc.

Keywords: direct bone healing; indirect bone healing; osteosynthesis; factors that affect bone healing

SADRŽAJ

1. UVOD.....	1
2. GRAĐA KOSTI, CIJELJENJE I METODE LIJEČENJA PRIJELOMA.....	2
2.1. Građa kosti.....	2
2.1.1. Izvanstanični matriks.....	3
2.1.2. Stanice koštanog tkiva.....	3
2.1.3. Periost i endost.....	4
2.1.4. Vrste kosti.....	5
2.2. Biomehanička svojstva kosti.....	6
2.3. Općenito o prijelomima.....	7
2.3.1. AO klasifikacija prijeloma.....	8
2.3.2. Klinički znakovi prijeloma.....	10
2.4. Vrste i mehanizmi cijeljenja kosti.....	11
2.4.1. Indirektno (sekundarno) cijeljenje kosti.....	11
2.4.1.1. Stadij hematoma i angiogeneze - upalni stadij.....	12
2.4.1.2. Stadij mekog i tvrdog kalusa- reparativna faza.....	12
2.4.1.3. Faza remodeliranja.....	14
2.4.2. Direktno (primarno) cijeljenje kosti.....	15
2.4.2.1. Kontaktno cijeljenje.....	15
2.7.2.2. Pukotinsko cijeljenje.....	15
2.5. Koncept interfragmentarnog naprezanja.....	17
2.6. Liječenje prijeloma.....	18
2.6.1. Repozicija, apsolutna i relativna stabilnost.....	18
2.6.2. Konzervativno liječenje prijeloma.....	19
2.6.3. Kirurško liječenje prijeloma.....	21
2.6.3.1. Apsolutno stabilna osteosinteza.....	21
2.6.3.1.1. Pritezni vijci.....	22
2.6.3.1.2. Pločice.....	23
2.6.3.2. Relativno stabilna osteosinteza.....	27
2.6.3.2.1. Endomedularni čavao.....	28
2.6.3.2.2. Mosna pločica.....	29
2.6.3.3. Vanjska fiksacija.....	30

2.6.4. Kirurško ili konzervativno liječenje?.....	31
2.7. Komplikacije koštanog cijeljenja.....	33
2.7.1. Pseudoartroza.....	33
2.7.2. Loše sanirani (male sanata) prijelom.....	37
2.7.3. Usporeno cijeljenje.....	38
2.8. Čimbenici koji utječu na cijeljenje kosti.....	39
2.8.1. Lokalni čimbenici.....	39
2.8.2. Sistemski čimbenici.....	39
3. RASPRAVA.....	42
4. ZAKLJUČAK.....	44
5. LITERATURA.....	45
6. ŽIVOTOPIS.....	49

Popis skraćenica

PTH - paratireoidni hormon

AO - njem. Arbeitsgemeinschaft für Osteosynthesefragen - Radna skupina za pitanja osteosinteze

1. UVOD

Koštani sustav je potpora tijelu, štiti organima u tjelesnim šuljinama, hvatište mišićima, mjesto stvaranja krvnih stanica i biokemijski regulator koncentracije kalcija i drugih minerala u organizmu (1).

Oštećenje kosti ometa normalno funkcioniranje lokomotornog sustava. Prilikom ozljede kosti mogu stradati i druge strukture kao što su mišići, živci i krvne žile, ligamenti ili tetive.

Koštano cijeljenje jedinstveni je fiziološki proces u kojem se kost regenerira nakon oštećenja u međudjelovanju s mekim tkivom s kojim čini jedinstvenu funkcionalnu cjelinu. Ovaj proces uključuje seriju staničnih i molekularnih procesa, a mnogi od njih slični su onima koji se odvijaju kod cijeljenja mekih tkiva. Bitna razlika je tome što meko tkivo zacjeljuje ožiljkom, dok se procesom cijeljenja kosti vraća originalna anatomska struktura kod djece, a mehanički stabilna lamelarna struktura u odraslih (2).

Svrha ovog rada je opisati građu kosti i vrste koštanog cijeljenja, objasniti poveznicu modaliteta liječenja prijeloma s načinima koštanog cijeljenja te objasniti lokalne i sistemske čimbenike koji mogu utjecati na cijeljenje.

2. GRAĐA KOSTI, CIJELJENJE I METODE LIJEČENJA PRIJELOMA

2.1. Građa kosti

Kost je vezivno tkivo koje se sastoji od mineraliziranog izvanstaničnog matriksa i tri vrste stanica: osteoblasta, osteocita i osteoklasta. Unutarnju i vanjsku površinu kosti oblaže sloj vezivnog tkiva koji sadržava osteogene stanice - endost na unutarnjoj površini i periost (pokosnica) na vanjskoj (2).

2.1.1. Izvanstanični matriks

Izvanstanični matriks građen je od anorganske i organske tvari.

Anorganska tvar čini 50 % suhe tvari kosti. Sastoji se većinom od kristala hidroksiapatita $\text{Ca}_{10}(\text{PO}_4)_6(\text{OH})_2$, ali prisutan je i amorfni (nekristalini) kalcij-fosfat. Ioni na površini hidroksiapatita su hidratirani te se oko kristala nalazi sloj vode i iona. To je hidratacijska ljuska koja olakšava izmjenu iona između kristala i tjelesnih tekućina. Kristali hidroksiapatita oblažu kolagena vlakna tvoreći tako složenu tvar s potrebnim svojstvima krutosti, fleksibilnosti i čvrstoće. Organsku tvar matriksa čine brojna kolagenska vlakna (uglavnom tipa 1) i nekolagenski proteini. Kolagena vlakna tipa 1 čine 90 % svih koštanih proteina. Nekolagenski proteini uključuju glikozaminoglikane, glikoproteine, proteoglikane, osteonektin i osteokalcin (2).

Osteokalcin se veže s kalcijem i vjerojatno ima fiziološku ulogu u procesu mineralizacije koštanog matriksa, a možda i u koštanoj resorpciji. Osteokalcin stvaraju samo osteoblasti i nakon lučenja iz stanice odlaže se u izvanstaničnom koštanom matriksu. Radioimunološkim metodama može se odrediti njegova razina u krvi, a koja upućuje na stupanj aktivnosti osteoblasta, odnosno na brzinu stvaranja nove kosti (3).

2.1.2. Stanice koštanog tkiva

Osteoblasti potječu od mezenhimalnih (osteoprogenitornih) stanica koštane moždine. Odgovorni su za sintezu i kalcifikaciju koštanog matriksa. Zreli osteoblasti nalaze se isključivo na površini koštanog matriksa, obično poredani jedan do drugog, nalikujući na jednostavni epitel. Kalcifikacija nemineraliziranog izvanstaničnog koštanog matriksa (osteoida) još uvijek nije dovoljno razjašnjena, ali u osnovi, osteokalcin, vitamin K-ovisan polipeptid zajedno s raznim glikoproteinima veže Ca^{2+} ione i lokalno povišuje njihovu koncentraciju. Osteoblasti otpuštaju i vezikule bogate alkalnom fosfatazom i drugim enzimima čija aktivnost povišuje lokalnu koncentraciju PO_4^{3-} iona. S povišenim koncentracijama iona kalcija i fosfata, ti vezikuli služe kao polazište za formiranje kristala hidroksiapatita. Kristali hidroksiapatita ubrzano rastu i posljedično tvore konfluentnu masu kalcificirane tvari koja oblaže kolagena vlakna i ostale komponente organskog matriksa. Osteoblasti se nakon faze proizvodnje i sekrecije ukopavaju u mineralizirani matriks i nadalje se diferenciraju u osteocite ili ostaju mirni na koštanoj površini kao koštane "lining" stanice. Osteoblasti posjeduju hormonske receptore za paratireoidni hormon (PTH), estrogen, kortikosteroide, 1,25-dihidroksivitamin D te faktore rasta i citokine (2).

Osteociti su terminalno diferencirani osteoblasti i najbrojnije su stanice kosti. Prosječno ih ima 10 puta više od osteoblasta. Mnogi se osteoblasti postupno okružuju koštanim matriksom kojeg izlučuju te se tako diferenciraju u osteocite. Diferencijacijom u osteocite gube veći dio organela pa gube i sposobnost izlučivanja koštanog matriksa. Osteociti komuniciraju s ostalim stanicama i sa svojom okolinom putem izdanaka plazmatske membrane i propusnih veza. Vjeruje se da su osteociti mehanosenzorne stanice i sudjeluju u remodeliranju kosti. Pretpostavlja se da potiču osteoblaste na proizvodnju kosti, a osteoklaste na razgradnju kosti (4).

Osteoklasti su multinuklearne stanice koje potječu iz loze hematopoetskih matičnih stanica i odgovorne su za resorpciju kosti. Osteoklasti razgrađuju kost tijekom fiziološkog remodeliranja kosti i u patološkim stanjima gdje je koštana razgradnja povećana. Za razvoj osteoklasta nužna su dva polipeptida koje izlučuju osteoblasti pod utjecajem PTH: M-CSF

(eng. macrophage-colony-stimulating factor) i RANKL (eng. receptor activator of nuclear factor- κ B ligand). Osteoklasti pomoću specifičnih receptora prijanjaju uz kost i stvaraju izolirano područje u koje, kroz četkastu membranu, luče klorovodičnu kiselinu i proteaze, kao što su katepsin K kako bi istovremeno razgradili anorganske i organske komponente kosti (2).

2.1.3. Periost i endost

Vanjske i unutarnje površine kosti prekrivene su vezivnim ovojnicama, periostom, odnosno endostom. Periost se sastoji vanjskog fibroznog i unutarnjeg staničnog sloja. Endost ne sadrži fibrozni sloj, već samo stanični sloj građen od rahlog vezivnog tkiva.

Vanjski sloj periosta građen je od fibroblasta, kolagena i elastina, zajedno sa živčanim vlaknima i mikrovaskularnom mrežom. Neka živčana vlakna prolaze kroz korteks zajedno s krvnim žilama, ali ih većina završava u dubljim slojevima fibroznog sloja.

Unutarnji sloj periosta ili kambij, visoko je staničan i sadrži stanice koje utječu na formaciju i reparaciju kosti. Sadrži mezenhimalne osteoprogenitorne stanice, osteoblaste, fibroblaste, simpatička vlakna i krvne žile u oskudnoj kolagenoj mreži. Osteoblasti se nalaze u izravnom kontaktu s koštanim korteksom (5).

Stevens i sur. 2005., u svom su istraživanju pokazali izravnu ulogu periosta u formaciji kosti. Istraživanje su radili na tibiji zečeva. In vivo, stvorili su prostor subperiostalno te taj prostor ispunili kalcij-alginatnim gelom. Tako stvoreni prostor nazvali su bioreaktor. Prateći bioreaktor tijekom vremena, pokazalo se da nije došlo do ispunjavanja defekta fibroblastima i stvaranja fibroznog ožiljnog tkiva, već je došlo do ispunjavanja stanicama koje se inače nalaze lokalno, osteoprogenitornim stanicama kambija. Periost je služio kao fizička barijera, koja onemogućava invadiranje ostalih tkiva i omogućuje mezenhimalnim progenitornim stanicama diferencijaciju i stvaranje kosti (6).

Zahvaljujući visokoj vaskularnosti, unutar periosta nalazi se veliki broj pericita. Periciti su stanice u izravnom fizičkom kontaktu s kapilarnim endotelnim stanicama. Pokazalo se da imaju multipotentnu progenitornu sposobnost te da sudjeluju u regeneraciji kosti te tako služe kao dodatni izvor osteoprogenitornih stanica (7).

Debljina kambija najveća je u fetusa, a smanjuje se starenjem. U odrasle osobe teško se može razlučiti od vanjskog sloja. Prokrvljenost i broj fibroblasta također se smanjuju starenjem pa u odrasle osobe periost predstavlja tanko tkivo koje oblaže kost. S tom atrofijom smanjuje se i osteoblastički potencijal. Periost i endost sudjeluju u rastu, remodeliranju, cijeljenju i prehrani kosti (5).

2.1.4. Vrste kosti

U ljudskom tijelu postoji pet oblika kostiju: duge, kratke, plosnate, nepravilne i sezamske kosti. Dijelovi duge kosti su dijafiza, epifize i metafize. Dijafiza je dugi, cilindrični dio kosti, a epifize su krajevi dugih kostiju. Između dijafize i epifize nalazi se prijelazni dio, metafiza (1).

Makroskopski razlikujemo kompaktnu (kortikalnu) kost koja predstavlja 80 % ukupne koštane mase i spužvastu (trabekularnu) kost koja čini 20 % ukupne koštane mase. Mikroskopski razlikujemo dva tipa kosti koja se razlikuju po orijentaciji kolagenih vlakana: lamelarnu i fibroznu kost (2).

Lamelarna kost predstavlja zreli oblik koštanog tkiva kod kojeg se mineralizirani matriks sastoji od koštanih listića (lamela), u kojemu su kolagena vlakna pravilno raspoređena u obliku paralelnih snopova. Specifičan raspored lamela pruža najveći otpor djelovanju sila.

Fibrozna ili nezrela kost nastaje kada se kost ubrzano stvara, kao kod razvoja fetusa ili kod nekih stanja koja potiču stvaranje kosti (npr. fraktorni kalus, fibrozna displazija, hiperparatireoidizam). U takvim slučajevima kolagen se odlaže nepravilno, isprepleteno. Fibrozna kost mehanički je puno slabija od lamelarne kosti (2).

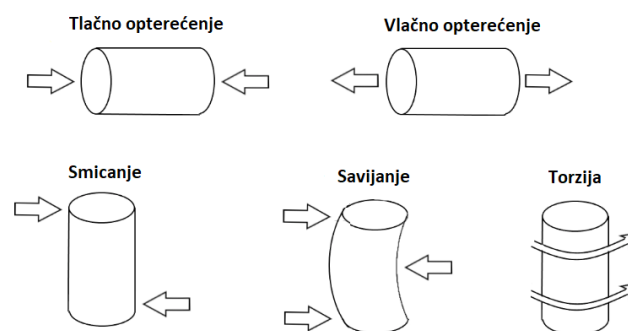
2.2. Biomehanička svojstva kosti

Biomehanika se bavi proučavanjem reakcija živog tkiva na mehaničke sile (1).

Ponašanje materijala u raznim uvjetima opterećenja određeno je njegovom snagom i tvrdoćom. Kada se primijeni vanjska sila na kost, postoji i unutarnja reakcija. Snaga se može procijeniti odnosom opterećenja (vanjske sile) i deformacije (unutarnja reakcija). Kost se deformira djelovanjem vanjskih sila, međutim, unutarnje sile teže vratiti kost u prvobitno stanje. Kost je viskoelastični materijal, a to znači da se nastavlja deformirati i nakon djelovanja sile pa se kaže da kost puži pod opterećenjem. Kontinuiranom primjenom sile, kost dostiže točku deformacije nakon koje se počinju oštećivati koštana vlakna, a već kod vrlo male deformacije dolazi do prijeloma (8).

Mineralni sastav kosti utječe na mehanička svojstva kosti. Veća mineralizacija čini kost jačom i krućom (veći modul elastičnosti), ali smanjuje elastičnost tj. kost manje podnosi naprezanje. Organski sastav daje kosti gipkost i žilavost (9).

Na kost može djelovati pet vrsta opterećenja: tlačno opterećenje, vlačno opterećenje, smicanje, savijanje i torzija (Slika 1.)(10). U proučavanju građe normalne i patološki promijenjene kosti značajne priloge dao je njemački liječnik Julius Wolff. On je ustanovio da se oblik i unutarnja građa kosti mijenjaju pod opterećenjem (Wolffov zakon transformacije kosti), odnosno da pojačano opterećenje uzrokuje hipertrofiju, a rasterećenje razgradnju kosti (11).



Slika 1. Prikaz tipova opterećenja

2.3. Općenito o prijelomima

Kost je viskoelastični materijal na koji djeluju sile kompresije, vlaka, savijanja, torzije ili smicanja, a u stvarnosti uvijek kombinacija tih sila (10).

Prijelom kosti nije samo prekid kontinuiteta koštanoga tkiva, nego predstavlja prije svega, ozljedu mekog tkiva koje nastaje uslijed direktne sile ili pak implozije uslijed nagle separacije frakturnih površina. Za nastanak prijeloma ili frakture nije važan samo iznos sile, već i brzina kojom sila djeluje. Puno manji iznos sile potreban je za nastanak prijeloma ako sila djeluje sporo tijekom dužeg vremenskog intervala nego ako djeluje brzo. To bi značilo da kost bolje podnosi silu većeg iznosa, koja djeluje kratko. Prijelom u osnovi nastaje kod male deformacije (2%), gdje dolazi do separacije frakturne površine i do implozije, a time i do oštećenja mekog tkiva (10).

Ozljeda koštanog sustava može nastati primjenom jednog opterećenja visoke magnitude ili ponavljanom primjenom opterećenja niske magnitude kroz dugo razdoblje vremena. Ovaj drugi tip ozljede nazivamo stres prijelom ili prijelom zamora. Stres prijelom najčešće nastaje pod smičnim opterećenjem (12).

S obzirom na mehanizam nastanka, prijelome dijelimo na traumatske, spontane i stres prijelome. Traumatski prijelom nastaje primjenom jake sile koja može biti direktna ili indirektna. Direktna sila uzrokuje lom na mjestu udara ili ranjavanja, a indirektna sila uzrokuje ozljedu na mjestu udaljenom od točke djelovanja sile, npr. lom klavikule prilikom pada na ispruženu ruku. Spontani prijelom može nastati nakon minorne traume zbog promjene koštane strukture koja je uvjetovana patološkim procesom u kosti, npr. osteoporoza, osteomijelitis, primarni ili sekundarni tumori kost itd. Stres prijelom nastaje uslijed zamora kosti prilikom velikih dugotrajnih naprezanja (13).

Prema međusobnom položaju ulomaka prijelome dijelimo na impaktirane prijelome, gdje su ulomci utisnuti jedan u drugi i prijelome s dislokacijom, gdje postoji pomak među ulomcima.

Prijelomi mogu biti zatvoreni ako nema rane preko koje postoji komunikacija s kosti i otvoreni gdje postoji rana koja manje ili više eksponira kost (13).

S obzirom na broj ulomaka, razlikujemo: jednostavne prijelome (kose, poprečne, spiralne), te viševerne (kompleksne) ili kominutivne prijelome. Jednostavni prijelomi najčešće imaju manju ozljedu mekog tkiva dok kompleksni prijelomi imaju za posljedicu i jaču ozljedu mekog tkiva, a nerijetko su i otvoreni (14).

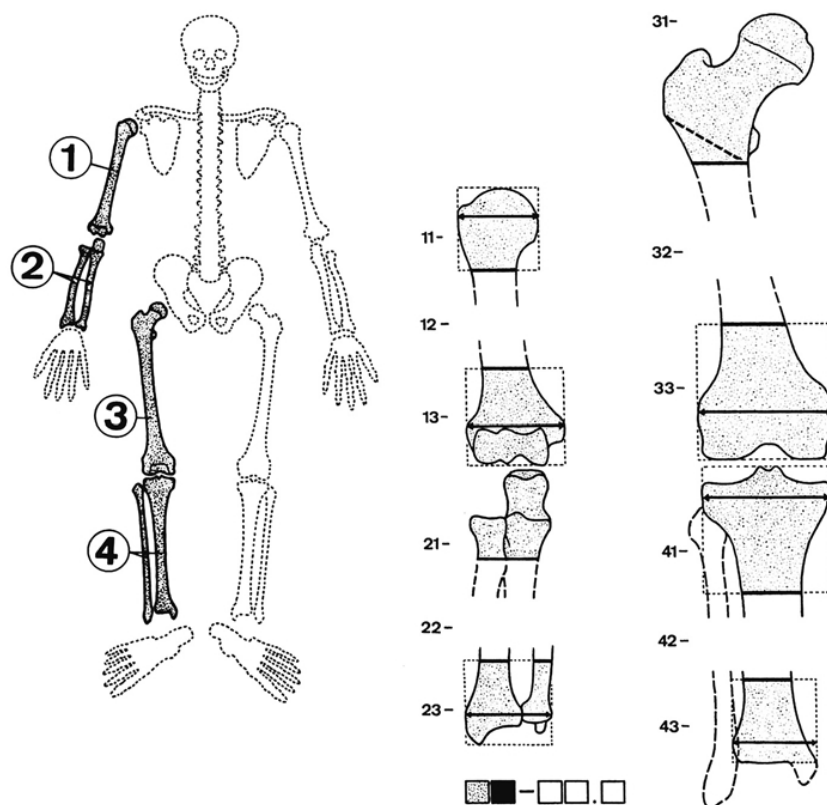
2.3.1. AO klasifikacija prijeloma

Kako bismo mogli liječiti prijelome i prognozirati konačni funkcionalni ishod, što je zapravo i cilj liječenja prijeloma, potrebno je razumjeti i evaluirati prijelom, a tu nam pomažu klasifikacije. Danas je najcjelovitija klasifikacija AO klasifikacija koju je razvila radna skupina za pitanja osteosinteze (njem. Arbeitsgemeinschaft für Osteosynthesefragen) i predstavlja učinkovito oruđe u rukama kliničara, ali i znanstvenika koji se bave prijelomima. Klasifikacija je generička i može se primijeniti na cijeli kostur. Pokazuje težinu i morfološku kompleksnost prijeloma, poteškoće koje se mogu očekivati u liječenju i prognozu. Svaki prijelom definiran je alfanumeričkim kodom koji sadrži pet znakova. Prva dva znaka označavaju lokaciju prijeloma, a posljednja tri morfologiju prijeloma.

Svakoj dugoj kosti u tijelu dan je broj. Klasifikacija podrazumijeva da duga kost ima dijafizalni i dva epifizna segmenta. Segmentima je dan broj od 1 do 3, od proksimalnog do distalnog. Moguće je stoga točno izraziti lokaciju prijeloma kombinirajući broj kosti s brojem segmenta. Na primjer, prijelom proksimalnog dijela humerusa bila bi 11-, a prijelom distalnog femura 33- (Slika 2.).

Morfološka priroda prijeloma izražena je kombinacijom slova A, B i C koji određuju tip po uzlaznom redosljedju kompleksnosti; s brojem 1,2,3 (A1,A2,A3,B1,B2 itd.) koji označava grupu te dodatnim brojem (A1.1, A1.2, A1.3, B1.1 itd.) koji označava podgrupu, također po uzlaznom redosljedju kompleksnosti. Grupa i podgrupa označavaju obrazac, odnosno geometriju prijeloma. Tako precizna terminologija dijeli dijafizalne prijelome (segment 2) u jednostavne (A) i multifragmentarne. Multifragmentarne se još dijele na klinaste (B) i kompleksne prijelome (C), ne s obzirom na broj fragmenata, već po tome zadržavaju li glavni fragmenti nakon repozicije kontakt ili ne. Stoga, multifragmentarni prijelom s kontaktom između glavnih fragmenata naziva je tip B.

Zglobni prijelomi (segmenti 1 i 2) definiraju se kao prijelomi koje uključuju zglobne površine, bez obzira je li prijelom intrakapsularan ili ne. Daljnja razlika postoji između djelomičnog i potpunog zglobnog prijeloma. Dakle, kod proksimalnih i distalnih segmenata, prijelomi mogu biti ekstra-artikularni (A), djelomično uključivati zglobnu površinu (B) i kompletno uključivati zglobnu površinu (C) (15).



Slika 2. Prikaz kostura s numeriranim kostima za anatomsku lokaciju prijeloma. Preuzeto s dopuštenjem izdavača: (16).

2.3.2. Klinički znakovi prijeloma

Kliničke znakove dijelimo na *nesigurne i sigurne*.

Nesigurni znakovi:

- bolnost na pritisak i/ili pokret
- otekline
- promjena boje kože
- smanjenje ili potpuni ispad funkcije

Sigurni znakovi:

- patološka gibljivost
- deformacija
- krepitacije

Sve prijelome karakterizira veća ili manja **bol** na mjestu prijeloma. Bol nastaje zbog pucanja kosti i periosta, pomicanja koštanih ulomaka, te lokalnog krvarenja i pritiska na prijanjajuća živčana vlakna. Potrebno je utvrditi njezin intenzitet laganom i nježnom palpacijom. **Bol, otekline i promjena boje kože** na mjestu ozljede zajedno s **otežanom funkcijom ozlijeđenog ekstremiteta** pripadaju takozvanim nesigurnim znakovima prijeloma. Nesigurne znakove prijeloma kod ozlijeđene osobe potrebno je nadopuniti dodatnim pretragama (RTG) kako bismo dokazali ili isključili postojanje prijeloma (14).

Patološka gibljivost siguran je znak prijeloma, međutim nekada izostaje. Izostaje kod svih nepotpunih lomova, kompletnih lomova malih kostiju zapešća i poprečnih nastavaka kralježnice. Ispitivanje gibljivosti vezano je uz snažnu bol, pa se u pravilu ne bi trebalo izvoditi. **Deformacija** je uzrokovana dislokacijom ili angulacijom ulomaka, što se vidi kao promjena vanjskog izgleda ekstremiteta. Za nastanak deformiteta važan je mišićni vlak. Pojava **krepitacije** posljedica je međusobnog trenja ulomaka. Krepitacija izostaje kod kominucijskih prijeloma s malim ulomcima, kada postoji interpozicija mekih tkiva ili veća dislokacija ulomaka. Krepitacije također ne treba rutinski ispitivati jer su jako bolne (17).

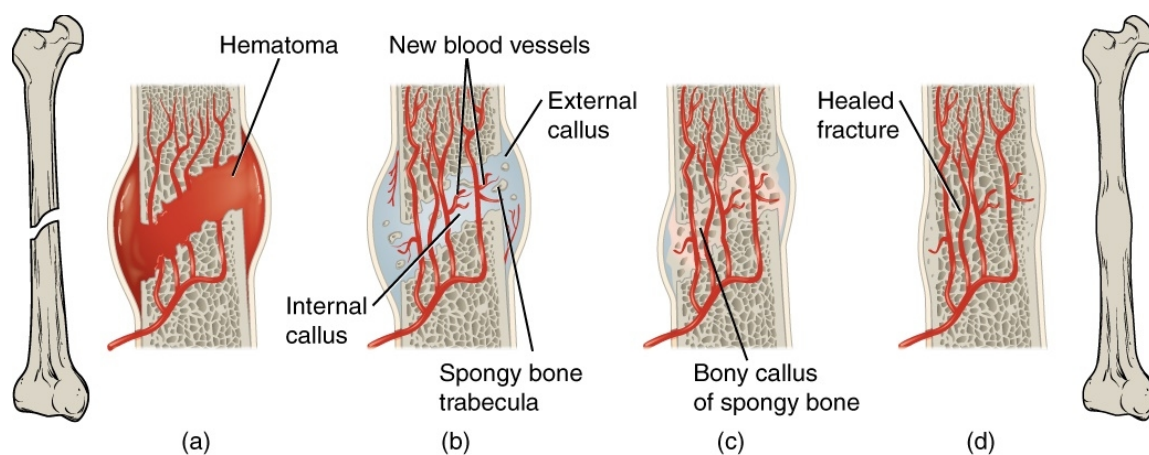
2.4. Vrste i mehanizmi cijeljenja kosti

Postoje dva tipa koštanog cijeljenja, a to su direktno ili primarno te indirektno ili sekundarno cijeljenje.

2.4.1. Indirektno (sekundarno) cijeljenje kosti

Indirektno (sekundarno) cijeljenje kosti nastaje u uvjetima relativne stabilnosti kada su mogući određeni mikropomaci među ulomcima. U tom slučaju dolazi do stvaranja intermedijarnog stadija kalusa. Indirektno cijeljenje ima 4 stadija: stadij hematoma i angiogeneze (urastanje krvnih žila), stadij mekog kalusa (prevladavaju hrvkavični elementi), stadij tvrdog kalusa (osifikacija, završeno cijeljenje) i remodeliranje (kost poprima prvotni oblik s rekanaliziranjem endomedularnog kanala). Bitno je naznačiti da navedene faze nisu strogo odijeljene već se međusobno preklapaju. (Slika 3.)

Indirektno cijeljenje frakture odvija se u konzervativnim metodama liječenja ili kod fleksibilnih metoda osteosinteze koje dopuštaju mikropomake među ulomcima, npr. mosne osteosinteze pločicom ili endomedularnim čavlom (18).



Slika 3. Prikaz stadija indirektnog cijeljenja: a) stadij hematoma; b) stadij mekog kalusa; c) stadij tvrdog kalusa; d) stadij remodeliranja. Preuzeto s dopuštenjem autora: (19).

2.4.1.1. Stadij hematoma i angiogeneze - upalni stadij

Ozljedom kojom nastaje fraktura kosti, dolazi do oštećenja stanica, krvnih žila i koštanog matriksa, ali se oštete i okolna meka tkiva. Nastaje hematoma koji sadrži stanice iz periferne i intramedularne krvi te stanice koštane moždine. Kao reakcija na ozljedu nastaje upalni odgovor koji dostigne vrhunac unutar 48h i završava unutar 7 dana. Ova upalna reakcija pomaže u imobilizaciji prijeloma na dva načina: bol potiče osobu da zaštiti ozljedu, a oteklina hidrostatički sprečava pomicanje ulomaka (20).

Ozljeda vaskularnog endotela rezultira aktivacijom komplementa, agregacijom trombocita i oslobađanjem sadržaja alfa-granula. Degranulacijom trombocita oslobađaju se faktori rasta i potiču se kemotaktični signali. Polimorfonuklearni leukociti, limfociti, monociti, tkivni makrofagi bivaju privučeni na mjesto ozljede te se aktiviraju. Oslobađaju se upalni citokini koji mogu stimulirati angiogenezu (20).

Rani fraktorni okoliš karakteristično je hipoksičan i acidičan, a takvo okruženje pogoduje aktivnosti polimorfonuklearnih leukocita i tkivnih makrofaga. Nakupljena krv se zgruša. Hematom se nakuplja unutar medularnog kanala, između krajeva prijeloma te ispod odignutog periosta i mišića. Formira se koagulum koji ograničava daljnje krvarenje te s vremenom postaje fibrinska mreža koja omogućava staničnu migraciju. Hematom se kasnije formira u reparativni granulom (20).

2.4.1.2. Stadij mekog i tvrdog kalusa- reparativna faza

Reparativna faza počinje unutar nekoliko dana od ozljede, prije nego što se smanji upalna reakcija, i traje nekoliko tjedana. Rezultat ove faze je razvoj reparativnog kalusnog tkiva unutar i oko mjesta prijeloma, koji će kasnije biti zamijenjen s kosti. Uloga je kalusa poboljšati mehaničku stabilnost podupirući ulomke (20).

Indirektno cijeljenje sastoji se i od intramembranozne i enhondralne osifikacije, ali stvaranje hrskavičnog kalusa, koji će kasnije biti podvrgnut mineralizaciji, ključna je značajka indirektnog cijeljenja (21).

Da bi uopće moglo doći do regeneracije kosti prvo mora doći do regrutacije i diferencijacije pluripotentnih mezenhimalnih stanica. Privučene na mjesto ozljede, diferenciraju se u stanice kao što su fibroblasti, hondroblasti i osteoblasti. Još uvijek nije dovoljno razjašnjeno odakle točno dolaze mezenhimalne stanice. Regrutiranje pluripotentnih mezenhimalnih stanica dovodi do molekularne kaskade koja uključuje stvaranje izvanstaničnog matriksa i sudjelovanje raznih peptidnih signalnih molekula (21).

Unutar granulacijskog tkiva u reparativnoj fazi stvara se hrskavica i fibrohrskavica i tako između frakturnih krajeva nastaje hrskavični (meki) kalus. Tijekom ove faze, meki kalus se može sastojati od fibroznog tkiva, krvnih, žila, hrskavice, fibrozne kosti i osteoida. Kako reparatorni proces napreduje, pH polako postaje neutralan, a zatim pomalo alkaličan. Alkaličnost je potrebna za alkalnu fosfatazu i njezinu ulogu u mineralizaciji kalusa. Sastav reparatornog tkiva i brzina cijeljenja ovisi o mjestu prijeloma u kosti, opsegu ozljede mekog tkiva i mehaničkoj stabilnosti. Kalcifikacija kalusa teče od osteoblasta kao direktna koštana formacija (intramembranozna osifikacija) ili kao enhondralna osifikacija, što ovisi o koncentraciji i količini kisika (20).

Detaljniji pogled na reparativnu fazu fokusira se na procese intramembranozne osifikacije, hondrogeneze i enhondralne osifikacije.

Intramembranozna osifikacija počinje unutar nekoliko dana od ozljede, ali proliferativne aktivnosti završavaju prije završetka drugog tjedna od nastanka frakture. Histološki nalaz prvo pokazuje osteoblastičnu aktivnost u lamelarnoj kosti, nasuprot korteksa, nekoliko milimetara udaljeno od mjesta frakture. Formacija kosti u ovom području odvija se diferencijacijom osteoblasta direktno iz prekursorskih stanica, bez stvaranja hrskavice kao međufaze. Područje vanjskog kalusa gdje se može vidjeti ovakva formacija kosti naziva se tvrdi kalus (20).

Istodobno, s intramembranoznom osifikacijom, **hondrogeneza** se odvija na periferiji kalusa, gdje postoji niža koncentracija kisika. Mezenhimalne ili nediferencirane stanice iz periosta i okolnih mekih tkiva mogu se vidjeti u granulacijskom tkivu. Te stanice postanu veće, poprimaju oblik stanica koje stvaraju hrskavicu i počnu sintetizirati avaskularni bazofilni matriks koji nalikuje proliferativnoj zoni ploče rasta. Ova zona fibroznog tkiva i nove hrskavice naziva se meki kalus. Postupno hrskavica zamijeni cjeloukupno fibrozno tkivo (20).

Sredinom drugog tjedna cijeljenja postoji obilna hrskavica koja okružuje mjesto frakture. Kalcifikacija primarnog mekog kalusa u tvrdi kalus (fibroznu kost) počinje procesom **enhondralne osifikacije**. Ovaj proces nalikuje onome koji možemo vidjeti u ploči rasta. Hipertrofični hondrociti prvo izlučuju neutralne proteoglikanaze koje degradiraju glikozaminoglikane jer se pokazalo da visoke koncentracije glikozaminoglikana inhibiraju mineralizaciju (20).

U ovom procesu ulogu imaju i M-CSF, osteoprotegrini, RANKL i TNF-A. Zatim hondrociti, a kasnije i osteoblasti otpuštaju vezikule u matriks koji sadrže kalcij-fosfatne spojeve. Izlučuju se i neutralne proteaze i enzime alkalne fosfataze koji degradiraju matriks bogat proteoglikanima i hidroliziraju fosfatne estere kako bi osigurali fosfatne ione za precipitaciju s kalcijem. Kako mineralizacijski proces napreduje, kalus se kalcificira i postaje sve rigidniji, a mjesto prijeloma se smatra imobilizirano interno (21).

Kapilare iz okolne kosti invadiraju kalcificiranu hrskavicu i povećava se tlak kisika. Ovo je praćeno invazijom osteoblasta koji formiraju primarnu spongiozu koja se sastoji od hrskavice i fibrozne kosti. Kasnije se sav kalus sastoji od fibrozne kosti i počinje faza remodeliranja (20).

2.4.1.3. Faza remodeliranja

Faza remodeliranja je završna faza. Proces remodeliranja odvija se između resorpcije tvrdog kalusa aktivnošću osteoklasta i depozicije lamelarne kosti osteoblastima. Iako ovaj proces počinje 3-4 tjedna od nastanka prijeloma, potpuni proces regeneracije kosti nastavlja se godinama. Aksijalno remodeliranje odvija se stimulacijom osteoblastičke i osteoklastičke aktivnosti s formacijom elektropozitivnosti na konveksnoj strani, a elektronegativnosti na konkavnoj strani. S vremenom vanjski kalus zamijenjuje se s lamelarnom kosti. S druge strane, remodeliranje unutarnjeg kalusa odvija se s formacijom nove medularne šupljine u dijafizi. Odgovarajući protok krvi i postupno povećanje u mehaničkoj stabilnosti neizostavne su komponente uspješnog remodeliranja kosti (18).

2.4.2. Direktno (primarno) cijeljenje kosti

Direktno (primarno) cijeljenje zahtijeva apsolutnu stabilnost ulomaka, odnosno potpunu odsutnost pomicanja tzv. mehanički neutralno polje. Za razliku od sekundarnog cijeljenja, direktno cijeljenje podrazumijeva cijeljenje kosti bez kalusa. U prirodi je direktno cijeljenje nemoguće i odvija se samo u uvjetima apsolutne stabilnosti koja se postiže kirurškom, interfragmentarnom kompresijom. Uvjet direktnog cijeljenja je anatomska repozicija ulomaka, odnosno idealna adaptacija, po principu korteks na korteks ili hrskavica na hrskavicu te potpuni mir među ulomcima (20).

2.4.2.1. Kontaktno cijeljenje

Kontaktno cijeljenje (eng. contact healing) odvija se ako je razmak između ulomaka manji od 0.01 mm, a relativna deformacija je manja od 2 %.

Osteoklasti, koji se nalaze na vrhu osteona otapaju koštano tkivo i stvaraju longitudinalne šupljine brzinom 50–100 μm /dan dakle radi se o izuzetno sporom procesu. Simultano s ovim procesom osteoblasti u tako nastale šupljine, odlažu koštani matriks (osteoid). Ponovno uspostavljeni Haversovi sustavi dopuštaju urastanje novih krvnih žila koje prehranjuju novonastalu kost faktorima rasta. Takvo se koštano cijeljenje naziva Haversovom pregradnjom, a sastoji se u istodobnom spajanju i rekonstrukciji kosti (18).

2.4.2.2. Pukotinsko cijeljenje

Pukotinsko cijeljenje (eng. gap healing) razlikuje se od kontaktnog cijeljenja u tome što se koštano cijeljenje i remodeliranje ne događa simultano. Odvija se u uvjetima apsolutne stabilnosti, gdje je interfragmentarni razmak 800 μm -1.0mm. U ovom procesu fraktura se pukotina primarno popunjava lamelarnom kosti orijentiranom okomito na uzdužnu os kosti, što zahtijeva sekundarnu osteonsku rekonstrukciju, za razliku od kontaktnog cijeljenja, gdje je proces simultan. Lamelarna kost koja se stvara okomito na uzdužnu os mehanički je slabija. Primarna koštana struktura postupno se zamjenjuje longitudinalno revaskulariziranim osteonima koji nose osteoprogenitorne stanice koje se diferenciraju u osteoblaste koji stvaraju

lamelarnu kost s obje strane pukotine. Inicijalni proces traje uglavnom 3 do 8 tjedana, nakon čega se odvija sekundarno remodeliranje (18).

2.5. Koncept interfragmentarnog naprezanja

Važan biomehanički uvjet za regeneraciju koštanog tkiva i diferencijaciju stanica je stanična deformacija. Stanica u granulacijskom tkivu "ne vidi" veličinu fragmentnog pomaka, niti širinu pukotine, ali osjeti vlastitu deformaciju, tj. naprezanje.

Deformacija stanica u frakturnoj pukotini, tj. u granulacijskom tkivu ovisi o širini pukotine i količini relativnog pomaka između frakturnih ulomaka. Naprezanje je jednako relativnoj promjeni dimenzija frakturne pukotine podijeljeno s prvotnom dimenzijom pukotine. Iskazuje se u obliku postotka.

$$\text{naprezanje} = \frac{\Delta L}{L} * 100$$

Interfragmentarnu teoriju naprezanja razvili su Perren i Cordey 1980. te predstavlja temelj za razumijevanje načina na koji mehanički faktori utječu na staničnu diferencijaciju u frakturnoj pukotini. Njihova teorija je da količina interfragmentarnog naprezanja određuje posljedičnu tkivnu diferencijaciju, tj. tip cijeljenja. Svako tkivo posjeduje različitu toleranciju na naprezanje, a interfragmentarno naprezanje mora biti manje od tkivne tolerancije na naprezanje da bi se tkivo formiralo. Prema njihovom istraživanju, naprezanje ispod 2% omogućava direktno cijeljenje kosti, naprezanje ispod 10% omogućava hrskavičnu diferencijaciju i posljedično indirektno koštano cijeljenje, a naprezanje između 10 i 100% dovodi do stvaranja različitog spektra granulacijskog, hrskavičnog i vezivnog tkiva (22).

Claes i suradnici smatraju da samo interfragmentarno naprezanje nije dovoljno za razumijevanje tkivnog odgovora u području prijeloma. Njihova hipoteza je da su količina naprezanja i hidrostatski tlak uzduž kalcificirane površine kalusa odlučujući faktori za diferencijaciju kalusnog tkiva. U svome istraživanju zaključili su da se direktno cijeljenje odvija samo kod niskog iznosa naprezanja i niskog hidrostatskog tlaka, tj. kod površinskog naprezanja ispod $\pm 5\%$ i hidrostatskog tlaka manjeg od $\pm 0.15\text{MPa}$. Indirektno cijeljenje odvija se pri naprezanju manjim od $\pm 15\%$ i negativnom hidrostatskom tlaku većem od -0.15MPa . Fibrozna hrskavica nastaje u područjima visokog hidrostatskog tlaka, većeg od -0.15MPa (22).

2.6. Liječenje prijeloma

Primarni cilj liječenja prijeloma nije cijeljenje prijeloma nego obnova mekog tkiva i funkcije susjednih zglobova. Naime, izostanak cijeljenja (pseudoartroza) ili deformitet relativno je jednostavno liječiti, ali komplikacije kao što su kontraktura zgloba, skarifikacija mekog tkiva ili distrofija su permanentna i definitivna stanja. Stoga je u fokusu uspješnog liječenja u modernoj traumatologiji obnova funkcije. Liječenje prijeloma može biti konzervativno i kirurško. Da bi kost pravilno cijelila, potrebno je postići povoljan međusobni položaj te odgovarajuću stabilnost ulomaka (15).

2.6.1. Repozicija, apsolutna i relativna stabilnost

Repozicija podrazumijeva postavljanje ulomaka u korektan položaj u prostoru te predstavlja reverzni akt kojim koristimo sile obrnutog smjera od onih koje su dovele do frakture (15).

Repozicija s obzirom na način kojim se izvodi može biti direktna i indirektna (Slika 4.).

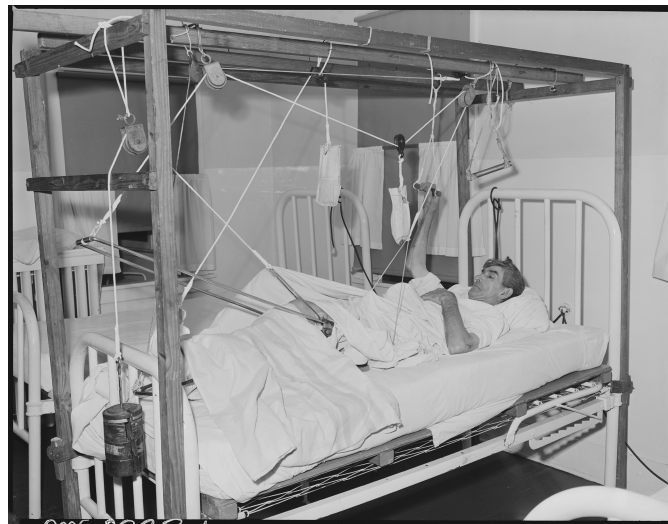Direktna repozicija podrazumijeva direktnu manipulaciju ulomaka instrumentima uz vizualnu kontrolu, dok indirektna repozicija podrazumijeva indirektnu manipulaciju ulomcima („iz daljine“) bez otvaranja frakturne zone pa je prema tome i kontrola repozicije indirektna (RTG pojačivač) (15).

Repozicija s obzirom na postignutu adaptaciju ulomaka, može biti anatomska i funkcionalna. Anatomska repozicija podrazumijeva idealnu repoziciju ulomaka po principu korteks na korteks („puzzle“) i primjenjuje se danas kod svih zglobnih prijeloma. Kod ekstraartikularnih prijeloma, posebice kod multifragmentarnih, primjenjuje se funkcionalna repozicija, u pravilu indirektno, kojom se postiže duljina, ispravna osovina i rotacija ekstremiteta. Anatomska repozicija multifragmentarnog prijeloma dijafize ima za posljedicu daljnju devaskularizaciju ulomaka sa svim štetnim posljedicama kao što su pseudoartroza i infekcija (15).

Primjena imobilizacije sadrenim zavojem ostao je temeljni postupak retencije ulomaka kod konzervativnog liječenja. Također se kao privremena mjera kod kontraindikacija primjenjuje i trakcija (ekstenzija) prijeloma npr. transtibijalna trakcija kod pertrohanternih prijeloma. Svrha trakcije je neutraliziranje vlaka miškulature, održavanje zadovoljavajućeg odnosa lomnih ulomaka, sprečavanje skraćanja ekstremiteta i sprečavanje daljnjeg oštećenja tkiva. (Slika 5.)

Imobilizacijom se danas uspješno liječe neke vrste prijeloma kao što su neki tipovi prijeloma radijusa na tipičnom mjestu, ključna kost ili npr. proksimalni humerus. Važno je znati da se imobilizacija može izvoditi udlagama, ortozama ili sadrenim zavojima. Pri tome se udlage obično stavljaju neposredno nakon repozicije do splašnjavanja otekline, a potom se postavljaju cirkularni sadreni zavoji kako bi se spriječile komplikacije kao što su dekubitalni ulkusi kože ili ishemija ekstremiteta.

Koncept funkcijske imobilizacije temelji se na što kraćem trajanju imobilizacije i što ranijem početku rehabilitacije. Koriste se tzv. funkcijski zavoji koji se povremeno uklanjaju i odmah se započinje s izometričkim vježbama mišića, asistiranim pasivnim kretnjama, i na kraju, aktivnim kretnjama (17).



Slika 5. Prikaz bolesnika liječenog trakcijom. Preuzeto s dopuštenjem autora: (23).

2.6.3. Kirurško liječenje prijeloma

Kirurško liječenje podrazumijeva osteosintezu ili vanjsku fiksaciju. Osteosinteza može biti aposlutno stabilna ili relativno stabilna pa shodno tome rezultira direktnim ili indirektnim cijeljenjem (14).

2.6.3.1. Apsolutno stabilna osteosinteza

Apsolutna stabilna osteosinteza postiže se interfragmentarnom kompresijom i rezultira direktnim cijeljenjem kosti. Direktno cijeljenje u ovim uvjetima više je posljedica nego cilj. Dokle god je održana apsolutna stabilnost, doći će do revaskularizacije i remodelacije fragmenata direktnim cijeljenjem (16).

Tehnike osteosinteze s apsolutnom stabilnosti indicirane su kod jednostavnih dijafizalnih prijeloma koji se liječe direktnom repozicijom i osteosintezom pločicom te kod zglobnih prijeloma. Hrskavica ne trpi formiranje kalusa pa je stoga ovaj tip osteosinteze aposlutno indiciran kod zglobnih prijeloma. Kod jednostavnih dijafizalnih prijeloma koji se liječe direktnom repozicijom i osteosintezom pločicom nužna je apsolutno stabilna osteosinteza jer pločica koja samo premošćuje dva glavna ulomka kod jednostavnog prijeloma bez interfragmentarne kompresije stvara preveliku relativnu deformaciju (> 10%) pa izostaje cijeljenje. Drugačije je kod endomedularnog čavla koji dulje podnosi veća opterećenja pa je pogodan za svaki tip prijeloma dijafiza (15).

Interfragmentarnom kompresijom nastaje impakcija koštanih fragmenata. Stabilnost je tako postignuta ne rigidnošću implantata, već kompresijom i koštanim kontaktom. Apsolutna stabilnost postiže se priteznom vijkom i/ili kompresivnom pločicom. Ovo nisu pak vrste implantata, nego koncept u liječenju (16).

2.6.3.1.1. Pritezni vijci

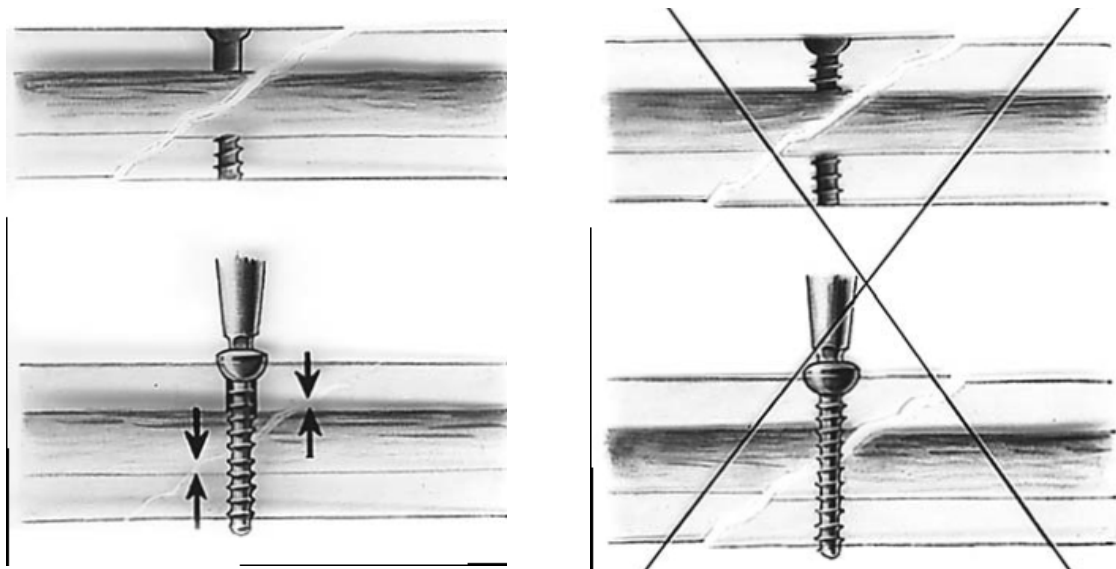
Osnovno sredstvo interfragmentarne kompresije je pritezni vijak. Vijak se optimalno postavlja okomito na frakturnu pukotinu, a aksijalnu silu proizvodi samo u udaljenom fragmentu gdje se sidri urezivanjem putem navoja, dok se u bližem fragmentu ne urezuje, već samo "klizi". Stezanjem vijka dolazi do kompresije dvaju fragmentata (Slika 6.) (24).

Razlikujemo dvije vrste priteznih vijaka s obzirom na područje kosti u kojem se koriste, to su spongiozni i kortikalni pritezni vijak.

Spongiozni pritezni vijak ima navoje na terminalnom kraju vijka, s druge strane frakturne pukotine. Kliničku upotrebu imaju u metafizama i epifizama. S obzirom na poroznu strukturu spužvaste kosti, spongiozni vijak mora imati veći vanjski promjer, dublje i šire navoje od kortikalnog vijka da bi postigao isti učinak (15).

Kortikalni pritezni vijak ima navoje po cijeloj svojoj dužini. Ako se koristi kao pritezni vijak, bušilicom se mora izbušiti otvor većeg promjera od vanjskog promjera vijka, tako da navoji blizu glave vijka ne dolaze u kontakt s kortikalnom kosti. Navoji vijka urezuju se samo u suprotnu kortikalnu kost, s druge strane frakturne ravnine. Ako se vijak urezuje u obje kortikalne kosti, neće doći do kompresije fragmenata. Kortikalni vijci imaju kliničku primjenu kod fraktura dijafize. Potrebna su najmanje dva pritezna vijka kod spiralnih i kosih fraktura dijafize jer samo jedan pritezni vijak ne sprečava rotaciju fragmenata (15).

Ugradnjom vijka nastaje lokalno oštećenje kosti koje potiče mehanizme za imedijatni popravak. Histološki se takav odgovor može vidjeti kao formacija nove kosti koja tijesno prati profil vijka. Dakle, formacijom nove kosti vijka povećava se snaga vijka koja postiže vrhunac između šestog i osmog tjedna. S vremenom dolazi do opadanja snage zbog resorpcije novonastale kosti remodeliranjem (16).



Slika 6. Princip priteznog vijka. Preuzeto s dopuštanjem izdavača: (16).

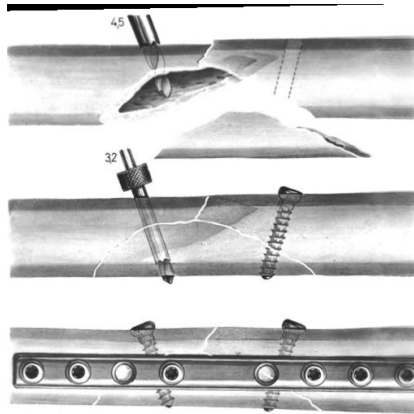
2.6.3.1.2. Pločice

Primarno se razlikuju po biomehaničkoj funkciji koju obavljaju, a to su neutralizacija, potpora, statička kompresija, dinamička kompresija (princip tenzijske trake), prevencija proklizavanja i premošćivanje. Svaka pločica može obavljati jednu ili sve funkcije (24).

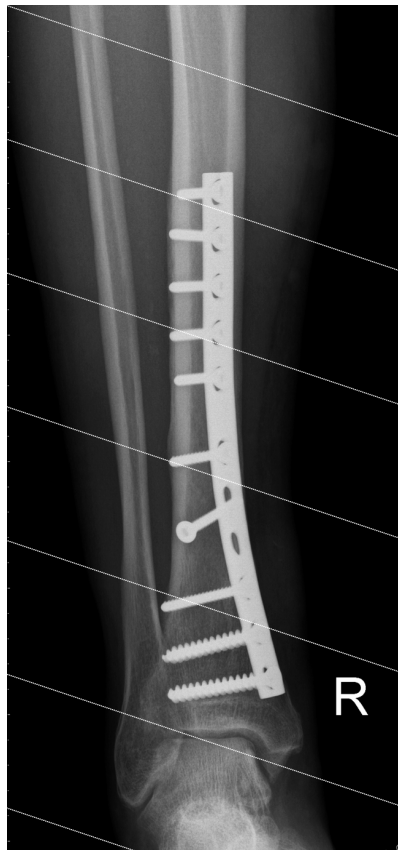Za postizanje apsolutne stabilnosti koriste se pločice koje imaju sljedeće funkcije:

1. Neutralizacija

Neutralizacijska pločica koristi se za zaštitu priteznih vijaka od vanjskih sila (Slika 7.). Pritezni vijci se ne mogu upotrijebiti samostalno kod fraktura dijafize jer ne mogu prevladati velike sile torzije, savijanja i smicanja (Slika 8.) (24). Kod metaepifiznih fraktura, fiksacija priteznim vijcima često se mora kombinirati s pločom za podupiranje radi zaštite od smicanja. Pločica štiti interfragmentalnu kompresiju postignutu priteznim vijcima. Kompresija može biti postignuta ili samostalnim vijcima ili vijcima koji se ugrađuju kroz ploču (15). Duže pločice za stabilizaciju omogućuju veću sposobnost neutralizacije od kraćih pločica (24)



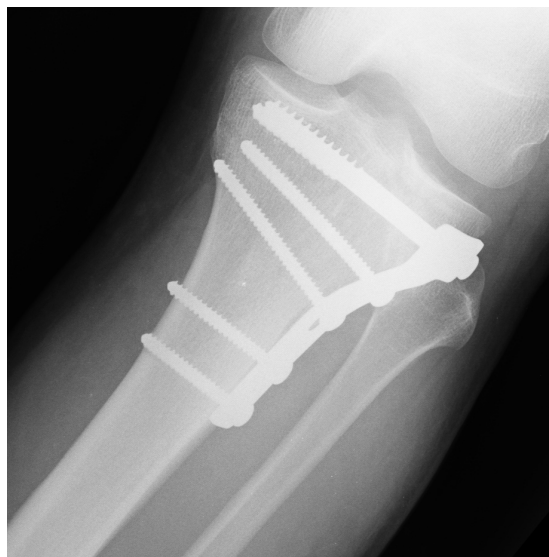Slika 7. Neutralizacijska pločica. Preuzeto s dopuštenjem izdavača: (16).



Slika 8. Osteosinteza priteznim vijkom i neutralizacijskom pločicom. Preuzeto s dopuštenjem autora: doc.dr.sc. Dinko Vidović, dr.med.

2. Potpora

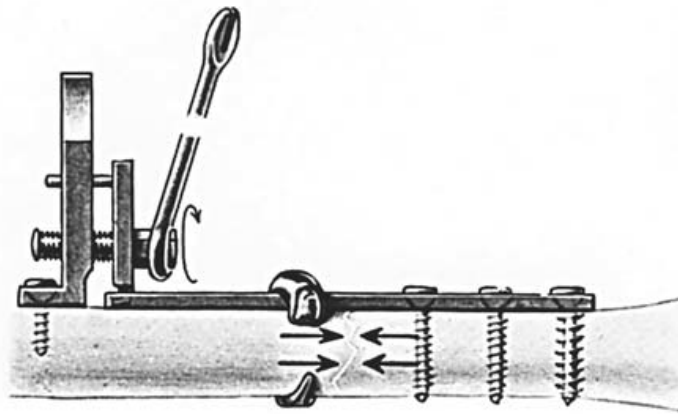
Potporne pločice koriste se za svladavanje sila savijanja, kompresije i smicanja na mjestu frakture kod kojeg je prisutno aksijalno opterećenje. Najčešće se koriste za stabilizaciju intraartikularnih i periartikularnih fraktura dugih kostiju (Slika 9.). Samostalno korištenje pritezних vijaka kod takvih fraktura može prouzročiti dislokaciju fragmenata i kutnu deformaciju zgloba. Kako bi se minimalizirala mogućnost kutne deformacije, vijci se moraju ugraditi u točno određeni položaj, koji će spriječiti pomicanje pločice aksijalnim opterećenjem. Pločica za podupiranje stvara silu okomito na površinu pločice, za razliku od paralelnih sila koje stvara kompresijska pločica. Potporne pločice konstruirane su da odgovaraju specifičnim anatomskim lokacijama na kojima se upotrebljavaju (npr. L-pločica za lateralni tibijalni plato) (24).



Slika 9. Osteosinteza potpornom pločicom. Preuzeto s dopuštenjem autora: doc.dr.sc. Dinko Vidović, dr.med.

3. Statička kompresija

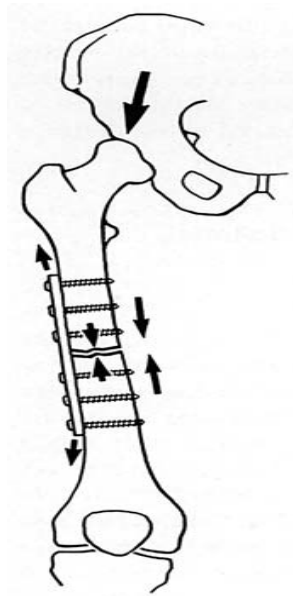
Kompresijske pločice mogu se koristiti za repoziciju i stabilizaciju transverzalnih i kratkih kosih fraktura, kada samostalna upotreba priteznih vijaka nije dovoljna. Pločica može proizvesti statičku kompresiju u smjeru duge osi kosti na tri načina: savijanjem pločice, upotrebom tenzijske naprave (priteznika) (Slika 10.) ili specijalnom pločicom koja stvara aksijalnu kompresiju ugradnjom vijka u specifičnu poziciju na pločici (24).



Slika 10. Statička kompresija upotrebom priteznika. Preuzeto s dopuštenjem izdavača: (16).

4. Dinamička kompresija

Pojedine kosti poput femura su ekscentrično opterećene. Pod vertikalnim opterećenjem stvaraju se sile vlaka na lateralnoj strani femura, a sile tlaka na medijalnoj strani femura. Ako se pločica ugradi na vlačnu stranu korteksa, na korteks djeluju sile tlaka te se tako sile neutraliziraju, pod uvjetom da na suprotnoj strani postoji kortikalni kontakt (Slika 11.). Kod prijeloma, gdje aktivnost mišića uzrokuje distrakciju fragmenata, kao kod prijeloma patele ili olekranona, upotreba obuhvatne sveze neutralizira sile distrakcije i pretvara ih u kompresijske sile prilikom fleksije zgloba. Također, obuhvatna sveza može se upotrijebiti za repoziciju avulziranog fragmenta. Dakle, pločica za dinamičku kompresiju pretvara funkcijsku fiziološku silu u kompresijsku silu na mjestu prijeloma (16,24).



Slika 11. Dinamička kompresija. Preuzeto s dopuštenjem izdavača: (16).

5. Sprečavanje proklizavanja

Protuklizna pločica zapravo je još jedan primjer pločice za dinamičku kompresiju. Najčešće se upotrebljava za frakture distalne fibule, gdje se postavlja na stražnju stranu proksimalnog fragmenta. Vertikalno opterećenje hodanjem pretvara se u kompresijske sile između dvaju fragmenata (24).

2.6.3.2. Relativno stabilna osteosinteza

Tehnike koje dopuštaju interfragmentarne mikropomake rezultiraju formiranjem kalusa, odnosno indirektnim cijeljenjem. Nitko ne zna točno koliku pomičnost ulomaka trpi kost, ali su neka istraživanja na životinjskim modelima pokazali da amplituda pokreta ne bi smjela biti veća od 0.2 do 1 mm. Tehnike relativne stabilnosti se koriste u liječenju fraktura dijafiza dugih kostiju, posebice kod ekstraartikularnih, multifragmentarnih prijeloma.

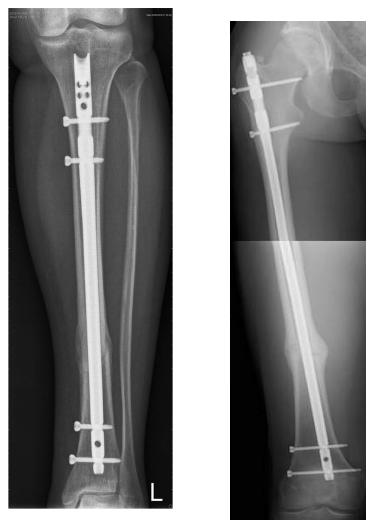Relativna stabilnost potiče se upotrebom endomedularnog čavla i mosne pločice (15).

2.6.3.2.1. Endomedularni čavao

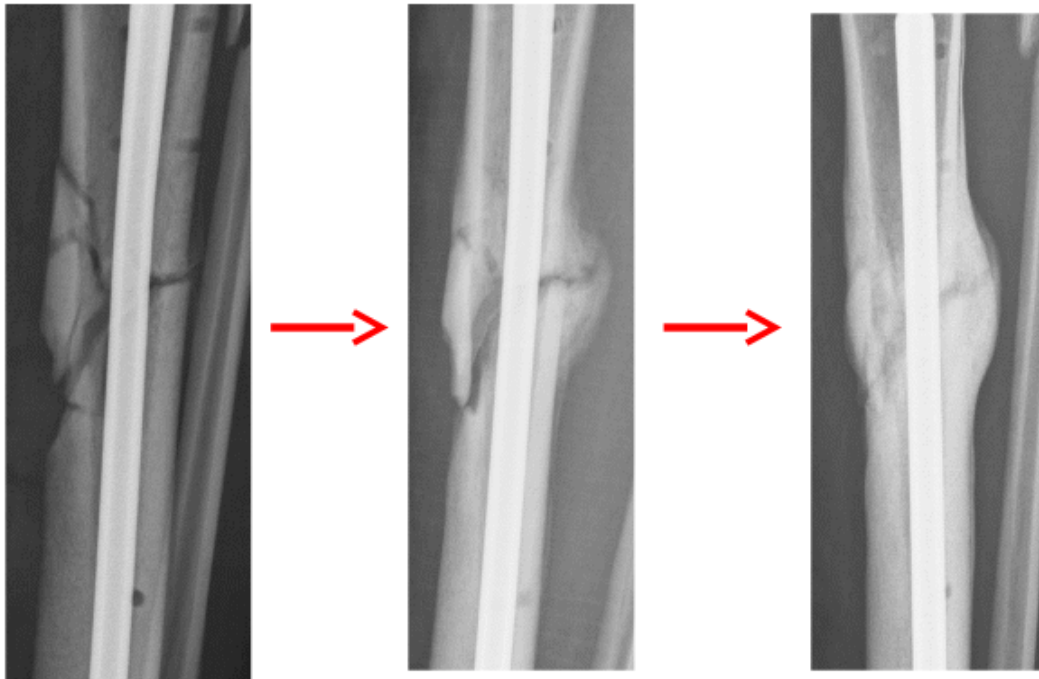
Endomedularni čavao je vrsta implantata za osteosintezu koji se koristi kod fraktura dijafize dugih kostiju. Za razliku od pločica i vijaka koji se postavljaju kroz kortikalnu kost, endomedularni čavao postavlja se u medularni kanal (Slika 12, Slika 13.).

Klasični Küntscherov čavao ugrađuje se u medularni kanal nakon njegovog bušenja. Stabilnost ovisi o kontaktu između elastičnog implantata i krute kosti. Pruža dobru stabilnost protiv sila savijanja i smicanja. Međutim, nije učinkovit protiv torzijskih sila te se koristio samo kod transverzalnih i kratkih kosih fraktura središnjeg dijela dijafize (15).

Nedostaci Küntscherova čavla doveli su do razvoja tzv. usidrenih čavala koji se stabiliziraju vijcima i mogu svladavati torzijske sile te veća aksijalna opterećenja. Prošireno je područje indikacija pa se takvi čavli mogu upotrijebiti i kod proksimalnih i distalnih dijelova dijafize te kod multifragmentarnih prijeloma. Stabilnost pod opterećenjem ovisi o promjeru čavla i geometriji i prostornom rasporedu vijaka (16).



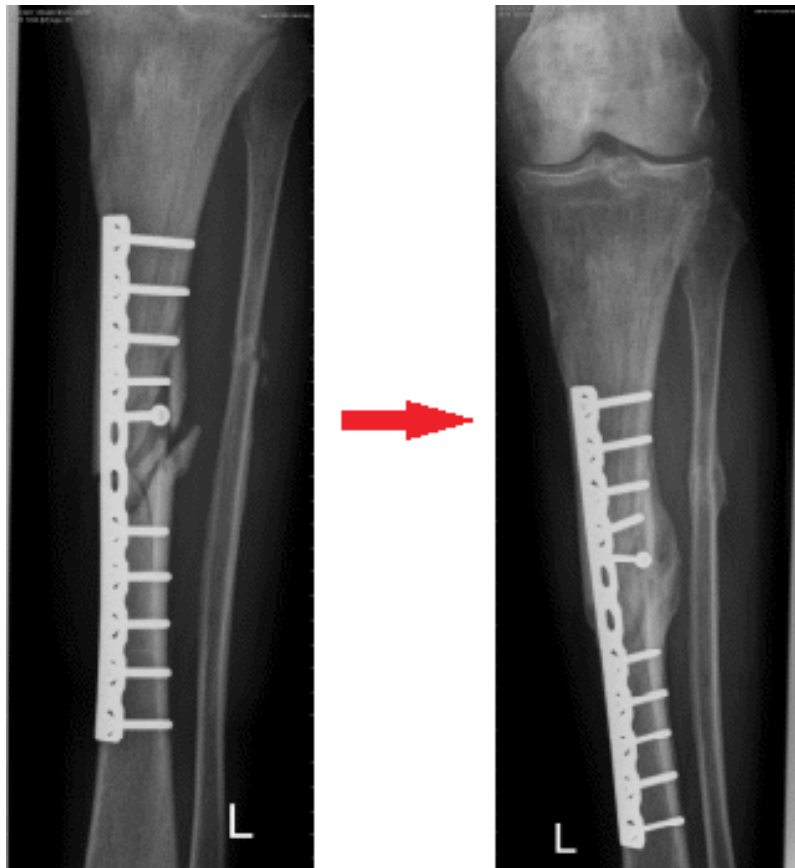
Slika 12. Prikaz osteosinteze endomedularnim čavlom kod tibije i femura. Preuzeto s dopuštenjem autora: doc.dr.sc. Dinko Vidović, dr.med.



Slika 13. Osteosinteza endomedularnim čavlom s rezultirajućim indirektnim cijeljenjem (kalus). Preuzeto s dopuštenjem autora: doc.dr.sc. Dinko Vidović, dr.med.

2.6.3.2.2. Mosna pločica

Svrha mosne pločice je održavanje dužine i prostorne cjelovitosti kominutivnih fraktura, pružajući relativnu stabilnost. Nazvana je tako jer se fiksiraju samo dva glavna ulomka dok se frakturna zona ostavlja praktično netaknuta tj. premošćuje se područje kominucije. Važno je premostiti područje kominucije radi očuvanja vaskularizacije ulomaka (Slika 14.) (15).

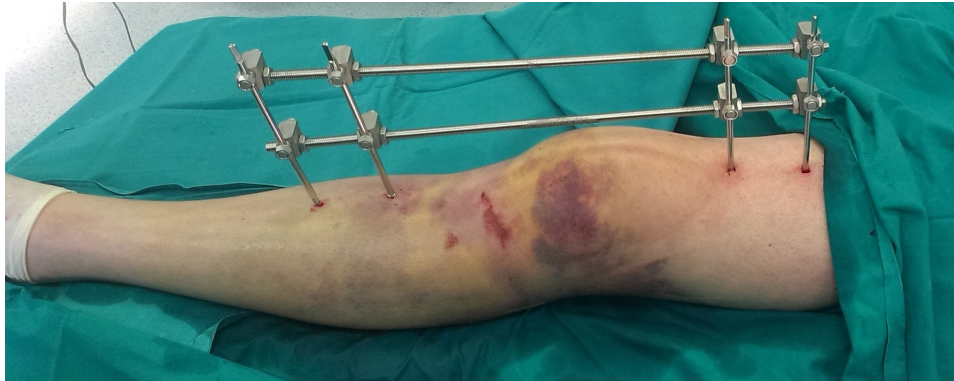

Slika 14. Prikaz indirektnog cijeljenja kosti liječene mosnom pločicom. Preuzeto s dopuštenjem autora: doc.dr.sc. Dinko Vidović, dr. med.

2.6.3.3. Vanjska fiksacija

Vanjski fiksator još je jedna metoda fleksibilne fiksacije i fiksira prijelome izvan frakturne zone (ekstrafokalno) i daje dostatnu stabilnost za početnu funkciju (npr. može se vertikalizirati s osloncem na zdravu nogu), no s vremenom konstrukcija labavi zbog resorpcije kosti oko pinova te vremenom djeluje nestabilno jer prevelika relativna deformacija/nestabilnost onemogućuje prelazak iz mekog u tvrdi kalus, odnosno cijeljenje (Slika 15.).

Danas se koriste često i to najčešće kod otvorenih prijeloma te kod svih prijeloma gdje je traumatizirano meko tkivo kao privremena mjera do oporavka mekog tkiva koje se potom može incidirati za potrebe osteosinteze bez bojazni od nekroze ili infekcije (16,25).

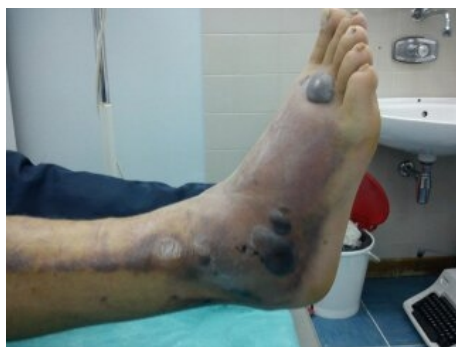

Slika 15. Vanjski fiksator. Preuzeto s dopuštenjem autora: doc.dr.sc. Dinko Vidović, dr.med.

2.6.4. Kirurško ili konzervativno liječenje?

Način liječenja ovisi o mnogim čimbenicima, a cilj je uvijek isti, a to je restauracija funkcije ekstremiteta. Neki prijelomi dobro cijele uz konzervativni tretman, npr. većina prijeloma radijusa na tipičnom mjestu ili proksimalni humerus, dok neki kao što je prijelom femura u bilo kojem segmentu ima za posljedicu lošu repoziciju koju nije moguće kontrolirati, a time i posljedično lošu funkciju.

U prošlosti je opisana tzv. imobilizacijska bolest (Slika 16.) kao posljedica dugotrajne imobilizacije, a radi se zapravo o sindromu koji uključuje kompartment sindrom, refleksnu simpatičku distrofiju, duboku vensku trombozu i oštećenje kože (14).



Slika 16. Oštećenje kože u sklopu sindroma imobilizacijske bolesti. Preuzeto s dopuštenjem autora: doc.dr.sc. Dinko Vidović, dr.med.

Loša funkcija, kao posljedica konzervativnog liječenja navela je radnu skupinu za pitanja osteosinteze (AO skupina, od njem. Arbeitsgemeinschaft für osteosynthesefragen) da 1958. godine postavi prve principe operacijskog liječenja prijeloma. Rani principi bili su: anatomska repozicija, apsolutno stabilna osteosinteza, očuvanje krvne opskrbe i rana rehabilitacija pacijenta. Tijekom sedamdesetih godina AO metoda operacijskog liječenja prijeloma popularizirana je u većem dijelu Europe no nakon početnog oduševljenja prvim uspješnim serijama rezultata iz Švicarske slijedi serija loših rezultata (pseudoartroze i infekcije) i profesionalni pad entuzijazma i depresija glede operacijskog liječenja prijeloma. Katastrofalni rezultati operacijskog liječenja uslijedili su zato što su kirurzi onog vremena samo djelomično usvojili AO principe (anatomska repozicija i apsolutno stabilna osteosinteza) inzistirajući na mehaničkom principu dok je biološki princip zanemaren (prezervacija mekog tkiva) ispuštajući tako iz vida činjenicu da mrtva kost ne cijeli i ne može se braniti od infekcije (15).

Početak devedesetih godina usvajanjem novih AO principa, a to su repozicija koja osigurava anatomske odnose (anatomska i funkcionalna), stabilnost koju zahtijeva tip prijeloma (apsolutna i relativna), očuvanje mekog tkiva i krvne opskrbe i rana rehabilitacija, prešli smo iz mehaničke u biološku eru operacijskog liječenja prijeloma jer je veliki naglasak stavljen upravo na očuvanje mekog tkiva i vaskularizacije. Anatomska repozicija i apsolutna stabilnost ulomaka, koje se nekad nastojalo postići kod svih prijeloma i pod svaku cijenu, u današnje vrijeme postale su obvezne samo za zglobne prijelome, i to ako ih je moguće postići bez oštećenja mekog tkiva i vaskularizacije (15).

2.7. Komplikacije koštanog cijeljenja

Većina fraktura cijeli bez ikakvih poteškoća uz AO metode liječenja. Međutim, kod pojedinih ozljeda ipak ne dolazi do normalnog cijeljenja, unatoč konzervativnoj ili kirurškoj terapiji.

U neuspjeha cijeljenja ubrajamo nesrasli prijelom koji se naziva pseudoartroza, loše srasli prijelom i usporeno cijeljenje (26).

2.7.1. Pseudoartroza

Nesrasli prijelom ili pseudoartroza smatra se prijelomom kod kojeg ni nakon 8 mjeseci liječenja nije došlo do cijeljenja kosti (26).

Nesrasli prijelomi imaju zatvorene medularne kanale i koštani krajevi su im sklerozirani. Između nesraslih ulomaka kosti stvara se vezivnohrskavično tkivo, odnosno formira se tzv. lažni zglob ili pseudoartroza, u kojoj postoji manja ili veća gibljivost. U takvim slučajevima između koštanih ulomaka nastaje zglobna pukotina sa svim elementima zgloba (deformiranim zglobnim plohama prekrivenim fibrokartilaginoznom hrskavicom, sinovijalnom tekućinom i zglobnom čahurom) (26).

Do nesraslog prijeloma najčešće dolazi zbog nestabilnosti (mehanički problem), uništene vaskularizacije ulomaka (biološki problem) ili zbog oba problema. Infekcija je još jedan od mogućih uzroka. Postoje i faktori rizika koji mogu pridonijeti nastanku pseudoartroze: pušenje, starija životna dob, teži oblik anemije, dijabetes, niska razina D vitamina, hipotireoidizam, malnutricija, nesteroidni protuupalni lijekovi, sistemski kortikosteroidi, antikoagulacijski lijekovi. Liječenje pseudoartroza nije moguće bez kirurške reintervencije (27).

Po Weberu i Cechu, nesrasli prijelomi mogu se podijeliti na biološki vitalne i avitalne, ovisno o tome da li dolazi do biološke reakcije na mjestu prijeloma (26).

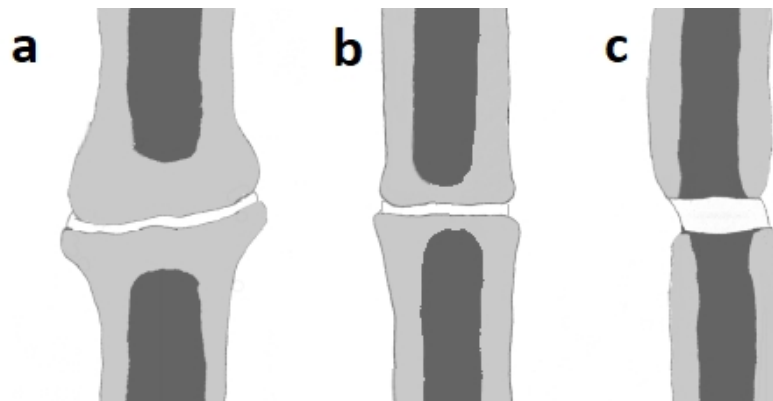
Biološki vitalne pseudoartroze

S obzirom na količinu formiranog kalusa na rendgenogramu, biološki vitalne pseudoartroze se dijele na hipertrofični oblik (slonovsko stopalo), blaži hipertrofični oblik (konjsko stopalo) i oligotrofični oblik (Slika 17.)

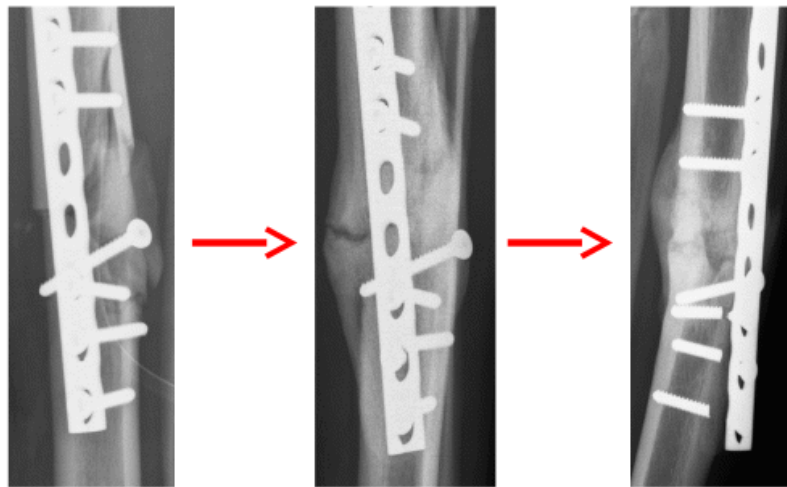
Hipertrofična pseudoartroza posljedica je nestabilnosti. Karakterizirano je s više ili manje obilnom formacijom kalusa, proširenjem frakturnog razmaka resorpcijom i izostankom formiranja tvrdog kalusa.

Kod oligotrofičnog oblika nema kalusa, ali je očuvana vaskularizacija frakturnih ulomaka. Najčešće dolazi zbog velike dislokacije frakturnih ulomaka odnosno loše repozicije i nestabilnosti.

U sva tri tipa interfragmentarna i perifragmentarna tkiva su biološki zdrava, očuvane vaskularizacije, a izostanak cijeljenja je posljedica mehaničkog problema, odnosno nestabilnosti (Slika 18.) (28).



Slika 17. Tipovi vitalnih pseudoartroza: a) "slonovsko stopalo"; b) "konjsko stopalo"; c) oligotrofična pseudoartroza



Slika 18. Pseudoartroza kao posljedica nestabilnosti. Preuzeto s dopuštenjem autora:
doc.dr.sc. Dinko Vidović, dr.med.

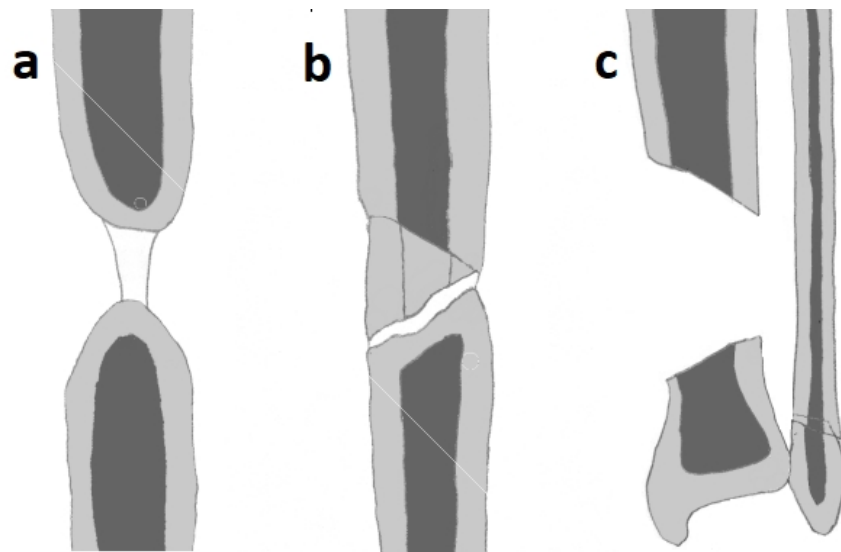
Biološki avitalne pseudoartroze

Biološki avitalne pseudoartroze dijele se na distrofične, nekrotične i defekt pseudoartroze (Slika 19.).

Distrofične pseudoartroze morfološki su slične oligotrofičnim pseudoartrozama i često nastaju zbog uništene vaskularizacije, nakon operacijskog liječenja pločicom i vijcima zbog prejakog deperiostiranja, npr. kod inzistiranja anatomske repozicije u kompleksnih prijeloma. Često su prisutni znakovi infekcije.

Nekrotični tip pseudoartroze sadrži nekrotične frakturane krajeve, interpoziciju djelomično ili potpuno nekrotične kosti ili velike defekte koji sprečavaju bilo kakvu biološku interakciju između fragmenata. Nekrotične pseudoartroze karakterizirane su frakturnim ulomcima bez krvne opskrbe, i trokutastim ulomkom s djelomičnom nekrozom.

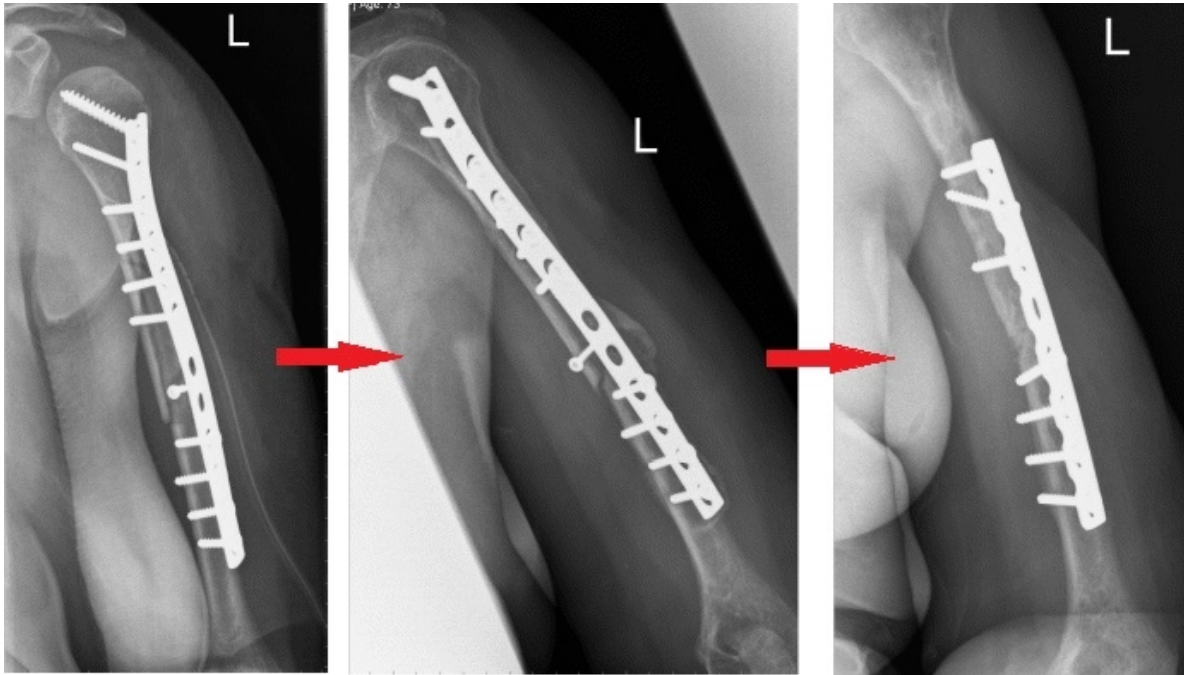
Defekt pseudoartroze karakterizira potpuni izostanak koštanog segmenta. Mogu nastati kao posljedica osteomijelitisa, kod kojeg su pojedini koštani ulomci odstranjeni spontano ili operativno, kao sekvestri (13).



Slika 19. Tipovi avitalnih pseudoartroza: a) distrofična; b) nekrotična; c) defekt pseudoartroza

Liječenje pseudoartroza

Liječenje pseudoartroza je isključivo kirurško. Osnovno pravilo u liječenju pseudoartroza je dati kosti ono što nedostaje. Dakle ako je riječ o biološki vitalnoj pseudoartrozi tu nedostaje stabilnost pa se onda učini stabilna osteosinteza koja rezultira cijeljenjem. A ako je pak riječ o biološki avitalnoj pseudoartrozi tu uz reosteosintezu treba i potaknuti cijeljenje avitalne kosti primjenom autologne spongiozne kosti koja ima strukturu u koju može urastati koštano tkivo iz krajeva ulomaka, žive koštane stanice te faktore rasta (Slika 20.) (26).



Slika 20. Nastanak avitalne pseudoartroze nakon osteosinteze pločicom i normalno cijeljenje nakon reosteosinteze i autolognog koštanog transplantata. Preuzeto s dopuštenjem autora: doc.dr.sc. Dinko Vidović, dr.med.

2.7.2. Loše sanirani (male sanata) prijelom

Cijeljenje prijeloma u lošem položaju koji ometa funkciju ekstremiteta smatra se loše sraslim prijelomom. Loše srasli prijelomi ne uzrokuju uvijek i funkcionalne smetnje, pogotovo kod gornjih ekstremiteta. Tako primjerice kod prijeloma dijafize humerusa cijeljenje s valgus devijacijom od 30° i rotacijska malpozicija od 20° nema veće reperkucije na funkciju. Na donjim ekstremitetima i manja devijacija osovine kosti može dovesti do funkcionalnih smetnji i stvaranja sekundarnih artrotičnih promjena na susjednim zglobovima. Funkcionalne smetnje nastaju zbog kontraktura obližnjih zglobova, skraćivanja ekstremiteta i ostalih statičko-dinamičkih poremećaja. Loše sanirani prijelomi uzrokovani su lošom repozicijom ili sekundarnim pomakom ulomaka zbog popuštanja alenteze (26).

2.7.3. Usporeno cijeljenje

Usporenim ili odloženim cijeljenjem nazivamo pojavu kada konsolidacija frakturnog mjesta ne nastaje u prosječnom normalnom vremenskom roku za pojedinu kost, nego kasnije. Arbitrarno se može govoriti o usporenom cijeljenju ako kost ne cijeli nakon 4 mjeseca. Niti patološkoanatomska, a ni klinička definicija te pojave nije laka, jer ni rok normalne sanacije fraktura ne može biti točno vremenski određen. Na to utječu vrsta i mjesto prijeloma, stanje krvotoka, konstitucija, dob i kondicija bolesnika te repozicija, odnosno imobilizacija. Usporeno cijeljenje najčešće nastaje zbog zbog nestabilnosti. Valja napomenuti da fraktura s usporenim cijeljenjem za razliku od pseudoartroze ipak pokazuje dinamiku cijeljenja i ima potencijal. Zato valja češće kontrolirati takve prijelome RTG kontrolama i po potrebi intervenirati manje ili više opsežnim zahvatom (26).

2.8. Čimbenici koji utječu na cijeljenje kosti

2.8.1. Lokalni čimbenici

Neuspjeh cijeljenja prijeloma pogađa oko 5-10 % pacijenata. Lokalni čimbenici vezani su za sami prijelom i način liječenja. Rizik za nastanak pseudoartroze može se povezati s težinom ozljede (npr. otvoreni prijelom, multifragmentarni prijelomi), kirurškom tehnikom (npr. loša repozicija i osteosinteza, ozljeda periosta itd).

Mjesto prijeloma također igra ulogu. Veća vjerojatnost za nastanak pseudoartroze je kod prijeloma dijafize klavikule, tibije, fibule i femura te skafoidne kosti. Slaba krvna opskrba glavni je uzrok pseudoartroze skafoidne kosti (29).

2.8.2. Sistemski čimbenici

Dob

Poznato je da kod djece dolazi do bržeg koštanog cijeljenja nego kod odraslih. Dječje frakture cijele brže jer imaju veći biološki potencijal. Razlog tomu je deblji periost i veći subperiostalni hematoma (30).

Mnogi čimbenici koji pridonose slabijem cijeljenju kod odraslih, mogu se povezati s dobi: smanjeni broj mezenhimalnih (osteoprogenitornih) stanica, strukturne i stanične promjene periosta, smanjeni hondrogenični potencijal periosta i promjene u ekspresiji signalnih molekula na mjestu prijeloma. Smanjeni funkcionalni kapacitet vaskularnog sustava dovodi do smanjene koncentracije kisika i oslabljene izmjene nutrijenata. Angiogeneza i vaskulogeneza također su smanjene. Pokusi na životinjama pokazali su da je angiogeni odgovor prilikom cijeljenja prijeloma smanjen kod starijih životinja. Uz povećanu gustoću krvnih žila kod mlađih životinja, utvrđena je jača ekspresija proteina važnih za proces angiogeneze (HIF-1 α , VEGF, MMP-9 i MMP-13) (31).

Hormonski i nutritivni status

Mnoštvo je hormona i drugih autokrinih i parakrinih molekula koje reguliraju rast kosti, cijeljenje kosti i metaboličku aktivnost kosti. Neki od hormona koji stimuliraju stvaranje kosti su: paratireoidni hormon (PTH), hormon rasta, tiroksin, spolni hormoni, kalcitonin, kalcitriol itd (32).

Iako je preparat PTH odobren od FDA (eng. Food and Drug Administration) samo za liječenje osteoporoze, postoje istraživanja koja dokazuju njegovu uspješnost u liječenju fraktura. Endogeni PTH povećava serumsku koncentraciju kalcija tako što potiče osteoklaste na razgradnju kosti (katabolički efekt). Međutim, intermitentna administracija egzogenog PTH dovodi do povećane formacije kosti i poboljšanja mikroarhitekture kosti (anabolički efekt). Molekularni i stanični mehanizmi koji dovode do anaboličkog efekta nisu dovoljno razjašnjeni, ali smatra se da nastaje uslijed povećanja broja osteoblasta (33,34).

Deficijencije vitamina A, C, D i K također utječu na cijeljenje (32). Vitamin D je esencijalan za mineralizaciju kosti i za održavanje koštane kvalitete. Mineralizacija je jedan od koraka formacije tvrdog kalusa i koštanog remodeliranja. Međutim, dokazi koji potkrepljuju njegovu ulogu u cijeljenju prijeloma još su uvijek nedostatni (35).

Lijekovi

U lijekove koji ometaju cijeljenje kosti mogu se ubrojiti: citostatici, neki antibiotici, kortikosteroidi, antikoagulansi i nesteroidni protuupalni lijekovi.

Citostatici djeluju protiv stanica koje se brzo dijele. S obzirom da stvaranje kalusa uključuje brzu proliferaciju stanica, može se očekivati da će citostatici imati jaki i negativni učinak na cijeljenje kosti (36).

Pojedini **antibiotici**, pogotovo fluorokinoloni, poznati su po negativnom učinku na stvaranje hrskavice. Najvjerojatnije negativan učinak imaju i tetraciklini, koji inhibiraju matriksne metaloproteinaze, važne u homeostazi izvanstaničnog matriksa (36).

Kortikosteroidi induciraju osteoporozu i najčešći su uzrok sekundarne osteoporoze (37). Administracija kortikosteroida dovodi do apoptoze osteoblasta i osteocita te inhibicije

osteoblastogeneze. Osim toga, negativno utječu i na metabolizam vitamina D. U istraživanju na zečevima, Waters i sur. zaključili su da kronična sistemska administracija kortikosteroida u klinički relevantnim dozama dovodi do deficijentnog cijeljenja prijeloma (38).

Heparin, antagonist vitamina K uzrokuje usporeno cijeljenje. Ustanovljen je i smanjeni trabekularni volumen kosti povećanom resorpcijom i smanjenom formacijom kosti (36).

Nesteroidni protuupalni lijekovi inhibiraju ciklooksigenaze 1 i 2 (COX-1 i COX-2), koje su odgovorne za sintezu prostaglandina. Mnoštvo studija na životinjama istražuje utjecaj COX-inhibitora. Neke studije negiraju utjecaj, neke ga dokazuju. Ipak, neupitan je određeni inhibitorski učinak kod ljudi. Samo je pitanje u kojim kliničkim situacijama je to od važnosti, a u kojim situacijama će svejedno doći do normalnog cijeljenja (39).

Pušenje

Pušenje negativno utječe na cijeljenje kosti. Nikotin je snažni vazokonstriktor i najveći učinak ima na periferni krvotok gdje uzrokuje hipoksiju. Može se zaključiti da je negativni učinak još veći kod težih fraktura, gdje je opskrba kisikom već kompromitirana. Presjek raznih studija pokazao je da je vrijeme cijeljenja 27.7 dana (14.2 do 41.3) duže kod pušača nego kod nepušača, te da pušači imaju 2.2 puta (1.9 do 2.6) veći rizik za nastanak nesraslog prijeloma (40,41).

Alkohol

Zloupotreba alkohola čimbenik je rizika za nastanak prijeloma, ali i za komplikacije cijeljenja prijeloma (42,43). Mehanizam cijeljenja kosti zahtijeva mobilizaciju i diferencijaciju mezenhimalnih stanica te osteoblastičkih prekursora na mjesto ozljede. Proces diferencijacije kontroliran je Wnt/ β -katenin signalnim putem (44).

Lauing i sur. u studiji na miševima dokazali su negativan učinak alkohola na Wnt/ β -katenin signalni put. Makroskopskim i mikroskopskim pregledom uzoraka utvrdili su da alkohol ima najveći inhibitorski učinak na stvaranje vanjskog hrskavičnog kalusa te na proces enhondralne osifikacije. Došli su do zaključka da kratko izlaganje velikim količinama alkohola prije nastanka frakture ima sposobnost inicirati staničnu kaskadu koja dovodi do deficijentnog cijeljenja koje traje do dva tjedna nakon ozljede (45).

3. RASPRAVA

Cijeljenje kosti nakon prijeloma fiziološki je proces koji uključuje niz staničnih i molekularnih događaja. Cijeljenjem kosti vraća se originalna anatomska struktura kod djece, a mehanički stabilna lamelarna struktura u odraslih.

Poznata su dva mehanizma cijeljenja: indirektno (sekundarno) cijeljenje i direktno (primarno) cijeljenje. Obzirom da je proces cijeljenja kosti izrazito složen, indirektno cijeljenje se iz didaktičkih razloga dijeli u četiri faze: upalna faza, faze mekog i tvrdog kalusa te faza remodeliranja. Takvo cijeljenje nastaje u uvjetima relativne stabilnosti gdje dolazi do određenih mikropomaka među ulomcima. Indirektno cijeljenje odvija se i kod konzervativnog liječenja te kirurškog liječenja primjenom tehnika relativno stabilne osteosinteze.

Direktno (primarno) cijeljenje podrazumijeva cijeljenje kosti bez kalusa direktnom pregradnjom Haversovih kanala. Preduvjet za direktno (primarno) cijeljenje je apsolutna stabilnost ulomaka, odnosno potpuna odsutnost pomicanja ulomaka. Takvo cijeljenje zahtijeva kirurško liječenje koje podrazumijeva anatomsku repoziciju ulomaka odnosno idealnu adaptaciju po principu korteks na korteks ili hrskavica na hrskavicu te potpuni mir među ulomcima, a koje se postiže interfragmentarnom kompresijom.

Kirurški postupak kojim se postiže fiksacija ulomaka naziva se osteosinteza.

Na cijeljenje kosti utječu mnogi faktori: kompleksnost ozljede, metoda liječenja, dob i zdravlje pacijenta, uzimanje lijekova, pušenje, konzumacija alkohola itd. Najčešće komplikacije koštanog cijeljenja su pseudoartroza, loše srasli prijelom i usporeno cijeljenje.

Cilj liječenja prijeloma nije samo cijeljenje kosti nego i obnova mekog tkiva i funkcije susjednih zglobova. Izostanak cijeljenja (pseudoartroza) ili deformitet je relativno jednostavno liječiti, ali komplikacije kao što su kontraktura zgloba, skarifikacija mekog tkiva ili distrofija trajna su, odnosno definitivna stanja. Uspješno liječenje prijeloma postiže se strogim pridržavanjem principa liječenja, kako u konzervativnom tako i u kirurškom postupku. Tako i danas u konzervativnom postupku poštujemo pravilo 3R koje nam u nasljeđe ostavlja austrijski kirurg Böhler, a to su repozicija, retencija i rehabilitacija. U kirurškom

postupku slijedimo AO principe koji uključuju repoziciju (anatomsku i funkcionalnu), prezervaciju mekog tkiva, apsolutno i relativno stabilnu osteosintezu i konačno rehabilitaciju. Zahvaljujući ovim postulatima u liječenju koje baštinimo posljednjih nešto više od 50-ak godina danas možemo s punim pravom reći da smo ispunili primarni cilj liječenja prijeloma, a to je obnova funkcije ekstremiteta i povratak pacijenta u normalni život.

4. ZAKLJUČAK

Cijeljenje kosti složen je fiziološki proces na koji utječu brojni čimbenici. Koštano cijeljenje odvija se u uvjetima apsolutne i relativne stabilnosti. U uvjetima apsolutne stabilnosti onemogućen je pomak ulomaka i dolazi do direktnog cijeljenja. U uvjetima relativne stabilnosti ipak dolazi do određenog pomaka i odvija se indirektno cijeljenje. Liječenjem prijeloma, koje može biti konzervativno ili kirurško, stvaraju se povoljni uvjeti u kojima kost može normalno cijeliti, a to su optimalni položaj i optimalna stabilnost lomnih ulomaka.

Neadekvatna stabilizacija, nedovoljna krvna opskrba te razni drugi nepovoljni čimbenici dovode do neuspjeha cijeljenja i brojnih komplikacija.

Glavni cilj liječenja prijeloma je vraćanje izgubljene funkcije za što je preduvjet normalno koštano cijeljenje.

5. LITERATURA

1. Filler TJ, Peuker ET, Franz P, Erik S, Fanghänel J, Lemke C, et al. Opća anatomija. In: Ivan Vinter, editor. *Waldeyerova anatomija čovjeka*. Zagreb: Golden marketing-Tehnička knjiga; 2009. p. 15–113.
2. Junqueira LC, Carneiro J. *Osnove histologije: udžbenik i atlas*. Bradamante Ž, Kostović-Knežević L, editors. Zagreb: Školska knjiga; 2005. 141-155 p.
3. Seibel MJ. Biochemical Markers of Bone Turnover Part I: Biochemistry and Variability. Vol. 26, *The Clinical biochemist. Reviews / Australian Association of Clinical Biochemists*. 2005. p. 97–122.
4. Kalajzic I, Matthews BG, Torreggiani E, Harris MA, Pajevic PD, Harris SE. In vitro and in vivo approaches to study osteocyte biology. Vol. 54, *Bone*. 2013. p. 296–306.
5. Dwek JR. The periosteum: what is it, where is it, and what mimics it in its absence? Vol. 39, *Skeletal Radiology*. Berlin/Heidelberg; 2010. p. 319–23.
6. Stevens MM, Marini RP, Schaefer D, Aronson J, Langer R, Shastri VP. In vivo engineering of organs: The bone bioreactor. Vol. 102, *Proceedings of the National Academy of Sciences of the United States of America*. 2005. p. 11450–5.
7. Mangialardi G, Cordaro A, Madeddu P. The bone marrow pericyte: an orchestrator of vascular niche. *Regen Med [Internet]*. 2016 Nov 25;11(8):883–95. Available from: <https://doi.org/10.2217/rme-2016-0121>
8. Holtrop ME. The ultrastructure of bone. *Ann Clin Lab Sci*. 1975;5(4):264–71.
9. Subrata P. Mechanical properties of biological materials. In: *Design of artificial human joints & organs*. New York: Springer US; 2014. p. 23–40.
10. Bankoff ADP. Biomechanical characteristics of the bone. In: Goswami T, editor. *Human musculoskeletal biomechanics [Internet]*. InTech; 2012. p. 61–86. Available from: <http://www.intechopen.com/books/human-musculoskeletal-biomechanics/biomechanical-characteristics-of-thebone>
11. Ruzzkowski I. Biomehanika u ortopediji. In: Pećina M, editor. *Ortopedija*. Zagreb: JUMENA; 1979. p. 9–28.
12. Mayer SW, Joyner PW, Almekinders LC, Parekh SG. Stress fractures of the foot and ankle in athletes. Vol. 6, *Sports Health*. Los Angeles: Sage; 2014. p. 481–91.

13. Pećina M i sur. Ortopedija. 3rd ed. Zagreb: Naklada Ljevak; 2004. 111 p.
14. Bukvić N. Opća traumatologija. In: Kvesić A et al., editor. Kirurgija. Medicinska naklada; 2016. p. 629–48.
15. Ruedi TP, Murphy WM, editors. AO Principles of Fracture Management. Stuttgart-New York: Thieme; 2000. 864 p.
16. Schatzker J. Principles of internal fixation. In: Schatzker J, Tile M, editors. The rationale of operative fracture care. 3rd ed. Berlin-Heidelberg-New York: Springer; 2005. p. 3–33.
17. Hančević J, Antoljak T, Mikulić D, Žanić-Matanić D, Korač Ž. Lomovi i iščašenja. Jastrebarsko: Naklada Slap; 1998. 430 p.
18. Arazi M, Canbora MK. Fracture healing. In: Korkusuz F, editor. Musculoskeletal research and basic science. Cham etc.: Springer; 2016. p. 323–41.
19. OpenStax. Stages of fracture repair [Internet]. [cited 2017 Sep 7]. Available from: <http://cnx.org/contents/FPtK1zmf@6.27:no74XEM7@3/Fractures-Bone-Repair>
20. Sfeir C, Ho L, Doll BA, Azari K, Hollinger JO. Fracture repair. In: Lieberman JR, Friedlaender GE, editors. Bone regeneration and repair: biology and clinical applications. Totowa: Humana Press; 2005. p. 21–44.
21. Marsell R, Einhorn TA. The biology of fracture healing. Vol. 42, Injury. 2011. p. 551–5.
22. Claes LE, Heigele CA. Magnitudes of local stress and strain along bony surfaces predict the course and type of fracture healing. J Biomech. 1999 Mar;32(3):255–66.
23. Lee R. Hugh Pierce, miner, in hospital, with broken leg caused by slate fall in mine Sept. 4th. Black Mountain Corporation, 30-31 Mines, Kenvir, Harlan County, Kentucky [Internet]. [cited 2017 Sep 5]. Available from: https://commons.wikimedia.org/wiki/File:Hugh_Pierce,_miner,_in_hospital,_with_broken_leg_caused_by_slate_fall_in_mine_Sept._4th._Black_Mountain_Corporation..._-_NARA_-_541254.jpg#filelinks
24. Mazzocca AD, Caputo AE, Browner BD, Mast JW, Mendes MW. Principles of internal fixation. In: Browner BD, Jupiter JB, Levine AM, Trafton PG, editors. Skeletal trauma. 3rd ed. Philadelphia: Saunders; 2003. p. 204–47.

25. Pollak AN, Ziran BH. Principles of external fixation. In: Browner BD, Jupiter JB, Levine AM, Trafton PG, editors. *Skeletal trauma*. 3rd ed. Philadelphia: Saunders; 2003. p. 179–94.
26. Ruszkowski I. Loše srasli prijelomi, nesrasli prijelomi i pseudoartroze. In: Pećina M, editor. *Ortopedija*. Zagreb: JUMENA; 1979. p. 197–200.
27. Brinker MR. Nonunions: evaluation and treatment. In: Browner BD, Jupiter JB, Levine AM, Trafton, editors. *Skeletal trauma*. 3rd ed. Philadelphia: Saunders; 2003. p. 507–604.
28. Schenk RK. Biology of fracture repair. In: Browner BD, Jupiter JB, Levine AM, Trafton PG, editors. *Skeletal trauma*. 3rd ed. Philadelphia: Saunders; 2003. p. 29–73.
29. Zura R, Xiong Z, Einhorn T, Watson JT, Ostrum RF, Prayson MJ, et al. Epidemiology of Fracture Nonunion in 18 Human Bones. *JAMA Surg*. 2016 Nov;151(11):e162775.
30. Lindaman LM. Bone healing in children. *Clin Podiatr Med Surg*. 2001 Jan;18(1):97–108.
31. Lu C, Hansen E, Sapozhnikova A, Hu D, Miclau T, Marcucio RS. Effect of age on vascularization during fracture repair. Vol. 26, *Journal of orthopaedic research : official publication of the Orthopaedic Research Society*. 2008. p. 1384–9.
32. Uthoff HK. Fracture healing. In: Gustilo RB, Kyle RF, Tempelman DC, editors. *Fractures and dislocations*. St. Louis: Mosby; 1993.
33. Babu S, Sandiford NA, Vrahas M. Use of Teriparatide to improve fracture healing: What is the evidence? Vol. 6, *World Journal of Orthopedics*. 2015. p. 457–61.
34. Virk MS, Lieberman JR. Biologic adjuvants for fracture healing. Vol. 14, *Arthritis Research & Therapy*. 2012. p. 225.
35. Eschle D, Aeschlimann AG. Is Supplementation of Vitamin D Beneficial for Fracture Healing? A Short Review of the Literature. Vol. 2, *Geriatric Orthopaedic Surgery & Rehabilitation*. Sage CA: Los Angeles, CA; 2011. p. 90–3.
36. Aspenberg P. Drugs and fracture repair. *Acta Orthop*. 2005 Jan 1;76(6):741–8.
37. Mirza F, Canalis E. Secondary osteoporosis: pathophysiology and management. Vol. 173, *European journal of endocrinology / European Federation of Endocrine Societies*. 2015. p. R131-51.

38. Waters R V, Gamradt SC, Asnis P, Vickery BH, Avnur Z, Hill E, et al. Systemic corticosteroids inhibit bone healing in a rabbit ulnar osteotomy model. *Acta Orthop Scand*. 2000 Jun;71(3):316–21.
39. Pountos I, Georgouli T, Calori GM, Giannoudis P V. Do Nonsteroidal Anti-Inflammatory Drugs Affect Bone Healing? A Critical Analysis. Vol. 2012, *The Scientific World Journal*. 2012.
40. Pearson RG, Clement RGE, Edwards KL, Scammell BE. Do smokers have greater risk of delayed and non-union after fracture, osteotomy and arthrodesis? A systematic review with meta-analysis. Vol. 6, *BMJ Open*. BMA House, Tavistock Square, London, WC1H 9JR; 2016.
41. Hernigou J, Schuind F. Smoking as a predictor of negative outcome in diaphyseal fracture healing. Vol. 37, *International Orthopaedics*. Berlin/Heidelberg; 2013. p. 883–7.
42. Kristensson H, Lunden A, Nilsson BE. Fracture incidence and diagnostic roentgen in alcoholics. *Acta Orthop Scand*. 1980 Apr;51(2):205–7.
43. Williams G, Daly M, Proude EM, Kermode S, Davis M, Barling J, et al. The influence of alcohol and tobacco use in orthopaedic inpatients on complications of surgery. *Drug Alcohol Rev*. 2008 Jan;27(1):55–64.
44. Day TF, Guo X, Garrett-Beal L, Yang Y. Wnt/beta-catenin signaling in mesenchymal progenitors controls osteoblast and chondrocyte differentiation during vertebrate skeletogenesis. *Dev Cell*. 2005 May;8(5):739–50.
45. Lauing KL, Roper PM, Nauer RK, Callaci JJ. Acute alcohol exposure impairs fracture healing and deregulates β -catenin signaling in the fracture callus. Vol. 36, *Alcoholism, clinical and experimental research*. 2012. p. 2095–103.

6. ŽIVOTOPIS

Tihana Plavšić rođena je 14. studenoga 1992. u Osijeku gdje završava Osnovnu školu Vijenac i III. gimnaziju. Godine 2011. upisala je Stomatološki fakultet Sveučilišta u Zagrebu. Služi se engleskim jezikom.