

Oralni lichen pemphigoides

Vrdoljak, Martina

Master's thesis / Diplomski rad

2015

Degree Grantor / Ustanova koja je dodijelila akademski / stručni stupanj: **University of Zagreb, School of Dental Medicine / Sveučilište u Zagrebu, Stomatološki fakultet**

Permanent link / Trajna poveznica: <https://um.nsk.hr/um:nbn:hr:127:688040>

Rights / Prava: [Attribution-NonCommercial-NoDerivs 3.0 Unported / Imenovanje-Nekomercijalno-Bez prerada 3.0](#)

Download date / Datum preuzimanja: **2024-12-27**



Repository / Repozitorij:

[University of Zagreb School of Dental Medicine Repository](#)



SVEUČILIŠTE U ZAGEBU
STOMATOLOŠKI FAKULTET

Martina Vrdoljak

ORALNI LICHEN PEMPHIGOIDES

DIPLOMSKI RAD

Zagreb, srpanj 2015.

Rad je ostvaren na Zavodu za Oralnu medicinu Stomatološkog fakulteta Sveučilišta u Zagrebu.

Voditelj rada je prof.dr.sc. Ivan Alajbeg sa Stomatološkog fakultet Sveučilišta u Zagrebu.

Lektor hrvatskog jezika je Nikica Torbica, magistar edukacije hrvatskog jezika i povijesti.

Lektor engleskog jezika je Una Šijan, diplomirani profesor engleskog jezika i pedagogije.

Rad sadrži: 31 stranicu

18 slika

1 CD

*Zahvaljujem se mentoru, prof.dr.sc Ivanu Alajbegu, na pomoći
prilikom izrade ovog rada.*

*Hvala mojoj obitelji i svim divnim ljudima oko mene koji su mi
pomogli da dođem do ovog trenutka.*

SADRŽAJ

1.0. UVOD.....	1
2.0. SVRHA RADA.....	2
3.0. EPIDEMIOLOGIJA.....	3
4.0. ETIOLOGIJA.....	4
5.0. KLINIČKA SLIKA.....	5
6.0. DIJAGNOSTIKA.....	11
6.1. HISTOLOGIJA.....	11
6.2. DIREKTNA I INDIREKTNA IMUNOFLUORESCENCIJA.....	13
6.3. MAPIRANJE PREKLAPANJA ANTIGENA FLUORESCENCIJOM.....	15
6.4. CILJNI ANTIGEN.....	17
7.0. PRIKAZ SLUČAJA.....	18
8.0. RASPRAVA.....	22
9.0. ZAKLJUČAK.....	25
10.0. SAŽETAK.....	26
11.0. SUMMARY.....	27
12.0. LITERATURA.....	29
13.0. ŽIVOTOPIS.....	31

POPIS OZNAKA I KRATICA

LPP – lichen planus pemphigoid

LP – lichen planus

BP – bulozni pemphigoid

MPP – cikatrizacijski „mucose membrane“ pemphigoid

HMG-CoA - 3-hidroksi-3-metilglutaril-koenzim A

ACE - angiotenzin konvertirajući enzim

Ig – imunoglobulin

DIF – direktna imunoflorescencija

IIF – indirektna imunoflorescencija

1.0. UVOD

Lichen planus pemphigoides (LPP) je rijetka, stečena imunobulozna bolest iz obitelji pemfigoida koja klinički i histopatološki pokazuje elemente lihen planusa (LP) i elemente buloznog (BP) ili cikatrizacijskog pemfigoida (engl. „mucose membrane pemphigoid“, MPP), ovisno o tome zahvaća li bolest kožu ili sluznice (1).

To je bolest koju najčešće pronalazimo kod odraslih osoba, u kojoj se mjehuri i erozivne lezije pojavljuju na ili oko postojećih lezija mukokutanog LP-a (1).

Kožne lezije imaju oblik čvrstih bula, pretežito na gornjim i donjim ekstremitetima. Većinom se pojavljuju unutar razdoblja od 8,3 mjeseca nakon pojave prvih kožnih lezija kožnog LP-a (1)

Kožni se LP pojavljuje u obliku pruritičnih, papularnih, poligonalnih plakova, često s čipkastim Wickhamovim strijama. U usnoj se šupljini LP pojavljuje kao bijela mreža nalik na čipku koja je obično simetrična i bilateralna. Histološki kriteriji za oralni LP uključuju hiperkeratozu, varirajuće debljine epitela, koloidna tijela u epitelu, degeneraciju stanica bazalnog sloja i limfocitne nakupine u obliku vrpce. (1).

Kožni BP se klinički očituje čvrstim kožnim bulama s ljuštenjem i pruritičnim erozijama na eritematoznoj podlozi i uključuje oralnu sluznicu u do 30% slučajeva (1).

MMP je najčešći autoimuni vezikulobulozni poremećaj u usnoj šupljini i očituje se kao deskvamativni gingivitis s erozijama i ulceracijama, ali se osim na gingivi bule i erozije mogu uočiti i na drugim dijelovima sluznice usne šupljine (1).

Klasična histološka slika BP-a i MMP-a uključuje subepitelnu bulu ili razvajanje s varijabilnim kroničnim upalnim infiltratom koji u slučaju BP-a obično sadrži mnogo eozinofila (1).

2.0. SVRHA RADA

Cilj ovog rada je prikazati neka od saznanja o ovoj, do sada razmjerno nepoznatoj bolesti te na koji način je ona povezana s ostalim, puno poznatijim autoimunim bolestima poput LP-a i BP-a/MMP-a, odnosno postoje li razlike među entitetima (npr., između „lihenskog pemfigoida“ i „pemfigoidnog lihena“, oralnog, kutanog ili kombiniranog), ili je riječ o jedinstvenoj bolesti.

3.0. EPIDEMIOLOGIJA

U svijetu je zabilježeno tek manje od 80 slučajeva kutanog lichen planus pemphigoidesa (LPP). Od tog su broja u 27 slučajeva bile prisutne oralne lezije koje su potvrđene direktnom imunofluorescencijom kao lezije LPP-a (1).

Od 27 zabilježenih slučajeva, 8 je bilo muškaraca, a 19 žena (1:2.4). Prosječna starost oboljelih je 47 godina (1).

Prosječno vrijeme razvoja lezija LPP-a na već postojećim lichena planusa iznosi od približno 10 tjedana pa sve do 17 godina (1).

Kod djece je pojava LPP-a iznimno rijetka, zabilježeno je tek 15 slučajeva u literaturi. U djetinjstvu je omjer između dječaka i djevojčica 3:1(2). Prosječna dob oboljele djece je 11 godina, s tim da je najmlađe dijete sa zabilježenom bolešću imalo tek 2 godine (3).

4.0. ETIOLOGIJA

LPP se većinom smatra idiopatskom bolešću. Međutim, zabilježeni su slučajevi pojave bolesti nakon tretiranja bolesnika određenim lijekovima (4). Simvastatin, inhibitor HMG-CoA reduktaze, lijek koji se koristi za liječenje primarne hiperkolesterolemije i miješane hiperlipidemije, povezan je s mogućom pojavom LPP-a (5,6). Kaptopril, ACE inhibitor često korišten u liječenju hipertenzije, također je potvrđen kao mogući uzrok pojave bolesti (7,8). Furosemid (diuretik), Cinarizin (antihistaminik), antituberkulotici i fototerapija samo su još neki od lijekova koje se povezuje s ovom bolešću (4).

Prije nekoliko godina se u literaturi pojavio i slučaj gdje je pokazana sumnja da je slučaj LPP uzrokovan i lijekom za mršavljenje, a zabilježeni su i slučajevi pojave bolesti nakon infekcije virusom Varicella-Zoster kao i slučajevi povezanosti s unutarnjim malignostima poput limfoma (4, 9, 10, 11).

U studiji objavljenoj 2011. godine prikazan je slučaj LPP-a nastalog uslijed liječenja psorijaze fototerapijom. Smatra se da je kod tog bolesnika fototerapija uzrokovala oštećenje bazalnih keratinocita antitijelima te da je bolest zbog toga progredirala u LPP (12).

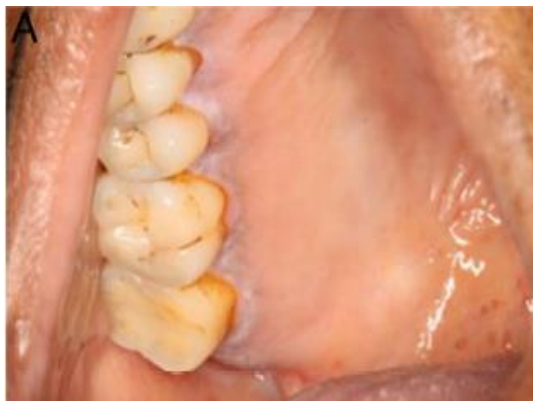5.0. KLINIČKA SLIKA

Za LPP se za sada sa sigurnošću može reći jedino da on nema tipičnu kliničku sliku i upravo je to jedan od elemenata koji otežavaju njegovu sistematizaciju i dijagnostiku.

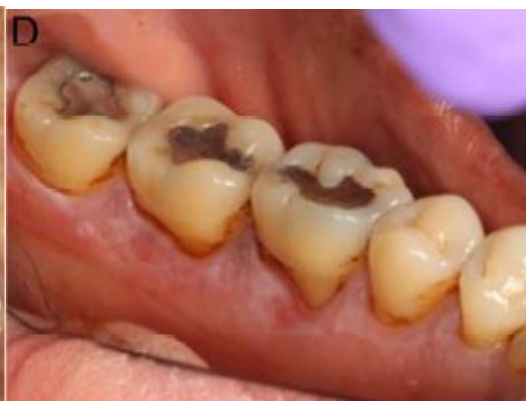U seriji slučajeva Sultana, Stojanova i suradnika, objavljenoj 2015. godine, rečeno je da LPP oralno najčešće zahvaća gingivu i bukalnu sluznicu. Opisani slučajevi oralnih lezija najčešće odgovaraju slici oralnog lihena planusa s bijelim retikularnim plakovima (Wickhamove strije), papulama te eritematoznim erozivnim i ulcerativnim lezijama na bukalnoj i vestibularnoj sluznici (1).

U tom su radu prikazane kliničke slike četiriju pacijenata, od kojih je samo jedan imao prisutne i kožne lezije, a kod ostala tri pacijenta lezije su bile ograničene samo na oralnu sluznicu.

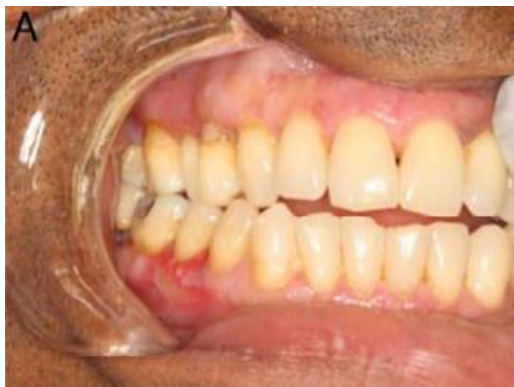Prvi pacijent je imao i genitalne lezije, a u kliničkoj slici oralne sluznice bile su vidljive Wickhamove strije s postupalnom hipermelanozom na nepčanoj gingivi desne strane (Slika 1.) kao i strije udružene s blagim eritemom na lingvalnoj gingivi lijeve strane mandibule (Slika 2.). Na mandibularnoj bukalnoj gingivi desne strane i maksilarnoj lijeve bile su prisutne ulceracije i eritem kao i ulkus na lingvalnoj gingivi desne strane mandibule (Slika 3. i 4.) (1).



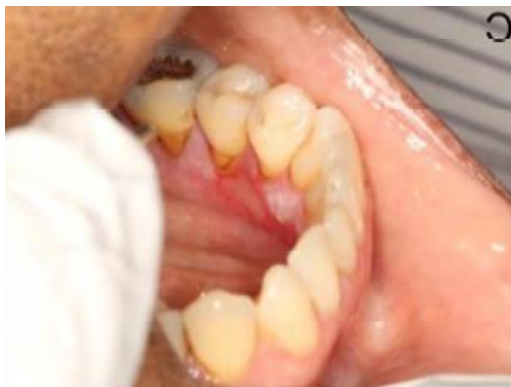Slika 1. Wickhamove strije s postupalnom melanozom na nepčanoj gingivi. Preuzeto: (1).



Slika 2. Wickhamove strije s eritemom lingvalne gingive. Preuzeto: (1).

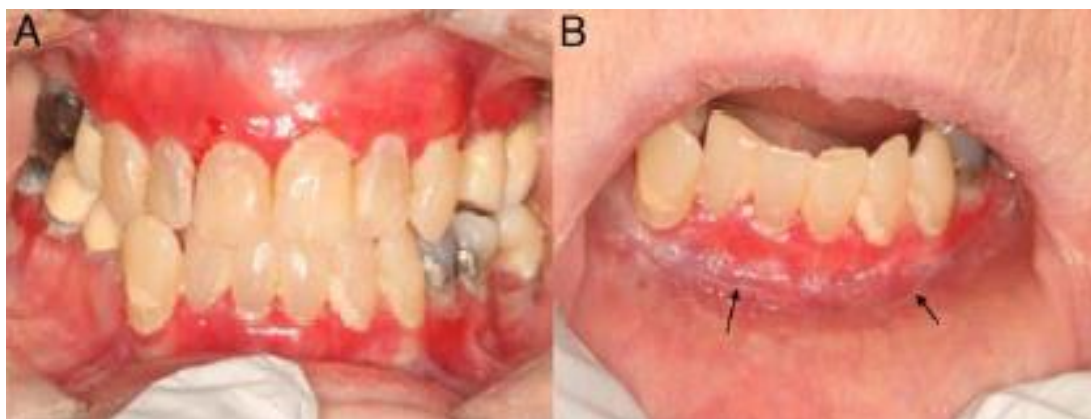

Slika 3. Ulceracije i eritem bukalne gingive mandibule. Preuzeto: (1).



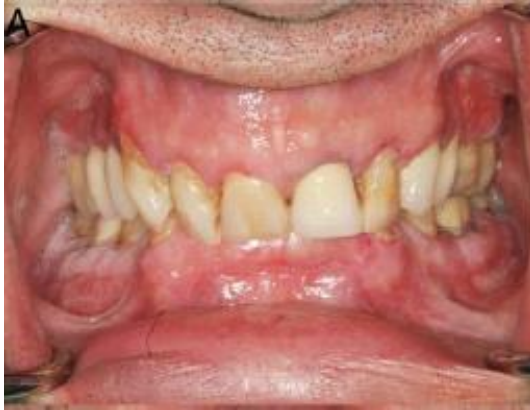Slika 4. Ulceracija lingvalne gingive. Preuzeto: (1).

Drugi pacijent nije imao kožnih lezija, a intraoralno na labijalnoj pričvrstnoj gingivi maksile i mandibule bio je vidljiv intenzivan i difuzan eritem zajedno s ulceracijama veličine od 2 do 6mm u vestibulumu na bukalnoj gingivi (Slika 5.).

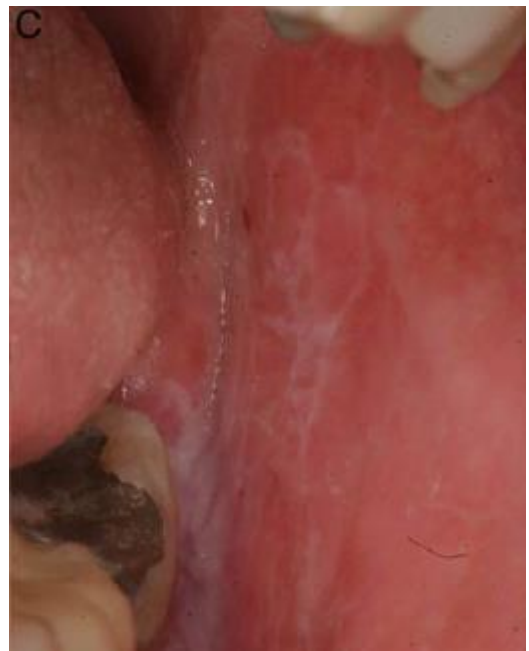

Slika 5. Difuzan eritem na pričvrstnoj gingivi. Preuzeto: (1).

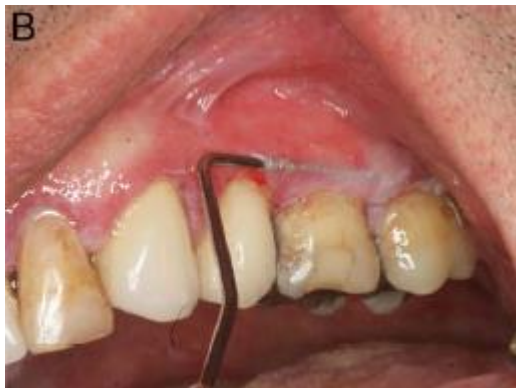Kod trećeg su pacijenta bile prisutne Wickhamove strije na bukalnoj sluznici i pričvrstnoj gingivi (Slika 6.). Također, bile su vidljive višestruke ulceracije i flacidne bule na pričvrstnoj gingivi, kao i hiperkeratoza i difuzan eritem (Slika 7. i 8.). Kožne lezije nisu bile prisutne.



Slika 7. Hiperkeratoza i difuzan eritem pričvrzne gingive. Preuzeto: (1).

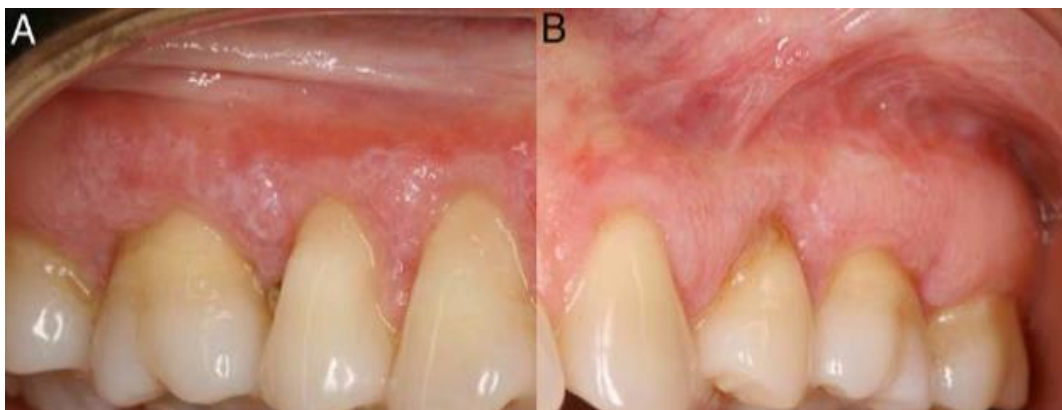

Slika 6. Wickhamove strije bukalne sluznice. Preuzeto: (1).



Slika 8. Bula na pričvrstnoj gingivi
Preuzeto: (1).

Kod četvrtog je pacijenta intraoralni pregled pokazao fino retikulirane keratotične strijacije na maksilarnoj i mandibularnoj pričvrstnoj gingivi s blagim difuznim eritemom, više izraženim na maksilarnoj gingivi (Slika 9.) (1).

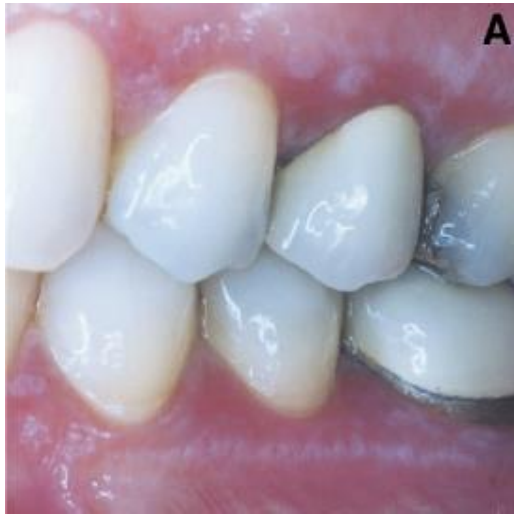

Slika 9. Wickhamove strije s eritemom na labijalnoj gingivi maksile.

Preuzeto: (1).

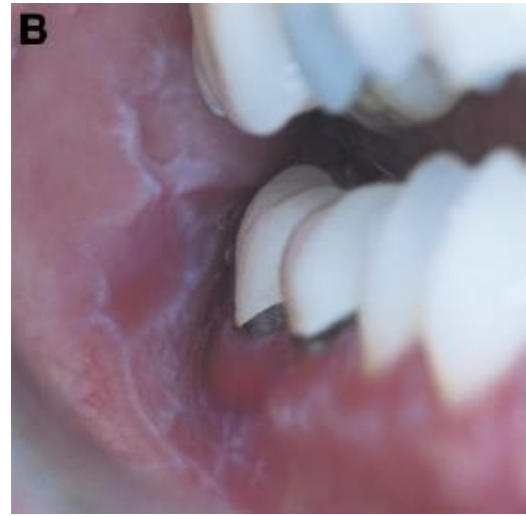
U prikazu slučaja LPP-a objavljenom 2007. godine autora Solomona, Helma i suradnika zabilježena je prisutnost linearnih eritema u području marginalne gingive u području maksilarnih sjekutića te bukalne sluznice premolarne i molarne regije koji se izmjenjuju s linearnim bijelim područjima pričvrstne i fokalnim interdentalne gingive. (Slika 10.) (13).

Lingvalna marginalna gingiva premolarne i molarne regije kao i područje maksilarnih tubera pokazuju u nekim slučajevima fokalne diskretne erozije s bijelim rubnim dijelovima i bijelim retikularnim strijama (Slika 11.) (13).



Slika 10. Linearna eritematozna i bijela područja na gingivi lijevog maksilarnog i mandibularnog premolarnog i molarnog područja

Preuzeto: (13).



Slika 11. Bijele strije na graničnim dijelovima eritematoznih područja na desnom pterigomandibularnom nastavku.

Preuzeto: (13).

6.0. DIJAGNOSTIKA

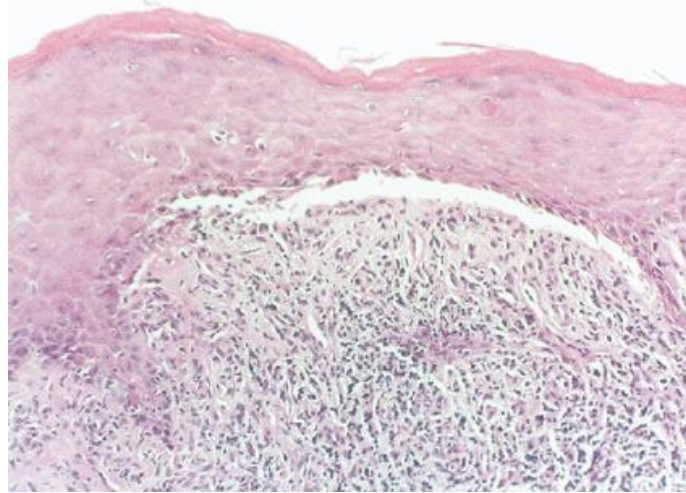
S obzirom na nejasnu kliničku sliku, za dijagnozu LPP-a potrebni su histološki nalazi, rezultati direktne (DIF) i indirektne imunofluorescencije (IIF), a po mogućnosti i rezultati mapiranja antigena fluorescencijskim preklapanjem („engl. „Fluoresceine overlay antigen mapping“). Dodatne informacije pri dijagnostici LPP-a koji zahvaća i kožu i sluznicu može nam dati analiza ciljanog antigena s kojim reagiraju autoantitijela u LLP-u (14).

6.1. HISTOLOGIJA

Uzima se biopsija zahvaćenog tkiva te se fiksira u 10% formalinu. Uzorak se boja hematoksilinom i eozinom.

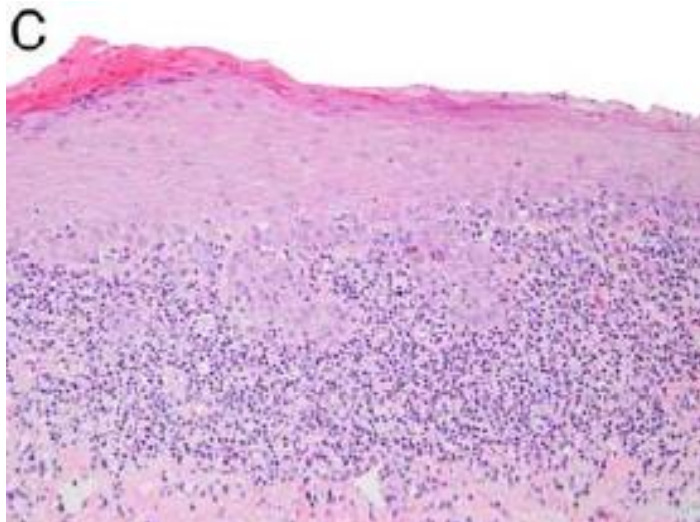
Mikroskopskom analizom uzorka s blagim povećanjem vidi se hiperparakeratoza, koloidna tijela, zadebljanje sloja granularnih stanica i nazupčeni izgled epitelnih produljaka (izgled zubaca pile) te fokalna zadebljanja bazalne membrane. Prisutna su diskretna područja epitelnog razdvajanja od vezivnog tkiva i umjerena infiltracija u obliku vrpce lamine proprije limfocitima. Analiza mikroskopom veće jačine pokazuje hidropsku degeneraciju bazalnog sloja (Slika 12. i 13.).

Histološki nalazi ispunjavaju kriterije za LP i odgovaraju rezultatima histološke analize većine opisanih slučajeva LPP-a u literaturi (13).



Slika 12. Histološki nalaz; hiperparakeratoza, nazubljeni izgled epitelnih produljaka, nakupine limfocita ispod bazalne membrane; povećanje 10x.

Preuzeto: (13).



Slika 13. Histološki nalaz: hiperparakeratoza, degeneracija bazalog sloja, umjerena „vrpčasta“ limfocitna infiltracija. Uzorak bojan hematoksilinom I eozinom, povećanje 200x. Preuzeto: (1).

6.2. DIREKTNA I INDIREKTNA IMUNOFLUORESCENCIJA

Uzimaju se biopsije normalnog nezahvaćenog (perilezijskog) tkiva. Direktna imunofluorescencija se radi standardnom tehnikom koristeći fluorescentnu tvar izotiocijanat, konjugirani anti-ljudski imunoglobulin G (IgG), IgA i IgM, fibrinogen i komplement komponente C3 antitijela (13).

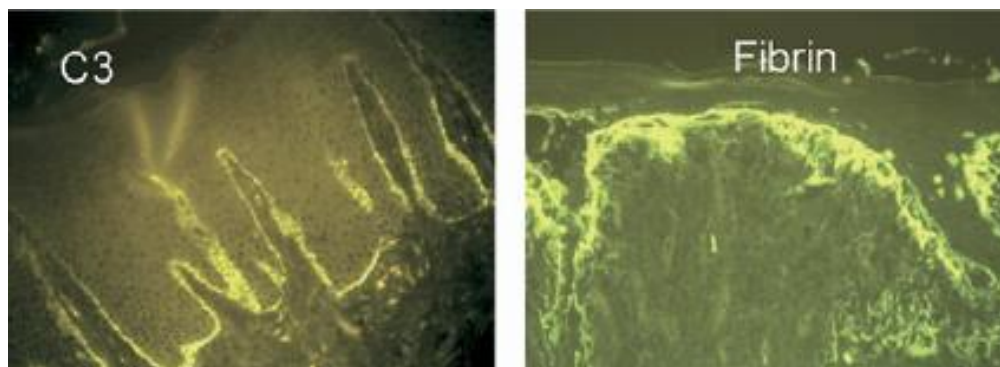
Za indirektnu imunofluorescenciju se uzimaju kriostatske sekcije normalne i 1,0 M natrijevim kloridom dijeljene kože („salt-split“), supstrati majmunskog i svinjskog jednaka te se primjenjuje standardna tehnika bojanja anti-ljudskog IgG i monoklonskog anti-ljudskog IgG4 antitijela s fluorescin izotiocijanatom (13).

Indirektna imunofluorescencija se radi s pacijentovim serumom u razrijeđenju od 1:10 i s pacijentovim serumom pomiješanim s 50% zasićenim amonijevim sulfatom u odnosu 1:1 (13).

U prikazu slučaja Solomona i suradnika, objavljenom 2007. godine direktna imunofluorescencijska mikroskopija normalne sluznice pokazala je linearne depozite IgG i komponente C3 u bazalnoj membrani. Na uzorku lezije bili su prisutni fibrinski depoziti na spoju epitela i lamine proprije i linearni depoziti IgG uzduž bazalne membrane (Slika 14.). Indirektnom imunofluorescencijom nisu otkrivena cirkulirajuća antitijela na antigene bazalne membrane (13).

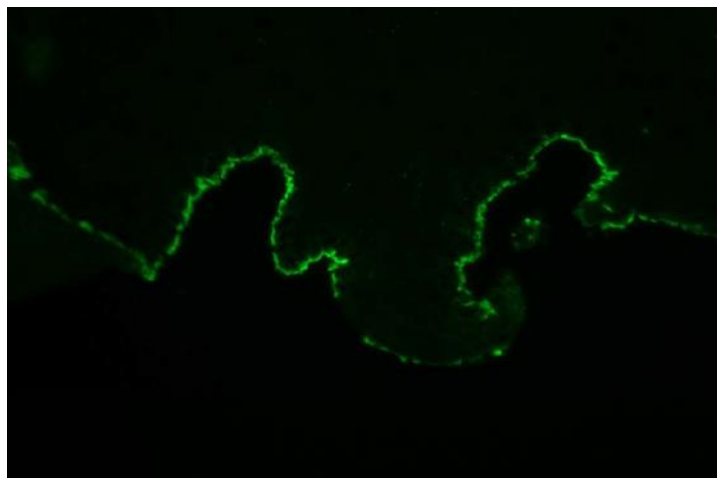
Ovi rezultati DIF odgovaraju rezultatima cikatrizacijskog pemfigoida (linearni depoziti IgG ili komplementa uzduž bazalne membrane) i lichen planusa (fibrinski

linearni depoziti na bazalnoj membrani). Nepronalazak cirkulirajućih antitijela bazalne membrane nije neobičan s obzirom da se ona pronađu samo u 50 do 66% slučajeva pemfigoida (13).



Slika 14. Direktna imunofluorescencija pokazuje linearne depozite komponente C3 komplementa duž bazalne membrane i depozite fibrina na spoju epitela i lamine proprije. Preuzeto: (13).

Rezultati DIF u 4 slučaja LPP-a prikazanih u znanstvenom radu Sultana, Stojanova i suradnika pokazali su linearne depozite IgG, IgA i C3 duž bazalne membrane što odgovara nalazu cikatrizacijskog pemfigoida (Slika 15.) (1).



Slika 15. Direktna imunofluorescencija pokazuje linearne depozite IgG duž bazalne. Preuzeto: (1).

6.3. MAPIRANJE ANTIGENA FLUORESCENCIJSKIM PREKLAPANJEM

Mapiranje antigena fluorescencijskim preklapanjem je dvostruka imunooznačavajuća tehnika koja se koristi za obilježavanje in vivo vezanih autoantitijela i poznatih markera bazalne membrane na bioptičkom uzorku. Kao markeri bazalne membrane korišteni su β 4 integrin (marker hemidezmosoma i gornje lamine lucide), laminin-5 (marker spoja lamine lucide i lamine dense), kolagen tipa IV (marker lamine dense), kolagen tipa VII (marker sidrećih fibrila ispod donje lamine dense).

Na kratko su vrijeme, kriosekcije su pripremljene i inkubirane s monoklonskim antitijelima usmjerenim na poznate komponente bazalne membrane (β 4 integrin, laminin-5, kolagen tipa IV ili kolagen tipa VII) ili sa slinom pomiješanom s fosfatima (negativna kontrola). Dodatna inkubacija kriosekcija je napravljena s mješavinom fluoresceinskog izotiocijanata konjugiranog kozjim anti-ljudskim IgG i Cy5 konjugiranim zečijim anti-mišjim sekundarnim antitijelima (13).

Za promatranje slajdova se koristi trodimenzionalni prikaz pomoću konfokalnog sustava prikaza slika skeniranih kripton-argonskim laserom valne duljine od 488 do 637 nm i mikroskop, kao i software za analizu snimaka. Konfokalno lasersko skeniranje ima bolju moć razlučivanja jer prikuplja fluorescentne signale u 3 dimenzije duž x,y i z osi. Računalni se software koristi za prikupljanje i bojanje monokromatskih slika. Zelena je boja primjenjena na in vivo vezana autoantitijela, a crvena boja za markere bazalne membrane. Software tada superponira zelene i crvene slike što rezultira žutom bojom ako su antitijela lokalizirana na istom području kao i određeni markeri te izračunava korelacijski koeficijent, mjeru kolokalizacije (13).

Korelacijski koeficijent signala od in vivo vezanih IgG i svakog od poznatih markera bazalne membrane u prikazu slučaja Solomona i suradnika iznosio je 0.97 što označava blisku lokalizaciju pacijentovih in vivo vezanih antitijela i β 4 integrina (maksimalni je 1.00). Niži faktori između pacijentovih IgG i ostalih markera indiciraju da nisu lokalizirani blizu jedni drugima (13).

Rezultati ove analize govore da je lokalizacija in vivo vezanih antitijela jednaka onoj $\beta 4$ integrina, markera hemidezmosoma i gornje lamine lucide, što je također i lokalizacija antigena buloznog pemphigoida (13).

6.4. CILJNI ANTIGEN

Ako su uz lezije na sluznici prisutne i kožne lezije, dodatnu pomoć u dijagnostici može nam donijeti analiza ciljanog antigena s kojim reagiraju autoantitijela u LLP-u. Antitijela su u buloznom pemphigoidu usmjerena na dva hemidezmosomalna proteina BP180 i BP230. BP230 se nalazi unutar hemidezmosomalnog intracelularnog plaka, dok je BP180 transmembranski glikoprotein s dugim ekstracelularnim repom koji se proteže preko lamine lucide bazalne membrane (14).

Metodama imunoblotinga i imunoenzimskim testom (ELISA) omogućena je detekcija anti-BP180 autoantitijela u serumu BP-a ili LPP-a pacijenata kao i detekcije antigenskih mjesta unutar proteina BP180 s kojim autoantitijela mogu reagirati (14).

Serum BP-a dominantno reagira sa setom od 4 epitopa unutar imunodominantne domene NC16A (MCW-0, MCW-1, MCW-2 i MCW-3) proteina BP180. Njih smatramo regijama 1,2 i 3. Kod BP-a nije zabilježena reaktivnost s regijama 4 i 5 (14).

Značajno za razlikovanje BP-a i LPP-a je upravo reaktivnost s regijama domene NC16A s obzirom da serum LPP-a pokazuje reaktivnost s epitopima regije 4 (MCW-4). Kod nekih pacijenata, MCW-4 je bilo jedino antigensko ciljano mjesto unutar domene NC16A dok su kod ostalih bili uključeni epitopi i regije 2 i 3 (14).

7.0. PRIKAZ SLUČAJA

Pacijentica stara 54 godine došla je u travnju 2010. godine na Zavod za Oralnu medicinu Stomatološkog fakulteta u Zagrebu, upućena od svoga stomatologa zbog „upale usne šupljine“.

U anamnezi pacijentica navodi hipertenziju, mumps, sinusitis, disfagiju i trombocitopeniju,

U tijeku je bila dijagnostika i liječenje u Klinici za kožne i spolne bolesti Kliničkog bolničkog centra Šalata pod dijagnozom „Lichen pemphigoides“. Iz medicinske je dokumentacije vidljivo da je pacijentica došla u KBC Šalatu zbog pojave sitnih vezikula nakon čijeg pucanja zaostaju erozije, najprije na gornjim ekstremitetima i vratu, da bi se potom promjene proširile na trup, ekstremitete i vlasište. Učinjena je biospija te je na temelju PHD nalaza dijagnosticirana subepidermalna bulozna

dermatoza. Biopsija je pokazala histološki tip promjena lihenoidnog izgleda, nije bilo elemenata za dijagnozu oblika iz skupine pemfigusa. DIF pretragom bioptata kože utvrđeni su depoziti C3 i C4 smješteni duž epidermodermalne granice.

Pacijentica je bila na prednizonskoj terapiji od 60mg, koja je nakon toga svedena na 15mg.

Intraoralni pregled pokazao je generalizirani deskvamativni gingivitis i mjehur promjera 15 mm na sredini nepca(Slike 16., 17. i 18.).

Izražena je sumnja na cikatrizacijski pemfigoid te je pacijentici uzet uzorak sluznice gingive za PHD i DIF.

Histološki, analiza sluznice je pokazala akantotičan i parakeratotičan višeslojni pločasti epitel ispod kojeg se nalazi izrazito obilan upalni infiltrat koji je građen uglavnom od plazma stanica, a pronađeno je i nešto granulocita od kojih dominiraju eozinofili. Histološki nalaz se uklapa u sliku lihenoidne reakcije.

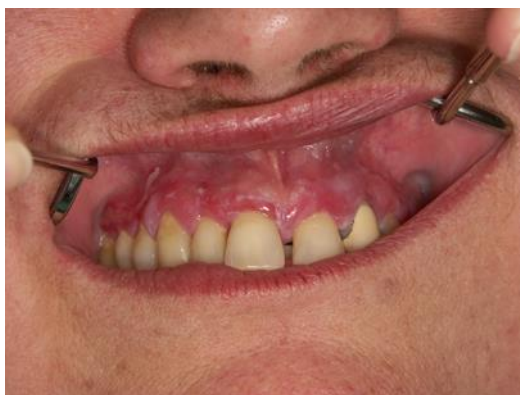DIF pretraga sluznice pokazala je depozite IgG i C3 duž bazalne membrane.

Kao terapija je propisana Beloderm mast (betametazon dipropionat 0,05%), 5xdnevno premazivati zubno meso i upaljena mjesta na nepcu, i Rojazol gel (mikonazol 2%), 4x dnevno 1/3 mjerne žlice promućkati u ustima i progutati tijekom 2 tjedana.

Mjesec dana kasnije pacijentica se vratila s poboljšanjem kliničke slike. Mjehur s nepca više nije prisutan, a erozije su zaostale samo na gingivi zuba 21 i gore desno distalno. Generalizirani deskvamativni gingivitis i dalje je bio prisutan. Terapiji je,

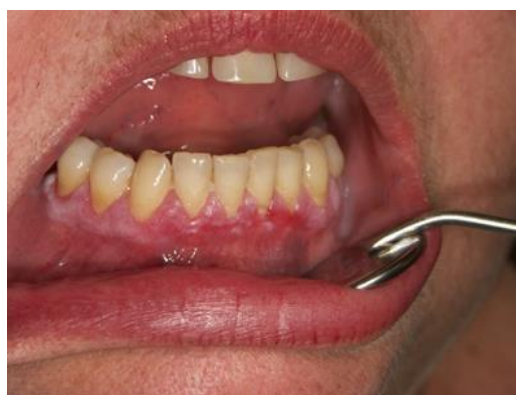uz Beloderm, dodana i Belosept otopina, 2x1 žicu na pola čaše vode, ispirati usta. Pacijentica je u tom cijelom periodu bila na 15mg dekortina te je razvila Mb. Cushing.

Tri mjeseca nakon prvog dolaska pacijentica je posljednji put bila na kontrolnom pregledu te se žalila na subjektivno pogoršanje. Oralni pregled je pokazao nešto mirniju kliničku sliku: deskvamativni gingivitis na obje čeljusti, bez izražene upale, uz naslage koje djeluju kao hiperkeratoza. Na sredini nepca bio je prisutan intaktan mjehur 2x1,5 cm, dok ulceracija i erozija nije bilo. Terapija je nastavljena kao i do tada.



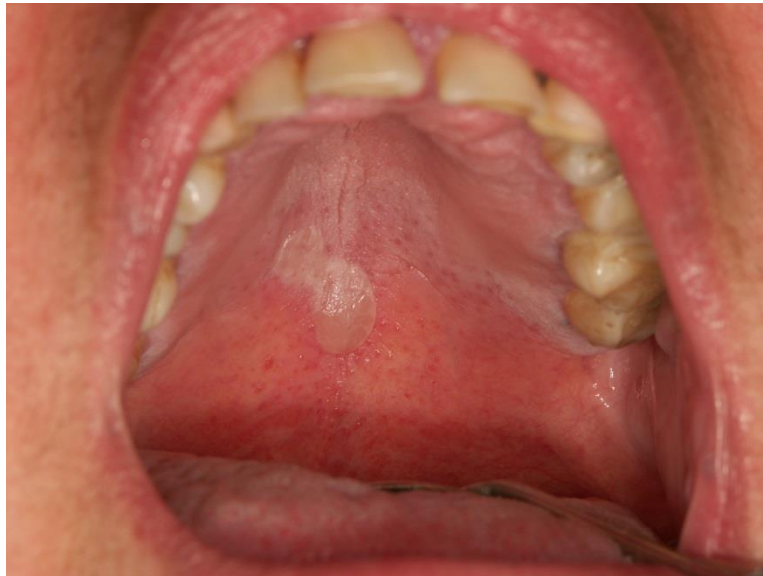Slika 16. Generalizirani
deskvamativni gingivitis

Preuzeto: Izv. Prof. dr. sc. Ivan
Alajbeg



Slika 17. Generalizirani
deskvamativni gingivitis

Preuzeto: Izv. Prof. dr. sc. Ivan
Alajbeg



Slika 18. Mjehur promjera 15mm na nepcu

Preuzeto: Izv. Prof. dr. sc. Ivan Alajbeg

8.0. RASPRAVA

Lichen planus pemphigoides je rijetka imunobulozna bolest koja klinički i histopatološki sadrži značajke lihena planusa te buloznog ili cikatrizacijskog pemfigoida, ovisno zahvaća li bolest kožu ili mukožu.

Dijagnoza LPP-a se temelji na kliničkim, histopatološkim i imunološkim značajkama koje pretpostavljaju istovremenu pojavu lihena planusa te buloznog ili cikatrizacijskog pemfigoida.

Klinički, oralni LPP najčešće zahvaća gingivu i bukalnu sluznicu. Izgled lezija može varirati, ali su obično karakterizirane bijelim strijacijama (Wickhamove strije), erozijama, deskvamativnim gingivitisom, ulceracijama i ponekad bulama.

Histološki nalazi većinom odgovaraju dijagnozi lihena planusa s hiperparakeratozom, zadebljanjem sloja granularnih stanica, nazupčenim izgledom epitelnih produljaka (izgled zubaca pile), umjerenom (kod LP-a može biti i jako naglašena) limfocitnom vrpčastom infiltracijom lamine proprije, te hidropskom degeneracijom bazalnog sloja (13).

Međutim, rezultati direktne imunofluorescencije govore većinom u prilog cikatrizacijskom pemfigoidu s linarnim depozitima C3 i IgG.

Mapiranje antigena preklapanjem može omogućiti je pronalazak točnog mjesta vezanja autoantitijela u području bazalne membrane. U jednom objavljenom slučaju (13) dokazana je reakcija na mjestu jednakom onom $\beta 4$ integrina, markera

hemidezmosoma i gornje lamine lucide, što je također i lokalizacija antigena buloznog pemphigoida.

Dodatne nedoumice u pokušajima sistematizacije i objašnjenja ove bolesti unijelo je otkriće reakcije seruma LPP-a s epitopima regije 4 unutar imunodominantne domene NC16A, što je u suprotnosti sa serumom pemfigoida koji reagira samo sa regijama 1, 2 i 3 (14).

Zbog prije navedenih činjenica, dijagnoza i sistematizacija lihen planus pemfigoidesa unutar skupine oralnih bolesti nije laka.

Iz literature se čini da postoje 3 razvojne teorije:

- koegzistencija dviju bolesti
- jedan poseban patofiziološki entitet
- nije riječ o jedinstvenoj bolesti, nego o velikoj skupini različitih etiopatogenetskih patofizioloških procesa karakterističnih za cikatrizacijski i bulozni pemphigoid u kombinaciji s lihen planusom.

Neke hipoteze govore da je moguće objašnjenje nastanka LPP oštećenje sloja stanica bazalne membrane u lichen planusu dovelo do izlaganja ili alteracije proteina bazalne membrane što je uzrokovalo proizvodnju antitijela protiv tih proteina sa razvitkom stanja koje klinički i imunopatofiziološki slični LPP-u (15). Ova hipoteza je također primjenjiva ako se gleda redoslijed i vrijeme nastanka simptoma. Uobičajeno se

klinički znakovi LP-a pojavljuju nekoliko tjedana ili više godina prije razvoja bula (1,15).

Vrijeme razvoja bolesti se protivi ovako jednostavnom povezivanju LP-a i BP/MMP-a. Naime, prosječna dob pojave LPP-a je u 4. ili 5. desetljeću života dok se BP/MMP pojavljuje prosječno tek u 7. ili 8. desetljeću života. BP se rijetko pojavljuje kod pojedinaca mlađih od 50 godina, a nisu rijetki slučajevi razvoja LPP-a kod djece (1). Još jedan razlog zašto ne bismo smijeli olako povezivati ove tri bolesti je činjenica da se BP razvija kao nešto ozbiljnija bolest sa slabijim odgovorom na terapiju u odnosu na LPP (1). Dodatnu nedoumicu donijelo je i otkriće reaktivnosti LPP-a s epitopima regije 4 unutar NC16A antigena BP180 što nije zabilježeno kod seruma pacijenata s buloznim pemfigoidom (1). Ovo pojačava stajalište da LPP ima jedinstveni ciljni antigen i da je jedinstvena bulozna bolest, različita od BP-a ili MMP-a (1).

9.0. ZAKLJUČAK

Lichen planus pemphigoides je rijetka imunobulozna bolest koja klinički i histopatološki sadrži značajke lihena planusa te buloznog ili cikatrizacijskog pemfigoida, ovisno zahvaća li bolest kožu ili mukožu.

Lezije ove bolesti se za sada još uvijek tretiraju empirijski te se biopsije uzimaju tek ako bolest ne reagira na terapiju. Biopsija je potrebna za donošenje dijagnoze, a terapijska sredstva utječu na njezine rezultate.

Zbog toga je potrebno, s obzirom na nejasnu kliničku sliku, za svaku sumnjivu leziju provesti histološku i imunološku dijagnostiku.

U ovom trenutku, dijagnoza, etiologija i sistematizacija lichen planus pemphigoida neke su od nedoumica na područjima dermatologije i stomatologije. Postoje mnoge hipoteze te argumenti za svaku od njih te je upravo to glavni problem donošenja jedinstvene teorije o nastanku LPP-a te povezanosti oralnih bolesti koje čine kliničku i patofiziološku sliku ove bolesti.

Međutim, za sada postoji premalo zabilježenih i istraženih slučajeva, tek 27 slučajeva s oralnim lezijama u engleskoj literaturi. Dok se ne postigne dovoljna kritična masa slučajeva bolje shvaćanje i sistematizacija ove bolesti nisu mogući.

10.0. SAŽETAK

Lichen planus pemphigoides je rijetka imunobulozna bolest koja klinički i histopatološki sadrži značajke lihen planusa te buloznog ili cikatrizacijskog pemfigoida, ovisno zahvaća li bolest kožu ili mukozu.

Dijagnoza LPP-a se temelji na kliničkim, histopatološkim i imunološkim značajkama koje pretpostavljaju istovremenu pojavu lihen planusa te buloznog ili cikatrizacijskog pemfigoida.

Klinički, oralni LPP najčešće zahvaća gingivu i bukalnu sluznicu. Izgled lezija može varirati, ali su obično karakterizirane bijelim strijacijama (Wickhamove strije), erozijama, deskvamativnim gingivitisom, ulceracijama i ponekad bulama.

Histopatološki, oralni LPP pokazuje značajke lihen planusa i/ili cikatrizacijskog pemfigoida.

Do današnjeg dana, zbog samo 27 slučajeva s oralnim lezijama objavljenih u engleskoj literaturi, nismo u mogućnosti objasniti kompliciran odnos između značajki lihen planusa i značajki cikatrizacijskog pemfigoida u pojavi LPP-a te samim tim, dati mu pripadajuće mjesto u sistematizaciji bolesti usne šupljine.

11.0. SUMMARY

ORAL LICHEN PEMPHIGOIDES

Lichen planus pemphigoids is a rare immunobullous disease which clinically and histopathologically contains the features of lichen planus, and either bullous pemphigoid or mucous membrane pemphigoid, depending on whether it affects the skin or mucosa.

The diagnosis of LPP is based on clinical, histopathologic and immunologic features that suggest the concurrence of both lichen planus and bullous or mucosal membrane pemphigoid.

Clinically, oral LPP most frequently affects the gingiva and buccal mucosa. The appearance of the lesions can vary, but they are usually characterized by white striations (Wickham striae), erosions, desquamative gingivitis, ulcerations, and sometimes bullae.

The histopathology of oral LPP demonstrates either features of lichen planus and/or MMP.

To this day, due to only 27 cases of LPP with oral involvement that have been published in the English literature, we are still unable to determine the complex relationship between features of lichen planus and features of pemphigoid in the

appearance of lichen planus pemphigoid, and therefore give it a proper place in the classification of oral diseases.

12.0. LITERATURA

1. Sultan A1, Stojanov IJ2, Lerman MA3, Kabani S4, Haber J5, Freedman J6 et al. Oral lichen planus pemphigoides: a series of four cases. *Oral Surg Oral Med Oral Pathol Oral Radiol.* 2015 Jul;120(1):58-68.
2. Cohen, D. M., Ben-Amitai, D., Feinmesser, M. and Zvulunov, A. Childhood Lichen Planus Pemphigoides: A Case Report and Review of the Literature. *Pediatric Dermatology* 2009; 26: 569–574.
3. B. Duong, S. Marks, N. Sami, A. Theos. Lichen planus pemphigoides in a 2-year-old girl: response to treatment with methotrexate. *J. Am. Acad. Dermatol.* 2012; 67(4):154–156
4. Farshchian M, Rahmatpour G. Lichen planus pemphigoides: A case report. *Iran J Dermatol.* 2011; 14: 32-4.
5. Stoebner PE1, Michot C, Ligeron C, Durand L, Meynadier J, Meunier L. Simvastatin-induced lichen planus pemphigoides. *Ann Dermatol Venereol.* 2003 Feb;130(2 Pt 1):187-90.
6. Drugs.com [Internet]. Zyrtec Information from Drugs.com; c2000-10 [Updated: 2010 April 16; Cited: 2010 October 8]. Available from: <http://www.drugs.com/simvastatin.html>
7. Ben Salem C1, Chenguel L, Ghariani N, Denguezli M, Hmouda H, Bouraoui K. Captopril-induced lichen planus pemphigoides. *Pharmacoepidemiol Drug Saf.* 2008 Jul;17(7):722-4.

8. Drugs.com [Internet]. Zyrtec Information from Drugs.com; c2000-10 [Updated: 2010 April 16; Cited: 2010 October 8]. Available from: <http://www.drugs.com/captopril.html>
9. Rosmaninho A1, Sanches M, Oliveira A, Alves R, Selores M. Lichen planus pemphigoides induced by a weight reduction drug. *Cutan Ocul Toxicol*. 2011 Dec;30(4):306-8.
10. İlknur T1, Akarsu S, Uzun S, Özer E, Fetil E. Heterogeneous disease: a child case of lichen planus pemphigoides triggered by varicella. *J Dermatol*. 2011 Jul;38(7):707-10.
11. Eleasar J. Feuerman, MD; Miriam Sandbank, MD. Lichen Planus Pemphigoides With Extensive Melanosis; Occurrence in a Patient With Malignant Lymphoma. *Arch Dermatol*. 1971;104(1):61-7.
12. Chan WMM, Lee JSS, Theng CST, Chua SH, Oon HWB. Narrowband UVB-induced lichen planus pemphigoides. *Dermatol Reports* 2011; 3(3):e43
13. Solomon LW1, Helm TN, Stevens C, Neiders ME, Kumar V. Clinical and immunopathologic findings in oral lichen planus pemphigoides. *Oral Surg Oral Med Oral Pathol Oral Radiol Endod*. 2007 Jun;103(6):808-13.
14. Zillikens D1, Caux F, Mascaro JM, Wesselmann U, Schmidt E, Prost C, Callen JP, Bröcker EB, Diaz LA, Giudice GJ. Autoantibodies in lichen planus pemphigoides react with a novel epitope within the C-terminal NC16A domain of BP180. *J Invest Dermatol*. 1999 Jul;113(1):117-21.
15. Allen CM, Camisa C, Grimwood R. Lichen planus pemphigoides: report of a case with oral lesions. *Oral Surg Oral Med Oral Pathol*. 1987 Feb;63(2):184-8.

13.0. ŽIVOTOPIS

Martina Vrdoljak rođena je 8. ožujka 1991. godine u Osijeku, gdje je završila Osnovnu školu „Frana Krste Frankopana“. Nakon osječke III. gimnazije, 2009. godine upisuje Stomatološki fakultet Sveučilišta u Zagrebu.