

Odontogena infekcija - iskustva iz prakse

Miholić, Petra

Master's thesis / Diplomski rad

2017

Degree Grantor / Ustanova koja je dodijelila akademski / stručni stupanj: **University of Zagreb, School of Dental Medicine / Sveučilište u Zagrebu, Stomatološki fakultet**

Permanent link / Trajna poveznica: <https://um.nsk.hr/um:nbn:hr:127:838342>

Rights / Prava: [Attribution-NoDerivatives 4.0 International](#)/[Imenovanje-Bez prerada 4.0 međunarodna](#)

Download date / Datum preuzimanja: **2025-03-23**



Repository / Repozitorij:

[University of Zagreb School of Dental Medicine Repository](#)





SVEUČILIŠTE U ZAGREBU
STOMATOLOŠKI FAKULTET

Petra Miholić

ODONTOGENA INFEKCIJA- ISKUSTVA IZ PRAKSE

Diplomski rad

Zagreb, 2017.

Rad je ostvaren u: Stomatološki fakultet Sveučilišta u Zagrebu, Zavodu za oralnu kirurgiju

Mentor rada: doc. dr. sc. Ivan Zajc, Zavod za oralnu kirurgiju, Stomatološki fakultet
Sveučilišta u Zagrebu

Lektor hrvatskog jezika: Ljiljana Mirt-Kruc, profesorica hrvatskog jezika i književnosti

Lektor engleskog jezika: Renata Galić, profesorica engleskog jezika i književnosti

Sastav Povjerenstva za obranu diplomskog rada:

1. _____
2. _____
3. _____

Datum obrane rada: _____

Rad sadrži: 37 stranica

0 tablica

4 slike

1 CD

Osim ako nije drukčije navedeno, sve ilustracije (tablice, slike i dr.) u radu su izvorni doprinos autora diplomskog rada. Autor je odgovoran za pribavljanje dopuštenja za korištenje ilustracija koje nisu njegov izvorni doprinos, kao i za sve eventualne posljedice koje mogu nastati zbog nedopuštenog preuzimanja ilustracija, odnosno propusta u navođenju njihovog podrijetla.

Zahvala

Zahvaljujem svome mentoru doc. dr. sc. Ivanu Zajcu na savjetima i pomoći prilikom pisanja diplomskog rada.

Hvala svim mojim kolegama, a osobito onima iz moje grupe koji su mi najviše uljepšali šest godina studija.

Hvala mom dečku Ninu na pruženoj podršci i pomoći.

Najveća hvala mojoj obitelji, posebice mami Jaki, sestrama Matei i Ivani te najboljoj prijateljici Tei bez čije podrške i potpore ne bih uspjela doći do kraja studija.

Odontogena infekcija- iskustva iz prakse

Sažetak

Odontogena infekcija je infekcija nastala u vezi sa zubima čiji je uzrok najčešće inficirani korijenski kanal zuba, a rjeđe inficirani periodontalni ili perikoronarni prostor zuba. Fiziološku floru usne šupljine čine različite vrste bakterija koje su ujedno i mogući uzročnici infekcije koja nastaje kao posljedica poremećaja ravnoteže između njihove patogenosti i obrane domaćina. Mikrobna flora u odontogenoj infekciji mijenja se tijekom vremena u korist anaerobnih bakterija. Prodorom mikroorganizama u periapikalno tkivo nastaje upalna reakcija koja može biti akutna, subakutna ili kronična. Upalni proces iz periapikalne regije može se proširiti, obično kroz bližu i tanju koštanu stijenku, perforirati periost i dospjeti u meka tkiva. Lokalizacije upalnog procesa u mekom tkivu i kasniji putovi širenja ovise o anatomskej poziciji mišića i fascija glave i vrata pa apscesi mogu nastati intraoralno ili ekstraoralno. Simptomi i klinički znakovi zajednički većini apscesa uključuju: oteklinu tkiva, bol, crvenilo okolne sluznice, a u težim slučajevima, kada dođe do širenja infekcije, mogu se javiti komplikacije praćene općim simptomima. Terapija odontogene infekcije uključuje: uklanjanje uzroka (bilo ekstrakcijom zuba uzročnika ili njegovim endodontskim liječenjem), osiguravanje drenaže upalnog procesa (incizijom, ekstrakcijom, kortikalnom trepanacijom ili trepanacijom zuba), upotrebu antibiotika (kada postoji indikacija za njih) te primjenu dodatnih mjera kao što su hidratacija organizma ili upotreba analgetika po potrebi. Od antibiotika najdjelotvorniji je amoksisilin s klavulanskom kiselinom uz koji, ako nema poboljšanja nakon lokalnog stomatološkog liječenja u sljedeća dva dana, treba ordinirati i metronidazol koji ima dobar učinak na Gram (-) anaerobne bakterije.

Ključne riječi: odontogena infekcija; mikroorganizmi; širenje apscesa; antibiotici

Odontogenic infection- experiences from practice

Summary

An odontogenic infection is an infection associated with teeth and is most commonly caused by infected root canal while the less common cause can be infected periodontal or pericoronar tooth area. The normal microbial flora of the oral cavity consists of different types of bacteria which can become causative agent of infection if between their pathogenicity and the host defense occur disturbances. The microbial flora of odontogenic infection changes over time in favor of anaerobes. After extension of microorganisms to periapical tissue, the body responses by inflammation that can have acute, subacute and chronic course. The inflammatory process from periapical region usually expands through closer and thinner bone wall, can perforate the periosteum and reach the soft tissue. The localization of the inflammatory process in the soft tissue and the later pathways of the spread depend on the anatomic position of the muscles and head and neck fascias so the abscesses can be formed intraorally or extraorally. Symptoms that are common to most abscesses, include swelling of the tissue, pain, redness of the surrounding mucosa, while in some harder cases, when the infection spreads, complications accompanied by general symptoms may occur. Treatment of odontogenic infection may involve elimination of the affected tooth by extraction or endodontic treatment, drainage of inflammation process by incision, extraction, cortical trepanation or trepanation of tooth, the use of antibiotics, when they are indicated, and some additional measures such as hidratation of organism or use of analgetics if needed. Amoxicillin with clavulanic acid is the most effective antibiotic. If there is no improvement while using amoxicillin with clavulanic acid after local dental treatment for the next two days, metronidazole, that is effective with Gram (-) anaerobic bacteria, should be ordered.

Keywords: odontogenic infection; microorganism; spread of abscess; antibiotics

SADRŽAJ

1. UVOD	1
2. ODONTOGENA INFEKCIJA	3
2.1. Mikrobiologija	4
2.2. Patofiziologija upale	5
2.3. Apscesi vezani uz zube gornje čeljusti	7
2.4. Apscesi vezani uz zube donje čeljusti	8
2.5. Kliničke manifestacije pojedinih vrsta apscesa	10
2.6. Putevi širenja apscesa i komunikacije između prostora	13
2.7. Komplikacije odontogene infekcije	14
2.8. Dijagnostički postupak	17
2.9. Terapija odontogene infekcije	19
2.9.1. Incizija i drenaža	21
2.9.2. Antibiotička terapija	23
3. RASPRAVA	27
4. ZAKLJUČAK	31
5. LITERATURA	33
6. ŽIVOTOPIS	36

Popis skraćenica

npr.- na primjer

itd.- i tako dalje

DNK- deoksiribonukleinska kiselina

1. UVOD

Pojam infekcija podrazumijeva štetan prodor i umnožavanje određenog mikrobiološkog agensa (mikroorganizma) u tijelu domaćina (makroorganizma) uzrokujući pojavu određene bolesti (1). Infekcije nastale u vezi sa zubima, odnosno one kojima je zub izvor ili put infekcije u kost i okolna tkiva, nazivaju se odontogenim infekcijama i pripadaju najčešćim infekcijama područja glave i vrata (2, 3).

Zub može biti izvor ili put infekcije bakterijama, koje su nesumnjivo glavni uzročnici odontogene infekcije, na nekoliko načina (2, 4). One mogu iz inficiranog korijenskog kanala zuba prodrijeti kroz apikalni otvor u područje periapeksa i tamo uzrokovati upalu. Put prodoru bakterija mogu biti i gingivalni ili koštani džepovi uz zube u različitim fazama parodontne bolesti, kao i gingivalni džepovi uz poluimpaktirane i poluretinirane zube. Osim primarne odontogene etiologije, etiologija infekcije u području zuba, kosti i okolnih tkiva može biti i širenje hematogenim putem, kada se bakterije krvlju prenose iz nekog udaljenog žarišta u tijelu, ili per continuitatem iz otvorene rane, na primjer (npr.) tijekom ekstrakcije zuba ili traume (2).

Glavni uzroci odontogenih infekcija su zubi s opsežnim karijesima, dubokim ispunima, neadekvatnim endodontskim liječenjem, perikoronitisom i parodontna bolest. Rjeđi uzroci su: zaostali korijenovi, impaktirani zubi, komplikacije frakture zuba i prisutnost zuba u frakturnoj pukotini (5-7).

Svrha ovoga rada je pregledno prikazati odontogene infekcije (uključujući njezinu mikrobiologiju), vrste apscesa koji mogu nastati, moguće puteve širenja infekcije, komplikacije koje se posljedično tome mogu razviti, kliničke znakove, dijagnostičke metode te terapijske postupke. Također će biti prikazani rezultati pojedinih istraživanja odontogene infekcije sa zaključcima značajnim za svakodnevnu stomatološku praksu.

2. ODONTOGENA INFEKCIJA

2.1. Mikrobiologija

Oralnu sluznicu nastanjuju različiti mikroorganizmi koji tvore najvarijabilniju i najbrojniju mikrobnu floru u čovjekovom organizmu. Pronađeno je preko 500 različitih bakterijskih vrsta koje su stanovnici usne šupljine (8). Fiziološku floru tog područja čine aerobne i anaerobne bakterije (4). U normalnim uvjetima one ne čine nikakvu štetu, već se smatraju normalnom oralnom florom (9). Svi prisutni mikroorganizmi su potencijalni uzročnici infekcije. Ona nastupa ukoliko dođe do poremećaja ravnoteže između domaćinove otpornosti i virulencije mikroorganizama (10). Uslijed nekih sistemskih bolesti koje smanjuju obrambenu sposobnost organizma ili primjene pojedinih lijekova, do tada normalna, flora postaje patogena (8). Od aerobnih bakterija najčešći uzročnici infekcija su stafilokoki i streptokoki, koji mogu rasti i u anaerobnim uvjetima, zatim pneumokoki, enterokoki, pseudomonas i ešerihija. Od anaeroba su to uglavnom: peptostreptokoki, peptokoki, veilonela i bakteroides (4).

Mikroflora odontogene upale je uglavnom polimikrobna te se mijenja tijekom vremena i to u korist anaerobnih bakterija (11). U 95% odontogenih infekcija uzročnici su anaerobi sami ili u kombinaciji s aerobima. Kombinirano djelovanje proizlazi iz toga što aerobne bakterije iniciraju infekciju stvarajući lokalne uvjete za invaziju anaerobnih bakterija (3). U početnoj fazi odontogene upale glavni uzročnici su Gram (+) koki – fakultativni anaerobi od kojih su najzastupljeniji *Streptococcus viridans*, *Streptococcus species* i *Staphylococcus species* i čine 85% flore u toj fazi upale. Bitno manju ulogu imaju Gram (-) aerobni štapići među kojima su najzastupljeniji *Eikenella corrodens* i *Escherichia coli*. U uznapredovaloj fazi odontogene upale, koju karakterizira formiranje apscesa, glavnu ulogu imaju isključivo anaerobi i to: Gram (-) štapići koji čine 50% mikrobne flore u toj fazi te Gram (+) koki koji čine 30% flore. Od Gram (-) štapića najznačajniji su *Bacteroides species* (*fragilis*, *oralis*), *Porphyromonas*, *Prevotella* i *Fusobacterium species*, a od Gram (+) koka *Peptostreptococcus species*. Poznavanje mikroorganizama usne šupljine, kao i poznavanje pojedinih uzročnika po fazama upale, od velike je važnosti za empirijsku primjenu antibiotika prije mikrobiološkog nalaza i antibiograma, a sam mikrobiološki nalaz i antibiogram, kao i posljedična ciljana terapija, ovisit će o fazi upale u kojoj se uzima uzorak (11).

2.2. Patofiziologija upale

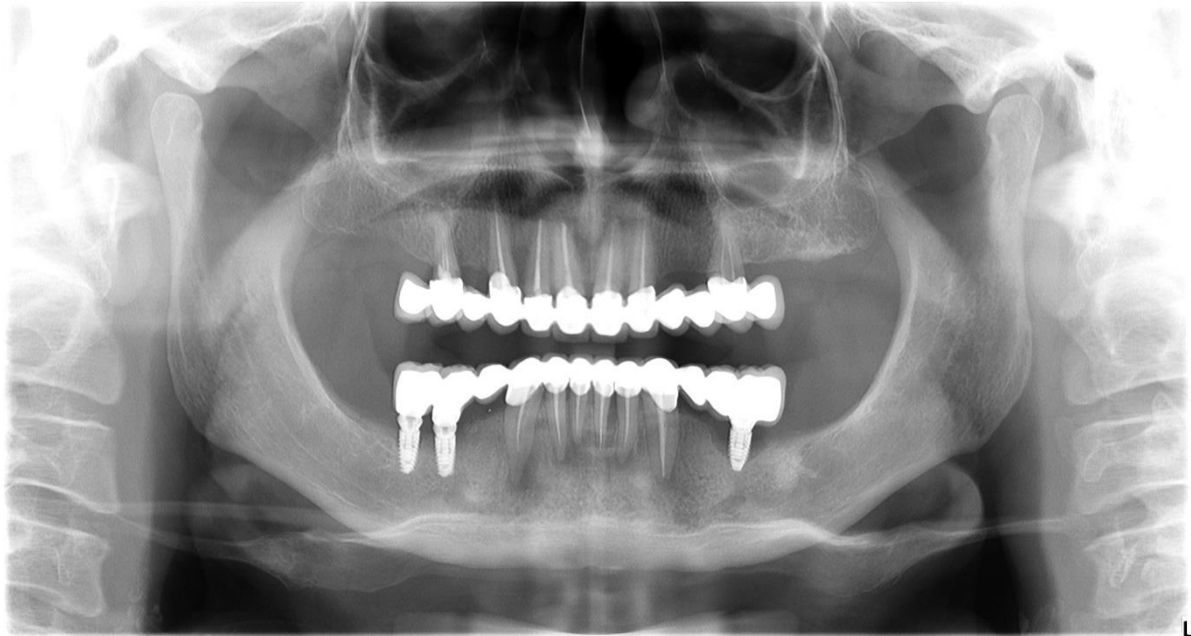
Upalna reakcija odgovor je organizma domaćina na infektivni agens. Taj odgovor je u svojoj srži, zapravo, zaštitne naravi. Toksične tvari upalnim odgovorom bivaju razrijeđene, neutralizirane, ograničene ili uklonjene, nakon čega slijedi cijeljenje oštećenog tkiva (8). Upalna reakcija ima tri osnovne komponente: 1. povećanje protoka krvi, odnosno hiperemiju napadnutog područja (uzrokovanu vazodilatacijom kapilara i arteriola kojom se povećava doprema leukocita i raznih topljivih molekula u to područje), 2. povećanu kapilarnu propusnost koja omogućava eksudaciju sastojaka plazme kao što su antitijela, komponente komplementa i tako dalje (itd.), 3. povećanu migraciju leukocita u to područje. Na mjesto upale prvi, u akutnoj fazi, stižu granulociti i trombociti. Ako uspiju neutralizirati uzrok upale, ona i završava tom akutnom fazom, a ukoliko ne, upala prelazi u kroničnu fazu tijekom koje se na mjestu upale nakupljaju mononuklearni fagociti i limfociti. Stanice akutne upale su: mastociti, trombociti, neutrofili, eozinofili i bazofili. Mastociti sadrže brojne citoplazmatske granule iz kojih se oslobađaju posrednici upale kao što su histamin i serotonin koji su odgovorni za većinu vaskularnih manifestacija akutne upale. Najbrojnija stanična komponenta u akutnoj upali su neutrofili. Kronična upala slijedi nakon akutne, ako prva nije bila dostatna za uklanjanje uzroka upale i pokretanje procesa cijeljenja. Svrha je kronične upale očistiti tkivo od nekrotičnih ostataka akutne upale, pokrenuti dodatne obrambene mehanizme protiv perzistentne infekcije i okončati proces cijeljenja nastalog oštećenja. Stanice kronične upale su: limfociti, makrofagi i plazma stanice. Nasuprot polimorfonuklearnim granulocitima, koji su ključno obilježje akutne upale, kroničnu upalu obilježava nakupljanje mononuklearnih stanica. Limfociti djeluju kao citotoksične stanice (CD8+) koje mogu izravno uništiti ciljane stanice i kao pomagačke stanice (CD4+) koje lučenjem različitih citokina sudjeluju u privlačenju i aktiviranju makrofaga, kontroli proliferacije limfocita i regulaciji lučenja antitijela. Makrofagi su vodeće stanice kronične upale koje fagocitiraju i probavljaju oštećene dijelove tkiva, stanica i mikroorganizama (12).

Klinički simptomi akutnog lokalnog upalnog odgovora su: rubor ili crvenilo, tumor ili oteklina, calor ili toplina, dolor ili bol te functio laesa ili gubitak funkcije (13). Crvenilo je posljedica vazodilatacije krvnih žila i hiperemije (12). Oteklina se pojavljuje zbog nakupljanja eksudata ili gnoja u tkivu (8). Povećanje protoka krvi kroz upaljeno područje termodilucijom (prijenosom topline iz unutrašnjosti na površinu tijela) pridonosi zagrijavanju upaljenog tkiva. Toplina se također javlja i zbog povećanog metabolizma u neutrofilima i makrofagima u

kojima se nepotpunom redukcijom kisika stvaraju kisikovi radikali, pri čemu se oslobađa veća količina topline (13). Bol se javlja zbog pritiska na živčane završetke koji uzrokuju širenje infekcije i edem te zbog podraživanja živčanih završetaka različitim medijatorima upale. Gubitak funkcije upaljenog područja može biti uzrokovan mehaničkim faktorima te refleksnom inhibicijom mišića uslijed boli (8).

Prodorom mikroorganizama u područje oko apeksa zuba dolazi do razvoja upalnog procesa čiji tijek otpočetka može biti akutan, subakutan ili kroničan, ali se može i mijenjati u pojedinim fazama upale, ovisno o patogenosti i invazivnosti bakterija uzročnika te o otpornosti imunskog sustava domaćina. Najčešći oblik upale je kronična periapikalna upala koja nastaje u slučaju postojanja ravnoteže između patogenosti bakterija i obrane organizma. Ona je najčešće asimptomatska, lokalizirana u području apeksa zuba i često se otkriva tek radiološkim pregledom (slika 1) (2). Kronični upalni proces može dovesti do formiranja fistule, odnosno kanala koji povezuje upalni proces s površinom sluznice usne šupljine (intraoralna fistula) ili kože (ekstraoralna fistula) čime se omogućava prirodna drenaža upalnog procesa (8). U slučaju poremećaja ravnoteže, bilo zbog povećanja patogenosti bakterija ili zbog smanjene otpornosti organizma, kronična upala se može rasplamsati i poprimiti akutni tijek (egzacerbacija) (2). Tada upalni proces više nije lokaliziran samo u području apeksa, već se širi kroz kost i dospijeva pod periost tvoreći subperiostalni apsces. Daljnjom perforacijom periosta širi se u meko submukozno tkivo formirajući submukozni apsces. Apsces označava oštro ograničenu gnojnu upalu. Osim apscesa, može se razviti i difuzna negnojna upala (celulitis), a u težim slučajevima i difuzna gnojna upala (flegmona). Difuzna upala kosti koja zahvaća periost, spongiozu i kortikalni dio kosti, najčešće ograničena na područje uokolo zuba uzročnika, naziva se odontogenim osteomijelitisom. Značajka je odontogene upale da infekcija rijetko ostaje unutar kosti, već ima tendenciju prodora na površinu kosti pri čemu se širi u meka tkiva (6).

U kojem smjeru će se upala iz periapikalne regije širiti, ovisi o dva čimbenika. Prvi je blizina kortikalne stijenke (vestibularne ili oralne), a drugi njezina debljina. Gnojni proces prodirat će uvijek kroz bližu i tanju koštanu stijenku. Kada prodre kroz kost i dospije u meka tkiva, dalje se širi, ovisno o anatomskom položaju hvatišta mišića i fascija glave i vrata (3).



Slika 1. Kronični periapikalni procesi u donjoj čeljusti.

Preuzeto s dopuštenjem: dr. dent. med. Darko Banožić.

2.3. Apscesi vezani uz zube gornje čeljusti

Ukoliko su apeksi korijena zubi, od kojih infekcij potječe, smješteni bliže vanjskoj kompakti gornje čeljusti, upala prodire kroz nju i može dovesti do nastanka intraoralnog ili ekstraoralnog apscesa. Lokalizacija apscesa također ovisi o odnosu vrška korijena i hvatišta mišića (8).

Širenjem infekcije iz gornjeg centralnog sjekutića nastaje intraoralni vestibularni submukozni apsces jer musculus orbicularis oris i čvrsto vezivno tkivo baze nosa sprečavaju ekstraoralni prodor. Lateralni sjekutić, kao i centralni, može biti uzrok intraoralnog vestibularnog apscesa, ali s obzirom da njegov korijen često ima palatinalni nagib i time je vršak korijena bliži nepčanoj kosti, infekcija podrijetlom iz njega može dovesti i do palatinalnog apscesa. Osim lateralnog sjekutića, palatinalni apsces mogu dati i zubi s palatinalnim korjenovima, a to su prvi premolar i molari.

Infekcija iz gornjeg očnjaka može uzrokovati intraoralni ili ekstraoralni apsces, ovisno o odnosu vrška korijena očnjaka i hvatišta mišića levatora anguli oris. Najčešće je hvatište mišića iznad apeksa zuba i tada se apsces stvara u gornjem vestibulumu. Rjeđe dugi korijeni očnjaka prelaze hvatište tog mišića što tada rezultira ekstraoralnim apscesom kaninog prostora. Za kutnjake i prvi premolar već je spomenuto da njihov palatinalni korijen može biti uzrokom palatinalnog apscesa, ali isto tako njihovi bukalni korjenovi mogu biti izvor infekcije koja će se širiti kroz bukalnu kompaktnu. Razvoj ekstraoralnog ili intraoralnog apscesa u tom slučaju određuje položaj hvatišta mišića bukcinatora. U odraslih osoba hvatište tog mišića nalazi se iznad apeksa pretkutnjaka i kutnjaka pa procesi iz tih zuba najčešće dovode do intraoralnog submukoznog apscesa. Mlađe osobe i osobe s dugim bukalnim korjenovima imaju hvatište mišića bukcinatora ispod vrška korijena pa u tom slučaju nastaje ekstraoralni apsces bukalnog prostora (3).

2.4. Apscesi vezani uz zube donje čeljusti

U donjoj, kao i u gornjoj, čeljusti blizina vrška korijena zuba vanjskoj ili unutrašnjoj kompaktni određuje koja koštana stijenka će biti perforirana, a u slučaju prodora upale kroz vanjsku, međusobni odnos vrškova korijena i hvatišta mimičnih mišića određuje pojavu apscesa unutar usne šupljine ili izvan nje. U području donjih frontalnih zuba stijenka je tanja bukalno, za razliku od lateralnog segmenta u području kutnjaka gdje je tanja lingvalno (3).

Ukoliko upala potječe od donjih sjekutića, a njihov apeks nalazi se iznad hvatišta mentalnog mišića, u donjem vestibulumu nastaje submukozni apsces. Ekstraoralni odontogeni apsces brade formira se prodorom upale kroz kost ukoliko je apeks ispod hvatišta mišića mentalisa. Vrškovi korjenova donjih očnjaka i pretkutnjaka jesu u blizini mišića depresor anguli orisa i platizme, točnije, iznad njihovih hvatišta, pa s obzirom na to, apsces podrijetlom od ovih zuba nastaje u vestibulumu. Hvatište mišića bukcinatora određuje hoće li se apsces, proširen kroz bukalnu stijenkicu kosti od donjih kutnjaka, formirati u vestibulumu usta ili izvan njih. U rijetkim slučajevima, kada apeks korijena prvog kutnjaka seže ispod hvatišta tog mišića, nastaje apsces bukalnog prostora. Ukoliko upala prodire kroz lingvalnu koštanu stijenkicu, apsces može zahvaćati sublingvalni, submandibularni ili submentalni prostor. Koji od tih prostora će biti zahvaćen, ovisi o položaju vrška korijena zuba u odnosu na hvatište milohioidnoga mišića na unutrašnjoj strani korpusa mandibule.

Ako su vrškovi korjenova donjih zuba smješteni bliže lingvalnoj kompakti i uz to su iznad hvatišta milohoidnog mišića, nastat će apsces sublingvalnog područja. Omeđenje tog područja gore čini sluznica dna usne šupljine, dolje milohoidni mišić, medijalno mišići genioglossus i geniohioideus, lateralno stijenka donje čeljusti, a straga je prostor otvoren i povezan sa submandibularnim prostorom. Ispod milohoidnog mišića smješteno je submandibularno područje. Korjenovi drugog i trećeg kutnjaka, a ponekad i prvog kutnjaka, sežu ispod hvatišta milohoidnog mišića i stoga uzrokuju apsces navedenog područja. Ono je, dakle, gore omeđeno milohoidnim mišićem, dolje fascijom vrata, platizmom i kožom, a lateralno lingvalnom stijenkom mandibule. Od submentalnog prostora dijeli ga prednji trbuh digastričnog mišića, a straga komunicira s drugim prostorima. Submentalni prostor omeđuju prednji trbusi digastričnih mišića, milohoidni mišić, duboka fascija, platizma, površinska fascija vrata i koža. Donji umnjak potencijalni je izvor infekcije koja se može proširiti u pterigomandibularni prostor. Nesterilno davanje mandibularne anestezije također može uzrokovati upalu navedenog područja. Pterigomandibularni prostor omeđuje unutrašnja stijenka uzlaznog kraka donje čeljusti s lateralne strane, medijalni pterigoidni mišić s medijalne strane i dolje, duboki režanj parotidne žlijezde straga te lateralni pterigoidni mišić gore. Osim u pterigomandibularni, infekcija iz umnjaka može se proširiti i u parafaringealni prostor. Njega medijalno omeđuje lateralna stijenka ždrijela, a lateralno medijalni pterigoidni mišić i parotidna žlijezda. Gore se proteže do baze lubanje, a dolje do stilohoidnog ligamenta. Retrofaringealni apsces nastaje širenjem upale iz parafaringealnog prostora. Njegova omeđenja čine gornji faringealni mišić i pripadajuća fascija sprijeda te prevertebralna fascija straga. Pruža se od baze lubanje do vrška sedmog cervikalnog ili prvog torakalnog kralješka (3, 8).

Od ostalih anatomskih regija glave značajni su još parotidni, temporalni, infratemporalni te pterigopalatinalni prostor. S obzirom da između pojedinih regija postoje komunikacije, postoji i mogućnost širenja infekcije iz jedne u drugu (3).

2.5. Kliničke manifestacije pojedinih vrsta apscesa

Kliničke manifestacije odontogenih apscesa mogu biti različite, ovisno o tome nalazi li se zub uzročnik u gornjoj ili donjoj čeljusti, u fronalnom ili lateralnom segmentu čeljusti, kao i o tome je li infekcija lokalizirana ili diseminirana. Klinički znakovi zajednički svim upalama, pa tako i onima odontogenog podrijetla, jesu crvenilo i oteklina. Općenito govoreći, u pacijenata s infekcijama koje su ograničene i smještene površinski, javljaju se: lokalizirana bol, fluktuirajuća oteklina ili celulitis te osjetljivost zuba uzročnika na perkusiju ili promjene temperature (5). Kod pacijenata u kojih infekcija prodre u dublje regije, uz oteklinu može se javiti i povišena tjelesna temperatura, poteškoće s gutanjem, otvaranjem usta, a u težim slučajevima i s disanjem. Oteklina i bol najčešće su posljedice akutne periapikalne upale, dok je kronični upalni odgovor obično asiptomatski, često uzrokujući resorpciju alveolarne kosti koja se radiološki očituje kao periapikalna radiolucencija (5).

Periapikalni proces, u slučaju neliječenja ili neodgovaranja na terapiju, širi se kroz kost i dopijeva pod periost stvarajući subperiostalni apsces. On se klinički očituje palpatorno diskretnom, ali bolnom oteklinom. Za pacijenta subperiostalni apsces predstavlja najbolnju fazu upale. Razlog tome su brojna živčana vlakna unutar periosta koja se, kako upalni proces širi i odiže periost od kosti, razvlače i na taj način izazivaju jaku bol. S obzirom da periost nema značajnu debljinu, upalni proces ga perforira i širi se u meka tkiva. U trenutku kad se upalni proces proširi u meka tkiva, bol se donekle smanji (10,6).

Intraoralni vestibularni submukozni apsces karakterizira oteklina u gornjem ili donjem vestibulumu, najčešće u projekciji apeksa zuba koji je uzročnik. Može biti prisutan i edem usne u slučaju kada apsces potječe od prednjih zubi ili infraorbitalni edem kada su uzročnici gornji lateralni zubi (8).

Palatinalni apsces obično se očituje kao mala oštro ograničena oteklina nepca lokalizirana uz zub uzročnik. Ograničenost i lokaliziranost palatinalnog apscesa posljedica je čvrste veze mukoze i kosti zbog koje se sluznica teže odiže. Ponekad, iako je zub uzročnik lateralni sjekutić, moguće je da apsces bude lokaliziran u regiji kutnjaka (3).

Apsces kaninog prostora manifestira se kao oteklina prednjeg dijela obraza, lateralno od nosa uz gubitak nazolabijalne brazde te više ili manje zatvoreno oko zbog edema kapka. Ponekad

se gnojni proces može proširiti između mišića prema gore pod kožu medijalnog očnog kuta (3).

Kod formiranog apscesa bukalnog prostora postoji oteklina obraza pokrivena crvenom, toplom i napetom kožom. Infekcija ovog područja lako se dijagnosticira s obzirom na uočljivu oteklinu obraza koja je najčešće povezana s nekrozom pulpe premolara ili molara koji je uzročnik. Kapci i usne ponekad također mogu biti zahvaćeni edemom, a na bukalnoj sluznici mogu se vidjeti otisci zuba.

U slučaju odontogenog apscesa brade, ona je otečena, koža brade je crvena i topla te bolno osjetljiva na palpaciju. Odontogeni apsces brade može ostati lokaliziran u potkožnom tkivu ili se može proširiti preko donjeg ruba mandibule u submentalni proctor (8,3).

Širenjem infekcije u submentalni prostor nastaje oteklina brade ispod donjeg ruba mandibule, bolna na palpaciju prekrivena toplom i eritematoznom kožom (5).

Sublingvalni apsces karakterizira eritematozna, mekana oteklina područja dna usne šupljine te jezik potisnut prema zdravoj strani, koji u uznapredovaloj fazi upale može biti i odignut. Funkcije žvakanja i gutanja kod veće oteklina mogu biti otežane i praćene bolom, a u težim slučajevima otežana je i funkcija disanja. Apsces sublingvalnog prostora odontogene etiologije mora se diferencijalno dijagnostički razlučiti od oteklina koja se može javiti u slučajevima opstrukcije izvodnog kanala submandibularne žlijezde- Warthonovog duktusa kamencem (8). U kliničkoj slici sijalolitijaze također se javlja oteklina dna usne šupljine, ali je za nju karakteristično da nastaje i povećava se za vrijeme uživanja hrane i pića ili neposredno nakon toga (14).

U slučaju apscesa submandibularnog prostora oteklina se proteže od donjeg ruba donje čeljusti do jezične kosti i sternokleidomastoidnog mišića. Otvaranje usta i gutanje su otežani i praćeni bolovima. Kod submandibularnog apscesa donji rub mandibule je moguće palpirati, što nije slučaj kada oteklina prijeđe donji rub mandibule, proširi se na obraz i time onemogućiti palpiranje donjeg ruba mandibule. Tada se apsces naziva perimandibularnim apscesom. Perimandibularni apsces, uz nemogućnost palpiranja donjeg ruba, karakterizira i otežano gutanje i trizmus (3). Diferencijalno dijagnostički u slučaju submandibularne infekcije u obzir dolaze i akutni sijaloadenitis submandibularne žlijezde, sublingvalna trauma, trauma ili iritacija stranim tijelom kao i submandibularni limfadenitis (8).

Za pterigomandibularni apsces karakteristično je da nikada nema vanjske otekline. U usnoj šupljini vidljiva je otekline polovice mekog nepca i tonzilarnih lukova uz pomak uvule prema zdravoj strani. Zbog zahvaćenosti medijalnog pterigoidnog mišića upalom, otežano je otvaranje usta. Kod simptoma trizmusa, bez vidljive vanjske otekline, uvijek treba posumnjati na pterigomandibularni apsces (3).

Infekcija u području žvačnih mišića- maseterično, pterigoidno i temporalno područje- kao karakterističan znak ima trizmus. Odsustvo trizmusa u kliničkoj slici siguran je znak da ovi prostori nisu zahvaćeni upalnim procesom. Iznimka od ovoga pravila su infekcije u imunosuprimiranih pacijenata. Kod infekcija ovog područja ne mora uvijek biti prisutna vidljiva otekline, posebice kada upalni proces postoji dublje u mišićnoj masi koja onemogućava razvoj veće otekline. To je ujedno i razlika od procesa u bukalnom prostoru kod kojih je vidljiva otekline tkiva vodeći klinički znak (8).

U slučaju parafaringealnog apscesa otekline se javlja iza angulusa mandibule. Trizmus je prisutan zbog upalom zahvaćenog medijalnog pterigoidnog mišića. Pacijenti se žale na bol i otežano ili onemogućeno gutanje. Intraoralno je vidljiv pomak lateralne stijenke ždrijela prema medijalno, kao i otekline velikog dijela tonzilarnih lukova te manjeg dijela mekog nepca.

Retrofaringealni apsces praćen je boli, disfagijom, dispnejom, nuhalnim rigiditetom, povišenom tjelesnom temperaturom te ponekad trizmusom. Dijagnoza apscesa retrofaringealnog prostora potvrđuje se rendgenskim snimkama i snimkama kompjutorizirane tomografijena kojima se vidi proširenje tog prostora (3).

Ukoliko upala dospije u parotidni prostor, pojavit će se otekline koja se proteže preaurikularno od zigomatičnog luka do donjeg ruba mandibule i natrag u retromandibularnu regiju u kojoj često odiže lobulus uške. Pacijent osjeća jake bolove naglašene prilikom jela, a njihovo podrijetlo često pripisuje uhu (3).

2.6. Putevi širenja apscesa i komunikacije između prostora

Odontogena infekcija širenjem kroz meka tkiva može dospjeti u različita anatomska područja glave i vrata. Slijedeći put najmanjeg otpora kroz vezivno tkivo i duž fascija, infekcija se može proširiti i poprilično udaljeno u odnosu na zub od kojeg je potekla (8). Pod pojmom prostora podrazumijeva se da je to područje dobro omeđeno, ali to obično nije slučaj. Prostori glave i vrata komuniciraju jedan s drugim direktno ili indirektno bez većih anatomskih omeđenja i zapreka, pa se infekcija može širiti iz jednog prostora u drugi (3).

Submandibularni i sublingvalni prostor straga su otvoreni te se upala preko stražnjeg ruba milohioidnog mišića, koji ih dijeli, može širiti iz jednog prostora u drugi. Samo tanko vezivno tkivo, a ne prava fascija, dijeli jednu stranu dna usne šupljine od druge što anatomski omogućava širenje infekcije kontralateralno bez ikakve veće zapreke. Prednji trbuh digastričnog mišića dijeli submandibularni od submentalnog prostora pa tako submentalni apsces može nastati širenjem submandibularnog apscesa, a može biti i obrnuti slučaj. Osim na navedeni način, submentalni apsces nastaje i ako se odontogeni apsces brade iz potkožnog tkiva brade, preko donjeg ruba mandibule, proširi ispod u submentalni prostor. Iz submandibularnog i sublingvalnog prostora upala se može proširiti i straga u pterigomandibularni prostor. Medijalni pterigoidni mišić dijeli pterigomandibularni prostor od parafaringealnog prostora pa se infekcija preko stražnjeg ruba medijalnog pterigoidnog mišića može proširiti iz jednog u drugi. Uz lateralni pterigoidni mišić, koji čini krov pterigomandibularnog prostora, upala se može proširiti gore u infratemporalni prostor, a iz njega pak dalje u temporalni. Parafaringealni prostor je straga u vezi s retrofaringealnim prostorom te i između njih postoji potencijalni put širenja infekcije. Ukoliko apsces nastane u bukalnom prostoru, iz njega može migrirati u temporalni prostor, zatim se iz temporalnog spustiti u infratemporalni i dalje u pterigopalatinalni ili parotidni prostor. Pterigopalatinalni prostor gore i sprijeda, preko fisure orbitalis inferior, komunicira s orbitalnom šupljinom što je također mogući put za širenje infekcije (8, 3).

Od svih spomenutih prostora lica, onaj koji je pojedinačno najčešće zahvaćen širenjem infekcije kroz meka tkiva je bukalni prostor (u 60% slučajeva), a nakon njega po učestalosti slijedi kanini prostor (u 13% slučajeva) (5).

Na temelju svih opisanih komunikacija koje postoje između pojedinih prostora glave i vrata, može se zaključiti kako je od iznimne važnosti temeljito poznavanje anatomije glave i vrata

jer se jedino tako mogu predvidjeti svi mogući putevi širenja infekcije i omogućiti adekvatna drenaža tih prostora. S obzirom na to da su zubi najčešći uzročnici infekcija pojedinih područja glave i vrata, terapija tih infekcija je nepotpuna bez odgovarajućeg stomatološkog tretmana zuba uzročnika (8).

2.7. Komplikacije odontogene infekcije

Prethodno opisani putevi širenja odontogene infekcije predstavljaju širenje per continuitatem. Osim per continuitatem, infekcija se može širiti i krvnim i limfnim žilama.

Bogata venska opskrba lica u slučaju odontogene infekcije može dovesti do određenih komplikacija. Jedna od njih je tromboza kavernoznog sinusa. Vena facijalis, to jest njezin terminalni ogranak u medijalnom očnom kutu- vena angularis, preko gornje i donje oftalmične vene povezana je s kavernožnim sinusom. S obzirom na tu vezu, upalom izazvan tromboflebitis vene facialis ili vene angularis može retrogradno dovesti do tromboze kavernoznog sinusa. On je također preko donje oftalmične vene povezan s pterigoidnim venskim spletom koji oblikuju vene infratemporalnog i pterigopalatinalnog prostora koje su u čvrstoj vezi s venskim optokom pterigomandibularnog i parafaringealnog prostora, pa u skladu s tim infekcije tih područja mogu dovesti do tromboze kavernoznog sinusa. Na trombozu kavernoznog sinusa upućuju rani znakovi venske opstrukcije retine, konjunktive i kapaka, pareza nervusa okulomotoriusa, nervusa trohlearisa, prve grane nervusa trigeminusa (n. oftalmikus) i nervusa abducensa, kao i zahvaćenost karotidnog simpatičkog pleksusa što za posljedicu ima oftalmoplegiju, smanjeni ili odsutan kornealni refleks i dilataciju pupile. U početku je uz edem i kongestiju kapaka prisutna bol u oku i osjetljivost na pritisak, koju slijedi visoka temperatura i jaka glavobolja (3). Odontogene infekcije uzrokuju manje od 10% slučajeva tromboze kavernoznog sinusa, a većina tih slučajeva posljedica je maksilarnih infekcija. Incidencija tromboze kavernoznog sinusa znatno je smanjena zahvaljujući pojavi učinkovitih antimikrobnih sredstava (15).

Širenjem odontogene upale endokranijalno mogu se razviti infekcije središnjeg živčanog sustava kao što su bakterijski meningitis i apsces mozga. Bakterijski meningitis najčešće počinje naglo zimicom, tresavicom, povišenom temperaturom, glavoboljom, mučninom i povraćanjem. Mogu se javiti i poremećaji svijesti različitog stupnja, a zbog upalnog nadražaja meninge, nastaje spazam mišića pojedine regije zbog čega dolazi do zakočenosti nuhalnog

dijela vrata. Klasični klinički nalaz moždanog apscesa čine: glavobolja, febrilnost i fokalni neurološki ispadi koji ovise o lokalizaciji apscesa, a mogu se očitovati hemiparezom, ispadima vidnog polja i disfazijom (djelomični gubitak sposobnosti govora) Oba stanja zahtijevaju hospitalizaciju te kombinaciju velikih doza parenteralnih antibiotika. (16).

Odontogena infekcija može dospjeti i u medijastinum. Dva su puta širenja infekcije u medijastinum. Jedan je iz parafaringealnog prostora, nakon erozije vezivne karotidne ovojnice, koja obavlja arteriju karotis komunis, venu jugularis internu i nervus vagus, kada se gnojni proces između njih spušta u medijastinum. Drugi put je također iz parafaringealnog prostora, ali preko retrofaringealnog prostora iz kojeg se upala spušta dolje u stražnji medijastinum. Medijastinitis je praćen jakom dispnejom, boli u grudima, visokom temperaturom i zimicom. Radiološki se vidi proširenje medijastinuma, zrak u medijastinumu, a ponekad i pleuralni izljev. Može se razviti i medijastinalni apsces te perikarditis (3).

Kao posljedica širenja infekcije parafaringealnim prostorom, osim medijastinitisa, rijetko mogu nastati i tromboza interne jugularne vene i erozija karotidne arterije. Čest nalaz u tim stanjima je osjetljivost i induracija duž sternokleidomastoidnog mišića i oticanje lateralne faringealne stijenke. Erozija karotidne arterije uključuje epizode krvarenja iz usne šupljine ili uha ili ekhimoze oralnog i vratnog tkiva. Stanja zahtijevaju hitno ligiranje zahvaćene arterije ili vene.

Komplikacija odontogene infekcije može biti i sinusitis, u slučajevima kada su uzročnici upale maksilarni kutnjaci ili (rjeđe) pretkutnjaci (3). Korjenovi gornjih molara često su u blizini sinusa, te ih od sinusne šupljine dijeli tanka koštana lamela, ponekad samo tanka sluznica sinusa, a ponekad vrškovi krojenova strše u nju. Najčešće su u blizini sinusa drugi i prvi kutnjak (2).

Ukoliko se infekcija proširi i zahvati obostrano sublingvalni, submandibularni i submentalni prostor, nastaje poseban klinički entitet naziva Ludvigova angina. Bolest je 1836. godine opisao njemački liječnik Wilhelm Friedrich von Ludwig po kojemu je i dobila ime. On tada nije uočio povezanost dentalnih infekcija i angine te je prošlo gotovo 60 godina od njegovog opisa bolesti prije nego što je ustanovljena uzročna veza između odontogenih upala i Ludvigove angine. Danas se zna kako je Ludvigova angina primarno dentalnog porijekla pa je u 90% slučajeva njezin uzrok ili primarna dentalna infekcija ili se ona javlja kao postekstrakcijski fenomen. Pojam pseudo - Ludvigova angina ili pseudo – Ludvigov fenomen odnosi se na slučajeve koji nisu dentalnog porijekla, već upala potječe od jezika, žlijezda

slinovnica, tonzila, ždrijela ili larinksa. Najčešći uzrok Ludvigove angine jesu drugi donji kutnjaci (u 80% slučajeva), a rjeđe prvi donji kutnjaci (u 20% slučajeva). Klinički se Ludvigova angina intraoralno očituje bilateralnom infekcijom sublingvalnog i submandibularnog prostora s edemom dna usne šupljine mesnate konzistencije, koji ne fluktuiraju i bolan je na dodir te odignutim jezikom. Oteklina je praćena općim simptomima: pireksijom te glavoboljom, a otežane su i funkcije gutanja, govora te disanja. Submentalno područje također je otečeno. Infekcija se može rapidno proširiti i involvirati prostor žvačnih mišića i faringealni prostor, a iz njega se pak može proširiti u medijastinum i uzrokovati letalan ishod zbog medijastinitisa. Letalni ishod moguć je i zbog sepse, aspiracijske pneumonije tegušenja. U današnje doba, kada je razvijena preventivna dentalna skrb kao i terapija antimikrobnim lijekovima, incidencija Ludvigove angine je izrazito mala. U preantibiotsko doba smrtnost je bila veća od 75%, dok danas iznosi oko 4%. Tretman Ludvigove angine uključuje bolničko liječenje s održavanjem dišnog puta, intenzivnom i prolongiranom antibiotskom terapijom, ekstrakciju zuba uzročnika, hidrataciju organizma te osiguranje kirurške drenaže (8, 3, 17).

Rijetka komplikacija akutne odontogene upale jest osteomijelitis čeljusti.

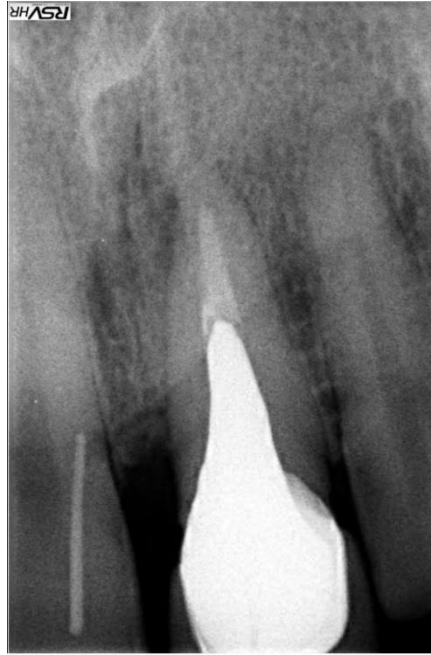Limfni sustav glave i vrata može biti put širenja odontogene infekcije uslijed prodora mikroorganizma u njega. S obzirom da se limfa u području unutarnje jugularne vene i vene subklavije ulijeva u venski sustav, infekcija se ovim putem može proširiti do drugih tkiva i organa (3).

2.8. Dijagnostički postupak

Postavljanje dijagnoze odontogene infekcije temelji se na informacijama dobivenim uzimanjem anamneze, kliničkim znakovima uočenim pregledom pacijenta i radiološkim snimkama. Ponekad je dio dijagnostičkog postupka i uzimanje mikrobiološkog uzorka za određivanje antibiograma.

U anamnezi pacijent najčešće kao glavni simptom navodi bol koja može i ne mora biti praćena oteklinom. Bitno je ustanoviti lokalizaciju i tip boli, njezin početak, učestalost i trajanje te njezino intenziviranje ili smanjivanje na određene podražaje kao npr. na toplo ili na hladno. Kliničkim pregledom treba obratiti pažnju na kariozne zube, zaostale korjenove zuba, upaljene periodontalne džepove, poluimpaktirane ili poluretinirane zube i perikoronitis – sve što može biti potencijalni izvor infekcije. Pacijenti s infekcijama lokaliziranim više površinski, najčešće se žale na lokaliziranu bol u području jednog ili više zuba te na osjetljivost zuba na pritisak, perkusiju i temperaturu. Pacijenti s infekcijama proširenima u dublja područja glave i vrata, mogu imati temperaturu, trizmus i teškoće s gutanjem, a katkad i disanjem (5).

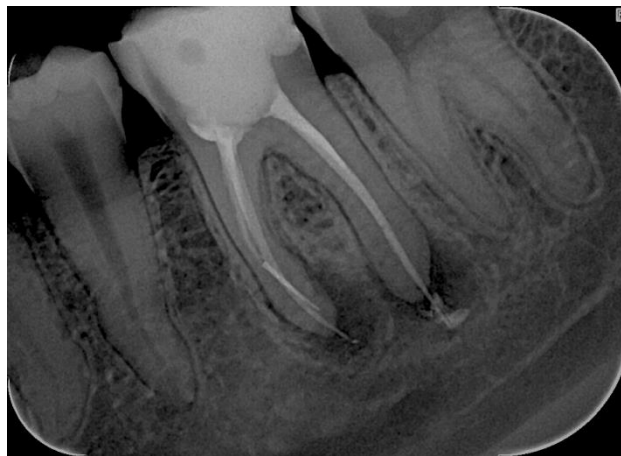Vodeći uzrok odontogene infekcije je zubni karijes, iz kojeg bakterije prodiru u pulpnu komoru i dalje se šire kroz pulpno tkivo korijenskog kanala do apeksa korijena i kroz njega dospijevaju u periradikularno tkivo. Akutni i kronični apikalni absces predstavljaju upalnu reakciju periradikularnog tkiva na infekciju proširenu iz puple, ali se međusobno razlikuju klinički i radiološki. Akutni apikalni absces karakteriziran je naglim početkom, spontanom bolovima, izrazitom osjetljivošću zuba na pritisak, formiranjem gnoja i posljedičnim oticanjem okolnoga tkiva. Radiografski promjene ne moraju biti vidljive jer destrukcija kosti nije uznapredovala toliko da daje prosvjetljenje. Pacijent često osjeća slabost te ima povišenu tjelesnu temperaturu i limfadenopatiju. Kronični apikalni absces karakterizira polagani početak, najčešće uz odsutstvo ikakve nelagode te povremeno prodiranje gnoja kroz formiranu fistulu. Radiološki, uvijek postoje vidljivi znakovi koštane destrukcije koja se očituje kao radiolucencija. Kao pomoć za identificiranje zuba uzročnika od kojeg je fistula potekla, ukoliko to klinički nije najjasnije, može poslužiti štapić gutaperke postavljen u otvor fistule nakon čega se učini ciljana radiološka snimka (slika 2) (5, 3).



Slika 2. Ciljana snimka zuba sa štapićem gutaperke.

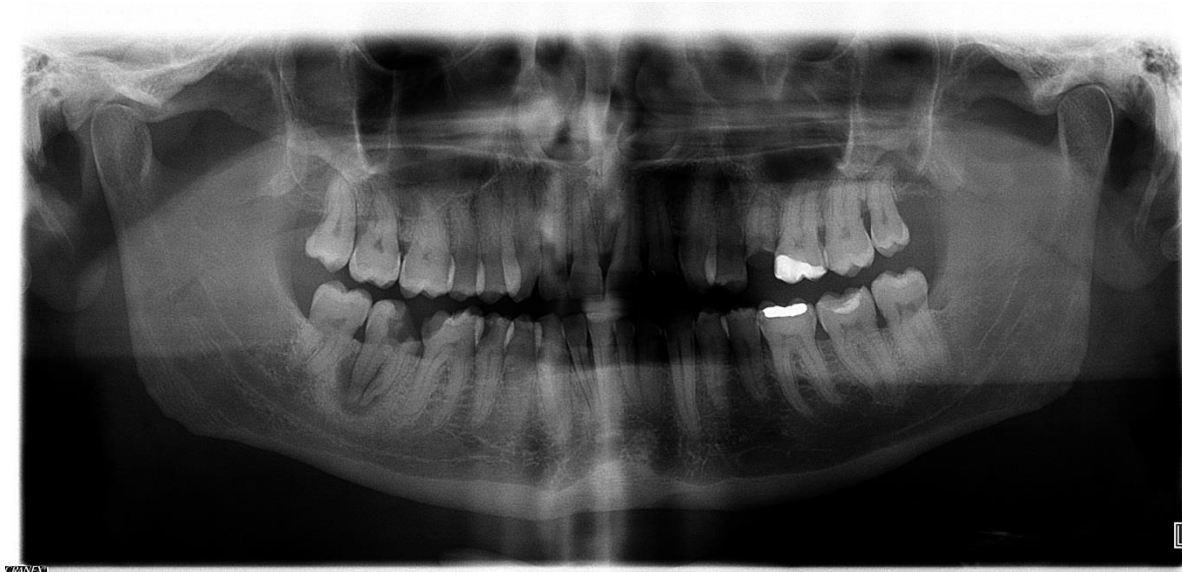Preuzeto s dopuštenjem: dr. dent.med. Marija Rašin.

Radiološke snimke su od velikog značaja u dijagnostici odontogene infekcije. Koja vrsta snimke će se napraviti, ovisi o kliničkoj slici. Ortopantomogram čeljusti jest pregledna i najčešće snimana snimka. On nam može otkriti prisustvo neadekvatno endodontski tretiranih zubi, periapikalnog procesa, (u slučaju perikoronitisa) impaktirani treći molar itd. (slika 3 i slika 4). Kompjutorizirana tomografija i magnetska rezonancija rezervirane su za teže slučajeve infekcija dubokih prostora glave i vrata (5).



Slika 3. Neadekvatan endodontski tretman.

Preuzeto s dopuštenjem: dr. dent.med. Darko Banožić.



Slika 4. Periapikalni proces na donjem desnom drugom kutnjaku.

Preuzeto s dopuštenjem: dr. dent.med. Ivan Katalinić.

2.9. Terapija odontogene infekcije

Načela liječenja odontogene infekcije jesu: 1. odstraniti uzrok infekcije, 2. osigurati drenažu gnoja, 3. provesti antibiotsku terapiju ukoliko postoji indikacija te 4. primijeniti dodatne terapijske mjere u težim slučajevima (hidratacija organizma, analgetici, prilagođena prehrana, pojačana oralna higijena). U liječenju je osnovno eliminirati uzrok i sve dok to nije napravljeno, liječenje se ne može smatrati završenim (3). S obzirom na to da je glavni uzrok odontogene upale infekcija iz zuba, eliminacija uzroka podrazumijeva endodontski tretman zuba uzročnika, njegovu ekstrakciju ili parodontnu terapiju sa struganjem i poliranjem korjenova. Koji terapijski postupak će se primijeniti, ovisi o faktorima kao što su: ozbiljnost upale, pacijentovo opće stanje, stupanj trizmusa te biološko-topografska važnost zuba uzročnika (8). Endodontskim tretmanom uklanja se nekrotično tkivo pulpe iz kojeg potječu bakterije te se korijenski kanal zuba ispunjava jednim od materijala za punjenje čime se uspostavlja nepropusno brtvljenje cijelom dužinom korijenskog kanala (18). Ekstrakcijom, osim što se uklanja izvor upale, ujedno se osigurava i drenaža upalnog procesa kroz praznu koštanu alveolu. Drenaža se još može postići i trepanacijom zuba čime se ona omogućava kroz korijenski kanal zuba, ali najučinkovitija drenaža odontogenog apscesa omogućit će se

incizijom (19). Antibiotička terapija trebala bi se primjenjivati samo kao potporna terapija lokalnom tretmanu ne bi li se spriječilo daljnje širenje upale (3).

Kod ekstrakcije zuba uzročnika problem često predstavlja postizanje analgezije, odnosno anesteziranje područja zahvaćenog infekcijom. Anestezija direktno u upaljeno područje je kontraindicirana iz nekoliko razloga (20). Prvi je taj što je, zbog prisutnosti upale na mjestu promjene, pH tkiva niži te u tako kiselom okruženju ionizira sav primijenjeni lokalni anestetik, ne preostaje neionizirana slobodna baza, koja jedina može difundirati kroz membranu živca, pa izostaje i željeni učinak anestetika (21). Ostali razlozi su ti što bi se ubrizgavanjem određenog volumena anestetika upalni proces proširio u okolno zdravo tkivo, a s obzirom na to da je upalno tkivo hiperemično povećala bi se mogućnost nastanka toksične reakcije. Kada nije moguće primijeniti terminalnu infiltracijsku anesteziju (pleksus anestezija) potrebno je dati provodnu anesteziju. Pri akutnoj upali uvijek je potrebno izvršiti ekstrakciju zuba uzročnika, bez obzira na to je li proces ograničen, difuzan, u neposrednoj okolini zuba ili se proširio u okolna tkiva. Međutim, pri difuznim procesima koji su se znatno proširili u okolna tkiva (flegmona) ili kad je već prisutna sepsa potrebno je individualno procijeniti ekstrahirati li zub uzročnik odmah ili odgoditi zahvat do poboljšanja općeg stanja organizma (2).

2.9.1. Incizija i drenaža

Učinak adekvatno provedene incizije i drenaže je višestruk: oslobađa se purulentni toksični sadržaj, događa se dekompresija tkiva što za posljedicu ima bolju opskrbu upaljenog područja krvlju i dospijeće antibiotika i čimbenika obrane domaćina te se omogućava ulazak zraka što smanjuje kolonizaciju anaerobnih bakterija. Drenažu apscesa incizijom te tretman zuba uzročnika trebalo bi provesti istovremeno (8). Incizija kao jedini zahvat u upalnom području bila bi u većini slučajeva insuficijentna, jer se ne bi uklonila uzročnik infekcije i s obzirom na to dolazilo bi do recidiva upale. Incizija se indicira kada se želi sačuvati zub uzročnik za kasniji konzervativni tretman, uz trepanaciju zuba kako bi se spriječio recidiv. Incizija se može izvesti i uz ekstrakciju, ako kroz alveolu ekstrahiranog zuba ne dobivamo dovoljnu drenažu. (20). Temeljito poznavanje anatomije glave i vrata neophodno je za provođenje adekvatne drenaže dubokih apscesa. Apscesi ograničeni na dentoalveolarnu regiju najčešće ne predstavljaju problem za incidiranje s obzirom da je tanka, ispupčena sluznica jedino što apsces dijeli od površine. Kada je to moguće, rez treba napraviti u prirodnim naborima kože. Također je dobro, ukoliko je to izvedivo, incidirati tako da gravitacija pridonosi dreniranju procesa (8). Idealno je apsces incidirati kada fluktuiraju, prije nego li dođe do njegove spontane perforacije koja produžuje liječenje i ostavlja veći ožiljak. Prerana incizija slabo lokaliziranog celulitisa može prekinuti stvaranje normalne fiziološke barijere i proširiti upalu (3). Nakon reza, potrebno je s nekim tupim instrumentom- najbolje s peanom ući u apsces te raširiti nastalu šupljinu kako bi se dobila drenaža što veće količine gnoja (2). Na posljeticu je kroz inciziju u postojeću šupljinu potrebno postaviti nešto što će rez održavati otorenim i spriječiti priljublivanje rubova incidiranog tkiva kako bi gnoj mogao i dalje istjecati. Dren može biti gumeni (napravljen od dijelova sterilnih rukavica) ili u obliku cjevčica. Drenaža se provodi sve dok postoji sekrecija uz redovitu kontrolu pacijenta (6).

Kod apscesa kaninog prostora drenaža se najbolje dobiva intraoralnom incizijom visoko u labijalnom maksilarnom vestibulumu. Drenaža bi se mogla izvesti i perkutano lateralno od nosa, ali to bi rezultiralo vidljivim ožiljkom što je razlog izbjegavanja takvog pristupa (8).

Drenaža apscesa bukalnog prostor može se dobiti perkutano, kada se palpira fluktuacija otekline, incizijom malo ispod točke najjače fluktuacije i ulaskom s tupim instrumentom u dubinu te širenjem prostora kako bi se omogućilo istjecanje gnojnog sadržaja. Prilikom incizije treba imati na umu anatomiju i voditi računa o položaju facijalnog živca i izvodnog kanala parotidne žlijezde (8).

Iako se drenaža područja žvačnih mišića može izvesti i intraoralno incizijom duž pterigomandibularnog ligamenta, ipak je tehnički lakši i puno razboritiji izbor izvođenje ekstraoralne incizije. Razlozi tome leže u uvijek prisutnom simptomu trizmusa zbog kojeg pacijent otežano otvara usta, kao i u potencijalnom ugrožavanju pacijentovog dišnog puta nakon intraoralno napravljene incizije kojom se oslobađa velika količina gnojnog ili krvavog sadržaja te otežanom postavljanju drena i opasnosti od aspiracije istog, ukoliko se ne postavi ispravno. Ekstraoralna incizija izvodi se u području angulusa mandibule, čime se osigurava drenaža maseteričnog i pterigoidnog prostora, dok se drenaža temporalnog područja dobiva incizijom malo poviše zigomatičnog luka, paralelno s njim i paralelno sa zigomatičnom granom facijalnog živca (8).

Incizija submandibularnog apscesa izvodi se ekstraoralno kroz kožu, ispod i paralelno s mandibulom. Za submentalni prostor radi se ekstraoralna horizontalna incizija na najnižem dijelu brade u prirodnom kožnom naboru, čime se najbolje osigurava drenaža, a najmanje je vidljiv ožiljak (8).

Incizija se, u pravilu, izvodi u lokalnoj provodnoj anesteziji. Za inciziju submukoznih i subkutanih apscesa može se primijeniti površinska anestezija, iako se njome ne osigurava potpuna bezbolnost, a u slučajevima proširenosti upale u susjedne anatomske prostore, incizija se izvodi u općoj anesteziji. Incizija se smatra uspješnom samo kada se dobije gnojni sadržaj. U načelu, sve ekstraoralne incizije, osim subkutanog apscesa, izvode se u općoj anesteziji (6).

2.9.2. Antibiotička terapija

Terapija antibioticima važna je u liječenju lokalne upale i u sprječavanju hematogene diseminacije, s time da ona mora biti jedino dodatna terapija uz lokalno liječenje, a ne smije biti osnovna terapija uz „čekanje da se upala smiri“ da bi se provelo lokalno liječenje. Čak i neke srednje teške infekcije, ukoliko se uspostavi drenaža i ukloni uzročnik, ne zahtijevaju obveznu upotrebu antibiotika. Kritički pristup pri upotrebi antibiotika u liječenju odontogene upale nalaže točno definirane kriterije za indikaciju antibiotičke terapije. To su: 1. povišena tjelesna temperatura, 2. regionalni limfadenitis, 3. prodor infekcije kroz kortikalis, 4. širenje infekcije kroz meka tkiva. Barem jedan od ovih uvjeta mora postojati da bi se opravdano ordinirala antibiotička terapija (11). Također ju je opravdano propisati imunosuprimiranim ili imunokompromitiranim pacijentima, onima s nekontroliranom šećernom bolesti ili pacijentima na dijalizi, s obzirom da je njihov obrambeni sustav znatno oslabljen pa je veća vjerojatnost da će doći do širenja infekcije (8).

Postoje tri tipa antimikrobne terapije: 1. empirijska, 2. ciljana, 3. profilaktička. Empirijskom terapijom započinje se u infekcijama u kojima nije dokazan uzročnik. Lijek se odabire s pretpostavkom da će djelovati na najvjerojatnijeg uzročnika te se iz toga razloga ordinira lijek širokog antimikrobnog spektra. U prilog empirijskog ordiniranja antibiotika idu brojna istraživanja na temelju kojih je dobro definirana mikrobna flora odontogene upale. Ukoliko je klinički odgovor na empirijski propisan antibiotik dobar, nastavlja se dalje s njegovom primjenom. Ciljana terapija podrazumijeva identifikaciju uzročnika i antibiogram temeljem kojeg se utvrđuje lijek koji pouzdano djeluje na izoliranog uzročnika. Taj lijek treba biti uskog spektra djelovanja te niske toksičnosti. Profilaktički se lijek propisuje s ciljem sprječavanja bakterijske infekcije. Perioperativna profilaksa (primjena jedne doze antimikrobnog lijeka neposredno prije zahvata) djelotvorna je kroz kratko vrijeme i usmjerena na više uzročnika. Adekvatna profilaktička primjena daje izvrsne rezultate. Neadekvatna primjena antibiotika podrazumijeva krivu dozu (premala doza, prekratko trajanje liječenja), krivi izbor antibiotika (antibiotik na koji mikroorganizmi nisu osjetljivi), nepravilnu kombinaciju dvaju ili više antibiotika te neopravdanu profilaktičku primjenu. Primjena antibiotika nije opravdana za prevenciju infekcije poslije rutinskih stomatoloških zahvata. Pravilno je primijeniti antibiotik u liječenju aktivne upalne bolesti ili u prevenciji metastatskih infekcija, posebice u rizičnih bolesnika (11).

Jedno od najvažnijih otkrića u medicini dogodilo se 1928. godine kada je pronađen penicilin. Alexander Fleming je opazio da na kulturi stafilokoka u prisutnosti neke slučajno pale pljesni bakterije podliježu lizi. Bujon na kome su plijesni rasle djelovao je inhibitorno i čak baktericidno in vitro na mnoge mikroorganizme. Budući da je plijesan pripala rodu *Penicillium*, Fleming je antibakterijsku tvar nazvao penicilinom (21).

Danas je penicilin lijek izbora za odontogene infekcije (4). Ima baktericidno djelovanje na izgradnju stanične stijenke bakterije inhibirajući bakterijske transpeptidaze- enzime koji omogućuju ukriženo vezivanje peptidoglikana mureina čime se bakterijskoj stanici smanjuje čvrstoća, onemogućava joj se održavanje osmotskog gradijenta prema svojoj okolini te ona puca. Relativno je uskog spektra djelovanja, ali na bakterije svoga spektra djeluje bolje od ijednog drugog antibiotika. Antimikrobni spektar mu čine streptokoki, stafilokoki koji ne produciraju penicilinazu, treponema, aktinomicete, fuzobakterijum species i oralni anaerobi. Prirodni penicilini Penicilin G (benzilpenicilin) i Penicilin V (fenoksimetilpenicilin) imaju određene nedostatke, kao što su: nestabilnost prema kiselom sadržaju želuca, vrlo brzo izlučivanje bubrezima, veliku osjetljivost prema beta- laktamazi (i stoga nedjelotvornost prema stafilokoknim zarazama), „ograničeni“ antibakterijski spektar, posebno u odnosu prema gram- negativnim bakterijama te veliku sklonost izazivanju senzibilizacije. Ti su nedostaci bili poticaj istraživanju daljnjih srodnika benzilpenicilinu te su pronađeni brojni polusintetički penicilini. Polusintetički penicilini dijele se na peniciline otporne na beta- laktamazu (penicilinazu) te peniciline proširenog spektra djelovanja. Prvoj skupini pripada kloksacilin koji se primjenjuje u liječenju infekcija uzrokovanih stafilokokom koji stvara penicilinazu. Doza za odrasle je četiri puta po dvije kapsule po 250 mg dnevno (Orbenin-Pliva). Penicilini proširenog spektra djelovanja šireg su bakterijskog spektra od benzilpenicilina i djeluju i na mnoge gram (-) bakterije kao i na neke gram pozitivne uzročnike, poput enterokoka i listerija. Ovi penicilini nisu otporni na beta- laktamazu. Od njih su najznačajniji ampicilin i amoksicilin, koji je strukturni analog ampicilina boljih farmakokinetičkih značajki. Amoksicilin se znatno bolje resorbira od ampicilina nakon peroralne primjene i hrana mu ne ometa resorpciju. Zahvaljujući farmakokinetičkim prednostima potisnuo je i zamijenio ampicilin, osim u infekciji Shigellom i u bolesnika koji ne mogu uzimati lijek na usta jer amoksicilin ne postoji u obliku za parenteralnu primjenu. Doza za odrasle je tri puta po jedna kapsula od 500 mg dnevno (11, 21).

Kod zaraza uzročnicima koji luče beta-laktamazu primjenjuje se kombinacija amoksicilina s klavulanskom kiselinom (Augmentin, Klavocin, Klavobel, Klavax). Klavulanska kiselina je

betalaktamski kemoterapeutik čije je antibiotsko djelovanje vrlo slabo, ali zato inhibira djelovanje većine betalaktamaza i time štiti amoksicilin i omogućava njegovo djelovanje. Antimikrobni spektar je kao i onaj amoksicilina, a osjetljiva je i *Klebsiella* te anaerobi. Pogodan je i za liječenje sinusitisa. U odraslih treba primijeniti dvije tablete od jednog grama dnevno. Jedna tableta u svom sastavu sadrži 875 mg amoksicilina i 125 mg klavulanske kiseline. Penicilinske antibiotike treba empirijski propisati u početnoj fazi upale (21, 11).

Ukoliko nakon lokalnog stomatološkog liječenja i primjene penicilnskog antibiotika nema poboljšanja kroz sljedeća dva dana, što je moguće s obzirom da sve više anaerobnih bakterija pokazuje rezistenciju na njih, treba ordinirati i metronidazol (Medalozol). Metronidazol je baktericid koji djeluje vezivanjem za bakterijsku deoksiribonukleinsku kiselinu (DNK) i sprječavanjem sinteze nukleinskih kiselina. Vrlo je djelotvoran pri anaerobnim bakterijskim infekcijama. Kao samostalna terapija može se primijeniti jedino u liječenju akutnog nekrotizirajućeg ulceroznog gingivitisa, a za liječenje odontogenih infekcija primjenjuje se u kombinaciji s drugim antimikrobnim lijekovima, odnosno penicilinskim jer nema učinak na aerobe. Najčešće nuspojave metronidazola posljedica su podražaja gastrointestinalnog sustava pa se mogu javiti: mučnina, povraćanje, stomatitis, crni dlakavi jezik i neugodan metalni okus. Doza za odrasle je tri puta po jedna tableta od 400 mg na dan (21, 11). Pacijent, koji je na terapiji metronidazolom, ne smije konzumirati alkohol jer njihovom istodobnom primjenom dolazi do učinaka sličnih disulfiramu (mučnina, povraćanje, glavobolja, grčevi) s obzirom da metronidazol inhibira alkohol-dehidrogenazu (21, 11).

U bolesnika alergičnih na penicilin treba u terapiji primijeniti klindamicin (Dalacin C, Klimicin, Klindamicin MIP). On ima visoku učinkovitost protiv gotovo svih anaeroba i većine aeroba uzročnika odontogene infekcije. Djeluje na streptokoke grupe A i na većinu sojeva stafilokoka, uključujući i one rezistentne na penicilin. Kliničku primjenu klindamicina uvjetuje dobar učinak na anaerobe, dobro prodiranje u kost, ali i nuspojava pseudomembranoznog enterokolitisa. Doza za odrasle je tri do četiri puta dnevno po jedna kapsula od 300 mg. Ne djeluje na enterokoke i Gramm (-) bakterije pa stoga ako nema poboljšanja kroz dva dana terapije uz provedeno lokalno stomatološko liječenje, postoji vjerojatnost da se radi o Gramm (-) infekciji pa bolesnika treba uputiti u specijaliziranu ustanovu (11).

Cefalosporini su polusintetski beta laktamski antimikrobni lijekovi širokog antimikrobnog spektra, baktericidnog učinka i niske toksičnosti. U nas registrirani cefalosporini nemaju klinički značajan učinak na anaerobe (11).

Eritromicin je makrolidni antibiotik koji ima slično djelovanje i spektar kao i klindamicin, ali se slabije apsorbira i manje je učinkovit, kod odontogenih infekcija, od penicilina i klindamicina i stoga nema široku primjenu u njihovom liječenju (4).

Tetraciklinski antibiotici jesu indicirani jedino u liječenju juvenilnog parodontitisa kojeg u 97% slučajeva uzrokuje *Actinobacillus actinomycetemcomitans* (11).

Način primjene antimikrobnih lijekova je peroralno kod slabijih infekcija i parenteralno kod težih. Primjenjuju se 5-7 dana ako su zahvaćena samo meka tkiva, a 10-14 dana ako je infekcijom zahvaćena i kost. Empirijsku terapiju treba eventualno naknadno korigirati temeljem antibiograma (4, 11).

3. RASPRAVA

Odontogene infekcije su najčešće infekcije glave i vrata te se zbog njih pacijenti javljaju najprije svojim doktorima dentalne medicine, a vrlo često traže i pomoć specijalista oralne kirurgije (3, 22). Slijedi prikaz pojedinih rezultata nekoliko istraživanja kojima su se analizirali razlozi dolazaka pacijenata na Kliniku za maksilofacijalnu i oralnu kirurgiju bolničkih centara u Zagrebu, a u kojima je odontogena infekcija ustanovljena kao vodeći uzrok njihovih dolazaka.

1991. i 1994. godine Ujević i Begić analizirali su hitne pacijente na Klinici za maksilofacijalnu i oralnu kirurgiju Kliničkog bolničkog centra Šalata i ustanovili su da je odontogena upala bila najčešći razlog dolaska pacijenata i da su pacijenti najčešće bili u dobi 16-30 godina života (22).

Iste rezultate dalo je i istraživanje objavljeno 2002.godine kojim su se analizirali hitni slučajevi na Klinici za maksilofacijalnu i oralnu kirurgiju Kliničke bolnice Dubrava. Istraživanjem se obuhvatilo 2 766 hitnih slučajeva u periodu 1.1.1998.- 31.12.1998. godine. Analizirali su se razlozi pacientovog dolaska, dob, spol, korelacija pojedinih bolesti s pacientovom dobi, spolom te periodom godine (dan, mjesec) kada se određena bolest javlja te potreba za hitnom hospitalizacijom. Kao što je već spomenuto, odontogena infekcija bila je najčešći razlog dolaska bolesnika, u 33.94% slučajeva. Odontogena upala najčešće se javljala u dobi 16 - 30 godina, s većom učestalošću u muškaraca nego u žena, a povezanost između njezinog pojavljivanja i određenog doba godine nije zapažena (22).

2013. godine objavljeno je istraživanje o tipovima i učestalosti pojedinih oralno kirurških dijagnoza i ambulantnih oralno kirurških tretmana ustanovljenih i provedenih na Kliničkom zavodu za oralnu kirurgiju Kliničke bolnice Dubrava. U istraživanju se analiziralo 11 680 pacijenata u periodu 1.1.2011.- 31.12.2011.godine. Ustanovljene dijagnoze i provedeni oralno kirurški zahvati stavljali su se u korelaciju s dobi pacijenata, spolom te mjestom stanovanja. Postavljeno je 77 različitih dijagnoza od kojih se samo njih 10 pojavilo u više od 1% svih pacijenata. Impaktirani korjenovi, kronične periapikalne lezije i duboki karijesi činili su 70.37% svih ambulantnih dijagnoza. Od toga impaktirani korjenovi 45.55%, kronične periapikalne lezije 12.6%, a duboki karijesi 12.22%. Periapikalni apscesi bili su po učestalosti na četvrtom mjestu s redovitošću pojavljivanja od 6.44%. Najučestaliji ambulantni zahvat bila je ekstrakcija zuba u 37.67% (4 400 od 11 680 pacijenata). Intraoralna incizija izvedena je u 1.36% slučajeva (159 pacijenata). Uočeno je da puno više ekstrakcija i intraoralnih incizija napravljeno muškim pacijentima što se podudara s činjenicom da je glavni razlog traženja

medicinske pomoći akutna odontogena infekcija znatno češći kod muškaraca. Istraživanje je ujedno pokazalo da su pacijenti iz Zagreba imali puno veću incidenciju periodontalnih bolesti nego pacijenti iz drugih gradova i ruralnih područja te da su znatno češće podvrgnuti zahvatu ekstrakcije zuba. Ovaj rezultat je pomalo zabrinjavajući s obzirom na broj stomatoloških ordinacija i usluga koje se pružaju u gradu Zagrebu. Problem očito leži u nedovoljno razvijenoj svijesti društva o važnosti oralnoga zdravlja (23).

Jedno novije istraživanje odontogene infekcije iz 2016.godine, provedeno na temelju podataka Klinike za kirurgiju lica, čeljusti i usta Kliničke bolnice Dubrava, imalo je za cilj utvrditi kod koje populacije se najčešće javljaju odontogene infekcije, na kojim lokalizacijama, ispitati adekvatnost antimikrobne terapije prije i za vrijeme hospitalizacije, posebice ovisno o rezultatima uzetih briseva. Iz baze podataka izdvojeni su pacijenti koji su liječeni zbog odontogene infekcije u dvogodišnjem razdoblju od 1.1.2014. godine do 1.1.2016. godine. Bilo ih je ukupno 91 od čega je za 16,4% bilo više muškaraca nego žena. Najčešća dijagnoza bio je perimandibularni apsces u 44% slučajeva, a nakon njega submandibularni apsces u 23,1% slučajeva. U 17,6% slučajeva javio se pterigomandibularni apsces, u 5,5% submentalni, a u po 3,3% slučajeva submukozni apsces, apsces fose kanine te bukalnog prostora. Najčešće vađeni zubi, uzročnici odontogene infekcije, bili su trajni donji lijevi drugi i treći kutnjak, čime se mogu objasniti perimandibularni i submandibularni apscesi kao naučestalije dijagnoze. Bris apscesa uzet je kod 34 (37,4%) ispitanika, a najčešći nalaz bila je miješana oralna flora (44,1%), čime je potvrđena polimikrobijalna flora odontogene upale. Ekstrakciju zuba prije hospitalizacije imalo je 24,2% ispitanika, dok je za vrijeme hospitalizacije 60,4% ispitanika bilo podvrgnuto ekstrakciji jednog ili više zuba (24).

Rezultatima spomenutih istraživanja zajedničko je to da je u muškaraca nešto veći postotak pojavljivanja odontogenih infekcija nego u žena. Ovo bi se možda moglo objasniti činjenicom da muškarci slabije vode brigu o oralnom zdravlju, za razliku od žena, koje puno više drže do svoga izgleda pa tako očito održavaju i bolju oralnu higijenu i revnije su u redovitim kontrolnim pregledima kod svojih stomatologa.

U tri od četiri spomenuta istraživanja bolesnici su bili mlađe životne dobi, što se može povezati s današnjim ubrzanim tempom života, slabijom socioekonomskom situacijom i sve većom nezaposlenošću mlađe populacije, a to rezultira manjem pridavanju pažnje oralnom zdravlju.

Veliki postotak ekstrakcija zuba u bolesnika koji su hospitalizirani (u zadnje spomenutom istraživanju) pokazuje da se u ordinacijama dentalne medicine opće prakse ne primjenjuju dovoljno postupci i zahvati kojima bi se spriječilo napredovanje infekcije.

Tome u prilog govore i rezultati istraživanja iz 1992.godine te 2012. godine, kojima se istraživao stav doktora dentalne medicine o liječenju odontogene upale (19, 20). Desetljećima su postojale kontroverze oko pitanja vađenja zuba u akutnoj fazi upale. Mišljenja su bila podijeljena između onih koji su smatrali da se širenje infekcije javlja kao posljedica ekstrakcije zuba te onih koji su vjerovali da se ranom ekstrakcijom rješava problem odontogene infekcije, s obzirom da se njome uklanja uzrok infekcije i da se ujedno osigurava put za drenažu upalnog procesa (8). Međunarodni kongres stomatologa u Parizu 1961.godine usuglasio je stavove vezane uz liječenje odontogene upale ekstrakcijom zuba, zalažući se za ekstrakciju zuba u tijeku upale, uz uvjet da anestezija bude adekvatna. U nama dostupnoj literaturi, poslije 1965. godine nije pronađen niti jedan članak u kojemu se zagovara odlaganje ekstrakcije zuba u akutnoj fazi upale čeljusti ili mišljenje da je ekstrakcija zuba u akutnoj fazi upale štetna (19). U oba spomenuta istraživanja (i u onom iz 1992. i u onom iz 2012. godine), oko 2/3 anketiranih doktora dentalne medicine izrazilo je svoj teorijski stav da se zubi u akutnoj fazi upale ne smiju ekstrahirati. Također je većina ispitanika u oba istraživanja izrazila i svoj praktični stav da ne vade zube u akutnoj fazi upale. Vezano uz propisivanje antibiotika, gotovo 99% ispitanika istraživanja iz 1992.godine ordinira antibiotike, pri čemu ih najviše to radi uz trepanaciju zuba, a najmanje uz ekstrakciju, dok u istraživanju iz 2012. godine 100% ispitanika ordinira antibiotike. Više od polovice anketiranih ordinira antibiotike dok se upala ne smiri, a tada se odlučuju za ekstrakciju. Uočavamo da se rezultati istraživanja ne podudaraju s onime za što se zalaže literatura. Ovakvi stavovi doktora dentalne medicine mogu se objasniti slabim poznavanjem problema odontogene infekcije, možda neopravdanim strahom od nastanka komplikacija te konzervativnim stavovima liječnika opće prakse koji akutnu upalu liječe simptomatski antibioticima, a ne kauzalno. Izgleda da su doktori dentalne medicine sigurni u efikasnost antimikrobne terapije, ali nisu svjesni da u većini slučajeva bez adekvatne lokalne terapije nema većeg učinka te upala napreduje. Uspoređujući ova dva istraživanja, uočeno je da se stavovi o ekstrakciji, kao mogućnosti liječenja odontogene upale, nisu promijenili u zadnjih 20 godina. To ukazuje na potrebu uvođenja trajne edukacije primarne stomatološke prakse o problemima nastanka i liječenja akutne odontogene upale (19,20).

4. ZAKLJUČAK

Brojna istraživanja potvrdila su odontogenu infekciju kao vodeći razlog zbog kojeg pacijenti traže hitnu specijalističku pomoć. Iz te činjenice se može donijeti nekoliko zaključaka koji ujedno predstavljaju i probleme u stomatološkoj struci. Prije svega, postavlja se pitanje o svijesti društva o važnosti održavanja oralnoga zdravlja koje treba uključivati provođenje pravilne oralne higijene te redovite kontrolne preglede kod doktora dentalne medicine opće prakse. Glavni uzroci odontogene infekcije su: opsežni karijesi, zaostali korjenovi zubi, impaktirani zubi, perikoronitis i slična stanja koja se gotovo sva pravovremeno mogu sanirati u stomatološkim ambulancama i time prevenirati širenje infekcije u okolna tkiva zuba. Ekstrakcije zuba te intraoralne incizije su postupci koje bi morao biti sposoban izvesti svaki opći stomatolog, naročito zato što se većina pacijenata s oralnim problemima prvo javlja upravo njima. Stoga je njihova edukacija od velike važnosti. Ona ih treba obučiti kako spriječiti širenje odontogene infekcije s obzirom na moguće komplikacije, kao što su: tromboza kavernoznog sinusa, meningitis, apsces mozga, Ludvigova angina, medijastinitis, od kojih neke mogu rezultirati i letalnim ishodom. Sprječavanje širenja infekcije najbolje će se osigurati pravovremenom terapijom koja treba uključivati trepanaciju zuba uzročnika ili njegovu ekstrakciju, sa ili bez incizije, s drenažom, uz primjenu antibiotske terapije (ukoliko postoji opravdana indikacija za nju). Pacijenti se u jedinicu hitne pomoći javljaju najčešće u uznapredovalom stadiju upale kada se ona već proširila kroz kost i dospjela u meka tkiva. Edukacija doktora dentalne medicine i tretman odontogene upale u njezinom početnom stadiju nužni su za prevenciju uznapredovalih faza infekcije.

5. LITERATURA

1. Beus I, Škerk V. Infektologija za stomatologe. 1. hrv. izd. Zagreb: Graphis; 2002. 151 p.
2. Miše I. Oralna kirurgija. Zagreb: Jugoslavenska medicinska naklada; 1982. 233-51 p.
3. Bagatin M, Virag M. Maksilofacijalna kirurgija. Zagreb: Školska knjiga; 1991. 93-113p.
4. Gašparović S. Antimikrobna terapija odontogene upale. Sonda. 2002;4(6):47
5. Ogle OE. Odontogenic Infections. Dent Clin North Am [Internet]. 2017 Apr [cited 2017 Aug 31];61(2): p. 235–52. Available from: <http://dx.doi.org/10.1016/j.cden.2016.11.004>
6. Čabov T. Oralnokirurški priručnik. Zagreb: Medicinska naklada; 2009. 115-22 p.
7. Žorac N, Kuna T. Odontogena upala. Sonda. 2013; 14(26):52-7
8. Topazian RG, Goldberg MH, Hupp JR. Oral and maxillofacial infections. 4th ed. Philadelphia: W. B. Saunders Company; c2002.524 p.
9. Presečki V. Stomatološka mikrobiologija. Zagreb: Medicinska naklada; 2009. 417 p.
10. Madunić K, Badrov J. Odontogene upale. [Internet]. [cited 2017 Sep 1] Available from: http://neuron.mefst.hr/docs/katedre/dentalna_medicina//odontogene%20upale.pdf
11. Macan D. Primjena antimikrobnih lijekova u stomatologiji. Sonda. 2003;5(8-9):40-1
12. Lukač J. Klinička imunologija. [Internet] Zagreb: Stomatološki fakultet; 2004 [cited 2014 Jul 15]. Available from: http://www.sfzg.hr/files/user/isamija/Klinička_imunologija_skripta.doc
13. Gamulin S, Marušić M, Kovač Z i sur. Patofiziologija. 6. hrv. izd. Zagreb: Medicinska naklada; 2005. 507- 34 p.
14. Knežević G. Oralna kirurgija 2.dio. Zagreb: Medicinska naklada; 2003. 224- 5 p.
15. Ferrera PC, Busino LJ, Snyder HS. Uncommon complications of odontogenic infection. Am J Emerg Med. 1996 May;14(3):317-22.
16. Demarin V, Trkanjec Z. Neurologija za stomatologe. Zagreb: Medicinska naklada; 2008. 230-5 p.

17. Candamourty R, Venkatachalam S, Ramesh Babu MR, Kumar GS. Ludwig's angina- An emergency: A case report with literature review. J Nat Sc Biol Med [serial online] 2012 [cited 2017 Sep 3]; 3: 206-8. Available from: <http://www.jnsbm.org/text.asp?2012/3/2/206/101932>
18. Torabinejad M, Walton RE. Endodoncija Načela i praksa. 1. hrv. izd. Zagreb: Naklada Slap; 2009; 475 p.
19. Jelinčić K. Infekcije glave i vrata: teorija i praksa (Diplomski rad). Zagreb: Stomatološki fakultet Sveučilišta u Zagrebu, 2012.
20. Dragičević N. Stav stomatologa primarne zaštite u liječenju odontogenih apscesa (Diplomski rad). Zagreb: Stomatološki fakultet Sveučilišta u Zagrebu, 1992.
21. Linčir I. i sur. Farmakologija za stomatologe. 3. hrv. izd. Zagreb: Medicinska naklada; 2011. 465 p.
22. Brajković B, Macan D. Analysis of emergency cases in the Clinic of maxillofacial and oral surgery, Clinical Hospital Dubrava. Acta Stomatol Croat. 2002;36:213-21.
23. Jokić D, Macan D, Perić B, Tadić M, Biočić J, Đanić P, Brajdić D. Ambulatory oral surgery: 1-year experience with 11 680 patients from Zagreb district, Croatia. CMJ 2013; 54: 49-54.
24. Horvatić S. Analiza pacijenata s odontogenom infekcijom hospitaliziranih na Klinici za kirurgiju lica, čeljusti i usta (Diplomski rad). Zagreb: Sveučilišni diplomski studij sestrictva, Medicinski fakultet Sveučilišta u Zagrebu, 2016.

6. ŽIVOTOPIS

Petra Miholić rođena je 25.10.1992.godine u Zagrebu gdje je završila osnovnu školu i jezičnu gimnaziju. Akademske godine 2011./2012. upisala je prvu godinu Stomatološkog fakulteta Sveučilišta u Zagrebu. Dobitnica je Dekanove nagrade za najuspješniju studenticu u II.godini studija za akademsku godinu 2012./2013. Akademske godine 2015./2016. primila je Rektorovu nagradu za društveno koristan rad u akademskoj i široj zajednici za volontiranje na Projektu za promociju oralnog zdravlja slijepih i slabovidnih osoba. Sudjelovala je na i na studentskom Programu za evaluaciju i unaprjeđivanje oralnog zdravlja osoba starije životne dobi- „Geronto“ i preventivnom projektu za djecu „Zubić“, događajima kao što su Smotra Sveučilišta u Zagrebu te Znanstveni piknik na kojima je prezentirala Stomatološki fakultet. Tijekom studija asistirala je u privatnoj stomatološkoj ordinaciji.