

Mogućnosti rehabilitacije bezubih pacijenata protetskim radovima s bazalnim Implantatima

Brezac, Ivana

Master's thesis / Diplomski rad

2017

Degree Grantor / Ustanova koja je dodijelila akademski / stručni stupanj: **University of Zagreb, School of Dental Medicine / Sveučilište u Zagrebu, Stomatološki fakultet**

Permanent link / Trajna poveznica: <https://um.nsk.hr/um:nbn:hr:127:919920>

Rights / Prava: [Attribution-NoDerivatives 4.0 International](#)/[Imenovanje-Bez prerada 4.0 međunarodna](#)

Download date / Datum preuzimanja: **2024-07-25**



Repository / Repozitorij:

[University of Zagreb School of Dental Medicine Repository](#)





SVEUČILIŠTE U ZAGREBU
STOMATOLOŠKI FAKULTET

Ivana Brezac

**MOGUĆNOSTI REHABILITACIJE BEZUBIH
PACIJENATA PROTETSKIM RADOVIMA S
BAZALNIM IMPLANTATIMA**

Diplomski rad

Zagreb, 2017.

Rad je ostvaren na Zavodu za mobilnu protetiku Stomatološkog fakulteta Sveučilišta u Zagrebu.

Mentor rada: izv. prof. dr. sc. Dino Buković, Zavod za mobilnu protetiku Stomatološkog fakulteta Sveučilišta u Zagrebu

Lektor hrvatskog jezika: Marina Mađarević, magistra edukacije hrvatskoga jezika i književnosti

Lektor engleskog jezika: Mirela Vuković, profesor engleskoga i njemačkoga jezika

Sastav povjerenstva za obranu diplomskog:

1. _____
2. _____
3. _____

Datum obrane diplomskog rada: _____

Rad sadrži: 38 stranica

15 slika

CD

Osim ako nije drugačije navedeno, sve ilustracije (tablice, slike i dr.) u radu su izvorni doprinos autora diplomskog rada. Autor je odgovoran za pribavljanje dopuštenja za korištenje ilustracija koje nisu njegov izvorni doprinos, kao i za sve eventualne posljedice koje mogu nastati zbog nedopuštenog preuzimanja ilustracija odnosno propusta u navođenju njihovog podrijetla.

Zahvala

Zahvaljujem svom mentoru izv. prof. dr. sc. Dini Bukoviću na pomoći, stručnim savjetima i susretljivosti pri izradi ovoga rada.

Velika hvala mojim roditeljima i sestri na bezuvjetnoj podršci tijekom studija, ali i cijeloga života.

Hvala ti, Vedrane, na strpljenju i ljubavi tijekom svih ovih godina.

Mogućnosti rehabilitacije bezubih pacijenata protetskim radovima s bazalnim implantatima

Sažetak

Implantoprotetska rehabilitacija potpuno bezubih pacijenata jedan je od uvriježenih načina liječenja ovoga stanja. Gubitak zuba umanjuje kvalitetu života te predstavlja funkcijski i estetski nedostatak. U tradicionalnom pristupu implante nije uvriježeno opteretiti do kraja oseointegracijskoga razdoblja. To razdoblje traje od tri do šest mjeseci, ovisno o stanju okolne kosti i položaju implantata. S druge strane, implantati postavljeni u bazalnu kost moraju se imedijatno funkcijski opteretiti. Bazalna kost otporna je na resorpciju te se odlikuje visokom sposobnošću podnošenja opterećenja.

U ovom radu prikazan je slučaj rehabilitacije potpuno bezubog pacijenta s 20 bazalnih implantata koji su imedijatno funkcijski opterećeni sa semicirkularnim metalo-keramičkim mostom.

Ključne riječi: bazalni implantati; imedijatno funkcijsko opterećenje; strateška implantologija

Edentulous patients prosthetic rehabilitataion possibilities with basal implants

Summary

Implantoprosthetic rehabilitation of completely edentulous patients has become an ingrained way of treating this condition. Tooth loss diminishes the quality of life and represents a functional and aesthetic deficiency. Traditional implants require an undisturbed healing period of three to six months, depending on the quality of the surrounding bone and the location of the implants. On the other hand, implants placed in the basal bone must be immediately functionally loaded. The basal bone is not prone to resorption and has very high load bearing capacities.

This paper presents a case report of full mouth rehabilitation in which 20 single piece basal implants were inserted and functionally loaded with a semi-circular metal-ceramic bridge.

Keywords: basal implant; immediate loading; strategic implantology

SADRŽAJ

1. Uvod.....	2
1.1. Načela u bazalnoj implantologiji.....	3
1.2. Vrste bazalnih implantata.....	4
1.2.1. Lateralni bazalni implantati.....	4
1.2.2. Bazalni implantati vijak-tipa (BCS).....	6
1.3. Prednosti bazalnih implantata.....	8
1.4. Komplikacije.....	9
1.5. Koštane strukture i bazalni implantati.....	10
1.6. Planiranje protetskog opterećenja i koncepti okluzije.....	13
2. Prikaz slučaja.....	17
3. Rasprava.....	25
4. Zaključak.....	28
5. Literatura.....	30
6. Životopis.....	37

Popis skraćenica

BCS – engl. Basal Cortical Screw

BOI – engl. Basal Osseo Integrated

IFR – interforaminalna regija

ZSI – engl. Zygoma supported implant

1. UVOD

Otkako su implantati doživjeli veliki uspjeh, u praksi moderne stomatologije pokušava se pronaći način na koji bi ih se učinilo dostupnijima što većem broju pacijenata. U konvencionalnoj implantologiji dobri se rezultati postižu ukoliko pacijent posjeduje dovoljnu debljinu kosti, međutim, vrlo često u terapijski plan potrebno je uvrstiti i dodatne zahvate kao što su augmentacija kosti te podizanje dna maksilarnog sinusa zbog nedostatka kosti u stražnjoj regiji maksile. Ovi zahvati znatno produljuju rehabilitaciju i povećavaju sveukupni trošak pacijenta.

Bazalni implantati su sustav implantata čija je osnovna značajka uporaba bazalne kosti za retenciju implantata. Bazalna kost definirana je kao koštano tkivo maksile ili mandibule koje leži u podlozi processusa alveolarisa.(1) Riječ je o čvrstom i nepromjenjivom koštanom okviru koji je otporan na resorpciju i bolje se odupire infekcijama. Visokog je denziteta te se na ovome mjestu implantati odlično sidre (2).

Uporaba bazalne kosti omogućuje nam postavljanje implantata u područja koja su nedostupna za konvencionalne implantate. Također, implantati postavljeni na ovakav način moraju biti imedijatno opterećeni. To nam omogućuje da u 72 sata definitivno protetski opskrbimo potpuno bezubog pacijenta (3).

1.1. Načela u bazalnoj implantologiji

Bazalna implantologija koristi principe liječenja ortopedske kirurgije i traumatologije pa tako često u literaturi vezanoj za bazalne implantate možemo naići na pojmove “ortopedske tehnike” i “ortopedski implantati”, čime se pokušava jasno raščlaniti bazalne implantate od konvencionalnih (4).

U ortopedskoj kirurgiji odavno je poznat princip liječenja imedijatnim opterećenjem, odnosno imedijatno vraćanje u funkciju. Nakon što se pacijenta opskrbi novim zglobom (koljeno, kuk), od njega se traži da ga odmah počne koristiti. Slično je i u liječenju prijeloma dugih kostiju gdje se ortopedski vijci (implantati) postavljaju neparalelno, ali s ležištem isključivo u korikalnoj kosti, te se imedijatno povezuju s osteosintetskom pločicom (4, 5).

U kirurškom zbrinjavanju fraktura pomoću vanjskih i unutarnjih fiksatora nužno je imedijatno povezivanje (a time i imedijatno opterećivanje) kako bi se izbjegli daljnji zahvati koji bi sa sobom nosili dodatan rizik za pacijenta i produljili oporavak. Svaki kirurški zahvat praćen je postoperativnim edemom u području vršenja zahvata i povećanim rizikom od razvoja infekcije, odnosno osteomijelitisa koji u dugim kostima predstavlja realnu prijetnju. Zbog navedenih je razloga u traumatološkoj kirurgiji jasno definiran cilj kojim se potiče obavljanje jednoga kirurškoga zahvata, a istim se pacijentu vraća i funkcija operiranoga zgloba (5).

Konačno, neki od osnovnih postulata u ortopedskoj kirurgiji jesu: kortikalno sidrenje, mehanička retencija i sidrenje u području kosti koje je otporno na resorpciju. Izbjegava se sidrenje u nepouzdan spongiozni sloj kosti, kao i paralelno postavljanje implantata. Neparalelni implantati povezani pločicom čine dobru makro retenciju unutar kosti te ovakav divergentan način postavljanja umanjuje mogućnost slabljenja kosti, a s druge strane povećava stabilnost prema opterećenjima koja dolaze iz različitih smjerova (5).

Podjednake metode rada koriste se u protokolima imedijatnoga opterećenja u dentalnoj implantologiji.

1.2. Vrste bazalnih implantata

Bazalni implantati specifično su dizajnirani. Njihovo tijelo, vrat i abutment (nadogradnja) stopljeni su u jednu jedinstvenu cjelinu. Sve površine implantata su polirane, čime se sprječava bakterije da adheriraju. U konvencionalnim dvodijelnim ili trodijelnim sustavima implantata čest uzrok neuspjeha terapije jest pojava infekcije na mjestu pripoja različitih dijelova implantata, što može dovesti do periimplantitisa i konačno do odbacivanja implantata.

Uporabom jednodijelnih implantata čije su površine polirane incidencija periimplantitisa smanjuje se za čak 98 % (6, 7).

1.2.1. Lateralni bazalni implantati (BOI)

Lateralni bazalni implantati ugrađuju se u kost s njenog lateralnog aspekta uporabom posebnih reznih instrumenata i uz obvezno odizanje mukoperiostalnog režnja (5).

Prijenos žvačnih sila odvija se preko horizontalnih dijelova implantata direktno na korikalnu kost (7)

Ako u prednjoj regiji postoji dovoljno prostora u vertikali, implantati izbora su BOI s dva diska. Bazalni disk ima promjer 9 mm ili 10 mm, a krestalni disk 7 mm. Svaki od ova dva diska ima svoju specifičnu funkciju. Glavna funkcija krestalnoga diska jest pružanje dodatne stabilnosti implantatu. Važnost njegove funkcije smanjuje se u onom trenutku kada bazalni disk postaje potpuno oseointegriran i dosegne maksimalnu sposobnost podnošenja opterećenja (7).

Ukoliko nam mala količina kosti ne dopušta uporabu BOI s dva diska, možemo se odlučiti za BOI s jednom baznom pločom promjera između 7 mm i 9 mm te tijelom dužine od 8 mm do 13,5 mm.

U stražnjoj regiji koristimo implantate oblika četverokuta koji imaju disk (baznu ploču) promjera 9 mm ili 10 mm i tijelo dužine od 10 mm do 13,5 mm. Izbor ovisi o količini horizontalne kosti i vertikalnoj dimenziji koju želimo postići. Debljina samog diska iznosi 0,6 mm što mu omogućuje sudjelovanje u fleksijskim kretanjama mandibule te osigurava siguran temelj za fiksne protetske radove (7).

Za potpunu rekonstrukciju u maksili potreban broj bazalnih implantata kreće se između četiri i dvanaest. Četiri implantata zahtijevaju izuzetno precizno kontroliranje žvačnih sila, dostatnu količinu i kvalitetu kosti na strateškim pozicijama (pozicija očnjaka i drugog kutnjaka) te izrazitu suradljivost pacijenta. Međutim, terapijski je postupak mnogo sigurniji ukoliko se ugrađuje veći broj implantata.

Nije preporučljivo maksilu opskrbiti nedostatnim brojem implantata zbog veće mekoće kosti, pogotovo kada rabimo protokol imedijatnog opterećenja.

U mandibuli se u prednji segment postavljaju dva do tri implantata dok se u distalnu regiju postavljaju po jedan sa svake strane (često u kombinaciji s jednim BCS-om) (6, 7).

1.2.2. Bazalni implantati vijak-tipa (BCS)

BCS implantati dizajnirani su poput vijaka te se ugrađuju kroz gingivu (transgingivalno) poput konvencionalnih implantata, ali bez potrebe odizanja mukoperiostalnog reznja takozvanim “Flapless pristupom”. Njihov dizajn obuhvaća agresivan navoj za sidrenje u kortikalnoj kosti i zonu savijanja koja se nalazi u blizini glave implantata. Bikortikalni vijci ubrajaju se u bazalne implantate jer se žvačne sile prenose duboko u kost, obično u nasuprotni korikalis, dok potpuna oseointegracija duž uzdužne osi nije preduvjet za uspjeh. BCS implantati dostupni su u različitim veličinama pa tako njihov promjer može biti od 3,6 mm do 12 mm, a dužina od 10 mm do 38 mm. Širok spektar izrade jednodijelnih bazalnih implantata omogućuje njihovu postavu u gotovo svim situacijama, bez obzira na količinu dostupne kosti (Slika 1.). Promjer reznoga tijela kojim se izrađuje ležište za implantat iznosi od 1,5 mm do 2,5 mm. (8-10).

Posebna vrsta implantata koja se također ubraja u ovu skupinu jesu ZSI implantati. Oni se ugrađuju u zigomatičnu kost i izrađuju se u rasponu dužina od 35 mm do 50 mm. Zona savijanja omogućuje postavljanje implantata s palatinalne strane alveolarnoga grebena maksile te naknadno savijanje u odgovarajući položaj.

Glavu implantata je tako moguće saviti do razine grebena te ju uklopiti u protetsku konstrukciju. Ove implantate moguće je postaviti trans-sinusnim ili subperiostalnim pristupom te ih je potrebno odmah povezati u blok (11, 12).



Slika 1. BCS implantat.

Prilikom postavljanja BCS implantata u gornju čeljust navojima implantata pokušava se doći do nasuprotne kompakte. Oštro plamičasto svrdlo postavljamo u poseban ručni instrument koji se naziva “tragač položaja” (“pathfinder”). Pomoću njega određujemo ispravan pravac postavljanja implantata. Nakon što smo oprezno odredili položaj kosti na tragaču položaja, probijamo je. Oštar zvuk znak je da smo probili kompaktnu. Nakon toga, također ručnim instrumentom (“Twist Drill”) i svrdlom veličine 2 mm, nastavljamo pripremu ležišta za implantat (13).

Zbog različite anatomske građe donje čeljusti, u lateralnim se segmentima obično koriste kraći i širi BCS implantati promjera 5,5 mm i dužine od 10 mm do 14 mm. U prednjoj regiji koristimo BCS promjera od 3,5 mm do 5,5 mm i dužine od 23 mm do 29 mm. Milohoidni greben koji često ima oblik horizontalne ploče također se može koristiti kao prostor za sidrenje implantata (14, 15).

1.3. Prednosti bazalnih implantata

Neke od prednosti uporabe bazalnih implantata su sljedeće:

- imedijatno opterećenje – pacijent dobiva trajni protetski nadomjestak u roku od 72 sata od postavljanja samih implantata. Ovakav protokol značajno štedi vrijeme i novac. Kada se postavljaju konvencionalni implantati, sveukupno vrijeme trajanja terapije varira između šest mjeseci i godine dana. Potreba za izradom provizorija kod bazalnih se implantata gubi.
- jednodijelni implantati – bazalni implantati izrađeni su tako da su tijelo i abutment implantata stopljeni u jedno. U dvodijelnim i trodijelnim sustavima implantata problemi često nastaju upravo na spojevima između pojedinih dijelova.
- uporaba bazalne (koritikalne) kosti – bazalna je kost puno otpornija na resorpciju i infekciju.
- minimalno invazivni pristup – u većini slučajeva potpune bezubosti jednodijelne BCS implantate moguće je postaviti na minimalno invazivan način: bez odizanja režnja te uz minimalno rezanje kosti. Takav postupak uvelike smanjuje postoperativni edem i ubrzava zacjeljivanje. Čuvanjem periosta s bukalne i lingvalne strane omogućena je bolja prokrvljenost područja što uvelike umanjuje mogućnost resorpcije.
- izbjegavanje dodatnih kirurških postupaka kao što su augmentacija kosti, sinus lift ili transpozicija živca.
- poboljšana raspodjela žvačnih sila – kortikalna kost zbog svoje čvrstoće bolje podnosi biomehaničko opterećenje.
- incidencija periimplantitisa – periimplantitis je najčešći uzrok neuspjeha terapije u postavljanju konvencionalnih implantata. Hrapave površine i spojevi kod višedijelnih sustava čine lokalitete pogodne za naseljavanje bakterija te posljedičan razvoj infekcije. Bazalni su implantati polirani i građeni od jedinstvene cjeline što smanjuje pojavnost periimplantitisa za čak 98 % (4, 5, 15).
- medicinski kompromitirani pacijenti – velik uspjeh postiže se u liječenju kontroliranih dijabetičara, pušača te pacijenata koji boluju od kroničnih destruktivnih parodontnih bolesti.

1.4. Komplikacije

Ukoliko je provedena ispravna primjena implantata, a protetski rad pravilno i precizno isplaniran, vjerojatnost komplikacija veoma je mala. Ipak, komplikacije su moguće, a mogu biti sljedeće:

- osteoliza zbog funkcijskog preopterećenja – ako nisu pravilno distribuirane, žvačne sile koje se preko implantata prenose u kost mogu uzrokovati mikropukotine oko implantata. Koštano tkivo nastoji popraviti te mikropukotine u procesu remodelacije, formiranjem sekundarnih osteona. Tim procesom privremeno će se stvoriti poroznije zone u kosti koje su hipomineralizirane. Ako se mikropukotine multipliciraju u zoni dodira implantata i kosti, takvu je promjenu moguće vidjeti na RTG-u. Međutim, sve dok ne dođe do odcjepljenja kosti od implantata ili infekcije u ovoj zoni, pojava demineralizacije je reverzibilna. U ovom stadiju bazalni implantati imaju veliku šansu ponovno se čvrsto integrirati u kost ako se žvačne sile rasporede na pravilan način (15).
- infekcija – mada je kod bazalnih implantata mogućnost infekcije svedena na minimum, u oko 2 % slučajeva ona se može javiti. Infekcija se širi submukozno i može rezultirati inficiranim vertikalnim dijelovima implantata. Zbog infekcije, implantat “tone” u tkivo, a zona insercije implantata biva popunjena ožiljkastim tkivom. Na taj način onemogućuje se istjecanje gnoja i nastaje slika submukoznog apscesa koji je potrebno liječiti (15).

1.5. Koštane strukture i bazalni implantati

Nakon gubitka zubi, resorpcija alveolarnoga grebena predstavlja kumulativnu, kroničnu i progresivnu bolest pregradnje kosti. Opsežno resorbiran greben predstavlja problem i pacijentu i terapeutu jer otežava protetsku rehabilitaciju (15-20).

Čimbenike koji utječu na resorpciju alveolarnog grebena možemo podijeliti na one lokalnoga i sustavnoga podrijetla. Od lokalnih čimbenika najvažniji su:

- uvjeti nakon vađenja jednog ili više zuba (kakvoća, veličina i oblik rezidualnog grebena, hvatište mišića i sl.)
- trajanje bezubosti
- žvačni stres koji se prenosi s proteze na bezubi greben

Sustavni čimbenici su:

- pacijentova dob
- spol
- slab unos kalcija hranom u organizam
- poremećen metabolizam kalcija i fosfata u organizmu
- osteoporotične promjene u cijelome koštanom sustavu
- hormonska neuravnoteženost

Svi ovdje navedeni čimbenici imaju zajedničku ulogu u pospješivanju resorptivnih promjena na bezubim dijelovima gornje i donje čeljusti (21).

Resorpcija grebena započinje gubitkom zuba i njihove periodontalne membrane koja ima sposobnost formiranja kosti (22). Gubitkom parodontne membrane dolazi do smanjenja metabolizma u alveolarnom grebenu maksile i mandibule te do biokemijske resorpcije kosti zbog djelovanja endotoksina koji nalazimo kao produkt dentalnog plaka. Nadalje, pokreću se čimbenici aktivacije osteoklasta, prostaglandini te humani stimulirajući čimbenici resorpcije alveolarne kosti (22, 23).

Čeljusti se nakon vađenja zuba mijenjaju u dvije faze. U prvoj fazi alveolarne resorpcije grebena opći gubitak skeletalnog koštanoga tkiva utječe na brzinu resorpcije grebena (24, 25), dok u završnoj fazi moguća pacijentova osteoporoza ne utječe na gustoću trabekularne kosti i visinu alveolarne kosti (26).

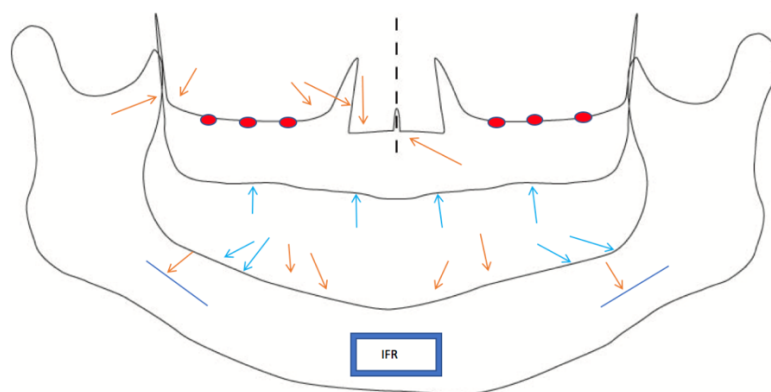
Prema Klemettijinim istraživanjima alveolarni dio mandibule prvi se resorbira, za razliku od kosti u bazalnom sloju koja ostaje postojana. Na taj dio ne utječu ni postmenopauza ni osteoporoza. Vjerojatan uzrok te pojave jest funkcionalni utjecaj žvačnih mišića (27-29).

U čeljusnim kostima i kostima lica stabilna su (nisu podložna resorpciji) sljedeća područja:

- bazalna područja u maksili i mandibuli
- spina nasalis anterior
- pterigoidni nastavak sfenoidne kosti
- zigomatična kost
- linea obliqua mandibule
- kost poda nosne šupljine
- crista zygomaticoalveolaris

Određen broj pacijenata i nakon izražene atrofije zadržava dijelove kosti, što također možemo ubrojiti u stabilna područja. To se prvenstveno odnosi na područje kaudalno od pripoja milohoidnog mišića na lingvalnoj strani mandibule. Radi se o lako dostupnom području, pogotovo ako se pruža horizontalno ili gotovo horizontalno. Na donjoj ilustraciji narančastim je strelicama označen vrlo stabilan korteks, a plavim strelicama korteks nešto podložniji resorpciji koji je i dalje vrlo stabilan. Plava linija označava korteks ispod milohoidne linije, dok IFR označava interforaminalnu regiju koja je visokomineralizirano područje i samim time pogodna za sidrenje implantata. Crvenim kružićima označeno je područje ekspanzije sinusa koje valja izbjegavati (15) (Slika 2.).

Kako bi postigli dodatnu stabilnost u protokolu imedijatnoga opterećenja, moguće je uporabiti i postekstrakcijske alveole, mada su to koštana područja preodređena za remodelaciju i gubitak kortikalnih osobitosti (15).



Slika 2. Prikaz raspoloživih dijelova korteksa u maksili i mandibuli te područje ekspanzije sinusa.

Prilikom restauracije u gornjoj čeljusti moguće je koristiti kortikalna područja koja se nalaze izvan same maksile. To se prvenstveno odnosi na zigomatičnu kost i pterigoidni nastavak sfenoidne kosti. U tom slučaju rabimo posebnu vrstu bazalnih implantata koji se nazivaju tubero-pterigoidni. Njihovo je postavljanje nešto zahtjevnije jer se radi o području koje nije direktno vidljivo tijekom kirurškoga zahvata (30). Uglavnom ih je moguće postaviti bez odizanja mukoperiostalnog režnja orijentirajući se prema hamulusu pterigoidnog nastavka i promatranjem anatomije distalnoga područja maksile. Kod tubero-pterigoidnih implantata zapravo je moguće koristiti četiri kortikalna područja za sidrenje: krestalni i distalni korteks maksile te prednji i stražnji korteks pterigoidnih nastavaka. Implantat se unosi pod kutom od prosječno 20-45 stupnjeva u mezio-distalnom smjeru promatrajući s prednje strane (31-36).

Zigomatični implantati svoju primjenu nalaze u izuzetno atrofiranoj maksili te u koštanim deficitima nakon onkokirurških zahvata. Tehniku je prvi opisao Brenemark 1988. godine, a 1998. godine objavljeni su rezultati s vrlo visokom stopom uspješnosti (97 %) (37, 38). Zigomatičnu kost možemo usporediti s piramidom koja pruža vrlo dobro sidrište za implantate. Zbog prisutnosti regularne i guste kosti s vrlo visokom koštanom gustoćom (do 98 %) predstavlja vrlo vrijednu alternativu za sidrenje implantata. Prema anatomskim studijama, u ovome je području raspoloživo oko 14 mm korisne kosti. Pri opskrbi pacijenata ovom vrstom implantata, uz uporabu lokalne anestezije, preporučeno je i korištenje opće (39-41).

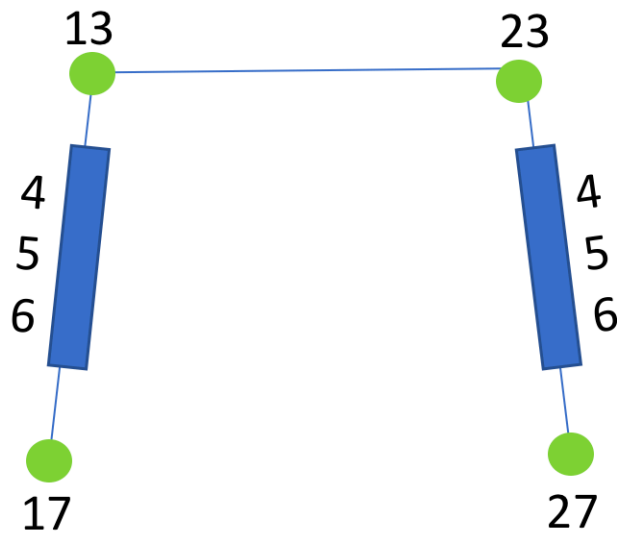
Prilikom restauracije u donjoj čeljusti uporaba kortikalnih područja izvan mandibule nije moguća. Donja čeljust je pokretna kost i ne postoje kortikalna područja koja bi nam dopuštala sidrenje implantata na način da budu usklađeni s pokretima mandibule u funkciji (31).

1.6. Planiranje protetskog opterećenja i koncepti okluzije

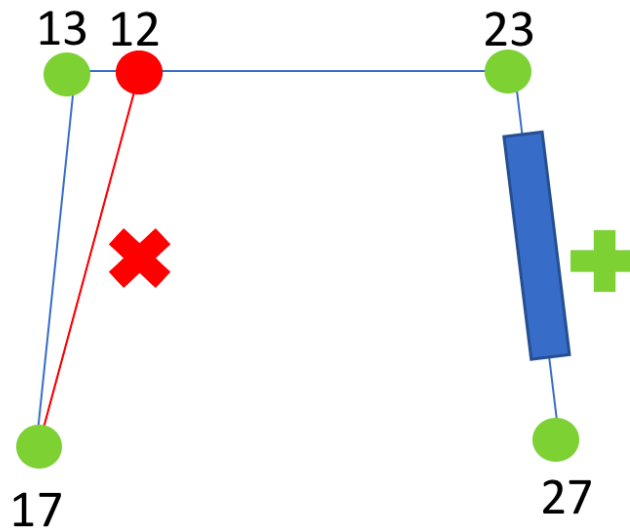
Prilikom uporabe bazalnih implantata koristimo takozvana strateški važna mjesta u gornjoj i donjoj čeljusti (42). Postavljanjem implantata u područje gornjeg i donjeg očnjaka te u područje gornjeg i donjeg drugoga molara osiguravamo ravnomjernu raspodjelu sila na kost u obliku potpornog poligona (42, 43) (Slika 3.).

Na ovaj način protetski rad može biti nošen na samo četiri lateralna bazalna implantata, pod uvjetom da su ispravno postavljeni. Dodatne implantate također je moguće postaviti unutar potpornoga poligona kako bi pridonijeli ukupnoj stabilnosti rada. Oni će povećati kortikalnu potporu, ali ne i ukupnu površinu potpornoga poligona (42, 44-47).

Ukoliko implantate greškom postavimo izvan okvira potpornog poligona, raspodjela žvačnih sila bit će neravnomjerna. U tom slučaju pojedini će implantati biti preopterećeni intruzijskim silama, dok će ostali biti preopterećeni ekstruzijskim silama. Naposljetku, nebalansirane sile dovest će do pokretljivosti implantata i, konačno, do gubitka rada (35) (Slika 4.).



Slika 3. Strateške pozicije implantata za cirkularne mostove na mjestima 13, 23, 17, 27.



Slika 4. Implantat postavljen u regiju 12, umjesto na stratešku poziciju 13, što dovodi do neravnomjernog rasporeda sila izvan potpornog poligona.

Prilikom planiranja cirkularnih mostova u gornjoj čeljusti svakako treba uzeti u obzir navedena strateški važna mjesta. Nije preporučljivo postaviti implantat u područje gornjeg prvog molara, osim u slučaju da koštane pregrade unutar sinusa osiguravaju dovoljnu količinu kosti za trostranu kortikalnu potporu. Međutim, ovo je područje uglavnom podložno bilateralnoj resorpciji zbog ekspanzije maksilarnoga sinusa i atrofije alveolarnoga grebena (48-53).

Zbog postizanja dodatne kortikalne stabilnosti, postavljanje tubero-pterigoidnih implantata trebalo bi uvijek uključiti u plan terapije. U ovo područje često je moguće smjestiti dva implantata. Prvi se postavlja kroz distalni korteks maksile u pterigoidni nastavak dok se drugi, medijalniji, sidri u bazalni korteks maksilarnoga sinusa (32).

Dodatni implantati mogu se postaviti između očnjaka ili između očnjaka i tubera maksile. Oni će također doprinijeti povećanju ukupne stabilnosti i poboljšanju prognoze fiksnoga protetskoga rada. Međutim, u slučajevima pacijenata s Angle klasom II ili Angle klasom III nije preporučljivo postavljati dodatne implantate između očnjaka zbog protetičkih razloga. U ovakvim slučajevima prednji implantati mogu limitirati rad zubnoga tehničara. Položaj implantata u neposrednom je odnosu s raspoloživom kosti između očnjaka, a položaj zuba preporučljivo je usmjeriti prema položaju zuba u suprotnoj čeljusti (54-58).

Svrha protetskoga rada je vratiti pacijentu željenu funkciju i estetiku. Primjenom protokola imedijalnoga opterećenja to je moguće ostvariti u vrlo kratkom razdoblju. Dva osnovna tipa ovoga protokola jesu imedijatno okluzijsko i imedijatno neokluzijsko opterećenje. U imedijatnom neokluzijskom opterećenju implantat ima odgovarajuću primarnu stabilnost, ali kontakt s antagonistom ne postoji ni u maksimalnoj interkuspிடaciji ni prilikom funkcijskih kretnji mandibule. Obično se ovakva metoda primjenjuje prilikom nadoknade samo jednoga zuba ili u protetskim radovima kratkoga raspona (59). U slučaju imedijalnoga okluzijskoga opterećenja, implantat mora imati i zadovoljavajuću primarnu stabilnost, ali u maksimalnoj interkuspிடaciji kontakt među antagonistima postoji. Kako ne bi došlo do mikro-pomicanja i slabljenja implantata, protetski rad mora se postaviti najkasnije 72 sata nakon kirurškog zahvata (60).

Osnovni uvjet za imedijatno okluzijsko opterećenje je odgovarajuća primarna stabilnost implantata. Tradicionalno, ta se stabilnost postizala razdobljem mirovanja implantata koje za područje gornje čeljusti traje prosječno šest mjeseci, dok za donju traje oko tri mjeseca. Sada se primarna stabilnost ostvaruje tijekom kirurške insercije i mehaničkim urezivanjem vijaka u kost te imedijatnim rigidnim povezivanjem (61-68).

Ona podrazumijeva odsutstvo mobilnosti u trenutku ugradnje, a ovisi o razini primarnoga dodira s perimplantnim koštanim tkivom. Primarnu stabilnost može se odrediti mjerenjem vrijednosti torca insercije te računalnim mjerenjem rezonantne frekvencije. Sekundarna stabilnost zapravo je klinička manifestacija oseointegracije, a određena je biološkim odgovorom perimplantnog tkiva na traumu i implantat. U protokolu imedijalnoga okluzijskoga opterećenja odgovarajući tork za implantate povezane u blok iznosi 30-45 Nm.

Za uspjeh terapije imedijatno opterećenim implantatima također je važno dobro kontrolirati okluzijske sile. Slijedeći gnatološka pravila navedena u nastavku, moguće je ispravno rasporediti okluzijske sile kojima je opterećen most nošen implantatima (69-74).

- Okluzalna ploha mora biti paralelna s Camperovom linijom.
- Okluzija u distalnom području mora biti u skladu sa Speovom krivuljom.
- Prilikom lateralnih kretnji, vertikalno odstupanje mandibule mora biti simetrično kako bi se postiglo bilateralno uravnotežena mastikacija.
- Dužina i širina okluzalne plohe moraju biti jednake s obje strane.
- Treći molari moraju se ekstrahirati.
- Potrebno je izbjeći kontakte frontalnih zuba prilikom okluzije i tijekom lateralnih kretnji kako se ne bi razvila štetna navika žvakanja prednjim zubima koja nepovoljno utječe na posteriorne implantate.

Uz sve navedeno, veoma je važno i odrediti ispravnu vertikalnu dimenziju, položaj gornjega središnjega sjekutića, precizne međučeljusne odnose te središnji položaj donje čeljusti s fiziološkom verikalnom dimenzijom okluzije (58).

Gore nabrojana pravila nisu ni nova ni nepoznata, ali ih je veoma važno slijediti kako bi konačan ishod bio zadovoljavajuć i za pacijenta i za terapeuta.

Svrha ovoga rada je prikazati jednu od mogućnosti protetske rehabilitacije potpuno bezubog pacijenta s osvrtom na morfologiju bazalnih implantata i načela njihove primjene.

2. PRIKAZ SLUČAJA

Pacijent u dobi od 58 godina javlja se na pregled u specijalističku ambulantu radi savjetovanja o implantoprotetskoj rehabilitaciji. Doznaje se da je gubitak zuba u gornjoj i donjoj čeljusti posljedica parodontne bolesti. Pacijent je inače dobroga zdravlja te negira alergije i kronične bolesti. Nakon gubitka svih zuba u gornjoj čeljusti, izrađena je akrilatna totalna proteza, a u donjoj čeljusti izrađena je subtotalna proteza. Pacijent se žali na smetnje prilikom govora i žvakanja te izražava želju za izradom fiksnoga protetskoga nadomjestka.

Kliničkim pregledom ustanovljeno je da je zub 43 parodontološki kompromitiran te ga je potrebno ekstrahirati. Osim detaljnoga kliničkoga pregleda, u dijagnostici je učinjen i ortopantomogram te CBCT snimak gornje i donje čeljusti sa širokim poljem (Slika 5.). Korišten je i računalni program pomoću kojega se odredio položaj implantata s obzirom na raspoloživu kost.

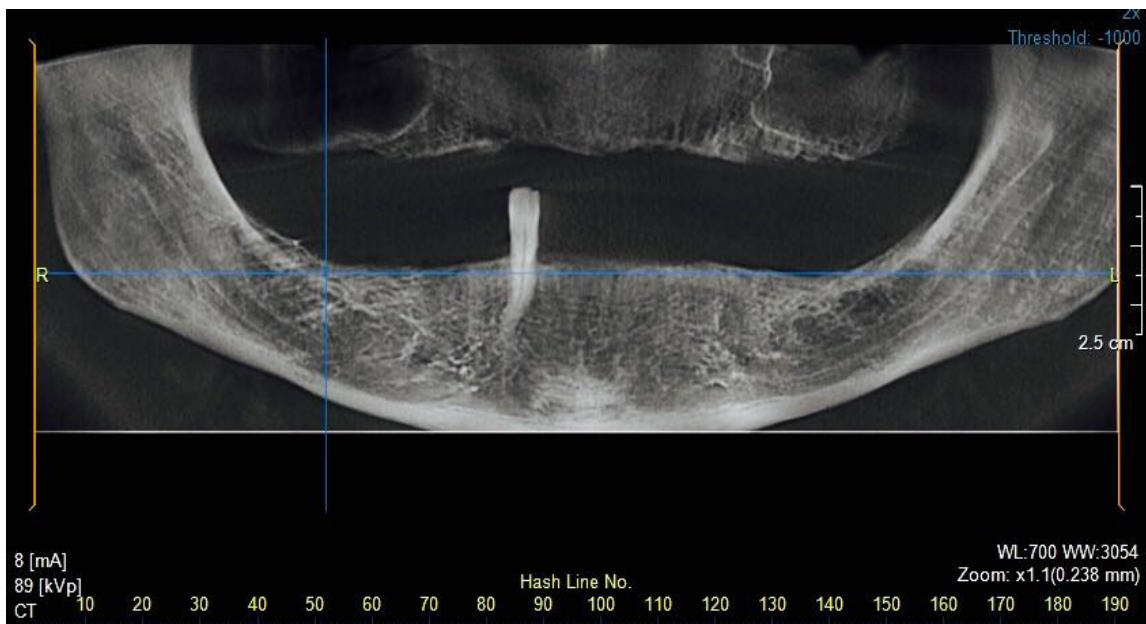
Predloženi plan terapije obuhvaćao je tri radne faze u tri dana: a) ekstrakciju zuba 43, ugradnju 12 bazalnih implantata u gornju čeljust i 8 bazalnih implantata u donju čeljust te uzimanje otiska neposredno nakon kirurškoga zahvata, b) probu metala te c) probu gotovoga rada i trajno cementiranje. Pacijentu su obrazloženi svi aspekti planirane terapije kao i moguće komplikacije. Pacijent se složio s navedenim planom terapije te je potpisao suglasnost za zahvat.

Bezbolnost zahvata postignuta je uporabom lokalne infiltracijske anestezije (Ubistesin, 2 % artikain hidroklorid s adrenalinom 1:200 000, 3M ESPE, Njemačka). Prvoga dana u donju čeljust je nakon atraumatske ekstrakcije zuba 43 (Slika 6.) u postekstrakcijsku alveolu odmah postavljen implantat (3,7x20 mm) (Slika 7.). Još sedam implantata je ugrađeno (regija 32:3,7x20mm, regija 35:5,5x8 mm, regija 44:3,7x17 mm, regija 46:3,6x10 mm, regija 47:3,6x13 mm), od kojih dva kompresijskog tipa (regija 31 i 34:3,7x17 mm) (Slika 8.).

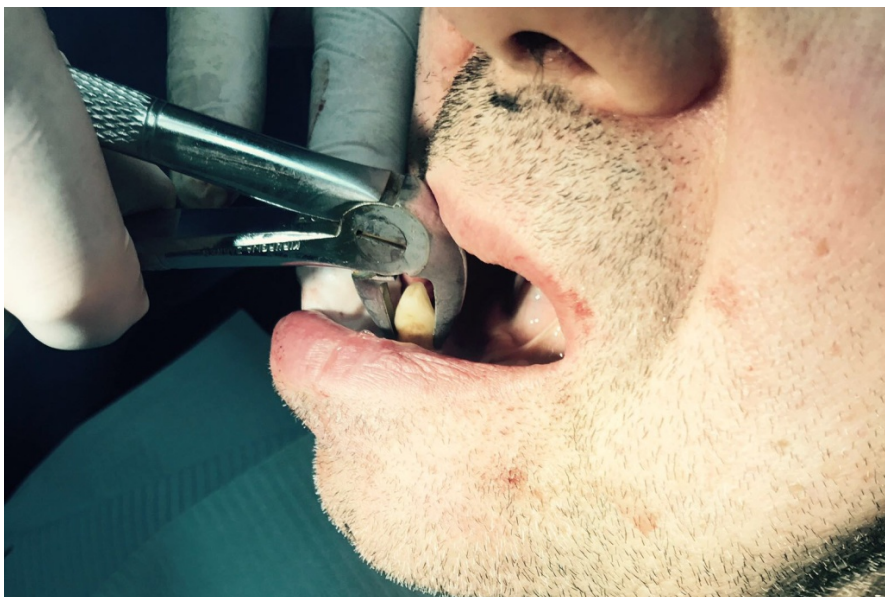U gornju čeljust postavljeno je 9 bazalnih implantata vijak-tipa (Basali, NSI, Italija u regiji 13:3,6x20 mm, regiji 14:3,6x17 mm, regiji 15:5,5x10 mm, regiji 16:5,5x8 mm, regiji 23:3,6x20 mm, regiji 24:3,6x23 mm, regiji 26:5,5x8 mm te dva u lijevoj i desnoj tubero-pterigoidnoj regiji 3,6x17 mm, a još tri kompresijska bazalna implantata u regiji 11 i 21 dimenzija 3,7x20 mm te regiji 24:5,0x17 mm; Maxfix Compressive, NSI, Italija) (Slika 9.).

Za pripremu ležišta implantata u gornjoj čeljusti korišten je ručni instrument (Slika 10.), a u donjoj mikromotor s fiziodispenzerom (Slika 11.). Svi implantati postavljeni su bez odizanja mukoperiostalnoga režnja tzv. "flapless tehnikom". Poslije kirurškoga zahvata izvršen je postupak uzimanja otisaka pomoću otisnih prijenosnika metodom dvostrukoga korekturnoga otiska s istovremenim miješanjem u adicijskom silikonu (Slike 12. i 13.).

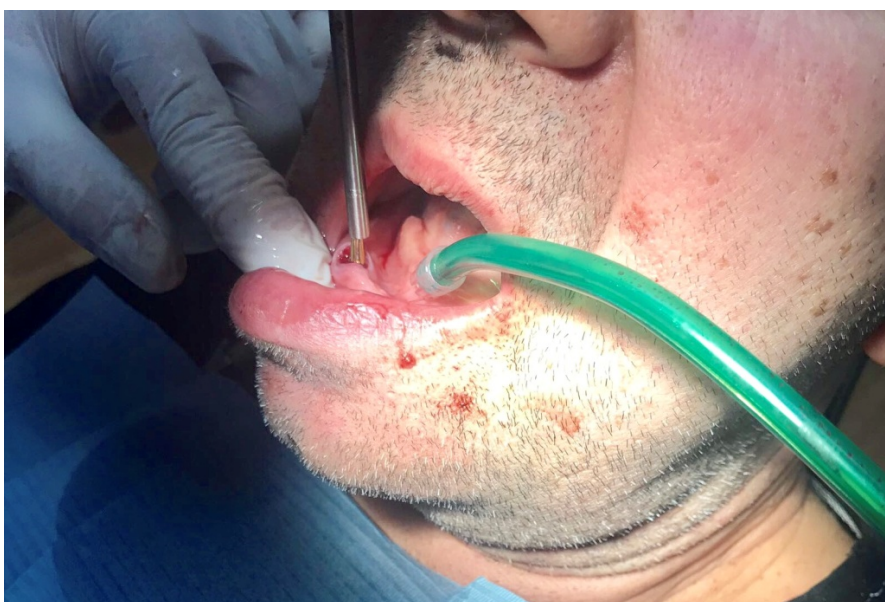Također, određeni su i međučeljusni odnosi te je učinjen kontrolni ortopan (Slika 14.). Drugoga dana učinjena je proba metala te odabrana boja budućih zuba. Trećega dana, nakon probe gotovoga rada, pristupilo se njegovom trajnom cementiranju. Korišten je staklenoionomerni cement (Fuji PLUS (EWT) GC corporation, Tokyo, Japan) te su nakon vezivanja cementa usklađene arikulacija i okluzija (Slika 15.). Na ovaj način svih dvadeset implantata imedijatno je funkcijski opterećeno.



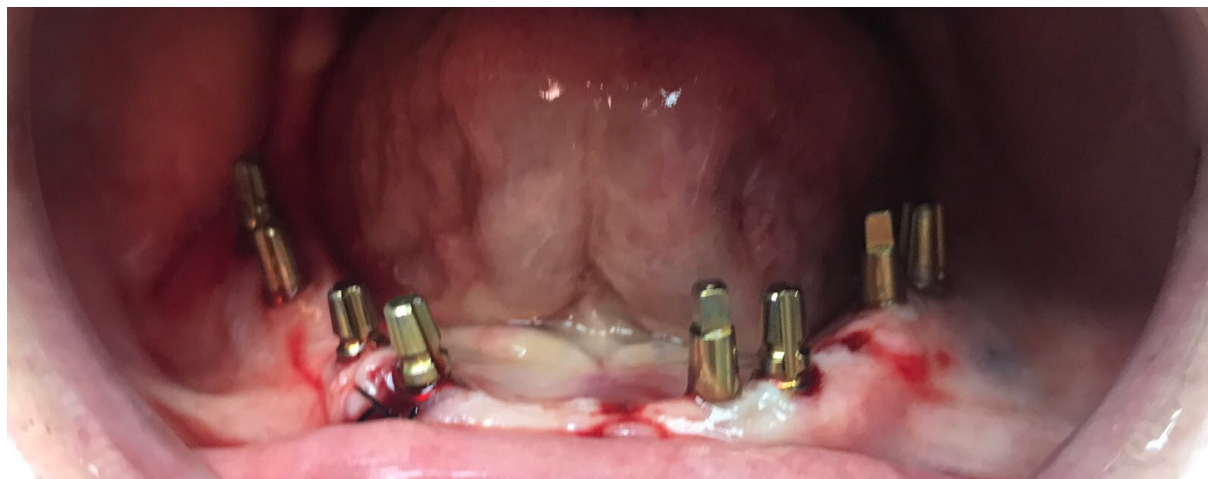Slika 5. CBCT snimak predoperativno. Preuzeto s dopuštenjem: izv. prof. dr. sc. Dine Bukovića.



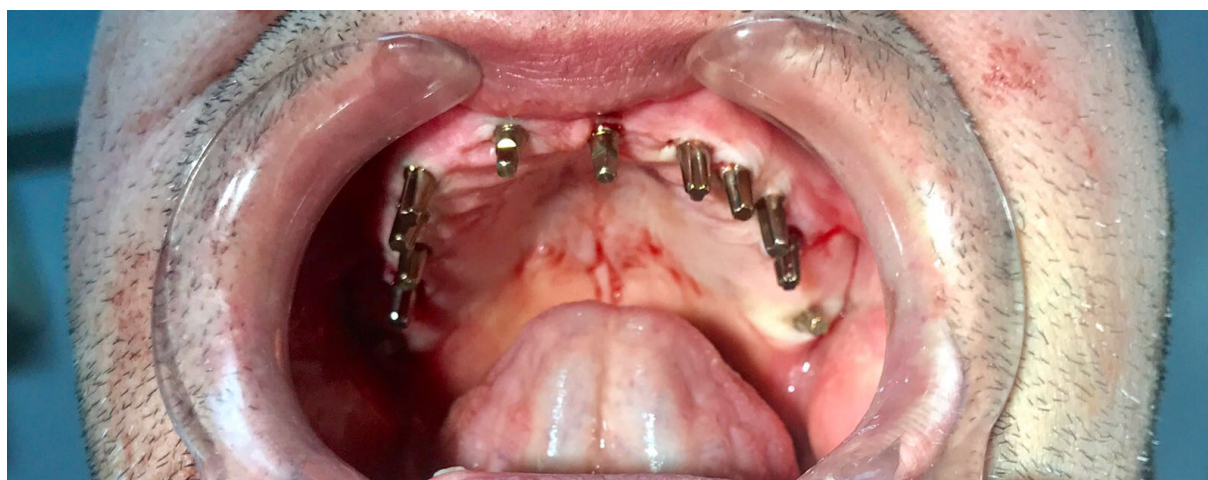Slika 6. Atraumatska ekstrakcija zuba 43. Preuzeto s dopuštenjem: izv. prof. dr. sc. Dine Bukovića.



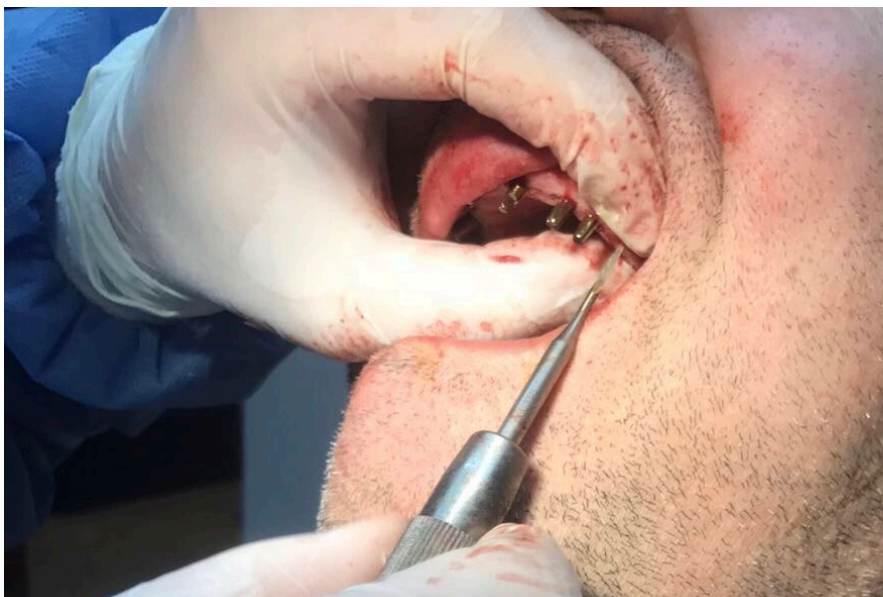
Slika 7. Ugradnja implantata izravno u postekstrakcijsku alveolu. Preuzeto s dopuštenjem: izv. prof. dr. sc. Dine Bukovića.



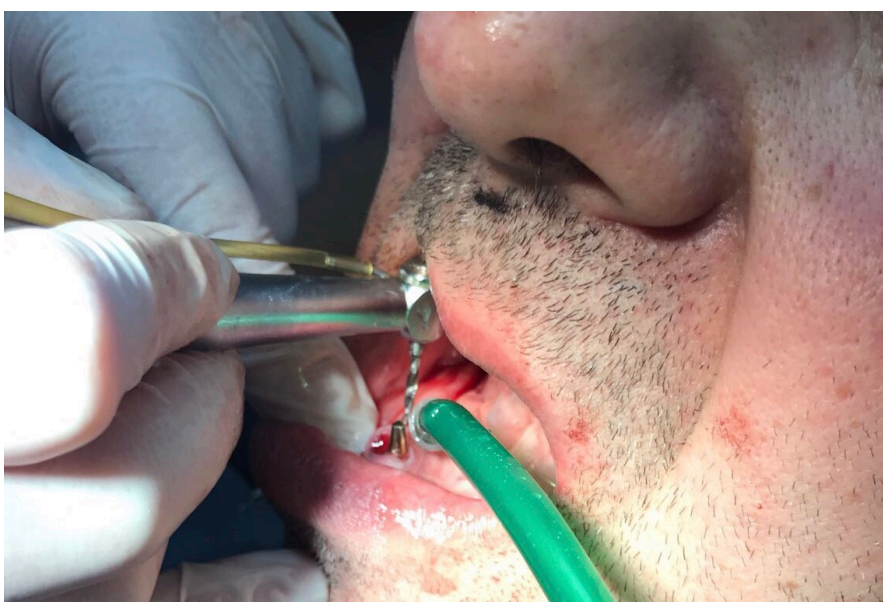
Slika 8. Bazalni implantati postavljeni u donju čeljust. Preuzeto s dopuštenjem: izv. prof. dr. sc. Dine Bukovića.



Slika 9. Implantati postavljeni u gornju čeljust. Preuzeto s dopuštenjem: izv. prof. dr. sc. Dine Bukovića.



Slika 10. Ručni instrument za pripremu ležišta implantata. Preuzeto s dopuštanjem: izv. prof. dr. sc. Dine Bukovića.



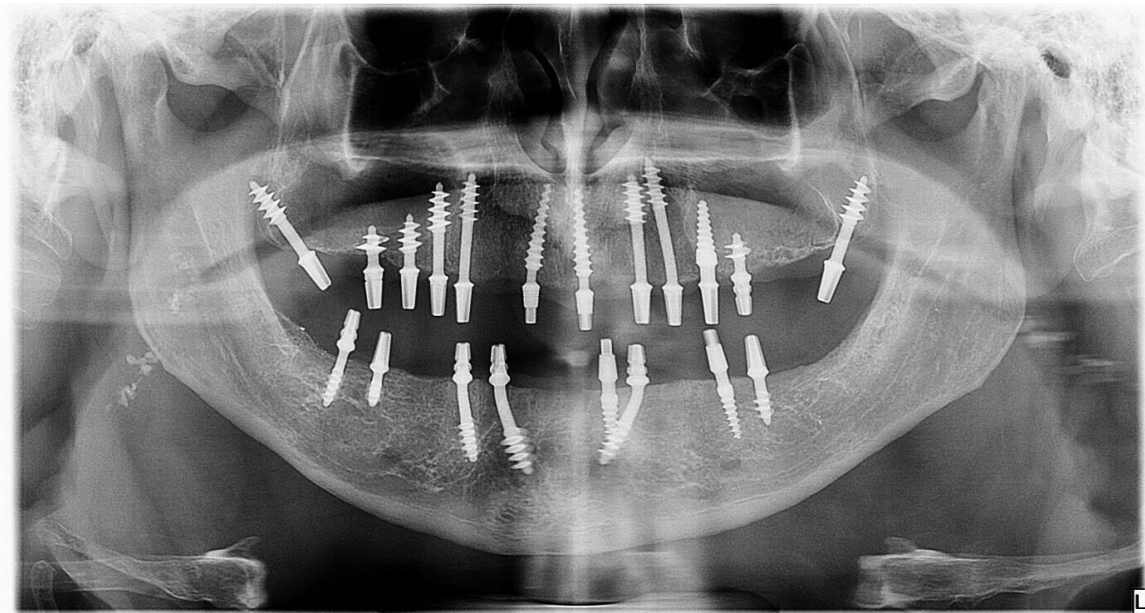
Slika 11. Mikromotor s fiziodispenzerom. Preuzeto s dopuštanjem: izv. prof. dr. sc. Dine Bukovića.



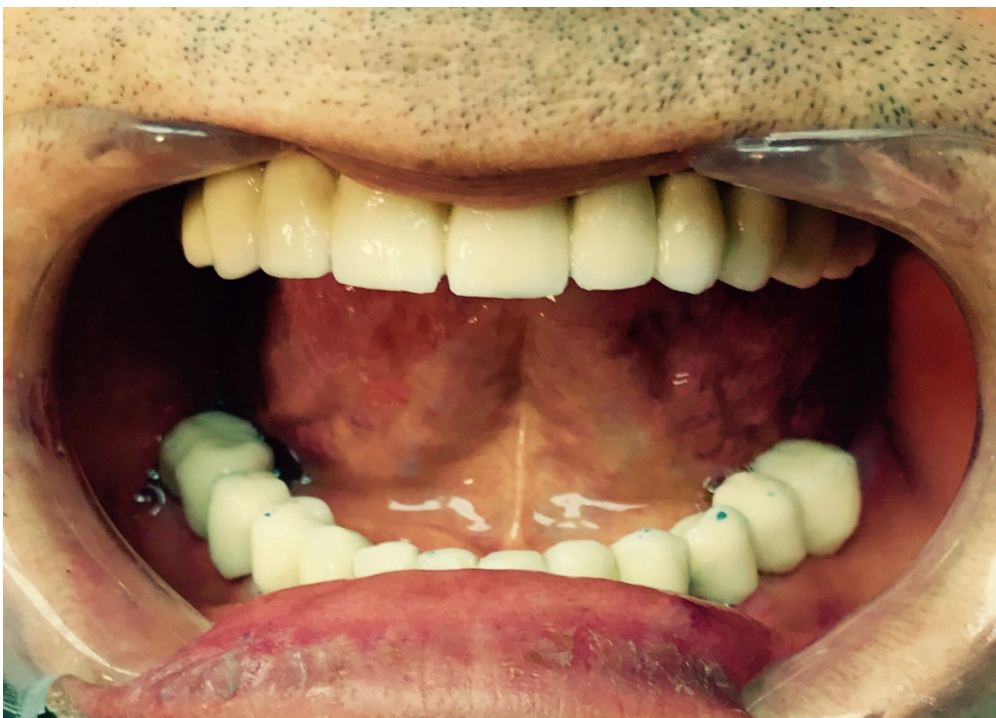Slika 12. Otisak gornje čeljusti. Preuzeto s dopuštanjem: izv. prof. dr. sc. Dine Bukovića.



Slika 13. Otisak donje čeljusti. Preuzeto s dopuštanjem: izv. prof. dr. sc. Dine Bukovića.



Slika 14. Postoperativni ortopantomogram. Preuzeto s dopuštanjem: izv. prof. dr. sc. Dine Bukovića.



Slika 15. Gotov protetski rad. Preuzeto s dopuštanjem: izv. prof. dr. sc. Dine Bukovića.

3. RASPRAVA

Sanacija potpune bezubosti uporabom bazalnih implantata koji su imedijatno funkcijski opterećeni predstavlja valjanu alternativu konvencionalnom liječenju. Razvoj bazalnih implantata započinje sredinom 80-ih godina prošloga stoljeća zahvaljujući dr. Gerardu Scortecciju koji zajedno sa svojim suradnicima osmišljava disk-implantate. Sredinom 90-ih godina skupina njemačkih stomatologa nastavlja razvijati Scorteccijeve ideje te su se iz njihovih istraživačkih napora razvili moderni bazalni implantati (BOI). Ubrzo nakon toga uvode se savitljivi dijelovi u području vrata implantata te novi dizajn u obliku vijka (BSC). Usporedno s bazalnim implantatima razvijaju se i protokoli imedijatnoga opterećenja koji se suprotstavljaju klasičnim Branemarkovim postulatima prema kojim implantati (nakon što su ugrađeni u kost) moraju mirovati oko tri do šest mjeseci prije negoli se mogu funkcijski opteretiti (7).

Bazalni implantati i protokol imedijatnoga opterećenja neraskidivo su povezani. S obzirom na to da koštana remodelacija započinje unutar 72 sata od kirurškoga zahvata i dovodi do slabljenja perimplantne kosti, bazalni implantati usidreni u korikalnu kost moraju se što prije rigidno povezati. Na taj način sile ne djeluju samo na usko područje oko implantata, već bivaju ravnomjerno raspoređene u druge dijelove kortikalne kosti. Ovaj princip raspodjele opterećenja preuzet je iz ortopedске kirurgije gdje se na sličan način povezuju frakturirani ulomci pomoću vanjske rigidne fiksacije (7).

U veljači 2009. godine Mander i Fabritius objavili su rezultate istraživanja provedenoga na 678 imedijatno opterećenih implantata u razdoblju od 9 godina. Svi implantati ugrađeni su transgingivalno bez odizanja reznja. Rezultati istraživanja pokazali su da je samo 29 od ukupno 678 implantata odbačeno (75).

Brojna klinička i eksperimentalna istraživanja pokazala su da se imedijatno opterećenje implantata može uspješno ostvariti i pomoću fiksnih i pomoću mobilnih radova. Mikronaprezanja koja se javljaju tijekom faze zacjeljivanja mogu biti stimulativna za periimplantnu kost te povećati njenu gustoću i mineralizaciju, što je poznato iz istraživanja osteoporotične kosti. Druga pak istraživanja navode da imedijatno opterećenje nije dovelo do povećanja gustoće kosti, ali nije ni negativno utjecalo na oseointegraciju implantata (75).

Na perimplantno ležište opterećenje se prenosi u vidu kompresivnih sila i sila smicanja niskoga intenziteta bez pojave intenzivnih naprezanja na međuspoju implantata i kosti. Ova činjenica ističe važnost rigidnoga povezivanja u blok imedijatno opterećenih implantata te isključivanje parafunkcijskih kretnji mandibule koje se, kao nepogodna navika, vrlo često razvijaju tijekom nošenja totalne proteze.

Argumenti i dokazi koji govore u prilog primjene bazalnih implantata, kao i protokola imedijatnoga opterećenja, u svakom slučaju postoje. Međutim, u svakodnevnom kliničkom radu potrebni su oprez i detaljno poznavanje maksilofacijalne anatomije kako bi konačan rezultat bio zadovoljavajuć i predvidiv. Isto tako, ključan faktor uspješnosti sveukupne terapije jest pravilno isplaniran protetski rad i ravnomjerno raspoređeno opterećenje. Nedvojbeno je da su nužna daljnja dugoročna istraživanja ove teme s naglaskom na kliničku i radiološku procjenu implantata tijekom pet ili više godina.

4. ZAKLJUČAK

Bazalni implantati mogu se rabiti u nadoknadi više zuba ili u nadoknadama koje obuhvaćaju cijelu čeljust, iako se najbolji rezultati postižu u radovima koji uključuju povezivanje triju ili više implantata. Minimalno invazivna tehnika bez odizanja mukoperiostalnog reznja, koja se rabi za njegovu ugradnju, svakako je manje nelagodna za pacijenta i doprinosi bržem oporavku. Pomoću bazalnih implantata moguće je liječiti pacijente koji nisu kandidati za konvencionalnu terapiju implantatima. S obzirom na to da je potpuna bezubost stanje koje pogađa srednju i stariju životnu dob, vrlo često dodatni kirurški zahvati (augumentacija kosti, podizanje dna maksilarnog sinusa) mogu predstavljati rizik za zdravlje pacijenta. Uporabom bazalnih implantata terapija se znatno prilagođava mogućnostima pacijenta na način da se najbolje iskoristi ono što pacijent već ima. Cilj terapije jest što bolje iskoristiti anatomske osobitosti pacijenta (širina, debljina kosti) bez potrebe za njihovim remodeliranjem. Pridržavajući se propisanih pravila te jasnim planiranjem odgovarajuće protetske nadoknade, bazalni implantati u rukama iskusnoga kliničara predstavljaju pouzdan i siguran alat u terapiji potpune bezubosti.

5. LITERATURA

1. Dental Implant Glossary [Internet]. Glossary for Dental Implants by the American Academy of Implant Dentistry | American Academy of Implant Dentistry. [cited 2017Aug18]. Available from: <http://www.aaid-implant.org/resources-and-news/glossary/>
2. Weiss CM, Weiss A. Principles and practice of implant dentistry. New York (The United States of America): Mosby Inc; 2001. p. 230-55.
3. Diederich H. Immediate loading of a maxillary full-arch rehabilitation supported by basal and crestal implants, *CMF Impl Dir.* 2008 Mar;3(1):61-3.
4. Yadav RS, Sangur R, Mahajan T, Rajanikant AV, Singh N, Singh R. An Alternative to Conventional Dental Implants: Basal Implants. *Rama Univ J Dent Sci.* 2015 Jun;2(2):22-8.
5. Nair C, Bharathi S, Jawade R, Jain M. Basal implants-A panacea for atrophic ridges. *J Prosthet Dent.* 2013 Mar;12(1):81-4.
6. Ihde S, Konstantinovic VS, Immediate loading of Dental Implants. *CMF Impl Dir.* 2007 Jan;4(2):145-6.
7. Ihde S, Ihde A. Immediate loading. 2nd edition. Munich (Germany): International implant foundation; 2014. 334 p.
8. Block MS, Haggerty CJ, Fisher GR. Nongrafting implant options for restoration of the edentulous maxilla. *J Oral Maxillofac Surg.* 2009 Apr;67(4):872-81.
9. Chrcanovic BR, Pedrosa AR, Neto Custodio AL. Zygomatic implants: a critical review of the surgical techniques. *Oral maxillofac Surg.* 2013 Jan;17(1):1-9.
10. Aparicio C, Ouazzani W, Hatano N. The use of zygomatic implants for prosthetic rehabilitation of the severely resorbed maxilla. *Periodontology 2000.* 2008 Apr;47(1):162-71.
11. Konstantinović VS, Ihde AA. Introduction to basal implantology. 2nd ed. Munich(Germany); International implant foundation; 2014. 237 p.
12. Davis JE. Mechanisms of endosseous integration. *Int J Prosthodont.* 1998 Sep-Oct;11:391-40
13. Ihde S. Comparison of basal and crestal implants and their modus of application. *Smile Dental Journal* 2009 Apr;4(2):36-6.
14. Weiss CM, Weiss A. Principles and practice of implant dentistry. New York (The United States of America): Mosby Inc; 2001. p. 306-77
15. Ihde S. Principles of BOI. Heidelberg (Germany): Springer; 2005. 416 p.

16. Atwood, D. (2017). Some clinical factors related to rate of resorption of residual ridges. [online] Science direct. Available at: <http://www.sciencedirect.com/science/article/pii/S0022391362901257> [Accessed 2 Sep. 2017].
17. Mercier P, Lafontant R. Residual alveolar ridge atrophy: classification and influence of facial morphology. *J Prosthet Dent.* 1979 Jan;41(1):90-9.
18. Mercier P. Ridge construction with hydroxylapatite. Anatomy of the residual ridge. *Oral Surg Oral Med Oral Pathol.* 1988 Jun;65(1):505-10.
19. Nishimura I, Hosokawa R, Atwood DA. The knife-edge tendency in mandibular residual ridges in women. *J Prosthet Dent.* 1992 Jun;67(6):820-6.
20. Xie Q, Ainamo A, Tilvis R. Association of residual ridge resorption with systemic factors in home-living elderly subjects. *Acta Odontol Scand.* 1997 Dec;55(6):299-305.
21. Delvin H, Ferguson MWJ. Alveolar ridge resorption and mandibular atrophy. A review of the role of local and systemic factors. *Br Dent J.* 1991 Dec;170(2):101-4.
22. Klemetti E. A review of residual ridge resorption and bone density. *J Prosthet Dent.* 1996 May;75(5):512-4.
23. Klemetti E. Resistance of the maxillary ridge to occlusal trauma. *J Prosthet Dent.* 1995 Mar;73(3):250-2.
24. Kribbs PJ, Chesnut III CH, Ott SM, Kilcoyne RF. Relationships between mandibular and skeletal bone in a population of normal women. *J Prosthet Dent.* 1989 Dec;62(6):703-7.
25. Von Wowern N, Hjorting-Hansen E. The mandibular bone mineral content in relation to vestibulolingual sulcoplasty. A 2-year study. *J Prosthet Dent.* 1991 Apr;65(5):804-8.
26. Klemetti E, Vainio P, Lassilav V, Alhava E. Cortical bone mineral density in the mandible and osteoporosis status in postmenopausal women. *Scand J Dent. Res* 1993 Aug;101(4):219-23.
27. Čelebić A, Valentić-Peruzović M, Brkić H, Prpić-Mehičić G. Radiographic study on the resorption of the lower part of the mandible. *Coll Antropol.* 1994 Dec;18(2):87-92.
28. Terheyden H, Lqang NP, Bierbaum S, Stadlinger B. Osseointegration-communication of cells. *Clin Oral Implants Res.* 2012 Oct; 23(1):1127-35.
29. Rossi F, lang NP, De santis E, Morelli F, Favero G, Botticelli D. Bone-healing pattern at the surface of titanium implants: An experimental study in the dog. *Clin Oral Implants Res.* 2014 Mar; 25(3):296-303.
30. Balshi TJ. Single, tuberosity-osseintegrated implant support for a tissue-integrated prosthesis. *Int J Periodont Rest Dent.* 1992 Nov;12(1):345-7.

31. Hure G. Scanner superimposed technique for the pterygoid tuberosity implant positioning. *Int J Oral Maxillofac Implants*. 2001 Jun;24(3):41-7.
32. Reiser GM. Implant use in the pterygoid tuberosity and palatine region: anatomic and surgical considerations. *Int J Oral Maxillofac Implants*. 2000 Apr;37(1):43-6.
33. Balshi TJ, Wolfinger GJ, Balshi SF. Analysis of 356 pterygomaxillary implants in edentulous arches for fixed prosthesis anchorage. *Int J Oral Maxillofac Implants*. 1999 Jun;112(2):74-7.
34. Khayat P, Nader N. The use of osseointegrated implants in the maxillary tuberosity. *Pract Periodontics Aesthet Dent*. 1994 May;6(4):53-61.
35. Graves S. The pterygoid plate implant: a solution for restoring the posterior maxilla. *Int J Periodontics Restorative Dent*. 1994 Dec;14(6):512-23.
36. Scortecchi G. *Implants and Restorative Therapy*. London: Informa Healthcare; 2000. 466 p.
37. Sudhakar J, Ali SA, Karthikeyan S. Zygoma c implants – a review. *JIADS*. 2016 Jan;23(1):19-23.
38. Boyes-Varley JG, Howes DG, Davidge-Pi s KD, McAlpine JA. A protocol for maxillary reconstruction using zygoma implants. *Int J Prosthodont*. 2007 Sep-Oct;20(5):521-31.
39. Ioannidou E, Doufex A. Does loading affect implant survival? A meta analysis of 1,266 implants. *J Periodontol*. 2005 Jun;76(2):125-8.
40. Galan Gil S, Penarrocha Diago M, Balaguer Marnez J, Mar Bowen E. Rehabilitation of severely resorbed maxillae with zygoma c implants: an update. *Med Oral Patol Oral Cir Bucal*. 2007 Apr;12(1):216-20.
41. Zwahlen RA, Gratz KW, Oechslin CK, Studer SP. Survival rate of zygoma c implants in atrophic or partially resected maxillae prior to functional loading: a retrospective clinical report. *Int J Oral Maxillofac Implants*. 2006 May;21(2):413-20.
42. Ihde S, Ihde A, Palka L. New Systematic Terminology of Cortical Bone Areas for Osseo-Fixated Implants in Strategic Oral Implantology. *J J Anatomy*. 2016 Apr, 11(2):71-6.
43. Daniel WK Kao, Joseph P Fiorellini. An interarch alveolar ridge relationship classification. *Int J Periodontics Restorative Dent*. 2010 Oct;30(5):523-9.
44. Kopp S, Kuzelka J, Goldmann T, Himmlova L, Ihde S. Modeling of load transmission and distribution of deformation energy before and after healing of basal dental implants in the human mandible. *Biomed Tech (Berl)*. 2011 Apr;56(1):53-8.
45. Hom-Lay W, Khalaf S. HVC ridge deficiency classification: a therapeutically oriented classification. *Int J Periodontics Restorative Dent*. 2002 Aug;22(4):335-43.

46. Fugazzotto PA. Implant placement at the time of mandibular molar extraction: description of technique and preliminary results of 341 cases. *J Periodontol.* 2008 Apr;79(4):737-47.
47. Tinti C, Parma-Benfenati S. Clinical classification of bone defects concerning the placement of dental implants. *Int J Periodontics Restorative Dent.* 2003;23(2):147-55.
48. Donsimoni JM, Dohan D. Les implants maxillo-faciaux à plateaux d'assise: Concepts et technologies orthopédiques. *Implantodontie.* 2004 Apr;13(1):13-30.
49. Studer S, Naef R, Scharer P. Adjustment of localized alveolar ridge defects by soft tissue transplantation to improve mu- cogingival esthetics: A proposal for clinical classification and evaluation of procedures. *Quintessence Int.* 1997 Jan;28(12):785- 805.
50. Jemt T, Lekholm U, Adell R. Osseointegrated implants in the treatment of partially edentulous patients: a preliminary study on 876 consecutively placed fixtures. *Int J Oral Maxillofac Implants.* 1989 Jun;4(3):211-7.
51. Peñarrocha M, Carrillo C, Boronat A, Peñarrocha M. Retrospective study of 68 implants placed in the pterygomaxillary region using drills and osteotomes. *Int J Oral Maxillofac Implants.* 2009 Jun;24(4):720-6.
52. Cawood JI, Howell RA. A classification of the edentulous jaws. *Int J Oral Maxillofac Surg.* 1988 Aug,17(4):232-6.
53. Papadimitriou DE, Salari S, Gannam C, Gallucci GO, Friedland B. Implant-prosthetic classification of the edentulous jaw for treatment planning with fixed rehabilitations. [Internet]. *The International journal of prosthodontics.* U.S. National Library of Medicine; [cited 2017Sep18]. Available from: <https://www.ncbi.nlm.nih.gov/pubmed/25010874>
54. Atwood DA. The reduction of residual ridges: a major oral disease entity. *J Prosthet Dent.* 1971 Sep;26(3):266-79.
55. WL, Ivanow SU. To the question on systematization of anatomic-topographic conditions for implant placement in the fully edentulous patient. *Stomatological Journal.* 2008 Sep-Oct;23(4) 266-72.
56. Atwood DA. Bone Loss of Edentulous Alveolar Ridges. *Journal of Periodontology.* 1979 May,50(4):11-21.
57. Seibert JS. Reconstruction of deformed, partially edentulous ridges, using full thickness onlay grafts. Part I. Technique and wound healing. *Compend Contin Educ Dent.* 1983 Jun;4(5):437-53.
58. Ihde S, Ihde A. *Cookbook Mastication.* Munich(Germany): International Implant Foundation Publishing; 2015. 86 p.

59. Brånemark P-I, Hansson BO, Adell R. Osseointegrated implants in the treatment of the edentulous jaw. Experience from a 10-year period. *Scand J Plast Reconstr Surg.* 1977 Apr;16(1):1-132.
60. Schnitman PA, Wöhrle PS, Rubenstein JE. Immediate fixed interim prostheses supported by two-stage threaded implants: Methodology and results. *J Oral Implant.* 1990 Jun;16(2):96-105.
61. Schnitman PA, Wöhrle PS, Rubenstein JE. Ten-year results for Brånemark implants immediately loaded with fixed prostheses at implant placement. *Int J Oral Maxillofac Implants.* 1997 Dec;12(4):495-503.
62. Salama H, Rose LF, Salama M, Betts NJ. Immediate loading of bilaterally splinted titanium root-form implants in fixed prosthodontics—A technique reexamined: Two case reports. *Int J Periodontics Rest Dent.* 1995 May;15(4):344-61.
63. Chaushu G, Chaushu S, Tzohar A, Davan D. Immediate loading of single-tooth implants: Immediate versus non-immediate implantation: A clinical report. *Int J Oral Maxillofac Implants.* 2001 Mar-Apr;16(2):267-72.
64. Colomina LE. Immediate loading of implant-fixed mandibular prostheses: A prospective 18-month follow-up clinical study—Preliminary report. *Implant Dent.* 2001;10(1):23-9.
65. Tarnow DP, Emtiaz S, Classi A. Immediate loading of threaded implants at stage 1 surgery in edentulous arches: Ten consecutive case reports with 1- to 5-year data. *Int J Oral Maxillofac Implants.* 1997 May-Jun;12(3):319-24.
66. Balshi TJ, Wolfinger GJ. Immediate loading of Brånemark implants in edentulous mandibles: A preliminary report. *Implant Dent.* 1997 May-Jun;6(2):83-8.
67. Testori T, Szmuckler-Moncler S, Francetti L. Immediate loading of Osseotite implants: A case report and histologic analysis after 4 months of occlusal loading. *Int J Periodont Rest Dent.* 2002 Mar;11(1):96-7.
68. Ericsson I, Nilson H, Lindh T. Immediate functional loading of Brånemark single-tooth implants. An 18 months' clinical pilot follow-up study. *Clin Oral Implants Res.* 2000 Feb;11(1):26-33.
69. Ganeles J, Rosenberg MM, Holt RL, Reichman LH. Immediate loading of implants with fixed restorations in the completely edentulous mandible: Report of 27 patients from a private practice. *Int J Oral Maxillofac Implants.* 2001 May-Jun;16(3):418-26.
70. Aparicio C, Rangert B, Sennerby L. Immediate/early loading of dental implants: A report from the Sociedad Espanola de Implantes World Congress consensus meeting in Barcelona, Spain, 2002. *Clin Implant Dent Relat Res.* 2003 Apr;5(1):57-60.

71. Randow K, Ericsson I, Nilner K, et al. Immediate functional loading of Brånemark dental implants. An 18-month clinical follow-up study. *Clin Oral Impl Res.* 1999 Oct;10(1):8-15.
72. Cooper LF, Rahman A, Moriarty J. Immediate mandibular rehabilitation with endosseous implants: Simultaneous extraction, implant placement, and loading. *Int J Oral Maxillofac Implants.* 2002 Jul-Aug;(2):517-25.
73. Malo P, Rangert B, Dvarsater L. Immediate function of Brånemark implants in the esthetic zone: A retrospective clinical study with 6 months to 4 years of follow up. *Clin Impl Relat Res.* 2000 May;2(3):138-46.
74. Wöhrle PS. Single-tooth replacement in the aesthetic zone with immediate provisionalization: Fourteen consecutive cases. *Pract Periodont Aesthet Dent.* 1998 Oct;10(9):107-14.
75. Del Fabbro M, Testori T, Francetti L, Taschieri S, Weinstein R. Systematic review of survival rates for immediately loaded dental implants. *Int J Periodontics Restorative Dent.* 2006 Jun;26(3):249–63.

6. ŽIVOTOPIS

Ivana Brezac rođena je 29. travnja 1990. godine u Puli. Pohađala je osnovnu školu Šijana i Opću gimnaziju u Puli. Stomatološki fakultet u Zagrebu upisuje 2008. godine. Za vrijeme studija asistirala je u privatnoj stomatološkoj ordinaciji.