

Regenerativni postupci u endodonciji

Pliško, Manuela

Master's thesis / Diplomski rad

2017

Degree Grantor / Ustanova koja je dodijelila akademski / stručni stupanj: **University of Zagreb, School of Dental Medicine / Sveučilište u Zagrebu, Stomatološki fakultet**

Permanent link / Trajna poveznica: <https://um.nsk.hr/um:nbn:hr:127:535309>

Rights / Prava: [Attribution-NoDerivatives 4.0 International](#)/[Imenovanje-Bez prerada 4.0 međunarodna](#)

Download date / Datum preuzimanja: **2024-07-23**



Repository / Repozitorij:

[University of Zagreb School of Dental Medicine Repository](#)





SVEUČILIŠTE U ZAGREBU
STOMATOLOŠKI FAKULTET

Manuela Pliško

REGENERATIVNI POSTUPCI U ENDODONCIJI

Diplomski rad

Zagreb, 2017.

Rad je ostvaren na Zavodu za endodonciju i restaurativnu stomatologiju Stomatološkog fakulteta Sveučilišta u Zagrebu.

Voditelj rada: prof.dr.sc. Ivana Miletić, dr.med.dent., Zavod za endodonciju i restaurativnu stomatologiju, Stomatološki fakultet, Sveučilište u Zagrebu

Lektor hrvatskog jezika: Žabčić Martina, mag. educ. philol. croat.

Lektor engleskog jezika: Žabčić Martina, mag. educ.philol. angl.

Sastav Povjerenstva za obranu diplomskog rada:

1. prof.dr.sc. Ivana Miletić
2. prof.dr.sc. Hrvoje Jurić
3. doc.dr.sc. Anja Baraba

Datum obrane rada: 19.09.2017.

Rad sadrži: 33 stranice

3 tablice

10 slika

1 CD

Osim ako nije drugačije navedeno, sve ilustracije (tablice, slike i dr.) u radu su izvorni doprinos autora diplomskog rada. Autor je odgovoran za pribavljanje dopuštenja za korištenje ilustracija koje nisu njegov izvorni doprinos, kao i za sve eventualne posljedice koje mogu nastati zbog nedopuštenog preuzimanja ilustracija odnosno propusta u navođenju njihovog podrijetla.

Zahvala

Zahvaljujem svojoj mentorici, prof.dr.sc. Ivani Miletić na pomoći, susretljivosti, znanju i korisnim savjetima te ustupljenim materijalima kojima mi je pomogla u pisanju ovog diplomskog rada.

Zahvaljujem i svojim roditeljima na podršci i bezuvjetnoj ljubavi, a posebno sestri koja mi je uvijek bila oslonac i koja je uvijek vjerovala u mene.

Hvala i svim prijateljima, pogotovo mojim curama, što su mi druženjima i smijehom ispunili i uljepšali studentske dane. I, naravno, velika hvala i Antoniji, mojoj noćnoj ptici na brojnim utjehama i satima provedenim nad knjigom.

Pitam se – reče on – jesu li zvijezde osvijetljene zato da svatko jednog dana može naći svoju.

Kada noću pogledaš u nebo, budući da ću ja stanovati na jednoj od njih, budući da ću se smijati na jednoj od njih, to će za tebe onda biti kao da se smiju sve zvijezde. Ti ćeš imati zvijezde koje se znaju smijati!

Regenerativni postupci u endodonciji

Sažetak

Potruga za novim načinima liječenja posljednjih je desetljeća dovela do brojnih saznanja i značajnih rezultata na području regenerativne endodoncije. Osnovni je cilj regenerativne endodoncije sačuvati zub u usnoj šupljini stvarajući funkcionalno novo tkivo koje će zamijeniti ulogu zubne pulpe. Na taj način želi se spriječiti gubitak funkcionalnosti samog zuba i smanjiti mogućnost frakture, čemu su skloni endodontski tretirani zubi. Regenerativnim postupcima mogu se liječiti zubi u bilo kojem stupnju njihova razvoja. Mladi trajni zubi s nedovršenim razvojem korijena tretiraju se postupcima revaskularizacije, izazivanjem krvarenja iz periapiksa u svrhu stvaranja koaguluma koji služi kao osnova za regeneraciju pulpnog tkiva. S druge strane, zubi sa završenim rastom korijena i zatvorenim apeksom liječe se metodama tkivnog inženjeringa. Matične stanice predmet su istraživanja u svim granama medicine, a tako i u stomatologiji. Mnoga tkiva unutar usne šupljine pokazala su se kao izvor matičnih stanica iz kojih se može različitim postupcima stvoriti novo regenerirano tkivo. U novijim istraživanjima koriste se još faktori rasta i posebno dizajnirani nosači kako bi se ciljano usmjerilo djelovanje matičnih stanica. Idealan je ishod regenerativnog postupka asimptomatski zub koji više ne treba ponovne zahvate.

Ključne riječi: regenerativna endodoncija; revaskularizacija; tkivni inženjering; matične stanice

Regenerative procedures in endodontics

Summary

The search for new ways of treatment has led to numerous findings and significant results in the field of regenerative endodontics in recent decades. The main goal of regenerative endodontics is to preserve the tooth in the oral cavity by creating functional new tissue that will replace the role of dental pulp. In this way regenerative endodontics aims to prevent the loss of function of the tooth itself and reduce possible fractures, which often happens with endodontically treated teeth. Teeth can be treated by regenerative procedures at any stage of their development. Immature permanent teeth with unfinished root development are treated by methods of revascularization, causing bleeding from the periapex to form the coagulum that serves as the basis for the regeneration of the pulp tissue. On the other hand, mature teeth with full root development and a closed apex are treated by tissue engineering methods. Stem cells are the subject of research in all branches of medicine, as well as dentistry. Many oral tissues have turned out to be a source of stem cells from which new regenerated tissues can be created by different procedures. New research includes growth factors and specifically designed scaffolds to improve stem cell activity. The ideal outcome of the regenerative process is an asymptomatic tooth that no longer needs re-surgery.

Key words: regenerative endodontics; revascularization; tissue engineering; stem cells

SADRŽAJ

1. Uvod.....	1
2. Regenerativna endodoncija.....	5
2.1. Razvoj regenerativne endodoncije.....	5
2.2. Cilj regenerativne endodoncije.....	5
2.3. Pulpo-dentinski kompleks.....	6
2.4. Tkivni inženjering.....	6
2.5. Izvori stanica za tkivni inženjering.....	7
2.5.1. Matične stanice.....	7
2.5.1.1. Matične stanice zubne pulpe.....	9
2.5.1.2. Matične stanice apikalne papile.....	9
2.5.1.3. Matične stanice koštane srži.....	9
2.5.1.4. Matične stanice mliječnih zuba.....	9
2.6. Faktori rasta.....	10
2.7. Nosači u regenerativnoj endodonciji.....	10
2.7.1. Biološki ili prirodni nosači.....	10
2.7.1.1. Plazma bogata trombocitima (PRP).....	10
2.7.1.2. Fibrin bogat trombocitima (PRF).....	11
2.7.2. Umjetni ili sintetski nosači.....	11
2.7.3. Biokeramika.....	11
2.8. Revaskularizacija.....	12
3. Rasprava.....	18
4. Zaključak.....	24
5. Literatura.....	26
6. Životopis.....	32

Popis skraćenica:

NaOCl – natrijev hipoklorit

CHX - klorheksidin

EDTA – etilendiamintetraoctena kiselina

Ca(OH)₂ – kalcijev hidroksid

DPP – direktno prekrivanje pulpe

IPP – indirektno prekrivanje pulpe

DPSCs – engl. dental pulp stem cells – matične stanice zubne pulpe

SCAPs – engl. stem cells from the apical papilla – matične stanice apikalne papile

BMSCs – engl. bone marrow stromal cells – matične stanice koštane srži

SHEDs – engl. stem cells from human exfoliated deciduous teeth – matične stanice mliječnih zuba

PDLSCs – engl. periodontal ligamentum stem cells – matične stanice parodontnog ligamenta

DFPCs – engl. dental follicle precursor cells – matične stanice dentalnog folikula

PDGF – engl. platelet-derived growth factor – trombocitni faktor rasta

TGF – engl. transforming growth factor – transformirajući faktor rasta

BMP – engl. bone morphogenic protein – koštani morfogenetski protein

VEGF – vascular endothelial growth factor – vaskularni endotelni faktor rasta

EGF – engl. epidermal growth factor – epidermalni faktor rasta

PLA – polilaktonska kiselina

PLLA – poli-l laktonska kiselina

PGA – poliglikolna kiselina

PCL – polikaprolaceton

Ca-P – kalcijev fosfat

β -TCP – beta trikalcij fosfat

HA – hidroksilapatit

TAP – triantibiotska pasta

DAP – diantibiotska pasta

MTA – mineral trioksid agregat

Uspješno endodontsko liječenje podrazumijeva postavljanje točne dijagnoze i plana terapije koristeći se znanjem anatomije i morfologije zuba; mehaničku instrumentaciju korijenskih kanala te njihovu dezinfekciju i brtvljenje cijelog endodontskog prostora (1).

S obzirom na to da ne postoji idealna tehnika instrumentacije niti materijal koji bi zamijenio pulpno tkivo, cilj je endodontskog liječenja ukloniti sve iritanse, nekrotično tkivo, patogene mikroorganizme i ostatke zubne pulpe kako bi liječenje bilo uspješno. Eliminacija upaljenog ili nekrotičnog pulpnog tkiva i mikroorganizama najvažniji je čimbenik za uspjeh endodontskog liječenja. Zbog brojnih morfoloških varijacija kao što su lateralni i akcesorni kanali, isthmusi te zavijenost kanala uz mehaničku instrumentaciju potrebno je i kemijski dezinficirati korijenski kanal. Irigansi koji se rabe tijekom liječenja trebali bi imati maksimalan baktericidni i bakteriostatski učinak s minimalnim citotoksičnim učinkom na matične stanice i fibroblaste te omogućiti njihovo preživljavanje i očuvati sposobnost proliferacije. Cilj je irigacije ukloniti mikroorganizme u područjima koja su nedostupna instrumentaciji. Danas se kao zlatni standard u endodonciji koristi natrijev hipoklorit (NaOCl) (Slika 1). Preporučene koncentracije su između 0,5% i 5,25%. Međutim, najbolji uspjeh se postiže s koncentracijom NaOCl od 2,5%.



Slika 1. Natrijev hipoklorit (NaOCl). Preuzeto s dopuštenjem autora: prof.dr.sc. Božidar Pavelić.

Osim NaOCl koristi se još i bisgvanid, klorheksidin (CHX) koji je pokazao dobro i prolongirano djelovanje na gram + bakterije i *Candida albicans* (Slika 2). 17% EDTA koristi se za uklanjanje zaostatnog sloja (Slika 3). Njezinom se uporabom otvaraju ulazi u dentinske tubuluse što omogućuje bolju penetraciju irigansa i intrakanalnih lijekova. Ispiranje fiziološkom otopinom između svakog ispiranja različitim irigansima sprečava stvaranje precipitata te uklanja zaostatni sloj i ostatke irigansa (2).



Slika 2. Klorheksidin (CHX). Preuzeto s dopuštenjem autora: prof.dr.sc. Božidar Pavelić.



Slika 3. Etilendiamintetraoctena kiselina (EDTA). Preuzeto s dopuštenjem autora: prof.dr.sc.

Božidar Pavelić

Nakon obrade i ispiranja korijenskih kanala slijedi punjenje kanala materijalima koji će zabrtviti i spriječiti koronarno i apikalno propuštanje. Danas se u praksi najčešće koristi kombinacija polutvrdog i mekog punila. Od polutvrdih punila uglavnom se koristi gutaperka, dok je meko punilo cement koji se stvrdnjava i služi za popunjavanje nepravilnosti korijenskog kanala (isthmusi, zavijenosti, lateralni, akcesorni kanali) i dentinskih tubulusa s obzirom da te prostore gutaperka ne može popuniti (3).

U kombinaciji s cementom gutaperka se smatra najbliža idealnom materijalu (4). Osim toga za punjenje se koriste još i različiti materijali koji mogu biti temeljeni na cink oksid eugenolu, kalcijevom hidroksidu, umjetnim kompozitnim smolama te bioaktivni materijali temeljeni na kalcij silikatnoj osnovi. Konvencionalnim endodontskim postupcima želi se ispuniti prostor korijenskog kanala u kojem se nalazila pulpa te na taj način sačuvati funkciju zuba i spriječiti njegovu ekstrakciju. Zubi se pune anorganskim materijalima, međutim gubi se njihov vitalitet. S druge strane, razvojem regenerativne endodoncije želi se postići stvaranje novog vitalnog tkiva.

Svrha je ovog rada objasniti principe regenerativnog endodontskog liječenja i prikazati najnovije postupke i saznanja u tom području dentalne medicine.

2. REGENERATIVNA ENDODONCIJA

2.1. Razvoj regenerativne endodoncije

Začetci regenerativnih postupaka započeli su još davne 1920. godine kada je Hermann opisao postupak primjene kalcijevog hidroksida ($\text{Ca}(\text{OH})_2$) za vitalnu terapiju pulpe koja je postavila temelje za regeneraciju zubnog tkiva. I Nygaard-Ostby je 1961. godine opisao metodu revaskularizacije za ponovnu uspostavu pulpo-dentinskog kompleksa na mladim trajnim zubima s nekrozom pulpe (5). Međutim, značajnije promjene u području regenerativne endodoncije počele su se dramatično odvijati u posljednjih deset godina.

Prvi uspješan slučaj koji govori o revaskularizaciji zubne pulpe poznat je iz 2001. godine nakon čega slijedi još jedno izvješće iz 2004. godine što je privuklo pažnju brojnih specijalista endodoncije diljem svijeta (6,7). Uočeno je da je osim liječenja periapikalnih procesa, postupcima regenerativne endodoncije moguće potaknuti nezavršeni razvoj korijena i povratiti vitalitet avitalnim zubima. Po prvi put u povijesti zabilježeni su uspješni klinički rezultati na endodontski tretiranim zubima, bez punjenja kanala anorganskim (gutaperka) ili bioaktivnim materijalom (mineral trioksid agregat, biokeramika). To je značilo veliki odmak od dotad tradicionalnog postupka punjenja korijenskog kanala nakon uklanjanja debrisa, u svrhu liječenja periapikalnih procesa i uspostavljanja normalne funkcije zuba (8).

2.2. Cilj regenerativne endodoncije

Cilj je regenerativne endodoncije zamijeniti upaljeno i nekrotično pulpno tkivo regeneriranim tkivom sličnim pulpi kako bi se zubi revitalizirali. U tu svrhu pokušava se biološkim postupcima spriječiti razvoj bolesti pulpe i prevenirati povratak bolesti uz istodobnu regeneraciju tkiva pulpo-dentinskog kompleksa. Regenerativna endodoncija koristi i vitalne i avitalne metode liječenja pulpe. Dok je cilj vitalnih metoda, kao što su direktno (DPP) i indirektno prekrivanje pulpe (IPP), očuvati vitalitet zuba koji su bili izloženi traumi, karijesu i restaurativnim postupcima, avitalne metode uključuju postupke čija je svrha ponovno stvaranje vitalnog tkiva koje bi zamijenilo nekrotično pulpno tkivo zahvaćeno infekcijom (9).

2.3. Pulpo-dentinski kompleks

Pulpo-dentinski kompleks, kao dinamička funkcionalna cjelina, igra ključnu ulogu u imunološkoj obrani i regeneraciji prilikom traume ili infekcije. Zbog svoje jedinstvene anatomske i fiziološke građe, smatra se jednim od najtežih tkiva za regeneraciju (10). Dentin zbog svoje tubularne građe sadrži velik udio vode (16%). Nakon izlaganja dentina iritansima, intratubularna se tekućina slobodno kreće kao odgovor na mehaničke, toplinske, osmotske i taktilne podražaje. Čak i ako ne dođe do pomicanja tekućine, dentinski tubulusi izloženi su invaziji bakterija i štetnih tvari iz okoline. Difundiranjem bakterija i njihovih toksina prema pulpi dolazi do aktivacije imunološkog odgovora, stvaranja kemotaktičnih podražaja i proizvodnje citokina te se posljedično javljaju upala i bol. Pulpno tkivo stvara imunološki odgovor kako bi izloženi dentin bio manje propustan, pojačavajući barijeru prema okolini. Ovaj odgovor zubne pulpe na iritaciju dentina pokazuje dinamičku prirodu pulpo-dentinskog kompleksa (11).

2.4. Tkivni inženjering

Regenerativna endodoncija temelji se na načelima tkivnog inženjeringa. Tkivni je inženjering interdisciplinarno područje koje se temelji na korištenju matičnih stanica i čimbenika rasta za regeneraciju tkiva.

Uspješni postupci tkivnog inženjeringa uključuju stvaranje adekvatne mreže krvnih žila koja će omogućiti opskrbu tkiva kisikom, hranjivim tvarima i imunološkim stanicama uz uklanjanje nusprodukata nastalih u pulpnom tkivu. Kritični čimbenici za održavanje metaboličke aktivnosti stanica koje su uključene u tkivnu regeneraciju jesu kisik i nutrijenti (12).

In vivo i *in vitro* istraživanja na životinjskim modelima pokazala su dobar potencijal pulpe za regeneraciju. Za provođenje cjelokupnog postupka važna je prisutnost matičnih stanica, zatim prisutnost signalnih molekula (faktora rasta) te postojanje osnove ili skeleta koji služi kao nosač za spomenute stanice. U procesu tkivne regeneracije prvo se izoliraju matične stanice koje se uzgajaju *in vitro*. Potom se te uzgojene stanice, aplicirane na nosače, zajedno sa signalnim molekulama transplantiraju u korijenske kanale. Strategije tkivnog inženjeringa mogu se provoditi na dva načina. Stanična transplantacija provodi se na način da se uzgojene matične stanice zajedno s faktorima rasta transplantiraju u korijenske kanale na nosačima

koji će pospješiti uspjeh terapije. Drugi način, odnosno stanično naseljavanje, postupak je koji koristi matične stanice koje se nalaze u periapikalnom području. Izazvanim krvarenjem i stvaranjem koaguluma potiče se migracija matičnih stanica u korijenski kanal. Uvođenjem faktora rasta na nosačima pospješuje se njihova diferencijacija te regeneracija tkiva. Uočeno je stvaranje tkiva sličnog pulpi, odnosno vezivnog tkiva s krvnim žilama i depozitima dentina u mnogim eksperimentalnim istraživanjima na životinjskim modelima (13-15).

S druge strane, klinička istraživanja pokazuju da dosada provedeni regenerativni tretmani nisu pokazali učinak u smislu obnove kompletnog pulpo-dentinskog kompleksa. Osnovno načelo regenerativne endodontske terapije jest da dentin i pulpa djeluju uvijek kao fiziološka cjelina, tj. kao pulpo-dentinski kompleks. Histološki nalazi ukazuju na to da novostvoreno tkivo uključuje i mineralizirana tkiva s karakteristikama kosti, cementa i parodontnog ligamenta (16,17). S kliničke točke gledišta novostvoreno tkivo, da bi bilo slično pulpi, mora ostvariti adekvatnu vaskularizaciju, ponovnu inervaciju i imati sposobnost sekrecije dentina reguliranom brzinom, sličnom onoj normalne pulpe.

2.5. Izvori stanica za tkivni inženjering

2.5.1. Matične stanice

Matične stanice stvaraju ljudski organizam razvijajući se u različita tkiva, organe i organske sustave. One se nalaze u svim dijelovima ljudskog tijela, a najviše ih ima u koštanoj srži i krvi iz pupkovine. Tri najvažnije osobine matičnih stanica jesu sposobnost samoobnavljanja, sposobnost diferencijacije i sposobnost proliferacije. Svojstvo nediferenciranosti omogućava im pretvorbu u bilo koji tip stanice. Najnovija istraživanja pokazuju da su i tkiva usne šupljine izvori takvih stanica. S obzirom na tkiva koja mogu tvoriti, dijele se na dentalne i nedentalne matične stanice (Tablica 1), (Tablica 2)(18).

Dentalne matične stanice mogu stvoriti tkiva pulpo-dentinskog kompleksa, dok nedentalne ne mogu (19).

Tablica 1. Dentalne matične stanice.

-
1. matične stanice zubne pulpe (DPSCs)
 2. matične stanice apikalne papile (SCAPs)
 3. matične stanice koštane srži (BMSCs)
 4. matične stanice mliječnih zuba (SHEDs)
-

Tablica 2. Nedentalne matične stanice.

-
1. Matične stanice parodontnog ligamenta (PDLSc)
 2. Matične stanice dentalnog folikula (DFPCs)
-

2.5.1.1. Matične stanice zubne pulpe (DPSCs)

DPSCs stanice su koje se uglavnom koriste u regenerativnoj metodi transplantacije stanica, ali mogu se koristiti i u postupcima staničnog naseljavanja (20). Te su stanice smještene u zoni pulpe bogatoj stanicama, u perivaskularnom i perineuralnom području (21).

Matične stanice zubne pulpe imaju pluripotentni potencijal i mogu se diferencirati u različite vrste stanica kao što su osteociti, hondrociti, adipociti i miociti *in vitro* (22) uključujući i *in vivo* istraživanja koja pokazuju njihovu diferencijaciju u odontoblaste, neuralne stanice te stanice koje djeluju na angiogenezu (23).

2.5.1.2. Matične stanice apikalne papile (SCAPs)

SCAPs može biti još jedan mogući izvor stanica za regeneraciju pulpe. Apikalna papila smještena je apikalnije od epitelne dijafragme mladih trajnih zuba i sadrži kolateralnu cirkulaciju. Naime, između apikalne papile i zubne pulpe postoji zona bogata stanicama, stoga je apikalna papila sposobna preživjeti tijekom procesa nekroze pulpe (24). *In vivo* istraživanja pokazala su da je implantacijom SCAP-a na nosačima omogućeno stvaranje tkiva sličnog pulpi u korijenskim kanalima, što bi mogao biti izvor stanica za regeneraciju pulpe na trajnim zubima (25).

2.5.1.3. Matične stanice koštane srži (BMSCs)

Istraživanjem je potvrđeno da progenitor stanice kao derivati koštane srži komuniciraju s dentalnom pulpom i postaju tkivno specifične mezenhimalne progenitorske stanice kako bi održale homeostazu pulpe (26). Ovaj rezultat ukazuje na činjenicu da su matične stanice koštane srži sposobne migrirati u korijenski kanal i sudjelovati u formiranju pulpnog tkiva.

2.5.1.4. Matične stanice mliječnih zuba (SHEDs)

Matične stanice se mogu naći i u vitalnoj pulpi mliječnih zuba. U usporedbi s DPSCs rastu i proliferiraju puno brže i imaju veći broj dioba (27). *In vitro* istraživanjima je dokazano da se SHEDs mogu diferencirati stanice adipogene, neurogene, osteogene, odontogene, miogene i hondrogene loze (28,29)

2.6. Faktori rasta

Druga važna komponenta uspjeha regenerativnih postupaka jesu upravo signalne molekule, odnosno faktori rasta. To su proteini ili polipeptidi koji se vežu za specifične receptore na površini ciljnih stanica i utječu na širok spektar staničnih aktivnosti uključujući migraciju, proliferaciju, diferencijaciju i apoptozu svih stanica zubne pulpe, uključujući i matične stanice. Izvori signalnih molekula, odnosno faktora rasta, mogu biti endogeni i egzogeni. Endogeni faktori rasta otpuštaju se kondicioniranjem dentina ili provociranjem krvarenja iz periapiksa. Egzogene signalne molekule mogu se uzgojene uvesti u korijenske kanale i na taj način djelovati na regeneraciju. Ključni procesi u regeneraciji, kao što su diferencijacija odontoblasta i stimulacija sekrecije dentinskog matriksa, jesu koordinirani i modulirani faktorima rasta kao što su tromocitni faktor rasta (PDGF), transformirajući faktor rasta (TGF), koštani morfogenetski protein (BMP), endotelni faktor rasta (VEGF), faktor rasta fibroblasta, inzulinu sličan faktor rasta (IGF) (30).

2.7. Nosači u regenerativnoj endodonciji

Nosači koji se koriste za regenerativne postupke služe za postizanje idealnih uvjeta za njihov opstanak prilikom transplantacije matičnih stanica. Nosači su trodimenzionalne strukture koje predstavljaju inicijalni kostur za matične stanice. Izrađeni su od poroznog biološkog materijala koji osigurava pravilnu poziciju stanice, potiče staničnu interakciju, adheziju i sekreciju ekstracelularnog matriksa. Osim toga reguliraju prijenos kisika i hranjivih tvari kako bi omogućili preživljavanje, proliferaciju i diferencijaciju stanica. Najboljim nosačem u procesu tkivnog inženjeringa smatra se upravo ekstracelularni matriks određenog tkiva koji se želi regenerirati (31).

2.7.1. Biološki ili prirodni nosači

2.7.1.1. Plazma bogata trombocitima (PRP)

Plazma bogata trombocitima kao autologni koncentrat trombocita prve generacije s bogatim izvorom faktora rasta smatra se jako dobrim prirodnim dodatkom ili nadomjestkom ekstracelularnog matriksa (32). Lako se priprema i tvori 3D fibrinsku matricu za pričvršćivanje faktora rasta kao što su: tromocitni faktor rasta (PGF), transformirajući faktor rasta β (TGF- β), inzulinu sličan faktor rasta (IGF-1), vaskularni endotelni faktor rasta (VEGF) i epidermalni faktor rasta (EGF). Koncentracija trombocita u PRP veća je od 1 mil./mL, što je pet puta više od normalnog broja trombocita (33). Veći broj trombocita

povećava broj faktora rasta, što pomaže u proliferaciji matičnih stanica i regeneraciji tkiva (34).

2.7.1.2. Fibrin bogat trombocitima (PRF)

Fibrin bogat trombocitima predstavlja drugu generaciju koncentrata trombocita sa specifičnim sastavom i 3D arhitekturom. Kao i gore spomenuta plazma bogata trombocitima, bogat je čimbenicima rasta kao što su PDGF, TGF- β 1 i IGF. PRF se sastoji od usko povezane skupine citokina, glikanskih lanaca i glikoproteina uklopljenih unutar polimerizirane fibrinske mreže. Te biokemijske komponente svojim sinergističkim djelovanjem omogućavaju procese obnove i cijeljenja (35).

2.7.2. Umjetni ili sintetički nosači

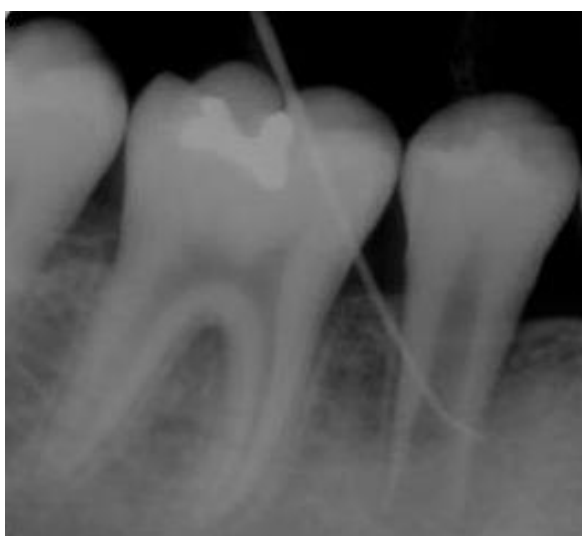Kao nosači za regeneraciju pulpe mogu se koristiti i brojni sintetički polimeri kao što su polilaktonska kiselina (PLA), poli-l-laktonska kiselina (PLLA), poliglikolna kiselina (PGA) i polikaprolakton (PCL). Sintetički polimeri su netoksični, biorazgradivi i omogućuju precizno manipuliranje fizikalno-kemijskim svojstvima kao što su mehanička krutost, brzina degradacije, poroznost i mikrostruktura (36). Negativna je strana sintetičkih nosača da mogu uzrokovati akutni ili kronični upalni odgovor domaćina i lokalizirano smanjenje pH (37).

2.7.3. Biokeramika

Ova se vrsta nosača sastoji od materijala na bazi kalcija i fosfata, bioaktivnog stakla i staklokeramike. Najčešći biomaterijali u uporabi jesu biokeramike na bazi kalcijeva fosfata (Ca-P) (38). Ca-P nosači uključuju beta-trikalcij-fosfat (β -TCP) ili hidroksiapatit (HA) i široko su testirani za regeneraciju kosti zbog njihovih svojstava resorpcije, biokompatibilnosti, niske imunogenosti, osteokonduktivnosti, koštane povezanosti i sličnosti s mineraliziranim tkivima. 3D porozna zrnca Ca-P pokazala su se korisnima u tkivnom inženjerstvu zubnog tkiva pružanjem povoljnih uvjeta kao supstrat za rast matičnih stanica zubne pulpe (DPSCs). Staklokeramika na bazi $\text{SiO}_2\text{-Na}_2\text{O-CaO-P}_2\text{O}_5$ bioaktivna je i nudi dobre uvjete za kristalizaciju. Otpuštanjem produkata otapanja kao što je Ca-P, povećava se osteoblastička aktivnost materijala (38). Kada se koristi sama, biokeramika je sklona lomljenju i ima slabu mehaničku čvrstoću. Kako bi se prevladao ovaj nedostatak, može se kombinirati s polimernim nosačima (39).

2.8. Revaskularizacija

Revaskularizacija je nakon navedenih eksperimentalnih metoda regenerativni postupak koji se već koristi u kliničkoj praksi i postiže dobre rezultate. Kao što je već ranije spomenuto, prvi pokušaj revaskularizacije datira još iz davne 1961. godine kada je Nygaard-Ostby pokušao primijeniti tu tehniku na nekrotičnom i inficiranom zubu s periapikalnim procesom. Rezultati su bili ograničeni zbog nepostojanja odgovarajućih materijala potrebnih za postupak. Već se tada istraživala uloga krvnog ugruška u liječenu apikalnog tkiva. Tek je 2011. godine kliničkom studijom utvrđeno da provociranjem krvarenja u apikalnom tkivu možemo dobiti bogat izvor matičnih stanica koje naseljavaju korijenski kanal (40).



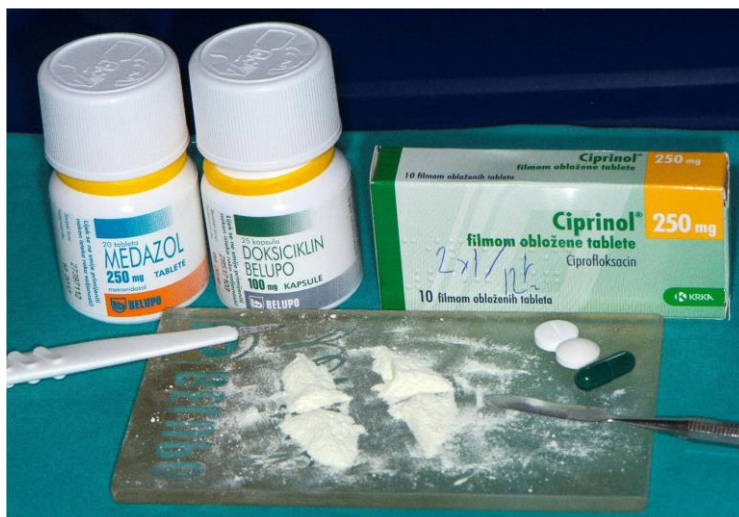Slika 4. Rendgenski prikaz mladog trajnog zuba s nezavršenim rastom korijena. Preuzeto s dopuštenjem autora: prof.dr.sc. Ivana Miletić.

Revaskularizacija se definira kao postupak u kojem se kod mladih trajnih zubi s nezavršenim rastom korijena i avitalnom pulpom želi ponovno uspostaviti krvna cirkulacija koja će pulpi omogućiti oksigenaciju, prehranu tkiva i ukloniti štetne tvari (Slika 4). Najčešći uzroci nekroze pulpe jesu karijes, trauma i kongenitalne anomalije. Trauma se smatra primarnim etiološkim čimbenikom koji dovodi do nekroze pulpe kod mladih trajnih zubi s nezavršenim rastom korijena. Čak 35% djece, osobito u dobi između 7 i 15 godina, doživi neki oblik dentalne traume, a upravo je to najrizičnije razdoblje jer još uvijek traje proces formiranja korijena (41-43). Kod polovice zubi s dentalnom traumom uglavnom se dijagnosticira nekroza pulpe, a veća je incidencija takvog ishoda kod težih traumatskih ozljeda kao što su intruzija i avulzija zuba (44). Umjerena ili teška trauma u razdoblju razvoja denticije može

uzrokovati i oštećenje Hertwigove epitelne ovojnice za koju je poznato da igra ključnu ulogu u razvoju korijena usmjeravajući proliferaciju i diferencijaciju matičnih stanica (45).

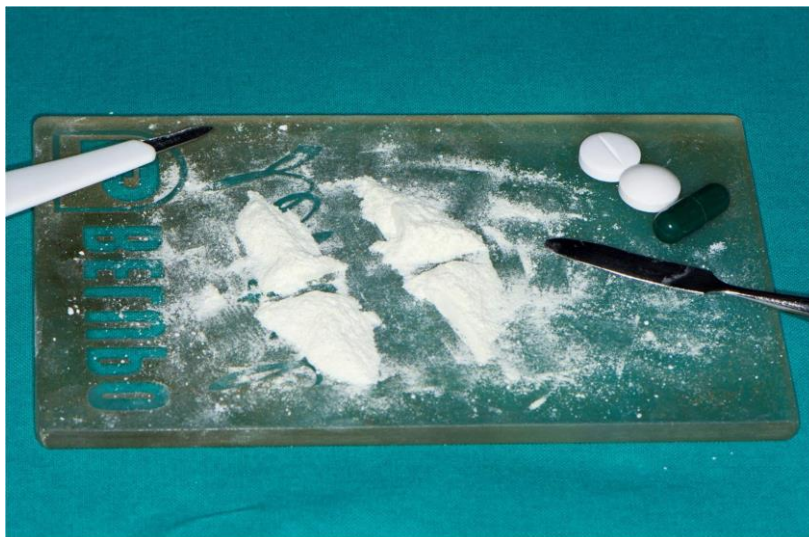Postupak revaskularizacije provodi se u dva ili najviše tri posjeta, nakon čega slijedi praćenje do završetka razvoja korijena. Pri prvom posjetu, nakon uzete anamneze, kliničkog i radiološkog pregleda, slijedi izolacija i dezinfekcija radnog polja da bi se spriječila sekundarna infekcija. Većina autora smatra da bi instrumentacija korijenskog kanala trebala biti minimalna ili da se korijenski kanali uopće ne instrumentiraju. Razlog tomu je činjenica da se žele sačuvati tanki dentinski zidovi i preostalo vitalno tkivo zajedno s matičnim stanicama koje se nalaze u kanalu. Stoga se regenerativni postupci temelje samo na kemijskoj irigaciji i eliminaciji mikroorganizama i njihovih produkata. Kemijski irigansi koji se koriste u terapiji jesu natrijev hipoklorit (NaOCl), etilendiamintetraoctena kiselina (EDTA), klorheksidin (CHX) uz dodatnu dezinfekciju intrakanalnim lijekovima kao što su triantibiotska pasta (TAP), diantibiotska pasta (DAP) i kalcijev hidroksid ($\text{Ca}(\text{OH})_2$) (46).

Brojnim istraživanjima proučavano je djelovanje različitih irigansa i pokazalo se da velike koncentracije NaOCl djeluju vrlo štetno na sposobnost preživljavanja i diferencijaciju matičnih stanica. S druge strane, završno ispiranje kanala otopinom EDTA-e ima blagotvorno djelovanje na stanice. Štoviše, EDTA pokazuje indukcijski potencijal za otpuštanje faktora rasta iz dentina koji utječu na kemotaksiju, diferencijaciju, angiogenezu i neurogenezu (47). Antibiotičke paste kao što su TAP i DAP, poput irigansa, u nerazrijeđenom obliku pokazuju toksično djelovanje na matične stanice, dok su $\text{Ca}(\text{OH})_2$ u svojoj punoj koncentraciji kao i 1mg/mL TAP/DAP optimalni za preživljavanje matičnih stanica (46). Stoga se za postizanje maksimalnog baktericidnog učinka preporuča ispiranje otopinom 1,5% NaOCl, uz 17% EDTA i korištenje međuposjetnih intrakanalnih uložaka koncentracije 1mg/mL TAP/ DAP ili $\text{Ca}(\text{OH})_2$.

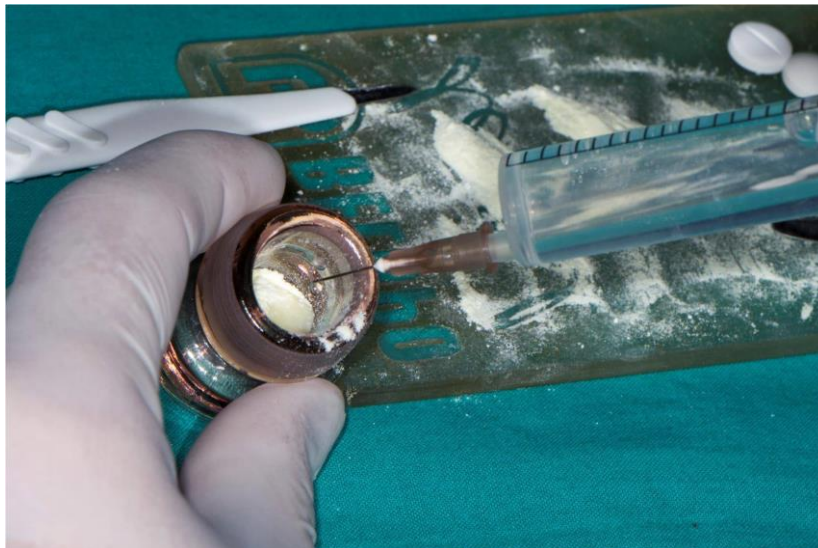


Slika 5. Sastojci triantibiotske paste. Preuzeto s dopuštanjem autora: prof.dr.sc. Hrvoje Jurić.

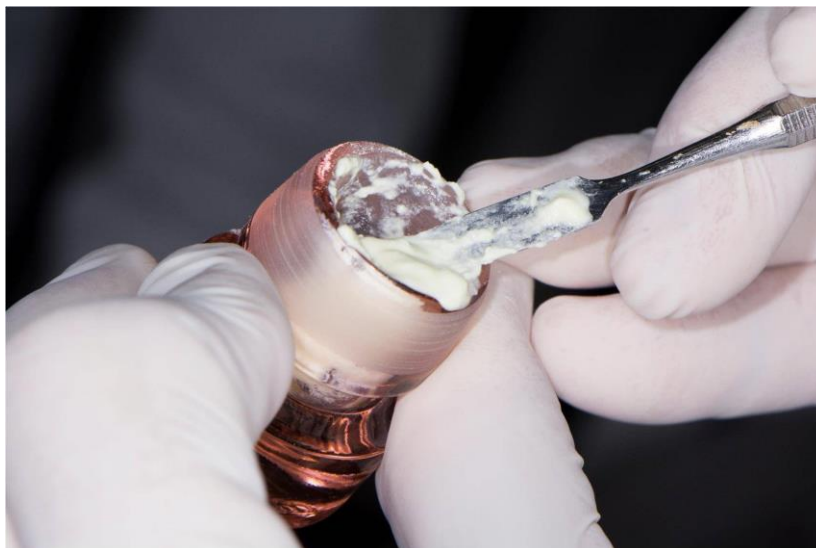Nakon dezinfekcije korijenskog kanala slijedi unošenje triantibiotske paste koja u sebi sadrži tri antibiotika: ciprofloksacin, metronidazol i minociklin (Slika 5). Neželjene nuspojave poput obojenja zuba zbog prisutnog tetraciklinskog antibiotika-minociklina mogu se izbjeći zamjenom lijeka nekim drugim antibiotikom sličnog djelovanja (cefalosporin ili klindamicin) ili korištenjem paste sa samo dva antibiotika (DAP). Pasta se može dobiti kao gotov proizvod ili se može izraditi u ordinaciji neposredno prije primjene. Ako se pripravlja u ordinaciji, uzme se po jedna tableta (kapsula) od svakog antibiotika te se usitni jednaka količina praha (Slika 6). Toj se praškastoj kombinaciji dodaje sterilna fiziološka otopina te se ista zamiješa u gustu pastu (Slika 7). Pripremljena pasta se pomoću lentulo spirale na malom broju okretaja unosi u korijenski kanal (Slika 8) (48). Svrha je intrakanalne aplikacije antibiotika tijekom 7-14 dana uklanjanje preostalih mikroorganizama unutar korijenskog kanala te sprečavanje sekundarne infekcije koaguluma.



Slika 6. Usitnjavanje antibiotika za pripremu TAP. Preuzeto s dopuštanjem autora: prof.dr.sc. Hrvoje Jurić.

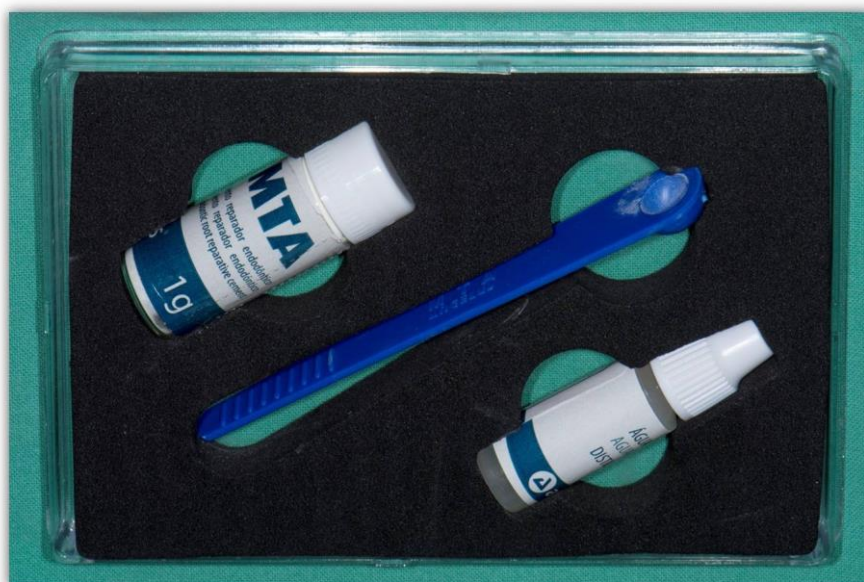

Slika 7. Dodavanje fiziološke otopine u smjesu antibiotika. Preuzeto s dopuštanjem autora: prof.dr.sc. Hrvoje Jurić.



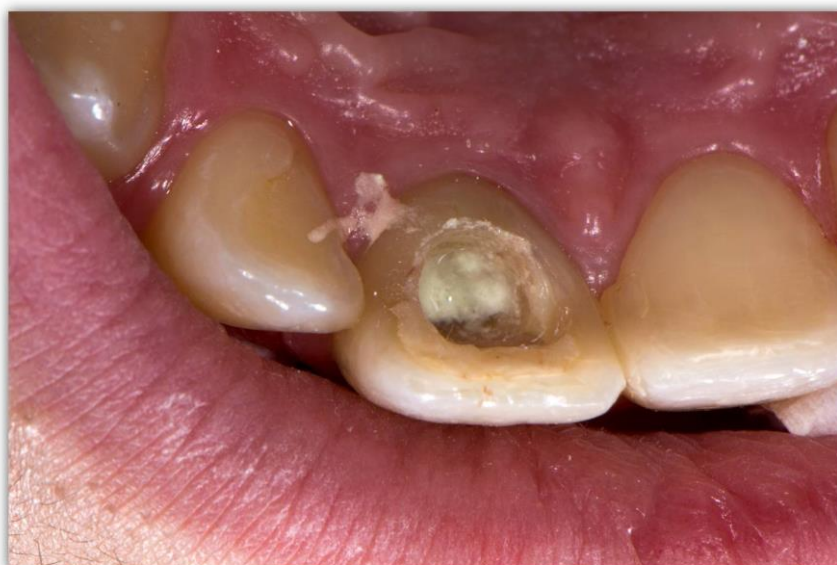Slika 8. Miješanje TAP. Preuzeto s dopuštenjem autora: prof.dr.sc. Hrvoje Jurić.

Pri drugom posjetu nakon ponovnog ispiranja korijenskih kanala i uklanjanja antibiotske paste endodontskim instrumentom izaziva se krvarenje iz periapikalnog tkiva u svrhu stvaranja koaguluma. Koagulum stvoren unutar korijenskog kanala čini osnovu za daljnji razvoj korijena, odnosno fibrinska mrežica koja se pritom stvara služi kao nosač za razvoj matičnih stanica. Nakon stabilizacije koaguluma slijedi njegovo prekrivanje pastom $\text{Ca}(\text{OH})_2$ u trajanju od 7-14 dana i u sljedećem se posjetu prekriva pomoću bioaktivnog MTA (Slika 9) cementa i izrađuje se definitivni ispun.



Slika 9. Mineral trioksid agregat (MTA). Preuzeto s dopuštenjem autora: prof.dr.sc. Hrvoje Jurić.

Neki kliničari predlažu preskakanje posjeta kada se stabilizira ugrušak i prekriva pastom kalcijevog hidroksida, stoga odmah pri drugom posjetu nakon ispiranja i uklanjanja antibiotske paste prekrivaju pulpno tkivo MTA cementom (Slika 10). Izradom "koronarnog čepa" od bioaktivnog materijala kao što je MTA potiče se diferencijacija matičnih stanica. Uz to MTA predstavlja i sigurnu zonu zaštite od koronarnog propuštanja. Nakon završenog terapijskog postupka kontrolni pregledi provode se svaka tri mjeseca tijekom godine dana u svrhu praćenja razvoja korijena. Kontrola rendgenskim snimkama provodi se nakon šest, odnosno nakon dvanaest mjeseci.



Slika 10. Aplikacija mineral trioksid agregata (MTA) u korijenski kanal. Preuzeto s dopuštenjem autora: prof.dr.sc. Hrvoje Jurić.

Istraživanje provedeno na nezrelim zubima tretiranim postupcima revaskularizacije pokazuje da je većina zubi pokazala zadovoljavajuće cijeljenje, nestanak simptoma, zatvaranje apeksa i adekvatan razvoj korijena (45). Međutim, još uvijek su potrebna istraživanja na većim uzorcima kako bi se dokazali prognostički čimbenici zuba nakon izvođenja regenerativnih postupaka.

Postoji nekoliko kriterija za donošenje odluke o endodontskoj terapiji regenerativnim postupcima. Jedan je od njih dob pacijenta. Razvoj zuba složen je i dug proces postnatalne organogeneze. Nakon erupcije krune zuba u usnoj šupljini potrebno je još tri godine da bi se korijen zuba razvio u potpunosti i dosegao svoju duljinu. Gubitak mladog trajnog zuba kod djece s mješovitom denticijom može biti veliki problem jer može dovesti do gubitka funkcije, poremećaja razvoja maksilarne i mandibularne kosti, poteškoća s disanjem i žvakanjem, fonetskih poteškoća i, što je najvažnije, može se pojaviti štetan psihosocijalni utjecaj na mlade pacijente. Štoviše, dentalni implantati u toj su dobi kontraindicirani jer još nije završen kranioskeletalni razvoj. U kliničkoj praksi nekrotični mladi trajni zubi s nezavršenim rastom korijena dosad su liječeni postupkom apeksifikacije, koji se sastoji od višeposjetnih tretmana Ca(OH)_2 , ili neposrednom aplikacijom MTA u područje apeksa. Na taj način želi se potaknuti razvoj korijena i spriječiti gubitak mladog trajnog zuba. Istraživanja pokazuju da zubi tretirani tim postupkom imaju tanke dentinske zidove, što povećava osjetljivost na prijelome. Studija koju je proveo Cvek (49) jasno je pokazala da je stopa postendodontske frakture korijena nakon postupaka apeksifikacije u 885 luksiranih avitalnih sjekutića čak 28% kod zubi u kasnijoj fazi razvoja korijena, kao i da je i 77% zubi u ranom stadiju razvoja korijena imalo frakture u cervikalnom dijelu korijena zahvaljujući najmanjoj količini dentina prisutnog u ovom području. Stoga kliničari žele iskoristiti sva sredstva potrebna za zadržavanje prirodne denticije tijekom djetinjstva i mladosti, a i u kasnijim stupnjevima sazrijevanja.

Stupanj razvoja korijena drugi je važan kriterij koji utječe na uspješnost regenerativne endodontske terapije (Tablica 3). Velika većina slučajeva tretiranih regenerativnim endodontskim postupcima zubi su u fazama razvoja od 2 do 5, koji uključuju zube s razvijenom barem polovicom korijena, ali s otvorenim apeksom ili zubima čiji su korjenovi postigli maksimalnu duljinu, ali kod njih nije prisutno zadebljanje dentinskog zida i nalazi se još uvijek otvoreni apeks.

Tablica 3. Stadiji razvoja korijena. Preuzeto (50).

Stadij 1	$\frac{1}{4}$ korijena je razvijena, apeks je otvoren
Stadij 2	$\frac{1}{2}$ korijena je razvijena, apeks je otvoren
Stadij 3	$\frac{3}{4}$ korijena je razvijeno, apeks je otvoren
Stadij 4	Korijen je razvijen cijelom dužinom, apeks je otvoren
Stadij 5	korijen je razvijen cijelom dužinom, apeks je djelomično zatvoren
Stadij 6	korijen je razvijen cijelom dužinom, apeks je zatvoren

Istraživanja pokazuju da su za regeneraciju tkiva ključna dva preduvjeta, a to su učinkovita dezinfekcija korijenskog kanala i adekvatna veličina apikalnog foramena. Smatra se da je stupanj dezinfekcije potreban za regenerativne postupke vjerojatno veći u odnosu na konvencionalno korištenu endodontsku terapiju (51). Mehanička instrumentacija, irigacija natrijevim hipokloritom (NaOH) i intrakanalna aplikacija kalcijevog hidroksida ($\text{Ca}(\text{OH})_2$) tradicionalno su korišteni postupci za dezinfekciju korijenskih kanala. Međutim, pokazalo se da su ti postupci irigacije poprilično neuspješni u suzbijanju perzistentnih infekcija. Nedavno je dokazano da su intrakanalna aplikacija antibiotika, irigacija EndoVac sustavom s negativnim tlakom te irigacija ultrazvukom ili laserom nove i uspješnije metode dezinfekcije korijenskog kanala. *In vitro* istraživanja pokazuju da su klasične irigacijske otopine u kombinaciji s Er:YAG laserom vrlo uspješne u uklanjanju biofilma *Enterococcus faecalis* iz korijenskog kanala. Stoga se kao metoda izbora predlaže dezinfekcija laserom i ultrazvukom u kombinaciji s antibioticima (52).

Kao što je već gore navedeno, drugi preduvjet koji treba biti ispunjen jest odgovarajuća veličina apikalnog foramena. To se posebno odnosi na terapiju zuba sa završenim razvojem korijena. S obzirom da je apikalni foramen jedini pristup preko kojega krvne žile, živci i stanice unutar zubne pulpe komuniciraju s okolnim tkivom, taj nam je uvjet neophodan. Premala veličina apeksa neće omogućiti revaskularizaciju i regeneraciju tkiva, dok se pretjeranim širenjem apikalnog foramena uklanja veća količina dentina i povećava sklonost frakturi zuba. Iako se oko tog pitanja još uvijek vode rasprave, smatra se da bi veličina

apikalnog foramena trebala biti što manja moguća, bez kompromitiranja migracije stanica, neovaskularizacije i reinervacije. Najnovija istraživanja pokazuju da je kod zubi s apeksom veličine 0,8 mm omogućena migracija endogenih stanica i formiranje krvnih žila i živčanih vlakana (53).

Cilj je regenerativne endodoncije stvoriti funkcionalno tkivo što sličnije pulpi. Naime, potrebno je da novostvoreno tkivo ima karakteristike vezivnog tkiva koje će imati funkciju sekrecije dentina, da je slične gustoće i arhitekture kao i pulpno tkivo te da je dobro vaskularizirano i inervirano (54). Problem s kojim se većina kliničara susreće jest da se osim pulpnog stvara i mineralizirano tkivo, što dovodi do kalcifikacije, gubitka vitaliteta pulpe i opstrukcije korijenskog kanala. Novonastale krvne žile moraju stvoriti mrežu koja će omogućiti odgovarajuću povezanost pulpnog tkiva s periapikalnim tkivom i alveolarnom kosti kako bi došlo do prehrane i preživljavanja tkiva. Još važnije, bitno je da tkivo ima odgovarajuću inervaciju, odnosno da zub može reagirati na promjene temperature i bolne podražaje (55). Dosad je brojnim istraživanjima dokazana odgovarajuća sekrecija dentina i uspostavljanje vaskularizacije, međutim na području inervacije nema još klinički značajnih rezultata (56).

Dentalne matične stanice imaju različit potencijal za diferencijaciju, stoga svaka vrsta matičnih stanica, ovisno od kojih tkiva potječe, ima drugačiju primjenu u regeneraciji tkiva. Prilikom regeneracije pulpnog tkiva korištenje matičnih stanica parodontnog ligamenta pokazalo se neuspješnim jer se stvara mineralizirano tkivo koje kompromitira uspjeh terapije. Najveći broj članaka o ovoj temi usmjeren je na matične stanice zubne papile koje predstavljaju dobar temelj za regeneraciju pulpnog tkiva kao i za poticanje stvaranja reparatornog dentina. Nakon DPSCs otkriven je i potencijal SCAP i SHED stanica koje se također mogu uspješno koristiti u regenerativnoj terapiji. Zajednička komponenta, odnosno faktori rasta zajedno s nosačima, igraju ključnu ulogu u uspjehu tretmana. Naime, faktori rasta reguliraju stanične aktivnosti u različitim stadijima regenerativnog procesa. Međutim, nosači su odgovorni za kontrolu njihovog otpuštanja tijekom cijelog razdoblja regeneracije. Ako bi se faktori rasta aplicirali bez nosača, njihovo djelovanje bilo bi kratkog vijeka. U početnom stadiju regenerativnog procesa njihova bi koncentracija bila znatno veća od potrebnog, dok bi kasnije došlo do naglog smanjenja i izostanka izvora za sve stanične procese (57).

Prema smjernicama «American Dental Association» uspješnošću regenerativne terapije smatra se klinički asimptomatski i funkcionalan zub. Prema tim smjernicama postoji nekoliko uspješnih pokušaja zabilježenih u literaturi. Tako su Torabinejad i Faras (58) predstavili klinički, radiografski i histološki nalaz kojim dokazuju stvaranje vezivnog tkiva nalik pulpi u zubu nakon provedenog regenerativnog endodontskog tretmana pomoću plazme bogate trombocitima (PRP) kao nosača. Slično histološko izvješće predstavili su i Shimizu i sur. (59) iz zuba ekstrahiranog nakon završetka regenerativnog endodontskog postupka u kojemu je pronađeno rahlo vezivno tkivo nalik pulpi koje je ispunjavalo više od polovice kanala.

Uz predstavljene uspješne rezultate u regenerativnoj endodonciji, metode transplantacije stanica i staničnog naseljavanja koje se koriste za liječenje zubi sa završenim rastom korijena potrebno je još dodatno istražiti. Strategija staničnog naseljavanja smatra se klinički jednostavnijom jer ne zahtijeva uzgoj matičnih stanica *in vitro*, već se intrakanalno apliciraju samo signalne molekule s nosačima. Istraživanje koje su proveli Kim i sur. (60) pokazalo je stvaranje vaskulariziranog vezivnog tkiva nakon aplikacije kolagenog nosača sa serijom faktora rasta (VEGF, PDGF, bFGF, NGF, BMP7). Ekstrahirani ljudski zubi nakon dodavanja nosača i faktora rasta u kanal subkutano su transplantirani u miševе. Nakon 3 tjedna dokazano je stvaranje vaskulariziranog pulpnog tkiva, zajedno s dentinom. To je bila prva studija koja je na ektopičnom modelu demonstrirala stvaranje pulpi sličnog tkiva na principu migracije, proliferacije i diferencijacije endogenih stanica. Međutim, iako je mnogim studijama dokazano stvaranje novog tkiva, nije još dovoljno istražena njegova funkcija. Najviše istraživanja na području regenerativne endodoncije provedeno je upravo na mladim trajnim zubima s još nezavršenim rastom korijena. Revaskularizacija kao regenerativni endodontski postupak već se primjenjuje u praksi i pokazuje pozitivne rezultate. Smatra se da nezreli zubi imaju veći regenerativni potencijal i pokazuju veći uspjeh od već razvijenih zubi sa zatvorenim apeksom. U idealnim uvjetima uspjeh revaskularizacije jest da osim uklanjanja boli, infekcije i periapikalnih lezija stvori i imunokompetentno tkivo unutar korijenskog kanala koje će preuzeti biološku strukturu i funkciju zubne pulpe što dovodi do povećanja dužine korijena te zadebljanje dentinskih zidova. Osnovne značajke regenerativne terapije nekrotičnih mladih trajnih zubi uključuju: minimalnu ili nikakvu instrumentaciju stijenci dentina, dezinfekciju sredstvima za irigaciju, primjenu intrakanalnih lijekova, izazivanje krvarenja u kanal i stvaranje krvnog ugruška, zatvaranje kalcijevim hidroksidom ili MTA-om i koronarno brtvljenje (61).

Iako brojna izvješća o postupku revaskularizacije daju obećavajuće rezultate, protokol za regenerativno endodontsko liječenje nije potpuno utvrđen; ostaju pitanja koja se tiču terminologije, odabira pacijenata i informiranog pristanka, kao i neodređenih smjernica u postupku primjene, osobito o izboru sredstava za irigaciju, intrakanalnih lijekova i materijala za brtvljenje kanala (61).

1. Regenerativni postupci temelje se na zamjeni bolesnog, inficiranog tkiva novim, zdravim tkivom koristeći se najnovijim saznanjima i postupcima u tom području.
2. Matične stanice i njihova sposobnost samoobnavljanja čine temelj koji se može iskoristiti za regeneraciju bilo koje vrste tkiva. To se saznanje može uvelike primijeniti u poboljšanju metoda čiji bi cilj bio obnavljanje i vraćanje funkcije ozlijeđenom tkivu.
3. Korištenjem novih, osuvremenjenih regenerativnih izvora kao što su plazma bogata trombocitima (PRP) ili plazma bogata fibrinom (PRF), napredovanjem tkivnog inženjeringa i stvaranjem banke matičnih stanica, regenerativna endodoncija mogla bi doći do iznimnih rezultata.

1. Ruddle C. Cleaning and shaping the root canal system. In: Cohen S, Burns R, editors. *Pathways of the pulp* 8th ed. St. Louis: Mosby. 2002;231-92.
2. Namour M, Theys S. Pulp revascularization of immature permanent teeth: a review of the literature and a proposal of a new clinical protocol. *Scientific World Journal*. 2014; 7(3):75-83.
3. Balguerie E, van der Sluis L, Vallaey K, Gurgel-Georgelin M, Diemer F. Sealer penetration and adaptation in the dental tubules: scanning electron microscopic study. *J Endod*. 2011;37(11):1567-9.
4. Zjača K, Prskalo K. Materijali za punjenje korijenskog kanala. Sonda [Internet]. 2015 Apr [cited 2017Aug 28]. Dostupno na: <http://sonda.sfzg.hr/wp-content/uploads/2015/04/Zja%C4%8Da-K-et-al.-%E2%80%93Materijali-za-punjenje-korijenskog-kanala.pdf>
5. Hargreaves KM, Law AS. Regenerative endodontics. In: Hargreaves KM, Cohen S, editors. *Cohen's Pathways of the Pulp*. 10th ed. St. Louis, Mo.: Mosby Elsevier; 2011; pp.602–19.
6. Iwaya SI, Ikawa M, Kubota M. Revascularization of an immature permanent tooth with apical periodontitis and sinus tract. *Dent Traumatol*. 2001;17(4):185–7.
7. Banchs F, Trope M. Revascularization of immature permanent teeth with apical periodontitis: new treatment protocol? *J Endod*. 2004;30(4):196–200.
8. Murray PE, Garcia-Godoy F, Hargreaves KM. Regenerative endodontics: a review of current status and a call for action. *J Endod*. 2007;33(4):377–90.
9. Torabinejad M, Turman M. Revitalization of tooth with necrotic pulp and open apex by using platelet-rich plasma: a case report. *J Endod*. 2011;37(2):265–8.
10. Sahng GK. Biological molecules for the regeneration of the pulp-dentin complex. *Dent Clin North Am*. 2017;61(1):127-141.
11. Pashley DH. Dynamics of the pulpo-dentin complex. *Crit Rev Oral Biol Med*. 1996;7(2):104-33.
12. Brey EM, Uriel S, Greisler HP, McIntire LV. Therapeutic neovascularization: contributions from bioengineering. *Tissue Eng*. 2005;11(3-4):567–84.
13. Nakashima M, Iohara K. Regeneration of dental pulp by stem cells. *Adv Dent Res*. 2011;23(3):313–19.
14. Sun HH, Chen B, Zhu QL, Kong H, Li QH, Gao LN, et al. Investigation of dental pulp stem cells isolated from discarded human teeth extracted due to aggressive periodontitis. *Biomater*. 2014;35:9459–72.

15. Yang JW, Zhang YF, Sun ZY, Song GT, Chen Z. Dental pulp tissue engineering with bFGF-incorporated silk fibroin scaffolds. *J Biomater Appl.* 2015;30(2):221–9.
16. Becerra P, Ricucci D, Loghin S, Gibbs JL, Lin LM. Histologic study of a human immature permanent premolar with chronic apical abscess after revascularization/revitalization. *J Endod.* 2014;40(1):133–9.
17. Lei L, Chen Y, Zhou R, Huang X, Cai Z. Histologic and immunohistochemical findings of a human immature permanent tooth with apical periodontitis after regenerative endodontic treatment. *J Endod.* 2015;41(7):1172–9.
18. Vodanović M. Matične stanice u stomatologiji. *Zdrav život* [Internet]. 2015 Apr/May [cited 2017 Sept 1];129;37-40. Dostupno na: https://bib.irb.hr/datoteka/797962.2015_ZZ_Vodanovic_-_maticne_stanice.pdf.
19. Jo YY, Lee HJ, Kook SY, Choung HW, Park JY, Chung JH, et al. Isolation and characterization of postnatal stem cells from human dental tissues. *Tissue Eng.* 2007;13(4):767-73.
20. Chen K, Conti PS. Target-specific delivery of peptide-based probes for PET imaging. *Adv Drug Del Rev.* 2010;62(11):1005–22.
21. Zhang W, Walboomers XF, Shi S, Fan M, Jansen JA. Multilineage differentiation potential of stem cells derived from human dental pulp after cryopreservation. *Tissue Eng.* 2006;12(10):2813-23.
22. Huang AH, Snyder BR, Cheng PH, Chan AW. Putative dental pulp-derived stem/stromal cells promote proliferation and differentiation of endogenous neural cells in the hippocampus of mice. *Stem Cells.* 2008;26(10):2654-63.
23. Sonoyama W, Liu Y, Yamaza T, Tuan RS, Wang S, Shi S, et al. Characterization of the apical papilla and its residing stem cells from human immature permanent teeth: a pilot study. *J Endod.* 2008;34(2):166–171.
24. Huang GT, Yamaza T, Shea LD, Djouad F, Kuhn NZ, Tuan RS et al. Stem/progenitor cell-mediated de novo regeneration of dental pulp with newly deposited continuous layer of dentin in an in vivo model. *Tissue Eng Part A.* 2010;16(2):605–15.
25. Zhou J, Shi S, Shi Y, Xie H, Chen L, He Y, et al. Role of bone marrow-derived progenitor cells in the maintenance and regeneration of dental mesenchymal tissues. *J Cell Physiol.* 2011;226:2081–90.
26. Loeffler M, Potten CS. Stem cells and cellular pedigrees: a conceptual introduction. *Stem Cells.* 1997;1-27.

27. Kerkis I, Kerkis A, Dozortsev D, Stukart-Parsons GC, Gomes-Massironi SM, Pereira LV, et al. Isolation and characterization of a population of immature dental pulp stem cells expressing OCT-4 and other embryonic stem cell markers. *Cells Tissues Organs*. 2006;184(3-4):105-16.
28. Morszeck C, Völlner F, Saugspier M, Brandl C, Reichert TE, Driemel O, et al. Comparison of human dental follicle cells (DFCs) and stem cells from human exfoliated deciduous teeth (SHED) after neural differentiation in vitro. *Clin Oral Investig*. 2010;14(4):433-40.
29. Kim SG, Zhou J, Solomon C, Zheng Y, Suzuki T, Chen M, et al. Effects of growth factors on dental stem/progenitor cells. *Dent Clin North Am*. 2012;56(3):563–75.
30. Muschler GF, Nakamoto C, Griffith LG. Engineering principles of clinical cell-based tissue engineering. *J Bone Joint Surg Am*. 2004;86-A(7):1541–58.
31. Jadhav GR, Shah N, Logani A. Comparative outcome of revascularization in bilateral, non-vital, immature maxillary anterior teeth supplemented with or without platelet rich plasma: a case series. *J Conserv Dent*. 2013;16(6):568–72.
32. Lata P, Chhabra A, Jindal V, Kaur D, Thakur AK. In-vivo clinical evaluation of regenerative endodontics in immature necrotic permanent teeth with open apex. *Dent J Adv Stud*. 2015;3:26–33.
33. Jadhav G, Shah N, Logani A. Revascularization with and without platelet-rich plasma in nonvital, immature, anterior teeth: a pilot clinical study. *J Endod*. 2012;38:1581–7.
34. Hotwani K, Sharma K. Platelet rich fibrin- a novel acumen into regenerative endodontic therapy. *Restor Dent Endod*. 2014;39(1):1–6.
35. Mao JJ, Kim SG, Zhou J, Ye L, Cho S, Suzuki T, et al. Regenerative endodontics: barriers and strategies for clinical translation. *Dent Clin North Am*. 2012;56(3):639–49.
36. Chan G, Mooney DJ. New materials for tissue engineering: towards greater control over the biological response. *Trends Biotechnol*. 2008;26(7):382–92.
37. Sharma S, Srivastava D, Grover S, Sharma V. Biomaterials in tooth tissue engineering:a review. *J Clin Diagn Res*. 2014;8(1):309-15.
38. Gathani KM, Raghavendra SS. Scaffolds in regenerative endodontics: a review. *Dent Res J*. 2016;13(5):379-86.
39. Lovelace TW, Henry MA, Hargreaves KM, Diogenes A. Evaluation of the delivery of mesenchymal stem cells into the root canal space of necrotic immature teeth after clinical regenerative endodontic procedure. *J Endod*. 2011;37(2):133–8.

40. Andreasen JO, Ravn JJ. Epidemiology of traumatic dental injuries to primary and permanent teeth in a Danish population sample. *Int J Oral Surg.* 1972;1(5):235–9.
41. Forsberg CM, Tedestam G. Traumatic injuries to teeth in Swedish children living in an urban area. *Swed Dent J.* 1990;14(3):115–22.
42. Forsberg CM, Tedestam G. Etiological and predisposing factors related to traumatic injuries to permanent teeth. *Swed Dent J.* 1993;17(5):183–9027.
43. Andreasen JO, Borum MK, Jacobsen HL, Andreasen FM. Replantation of 400 avulsed permanent incisors. 4. factors related to pulpal healing. *Endod Dent Traumatol.* 1995; 11(2):59–68.
44. Xu L, Tang L, Jin F, Liu XH, Yu JH, Wu JJ et al. The apical region of developing tooth root constitutes a complex and maintains the ability to generate root and periodontium-like tissues. *J Periodontal Res.* 2009;44(2):275–82.
45. Diogenes A, Henry MA, Teixeira FB, Hargreaves KM. An update on clinical regenerative endodontics. *Endod Top.* 2013;28:2–23.
46. Galler KM, D'Souza RN, Federlin M, Cavender AC, Hartgerink JD, Hecker S et al. Dentin conditioning codetermines cell fate in regenerative endodontics. *J Endod.* 2011;37(11):1536–41.
47. Althumairy RI, Teixeira FB, Diogenes A. Effect of dentin conditioning with intracanal medicaments on survival of stem cells of apical papilla. *J Endod.* 2014;40(4):521–5.
48. Pavelić B, Jurić H. Liječenje bolesti pulpe mladih trajnih zubi: terapijski postupak revaskularizacije. In: Jurić H, editor. *Dječja dentalna medicina.* 1. hrv. izd. Zagreb: Naklada Slap; 2015. p.253-9.
49. Cvek M. Prognosis of luxated non-vital maxillary incisors treated with calcium hydroxide and filled with gutta-percha. A retrospective clinical study. *Endod Dent Traumatol.* 1992;8(2):45–55.
50. Diogenes A, Ruparel NB. Regenerative endodontic procedures: clinical outcomes. *Dent Clin North Am.* 2017;61:111-25.
51. Yang J, Yuan G, Chen Z. Pulp regeneration: current approaches and future challenges. *Front Physiol.* 2016;7:58.
52. Sahar-Helft S, Stabholtz A, Moshonov J, Gutkin V, Redenski I, Steinberg D. Effect of Er:YAG laser-activated irrigation solution on *Enterococcus Faecalis* biofilm in an ex-vivo root canal model. *Photomed Laser Surg.* 2013;31(7):334–41.

53. Fouad AF. The microbial challenge to pulp regeneration. *Adv Dent Res.* 2011.;23: 285–9.
54. Yang JW, Zhang YF, Wan CY, Sun ZY, Nie S, Jian SJ, et al. Autophagy in SDF-1 α -mediated DPSC migration and pulp regeneration. *Biomater.* 2015;44:11–23.
55. Fawzy El-Sayed KM, Jakusz K, Jochens A, Dörfer C, Schwendicke F. Stem Cell transplantaion for pulpal regeneration: a systematic review. *Tissue Eng Part B Rev.* 2015;21(5):451–60.
56. Kökten T, Bécavin T, Keller L, Weickert JL, Kuchler-Bopp S, Lesot H. Immunomodulation stimulates the innervation of engineered tooth organ. *Plos One* [Internet].2014 Jan 22 [cited 2017 Sept 7];9(1). Dostupno na: <https://doi.org/10.1371/journal.pone.0086011>
57. Pagella P, Neto E, Jiménez-Rojo L, Lamghari M, Mitsiadis TA. Microfluidics co-culture systems for studying tooth innervations. *Front Physiol.* 2014;5:326.
58. Torabinejad M, Faras H. A clinical and histological report of a tooth with an open apex treated with regenerative endodontics using platelet-rich plasma. *J Endod.* 2012;38(6):864–8.
59. Shimizu E, Jong G, Partridge N, Rosenberg PA, Lin LM. Histologic observation of a human immature permanent tooth with irreversible pulpitis after revascularization/regeneration procedure. *J Endod.* 2012;38(9):1293-7.
60. Kim JY, Xin X, Moioli EK, Chung J, Lee CH, Chen M, et.al. Regeneration of dental-pulp-like tissue by chemotaxis-induces cell homing. *Tissue Eng Part A.* 2010;16(10):3023-31.
61. Galler KM. Clinical procedures for revitalization: current knowledge and considerations. *Int Endod J.* 2016;49(10):926–36.

Manuela Pliško rođena je 11.01.1992. u Puli. Osnovnu školu završila je u Medulinu te je potom upisala opću gimnaziju u Puli. Godine 2011. upisuje studij dentalne medicine na Stomatološkom fakultetu Sveučilišta u Zagrebu. Aktivno se služi engleskim i pasivno talijanskim jezikom.