

# Kirurško liječenje u dječjoj stomatologiji

---

**Kreč, Martina**

**Master's thesis / Diplomski rad**

**2017**

*Degree Grantor / Ustanova koja je dodijelila akademski / stručni stupanj:* **University of Zagreb, School of Dental Medicine / Sveučilište u Zagrebu, Stomatološki fakultet**

*Permanent link / Trajna poveznica:* <https://um.nsk.hr/um:nbn:hr:127:081845>

*Rights / Prava:* [Attribution-NoDerivatives 4.0 International/Imenovanje-Bez prerada 4.0 međunarodna](#)

*Download date / Datum preuzimanja:* **2024-08-06**



*Repository / Repozitorij:*

[University of Zagreb School of Dental Medicine Repository](#)





SVEUČILIŠTE U ZAGREBU  
STOMATOLOŠKI FAKULTET

Martina Kreč

# **KIRURŠKO LIJEČENJE U DJEČJOJ STOMATOLOGIJI**

Diplomski rad

Zagreb, 2017.

Rad je ostvaren u Zavodu za dječju i preventivnu stomatologiju Stomatološkog fakulteta Sveučilišta u Zagrebu

Mentor rada: prof. dr. sc. Hrvoje Jurić, dr. med. dent., Zavod za dječju i preventivnu stomatologiju, Stomatološki fakultet, Sveučilište u Zagrebu

Lektor hrvatskog jezika: Nataša Narančić, prof. hrvatskog jezika i književnosti

Lektor engleskog jezika: Stela Pavetić, prof. engleskog jezika i književnosti

Sastav povjerenstva za obranu diplomskog rada:

1. prof. dr. sc. Hrvoje Jurić
2. prof. dr. sc. Dubravka Negovetić Vranić
3. doc. dr. sc. Marko Granić

Datum obrane rada: 08.09.2017.

Rad sadrži: 38 stranica

2 tablice

16 slika

1 CD

Osim ako nije drukčije navedeno, sve ilustracije (tablice, slike i dr.) u radu izvorni su doprinos autora diplomskog rada. Autor je odgovoran za pribavljanje dopuštenja za korištenje ilustracija koje nisu njegov izvorni doprinos, kao i za sve eventualne posljedice koje mogu nastati zbog nedopuštenog preuzimanja ilustracija, odnosno propusta u navođenju njihovog podrijetla.

## **Zahvala**

Zahvaljujem svome mentoru prof. dr. sc. Hrvoju Juriću na savjetima i stručnoj pomoći prilikom izrade ovog diplomskog rada.

Zahvaljujem svojim prijateljima i kolegama na podršci i prekrasno provedenim danima zajedničkog studiranja.

Posebno zahvaljujem svojim roditeljima, obitelji te Vedranu na strpljenju, ljubavi i potpori tijekom mog školovanja.

## **Kirurško liječenje u dječjoj stomatologiji**

### **Sažetak**

Oralno-kirurški postupci kod djece specifični su zbog intenzivnog rasta i razvoja te anatomsko-morfoloških osobitosti tkiva. Tehnike izvođenja kirurškog zahvata mogu biti konvencionalne, a u novije vrijeme sve se više pristupa minimalno-invazivnoj kirurgiji korištenjem lasera ili elektrotoma. Najčešći je oralno-kirurški zahvat kod djece ekstrakcija zuba, prilikom kojeg se kliještima i određenim pokretima kidaju periodontalna vlakna i širi alveola kako bi se zub mogao ekstrahirati. Zbog evolucije i uzimanja sve mekše hrane ljudska se čeljust tijekom godina smanjila. Međutim, veličina zuba ostala je jednaka. Zbog toga se u dječjoj dobi sve češće nailazi na zbijenost u zubnom luku zbog čega dolazi do impakcije određenog zuba u čeljusti. Osim impaktiranih, u dječjoj dobi moguća je pojava prekobrojnih zuba, najčešće meziodensa. Kao posljedica uzimanja mekše hrane, ugljikohidrata i voćnih napitaka u dječjoj dobi pojavljuje se karijes koji, ukoliko se ne liječi, može uzrokovati nastanak akutne odontogene infekcije. U tom je slučaju potrebna hitna terapija koja obuhvaća ekstrakciju zuba te inciziju apscesa. Duboko inseriran frenulum i ankiloglosija su anatomsko-morfološke varijacije mekih tkiva koje je potrebno liječiti da bi se omogućio normalan daljnji razvoj čeljusti i govora. Patološke lezije kao npr. odontom, epulis i cistične tvorbe potrebno je kirurški odstraniti jer mogu uzrokovati impakciju zuba u čeljusti. Eruptivna cista i Epsteinove perle česte su razvojne odontogene ciste koje nije potrebno liječiti jer najčešće spontano nestaju.

**Ključne riječi:** oralno-kirurški postupci, minimalno-invazivna kirurgija, ekstrakcija, impaktirani zubi, akutna odontogena infekcija, varijacije mekih tkiva, patološke lezije

## **Surgical treatment in pediatric dentistry**

### **Summary**

Oral surgery procedures in children are specific because of the intensive growth and development as well as anatomical and morphological characteristics of the tissue. Surgical techniques can be conventional, but more recently, other minimally invasive surgery techniques such as lasers or electrotomes are used more intensively. The most common oral surgery procedure in children is tooth extraction during which certain movements with forceps tear the periodontal fibres and expand alveolus so that the tooth can be extracted. Because of the process of evolution and eating softer food, our jaw has decreased in size over the years. However, the size of the teeth has remained the same. This is the reason why nowadays crowding in dental arch is more frequent, and it often causes the impaction of a certain teeth in the jaw. In addition to the impacted teeth, there is also a possibility of supernumerary tooth. The most common type of supernumerary tooth is the mesiodens. Caries appears as a consequence of taking softer food, carbohydrates and fruit drinks in childhood. If it is not treated, it can cause acute odontogenic infections. Urgent therapy, which includes tooth extraction and abscess incision, is required. Deeply inserted frenulum and ankyloglossia are anatomical and morphological variations of soft tissues that need to be treated in order to allow normal further development of jaw and speech. Pathological lesions, such as odontoma, epulis granulomatosa and cysts should be surgically removed because they may cause tooth impaction in the jaw. Eruption cysts and Epstein pearls are frequent developmental odontogenic cysts which do not require treatment because they tend to disappear spontaneously.

**Keywords:** oral surgery procedures, extraction, impacted tooth, acute odontogenic infection, variations of soft tissues, pathological lesions

## SADRŽAJ

1. UVOD .....	1
2. SPECIFIČNOSTI ORALNO-KIRURŠKIH ZAHVATA KOD DJECE .....	3
3. TEHNIKE ORALNO-KIRURŠKIH ZAHVATA .....	5
3.1. Klasične oralno-kirurške tehnike .....	5
3.2. Primjena elektrotoma u oralnoj kirurgiji .....	6
3.3. Primjena lasera u oralnoj kirurgiji .....	6
4. EKSTRAKCIJE ZUBA .....	8
4.1. Indikacije i kontraindikacije .....	8
4.2. Građa kliješta .....	9
4.3. Tehnike ekstrakcije i položaj djeteta .....	10
5. KIRURŠKO UKLANJANJE PREKOBROJNIH, IMPAKTIRANIH I RETINIRANIH ZUBA .....	11
5.1. Indikacije i kontraindikacije .....	12
5.2. Dijagnoza prekobrojnih, impaktiranih i retiniranih zuba .....	13
5.3. Terapija prekobrojnih, impaktiranih i retiniranih zuba .....	15
6. TERAPIJA AKUTNE ODONTOGENE INFEKCIJE .....	16
6.1. Konzervativna terapija .....	17
6.2. Kirurška terapija .....	18
6.3. Širenje odontogene infekcije .....	18
7. KIRURGIJA MEKIH TKIVA .....	20
7.1. Frenulektomija .....	20
7.2. Ankiloglosija .....	22
7.3. Mukokela .....	23
8. BENIGNI TUMORI ČELJUSTI .....	24

8.1. Odontom .....	24
8.2. Epulis .....	26
9. CISTE ČELJUSTI .....	27
9.1. Epsteinove perle .....	27
9.2. Odontogena keratocista (Keratocistični odontogeni tumor).....	27
9.3. Folikularna cista .....	28
9.4. Eruptivna cista .....	29
10. RASPRAVA .....	30
11. ZAKLJUČAK .....	33
12. LITERATURA .....	35
13. ŽIVOTOPIS .....	38



## **Popis skraćenica**

CBCT - Cone beam computerized tomography

OTP - ortopantomogram

RTG - rentgen

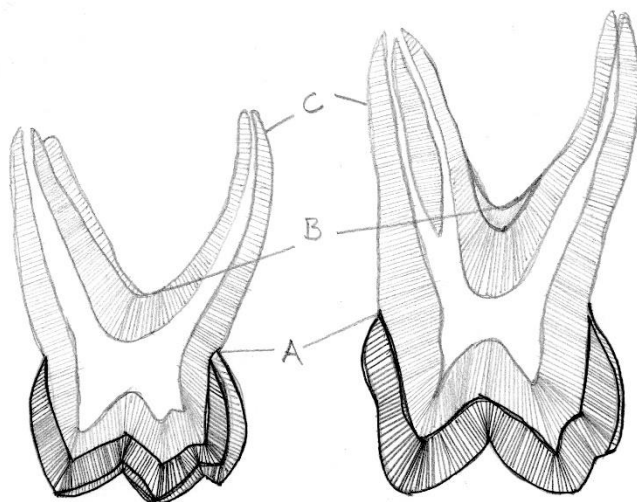
## **1. UVOD**

Dječja stomatologija izrazito je zahtjevna grana stomatologije. Obuhvaća preventivne, interceptivne postupke kojima se sprječava određeno patološko stanje. Uz to obuhvaća i određene zahvate kojima se nastoje ukloniti patološki procesi i lezije koji ometaju normalan rast i razvoj čeljusti te postavu zuba u zubni luk. Pedijatrijski pacijenti izrazito su zahtjevni pacijenti zbog toga što djeca ne prihvaćaju olako izvođenje određenog zahvata u usnoj šupljini. Potreban je dugotrajan rad, navikavanje djece na okolinu, upoznavanje s postupcima te desenzibilizacija kako se kod njih ne bi razvila dentalna fobija. Da bi se oblikovalo ponašanje djeteta, koriste se mnogobrojne nefarmakološke metode kontrole ponašanja, a najčešća je metoda *reci-pokaži-učini*. Jedan od mnogobrojnih zahvata u usnoj šupljini kod djece je i oralno-kirurški zahvat. Kirurško liječenje kod djece specifično je zbog toga što sadrži mnogobrojne kliničke etnitete koji se ne nalaze kod odraslih osoba. Naprimjer, dentalni implantati rijetki su kod djece, a česti kod odraslih, jednako kao što je meziodens čest kod djece, a rijedak kod odraslih (1). Da bi se djeci mogli izvoditi oralno-kirurški zahvati, potrebno je poznavati osnovna kirurška načela (indikacije, dijagnostiku, izvođenje zahvata, komplikacije) u općoj oralnoj kirurgiji, odnosno kod odraslih, kako bi se ona mogla primjenjivati na djeci. Međutim, djeca ne smiju biti tretirana kao mali ljudi. Pedijatrijski pacijenti, zbog specifične građe kostiju i zuba, zahtijevaju drukčiji pristup u primjeni anestezije i izvođenju kirurških zahvata kao što su ekstrakcije zuba. Oralno-kirurški zahvati koji se izvode djeci i odraslima su: ekstrakcije zuba, liječenje akutne odontogene infekcije te uklanjanje patoloških lezija, benignih tvorbi, cista i impaktiranih zuba. Oralno-kirurški postupci tipični za dječju dob kirurški su zahvati na mekim tkivima kao što su: frenulektomija duboko inseriranog frenuluma gornje usne i podjezičnog frenuluma, ekstrakcija prekobrojnih zuba (meziodensa) te ortodontsko-kirurško izvlačenje impaktiranih i retiniranih zuba, a sve u svrhu omogućavanja nicanja i pravilne postave zuba u zubni luk. Svi dentoalveolarni kirurški zahvati u dječjoj dobi moraju biti tretirani i usklađeni tako da ne ometaju rast i razvoj čeljusti i zuba u samom trenutku intervencije (2). Prikaz i objašnjenja svih oralno-kirurških zahvata koji se izvode djeci prikazani su u daljnjem tekstu.

Svrha je ovog rada prikazati specifičnosti i razlike između oralno-kirurških zahvata kod djece i onih kod odraslih te dati prikaz svih kirurških postupaka koji se izvode pedijatrijskim pacijentima s ciljem pravilnog razvoja čeljusti i omogućavanja nicanja i pravilne postave zuba u zubnom luku.

## 2. SPECIFIČNOSTI ORALNO-KIRURŠKIH ZAHVATA KOD DJECE

Oralno-kirurški zahvati kod djece ne razlikuju se bitno od oralno-kirurških zahvata kod odraslih, odnosno kirurške tehnike i načela rada koja se primjenjuju kod odraslih, mogu se primijeniti i kod djece. Međutim, postojanje određenih razlika između mliječne i trajne denticije, npr. građe zuba i kostiju, uvjetuju postojanje specifičnosti kirurških zahvata kod djece. Zubi mliječne denticije manji su od svojih nasljednika pa su njihovi korijeni kraći od korijena trajnih zuba. Resorpcija korijena mliječnog zuba fiziološki je proces, dok vanjska resorpcija u trajnoj denticiji predstavlja patološki proces. Osim razlike u veličini zuba, mliječni zubi od trajnih razlikuju se i po obliku samog zuba. Kruna mliječnog zuba oblog je oblika, ima jače cervikalno suženje, aproksimalne plohe su ravne, cingulum izraženiji, a cervikalna trećina vestibularne i oralne plohe prednjih zuba prominentnija je u odnosu na trajne nasljednike (2, 3). Korijeni mliječnih molara divergentnijeg su položaja, odnosno imaju izgled zvona (Slika 1.). Između korijena nalazi se zametak trajnog nasljednika, na što je potrebno obratiti pozornost prilikom ekstrakcije jer zbog preduboke aplikacije kliješta može doći do oštećenja zametka.



Slika 1. Prikaz razlika između mliječnog i trajnog zuba. A - jače cervikalno suženje mliječnog zuba; B - furkacija mliječnog zuba bliža caklinsko-cementnom spojištu; C - divergentni korijeni mliječnog zuba.

Za razliku od kompaktne i krute kosti kod odraslih, djeca imaju elastičnu, spongioznu kost bogatu lakunama i krvnim žilama, s tankom kompaktom. To omogućuje bolju i bržu penetraciju te korištenje manje količine i koncentracije anestetika, a samim time i brže djelovanje anestezije. Elastičnost kosti, fiziološka resorpcija korijena te, ponekad, nedovršen razvoj korijena omogućuju lakše izvođenje oralno-kirurških zahvata, osobito ekstrakcija zuba koje su u mliječnoj denticiji najčešći oralno-kirurški zahvati. Osim histoloških i morfoloških razlika, oralno-kirurški zahvati kod djece specifični su zbog razlike u građi kliješta za ekstrakciju mliječnih zuba te razlike u položaju pacijenta, o čemu će više biti govora u poglavlju o ekstrakciji zuba.

Za uspješan oralno-kirurški zahvat potrebno je uspostaviti suradnju s djetetom i roditeljem. Od roditelja se uzima heteroanamneza, medicinska dokumentacija te postojanje prijašnjih negativnih iskustva, a s djetetom se uspostavlja komunikacija koja mora odgovarati dobi djeteta. Najbitnije je pritom pridobiti povjerenje djeteta i uspostaviti prijateljski odnos. Djeci je potrebno prilikom svakog zahvata, pa tako i oralno-kirurškog, objasniti postupak terapije. Od nefarmakoloških metoda kontrola ponašanja koriste se tehnike komuniciranja (kontrola glasa i odvlačenje pažnje). Najčešće se koristi tehinka *reci-pokaži-učini* kojom se pacijentima razumljivim riječima, primjerenim njihovoj dobi, objasni te pokaže tijekom zahvata. U praksi se uvijek susreću djeca s manjkom kooperabilne sposobnosti kod kojih se zahvat izvodi u općoj anesteziji, intravenskoj ili inhalacijskoj svjesnoj sedaciji ili im se daje premedikacija.

### 3. TEHNIKE ORALNO-KIRURŠKIH ZAHVATA

Nakon uzimanja detaljne heteroanamneze o pacijentu od roditelja ili skrbnika pacijent pristupa pregledu. Pregled započinje inspekcijom, odnosno zapažanjem asimetrije intraoralno i ekstraoralno. Nakon inspekcije slijedi palpacija sumnjivog objekta. Naprimjer, impaktirani očnjak može se palpirati ukoliko je smješten palatinalno. Planiranje oralno-kirurškog zahvata zahtijeva preciznu radiološku snimku svih anatomskih i patoloških struktura (4). Digitalni ortopantomogram panoramska je snimka maksile i mandibule koja zbog svoje preciznosti i kvalitete slike postaje nezaobilazno dijagnostičko sredstvo, a zbog skraćivanja ukupnog trajanja snimanja i smanjenja zračenja pogodna je kod djece. Ipak, ta tehnika ima nekoliko nedostataka. OTP je 2D snimka, sadrži jedan presjek gornje i donje čeljusti koji je računalo izabralo kao najbolji. Prisutno je povećanje lateralnih dijelova te je njegova upotreba ograničena zbog nedostatka informacija i presjeka u anteriorim regijama. CBCT (*Cone beam computerized tomography*) skup je presjeka koje računalo prikazuje kao 3D sliku gornje i donje čeljusti. Njegova upotreba kod djece ograničena je zbog većeg zračenja te mogućnosti kvalitetne snimke samo uz potpuno mirnog pacijenta (4). Nakon dijagnostike slijedi odabir tehnike izvođenja oralno-kirurškog zahvata, Tablica 1.

#### 3.1. Klasične oralno-kirurške tehnike

Klasična tehnika najčešće je primjenjivana oralno-kirurška metoda. Operativni zahvati izvode se u koštanom i mekom tkivu. Prije početka izvođenja potrebno je isplanirati cijeli oralno-kirurški zahvat. Zahvati na mekim tkivima obuhvaćaju inciziju ili eksciziju skalpelom, formiranje mukoznih režnjeva te šivanje rane. Zahvati koji se izvode u koštanom tkivu obuhvaćaju inciziju, odizanje mukoperiostalnog režnja, uklanjanje koštanog tkiva iznad patološke lezije i zatvaranje rane. Incizija se izvodi skalpelom koji se postavlja okomito na koštanoj podlogu. Kod bezubog zubnog luka incizija se izvodi na sredini alveolarnog grebena, a kod ozubljenih čeljusti izvodi se sulkusna incizija. Ako je potrebna vertikalna incizija, potrebno je izbjeći inciziju preko same papile (2). Povredom papile dolazi do njezinog povlačenja. Nakon incizije mukoperiostalni režanj odiže se da bi se prikazala kost. Uklanjanje

kosti mora se izvoditi minimalno-invazivno uz stalno hlađenje fiziološkom otopinom. Današnje tehnike obuhvaćaju primjenu nasadnih instrumenata te karbidnih svrdla, a sve manje upotrebu posebnih kliješta za kost, dljeta i turpija. Nakon uklanjanja patološke lezije potrebno je izkohleirati alveolu da bi se odstranili svi dijelovi koštanog i mekog tkiva, a potom slijedi šivanje rane. Šivanjem se ponovno uspostavlja kontinuitet prekinutih slojeva reznja te se omogućava cijeljenje *per primam*. Šivanje rane, osim što sprječava izlaganje kosti i živčanih završetaka vanjskim utjecajima te posljedičnu bol, onemogućava bakterijsku kontaminaciju i infekciju rane (5). Nakon ekstrakcije zuba rana se ostavlja da zacijeli samostalno, odnosno *per secundam*. Zbog izloženosti vanjskim utjecajima mogući su bol i infekcija rane.

### **3.2. Primjena elektrotoma u oralnoj kirurgiji**

Elektrokirurgija ili radiokirurgija metoda je koja se koristi u kirurgiji mekih tkiva. Kod djece obuhvaća frenulektomiju, inciziju ili eksciziju kratkog lingvalnog frenuluma, gingivektomiju, inciziju eruptivne ciste te inciziju na mjestu otežanog izbijanja trajnog zuba. To je kontrolirana, precizna aplikacija topline na meka tkiva pomoću posebno dizajniranih elektroda (6). Prednosti elektrokirurgije su: cijena, bezbolna rana koja nakon zahvata brzo zacjeljuje te imedijatno uspostavljena hemostaza, što olakšava rad. Nedostaci su: stvaranje visoke topline koja može oštetiti okolna tkiva, neugodan okus i miris zapaljenog mesa (6). Primjena elektrokirurgije kod djece otežana je zbog potrebne aplikacije anestezije, a sam naziv *oralno-kirurške tehnike* izaziva strah i anksioznost.

### **3.3. Primjena lasera u oralnoj kirurgiji**

Lasersko svjetlo je koherentno (svjetlosni valovi su usklađeni), monokromatsko (zrake su iste valne dužine) i paralelno (fotoni se kreću usporedno u istom smjeru) (2). Najčešće korišteni laser jest diodni laser valne duljine od 800 do 980 nm. Upotreba lasera indicirana je kod gingivektomije, biopsije, frenulektomije, ankiloglosije i dezinfekcije tkiva (parodontni džepovi). Prednosti lasera su: minimalna ili nikakva aplikacija anestezije, nezagrijavanje tvrdih zubnih tkiva i pulpe te, u odnosu na elektrokirurgiju, bolja prihvaćenost od strane

pacijenata. Nedostatci su: visoka cijena, nužna uporaba zaštitnih naočala te sporije izvođenje zahvata (6).

Tablica 1. Usporedba kirurških tehnika na mekim tkivima

<b>Usporedba triju metoda koje se koriste u kirurgiji mekih tkiva</b>			
	<b>Skalpel</b>	<b>Elektrokirurg ija</b>	<b>Diodni laser</b>
<b>Hemostaza</b>	NE	DA	DA
<b>Vrijeme cijeljenja</b>	kratko	srednje do dugo	srednje do dugo
<b>Cijena</b>	niska	umjerena	visoka
<b>Dim</b>	NE	DA	DA
<b>Anestezija</b>	DA	DA	NE



## 4. EKSTRAKCIJE ZUBA

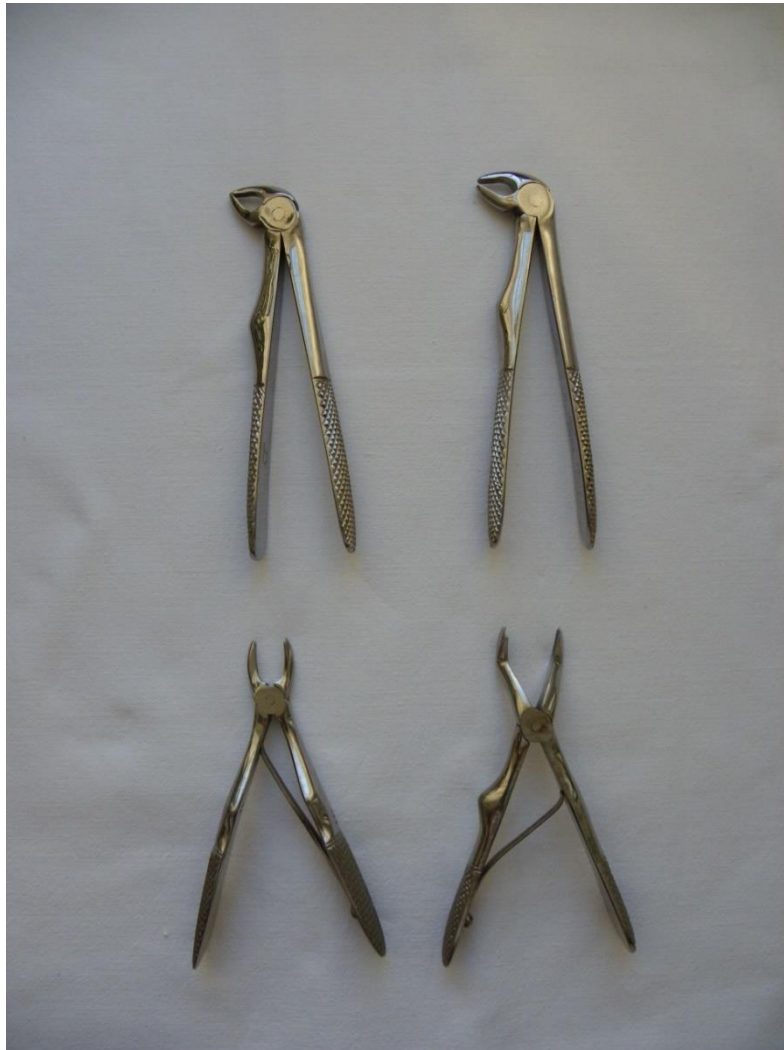Ekstrakcija zuba kod djece jedan je od najčešćih i najstresnijih zahvata kako za pacijenta tako i za terapeuta. Iako je zub anestetiziran i ne boli, pacijent može osjećati jako neugodan i uznemirujući pritisak. Zbog toga je najveći izazov za stomatologa pripremiti dijete da što lakše prebrodi kirurški zahvat. Ipak, kod neke je djece zbog manjka kooperabilnosti indicirana sedacija ili opća anestezija.

### 4.1. Indikacije i kontraindikacije

Indikacije za ekstrakciju mliječnog zuba su: resorbirani korijen zuba, zubi s kroničnim periapikalnim upalama, gangrenozni te fokalozni zubi. Zube uzročnike akutne i subakutne upale također je potrebno ekstrahirati jer se upala širi na okolnu kost i na zametak trajnog zuba. Indicirani za ekstrakciju također su i mliječni zubi s traumatskim vertikalnim ili horizontalnim frakturama korijena, prekobrojni zubi te zaostali korijeni koji smetaju nicanju trajnih zuba i njihovoj pravilnoj postavi u zubni luk (7). Česti su zahvati kod djece i ekstrakcije iz ortodontskih razloga, najčešće trajnog prvog premolara, kako bi se ostali zubi mogli postaviti u pravilan zubni luk. Apsolutne kontraindikacije za ekstrakciju kod djece ne postoje, dok u nekim slučajevima postoje relativne kontraindikacije. To su slučajevi kada je potrebno odgoditi ekstrakciju zbog premedikacije antibioticima kod akutnog periapikalnog procesa. Također, potrebno ju je odgoditi i zbog potrebne antibiotske profilakse kod djece s kongenitalnom cijanotičnom srčanom manom, kao što je npr. *Tetralogija Fallot*, ili djece s prolapsom mitralne valvule s regurgitacijom. U nekim je slučajevima ekstrakciju potrebno odgoditi za nekoliko dana, npr. kod aftoznih ulceracija i primarnog herpetičnog gingivostomatitisa (2).

## 4.2. Građa kliješta

Instrumenti za vađenje mliječnih zuba izgledom nalikuju na instrumente za vađenje trajnih zuba (Slika 2.). Razlike u građi kliješta jesu veličina samih kliješta te metalna opruga, odnosno pero koje se nalazi između držala, a njihova je svrha reduciranje sile koja se primjenjuje prilikom ekstrakcije. Ekstrakcija mliječnih zuba vrši se pomoću ravne ili lomljene poluge po Beinu kojom se degažira gingiva te kliješta čija hvatala odgovaraju obliku i veličini krune mliječnog zuba. Držala kliješta kraća su, ne zbog toga da bi se lakše sakrila u šaci, nego zbog toga što je za ekstrakciju mliječnog zuba potrebna puno manja sila. Sama kliješta djeluju po principu dvokrake poluge, što znači da se sila povećava ako je držalo dulje i obratno (7).



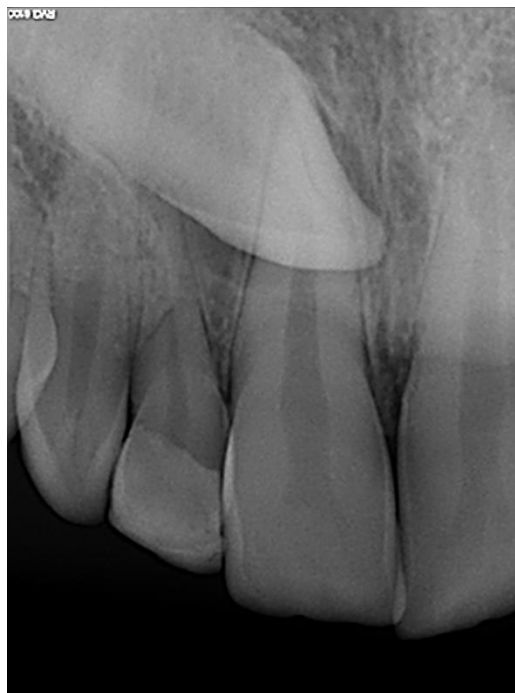Slika 2. Kliješta za ekstrakciju mliječnih zuba.

### 4.3. Tehnike ekstrakcije i položaj djeteta

Nakon utvrđivanja indikacija za ekstrakciju zuba pacijentu se daje lokalna anestezija. Zbog tanje kompakte te izrazito spongiozne kosti u obje čeljusti, kod djeteta je dovoljno primijeniti pleksusnu anesteziju. Tehnika ekstrakcije mliječnih zuba ne razlikuje se od tehnike ekstrakcije trajnih zuba. Ipak, kod djece postoji veća mogućnost aspiracije zuba prilikom zahvata. Nekoliko čimbenika utječe na mogućnost aspiracije, a to su neočekivani pokreti djeteta te slabija vidljivost zbog slabijeg otvaranja usta i većeg jezika. Da bi se prevenirala aspiracija, dijete treba biti pozicionirano u stolac tako da je gornja čeljust na 45° od poda. Također, predlaže se aplikacija gaze na stražnji dio usne šupljine ili upotreba koferdama (3). Prilikom ekstrakcije zuba u donjem desnom području stomatolog se nalazi iza i desno od pacijenta. Za vrijeme zahvata u svim ostalim područjima terapeut se nalazi ispred pacijenta. Svrha je neradne ruke kontrola pokreta pacijentove glave, retrakcija usana, jezika i obraza te palpacija alveolarnog grebena za vrijeme ekstrakcije kako bi se prevenirala fraktura čeljusti. Zahvat započinje degažiranjem gingive polugom po Beinu. Nakon degažiranja gingive slijedi aplikacija kliješta na zub. Aplikacija ne smije biti preduboka kako ne bi došlo do ekstrakcije trajnog nasljednika koji je kod resorbiranih korijena mliječnih zuba smješten na samom vrhu alveolarnog grebena. Ekstrakcija jednokorijenskih mliječnih zuba vrši se rotacijskim kretnjama, a sjekutići donje čeljusti iznimno se mogu ekstrahirati i luksacijskim kretnjama zbog distalne zavijenosti korijena i izrazite gracilnosti. Mliječni molari ekstrahiraju se luksacijskim kretnjama te se obaraju distalno. Zbog izrazite divergencije korijena mliječnih molara, njihove gracilnosti i furkacije koja je smještena blizu caklinsko-cementnog spojišta, česte su frakture korijena mliječnih zuba. Ukoliko je frakturirani dio korijena vidljiv, potrebno ga je ekstrahirati da bi se prevenirala infekcija. U slučaju da fragment nije vidljiv, odnosno pozicioniran je preduboko, isti se ostavlja. Prilikom nicanja trajnog nasljednika fragment će se resorbirati. U nekim slučajevima ne dolazi do resorpcije, nego se fragment pozicionira mezijalno ili distalno te ne ometa rast trajnog nasljednika. Nakon ekstrakcije zuba alveola mliječnog zuba ne kohleira se kako se ne bi oštetio zametak trajnog zuba (3).

## 5. KIRURŠKO UKLANJANJE PREKOBROJNIH, IMPAKTIRANIH I RETINIRANIH ZUBA

Impaktirani zubi su zubi koji nisu izniknuli zbog mehaničkih zapreka kao što su zbijenost u zubnom luku te prekobrojni zub u čeljusti. Retinirani zubi su zubi koji nisu izniknuli iz ostalih razloga koji nisu mehanički, npr. previsoko položen zametak, pogrešni smjer zametka, patološki uzroci kao što su odontomi ili ciste, genetsko nasljeđivanje ili pomanjkanje impulsa za nicanje. U odrasloj dobi najčešće impaktirani i retinirani zubi u čeljusti su umnjaci, a kod djece maksilarni očnjaci i mandibularni drugi premolar zbog toga što posljednji niču u pojedinoj čeljusti (Slika 3.). Nakon njih slijedi središnji sjekutić, a njegovu empakciju uzrokuju prekobrojni zub meziodens, odontom, gusto fibrozno vezivno tkivo ili sklerotična kost. Prekobrojni zub pripada anomaliji povećanog broja zuba koja se naziva hiperdoncija. Ukoliko svojom morfologijom odgovara postojećim zubima, naziva se dodatnim, a ukoliko je reducirane morfologije, rudimentarnim zubom (2). Najčešći prekobrojni zub je meziodens (između centralnih sjekutića), a slijede ga parapremolar i paramolar (bulalno ili oralno u odnosu na premolare i molare).



Slika 3. Impaktirani maksilarni očnjak.

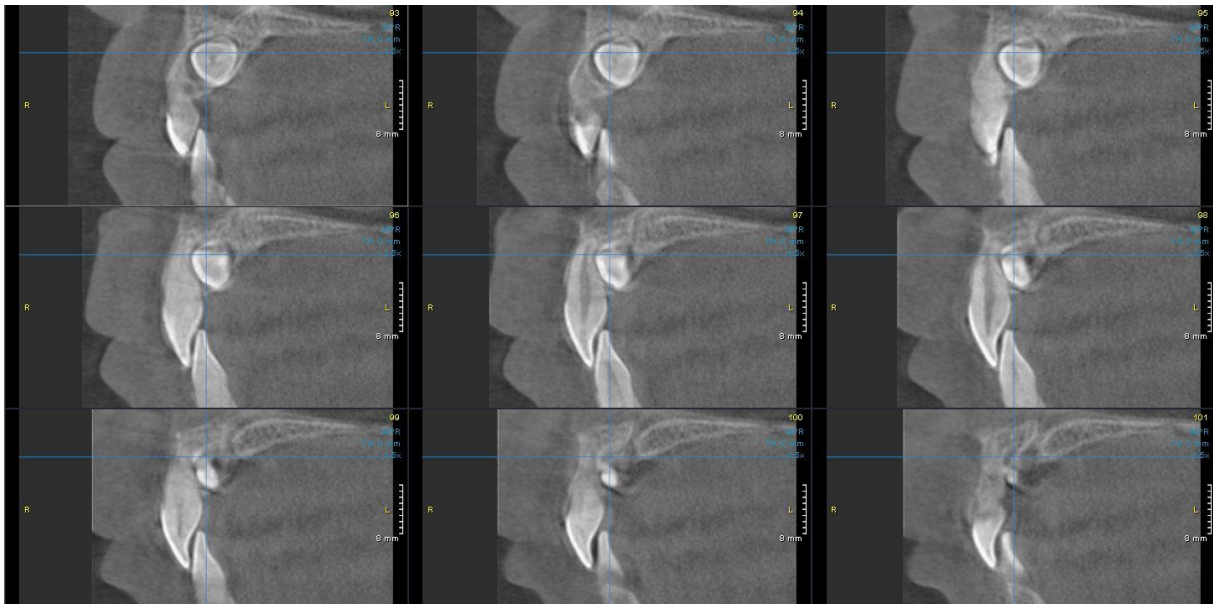
## 5.1. Indikacije i kontraindikacije

Impaktirani zubi indicirani su za ekstrakciju ukoliko:

1. simptomatski su (bol)
2. pritiskom na korijen trajnog zuba uzrokuju njegovu resorpciju i pulpitične bolove (Slika 4.)
3. uzrok su patoloških procesa (folikularna cista)
4. onemogućuju ortodontsku terapiju
5. onemogućuju nicanje trajnog zuba ili uzrokuju njegovu malpoziciju.

Općenito se smatra da je zube locirane u alveolarnom grebenu ili njegovoj neposrednoj blizini bolje odstraniti iako ne prave smetnje jer ih bilo kada mogu uzrokovati (7).

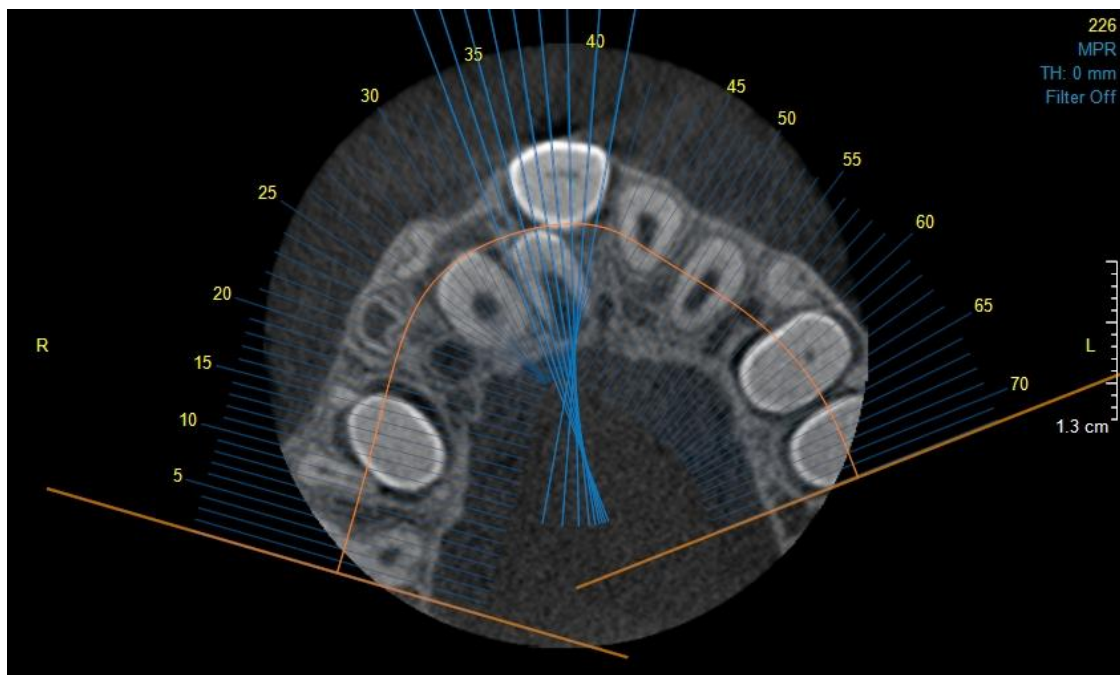
Ukoliko su impaktirani zubi asimptomatski, smješteni izvan alveolarnog grebena te ne uzrokuju patološke procese ni ortodontske probleme, treba ih ostaviti u čeljusti. Takve zube potrebno je kontrolirati kako bi se moglo intervenirati u slučaju nastanka patološkog procesa (8).



Slika 4. Položaj impaktiranog očnjaka u odnosu na korijen trajnog sjekutića; pritisak krune zuba na korijen trajnog sjekutića izaziva nastanak pulpitisa.

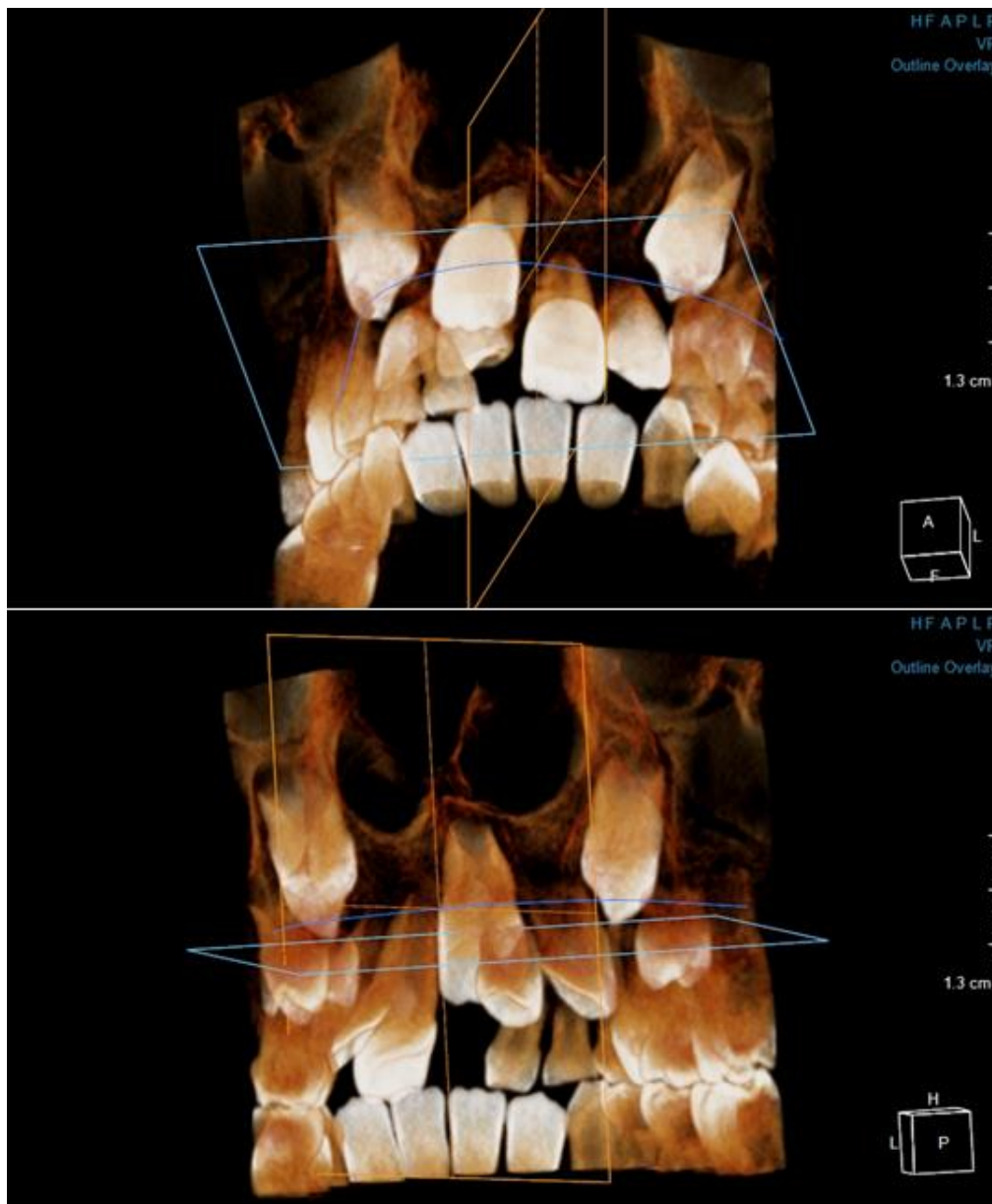
## 5.2. Dijagnoza prekobrojnih, impaktiranih i retiniranih zuba

Dijagnoza impaktiranih zuba obuhvaća klinički pregled, palpaciju i RTG snimke. Kliničkim pregledom može se posumnjati na postojanje impaktiranog zuba ukoliko perzistira mliječni prethodnik ili ukoliko nije došlo do erupcije trajnog nasljednika u očekivano vrijeme. Slijedi palpacija kojom se može utvrditi položaj impaktiranog zuba postojanjem izbočine bukalno ili oralno. Ukoliko se izbočenje ne palpira, zub je smješten visoko u čeljusti. Za ispravnu dijagnostiku potrebna je izrada OTP-a i retroalveolarne snimke, a u novije se vrijeme, za što točniju dijagnostiku, pristupa izradi CBCT-a. CBCT omogućuje prikaz oštrije slike, točan položaj zuba, njegov odnos prema korijenima susjednih zuba i anatomskim strukturama čeljusti (*n. alveolaris inferior*) (Slika 5., 6.) (9).



Slika 5. CBCT, prikaz prekobrojnog lateralnog sjekutića.

Preuzeto s dopuštenjem autora: Ivana Rodin, dr. med. dent.



Slika 6. Trodimenzionalni prikaz prekobrojnog lateralnog sjekutića.

Preuzeto s dopuštanjem autora: Ivana Rodin, dr. med. dent.

### 5.3. Terapija prekobrojnih, impaktiranih i retiniranih zuba

Ovisno o dobi djeteta, lokaciji zuba, njegovoj usmjerenosti te postojanju slobodnog mjesta u zubnom luku i blizini zuba tom mjestu, određuje se vrsta terapije:

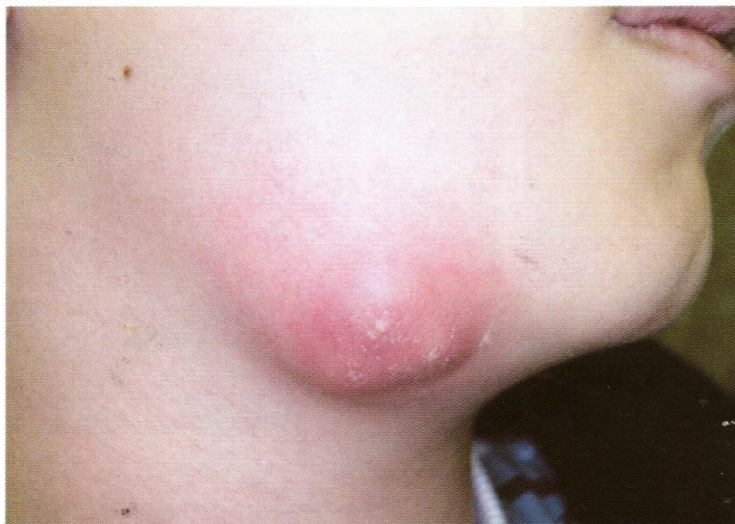- kirurška ekstrakcija zuba
- ortodonsko-kirurško izvlačenje zuba
- uklanjanje patološkog sadržaja ili okolne kosti radi spontane erupcije zuba.

Idealno je vrijeme za kirurški zahvat kada je korijen impaktiranog zuba gotovo u potpunosti formiran, a apeks zuba još nije zatvoren (9). Prilikom ekstrakcije zuba u području nepca izvodi se sulkularna incizija bez rasteretnih incizija. Nakon incizije raspatorijem se od kosti odvaja mukoperiostalni režanj, a kost ostaje ogoljena. Iznad krune impaktiranog zuba kost se odstranjuje pomoću nasadnika, uz konstantno hlađenje fiziološkom otopinom. Nakon prikazivanja krune zub se odstranjuje kliještima ili polugom. Praznu alveolu potrebno je isprati fiziološkom otopinom te kiretom odstraniti zaostale sekvestre kosti. Ukoliko se impaktiran zub nalazi bukalno, prilikom incizije uz sulkularnu inciziju izvode se i rasteretni rezovi. Pritom je potrebno izbjegavati inciziju papile. Ukoliko se odluči za ortodonsko izvlačenje zuba ili spontanu erupciju zuba, prije kirurškog zahvata potrebno je osigurati slobodan prostor u zubnom luku. Kirurški zahvat izvodi se jednako kao i kod ekstrakcije. Nakon oslobađanja krune zuba na nju se postavlja ortodonska bravica, a kost ispred krune odstranjuje se kako bi se omogućilo lakše kretanje zuba prilikom izvlačenja. Ortodonsko-kirurško izvlačenje zuba dolazi u obzir ako je zub povoljno usmjeren, korijen zuba nije zavnut te se nalazi blizu čuvanog mjesta u zubnom luku. U pojedinim slučajevima smatra se da retinirani zub ima sposobnost spontane erupcije nakon uklanjanja patološkog sadržaja (cista, odontom), zbog nedovršenog rasta korijena te postojanja impulsa za rast. Ukoliko se zub ne pojavi u zubnom luku tijekom sljedećih 12 mjeseci, potrebno je ortodonsko izvlačenje.



## 6. TERAPIJA AKUTNE ODONTOGENE INFEKCIJE

Akutna odontogena infekcija najčešće nastaje kao posljedica neliječenog zubnog karijesa. Osim karijesa, uzrok mogu biti i inficirane odontogene radikularne, rezidualne i folikularne ciste. Karakterizira ju nagla pojava otekline te uz lokalne mogu biti prisutni i opći simptomi. Akutna odontogena infekcija kod djece hitno je stanje koje zahtijeva rano prepoznavanje i otklanjanje upale jer svaka odgoda liječenja može dovesti do naglog širenja infekcije i nastanka po život opasnog stanja. Za razliku od odraslih, spongiozna kost i široki intrakoštani prostori kod djece omogućavaju brzo širenje infekcije, a prokrvljenost mladog tkiva i njegova dobra povezanost s drugim anatomskim prostorima fulminantiji tijekom infekcije (2). Najčešći je oblik akutne odontogene infekcije submukozni apsces ili parulis koji nastaje kada obrambeni sustav organizma ograniči upalu zbog slabije virulentnosti mikroorganizma ili dobrog imunološkog odgovora organizma, a praćen je oteklinom, crvenilom, boli, limfadenopatijom, trizmusom te je moguća povišena temperatura. Ovisno o hvatištima mišića, upala se može razviti intraoralno kao submukozni apsces ili ekstraoralno kao supkutani apsces (Slika 7.). Kod jake virulencije mikroorganizma ili kod imunokompromitirane djece koja zbog slabijeg imunološkog sustava organizma ne uspiju ograničiti upalu, nastaje difuzna upala vezivnog i mišićnog tkiva koja se naziva *flegmona* ili *celulitis*. Akutne odontogene infekcije liječe se usporedno konzervativnom i kirurškom terapijom.



Slika 7. Supkutani apsces, indicirana ekstraoralna incizija.

Preuzeto s dopuštenjem autora: prof. dr. sc. Zoran R. Vuličević; doc. dr. sc. Jelena Č. Mandić.

## 6.1. Konzervativna terapija

Konzervativna terapija akutne odontogene infekcije obuhvaća trepanaciju zuba uzročnika i drenažu kroz korijenski kanal te primjenu antibiotika. Antibiotici su strogo indicirani u prisutnosti povišene tjelesne temperature, regionalnog limfadenitisa te širenja upale kroz kortikalis, meka tkiva i mišiće (prisutnost trizmusa). Brzina pojave simptoma također utječe na prepisivanje antibiotika. Smatra se da nagla pojava simptoma i otekline (unutar 24 do 72 sata) ukazuje na moguće širenje infekcije i potrebu za antibioticima, dok se početak upale unutar 5 dana ili duže može kontrolirati bez antibiotika (10). Da bi se pravilno empirijski primijenio antibiotik, potrebno je poznavati mikroorganizme u pojedinim stadijima upale. U početnim stadijima upale prevladavaju fakultativni anaerobi, a u uznapredovalim stadijima striktni anaerobi. Prednost se daje baktericidnim lijekovima koji se ne bi smjeli primjenjivati s bakteriostatskim zbog poništavanja njihovog učinka. Penicilin V (Silapen) uzima se kao lijek izbora u početnim stadijima upale. Za uzročnike koji stvaraju  $\beta$ -laktamazu primjenjuje se penicilin s dodatkom klavulanske kiseline (Klavocin, Augmentin). Ako u roku od 48 sati od početka primjene nema poboljšanja, u terapiju se dodaje metronidazol (Medazol) koji djeluje na striktno anaerobe. Pacijentima alergičnim na penicilin daje se klindamicin zbog dobrog prodiranja u kost, a njegov raspon djelovanja gotovo je jednak djelovanju penicilina i metronidazola (10). Nakon odabira antibiotika potrebno je izračunati dozu lijeka. Akademija *American Academy of Pediatric Dentistry* izdala je protokol za 2016./2017. godinu po kojemu se izračunava doza lijeka s obzirom na tjelesnu težinu djeteta (11), Tablica 2.

Tablica 2. Doze lijekova u liječenju akutne odontogene infekcije.

	DJECA (< 12 godina)	ODRASLI (> 12 godina)
Penicilin V (Silapen)	25 - 50 mg/kg na dan podijeljeno na 3 - 4 doze	250 - 500 mg svakih 6 - 8 sati
Amoksicilin s klavulanskom kiselinom (Klavocin)	25 - 45 mg/kg na dan podijeljeno na 2 doze	1 g svakih 12 sati
Metronidazol (Medazol)	7,5 mg/kg na dan podijeljeno na 3 doze	400 mg svakih 8 sati
Klindamicin (Klimicin)	8 - 25 mg/kg na dan podijeljeno na 3 - 4 doze	150 - 450 mg svakih 6 - 8 sati

## 6.2. Kirurška terapija

Kirurška terapija obuhvaća ekstrakciju zuba uzročnika, intraoralnu i ekstraoralnu inciziju apscesa te njegovu drenažu lašvicom. Ekstrakciju zuba uzročnika potrebno je odgoditi u slučajevima dehidracije i iscrpljenosti organizma. U tom se slučaju trepanira zub uzročnik, pacijenta se zaštiti antibioticima, apsces se incidira, a ekstrakcija zuba uzročnika odgađa se za nekoliko dana dok se ne uspostavi optimalna koncentracija antibiotika u krvi. Pojam *incizija* podrazumijeva zarezivanje tkiva trbuhom skalpela u dužini od 1 do 2 cm na mjestu najizraženije fluktuacije apscesa. Prilikom izvođenja intraoralne incizije mjesto incizije potrebno je anestetizirati površinskom ili intramukoznom anestezijom. Nakon incizije otvaranje apscesa izvodi se peanom, a zatim se, pomoću instrumenta po Lunačeku, u središte apscesa uvodi lašvica koja na tom mjestu ostaje od 24 do 48 sati kako bi se omogućila drenaža te nezatvaranje rubova tkiva. Ekstraoralna incizija izvodi se kod apscesa koji se formirao supkutano. Indikacija za izvođenje ekstraoralne incizije pojava je fluktuacije, a daljnje odgađanje incizije može dovesti do spontane perforacije i formiranja ožiljka. Ekstraoralna incizija izvodi se u općoj anesteziji te je pritom potrebno pridavati pažnju smjeru incizije kako se ne bi povrijedile žilno-živčane strukture, npr. arterija i vena lica prilikom incizije submandibularnog apscesa te parotidni pleksus facijalnog živca prilikom incizije apscesa temporalnog prostora (2, 12).

## 6.3. Širenje odontogene infekcije

Širenje odontogene infekcije ovisi o položaju apeksa korijena prema kosti i prema hvatištima mišića. Upalni sadržaj širi se u smjeru najmanjeg otpora kosti. Nakon perforacije kosti sadržaj dolazi u subperiostalni prostor te čini subperiostalni apsces. Nakon perforacije periosta sadržaj ulazi u submukozni prostor te formira submukozni apsces. Ukoliko se upala širi prema koži, nastaje supkutani apsces, a ako napreduje prema fascijama mišića nastaje apsces fascijalnog prostora. Fascijalni prostori vezani su fascijama mišića koje purulentni eksudat može perforirati omogućavajući širenje infekcije, a putovi širenja određeni su anatomskom pozicijom mišića i fascija glave i vrata. Širenje infekcije može imati neželjene i letalne komplikacije ukoliko se upala širi prema medijastinumu uzrokujući medijastinitis. Osim

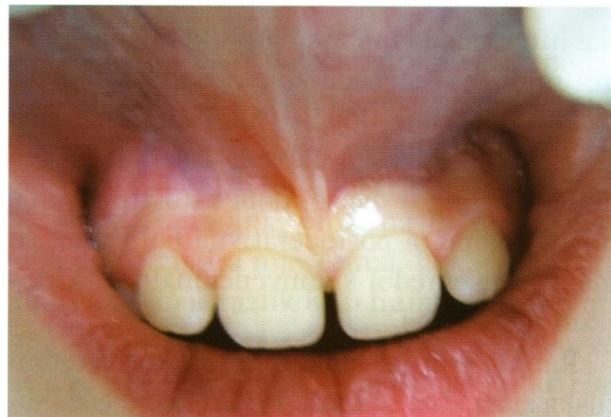širenja fascijama mišića, upala se može širiti i krvnim i limfnim žilama uzrokujući trombozu kavernoznog sinusa, apsces mozga, bakterijski meningitis i dr.

Najteža komplikacija odontogene infekcije je Ludwigova angina. Karakterizira ju obostrana oteklina sublingvalnog, submandibularnog i submentalnog prostora. Brzo nastaje, mesnate je konzistencije, ne fluktuirá, bolna je na dodir i praćena je općim simptomima. Dno usta i jezika odignuti su, što otežava respiraciju i gutanje. Ludwigova angina mora se lijećiti energićno u bolnićkim uvjetima visokim dozama antibiotika. U protivnom može doći do letalnog ishoda ugušenjem ili septikemijom (13).

## 7. KIRURGIJA MEKIH TKIVA

### 7.1. Frenulektomija

Labijalna frenulektomija kirurški je zahvat uklanjanja frenuluma (14). Frenulum je vezivnotkivni nabor koji povezuje usnu s alveolarnim grebenom. Duboko inseriran u alveolarni greben ili hipertrofični frenulum uzrokuje dijastemu medijanu između centralnih sjekutića, recesiju gingive i otežano održavanje oralne higijene. Prilikom podizanja i nategnuća usne u slučaju duboko inseriranog frenuluma papila će pobljedjeti, odnosno postat će ishemična (Slika 8.). Pristunost dijastema u fronti kod djece fiziološki je stadij ružnog pačeta koji nestaje nicanjem trajnih očnjaka. Ako nakon nicanja trajnih očnjaka dijastema perzistira, radi se o patološkom frenulumu (15). Zbog toga se smatra da je idealno vrijeme za kirurški zahvat nakon nicanja trajnih očnjaka.



Slika 8. Izražen gornji frenulum koji uzrokuje dijastemu između centralnih sjekutića; prilikom podizanja usne papila je pobljedjela, postaje ishemična.

Preuzeto s dopuštenjem autora: prof. dr. sc. Zoran R. Vuličević; doc. dr. sc. Jelena Č. Mandić.

Terapija može biti:

- konvencionalno kirurška
  - incizijska
  - ekscizijska – V plastika
  - transpozicijska – Z plastika

- elektrokirurška
- laserska.

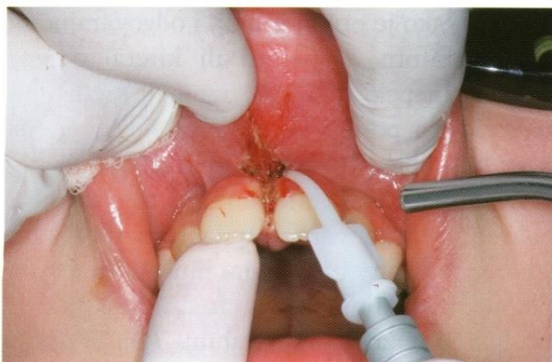Incizijska tehnika izvodi se tako da se podigne usna te da se tako nategnuti frenulum horizontalno presiječe. Površina presječenog frenuluma romboidnog je oblika te se šiva pojedinačnim šavovima.

Ekscizijska tehnika izvodi se tako da se s dva reza sa svake strane frenuluma, u obliku slova V, presiječe sluznica i submukoza sve do insercije na periostu (16). Lateralni se rubovi sluznice podminiraju i potom šivaju.

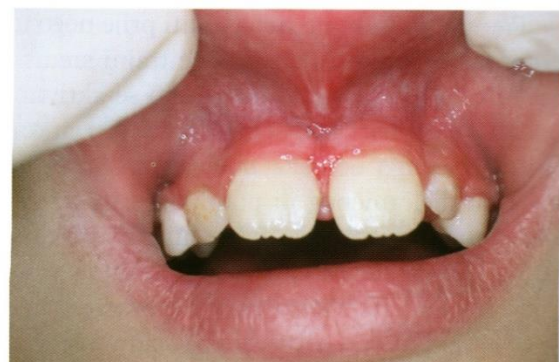Z plastika primjenjuje se kada se kratki frenulum želi produžiti. Ekscizijom frenuluma u obliku slova Z dobiju se dva trokutasta režnja koje je potrebno rotirati za 90°. Bočni rezovi dužinom su jednaki središnjem rezu, a prema van otvaraju se pod kutom od 60° (17).

Elektrokirurška terapija koristi se u slučajevima kada se očekuje znatno krvarenje. Prilikom kirurškog zahvata ne dolazi do krvarenja, ranu nije potrebno šivati te ona cijeli *per secundam*. Kod elektrokirurške terapije potrebna je lokalna anestezija.

Frenulektomija potpomognuta laserom dobro je prihvaćena metoda kod djece. Ta je metoda za njih manje traumatična jer nije potrebna lokalna anestezija, zahvat je atraumatski, nije bolan, nema krvarenja, a zbog baktericidnog djelovanja lasera cijeljenje je brzo i prolazi bez oteklina (Slika 9.).



a)



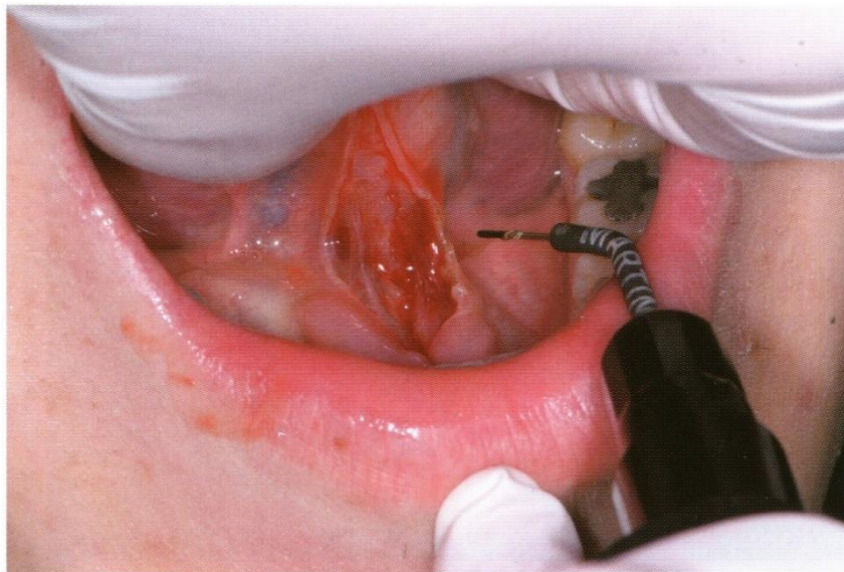
b)

Slika 9. Frenulektomija laserom.

Preuzeto s dopuštenjem autora: prof. dr. sc. Zoran R. Vuličević; doc. dr. sc. Jelena Č. Mandić.

## 7.2. Ankiloglosija

Lingvalni frenulum čvrsti je fibrozni tračak koji povezuje jezik s donjim alveolarnim grebenom (16). Ukoliko je lingvalni frenulum kratak, znatno je otežana pokretljivost jezika. To se u novorođenačkoj dobi očituje otežanom laktacijom i bolnim senzacijama majke prilikom laktacije djeteta. U dobi od 3 do 4 godine smanjena pokretljivost jezika onemogućuje artikulaciju određenih glasova, ponajviše glasova *r* i *l*. Djeca pritom kompenziraju atrikulaciju glasova s određenim položajima usana. Nepravilni izgovor riječi prvi dijagnosticiraju logopedi koji potom šalju dijete na kirurški zahvat. Osim problema u hranjenju i izgovoru, kratak lingvalni frenulum može uzrokovati i recesiju gingive na donjim sjekutićima te otežano izvođenje oralne higijene. Incizija lingvalnog frenuluma izvodi se pod lokalnom anestezijom, a osim konvencionalne kirurške tehnike u obzir dolazi i frenulektomija laserom ili termokauterom (Slika 10.). Nakon incizije frenuluma dijete se ponovno upućuje logopedu radi korekcije izgovora glasova.



Slika 10. Frenulektomija kratkog lingvalnog frenuluma termokauterom.

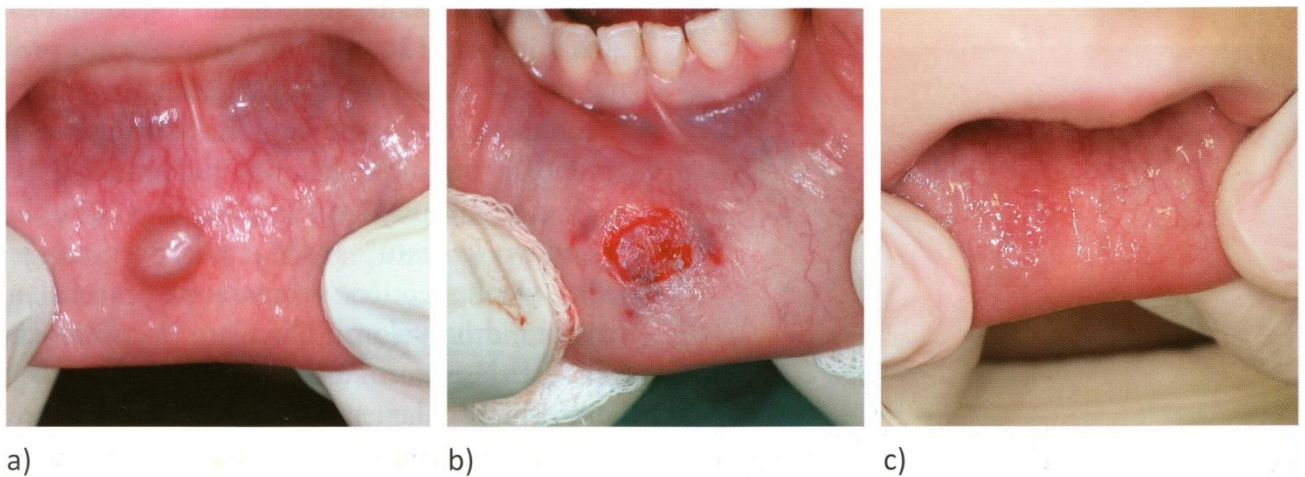
Preuzeto s dopuštenjem autora: prof. dr. sc. Zoran R. Vuličević; doc. dr. sc. Jelena Č. Mandić.

### 7.3. Mukokela

Mukokela ili mukozna cista benigna je lezija nastala od malih žlijezda slinovnica. Najčešće je lokalizirana na donjoj usni, a nastaje traumom žlijezde slinovnice prilikom ugriza ili udarača tvrdim predmetom.

Postoje dvije vrste mukokela: retencijski i ekstravazacijski tip. Ekstravazacijska mukokela rezultat je prekinutog izvodnog kanalića žlijezde slinovnice i posljedičnog prolijevanja sline u meka tkiva oko same žlijezde. Retencijska mukokela pojavljuje se uslijed smanjenja ili odsutnosti žljezdane sekrecije nastale zbog blokade izvodnog kanalića žlijezde slinovnice (18). Histološki gledano, retencijski tip građen je od epitelne ovojnice, a ekstravazacijski tip građen je od mucina okruženog granulacijskim tkivom te nema epitelnu ovojnicu.

Tijekom dijagnosticiranja mukokele pacijenti često navode spontano pražnjenje i punjenje lezije. Prilikom pražnjenja iz lezije izlazi sukrvava tekućina ili bjelkasta zamućena tekućina nalik mucinu. Terapija mukokele može biti konvencionalna ekscizijska ili u današnje vrijeme sve češća ekscizija laserom koju djeca dobro prihvaćaju (Slika 11.).



Slika 11: Mukokela: a) preoperativni izgled mukokele; b) cirkularna incizija ciste; c) kontrolni pregled nakon 7 dana.

Preuzeto s dopuštenjem autora: prof. dr. sc. Zoran R. Vuličević; doc. dr. sc. Jelena Č. Mandić.



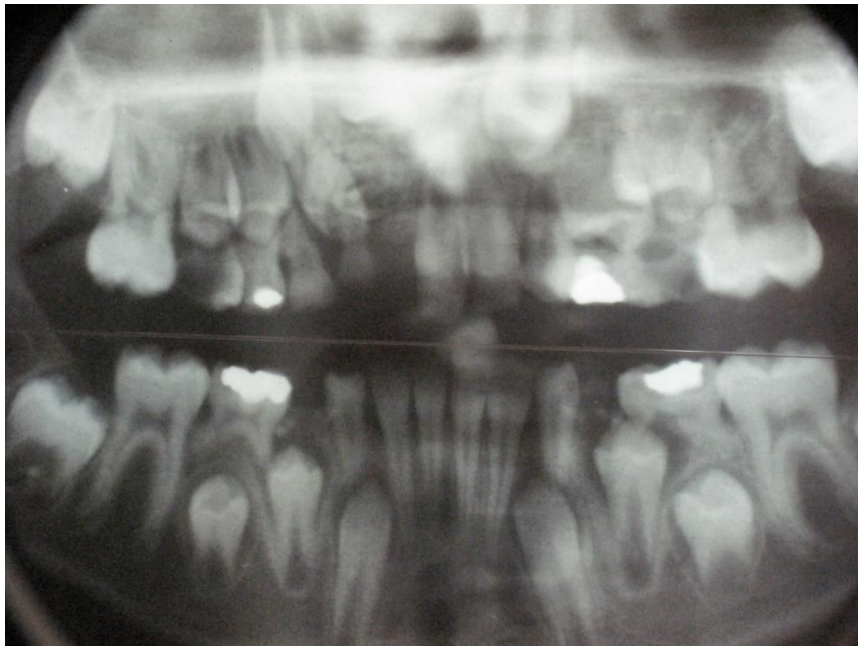
## 8. BENIGNI TUMORI ČELJUSTI

### 8.1. Odontom

Odontom je odontogeni benigni tumor sastavljen od tvrdog zubnog tkiva. Kalcificirano zubno tkivo, odnosno caklina i dentin, nastaje od epitelne i mezenhimalne osnove (19, 20). Odontomi su asimptomatski, sporo rastući i neagresivni. Najčešći su odontogeni tumori koji se slučajno dijagnosticiraju na RTG snimci kao radioopakna zona odvojena oštrom radiolucentnom zonom od okolne kosti (Slika 12.). Također, na odontome se može posumnjati u slučaju zakašnjelog nicanja trajnog nasljednika ili perzistentnog mliječnog zuba u zubnom luku.

Etiologija odontoma nepoznata je, a smatra se da lokalna trauma ili infekcija mogu uzrokovati njihov nastanak. Terapija se sastoji od enukleacije odnosno odljuštenja patološke lezije.

Svjetska zdravstvena organizacija (WHO) 2005. godine podijelila je odontome na jedinstveno složene (*complex*) i rastavljeno složene (*compound*). Većina je odontoma lokaliziranih u anteriornoj regiji maksile rastavljeno složena, a većina lokaliziranih u posteriornoj regiji, osobito mandibule, jedinstveno složena (20).

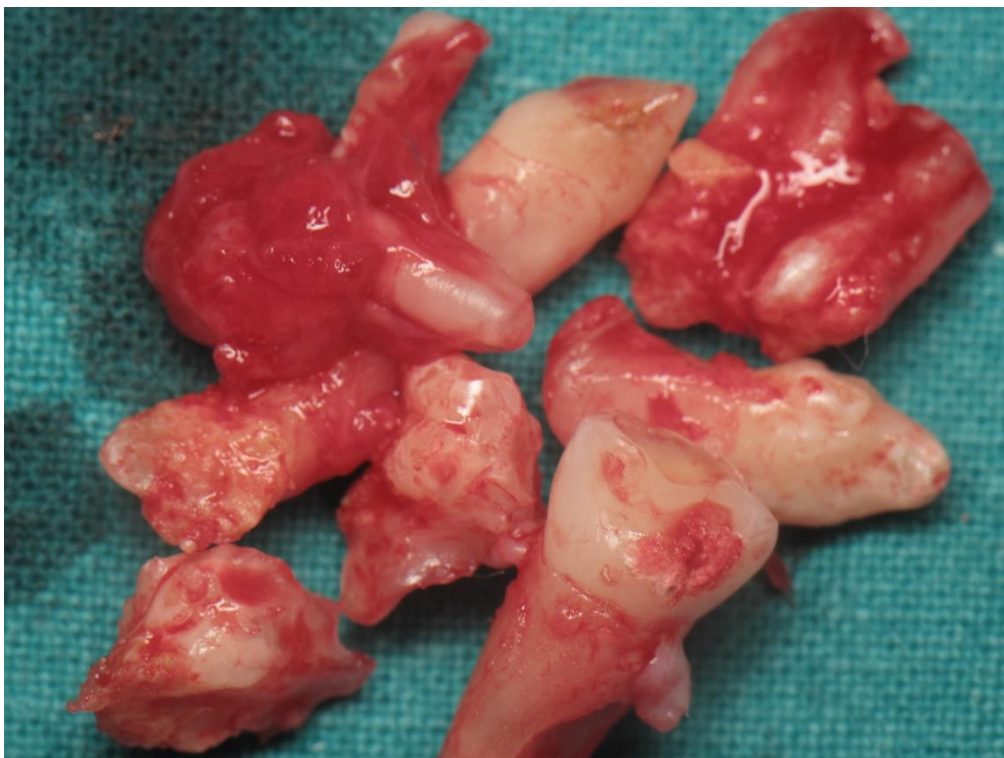


Slika 12. Odontom smješten u anteriornoj regiji maksile.

Preuzeto s dopuštanjem autora: doc. dr. sc. Marko Granić.

Jedinstveno složeni odontom sastoji se od kalcificiranog zubnog tkiva slabije diferencijacije od normalnog zubnog tkiva. Ono je nepravilno ispremešano te čini jedinstvenu masu vezivnim tkivom odijeljenu od okolne kosti. Na RTG snimci nalazi se sjena intenziteta kalcificiranog zubnog tkiva koja je od okolne kosti odvojena zonom prosvjetljenja (19). Jedinstveno složeni odontom najčešće je lokaliziran u lateralnom području mandibule, a može nastati od prekobrojnog ili trajnog zuba koji nije eruptirao.

Rastavljeno složeni odontom sastoji se od kalcificiranog tkiva koje je po histodiferencijaciji i morfodiferencijaciji jednako normalnom zubnom tkivu. Zbog promjena u zubnom folikulu ne nastaje normalno razvijen zub, već mnogo rudimenata zuba međusobno odvojenih vezivnim tkivom koje također cijelu strukturu odvaja od okolne kosti (19). Na RTG snimci nalaze se sjene intenziteta kalcificiranog zubnog tkiva međusobno odvojene zonama prosvjetljenja, a sve je zajedno od okolne kosti također odvojeno zonom prosvjetljenja (Slika 13.). Rastavljeno složeni odontom najčešće se nalazi u području fronte gornje čeljusti te može uzrokovati zastoje u nicanju trajnih nasljednika.



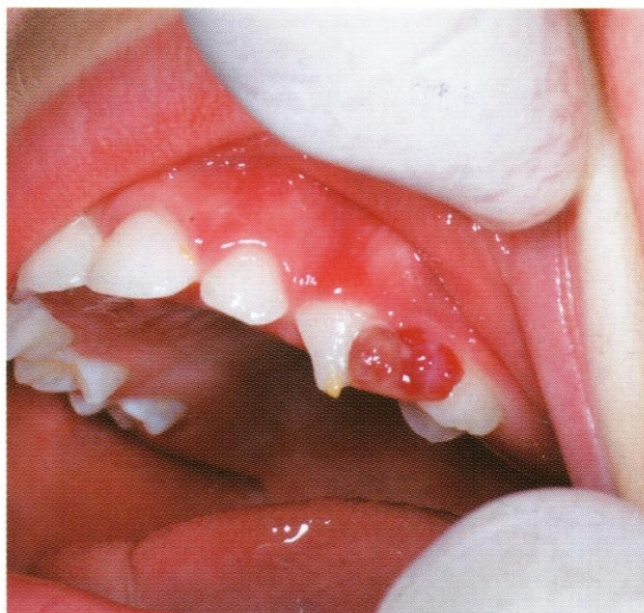
Slika 13. Prikaz rastavljenog složeni odontoma nakon kirurškog odstranjenja.

Preuzeto s dopuštenjem autora: doc. dr. sc. Marko Granić.

## 8.2. Epulis

Pojam *epulis* odnosi se na svaku benignu izraslinu na gingivi, karakteristična oblika i vanjskog izgleda (19). Epulis je ovalna ili okrugla tvorba spojena uskom peteljkom s alveolarnim grebenom. Lividnocrvene je boje, a na površini se nalaze bjelkaste naslage nastale od deskvamiranih stanica, sline i ostataka hrane. Histološki, na površini tvorbe nalazi se višeslojni pločasti epitel. On pokriva vezivno tkivo ispunjeno divovskim stanicama koje se nalaze oko mjesta krvarenja odnosno eritrocita. Etiološki, smatra se da epulis nastaje trajnom iritacijom određenog podražaja ili hormonskom neravnotežom. Iako se najčešće pojavljuje kod žena srednje životne dobi, može se pojaviti i kod djece (Slika 14.).

Kongenitalni epulis rijetka je benigna lezija koja se pojavljuje kod novorođenčadi, prvenstveno u frontalnoj regiji maksile, a manje uobičajeno u frontalnoj regiji mandibule (21). Klinički, nalazi se ružičasta, najčešće solitarna, lobulirana, peteljkasta lezija, mekana na palpaciju, koja može veličinom varirati od nekoliko mm do 7 cm. U više od 90 % slučajeva pojavljuje se kod djevojčica, što potencijalno indicira hormonsku ulogu u etiologiji toga epulisa (21, 22). Terapija je kongenitalnog epulisa, a i svakog drugog, kirurška ekscizija do zdravog tkiva.



Slika 14. Epulis.

Preuzeto s dopuštenjem autora: prof. dr. sc. Zoran R. Vuličević; doc. dr. sc. Jelena Č. Mandić.

## **9. CISTE ČELJUSTI**

Cista je patološka tvorba građena od vanjske, vezivne ovojnice i unutrašnje, epitelne ovojnice te sadržaja koji ispunjava šupljinu ciste (19). Sadržaj ciste može biti vodenast, koloidan ili kašast. Sama cista okruglog je oblika, uglavnom je asimptomatska, a može napuhivati kost i uzrokovati asimetriju lica. Ovisno o prirodi nastanka, ciste se dijele na odontogene i neodontogene, a dodatno ih je moguće podijeliti na razvojne i upalne. Kod djece najčešće se nailazi na razvojne odontogene ciste koje nastaju od odontogenog epitela u bilo kojem stadiju razvoja zuba.

Razvojne odontogene ciste koje je moguće klinički i radiološki dijagnosticirati kod djece su: Epsteinove perle, odontogene keratociste, folikularne ciste i eruptivne ciste.

### **9.1. Epsteinove perle**

Epsteinove perle ili gingivalne ciste kod djece razvojne su odontogene ciste koje nastaju od ostataka dentalne lamine. Najčešće se klinički očituju kao elastične i okrugle tvorbe, papularnog karaktera, promjera 3 – 5 mm, smještene na alveolarnom grebenu uglavnom gornje čeljusti ili na nepcu, a mogu se pojaviti kao solitarne i multiple (23). Dijagnoza se postavlja kliničkim pregledom usne šupljine. Terapija nije potrebna jer tvorbe spontano nestaju do 6. mjeseca života kada dijete počinje jesti konzistentniju hranu.

### **9.2. Odontogena keratocista (Keratocistični odontogeni tumor)**

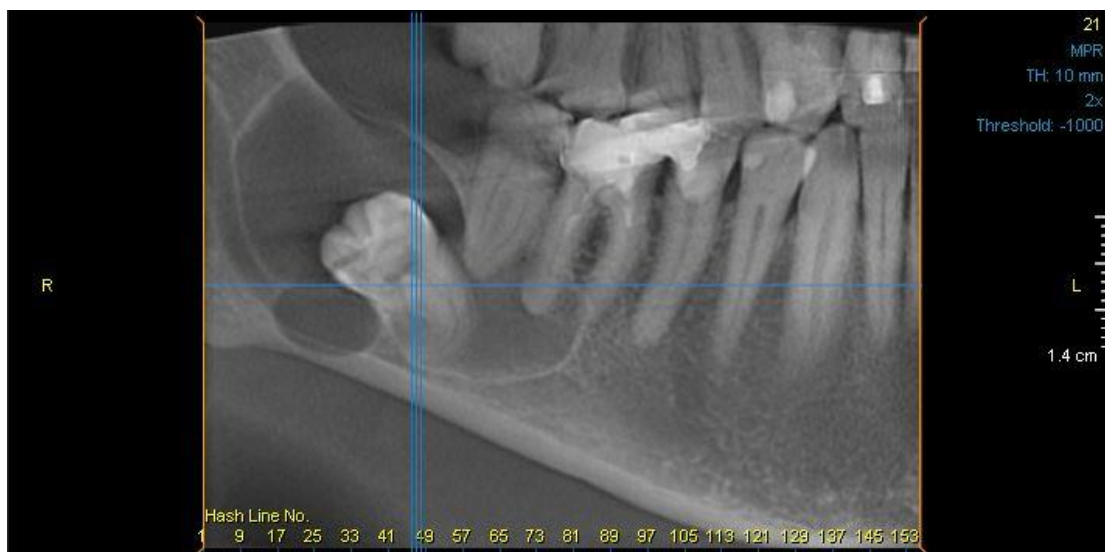Odontogena keratocista cistična je tvorba koja nastaje iz caklinskog organa dok on još nije kalcificiran. Na postojanje ciste može se posumnjati kada se cista nalazi na mjestu u čeljusti gdje nedostaje određen zub. Ukoliko se pojavi u čeljusti, a u zubnom luku se nalaze svi zubi, postoji mogućnost da se cista razvila iz prekobrojnog zubnog zametka. Najčešće se nalazi u lateralnim dijelovima mandibule gdje je nastala od zubnog zametka umnjaka. Svjetska zdravstvena organizacija odontogenu keratocistu je 2003.godine preklasificirala i svrstala u odontogene tumore pod nazivom keratocistični odontogeni tumor zbog agresivnog rasta i

visokog postotka recidiva. Danas se opisuje kao benigni unilokularni ili multilokularni intrakoštani tumor s potencijalom za agresivni, infiltrativni rast.

### 9.3. Folikularna cista

Folikularna cista je cista koja nastaje iz caklinskog organa kada je on već kalcificiran. Najčešće se dijagnosticira slučajno pomoću RTG snimke na kojoj se nailazi na cističnu šupljinu u čijem se središtu nalazi kruna impaktiranog ili retiniranog zuba (Slika 15.). Cista je u početku asimptomatska, a tijekom svojega rasta deformira čeljust, odnosno izbočuje jednu stranu čeljusti te razmiče postojeće zube. Na mjestu folikularne ciste u čeljusti nailazi se na nedostatak trajnog zuba u zubnom luku ili perzistentni mliječni zub. Cista podjednako može nastati i u gornjoj i u donjoj čeljusti. U maksili se najčešće nalazi u predjelu očnjaka, a u mandibuli u predjelu pretkutnjaka i umnjaka. Nakon odstranjenja folikularna cista rijetko recidivira.

Folikularnu i odontogenu keratocistu potrebno je kirurški odstraniti. Ciste veličine do 3 cm odstranjuju se kirurškom metodom Partsch II kojom se odljušte od kosti. Ciste veće od 3 cm potrebno je odstraniti metodom marsupijalizacije (Partsch I) ili trajne poslijeoperativne sukcije. U novije se vrijeme prilikom odstranjenja cista većih od 3 cm sve više pristupa metodi odljuštenja ciste, Partsch II (19).

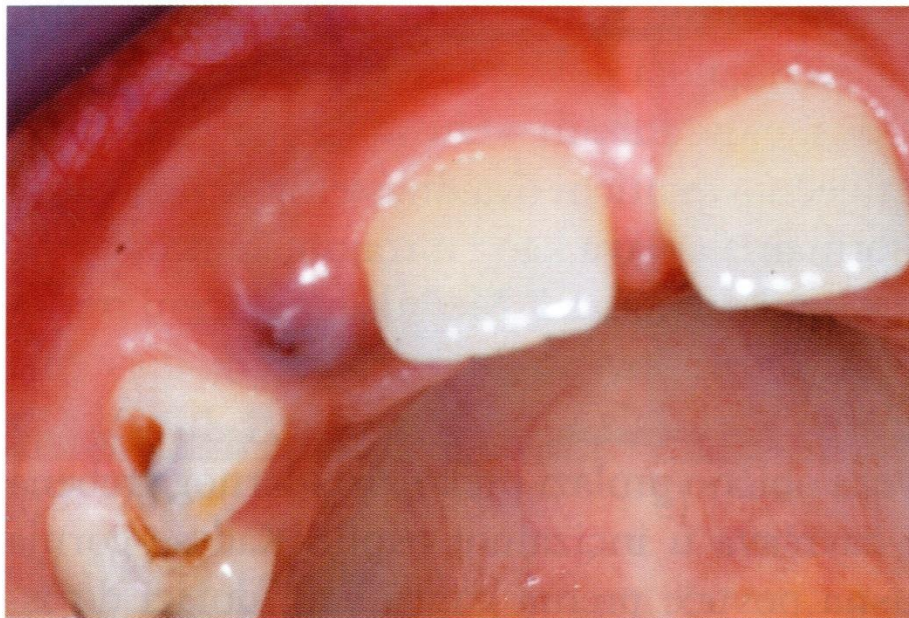

Slika 15. Folikularna cista nastala iz caklinskog organa umnjaka.

Preuzeto s dopuštenjem autora: doc. dr. sc. Marko Granić.

#### 9.4. Eruptivna cista

Eruptivna cista ili eruptivni hematoma benigna je cistična lezija koja se pojavljuje neposredno prije nicanja trajnih zuba i nestaje prilikom pojave tih zuba u usnoj šupljini (Slika 16.) (24). Eruptivna cista nastaje kada zub prilikom erupcije prijeđe kost i dođe u kontakt s fibroznom gingivom koja predstavlja prečvrstu barijeru prilikom erupcije. Između krune zuba i reduciranog caklinskog epitela nakuplja se prozirna ili hemoragična tekućina koja plavkasto prosijava kroz eruptivnu cistu na alveolarnom grebenu. Najčešće se javlja kod djece starosti između 6 i 9 godina, u gornjoj čeljusti, tijekom nicanja trajnih inciziva i molara (24). Dijagnosticira se anamnezom i kliničkim pregledom tijekom kojega se na alveolarnom grebenu na mjestu nicanja određenog zuba nailazi na mekanu, bezbolnu fluktuirajuću oteklinu. Ona može biti prozirna, a ako se ispuni krvlju njezina boja može varirati od crvene i plavkaste do ljubičaste. U ustima može perzistirati od 3 do 4 tjedana i pritom narasti do 1 - 1,5 cm. Veliki broj eruptivnih cista ostaje nezapažen jer spontano eruptiraju u ranom stadiju formiranja (25). Većina eruptivnih cista spontano nestaje pa terapija nije potrebna. U slučaju infekcije eruptivne ciste ili boli potrebno je incidirati cistu kako bi zub mogao dalje neometano eruptirati.



Slika 16. Eruptivna cista.

Preuzeto s dopuštenjem autora: prof. dr. sc. Zoran R. Vuličević; doc. dr. sc. Jelena Č. Mandić.

**10. RASPRAVA**

Najčešći oralno-kirurški zahvati kod djece su ekstrakcije zuba. U bostonskoj studiji iz 2001. godine navedeno je da je između 3. i 5. godine najčešće ekstrahirani zub (u 25 % slučajeva) centralni mliječni sjekutić, dok je između 6. i 9. godine života najčešće ekstrahirani zub (30 % slučajeva) prvi trajni molar. Studija navodi da je zahvat jednako zastupljen kod obaju spolova. (26).

Topkara, A. i Sari, Z. istraživali su učestalost impakcije zuba u studiji rađenoj od 1990. do 2005. godine na pacijentima starijima od 13 godina života koji su bili podređeni ortodontskoj terapiji. Rezultati studije pokazali su da razlike u odnosu na spol ne postoje. Učestalost je impaktiranih zuba isključujući treće molare i prekobrojne zube 9,10 %, dok je učestalost impaktiranih zuba isključujući treće molare, a uključujući prekobrojne zube 9,69 %. U najvećem broju slučajeva nađeni su impaktirani maksilarni očnjaci (5,24 %), a slijede ih mandibularni drugi premolari (2,23 %). Impaktirani prekobrojni zubi nađeni su u 0,72 % slučajeva, a u najmanjem broju slučajeva nađeni su impaktirani incizivi (0,65 %) (27).

Najčešći prekobrojni impaktirani zub je meziodens. Arıkan, V., Özgül, B.M. i Firdevs, T.O. istraživali su prevalenciju prekobrojnih zuba na dječjoj populaciji centralne Turske. Studija je rađena na Zavodu za dječju stomatologiju u Ankari od 2009. do 2010. godine, a obuhvaćala je djecu u dobi od 3 do 16 godina. Prekobrojni zub zabilježen je u 0,98 % slučajeva, od toga više kod djevojčica. U 70,2 % slučajeva nađen je u maksili, a najčešći prekobrojni zub bio je meziodens (36,9 %). Slijede ga prekobrojni zubi u maksilarnoj frontalnoj regiji, mandibularnoj premolarnoj i molarnoj regiji (28).

Frenulektomija je kirurški zahvat uklanjanja frenuluma gornje usne ili kratkog lingvalnog frenuluma. Prevalencija frenulektomija iznesena je u Kopicéevom istraživanju koje je provedeno na Klinici za kirurgiju lica, čeljusti i usta na Zavodu za oralnu kirurgiju Stomatološkog fakulteta u Zagrebu 1999. godine. Incidencija frenulektomija bila je 2,87 % u odnosu na ostale kirurške zahvate. Na mlađima od 20 godina rađeno je 80 % od ukupnog broja frenulektomija, a prema spolnoj zastupljenosti veći broj kandidata bio je ženskog spola. U 90 % slučajeva frenulektomije su bile izvedene na gornjoj usni. Prema internacionalnoj literaturi prevalencija kratkog lingvalnog frenuluma iznosi od 0,1 % do 10,7 %, s time da je najveći postotak dijagnosticiranog kratkog lingvalnog frenuluma u novorođenačkoj dobi. Za razliku od frenulektomija izvedenih na gornjoj usni, frenulektomije kratkog lingvalnog frenuluma češće su izvođene muškoj novorođenčadi.



Od svih benignih tumora čeljusti, odontom zauzima najveći postotak pojavnosti. Mnogobrojnim studijama istraživala se učestalost odontogenih tumora. U svim studijama odontomi su bili navedeni kao najčešći. Buchner i suradnici u svojoj studiji iz 2006. godine navode učestalost odontoma u 75,9 % slučajeva, što je puno više od one u studiji Ochseniusa i suradnika provedene 2002. godine. U toj je studiji učestalost odontoma bila 44,7 %. Iako odontom može biti dijagnosticiran u bilo kojoj dobi, mnogi autori navode povećanu incidenciju u drugom desetljeću života. Značajne razlike u incidenciji kod muškaraca i žena ne postoje. Studije navode povećanu incidenciju odontoma u maksili te veći postotak pronalaska rastavljeno složenog odontoma u odnosu na jednostavno složeni (29).

Kongenitalni epulis rijetka je benigna promjena koja nastaje tijekom fetalnog rasta te se može uočiti intrauterino, ali najčešće tek nakon porođaja. Najčešće se opisuje kod zdrave novorođenčadi, premda je opisan i kod one s drugim anomalijama (sindrom trostrukog X kromosoma). Iako mnogobrojni autori smatraju da je epulisa odontogenog podrijetla, studije ne idu u prilog tome. Nakon histološkog proučavanja navedeno je da je epulis nediferencirano mezenhimalno tkivo (30).

Epsteinove perle i eruptivna cista razvojne su odontogene ciste. Epsteinove perle sitne su cistične tvorbe na alveolarnom grebenu nađene u 75 % do 80 % novorođene djece. Smatra se da su Epsteinove perle ostaci dentalne lamine zarobljenje tijekom spajanja maksilarnih procesusa. Eruptivna cista ili hematom pojavljuje se tijekom nicanja mliječnih i trajnih zuba u 0,8 % slučajeva. Najčešće se pojavljuju u dobi između 6 i 9 godina, a to razdoblje vremenski pripada nicanju trajnih inciziva i molara. Podjednako se pojavljuje kod djevojčica i dječaka, a smatra se da uzrok nastanka može biti karijes mliječnog prethodnika ili njegova rana ekstrakcija.

## **11. ZAKLJUČAK**

Kirurško liječenje u dječjoj stomatologiji obuhvaća dijagnostiku i terapiju patoloških procesa u usnoj šupljini. One obuhvaćaju ekstrakciju zuba, liječenje akutne odontogene infekcije te kirurško liječenje varijacija mekog tkiva zbog ortodontskih ili parodontoloških razloga. U slučaju ankiloglosije kirurškom liječenju pristupa se radi omogućavanja normalne artikulacije glasova. Terapija impaktiranih i retiniranih zuba izvodi se ukoliko se navedeni zub nalazi unutar alveolarnog grebena, pravi smetnje ili postoji mogućnost da će ih praviti u budućnosti. Ukoliko se impaktirani zub nalazi izvan alveolarnog grebena i nije u doticaju s trajnim zubima u zubnom luku, terapija nije potrebna. Terapija može biti kirurška ekstrakcija ili ortodontsko izvlačenje impaktiranog zuba. Kod djece je također moguće dijagnosticirati patološke lezije kao što su benigni odontogeni tumori (najčešće odontom) i ciste (folikularna cista, eruptivna cista). Kirurško liječenje moguće je izvoditi konvencionalnom kirurškom ili elektrokirurškom tehnikom, a u posljednje vrijeme sve je učestalija terapija laserom koja je dobro prihvaćena među djecom. Oralno-kirurški postupci kod djece izvode se u svrhu omogućavanja normalnog razvoja čeljusti, nicanja zuba i pravilne postave zuba u zubni luk, a moraju biti izvedeni tako da ne ometaju daljnji rast i razvoj čeljusti i zuba.

## 12. LITERATURA

1. Kutcipal E. Pediatric oral and maxillofacial surgery. *Dent Clin North Am.* 2013; 57(1):83-98
2. Jurić H. Dječja dentalna medicina. 1.izd. Zagreb: Naklada slap; 2015. 489 p.
3. Wilson S, Montgomery RD. Local anesthesia and oral surgery in children. In: Pinkham JR, Casamassimo PS, McTigue DJ, Fields HW, Nowak A. *Pediatric dentistry: Infancy through adolescence.* 3rd.ed. Iowa: W.B.Saunders company; 1999. 411-26.
4. Dreiseidler T, Mischkowski RA, Neugebauer J, Ritter L, Zöllner JE. Comparison of Cone-Beam Imaging with Orthopantomography and Computerized Tomography for Assessment in Presurgical Implant Dentistry. *Int J Oral Maxillofac Implants.* 2009; 24(2):216-25.
5. Cameron AC, Widmer RP. *Handbook of pediatric dentistry.* 4th ed. Toronto: Mosby; 2013. Chapter 8, Clinical and surgical techniques; 123-47.
6. Christensen GJ. Soft-Tissue Cutting With Laser Versus Electrosurgery. *JADA.* 2008; 139(7): 981-4.
7. Miše I. Oralna kirurgija. 1.izd. Zagreb: Jugoslavenska medicinska naklada;1982. 443 p.
8. Welbury RR, Duggal MS, Hosey MT, editor. *Pediatric dentistry.* 3rd.ed. New York: Oxford; 2005. Chapter 15, Oral pathology and oral surgery; 457-97.
9. Ferneini EM, Hutton CE, Bennet JD. Oral surgery for the pediatric patient. In: Dean J, McDonald R, Avery D. *Dentistry for the child and adolescent.* 9th ed. Indianapolis: Mosby; 2011. 672-86.
10. Rupić I. Primjena antibiotika u dječjoj stomatologiji. *SONDA.* 2013; 14(25): 64-7.
11. American Academy for Pediatric Dentistry. Useful medications for oral conditions. *Pediatr Dent.* 2016; 38(6):443-450
12. Bagatin M, Virag M. Maksilofacijalna kirurgija. 1.izd. Zagreb: Školska knjiga; 1991. Poglavlje 4, Upale maksilofacijalne regije; p. 93-118.
13. Žorac N. Odontogena upala. *SONDA.* 2013; 14(26):52-7.
14. Schilndler-Hultzsich G. Laserski potpomognuta frenulektomija u dječjoj stomatologiji. *Dental tribune [Internet].* 2011 Sept [cited 2017 Jun 21]; 3(4): [about 3 p.]. Available from:

- <http://epaper.dental-tribune.com/dti/4e8b0b865ae1e/page16.html>
15. Čabov T, Ahel V, Kordić D, Morelato I. Učestalost frenulektomije u oralnokirurškoj sali na Klinici za maksilofacijalnu i oralnu kirurgiju Kliničkog bolničkog centra Rijeka. *Medicina fluminensis* 2014; 50(3):354-60
  16. Čabov T. Oralnokirurški priručnik. 1.izd. Zagreb: Medicinska naklada; 2009. 143 p.
  17. Barot VJ, Brahmhatt JM. Z-plasty: An esthetic eraser for labial frenum. *Univ Res J Dent* [Internet]. 2016 Jan [cited 2017 Jun 21]; 6(1): [about 4 p.]. Available from: <http://www.urjd.org/text.asp?2016/6/1/48/174963>
  18. Senthilkumar B, Mahabob MN. Mucocele: An unusual presentation of the minor salivary gland lesion. *J Pharm Bioall Sci.* 2012; 4(2):180-2.
  19. Knežević G i suradnici. Oralna kirurgija 2. dio. 1.izd. Zagreb: Medicinska naklada; 2003. 292 p.
  20. Abdul M, Pragati K, Yusuf C. Compound Composite Odontoma and Its Management. *Case Rep Dent* [Internet]. 2014 Dec [cited 2017 Jun 26]; 2014: [about 4 p.]. Available from: <https://www.ncbi.nlm.nih.gov/pmc/articles/PMC4283421/>
  21. Mc Donald JS. Tumors of the Oral Soft Tissues and Cysts and Tumors of the Bone. In: Dean J, McDonald R, Avery D. *Dentistry for the child and adolescent.* 9th ed. Indianapolis: Mosby; 2011. p.126-49.
  22. Salarić I. Epulis - podjela, patologija i diferencijalna dijagnostika. *SONDA.* 2011; 12(21): 54-8.
  23. Zakanj Z. Gingivalne ciste u novorođenačkoj dobi - česta diferencijalno - dijagnostička dvojba. *Gynaecol Perinatol.* 2013; 22(4): 199-201.
  24. Dhawan P, Kochhar GK, Chachra S, Advani S. Eruption cysts: A series of two cases. *Dent Res J.* 2012; 9(5):647-50.
  25. Musić L, Pejakić M. Lokalni poremećaji u nicanju zubi II. *SONDA.* 2014; 15(27): 77-9.
  26. Alsheneifi T, Hughes CV. Reasons for dental extraction in children. *Pediatr Dent.* 2001; 23(2):109-12
  27. Topkara A, Sari Z. Impacted teeth in a turkish orthodontic patient population: prevalence, distribution and relationship with dental arch characteristics. *Eur J Paediatr Dent.* 2012; 13(4):311-6.

28. Arikan V, Ozgul BM, Firdevs TO. Prevalence and characteristics of supernumerary teeth in a child population from Central Anatolia - Turkey. *Oral Health Dent Manag.* 2013; 12(4):269-72.
29. Hidalgo-Sánchez O, Leco-Berrocal MI, Martínez-González JM. Metaanalysis of the epidemiology and clinical manifestations of odontomas. *Med Oral Patol Oral Cir Bucal.* 2008; 13(11):730-4.
30. Aljinović Ratković N, Orihovac Ž, Branica S, Nola M. Kongenitalni epulis u novorođenčeta: prikaz bolesnika. *Pediatrics Croatica.* 2007;51(2):63-4.

### **13. ŽIVOTOPIS**

Martina Kreč rođena je 14. ožujka 1993. godine u Varaždinu. II. Osnovnu školu Varaždin pohađala je do 2007. godine kada je upisala Prvu gimnaziju Varaždin, opći smjer. 2011. godine završila je srednju školu te upisala Stomatološki fakultet u Zagrebu. Tijekom studiranja bila je demonstrator na Zavodu za fiksnu protetiku te je sudjelovala na tečaju ABC hitna stanja za studente dentalne medicine kojeg je organizirala studentska ekipa prve pomoći. Za vrijeme studija asistirala je u ordinaciji dentalne medicine. Stomatološki fakultet apsolvirala je 2017. godine.