

Pogreške prilikom izbjeljivanja zubi

Cerovac, Matea

Master's thesis / Diplomski rad

2017

Degree Grantor / Ustanova koja je dodijelila akademski / stručni stupanj: **University of Zagreb, School of Dental Medicine / Sveučilište u Zagrebu, Stomatološki fakultet**

Permanent link / Trajna poveznica: <https://um.nsk.hr/um:nbn:hr:127:214402>

Rights / Prava: [Attribution-NoDerivatives 4.0 International](#)/[Imenovanje-Bez prerada 4.0 međunarodna](#)

Download date / Datum preuzimanja: **2024-07-11**



Repository / Repozitorij:

[University of Zagreb School of Dental Medicine Repository](#)





SVEUČILIŠTE U ZAGREBU
STOMATOLOŠKI FAKULTET

Matea Cerovac

**POGREŠKE PRILIKOM IZBJELJIVANJA
ZUBI**

Diplomski rad

Zagreb, 2017.

Rad je ostvaren na Zavodu za endodonciju i restaurativnu stomatologiju Stomatološkog fakulteta Sveučilišta u Zagrebu.

Mentor rada: doc. dr. sc. Eva Klarić Sever, Zavod za endodonciju i restaurativnu stomatologiju Stomatološkog fakulteta Sveučilišta u Zagrebu

Lektor hrvatskog jezika: Iva Popovački Kramarić, prof. hrvatskog i engleskog jezika i književnosti

Lektor engleskog jezika: Iva Popovački Kramarić, prof. hrvatskog i engleskog jezika i književnosti

Sastav Povjerenstva za obranu diplomskog rada:

1. Doc. dr. sc. Eva Klarić Sever
2. Doc. dr. sc. Anja Baraba
3. Doc. dr. sc. Ivana Savić Pavičin

Datum obrane rada: 14. 09. 2017.

Rad sadrži: 43 stranica

13 slika

1 CD

Osim ako nije drukčije navedeno, sve ilustracije (tablice, slike i dr.) u radu su izvorni doprinos autora diplomskog rada. Autor je odgovoran za pribavljanje dopuštenja za korištenje ilustracija koje nisu njegov izvorni doprinos, kao i za sve eventualne posljedice koje mogu nastati zbog nedopuštenog preuzimanja ilustracija odnosno propusta u navođenju njihovog podrijetla.

Zahvala

Ovaj rad željela bih posvetiti svojim roditeljima kao zahvalu za njihovu neizmjernu vjeru u moj uspjeh.

Od srca zahvaljujem svojoj mentorici doc. dr. sc. Evi Klarić Sever na prenesenom znanju i strpljenju kojim me vodila kroz cijeli ovaj rad te na nesebičnoj pomoći i savjetima bez kojih ovaj rad ne bi bio moguć.

Velika hvala mojoj obitelji i Marku na bezuvjetnom strpljenju i razumijevanju tijekom studija.

Pogreške prilikom izbjeljivanja zubi

Sažetak

Posljednjih godina pacijenti su postali sve zainteresiraniji za estetske rezultate stomatološke terapije budući da se čini da zahtjevi društva za bjelijim zubima kontinuirano rastu. Zbog toga je izbjeljivanje zubi postao jedan od najtraženijih estetskih postupaka u stomatologiji. Izvođenje samog zahvata, kao i kemizam reakcija koje se pritom odvijaju, dobro su istražene i znanstveno potkrijepljene te idu u prilog sigurnosti samog postupka. Materijali koji se koriste za izbjeljivanje sadrže jedan od derivata vodikova peroksida (vodikov peroksid, karbamid peroksid ili natrijev perborat) kao aktivnog sredstva za izbjeljivanje. Osnovni mehanizam reakcije vodikova peroksida nije u potpunosti razjašnjen, ali se smatra da je proces oksidacije, gdje se velike pigmentirane molekule razlažu na manje, odgovoran za izbjeljivanje. S povećanom popularnosti različitih vrsta tehnika izbjeljivanja te pratećim razvojem nebrojenih komercijalno dostupnih proizvoda, u fokusu sve više istraživanja našla se i evaluacija pogrešaka prilikom izbjeljivanja vezana uglavnom za učinak sredstva za izbjeljivanje na oralna tkiva. Najčešće pogreške koje se pritom javljaju jesu postoperativna preosjetljivost i gingivalne iritacije koje su obično blage do umjerene te prolazne. Moguća pogreška prilikom avitalnog izbjeljivanja jest vanjska resorpcija korijena iako se i ona uspješno sprječava. Nisu zabilježene nikakve trajne promjene na tvrdim zubnim tkivima. Također, ne postoje dokazi koji bi uputili na toksični ili kancerogeni rizik vodikovog peroksida ukoliko je postupak pravilno proveden. Nisu svi pacijenti kandidati za postupak izbjeljivanja te je stoga najbitnije napraviti temeljiti pregled te utvrditi postojanje indikacija i kontraindikacija za izbjeljivanje.

Ključne riječi: vodikov peroksid; postoperativna preosjetljivost; iritacija gingive; tvrda zubna tkiva; toksičnost vodikova peroksida; kancerogenost vodikova peroksida

Missteps in Teeth Whitening Techniques

Summary

In recent years, patients have become more and more interested in the aesthetic results of dental therapy, as the demands of white teeth by the society seem to be continuously growing. For this reason, teeth whitening has become one of the most wanted aesthetic procedures in dentistry. The performance of the procedure as well as the chemistry of the reactions that take place are well researched and scientifically corroborated, and are in favor of the security of the procedure itself. The bleaching materials contain one of the hydrogen peroxide derivatives (hydrogen peroxide, carbamide peroxide or sodium perborate) as an active bleaching agent. The basic mechanism of the reaction of hydrogen peroxide has not been fully clarified, but it is considered that the oxidation process, where the large pigmented molecules dissolve into less ones, is responsible for whitening. With the increased popularity of various types of whitening techniques and the accompanying development of countless commercially available products, the focus of more research has also been found to evaluate whitening errors mainly related to the effect of a bleaching agent on the oral tissue. The most common mistakes that occur at the time are postoperative hypersensitivity and gingival irritations, which are usually mild, moderate and transient. A possible mistake in avital bleaching is an external root resorption, although it is also successfully preventable. No permanent changes in hard dental tissues have been recorded. Moreover, there is no evidence to suggest a toxic or carcinogenic risk of hydrogen peroxide if the procedure is properly performed. Not all patients are candidates for the whitening process, so it is essential to make a thorough examination and to establish the existence of indications and contraindications for whitening.

Key words: hydrogen peroxide; postoperative hypersensitivity; gingival irritation; hard dental tissue; toxicity of hydrogen peroxide; carcinogenicity of hydrogen peroxide

SADRŽAJ

1. UVOD.....	1
1.1. Etiologija obojenja zubi.....	1
1.1.1. Egzogena (ekstrinzična) obojenja zuba.....	2
1.1.2. Endogena (intrinzična) obojenja zuba.....	3
1.2. Sastojci gelova za izbjeljivanje.....	7
1.2.1. Vodikov peroksid.....	7
1.2.2. Karbamid peroksid.....	8
1.2.3. Natrijev perborat.....	8
1.2.4. Pomoćna sredstva u materijalima za izbjeljivanje.....	8
1.3. Indikacije i kontraindikacije za izbjeljivanje.....	10
1.4. Mehanizam izbjeljivanja zubi.....	13
1.5. Vrste izbjeljivanja zubi.....	14
1.5.1. Izbjeljivanje vitalnih zubi.....	14
1.5.2. Izbjeljivanje avitalnih zubi.....	18
1.5.3. Izbjeljivanje zubi kombinacijom postupaka.....	19
1.5.4. Izbjeljivanje zubi i tehnika mikroabrazije.....	20
1.6. Svrha rada.....	21
2. POGREŠKE PRILIKOM IZBJELJIVANJA.....	22
2.1. Postoperativna preosjetljivost.....	22
2.2. Utjecaj na meka tkiva usne šupljine.....	25
2.3. Utjecaj na tvrda zubna tkiva.....	27
2.3.1. Utjecaj na caklinu.....	27
2.3.2. Utjecaj na dentin.....	28
2.3.3. Vanjska resorpcija korijena.....	29
2.4. Utjecaj na ispune i restoracije.....	31
2.5. Genotoksični i citotoksični učinak preparata za izbjeljivanje.....	32
2.6. Sistemska toksičnost vodikovog peroksida.....	33
3. RASPRAVA.....	34
4. ZAKLJUČAK.....	37
5. LITERATURA.....	38
6. ŽIVOTOPIS.....	43

1. UVOD

1.1. Etiologija obojenja zubi

Danas postoji neprestana potražnja za estetskim savršenstvom, a to uključuje i predivan bijeli osmijeh. Promjena boje na zubima učestali je problem te ljudi različite dobi mogu biti izloženi promjenama u mliječnoj i trajnoj denticiji (1). Uporaba vodikova peroksida za izbjeljivanje nije noviji fenomen, već postoje dokazi njegova djelovanja na promjenu boje zubi još od sredine 19. stoljeća (2). Izvođenje samog zahvata, kao i kemizam reakcija koje se pritom odvijaju, dobro su istražene i znanstveno potkrijepljenje te idu u prilog sigurnosti samog postupka. Oni mogu rezultirati trajnim učinkom, no najčešće je stabilnost boje zuba nakon postupka izbjeljivanja vremenski ograničena (3). Etiologija promjene boje zubi ima više čimbenika jer različiti dijelovi zuba mogu biti izloženi različitim utjecajima. Prirodna boja zuba određena je relativnom debljinom dentina i cakline te stupnjem njihove translucencije i mineraliziranosti. Boju zuba određuje i kombinacija prirodnih fenomena povezanih s optičkim svojstvima samog zuba i svjetlosti (4). Feinman i sur. vanjsku promjenu boje objašnjavaju na način da uzročnik tamni ili oštećuje površinu cakline zuba, dok se unutrašnje tamnjenje događa uslijed prodiranja uzročnika u unutrašnju strukturu. Iz te tvrdnje proizlazi da vanjska i unutarnja promjena boje zubi nastaje na isti način (5). Razlika je u tome što se vanjske promjene u boji zuba mogu odstraniti normalnim poliranjem zuba polirnim pastama, dok se unutrašnja promjena boje zubi objašnjava kao endogeno tamnjenje koje je ugrađeno u zubnu strukturu i ono se ne može odstraniti jednostavnim poliranjem (6). Diskoloracija zuba tako ovisi o etiologiji, pojavnosti, lokaciji, ozbiljnosti i afinitetu samog kromogena u odnosu na tvrde zubne strukture (7) i kao takvu diskoloraciju zuba možemo podijeliti na intrinzičnu (endogenu) i ekstrinzičnu (egzogenu) ili kombinaciju ranije navedenih, ovisno o njihovoj lokaciji i etiologiji (8).

1.1.1. Egzogeni (ekstrinzični) obojenja zuba

Egzogeni je diskoloracija definirana kao diskoloracija lokalizirana na vanjskoj zubnoj površini uzrokovana topikalnim ili vanjskim agensima. Može se podijeliti u dvije skupine, a to su direktno i indirektno obojenje. Direktno obojenje uzrokovano je inkorporiranjem čestica u sloj pelikule i obojenje ovisi o osnovnoj boji kromogena. Kromogeni dospijevaju na površinu zubi ili putem prehrane ili drugim načinima vezanim uz čovjekove navike. Za razliku od direktnog, indirektno je obojenje uzrokovano kemijskom interakcijom kromogena s površinom zuba. Najčešće je povezano s kationskim antisepticima kao što je klorheksidin i metalnim solima poput soli bakra, nikla i željeza. Navedena su sredstva bezbojna (nazivaju se još prekromogene tvari) ili različite boje od obojenja nastalog na zubnoj površini zuba. Vanjska se obojenja također mogu podijeliti na metalna i nemetalna (9-11). Glavni faktor vanjskog obojenja jest prehrana. Konzumacija hrane i napitaka poput čaja i kave koji sadrže tanine te crnog vina i kole dovodi do površinskog upijanja i obojenja (8). Tanini iz kave i čaja otporniji su i zahtijevaju 3 – 4 intenzivna izbjeljivanja ili duži postupak izbjeljivanja kod kuće (9). Zbog loše oralne higijene, akumulira se plak, nastaje kamenac i čestice se hrane talože na zubnu površinu uzrokujući smeđe ili crne pigmentacije. Kromatogene bakterije uzrokuju tipična obojenja na vratovima zubi (12). Jedan od uzroka vanjskog obojenja može biti i uživanje duhana. Duhanski sastojci otapaju se u slini i snižavaju pH što olakšava ulazak u fisure i jamice i zubi poprimaju smeđe-crni izgled (6). Također, u egzogene diskoloracije ubrajamo i one nastale zbog zubnog karijesa, starih ispuna te traume zuba (posttraumatska hemoragija pulpe i hipoplazija cakline zbog traume zubnog zametka). Vanjska obojenja mogu se ukloniti provođenjem profilaktičkih postupaka u ordinaciji poput pjeskarenja, čišćenja kamenca te profesionalnog čišćenja abrazivnim pastama, a u težim i okorjelim slučajevima i postupcima izbjeljivanja (13).

Nathoo (10) je klasificirao vanjska (ekstrinzična) obojenja:

1. Nathoo tip [N1] – kromogen (obojena tvar) veže se na površinu zuba i uzrokuje obojenje slično boji kromogena. Caklina ima negativan površinski naboj što rezultira vezanjem pozitivnih iona te se zbog toga na nju adsorbiraju proteini sline preko pozitivnih kalcijevih iona. Tako nastaje Sternov ili hidratacijski sloj na površini cakline u koji se ugrađuju kromogeni iz hrane i pića.
2. Nathoo tip [N2] – pošto se vezao na površinu zuba, kromogen mijenja boju. Do toga dolazi zbog daljnje akumulacije ili kemijske modifikacije proteina pelikule. Teže se odstranjuju od N1 tipa.
3. Nathoo tip [N3] – bezbojne tvari (prekromogeni) vežu se na caklinu, a zatim podliježu Maillardovoj reakciji ili neenzimatskoj reakciji tamnjenja čime nastaju kromogeni.

1.1.2. Endogena (intrinzična) obojenja zuba

Intrinzična obojenja mogu nastati prije ili tijekom odontogeneze pa ih dijelimo na preeruptivna i posteruptivna obojenja. Tijekom odontogeneze, uzrok obojenja mogu biti kvalitativne i kvantitativne promjene cakline i dentina ili inkorporiranje kromatogenog agensa u tvrda zubna tkiva. Nakon odontogeneze diskoloracije nastaju prisustvom kromatogenog agensa u tvrdim zubnim tkivima porijeklom iz pulpe ili vanjskog porijekla (14).

Uzroci preeruptivnih endogenih diskoloracija mogu biti sljedeći.

METABOLIČKI POREMEĆAJI

Fetalna eritroblastroza nastaje zbog inkompatibilnosti Rh-faktora majke i djeteta s posljedičnom hemolizom fetalnih eritrocita te odlaganjem pigmenata zbog čega nastaju žuto-zelena obojenja.

Kongenitalna eritropoetska porfirija rijetka je autosomno-recesivna bolest koja rezultira ljubičastim do smeđim diskoloracijama zubi.

Alkaptonurija ili fenilketonurija kongenitalni je poremećaj metabolizma aminokiselina tirozina i fenilalanina. Nakupljanje homogentizinske kiseline uzrokuje smeđe diskoloracije

zubi (16).

NASLJEDNI POREMEĆAJI

Amelogenesis imperfecta su svi poremećaji nastali u razvoju cakline zbog nepravilne funkcije ameloblasta. Razlikujemo hipoplastični (nedostatno stvorena caklina), hipomineralizacijski (manjkavost u početnoj mineralizaciji) i hipomaturacijski oblik (nedostaci u stvaranju kristala hidroksilapatita).

Dentinogenesis imperfecta rezultira kao opalescentna boja dentina zbog poremećaja u njegovom razvoju.

Pigmentna inkontinencija multisistemska je nasljedna bolest s ljubičasto-sivim obojenjima zuba (10, 15).

JATROGENI UZROCI

Fluoroza

Dentalna fluoroza najčešći je uzrok intrinzičnog obojenja zubi. Obojenje nastaje zbog povećane količine fluora tijekom razvoja caklinskih slojeva. Izvori fluorida mogu biti voda za piće u kojoj je povećana razina fluora, prekomjerne doze tableta za fluoridaciju ili fluoridirane zubne paste. Promjene se događaju u površinskom dijelu cakline, a manifestiraju se kao smeđe ili bijele mrlje, ili dolazi do promjena oblika i forme zuba. Tamnjenje počinje u posteruptivnoj fazi. Zubi ne mijenjaju boju tijekom erupcije, nego u trenutku probijanja gingive i kontakta s kemikalijama u usnoj šupljini. Tamnjenje uzrokovano fluorozom manifestira se na tri načina: kao jednostavna fluoroza, neprozirna (opakna) fluoroza ili fluoroza s rupicama. Jednostavna fluoroza nastaje kao smeđa pigmentacija na glatkoj površini cakline, dok se opakna fluoroza javlja u obliku sivih i bijelih mrlja na površini zuba. Fluoroza s rupicama nastaje kao promjena u strukturi cakline i postaje tamnija.

Tetraciklini

Dobro je poznato da propisivanje tetraciklina tijekom odontogeneze uzrokuje promjene boje zuba u mliječnoj i trajnoj denticiji. Promjena boje varira ovisno o tipu tetraciklina koji uzimamo. Učinak tamnjenja je rezultat spajanja tetraciklinske molekule s kalcijevim ionima u

hidroksiapatitne kristale u dentinu. Promjena boje u smeđu nastaje uslijed fotooksidacije koja nastaje uslijed izloženosti zuba izvoru svjetla. Obojenje tetraciklinima možemo klasificirati ovisno o razvojnoj fazi, prstenu i boji zuba. Obojenja zubi kreću se od zlatno-žute prema smeđoj boji. Minociklin uzrokuje promjenu boje zuba spajanjem sa željezom i formira netopive komplekse. Promjena boje ne vraća se nakon prekida terapije. Konačno zatamnjenje blaže je od tetraciklina i izbjeljivanje je moguće iako je slučaj specifičan.

PROMJENE U PULPI

Pulpna nekroza

Bakterijske, mehaničke i kemijske iritacije zubne pulpe mogu uzrokovati pulpnu nekrozu i uzrokovati promjenu u boji zuba svojim ulaskom u dentinske tubule. Prije izbjeljivanja takvog zuba potrebna je endodontska terapija, a nakon toga moguće ga je izbijeliti primjenom intrakoronarne metode ili vanjsko-unutarnje tehnike. Nepotpuno odstranjenje nekrotičnog tkiva pulpe uzrokuje sivo obojenje zuba zbog inkorporiranja produkata razgradnje proteina u dentinske tubuluse.

Krvarenje pulpe uzrokovano traumom

Kod krvarenja produkti krvi kao što su željezov sulfid ulaze u dentinske tubule i mijenjaju boju dentina oko sebe u sivu boju. Ponekad se zub može sam oporaviti i boja se vratiti u izvornu bez primjene tehnike izbjeljivanja. Na takvim je zubima potrebno provesti test vitaliteta jer ako su vitalni mogu biti uspješno tretirani tehnikom izbjeljivanja kod kuće.

Hiperkalcifikacija dentina

Hiperkalcifikacija nastaje u slučaju pojačane tvorbe nepravilnog dentina u zidovima korijenskih kanala i pulpnoj komori. Zbog nepravilnog dentina nastaje zamjetljiva promjena u translucenciji tog zuba koja rezultira promjenom boje u žućkastu ili žuto-smeđu. Ovakav se slučaj može izbijeliti s dobrim rezultatima.

ZUBNI KARIJES

Karijes se očituje promjenom boje na područjima gomilanja bakterija ili slabih ispuna u obliku bijelih ili smeđih mrlja (1).

DENTALNI MATERIJALI

Amalgam može uzrokovati sivu promjenu boje zbog soli srebra koja se ugrađuju u tubule dentina. Boja zuba mijenja se zbog fizičke prisutnosti amalgama, produkata korozije ili sekundarnog karijesa.

Porozni kompozit boji zub u žuto, omogućujući kemijskim tvarima i bakterijama prolaz do dentina i njegovo obojenje.

Materijali za punjenje korijenskog kanala na bazi cinkov oksid eugenol paste bojaju zub u žuto-narančasto te srebrnih štapića koji korodiraju unutar kanala i daju sivo-crnu boju.

STARENJE

Promjene boje zubi sa starenjem uzrokovane su promjenama u površinskim slojevima zubi. Stupanj te promjene ovisi o anatomiji građe zuba, strukturalnoj tvrdoći i tretiranju pojedinog zuba prilikom dugogodišnjih stomatoloških tretmana. Postupak izbjeljivanja u starijoj dobi je uspješan uz uvjet da postoji dovoljna količina cakline.

FUNKCIJSKE I PARAFUNKCIJSKE PROMJENE

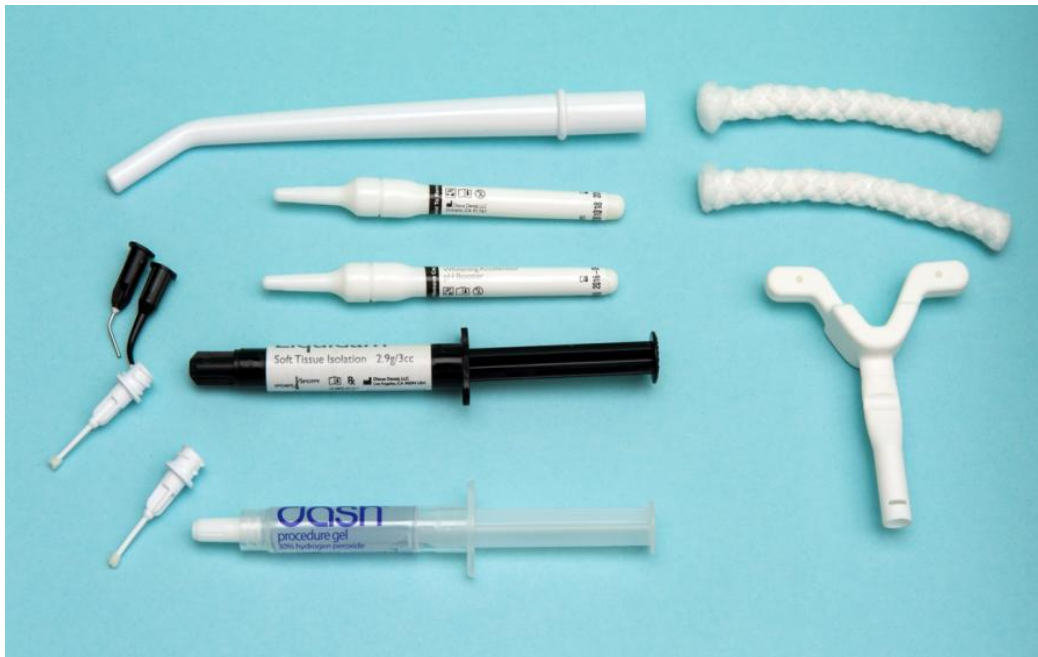Funkcija i parafunkcija mogu uzrokovati gubitak tvrdih zubnih tkiva i izloženost dentina koji je osjetljiv na promjenu boje zbog apsorpcije i taloženja sekundarnog dentina. Uočava se prisutnost bijelih linija koje s vremenom postaju tamnije (1).

1.2. Sastojci gelova za izbjeljivanje

Često rabljena sredstva za izbjeljivanje su otopine vodikova peroksida različite jakosti, natrijev perborat i karbamid peroksid. Vodikov peroksid i karbamid peroksid su većinom indicirani za vanjsko izbjeljivanje, dok se natrijev perborat pretežno rabi za unutrašnje izbjeljivanje (17).

1.2.1. Vodikov peroksid

Vodikov peroksid snažan je oksidans, dostupan u različitim koncentracijama, ali najčešće u stabiliziranim 30 – 35 %-tnim otopinama (Slika 1). Te visoko koncentrirane otopine moraju se pažljivo primjenjivati jer su nestabilne, otpuštaju kisik brzo i mogu eksplodirati ako nisu pothlađene i pohranjene u tamnom spremniku. U primjeni, vodikov peroksid razgrađuje se na vodu i kisik. Tijekom aplikacije gel stvara interakciju s vlažnom strukturom zuba, a oslobođene molekule kisika odgovorne su za bijeljenje zuba. Za razliku od karbamid peroksida, vodikov peroksid temelji se na bazi vode. Zato se prilikom upotrebe vodikova peroksida smanjuje mogućnost dehidracije (1).



Slika 1. Preparat 30 %-tnog vodikovog peroksida *Dash*. Preuzeto s dopuštenjem autora:

Eva Klarić Sever.

1.2.2. Karbamid peroksid

Karbamid peroksid također je poznat kao i urea hidrogen peroksid. Najčešće je dostupan u koncentracijama između 3 i 15 %. Popularni komercijalni pripravci sadrže oko 10 % karbamid peroksida i imaju vrijednost pH 5 i 6,5. Desetpostotni karbamid peroksid raspada se na ureu, amonijak, ugljični dioksid i približno 3,5 %-tni vodikov peroksid. Karbamid peroksid je najčešći aktivni sastojak materijala za izbjeljivanje kod kuće. Dok se za *home bleaching* koristi 10 – 15 % pa čak i 20 % karbamid peroksid, dostupna je i 35 %-tna otopina karbamida u preparatima koji se koriste za *in office* izbjeljivanje (18).

1.2.3. Natrijev perborat

Natrijev perborat dostupan je u obliku praška ili u kombinaciji različitih komercijalnih pripravaka. Kada je svjež, sadrži približno 95 % perborata, što odgovara 9,90 % dostupnog kisika. Natrijev perborat se u prisutnosti kiseline, toplog zraka ili vode raspada na natrijev metaborat, vodikov peroksid i atomarni kisik. Dostupne su tri vrste natrijeva perborata: monohidrat, trihidrat, tetrahidrat. One se razlikuju po sadržaju kisika koji određuje njihovu sposobnost izbjeljivanja. Pripravci natrijeva perborata su uglavnom lužnati i njihov pH ovisi o količini oslobođenog vodikovog peroksida i preostalog natrijeva metaborata. Natrijev perborat je mnogo lakše kontrolirati i sigurniji je od koncentriranih otopina vodikova peroksida. Stoga bi trebao biti materijal izbora pri provođenju unutrašnjeg izbjeljivanja.

1.2.4. Pomoćna sredstva u materijalima za izbjeljivanje

Osim aktivnih sastojaka, materijali za izbjeljivanje sadrže i:

- karbopol (*carboxypolymethylene*; polimer poliakrilne kiseline, zgušnjavajuća je tvar koja otpušta kisik polako i time omogućuje dužu aktivnost gela bez promjene i do 10 sati, a time i retenciju sredstva na zubu i u udlazi, kao i smanjenje potrebne količine gela; također štiti vodikov peroksid od razgradnje slinom i time povećava efikasnost izbjeljivanja i pacijent nije primoran mijenjati sadržaj u udlazi tijekom noći)
- ureu (primjena uree u setovima za izbjeljivanje služi za stabilizaciju vodikova peroksida,

podizanje pH otopine, za poboljšanje drugih osobina kao što su antikariogeni efekti, stimulaciju slina i ljekovita svojstva u slučaju ozljeda)

– glicerin (glicerinska baza poboljšava viskoznost gela i pojednostavljuje njegovo korištenje, ali su moguće neželjene pojave poput dehidracije zuba i upale grla zbog gutanja gela za izbjeljivanje)

– surfaktante (kao sredstva za vlaženje rabe se uglavnom surfaktanti koji omogućuju vodikovu peroksidu lakši prolaz kroz barijeru između gela i zuba)

– pigmente (pigmenti su pravilno raspoređeni unutar gela uz pomoć disperzanata)

– konzervanse (konzervansi su kiseline koje pridonose trajnosti i stabilnosti gelova za izbjeljivanje čime štite od metala kao što su željezo, bakar i magnezij koji ubrzavaju razgradnju vodikova peroksida, a najčešće rabljeni jesu citroksain, fosforna kiselina, limunska kiselina ili natrijev stanat)

– arome (arome u materijalima za izbjeljivanje služe da bi promijenile okus gela i na taj način ga učinile pristupačnijim pacijentu, a najčešće se koriste okusi dinje, banane, mente) (1).

1.3. Indikacije i kontraindikacije za izbjeljivanje

Prije samog postupka izbjeljivanja neophodno je dobro razumjeti pacijentove potrebe i želje vezane uz njegove zube. Dobra komunikacija i iscrpna anamneza dovodi do lakšeg prihvatanja postupka i boljeg razumijevanja prednosti i rizika svakog postupka koji je moguće provesti. To se može postići provođenjem opsežnog i detaljnog oralnog pregleda te određivanjem točnog uzroka obojenja kao i utvrđivanjem točnih indikacija i kontraindikacija izbjeljivanja zubi (1, 19-21).

INDIKACIJE ZA IZBJELJIVANJE ZUBI:

- obojenja površine zuba koja nastaju prilikom ingestije kromogene hrane i pića, pušenja i pretjerane uporabe klorheksidina
- unutarne promjene boje različitog uzroka (tetraciklinska obojenja, dentalna fluoroza, trauma)
- promjene uzrokovane starošću
- estetski zahtjevi pacijenta
- izbjeljivanje u sklopu restaurativne terapije.

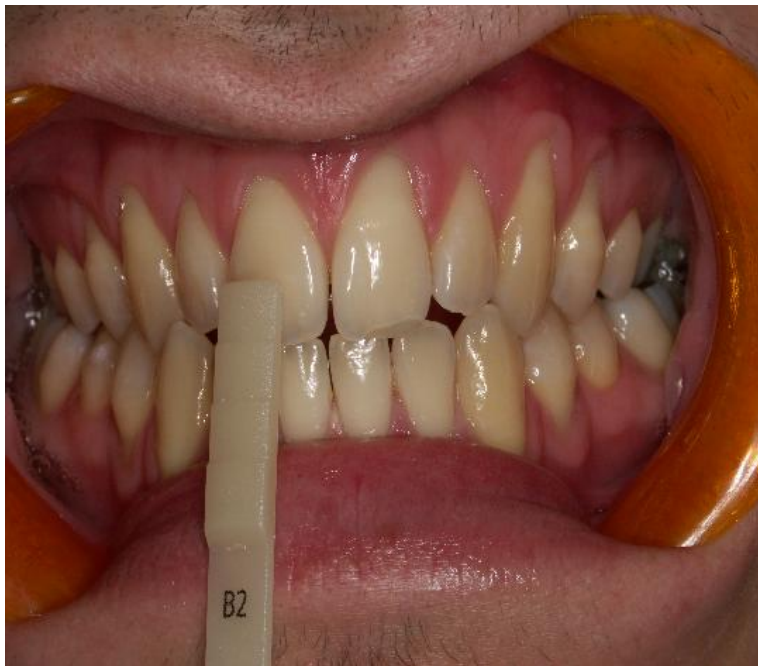DJELOMIČNE INDIKACIJE:

- intenzivna fluoroza
- tetraciklinska obojenja.

KONTRAINDIKACIJE ZA IZBJELJIVANJE ZUBI:

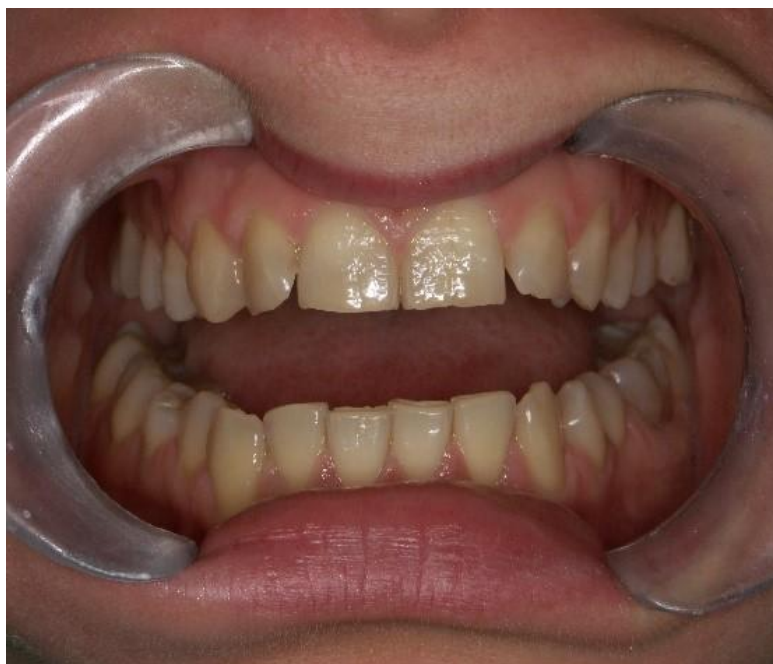- površinska obojenja koja se lako mogu ukloniti profesionalnim čišćenjem u stomatološkoj ordinaciji
- vrlo široke pulpne komorice (zbog moguće preosjetljivosti – mladi trajni zubi)
- preosjetljivost zbog eksponirane površine korijena (Slika 2.)
- upalni procesi pulpe (pulpitisi)
- periapikalni procesi i neadekvatno punjenje korijenskih kanala

- opsežan gubitak cakline (Slika 3.)
- zubi s vidljivim frakturama cakline
- zubi s velikim ispunom i rubnom pukotinom
- zubi s kompozitnim ispunom, estetskim krunicama ili estetskim fasetama koje ne odgovaraju bojom
- zubi s nesaniranim karijesom
- obojenje uzrokovano metalnim ionima (npr. prosijavanje amalgamskog ispuna kroz caklinu)
- pacijenti mlađi od 10 godina
- trudnoća i dojenje (zbog nedovoljno informacija o djelovanju na fetus)
- alergije na sastojke materijala za izbjeljivanje
- nerealna očekivanja pacijenta
- nemotivirani pacijenti s lošim navikama (pušenje, pijenje crne kave, vina)
- jak podražaj na povraćanje (teško podnose udlage)



Slika 2. Preosjetljivost zbog eksponirane površine korijena. Preuzeto s dopuštenjem autora:

Eva Klarić Sever.



Slika 3. Opsežan gubitak cakline. Preuzeto s dopuštanjem autora: Eva Klarić Sever.

1.4. Mehanizam izbjeljivanja zubi

Izbjeljivanje je proces u kojem dolazi do postupne pretvorbe organske osnove u kemijske međuspojeve, što za posljedicu ima promjenu boje koja je svjetlija od prvotne osnove. Točan mehanizam bijeljenja zubi nije razjašnjen u cijelosti. Aktivna tvar u većini proizvoda za izbjeljivanje je vodikov peroksid (21). Oksido-redukcijska reakcija koja se odvija tijekom izbjeljivanja pripada skupini tzv. redoks reakcija. Kod redoks reakcija oksidirajući spoj (vodikov peroksid) ima slobodne radikale s nesparenim elektronom koje otpušta (redukcija), dok reducirajući spoj (organska osnova) prima elektron (oksidacija). Zahvaljujući permeabilnosti tvrdih zubnih tkiva, sredstvo za izbjeljivanje ima mogućnost prodiranja u dublje slojeve cakline i dentina. Vodikov peroksid stvara slobodne radikale, perhidroksilni ($\text{HO}_2\cdot$) i reaktivni atom kisika ($\text{O}\cdot$). Perhidroksilni radikal pokazuje intenzivniji učinak izbjeljivanja čijem oslobađanju pogoduje viši pH (9,5 – 10,8). Kako bi se povećao rok trajanja i smanjila razgradnja, otopine vodikova peroksida se proizvode blago kisele, tj. s nižim pH vrijednostima. Pri nižim pH vrijednostima oslobađa se više slabijeg slobodnog radikala, atomarnog kisika. Prisutnost određenih enzima u ustima prilikom izbjeljivanja dovodi do razgradnje vodikova peroksida na vodu i molekularni kisik, pri čemu nema otpuštanja slobodnih radikala čime se značajno smanjuje sposobnost izbjeljivanja. Za učinak izbjeljivanja bitna je i koncentracija, temperatura i trajanje postupka. Što je veća koncentracija, veći je i njegov trenutni učinak, međutim, i s manjim koncentracijama postiže se jednak učinak, ali kroz duže vremensko razdoblje. Povećanje temperature za 10 °C udvostručuje brzinu kemijske reakcije, no prevelika temperatura može izazvati bol, oštećenje pulpe, parodonta te dovesti do neželjenih posljedica. Odnos vremena aplikacije i učinka izbjeljivanja međusobno je proporcionalan, tj. učinak izbjeljivanja je veći što je zub bio duže ekspaniran oksidacijskom sredstvu. U kemijskoj građi u početku dolazi do otvaranja cikličkih ugljikovih spojeva (koji daju tamnu boju) u lance dvostrukih ugljikovih veza, što za posljedicu ima svjetliju boju. Takvi spojevi su obično žućkaste boje i postupno prelaze u hidroksilne grupe koje su često bezbojne. Odvijanjem takvog procesa dolazi do izbjeljivanja. Važno je kod izbjeljivanja da se reakcija oksidacije odvija do tzv. točke zasićenja (*saturation point*). To je točka kod koje osnova postaje nebojane hidrofilne građe. U toj su fazi prisutne uglavnom hidrofilne bezbojne tvari koje se daljnjim učinkom oksidirajućeg sredstva razgrađuju na ugljikov dioksid i vodu (22).

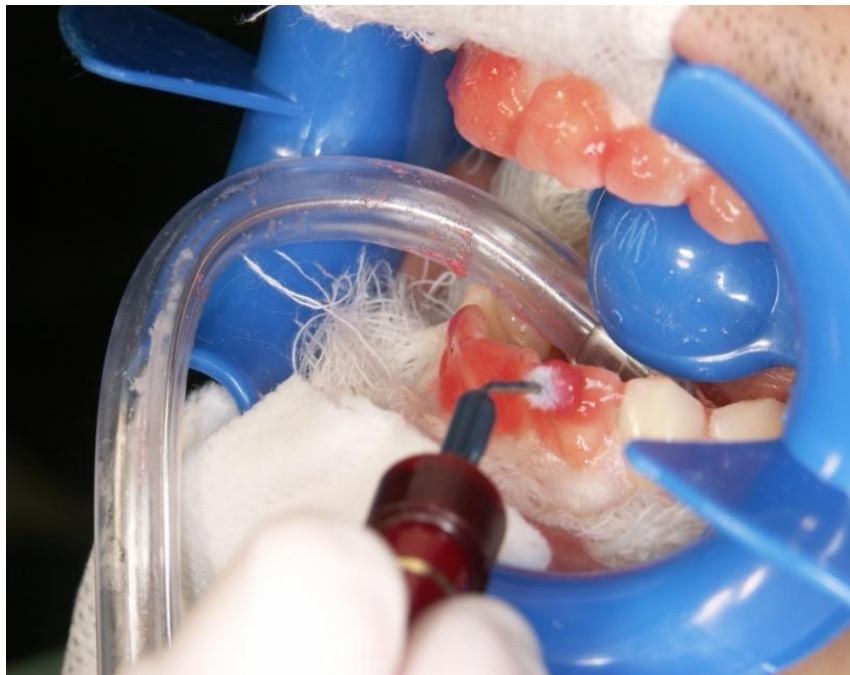1.5. Vrste izbjeljivanja zubi

S obzirom na prisutan vitalitet, postupci izbjeljivanja se dijele na izbjeljivanje na vitalnim i izbjeljivanje na avitalnim zubima. S obzirom na mjesto provođenja, postupci izbjeljivanja na vitalnim zubima dijele se na postupke »u ordinaciji« (*in office, chairside whitening*) i na postupke »kod kuće« (*at home*). I jedni i drugi postupci podrazumijevaju nanošenje sredstva za izbjeljivanje na površinu zuba, odnosno djeluju »izvana« pa se često za takav postupak rabi pojam vanjsko izbjeljivanje (22).

1.5.1. Izbjeljivanje vitalnih zubi

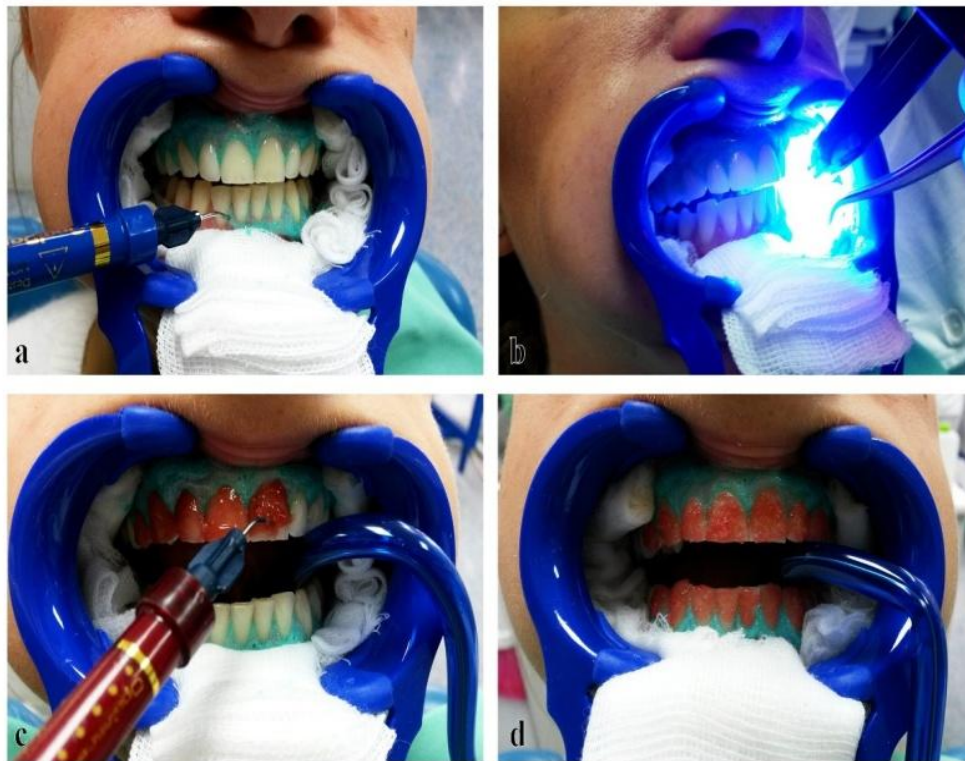Trenutno postoje dvije glavne tehnike izbjeljivanja vitalnih zubi, a to su izbjeljivanje kod kuće (*at home*) i izbjeljivanje u ordinaciji (*in office*). Razlikujemo četiri postupka:

1. Profesionalno izbjeljivanje koje provodi stomatolog (*dentist administred in office bleaching, power bleaching*) gdje se koriste visoke koncentracije vodikovog peroksida (25 – 50 %) ili karbamid peroksida (35 – 40 %) (5) (Slika 4).



Slika 4. Profesionalno izbjeljivanje u ordinaciji (*dentist administred in office bleaching, power bleaching*). Preuzeto s dopuštenjem autora: Eva Klarić Sever.

Neophodno je strogo se pridržavati uputa proizvođača, a osobito treba poštovati propisano vrijeme primjene sredstva na zubima. Postupci u ordinaciji korisni su u uklanjanju mrlja duž cijelog zubnog luka (npr. starosno ili tetraciklinsko obojenje), u izbjeljivanju samo jednog zuba u zubnom luku (npr. postendodontsko izbjeljivanje) ili u izbjeljivanju samo pojedinih područja jednog zuba (kao u nekim vrstama fluoroze). Prednost ove metode je potpuna kontrola stomatologa nad postupkom te brzo postizanje željenih rezultata. Budući da pacijenti postaju vidljivo motivirani već tijekom prvog posjeta, lakše pristanu na dogovor u drugom i trećem posjetu koji su često potrebni za dovršetak intenzivnog izbjeljivanja. Zaštita lica, mekih tkiva, očiju, kože i usana pacijenta je obavezna (Slika 5.). Stomatolog je također izložen opasnosti tijekom primjene sredstva i rukovanja nakon njegove uporabe pa postupci zaštite i pripreme pacijenta trebaju biti precizni. Nedostatak intenzivnog izbjeljivanja može biti i dehidracija zubi tijekom postupka, što može dovesti do lažnih procjena stvarne boje zubi. Rehidracija tako dehidriranih zubi pokazuje nešto tamniju boju zubi i to pacijenti pogrešno tumače kao vraćanje obojenja (23). Za aktiviranje određenih katalizatora i povećanja snage, sredstvo za izbjeljivanje možemo aktivirati i ubrzati svjetlom ili toplinom. Sinonimi za ovu tehniku su još *power bleaching* ili *assisted bleaching*. Najčešće se koriste preparati 30 – 35 %-tnog vodikovog peroksida i 35 %-tnog karbamid peroksida uz uporabu aktivatora ili promotora izbjeljivanja – svjetla, topline ili lasera. Iako se smatralo da će primjena topline ili svjetlosti dodatno ubrzati proces izbjeljivanja, čini se da oni nisu potrebni za aktivaciju procesa oksidacije. Lokalni anestetici u pravilu se ne upotrebljavaju tijekom intenzivnog izbjeljivanja da bi se mogla pratiti eventualna nelagoda i izbjeći oštećivanje tkiva ili nastanak opekline. Tijekom prva 24 sata nakon tretmana pacijent može, ako je potrebno, uzeti neko sredstvo protiv boli. Drugi i treći posjet dogovara se 3 – 6 tjedana kasnije da bi se smirila pulpa. Pacijent dolazi ponovo i tretman može ponavljati u šestotjednim intervalima dok se ne postigne odgovarajuća boja. Postoje brojne tehnike koje su modifikacija intenzivnog izbjeljivanja a to su tehnika potpomognutog izbjeljivanja ili tehnika izbjeljivanja u čekaonici, izbjeljivanje uz pritisak te dvostuko aktivirano izbjeljivanje u ordinaciji (1).

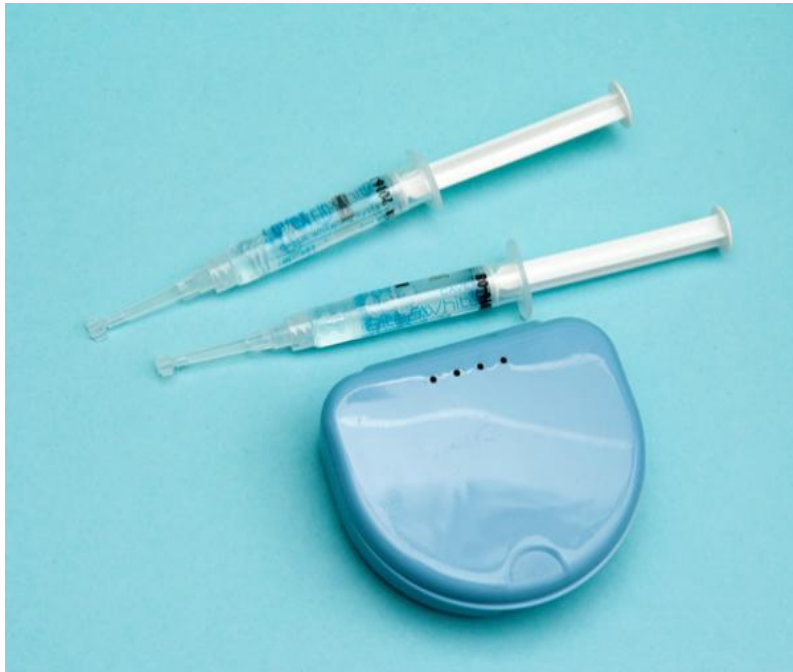

Slika 5. Ispravno postavljena zaštita mekih tkiva. Preuzeto s dopuštenjem autora: Eva Klarić Sever.

2. Izbjeljivanje kod kuće (*at home bleaching, night-guard bleaching*)

Izbjeljivanje udlagom je jednostavan i brz postupak kojim se, nakon dobre uzete anamneze od strane stomatologa i uz njegovu konzultaciju, izrađuje individualna udlaga za izbjeljivanje kod kuće (Slika 6.). Uz udlagu i upute o korištenju pacijent dobiva sredstvo za izbjeljivanje. Sredstvo je najčešće 10 %-tni karbamid peroksid koji se aplicira u udlagu. Udlaga se nosi tijekom dana ili noći dok se ne postigne željeni učinak. Za pacijenta je najbolje da na pregled dođe za 1 – 2 tjedna. Izvorni termin koji se koristi jest izbjeljivanje vitalnih zubi noćnom udlagom jer su tu udlagu pacijenti najčešće nosili noću. Odluka o tome koliko će dugo pacijent nositi udlagu ovisi o njegovu stilu života, sklonostima i rasporedu. Pojedini pacijenti više vole izbjeljivanje tijekom dana. To omogućuje izmjenu gela svaki jedan do dva sata i na taj način je u udlazi prisutna maksimalna koncentracija. Pomicanjem udlage, zbog pritiska antagonista na nju, povećava se protok sline kroz udlagu i na taj se način gel razvodnjava. Nošenje udlage tijekom noći zbog smanjene okluzije reducira izlazak gela iz žlice. Zato se preporuča nošenje udlage nosi noću jer se na taj način postižu najbolji

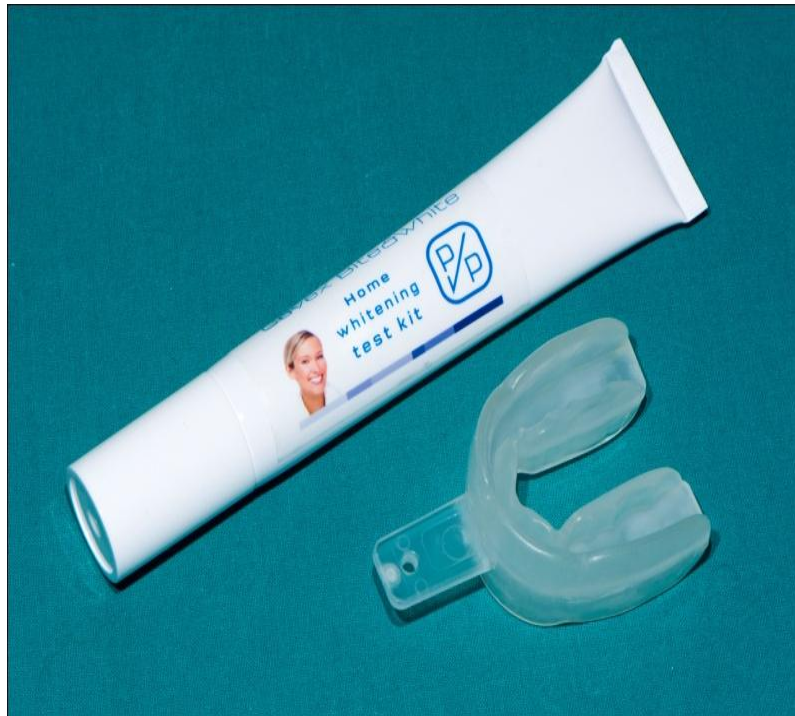rezultati (1).



Slika 6. Individualna uduga za izbjeljivanje kod kuće. Preuzeto s dopuštenjem autora: Eva Klarić Sever.

3. Izbjeljivanje koje pacijent samoinicijativno provodi kod kuće pomoću različitih pasta i komercijalno dostupnih (*over-the-counter*) pripravaka za izbjeljivanje

Over-the-counter setovi za izbjeljivanje jesu proizvodi koji se prodaju kao kozmetika i dostupni su širom svijeta u ljekarnama i trgovinama. To je pacijentima stvorilo brojne probleme jer se postupak provodi bez nadzora stomatologa pa se često javljaju teže nuspojave koje je potrebno dugotrajno liječiti. Pojavili su se kao jeftinija alternativa profesionalnom izbjeljivanju i generalno sadrže niske koncentracije sredstva za izbjeljivanje. Sredstvo se nanosi na zub pomoću četkica, traka ili tvornički izrađenih uduga (21) (Slika 7.).



Slika 7. *Over-the-counter* set za izbjeljivanje (tvornički izrađena udlaga). Preuzeto s dopuštenjem autora: Eva Klarić Sever.

4. Izbjeljivanje pod nadzorom stomatologa (*dentist supervised bleaching*)

Izbjeljivanje pod nadzorom stomatologa, pri čemu se individualna udlaga napunjena preparatom vodikovog ili karbamid peroksida visoke koncentracije (35 – 40 %) postavlja u usta na 30 minuta do 2 sata.

1.5.2. Izbjeljivanje avitalnih zubi

Najčešće korištene tehnike izbjeljivanja avitalnih zubi je termokatalitička i *walking bleach* tehnika. *Walking bleach* tehnika se preporuča jer zahtijeva najmanji utrošak vremena u ordinaciji i puno je ugodnija za pacijenta. Aktivni je sastojak oksidans, a preporuča se uporaba najblažeg oblika. Indikacije za uporabu unutrašnjeg izbjeljivanja su obojenja uzrokovana ostacima pulpe, obojenja dentina te obojenja koja nisu pogodna za vanjsko izbjeljivanje.

1. Termokatalitička tehnika

Termokatalitička tehnika obuhvaća stavljanje oksidirajućeg sredstva u pulpnu komoricu i potom primjenu zagrijavanja. Zagrijavanje se može provesti lampom za grijanje, užarenim instrumentom ili električnim grijaćim uređajem, koji su posebno izrađeni za izbjeljivanje zubi. Moguće oštećenje primjenom termokatalitičke metode jest nastanak vanjske resorpcije korijena u području vrata zuba uzrokovane podražajem cementa i parodontnog ligamenta, nastalog kao posljedica primjene oksidirajućeg sredstva u kombinaciji s toplinom. Stoga, primjena topline tijekom izbjeljivanja treba biti ograničena. Termokatalitička tehnika nije se pokazala učinkovitijom od ostalih tehnika i ne preporuča se kao uobičajeni postupak za unutrašnje izbjeljivanje. Jedan od oblika termokatalitičke metode jest ultraljubičasta fotooksidacija. Kuglica vate 30 do 35 %-tne otopine vodikova peroksida stavi se u pulpnu komoricu te potom osvijetli ultraljubičastim svjetlom dvije minute s vestibularne strane. Zbog toksičnog učinka koncentriranog vodikova peroksida, ova se tehnika ne preporuča.

2. *Walking bleach* tehnika

Walking bleach tehnika smatra se najsigurnijom tehnikom i zahtijeva najmanji utrošak vremena u ordinaciji. *Walking bleach* pasta pripremi se miješanjem natrijeva perborata inertne tekućine kao što je voda, slina ili otopina anestetika do konzistencije vlažnog pijeska. Iako će natrijev perborat pomiješan s 30 %-tnim vodikovim peroksidom izbijeliti brže, u većini slučajeva dugoročni rezultati slični su onima natrijeva perborata pomiješanog s vodom. Daljnja je prednost natrijeva perborata i inertne tekućine što nije potrebna zaštitna cementna barijera i zaštita gingive. Ako se rabe otopine 30 %-tnog vodikovog peroksida, na materijal za punjenje korijenskog kanala stavi se dostatna debljina zaštitne cementne podloge. To je osnova kojom se smanjuje curenje sredstva za izbjeljivanje. Barijera bi trebala zaštititi dentinske tubule i pratiti oblik vanjskog epitelnog pričvrstka te se ne bi trebala protezati incizalno od ruba gingive (17).

1.5.3. Izbjeljivanje zubi kombinacijom postupaka

Postupci izbjeljivanja mogu se kombinirati na različite načine, ovisno o prirodi obojenja. Kombinacija se najčešće koristi kada jedno sredstvo ne uspije ukloniti mrlju u

cijelosti ili kada na jednom zubu postoji više mrlja različitog podrijetla. Postupak intenzivnog izbjeljivanja može se koristiti zajedno s postupkom izbjeljivanja udlagom. Moguće je kombinirati više materijala za izbjeljivanje različitih koncentracija. Također je moguća primjena postupka unutrašnjeg izbjeljivanja s vanjskim koji uključuje izbjeljivanje avitalnih zubi intrakoronarnim izbjeljivanjem zajedno s izbjeljivanjem udlagom.

1.5.4. Izbjeljivanje zubi i tehnika mikroabrazije

Mikroabrazija poboljšava izgled i boju zubi uklanjanjem površinski promjenjene cakline. Sloj cakline se erodira i abradira posebnim sredstvom, nakon čega u pozadini ostaje savršeno netaknuta caklina. Najčešće korišteno sredstvo jest pasta od klorovodične kiseline i finog praha plovučca. Upotrebljava se za tretiranje obojenja cakline koja mogu biti rezultat hipermineralizacije, hipomineralizacije ili obojenja. U planiranju postupka izbjeljivanja, mikroabrazija može biti dio postupka koji se izvodi prije, poslije ili čak tijekom izbjeljivanja (1).

1.6. Svrha rada

Svrha ovog rada je prikazati nepovoljne učinke sredstava za izbjeljivanje na meka i tvrda tkiva usne šupljine te na čovjekov organizam općenito, kao i procjenu sigurnosti izvođenja samog postupka izbjeljivanja i njegovih najčešćih pogrešaka.

2. POGREŠKE PRILIKOM IZBJELJIVANJA

Najučestalijim nuspojavama koje su povezane s izbjeljivanjem smatraju se prolazna osjetljivost zubi te iritacija gingive. Od rjeđih nuspojava navode se pečenje jezika, ždrijela i poremećaji okusa (24).

2.1. Postoperativna preosjetljivost

Zubna se preosjetljivost najčešće javlja u ranim fazama procesa izbjeljivanja i uglavnom je privremenog karaktera. Pacijenti se žale na spontanu, jaku, prodornu ili iznenadnu bol što može zahvatiti sve zube ili biti limitirano na jedan ili nekoliko zubi (25). Pojedini faktori rizika mogu biti neadekvatna aplikacija (lokalizacija ili frekvencija), uporaba neodgovarajućih proizvoda te pretjerano korištenje *over-the-counter* proizvoda (bez nadzora stomatologa). Osim toga, potencijalni rizik za razvoj preosjetljivosti je i svakodnevno korištenje, izbjeljivanje zubnog luka te dodatna uporaba topline ili aktivacija svjetlošću (26, 27) (Slika 8.). Pojedini autori kao moguće faktore navode i dob, spol, samu otopinu za izbjeljivanje i dizajn nosača preparata (dizajn žlice / udlage s rezervoarom ili bez njega) (27, 28). U *in vitro* istraživanjima Hanksa i sur. pokazalo se da peroksid penetrira u caklinu i dentin te iako on ne dolazi do pulpe, može dovesti do reverzibilnog pulpitisa (24). Histološki se u pulpi vidi slaba upalna reakcija, promijenjena morfologija odontoblasta i pojačana dentinogeneza kao odgovor na iritaciju (7). Moghadam i sur. usporedili su pojavu preosjetljivosti nakon tretmana kod izbjeljivanja u ordinaciji s izbjeljivanjem kod kuće i nisu dobili značajnu razliku kod ovih dviju tehnika (izbjeljivanje u ordinaciji 57,1 %, a kod kuće 42,9 %). Kao preparat za izbjeljivanje kod kuće korišten je 15 %-tni karbamid peroksid, što je ekvivalent 4,2 %-tnom vodikovom peroksidu, u trajanju od dva tjedna po četiri sata na dan, a za izbjeljivanje u ordinaciji 38 %-tni vodikov peroksid (29). Osim koncentracije sredstva za izbjeljivanje, veća postoperativna preosjetljivost se povezuje i s niskom pH vrijednosti sredstva. Niski pH uzrokuje mikroskopske površinske i ispodpovršinske defekte u caklini (30), promjene koje posljedično smanjuju caklinsku mikrotvrdoću (31, 32). Smatra se da ti defekti omogućavaju bržu i veću difuziju sredstva za izbjeljivanje prema pulpi uzrokujući upalnu reakciju (33) iako poveznica između pH i pojave preosjetljivosti još uvijek nije sa sigurnošću poznata (34). Istraživanjem Reisa i sur. (35) uočeno je da razlaganjem vodikovog peroksida tijekom vremena, gel za izbjeljivanje poprima niži pH. U slučaju navedenog

istraživanja, gel koji je na početku imao pH 7, nakon 45 minuta izbjeljivanja se spustio na 5 uzrokujući veću preosjetljivost nego kod izbjeljivanja 3 x 15 minuta, s time da je nova količina gela postavljena nakon svakih 15 minuta. To bi značilo da kraće vrijeme aplikacije gela na zube, ali zato u više ciklusa, neće znatno sniziti pH vrijednost sredstva, a samim time i preosjetljivost bi trebala biti manja. Ukoliko je preosjetljivost uzrokovana izbjeljivanjem učestala i jaka, može biti tretirana sredstvima za smanjenje preosjetljivosti. Određena istraživanja pokazuju smanjenje preosjetljivosti uporabom preparata za izbjeljivanje koji sadrže desenzibilirajuće tvari kao što su kalijev nitrat, fluorid i amorfnj kalcijev fosfat (31, 32, 36, 37, 40), dok druga opovrgavaju njihov učinak (34). Kalij smanjuje podražljivost živčanih završetaka pulpe i na taj način smanjuje preosjetljivost (38) dok fluoridi i kalcij remineraliziraju defekte nastale otapanjem i okludiraju dentinske tubuluse (39, 40) te na taj način usporavaju prodor vodikovog peroksida do pulpe. Pojedini autori dijele mogućnosti terapije postoperativne preosjetljivosti na aktivno i pasivno liječenje (1).

Aktivno liječenje za pacijente s normalno osjetljivim zubima:

- paste s dodatkom fluora mogu biti postavljene u udlage te se tijekom noći mogu nositi kao zamjena
- pasta za preosjetljive zube može se koristiti na zubima ili se može umasirati u zubne vratove ili postoji materijal koji ima tu svrhu i koji sadrži kalijev nitrat
- neutralni natrijev fluoridni gel koji u udlazi djeluje tijekom noći
- posebno proizveden kalijev nitratni fluoridni gel može biti upotrijebljen u udlazi kada za to postoji potreba ili naizmjenice s tretmanom izbjeljivanja.

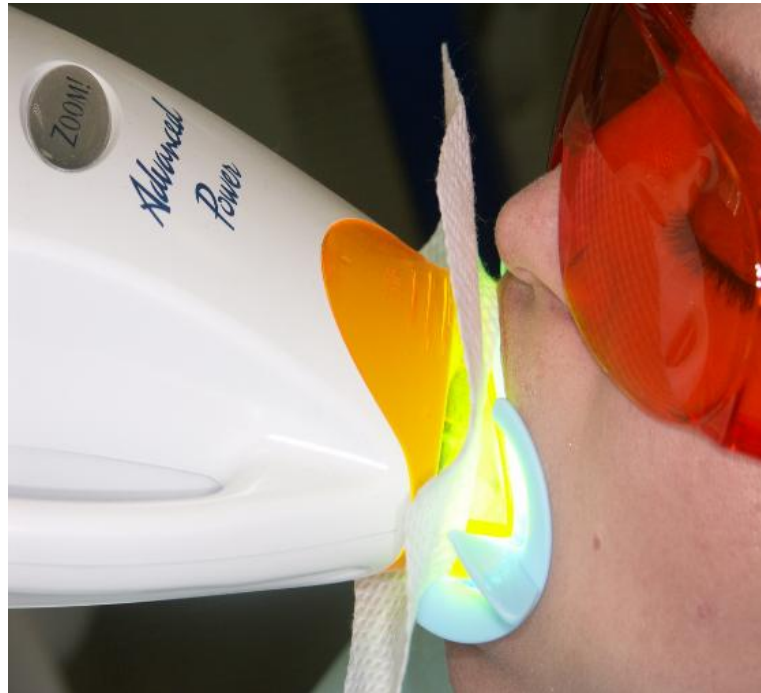Aktivno liječenje za pacijente koji u anamnezi navode da imaju preosjetljive zube:

- dva tjedna prije početka pacijent počinje koristiti paste za preosjetljive zube
- fluoridni preparati mogu se primijeniti u udlazi tri tjedna prije tretmana za izbjeljivanje i na taj način može se smanjiti preosjetljivost zubi
- pacijent nosi praznu udlagu nekoliko dana, i to na način da je prvi tjedan nosi po jedan sat, a u drugome tjednu cijele noći.

Što se tiče pasivnog tretmana, tehnika izbjeljivanja može biti modificirana:

- sav suvišan materijal potrebno je ukloniti
- pacijent može koristiti gel za izbjeljivanje s nižom koncentracijom
- pacijent može skratiti vrijeme nošenja udlage ili koristiti gel svake druge noći
- sredstvo se ne smije mijenjati više od jednog puta tijekom jednog dana

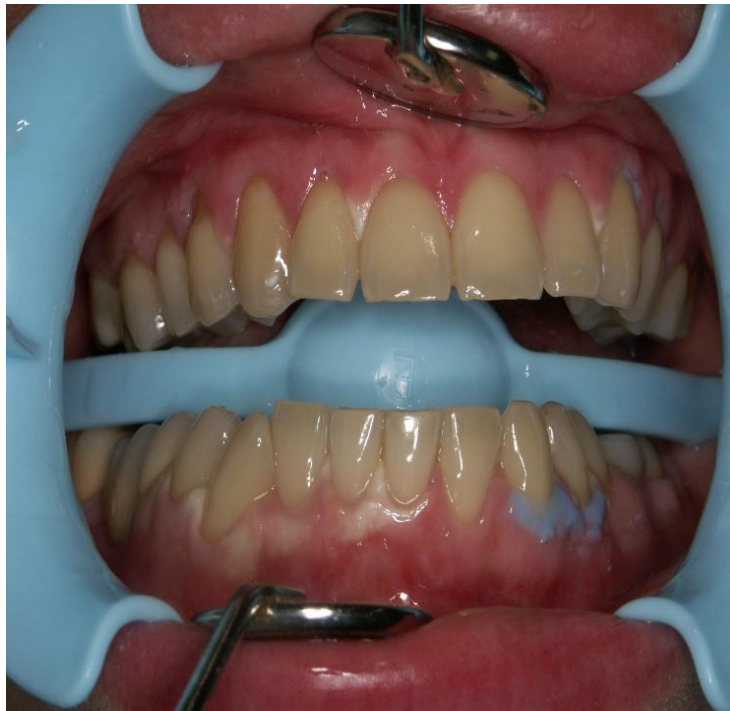- uporaba manje količine sredstava za izbjeljivanje može pridonijeti tomu da ono ne izlazi iz udlage
- terapeut mora osigurati stalnu kontrolu udlage tako da ona ne bi uzrokovala preosjetljivost
- pacijent može primijeniti tretman izbjeljivanja svake druge ili treće noći.



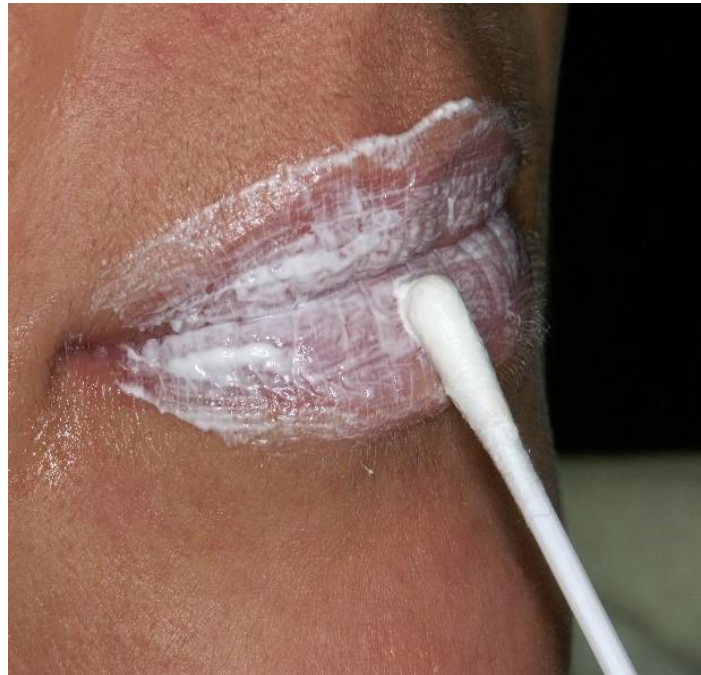Slika 8. Aktivacija preparata za izbjeljivanje svjetlošću. Preuzeto s dopuštenjem autora: Eva Klarić Sever.

2.2. Utjecaj na meka tkiva usne šupljine

Vodikov peroksid (30 – 35 %) je kaustično sredstvo koje uzrokuje pojavu kemijskih opekline i udubljenja gingive (Slika 9.). Potrebno je tretman izbjeljivanja provesti na što sigurniji način i to tako da učinkovito zaštitimo zube i meka tkiva. Intrakoronarno izbjeljivanje uvijek bi se trebalo provesti uz uporabu gumenog štitnika. Kao dodatak koriste se i interproksimalni kolčići i zubni konac. U svrhu zaštite sluznice koriste se sredstva poput orobaze i vazelina da se spriječi djelovanje kaustičnih oksidansa (Slika 10.). Obavezno prije avitalnog izbjeljivanja treba provjeriti kvalitetu endodontskog punjenja klinički i radiološki, a i jedna od preporuka je i uporaba zaštitnih barijera kao osnovnog sredstva za zaustavljanje prodora sredstva za izbjeljivanje u pukotinu između gutaperke i zidova korijenskog kanala te sprječavanja oštećenja parodontnog ligamenta. Isto tako poželjno je izbjeći kiselinsko jetkanje radi uklanjanja zaostatnog sloja i otvaranja tubulusa jer omogućuje prodor oksidansu. Nisu naodmet i neprestane kontrole pacijenta prilikom izbjeljivanja. Pacijent tijekom izbjeljivanja na desnimama može primijetiti da ga sluznica jako peče te to područje treba isprati s puno vode da bi se neutralizirao učinak. Uzroci koji dovode do nastanka iritacija su brojni, od komercijalno dostupnih *over-the-counter* proizvoda u obliku folija za zube koji nisu individualizirani te brzo i lako dovode do ishemije i opekline na cervikalnoj gingivi do loše postavljene ili uopće nepostavljene zaštitne barijere od akrilata kod tretmana u ordinaciji. Zatim udlage koje, zbog loše obrade u laboratoriju ili oštećenja u transportu, ne priliježu dobro cervikalno pa omogućuju rubno propuštanje materijala za izbjeljivanje. Ipak treba napomenuti da niske koncentracije vodikovog ili karbamid peroksida koje se koriste za kućno izbjeljivanje mogu uzrokovati blagu iritaciju gingive, ali je češći uzročnik mehanička iritacija koja nastaje prilikom prilagodbe udlage. Klinički, kemijska opekline vidljiva je kao bijeli trag na sluznici, nalik je ishemiji i bolna je. Nakon rehidracije i/ili primjenom antiseptičkih masti, opekline se povuče, tkivo ozdravi i ne nastaju trajna oštećenja. Iritacija gingive i mekih tkiva je česta, ali i prolazna nuspojava (1).



Slika 9. Opekotina i ulceracija cerviksne gingive iznad zubi 11, 12, 41, 42. Preuzeto s dopuštanjem autora: Eva Klarić Sever.




Slika 10. Slika orobaze za zaštitu usnica. Preuzeto s dopuštanjem autora: Eva Klarić Sever.

2.3. Utjecaj na tvrda zubna tkiva

2.3.1. Utjecaj na caklinu

Brojna istraživanja ukazuju na promjene u caklini koja uključuju povećanu poroznost, izgled poput najetkanosti, gubitak prizmatske strukture, gubitak kalcija, smanjenu mikrotvrdoću, a promjene u organskom sastavu iste također se mogu pojaviti kao posljedica izbjeljivanja (41) (Slika 11.). Utvrđeno je da se tretiranjem površinskog sloja cakline omjer kalcija i fosfata znatno mijenja i smanjen je korištenjem 30 %-tnog vodikova peroksida i 10 %-tnog karbamid peroksida. Pritom dolazi i do gubitka organskih komponenti, najčešće ugljika, ugljikovodika i tercijarnih aminogrupa koje zamjenjuju kisik, kalcij i fosfor. Također, izbjeljivanjem 10 %-tnim karbamid peroksidom uzrokovano je smanjenje caklinske vlačne čvrstoće od 30 % što je značajno više s obzirom na netretiranu skupinu (1). Čimbenici kao što su sastav preparata, pH, učestalost i vremensko trajanje izbjeljivanja, oksidativna potentnost i debljina nanesenog sloja gela, prisutnost fluorida te varijabilnost morfologije cakline usko su povezani s procesom demineralizacije cakline (42, 43). Na nastanak nuspojava prilikom izbjeljivanja značajnu ulogu imaju pH sredstva kao i kvaliteta tvrdog zubnog tkiva. Preparati s većom kiselošću snažnije utječu na smanjenje caklinske mikrotvrdoće, pogotovo sredstva koja snižavaju pH na kritične vrijednosti od 4,5 – 5,5 (44).


Kao suprotnost tome, određen broj istraživanja govori o beznačajnom utjecaju sredstava za izbjeljivanje na caklinu i o nepouzdanosti podataka koji govore u prilog demineralizaciji cakline. Nadalje, prisutnost sline, fluorida i drugih remineralizirajućih sredstava koja se mogu koristiti nakon izbjeljivanja uspješno održavaju ravnotežu između demineralizacije i remineralizacije. Amorfni kalcijev fosfat glavni je predstavnik među ostalim preparatima kalcijeva fosfata koji sudjeluje u biomineralizaciji cakline. Amorfni kalcijev fosfat je izravni prekursor u stvaranju hidroksiapatita, a djeluje tako da djelovanjem vode otpušta kalcijeve i fosfatne ione koji se precipitiraju na površinu cakline u nju ugrađuju. Posebnu pozornost odvrćaju *over-the-counter* preparati koji izazivaju površinsku eroziju labijalne površine zubi, otapanje cakline i gubitak morfologije zubi, a glavni je etiološki faktor pacijentova slobodna procjena određivanja doze preparata za izbjeljivanje (45).



Slika 11. Površina cakline s nepravilnostima nakon izbjeljivanja. Preuzeto s dopuštenjem autora: Eva Klarić Sever.

2.3.2. Utjecaj na dentin

Studije su pokazale manje promjene u morfologiji i mikrotvrdoći dentina nakon njegova izbjeljivanja. Zapaženo je da vodikov peroksid i karbamid peroksid denaturiraju proteine u sastavu dentina i time utječu na njegov organski dio (46) (Slika 12.). Tam i sur. su dokazali da korištenje 10 %-tnog karbamid peroksida direktno na dentin dovodi do smanjenja modula elastičnosti, dok aplikacija sredstva za izbjeljivanje preko cakline ne dovodi do smanjenja snage sveze i modula elastičnosti dentina. Napomenuli su i da izravnom primjenom sredstva za izbjeljivanje na dentin primjerice na izloženi korijen zuba i pri pojavi okluzalne atricije nastaju značajne promjene njegovih fizičkih svojstava (47). Izbjeljivanje može utjecati na vezu između dentina i ispuna, a to može biti posljedica učinka ostatka vodikovog peroksida i kolagena na granici između dentina i ispuna nakon izbjeljivanja. Dva tjedna nakon izbjeljivanja preporuča se izbjegavanje bilo kakvog adhezivnog postupka. Vodikov peroksid ima tendenciju promijeniti kemijsku strukturu površine zuba. Zaostatni kisik na površini zuba inhibira polimerizaciju kompozitne smole. Smanjenje čvrstoće spoja je prolazna faza koja se stabilizira nakon 24 sata i nestaje nakon jednog tjedna (48).



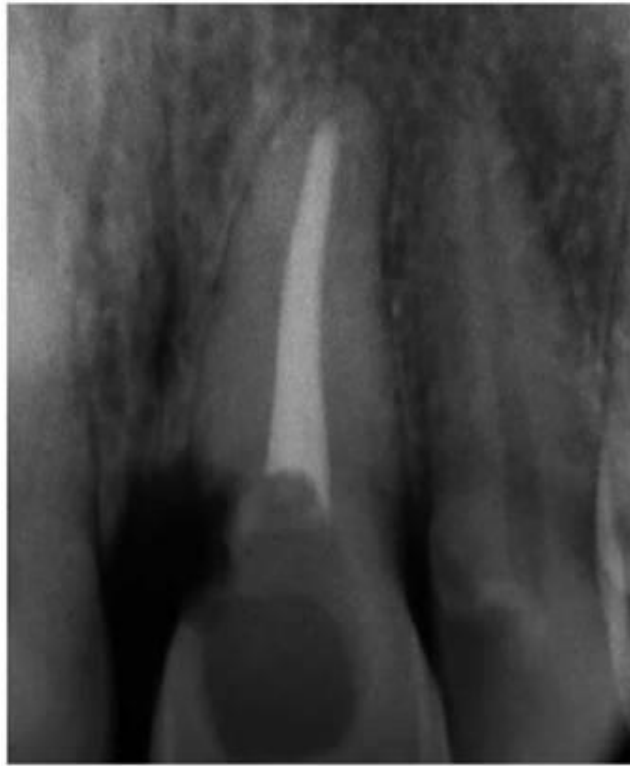Slika 12. Površina dentina nakon izbjeljivanja (vidljivi su otvoreni dentinski tubulusi).

Preuzeto s dopuštenjem autora: Eva Klarić Sever.

2.3.3. Vanjska resorpcija korijena

U kliničkim studijama utvrđeno je da postupak intrakoronarnog izbjeljivanja može potaknuti vanjsku resorpciju korijena (Slika 13.). Ona je vrlo vjerojatno uzrokovana oksidacijskim sredstvom, osobito 30 – 35 %-tnim vodikovim peroksidom. Mehanizam oštećenja parodonta ili cementa parodonta i cementa izbjeljivanjem nije izjašnjen u cijelosti. Vjerojatno je riječ o difuziji iritirajućeg kemijskog sredstva kroz nezaštićene dentinske tubuluse i cimente šupljine uzrokujući pritom nekrozu cementa, upalu parodontnog ligamenta i u konačnici resorpciju korijena. Opisani se proces dodatno pojačava primjenom zagrijavanja i djelovanjem bakterija (49). Pojam resorpcija korijena je nestajanje korijena zuba uslijed aktivnosti različitih stanica (odontoklasta) koje ga razgrađuju (51). Resorpcijski procesi endodontskog prostora mogu se podijeliti u internu resorpciju, eksternu resorpciju i periapeksnu resorpciju. Interna resorpcija je resorpcija dentina koja počinje u pulpnom prostoru, u pulpnoj komorici ili korijenskome kanalu. Interna resorpcija, nadalje, dijeli se na intrakoronarnu, intrakanalnu, a intrakanalna resorpcija može biti u koronarnoj, srednjoj i apikalnoj trećini korijenskoga kanala (52). Vanjsku resorpciju korijena, kao neugodnu komplikaciju izbjeljivanja avitalnih zubi, lako možemo spriječiti postavljanjem podloge od stakloionomernog, cinkfosfatnog cementa ili kompozitnog materijala na dno kaviteta u razini vanjskog epitelnog pričvrstka. Intrakoronarno izbjeljivanje zahtijeva zdravo parodontno tkivo

i dobro zabrtvljeni ulaz u korijenski kanal u razini caklinsko-cementnog spojišta kako ne bi došlo do resorpcije zubnih vratova. Agresivne kemikalije i postupke trebalo bi izbjegavati jer su istraživanja pokazala da 30 %-tni vodikov peroksid nije neophodan za postizanje prihvatljivog ishoda liječenja (7).



Slika 13. Vanjska resorpcija korijena. Preuzeto s dopuštenjem autora: Eva Klarić Sever.

2.4. Utjecaj na ispune i restoracije

Kod dentalnih amalgama zabilježeno je povećano otpuštanje žive pri njegovoj izloženosti preparatima karbamid peroksida kroz duže vrijeme. Količina otpuštene žive varirala je ovisno u vrsti amalgama i sredstvu za izbjeljivanje (53). Rotstein i suradnici utvrdili su da se u usporedbi s kontrolnom skupinom na kojoj je primjenjena fiziološka otopina 4 do 30 puta više žive oslobađa iz amalgama u *in vitro* uvjetima. Čini se da produženi tretman izbjeljivanja može proizvesti mikrostrukturalne promjene na površini amalgama, što pacijente izlaže većoj toksičnosti nusprodukata, ali sve to još nije dovoljno istraženo (54). Zabilježene su i promjene boje amalgama, od crne do srebrne, ovisno o tipu amalgama koji se koristi. Haywood i sur. zabilježili su i zelene diskoloracije na amalgamskim ispunima pacijenata tretiranim 10 %-nim karbamid peroksidom (55). Niži pH gela za izbjeljivanje dovodi do pojave erozije na površini staklenoionomernih cementa (1). Taher i sur. su dokazali da sredstva za izbjeljivanje dovode do omekšanja i smanjenja površinske mikrotvrdoće što može biti rezultat postojanja zračnih mjehurića unutar materijala za vrijeme samog postupka miješanja (56). Osim smanjenja mikrotvrdoće, zabilježeno je i pojačano otpuštanje fluorida te degradacija samog staklenoionomernog cementa kao i promjena u koeficijentu termalne ekspanzije nakon postupka izbjeljivanja nižim koncentracijama sredstva za izbjeljivanje kroz duže vrijeme (57). Keramika i ostale keramičke restoracije kao i zlato, generalno ne pokazuju nikakve promjene nastale za vrijeme izbjeljivanja (58). Kod kompozitnih ispuna površinska mikrotvrdoća, izgled, struktura te boja ostaju gotovo nedirnuti i nenarušeni nakon izbjeljivanja. Ipak, jedna od mogućih pogrešaka je izrada kompozitnog ispuna neposredno nakon provedenog postupka izbjeljivanja. Ono reverzibilno slabi vezu adhezijskog sustava za dentin i caklinu. Uzrok te slabije veze je prisutnost rezidualnog kisika, nastalog raspadom vodikovog peroksida koji inhibira polimerizaciju kompozita. Upravo iz tog razloga s izradom ispuna trebalo bi pričekati do 2 tjedna. Topikalnom primjenom fluorida, adhezijskih sustava na bazi acetona ili alkohola ili uklanjanjem površinskog sloja cakline možemo poništiti taj učinak inhibicije i odmah izraditi ispun. U svrhu neutralizacije ostataka oksidirajućeg sredstva mogu se rabiti i katalaza ili 10 %-tni natrijev askorbat (59). Nedavno *in vitro* istraživanje učinaka karbamidnog peroksida na privremene krunice pokazalo je da su se materijali koji sadrže metakrilat obojili u narančasto.

Neophodno je upozoriti pacijente koji prije postupka imaju ispune odgovarajuće boje na to da će se boja zubi promijeniti te da će vjerojatno zahtijevati nove kompozitne ispune svjetlije

nijanse koji se mogu mijenjati dva tjedna po završetku postupka zbog slabljenja adhezivnih veza ispunjena sa zubom tijekom izbjeljivanja (1).

2.5. Genotoksični i citotoksični učinak preparata za izbjeljivanje

Genotoksično djelovanje vodikovog peroksida rezultat je nastajanja slobodnih radikala koji mogu oštetiti unutarstanične strukture. Slobodni radikali kisika nastaju metabolizmom molekularnog kisika. Metaboliti kisika su superoksidni anion, hidroksilni radikal i perhidroksilni radikal. Radikali normalno nastaju u svim aerobnim stanicama i u ravnoteži su sa staničnim antioksidansima. Oksidativni stres nastaje zbog narušavanja ravnoteže između kisikovih radikala i antioksidansa. U fiziološkim uvjetima najčešći radikali kao produkti staničnog disanja jesu vodikov peroksid i superoksidni anion. Vodikov peroksid se u normalnim staničnim uvjetima pretvara u vodu uz pomoć enzima katalaze i glutation peroksidaze. Patološke promjene tih enzima mogu rezultirati oštećenjem lipida u staničnoj membrani, nukleotida u staničnoj deoksiribonukleinskoj kiselini, sulfidrilnih skupina u proteinima te poremećajem u sintezi ribonukleinske kiseline (60). Dvojbenost dobivenih rezultata prilikom istraživanja u *in vitro* i *in vivo* eksperimentalnim uvjetima mogu se pripisati manjkavosti staničnih obrambenih mehanizama prilikom *in vitro* uvjeta kao što su, na primjer, stanična katalaza i antioksidansi koji štite stanicu od slobodnih radikala. Deoksiribonukleinska kiselina bakterijske stanice smještena u citoplazmi puno je podložnija oštećenju slobodnih radikala nego eukariotska deoksiribonukleinska kiselina koja je zaštićena jezgriinom membranom, a posjeduje i učinkovite zaštitne mehanizme, kao i mehanizme popravka. U prilog većoj otpornosti *in vivo* stanica govori i podatak da one ne dolaze u izravan kontakt s visokim koncentracijama vodikovog peroksida, a uz to imaju i veću aktivnost enzima koji neutraliziraju slobodne radikale (61). U dosadašnjim kliničkim istraživanjima o nuspojavama prilikom izbjeljivanja naglasak je bio na postoperativnoj preosjetljivosti i iritaciji gingive, dok podaci o genotoksičnosti i kancerogenosti nedostaju. Iako se iritacija gingive često javlja, ne smatra se rizičnim faktorom za razvoj karcinoma budući da je incidencija karcinoma lokaliziranog na gingivi u općoj populaciji manja od 1 : 100 000. Nadalje, Munro i sur. tvrde kako se mjesta izloženosti vodikovom peroksidu u usnoj šupljini općenito ne smatraju rizičnim mjestima na razvoj oralnog karcinoma čak ni u pušača i osoba koje konzumiraju veće količine alkohola (62). Zbog manjka provedenih istraživanja nije moguće govoriti o pravom genotoksičnom potencijalu preparata za izbjeljivanje. Naime,

smatra se da je genotoksičnost vodikova perokida pri izbjeljivanju neznatna u usporedbi sa svakodnevnim izlaganjem drugim genotoksičnim čimbenicima (63).

U vezi s dostupnim podacima o genotoksičnosti i karcinogenosti vodikova peroksida *International Agency for Research on Cancer* 1999. donosi sljedeće zaključke:

1. postoje ograničeni dokazi o genotoksičnosti i karcinogenosti dobivenim na eksperimentalnim životinjama,
2. postoje neadekvatni dokazi o genotoksičnosti dobivenim na ljudima.

Sukladno tome, *International Agency for Research on Cancer* vodikov peroksid klasificira u skupinu 3 – *not classifiable as to its carcinogenicity to humans* (nemoguće ga je klasificirati prema karcinogenosti za ljude) (64).

2.6. Sistemska toksičnost vodikovog peroksida

U pojedinim se studijama spominje povećana incidencija duodenalne hiperplazije i maligne alteracije njegovih stanica nakon dugotrajne ingestije vodikovog peroksida (65). Akutni sistemski učinak vodikovog peroksida ovisi o količini i koncentraciji otopine vodikovog peroksida. S obzirom da se *power* izbjeljivanje provodi u ambulanti uz pedantnu zaštitu, mali je rizik od mogućeg gutanja sredstva za izbjeljivanje. Kod kućnog izbjeljivanja, količina vodikovog peroksida u gelu za izbjeljivanje u dvije pravilno i individualno pripremljene udlage iznosi svega 3,5 mg i zato nema razloga za zabrinutost zbog mogućeg gutanja i štetnog učinka sredstva za izbjeljivanje (66). Toksičnost sredstava za izbjeljivanje stoga se više odnosi na slučajnu ingestiju proizvoda, primjerice od strane male djece. Visoka primjena karbamid peroksida kod štakora pokazala je izrazitu toksičnost koja se očitovala usporenim i otežanim disanjem, porastom tjelesne temperature te mogućnošću fatalnog ishoda. Simptomi kod ljudi nakon ingestije vodikovog peroksida uključivala su nadutost, povraćanje, hemoragiju unutar želuca, zatajenje dišnog sustava, konvulzije, neurološka oštećenja i smrt (67).

3. RASPRAVA

Posljednjih godina pacijenti su postali sve zainteresiraniji za estetske rezultate stomatološke terapije budući da se čini da zahtjevi društva za bjeljim zubima kontinuirano rastu. S povećanom popularnosti različitih tehnika izbjeljivanja te pratećim razvojem nebrojenih komercijalno dostupnih proizvoda, u fokusu istraživanja prvenstveno se našao i negativan učinak materijala za izbjeljivanje na oralna tkiva i njihovu toksičnost na čovjekov organizam. Pogreške i nuspojave izbjeljivanja najčešće su izazvane nedovoljnim pridržavanjem mjera opreza i uputa od strane stomatologa, kao i od strane pacijenta.

Metode izbjeljivanja zubi mogle bi nepovoljno djelovati na tvrda i meka tkiva u usnoj šupljini kao i na trajnost restaurativnih materijala, a osim toga indicira se da postoji i potencijal nepovoljnog djelovanja na tkivo pulpe. Međutim, ako se izvede pravilno, većina prevalentnih nuspojava bilo kojeg tipa izbjeljivanja trebala bi biti samo privremena preosjetljivost (često čak i nakon umjerene temperature), nakon čega slijedi iritacija gingive, koja je opisana u brojnim publiciranim kliničkim istraživanjima. Ovi nepovoljni učinci prepoznati su kod gotovo svih koncentracija vodikova peroksida i sustava za izbjeljivanje. Iako i dalje nije siguran značaj ovih nuspojava, poželjno je izbjegavati tretman izbjeljivanja kod pacijenata s oštećenim ili bolesnim mekim i tvrdim tkivom usne šupljine.

Klinička pojava preosjetljivosti jedna je od najčešćih popratnih čimbenika djelovanja vodikovog peroksida na pulpu, a glavnim se faktorima rizika smatraju neadekvatna i pretjerana uporaba proizvoda za izbjeljivanje, naročito u kombinaciji sa zagrijavanjem. Unatoč štetnosti vodikova peroksida na pulpu, trajna su oštećenja iznimno rijetka jer je količina potrebna za to mnogo veća nego što se koristi u svakodnevnoj praksi. Ukoliko je preosjetljivost uzrokovana izbjeljivanjem učestala i jaka, može biti tretirana sredstvima za smanjenje preosjetljivosti. Pacijenti s već ranije poznatim problemom preosjetljivosti mogu koristiti zubnu pastu za osjetljive zube kroz dva tjedna ili udlagu s gelom natrijevog fluorida kroz dva tjedna prije nego započnu s tretmanom izbjeljivanja. Ako je preosjetljivost lokalizirana, osjetljive lezije se mogu zatvoriti privremenim materijalom za ispune ili kompozitnim materijalom svjetlije nijanse. Reverzibilnom i učestalom nuspojavom smatra se i iritacija gingive zbog kaustičnog djelovanja vodikova peroksida. Iako česta, brzo prolazi i lako se izbjegava pomoću određenih sredstava za zaštitu gingive i alveolarne mukoze. Promjene na tvrdim tkivima su beznačajne i ukazuju samo na male promjene u površinskoj

strukturi cakline koje uključuju povećanu poroznost, izgled poput najetkanosti kao i gubitak prizmatske strukture, gubitak kalcija te smanjenu mikrotvrdoću. Primjenom avitalnog izbjeljivanja vanjska se resorpcija može javiti kod interne primjene 35 %-tnog vodikovog peroksida. On difundira kroz dentinske tubuluse do cervikalnog dijela parodontnog ligamenta te izaziva nekrozu i upalnu resorpciju. Cervikalnu resorpciju možemo spriječiti postavljanjem podloge od stakloionomernog, cinkoksifosfatnog cementa ili kompozita. Što se tiče pogrešaka prilikom uporabe proizvoda za izbjeljivanje koje se javljaju na ispunima i restauracijama, zabilježene su promjene jedino na amalgamima i stakloionomerima, ali gotovo nezamjetne. Potaknute sumnje u toksičnost i potencijalnu kancerogenost karbamidnog i vodikovog peroksida koji se koristi u stomatološkim ordinacijama smatraju se neopravdanim. Pravilna uporaba materijala za izbjeljivanje zubi ne bi trebala rezultirati štetnim posljedicama niti za zube niti za okolno meko tkivo.

Izgleda da su kratkoročni učinci na tvrda zubna tkiva i pulpu reverzibilni, no i dalje preostaju pitanja kakve su posljedice i utjecaji čestih i dugoročnih uporaba sredstava. Pritom, utjecaj vodikovog peroksida na obrambeni sustav antioksidansa ljudske oralne sluznice još nije u potpunosti razriješen.

Prije samog postupka izbjeljivanja i estetskih zahvata neophodno je dobro razumjeti pacijentove potrebe i želje vezane uz njegove zube. To može biti postignuto jedino provođenjem opsežnog i detaljnog oralnog pregleda, treba uzeti dobru anamnezu, napraviti rentgen te intraoralni status koji uključuje procjenu debljine cakline, postojećih recesija, preosjetljivosti zuba te stanje parodonta. Pacijenti s velikim i/ili neadekvatnim ispunima, cervikalnim erozijama, infrakcijama cakline ili sličnim stanjima, zahtijevaju posebnu pažnju i praćenje prilikom tretmana. Također, sanacija defekata cakline i neadekvatnih ispuna te tretman fluoridima trebali bi prethoditi postupcima izbjeljivanja radi minimalizacije mogućih nuspojava izbjeljivanja. Ako je preosjetljivost uzrokovana izbjeljivanjem učestala i jaka, može biti tretirana sredstvima za smanjenje preosjetljivosti. Preporuka je da se s izbjeljivanjem počne prije opsežnih restaurativnih zahvata. Dobra komunikacija dovodi do lakšeg prihvaćanja postupka i boljeg razumijevanja prednosti i rizika svakog postupka koji se provodi.

Zaključno, svi pacijenti nisu kandidati za izbjeljivanje. Etiologija obojenosti zuba te indiciranost odnosno kontraindiciranost postupka prve su stvari na koje moramo obratiti pažnju. Realnost pacijentovih očekivanja, kao i pridržavanje režima prehrane i nekonsumacija

kromogene hrane i pića također nam mogu poslužiti kao misao vodilja prilikom procjene za potrebom ovog zahvata.

4. ZAKLJUČAK

U stomatološkoj literaturi postoje mnogobrojni podaci o mogućim pogreškama i komplikacijama te sigurnosti uporabe vodikova peroksida kao agensa u preparatima za izbjeljivanje. Iako je najbitnija stavka dobro postavljena dijagnoza kao i indikacije za tretman izbjeljivanja od strane stomatologa, ipak postoje određene važnosti koje treba uzeti u obzir kako bi tretman bio što uspješniji.

Trenutno se čini da je preosjetljivost zubi najčešća i multifaktorijalno uzrokovana nuspojava vitalnog izbjeljivanja i nije povezana isključivo s proizvodom i postupkom izbjeljivanja, već se radi i o subjektivnom doživljaju pacijenta. Ukoliko je izbjeljivanje pravilno provedeno i nadzirano te ne prelazi dozvoljene koncentracije, preosjetljivost zubi se odražava kao reverzibilni pulpitis koji prolazi nakon nekoliko dana. Česta nuspojava je i iritacija gingive koja se lako može spriječiti pravilnom uporabom sredstva za zaštitu gingive kao i prilagodbom individualno oblikovane ili konfekcijske udlage. Eksterna resorpcija korijena moguća je posljedica unutarnjeg izbjeljivanja, a možemo je spriječiti postavljanjem podloge od stakloionomernog, cinkoksifosfatnog cementa ili kompozita. Nadalje, prilikom provođenja restorativnih postupaka u kombinaciji s tretmanom izbjeljivanja, adhezivne restorativne postupke trebalo bi odgoditi za dva tjedna nakon izbjeljivanja kako bi prevenirali oslabljenu vezu zuba i materijala. Dosadašnja klinička istraživanja većinom su bila usmjerena na nuspojave izbjeljivanja u smislu preosjetljivosti i iritacije gingive, dok podaci o genotoksičnosti i kancerogenosti nedostaju. Iako pojedina istraživanja navode mogućnost toksičnosti i kancerogenosti djelovanja vodikovog peroksida, te pojave nisu znanstveno potvrđene.

5. LITERATURA

1. Greenwall L. Bleaching techniques in restorative dentistry: An illustrated guide. London: Martin Dunitz Ltd; 2001.
2. Borges A, Zanatta R, Barros A, Silva L, Pucci C, Torres C. Effect of Hydrogen Peroxide Concentration on Enamel Color and Microhardness. *Oper Dent.* 2015;40(1):96-101.
3. Lima DA, De Alexandre RS, Martins AC, Aguiar FH, Ambrosano GM, Lovadino JR. Effect of curing lights and bleaching agents on physical properties of a hybrid composite resin. *J Esthet Restor Dent.* 2008;20(4):266-73.
4. Sulieman M. An overview of tooth discoloration: extrinsic, intrinsic and internalized stains. *Dent Update.* 2005;32:463-71.
5. Feinmann RA, Goldstein RE, Garber DA. Bleaching teeth. Chicago. Quintessence: 1987.
6. Dayan D, Heifferman A, Gorski M, Begleiter A. Tooth discoloration: extrinsic and intrinsic factors. *Quintessence Int.* 1983;14:195-9.
7. Dahl JE, Pallesen U. Tooth bleaching-a critical review of the biological aspects. *Crit Rev Oral Biol Med.* 2003;14:292-304.
8. Hattab FN, Qudeimat MA, Al-Rimawi HS. Dental discoloration: an overview. *J Esthet Dent.* 1999;11:291-310.
9. Eriksen HM, Nordbø H. Extrinsic discoloration of teeth. *J Clin Periodontol.* 1978;5:229-36.
10. Nathoo SA. The chemistry and mechanisms of extrinsic and intrinsic discoloration. *J Am Dent Assoc.* 1997;128:6-10
11. Eriksen HM, Jemtland B, Finckenhagen HJ, Gjermo P. Evaluation of extrinsic tooth discoloration. *Acta Odontol Scand.* 1979;37:371-5.
12. Carranza FA, Newniam MG. Dental calculus. In: Carranza FA Jr., ed. *Clinical periodontology.* 8th Ed. Philadelphia: WB Saunders, 1996.
13. Knezović Zlatarić D. *Osnove estetike u dentalnoj medicini.* Zagreb: Hrvatska komora dentalne medicine; 2013.

14. Hayes PA, Full C, Pinkham J. The etiology and treatment of intrinsic discolorations. *J Can Dent Assoc.* 1986;52:217-20.
15. Watts A, Addy M. Tooth discoloration and staining: a review of the literature. *Br Dent J.* 2001;190:309-16.
16. Siekert RG, Gibilisco JA. Discoloration of the teeth in alkaptonuria (ochronosis) and Parkinsonism. *Oral Surg Oral Med Oral Pathol.* 1970;29:197-9.
17. Walton RE, Torabinejad M. *Endodontics: principles and practice.* Philadelphia: Saunders; 2002.
18. Gerlach RW. Vital bleaching with whitening strip: Summary of Clinical Research on Effectiveness and Tolerability. *I Contemp Dent Pract.* 2001;(2)3:1-16.
19. Swift EJ. Restorative consideration with vital tooth bleaching. *J Am Dent Assoc.* 1997;128:60-4.
20. Burrell KH. ADA supports vital tooth bleaching-but look for the seal. *J Am Dent Assoc.* 1997;128:2-5.
21. Joiner A. The bleaching of teeth: a review of the literature. *J Dent.* 2006;34:412-9.
22. Rezo V, Pavić A, Pavelić B. Uvod u izbjeljivanje zubi: I dio: Teoretske osnove. *Sonda.* 2014;15(21):32-6.
23. Barghi N. Making a clinical decision for vital tooth bleaching: at-home or in office? *Comend Contin Educ Dent.* 1998;19(8):831-8.
24. Haywood VB, Leonard RH, Nelson CF. Effectiveness, side effects and long term status of Nightguard Vital Bleaching. *J Am Dent Assoc.* 1994;125:1219-26.
25. Haywood VB. Treating sensitivity during tooth whitening. *Compend Contin Educ Dent.* 2005;26(9):11-20.
26. Nathanson D. Vital tooth bleaching: sensitivity and pulpal considerations. *J Am Dent Assoc.* 1997;128:41-4.
27. Leonard RH, Haywood VB, Phillips C. Risk factors for developing tooth sensitivity and gingival irritation associated with nightguard vital bleaching. *Quintessence Int.* 1997;28:527-34.
28. Matis BA, Hamdan YS, Cochran MA, Eckert GJ. A clinical evaluation of bleaching agent used with and without reservoirs. *Oper Dent.* 2002;27(1):5-11.

29. Moghadam FV, Majidinia S, Chasteen J, Ghavamnasiri M. The degree of color change, rebound effect and sensitivity of bleached teeth associated with at-home and power bleaching techniques: A randomized clinical trial. *Eur J Dent.* 2013;7:405-11.
30. Akal N, Over H, Olmez A, Bodur H. Effects of carbamide peroxide containing bleaching agents on the morphology and subsurface hardness of enamel. *J Clin Pediatr Dent.* 2001;25(4):293-6.
31. Cavalli V, Rodrigues LK, Paes-Leme AF, Brancalion ML, Arruda MA, Berger SB, et al. Effects of bleaching agents containing fluoride and calcium on human enamel. *Quintessence Int.* 2010;41(8):157-65.
32. Soares MUC, Araújo NC, Borges BC, Sales WS, Sobral AP. Impact of remineralizing agents on enamel microhardness recovery after in-office tooth bleaching therapies. *Acta Odontol Scand.* 2013;71(2):343-8.
33. Goldberg M, Grootveld M, Lynch E. Undesirable and adverse effects of tooth-whitening products: a review. *Clin Oral Investig.* 2010;14(1):1-10.
34. Loguercio AD, Tay LY, Herrera DR, Bauer J, Reis A. Effectiveness of nano-calcium phosphate paste on sensitivity during and after bleaching: a randomized clinical trial. *Braz oral res.* 2015;29(1):1-7.
35. Reis A, Tay LY, Herrera DR, Kossatz S, Loguercio AD. Clinical effects of prolonged application time of an in-office bleaching gel. *Oper Dent.* 2011;36(6):590-6.
36. Kose C, Reis A, Baratieri LN, Loguercio AD. Clinical effects of at-home bleaching along with desensitizing agent application. *Am J Dent.* 2011;24(6):379-82.
37. Leonard RH Jr., Smith LR, Garland GE, Caplan DJ. Desensitizing agent efficacy during whitening in an at-risk population. *J Esthet Restor Dent.* 2004;16(1):49-55.
38. Ajcharanukul O, Kraivaphan P, Wanachantararak S, Vongsavan N, Matthews B. Effects of potassium ions on dentine sensitivity in man. *Arch Oral Biol.* 2007;52(7):632-9.
39. Paes Leme AF, dos Santos JC, Giannini M, Wada RS. Occlusion of dentin tubules by desensitizing agents. *Am J Dent.* 2004;17(5):368-72.
40. Grobler SR, Majeed A, Moola MH, Rossouw RJ, van Wyk Kotze T. In vivo Spectrophotometric Assessment of the Tooth Whitening Effectiveness of Nite White 10

- % with Amorphous Calcium Phosphate, Potassium Nitrate and Fluoride, Over a 6-month Period. *Open Dent J.* 2011;5:18-23.
41. Klarić E, Janković B. Najčešće pogreške prilikom izbjeljivanja zubi. *Sonda.* 2013;51-3.
42. Cardenaro M, Navarra CO, Mazzoni A, Nucci C, Matis BA, Di Ienarda R, et al. An in vivo study of the effect of a 38 percent hydrogen peroxide in-office whitening agent on enamel. *J Am Dent Assoc.* 2010;141(4):449-54.
43. Sulieman M, Addy M, Macdonald E, Rees JS. A safety study in vitro for the effect of an in-office bleaching system on the integrity of enamel and dentine. *J Dent.* 2004;32(7):581-90.
44. Klarić E, Marcius M, Ristić M, Sever I, Prskalo K, Tarle Z. Surface changes of enamel and dentin after two different bleaching procedures. *Acta Clin Croat.* 2013;52:419-28.
45. Cubbon T, Ore D. Hard tissue and home tooth whiteners. *CDS.* 1991;85(5):325.
46. Berger SB, Pazenhausen R, Martinelli N, Moura SK, Carvalho RV, Guiraldo RD. Effect of bleaching agents on the flexural strength of bovine dentin. *J Contemp Dent Pract.* 2014;15(5):552-5.
47. Tam LE, Abdool R, El-Badrawy W. Flexural strength and modulus properties of carbamide peroxide-treated bovine dentin. *J Esthet Restor Dent.* 2005;17(6):359-67.
48. Titley KC, Torneck CD, Smith DC, Chernecky R, Adibfar A. Scanning electron microscopy observations on the penetration and structure of resin tags in bleached and unbleached bovine enamel. *J Endod.* 1991;17(2):72-5.
49. Rotstein I, Torek Y, Lewinstein I. Effect of bleaching time and temperature on the radicular penetration of hydrogen peroxide. *Endod Dent Traumatol.* 1991;7(5):196-8.
50. Madison S, Walton R. Cervical root resorption following bleaching of endodontically treated teeth. *J Endod.* 1990;16(12):570-4.
51. Njemirovskij V, Šinković A. Resorpcija korijenova mliječnih zuba. *Sonda.* 2008;9(16):44-7.
52. Škaljac-Staudt G, Katunarić M, Ivić-Kardum M. Interna resorpcija, terapija i opskrba. *Acta Stomatol Croat.* 2000;34(4):425-30.
53. Hummert TW, Osborne JW, Norling BK, Cardenas HL. Mercury in solution following exposure of various amalgams to carbamide peroxides. *Am J Dent.* 1993;6:305-9.

54. Rotstein I, Mor C, Arwaz JR. Changes in surface levels of mercury, silver, tin, and copper of dental amalgam treated with carbamide peroxide and hydrogen peroxide in vitro. *Oral Surg Oral Med Oral Pathol Oral Radiol Endod.* 1997;83:506-9.
55. Haywood VB. Greening of the tooth-amalgam inter-face during extended 10 % carbamide peroxide bleaching of tetracycline-stained teeth: a case report. *J Esthet Restor Dent.* 2002;14(1):12-7.
56. Taher NM. The effect of bleaching agents on the surface hardness of tooth colored restorative materials. *J Contemp Dent Pract.* 2005;6:18-26.
57. Lee J, Kim H, Kim K, Kwon Y. Effect of bleaching agents on the fluoride release and microhardness of dental materials. *J Biomed Mater Res.* 2002;63(5):535-41.
58. Yu H, Li Q, Hussain M, Wang Y. Effects of bleaching gels on the surface microhardness of tooth-colored restorative materials in situ. *J Dent.* 2008;36(4):261-7.
59. Garcia EJ, Mena-Serrano A, de Andrade AM, Reis A, Grande RH, Loguercio AD. Immediate bonding to bleached enamel treated with 10 % sodium ascorbate gel: a case report with one-year follow-up. *Eur J Esthet Dent.* 2012;(2):154-62.
60. Waris G, Haseeb A: Reactive oxygen species: Role in the development of cancer and various chronic conditions. *J Carcinogen.* 2006;5(1):1-8.
61. Gamulin S, Marušić M, Kovač Z. *Patofiziologija.* Zagreb, Medicinska naklada, 2005.
62. Munro IC, Williams GM, Heymann HO, Kroes R. Tooth whitening products and the risk of oral cancer. *Food Chem Tox.* 2006;44:301-15.
63. Klarić E, Par M, Profeta I, Kopjar N, Rozgaj R, Kasuba V, et al. *Cancer Genomics Proteomics.* 2013;10(5):209-15.
64. International Agency on Research on Cancer (IARC). Monographs on the evaluation of carcinogenic risks to humans. Re-evaluation of some organic chemicals, hydrazine and hydrogen peroxide. 1999;71.
65. Ito A, Naito M, Naito Y, Watanabe H. Induction and characterization of gastro-duodenal lesions in mice given continuous oral administration of hydrogen peroxide. *GANN.* 1982;73:315-22.
66. Leonard RH, Haywood VB, Phillips C. Risk factors for developing tooth sensitivity and gingival irritation associated with nightguard vital bleaching. *Quintessence Int.* 1997;28(8):527-34.
67. Li Y. Biological properties of peroxide- containing tooth whiteners. *Food Chem Toxicol.* 1996;34:887-904.

6. ŽIVOTOPIS

Matea Cerovac rođena je 18. prosinca 1992. u Rijeci. Nakon završene Osnovne škole Matije Vlačića i osnovne Glazbene škole Matko Brajša-Rašan u Labinu, 2006. godine upisuje smjer Opće gimnazije srednje škole Mate Blažina, također u Labinu. U akademskoj godini 2011./2012. upisuje Stomatološki fakultet u Zagrebu na kojem je zadnji semestar odslušala 2017. godine. U sklopu projekta Erasmus plus odrađuje stručnu praksu u Portugalu u trajanju od dva mjeseca. Za vrijeme studija nagrađena je Rektorovom nagradom za rad »Prosudba učinka sredstava za izbjeljivanje na promjenu boje zubi i nastanak postoperativne preosjetljivosti« pod mentorstvom doc. dr. sc. Eve Klarić Sever. Volontira na Zavodu za dječju i preventivnu stomatologiju 2016., a u slobodno vrijeme asistira u privatnoj stomatološkoj ordinaciji.