

Principi skeletnog sidrišta u ortodontskoj terapiji

Ivančić, Ivana

Master's thesis / Diplomski rad

2017

Degree Grantor / Ustanova koja je dodijelila akademski / stručni stupanj: **University of Zagreb, School of Dental Medicine / Sveučilište u Zagrebu, Stomatološki fakultet**

Permanent link / Trajna poveznica: <https://um.nsk.hr/um:nbn:hr:127:844194>

Rights / Prava: [Attribution-NonCommercial 4.0 International](#)/[Imenovanje-Nekomercijalno 4.0 međunarodna](#)

Download date / Datum preuzimanja: **2025-03-29**



Repository / Repozitorij:

[University of Zagreb School of Dental Medicine Repository](#)





SVEUČILIŠTE U ZAGREBU
STOMATOLOŠKI FAKULTET

Ivana Ivančić

PRINCIPI SKELETNOG SIDRIŠTA U ORTODONTSKOJ TERAPIJI

Diplomski rad

Zagreb, 2017.

Rad je ostvaren na Stomatološkom fakultetu Sveučilišta u Zagrebu, Zavod za ortodontiju.

Voditeljica rada: izv. prof. dr. sc. Sandra Anić-Milošević, Zavod za ortodontiju, Stomatološki fakultet Sveučilišta u Zagrebu.

Lektor hrvatskoga jezika: Alen Orlić, mag. educ. philol. croat.

Lektor engleskoga jezika: Melita Kovačev, mag. educ. philol. angl.

Sastav Povjerenstva za obranu diplomskog rada:

1. izv.prof.dr.sc.Sandra Anić-Milošević
2. prof.dr.sc.Marina Lapter Varga
3. prof.dr.sc.Senka Meštrović

Datum obrane rada: 12.07.2017.

Rad sadrži:

34 stranice

17 slika

1 CD

Osim ako nije drukčije navedeno, sve ilustracije (tablice, slike i dr.) u radu izvorni su doprinos autora diplomskog rada. Autor je odgovoran za pribavljanje dopuštenja za korištenje ilustracijama koje nisu njegov izvorni doprinos, kao i za sve eventualne posljedice koje mogu nastati zbog nedopuštenoga preuzimanja ilustracija odnosno propusta u navođenju njihova podrijetla.

ZAHVALA

Zahvaljujem svojoj obitelji koja mi je bila potpora tijekom cijeloga mog obrazovanja i bez koje ne bih bila ovdje gdje jesam. Hvala vam na strpljenju, razumijevanju, potpori i ljubavi.

Hvala mojim prijateljima i kolegama koji su mi studiranje učinili zabavnijim i jednostavnijim.

Također, zahvaljujem svojoj mentorici izv. prof. dr. sc. Sandri Anić-Milošević na ljubaznosti, pomoći te stručnim savjetima prilikom izrade diplomskoga rada.

Principi skeletnog sidrišta u ortodontskoj terapiji

SAŽETAK

Skeletno sidrište napredak je kojim se otklanjaju negativne posljedice ortodontske terapije te se u tu svrhu rabe mini implantati koji su manje invazivni od klasičnih implantata, a postupak je mnogo jeftiniji i jednostavniji. Nakon implantacije moguće je imedijatno opterećenje i uključanje u terapiju. Primjenjuju se u različitim kliničkim situacijama s vrlo visokom stopom uspjeha.

S obzirom na velike prednosti, u budućnosti se očekuje da će postati dio kliničke rutine kako bi pojednostavnili postupak i smanjili ovisnost uspjeha ortodontske terapije o suradnji pacijenta.

Ključne riječi: skeletno sidrište; mini implantati; ortodontska terapija

Principles of skeletal anchoring in orthodontic treatment

SUMMARY

Skeletal anchorage is a progress that eliminates negative side effects of orthodontic treatment and for this purpose mini implants that are less invasive than classical implants are used, the procedure is much cheaper and simpler. Immediate burdening and involvement in the treatment right after insertion is possible. These mini implants are used in various clinical situations with a very high rate of success.

Because of great benefits, they are expected to become part of clinical routine in the near future in order to simplify the procedure and reduce dependence on the success of orthodontic therapy on patient collaboration.

Key words: skeletal anchorage; mini implants; orthodontic therapy

SADRŽAJ

1. UVOD	1
2. SIDRIŠTE	2
2. 1. Vrste sidrišta	2
2. 3. Skeletno sidrište	3
3. PALATINALNI IMPLANTATI	5
3. 1. Karakteristike	5
3. 1. 1. Gradivni materijal	5
3. 1. 2. Izgled i dimenzije	5
3. 2. Indikacije	6
3. 3. Terapijska primjena	6
3. 3. 1. Distalizacija maksilarnih molara	6
3. 3. 2. Retrakcija maksilarnih prednjih zubi	7
3. 3. 3. Forsirano cijepanje nepčane suture i ekspanzija gornjega zubnog luka	8
3. 3. 4. Izvlačenje impaktiranih i poravnanje distopičnih zubi	10
3. 3. 5. Zatvaranje maksilarnoga prostora	12
3. 5. Prednosti palantinalnih implantata	12
3. 6. Stabilnost	12
3. 7. Uspješnost	12
4. MENTALNE PLOČE	14
4. 1. Karakteristike	14
4. 2. Indikacije	14
4. 3. Terapijska primjena – klasa III	15
4. 5. Prednosti	16
4. 6. Uspješnost	16
5. KIRURŠKI ZAHVAT	18
5. 1. Kontraindikacije	18

5. 2. Pretkirurška priprema	18
5. 3. Kirurški postupak	19
5. 3. 1. Palatinalni implantati.....	19
5. 3. 2. Mentalne ploče.....	20
5. 4. Postkirurški protokol i uklanjanje implantata	21
5. 5. Komplikacije zahvata	21
6. RASPRAVA.....	22
7. LITERATURA	24
8. ŽIVOTOPIS	26

POPIS KRATICA:

RPE rapid palatal expansion

CBCT cone beam computed tomography

1. UVOD

Cilj je svake ortodontske terapije postići željeni pomak uz najmanje moguće negativne posljedice što je omogućeno kontrolom sidrišta (1). Prema III. Newtonovu zakonu, pri djelovanju sile u jednom smjeru javlja se protusila istoga iznosa, ali suprotnoga smjera pri čemu može doći do pomaka sidrišne jedinice. Napretkom materijala i ortodontskih tehnika omogućena je kontrola i sprječavanje neželjenih pomaka. Također, moguće je iskoristiti zakon akcije i reakcije kako bi rezultati bili predvidljivi i uspješniji.

Korištenjem implantata kao sidrišnih jedinica mogu se spriječiti nepoželjni pomaci (naginjanje, rotacija, gubitak prostora, gubitak sidrišta) jer, čak pri korištenju fiksnih naprava, određene skupine zubi izdvojene su ili iskorištene za sidrište nasuprot drugih. Do sada je poznato da bez obzira na iskustvo i znanje nije moguće u potpunosti kontrolirati i prevenirati nepoželjne posljedice. Stoga je sve više u uporabi skeletno sidrenje jer pokazuje najmanje posljedica u smislu neželjenih pomaka.

Svi oblici skeletnoga sidrenja uključuju neki tip implantata. Implantat u široj definiciji strano je tijelo ugrađeno u ljudski organizam trajno ili privremeno. U početku su se u ortodontske svrhe rabili standardni implantati, međutim oni imaju mnogo nedostataka. Potrebno je vrijeme osteointegracije (od četiri do šest mjeseci) prije nego što ih možemo opteretiti. Zbog velike dimenzije često im smetaju anatomske strukture (sinusi, živci, zametci trajnih zubi). Mogu se aplicirati jedino u retromolarno područje, područje palatinalne suture i pterigoida. Postupak je invazivan, kompliciran, skup, neugodan te kontraindiciran za mlađe od 18 godina. Mini implantati privremene su sidrišne naprave koje se jednostavno uklanjaju nakon što su odradile svoju ulogu u ortodontskoj terapiji i kao takvi jedna su od najznačajnijih promjena u kliničkoj praksi. Prednosti su da ne iziskuju osteointegraciju, zbog čega se mogu imedijatno opteretiti, manje su invazivni jer nije potreban kirurški zahvat s odizanjem režnja, jednostavni su za implantaciju i eksplantaciju, jeftiniji su od klasičnih dentalnih implantata, mogu se rabiti i u djece kod koje često imamo problem sa suradnjom te, u konačnici, znatno poboljšavaju rezultat ortodontske terapije. U budućnosti se očekuje da će postati dio kliničke rutine kako bi pojednostavnili postupak i smanjili ovisnost uspjeha ortodontske terapije o suradnji pacijenta. Wehrbein i Glatzmaier prvi su predstavili skeletno sidrište u obliku palatinalnih implantata u ortodontskoj (2, 3).

1. SIDRIŠTE

Sidrište je otpor neželjenom pomaku zuba, a njegovo je očuvanje jedan od najvažnijih elemenata uspješne ortodontske terapije (4, 5).

2. 1. Vrste sidrišta

Postoje različiti oblici sidrišta i svaki od njih ima svoja ograničenja. S obzirom na primjenu sile, sidrište možemo podijeliti na jednostavno, stacionarno i recipročno. Jednostavno sidrište iskorištavanje je većega broja zubi za pomak manjega broja zubi u istom zubnom luku. Stacionarno sidrište podrazumijeva translatorni pomak zuba koje se odupire sidrištu, dok je recipročno pomak dvaju zuba jedan prema drugome ili u suprotnim smjerovima pri čemu se radi o zubima slične vrijednosti (primjer zatvaranja diasteme mediane) (4, 6).

Tipovi sidrišta s obzirom na položaj:

1. Intraoralno
 - intermaksilarno
 - intramaksilarno
 - muskularno
 - skeletno
2. Ekstraoralno

Kao intraoralno sidrište mogu poslužiti zubi iste čeljusti, zubi suprotne čeljusti, mišići i kortikalne kosti. Snaga sidrišta ovisi o broju zubi, broju i veličini korjenova te površini korjenova. Najbolji su izbor zubi koji imaju dugačke korjenove trokutastoga presjeka ili, ako je to moguće, ankilozirani zubi čiji je ortodontski pomak gotovo nemoguć. Mišići uzrokuju razmicanje i lepezasto širenje zuba. Najčešći je oblik sidrenja dentalno sidrenje. Primjeri u kojima se rabi dentalno sidrenje jesu: zatvaranje diasteme mediane rabeći recipročno sidrište (susjedni zubi), retruzija prednjih zubi sa sidrištem na stražnjih zubima i transverzalno širenje gornjega zubnog luka. Terapija intermaksilarnim gubicama kod klase II i III primjer je sidrišta koje se nalazi u suprotnoj čeljusti, dok je primjer muskularnoga sidrišta naprava lip bumper (1, 2, 6).

Ekstraoralno sidrište mogu biti brada, čelo i vrat. Primjeri su headgear i Delaireova maska.

Neke od tih naprava (gumice klase II, III, lip bumper, ekstraoralne naprave) zahtijevaju najmanje 12 sati nošenja što znači maksimalnu suradnju pacijenta koju je u većini slučajeva nemoguće ostvariti. Zato se danas prednost daje mini implantatima koji su nevidljivi i jednostavni za uporabu i neovisni o pacijentovoj suradnji (1, 4, 6).

Tipovi prema broju sidrišnih jedinica:

1. pojedinačno
2. složeno
3. pojačano.

Tipovi prema gubitku sidrišta:

1. maksimalno – vrlo malo ili nimalo sidrišta bit će izgubljeno
2. umjereno – recipročni pomak zuba aktivnoga i sidrišnoga segmenta
3. minimalno – klizajuće sidrište kod kojega je poželjan pomak (6, 7).

2. 3. Skeletno sidrište

Skeletno sidrište sidrenje je koje je poduprto koštanim tkivima i najsličnije je ankiloziranom zubu i na taj je način onemogućeno pomicanje sidrišta (III. Newtonov zakon – sila akcije i reakcije). Njegova je uporaba porasla zadnjih godina najviše zbog problema gubitka sidrišnih jedinica ili zbog nedostatka istih (problem odraslih pacijenata u ortodontskoj terapiji), ali i zbog svojih prednosti. Prednosti su jednostavnost korištenja, rigidan sustav, učinkovitost neovisna o pacijentovoj suradnji i veće mogućnosti u ortodontskoj terapiji (intruzija, ekstruzija, kontrola vertikalne i horizontalne dimenzije, asimetrični pomak zubi te istovremeni pomak u sve tri dimenzije). Naravno, i takvi sustavi imaju svoje nedostatke i ograničenja. Možemo ih podijeliti na biomehanička i biološka. Najčešći je pomak koji se želi postići translacija, pri čemu sila mora prolaziti kroz centar otpora, a ako to nije moguće, doći će do neželjne rotacije i naginjanja. To je najčešće posljedica ograničene mogućnosti postavljanja mini implantata u željeno područje. Također, nije potreban period osteointegracije čime nije osigurana snažna veza implantata i kosti i sila koja se primjenjuje iz tog je razloga katkad nedovoljna za adekvatan pomak (povećanje broja mini implantata u takvom je slučaju nužna).

Postoje dvije vrste skeletnog sidrišta:

1. direktno
2. indirektno.

Povezivanje zuba i mini implantata aktivnim povezujućim napravama (opruge, elastični lanci, okrugle žice) direktno je sidrište, a kod indirektnoga između zuba i mini implantata nalaze se potporne strukture (četvrtasta ili pravokutna žica). Kod direktnoga je jednostavnija aktivacija te bolja učinkovitost i manje opterećenje nego kod indirektnoga gdje je otežana kontrola u svim trima dimenzijama (1).

3. PALATINALNI IMPLANTATI

3. 1. Karakteristike

3. 1. 1. Gradivni materijal

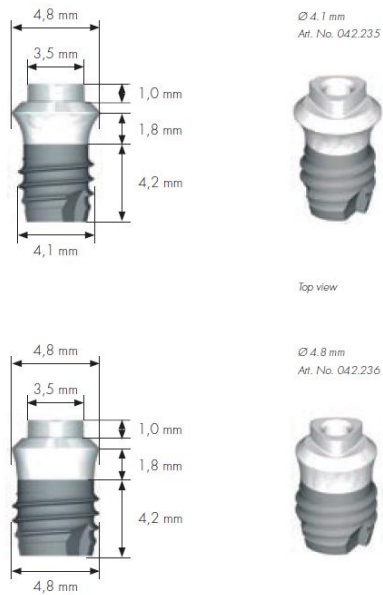
S obzirom na to da se radi o stranom tijelu koje se ugrađuje u ljudsko tijelo, glavna obilježja moraju biti biokompatibilnost i netoksičnost. Prvi mini implantati koji su se koristili bili su građeni od kobalt-krom legura. Nažalost, pokazali su se lošim zbog koštane reakcije i odbacivanja implantata. Kasnije je bilo pokušaja izrade od nehrđajućega čelika koji je biokompatibilan i elastičniji od titana, ali osteointegracija nije bila zadovoljavajuća te je umjesto epitela stvarano vezivno tkivo i veza kao takva ne bi bila zadovoljavajuća pod opterećenjem ortodontskim silama. Materijal izbora danas je titan i njegove legure. Dobra biokompatibilnost, otpornost na koroziju i stres čine ga najprikladnijim materijalom (2, 8).

3. 1. 2. Izgled i dimenzije

Mini implantati sastoje se od glave, vrata (transgingivalni dio) i tijela s navojima. Tijekom cijeljenja (ako se neće imedijatno opteretiti) stavlja se “healing cap” koji se uklanja prilikom postavljanja suprastrukture. Suprastruktura ima heksagonski presjek čime retinira u implantat i preko toga se veže za ortodontski aparat. Nekoć je imala okrugli presjek, ali zbog smanjene retencije sada je u upotrebi samo heksagonski oblik (8).

Glava mini implantata bira se ovisno o vrsti terapije. S obzirom na to da se na glavu vežu gumice, žice, opruge i druge pomoćne naprave, glave mini implantata prema obliku možemo podijeliti na vijak s kukom, vijak s okruglom glavom, vijak s rupom u glavi, vijak s jednim utorom i vijak s križnim utorom (2).

Postoje različite dimenzije mini implantata s obzirom na mjesto insercije i histološke osobitosti. Također, treba obratiti pozornost na okolne anatomske strukture koje se mogu potencijalno oštetiti tijekom insercije (Slika 1.).



Slika 1. Dimenzije palatinalnih implantata Straumann®. Preuzeto: (8)

3. 2. Indikacije

Implantiran je u nepce za vrijeme trajanja terapije i nakon toga uklanja se. Prikladan je za djecu stariju od 12 godina i odrasle. Ortodonske su sile kontrolirane i predvidljive tijekom terapije.

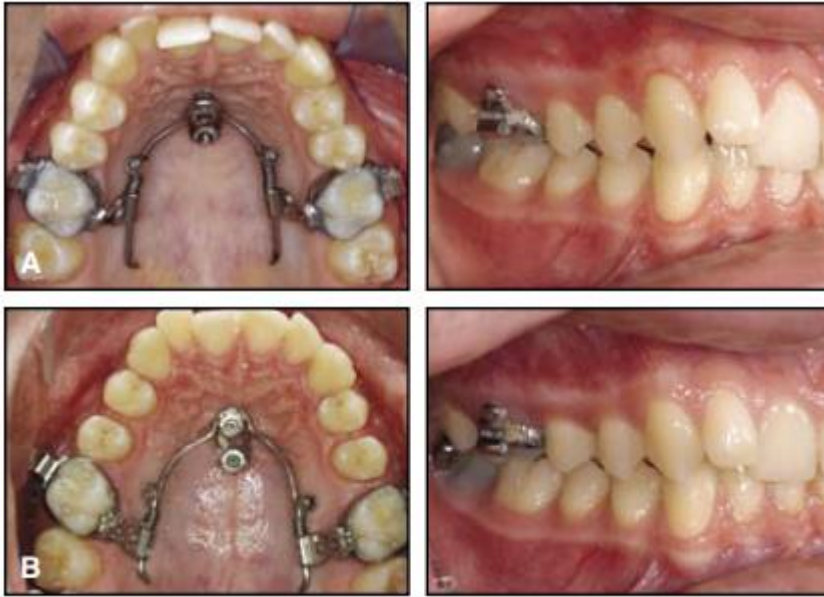
- mogućnost cijeljenja
- dobra oralna higijena
- dovoljna količna kosti
- završen rast u suturama
- dobro opće stanje (8).

3. 3. Terapijska primjena

3. 3. 1. Distalizacija maksilarnih molara

Postupak distalizacije zubi primjenjuje se u terapiji klase II (Slika 2.) te u terapiji zbijenosti kod koje se želi dobiti potreban prostor i izbjeći pritom vađenje premolara.

Terapijski postupak provodi se postavljanjem implantata u područje suture palatine medijane i pritom može djelovati kao direktno ili indirektno sidrište.

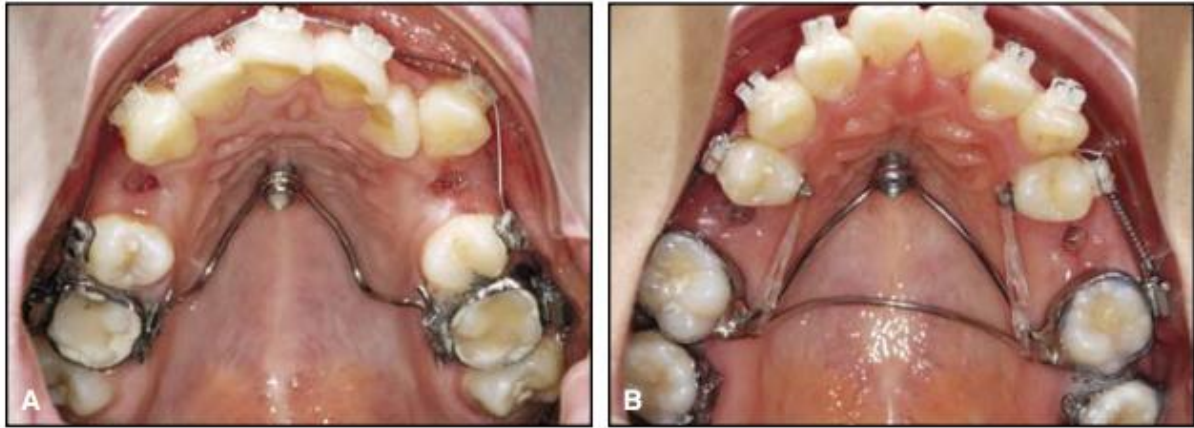


Slika 2. Prikaz početnog stanja prilikom postave ortodontskog aparata, direktno sidrište kod kojega su zubi i implantat povezani elastičnim oprugama (A); stanje nakon 7 mjeseci (klasa I) (B). Preuzeto s dopuštenjem autora: prof.dr.sc.Benedicta Wilmesa: (9)

Indirektno sidrište može biti uporabljeno prilikom distalizacije maksilarnih molara podupiranjem premolara, ali zbog naginjanja implantata i deformacije žice dolazi do mezijalizacije premolara i gubitka sidrišta. Stoga se nakon završetka distalizacije molara moraju distalizirati premolari i prednji zubi. Bolje je odabrati direktno sidrište prikom čega se postavlja potisna opruga između implantata i zuba (9).

3. 3. 2. Retrakcija maksilarnih prednjih zubi

Retrakcija prednjih zubi koristi se kod terapije klase II/1 i zbijenosti uz obostranu ekstrakciju premolara čime se postiže potreban dobitak prostora. Prilikom retrakcije poželjan je *bodily* pomak, međutim teško ga je ostvariti. Ponekad je nemoguće postaviti implantat na željeno mjesto te zbog toga sila neće prolaziti kroz centar otpora pa se pomak dobiva kombinacijom uspravljanja i naginjanja zuba (Slika 3.).



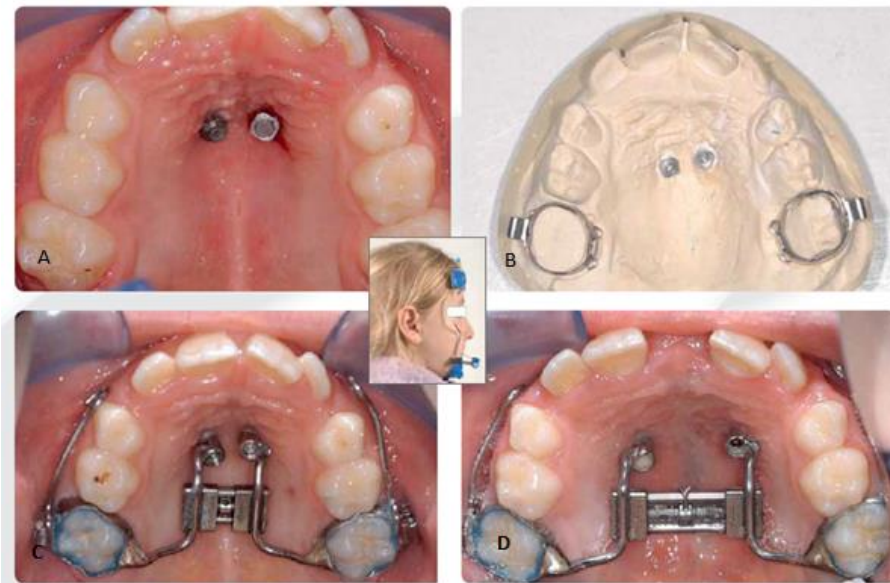
Slika 3. Skeletno sidrište maksilarnih molara za retrakciju prednjih maksilarnih zuba nakon ekstrakcije (A,B); transpalatinalni luk sprečava ekspanziju gornjega zubnog luka pri retrakciji (B). Preuzeto s dopuštenjem autora: prof.dr.sc.Benedicta Wilmesa: (9)

Moguće je povezati prednje zube elastičnom oprugom za palatinalni implantat te mijenjanjem sila kroz vrijeme postići pomak (1, 9).

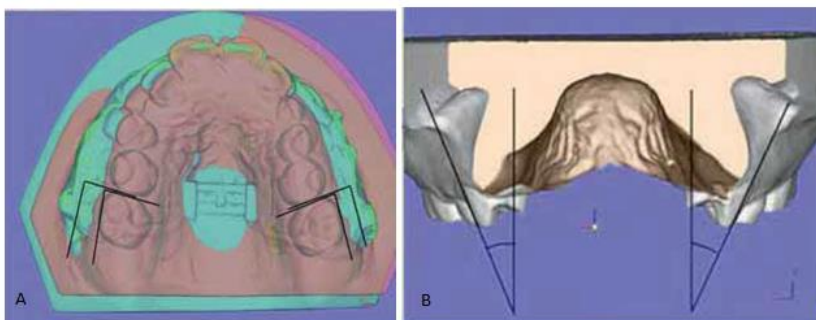
3. 3. 3. Forsirano cijepanje nepčane suture i ekspanzija gornjega zubnog luka

Prilikom klasičnoga terapijskog postupka forsiranoga širenja nepca (engl. RPE – rapid palatal expansion) rabi se Hyrax naprava koja sidri preko prstenova na prvim premolarima i prvim trajnim molarima obostrano. Pri tome dolazi do cijepanja suture medijane i širenja nepca metodom distrakcijske osteogeneze. Okretanjem vijka kidaju se veze unutar palatinalne suture i nepce se širi, što smatramo skeletnim učinkom vijka, ali pri tome postoji i dentoalveolarni učinak – bukalno naginjanje. Konačan rezultat dobivene širine zubnog luka ostvaren je 50 % na račun skeletnoga pomaka, a 50 % na račun dentoalveolarnoga pomaka.

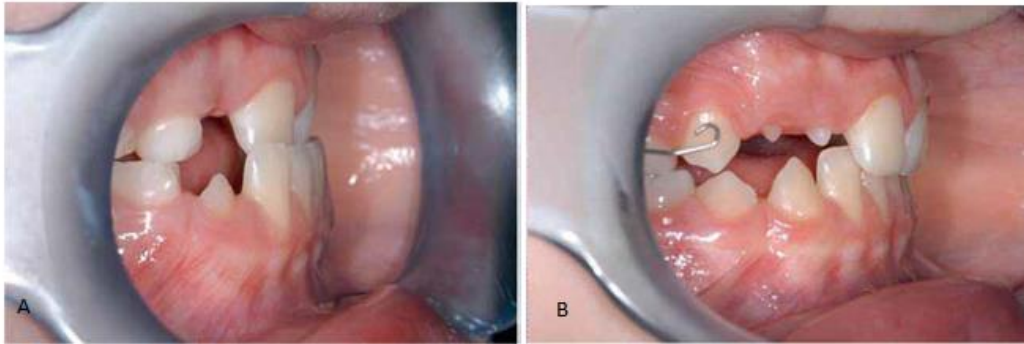
Prednje dentalno sidrište često je neadekvatno za forsirano širenje nepca zbog nedostatka mliječnih zubi ili zbog premolara s nezavršenim rastom i razvojem korijena. Ako su premolari tek iznikli, veće sile mogle bi dovesti do oštećenja korijena. U takvim slučajevima koristi se skeletno sidrenje na nepcu s modificiranom Hyrax napravom (BENEFIT® – System) (Slika 4.). Za postizanje dovoljnoga iznosa sila, poznavajući svojstva mini implantata, poželjno je upotrijebiti po jedan sa svake strane suture. Time se postiže izbjegavanje prijenosa sile na zube i samim time smanjenje dentoalveolarnoga učinka naprave (Slika 5.). Skeletno sidrenje modificirane Hyrax naprave minimalizira mezijalni pomak maksilarnih zubi, pogotovo kada se istovremeno planira maksilarna protrakcija s obraznom maskom (Slika 6.) (5, 9, 10, 11).



Slika 4. Postavljena dva implantata na kojima će se sidriti modificirana Hyrax naprava u ustima (A) i na modelu (B), RPE s modificiranom hyrax napravom (BENEFIT® – System) koristeći sidrište u prednjem dijelu nepca s dva implantata, obostrane žice dodane su za istovremeno obostrano širenje zubnog luka, početna situacija (C); nakon završetka terapije (D). Preuzeto s dopuštenjem autora: prof.dr.sc.Benedicta Wilmesa: (12)



Slika 5. Prikaz na sadrenom modelu – smanjena mezijalizacija (A), i smanjeni tipping kod terapije kombinacijom modificirane Hyrax naprave i obrazne maske. Preuzeto s dopuštenjem autora: prof.dr.sc.Benedicta Wilmesa: (12)

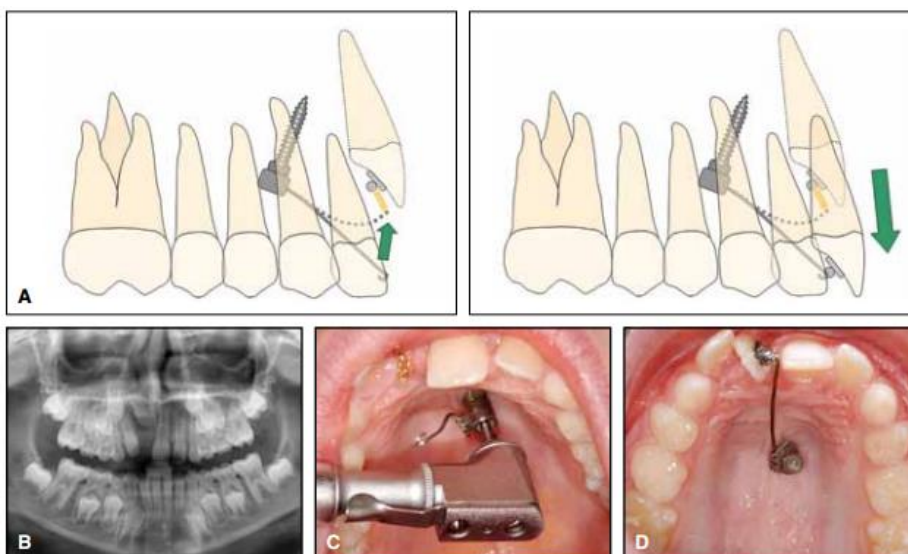


Slika 6. Terapija maksilarnoga retrognatizma modificiranom Hyrax napravom (BENEfit® - System) sidrenom na implantatima i obraznom maskom. Situacija prije početka terapije (A) i nakon terapije (B). Preuzeto s dopuštenjem autora: prof.dr.sc.Benedicta Wilmesa: (12)

3. 3. 4. Izvlačenje impaktiranih i poravnanje distopičnih zubi

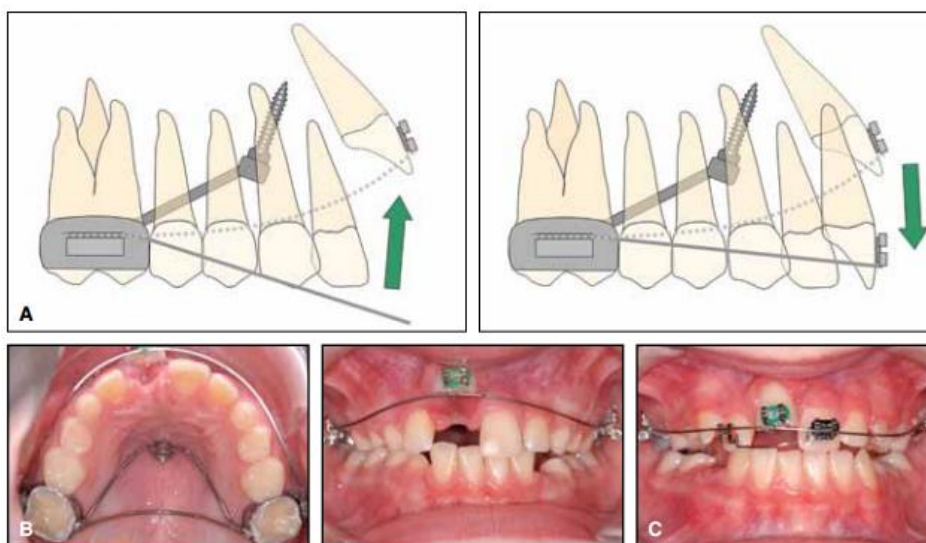
Terapija impaktiranih zubi uključuje tri faze: kirurško prikazivanje, erupciju impaktiranoga zuba primjenom sila i trodimenzionalno ortodonsko poravnavanje. Sile koje se trebaju upotrijebiti za izvlačenje mogu imati za posljedicu intruziju susjednih zuba i snižavanje okluzalne ravnine. Stabilno sidrište iznimno je važno kako bi se minimalizirale ili prevenirale takve posljedice. Primjenom mini implantata postiže se maksimalno sidrište. Ovisno o lokaciji zuba i težini slučaja mogu se primijeniti različiti tipovi mini implantata i mehanizama.

Sidrište može biti direktno ili indirektno. Kod direktnoga se kombiniraju dva implantata kako bi se lakše postigla sila potrebna za izvlačenje. Nakon kirurškoga prikazivanja glava implantata veže se preko elastične žice za bravicu impaktiranoga zuba (Slika 7.).



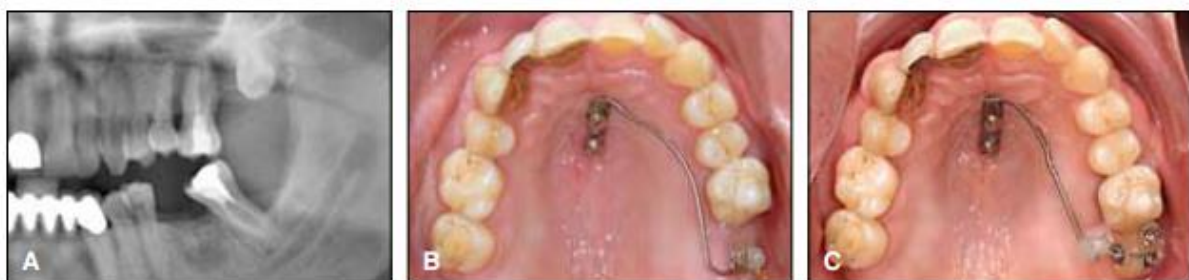Slika 7. Prikaz izvlačenja impaktiranoga središnjeg sjekutića s jednim implantatom kao sidrištem, povezivanje glave implantata i bravice zuba (A); ortopan pacijenta s impaktiranim središnjim sjekutićem (B); prikaz prije početka terapije (C); situacija nakon 8 mjeseci (D). Preuzeto s dopuštenjem autora: prof.dr.sc.Benedicta Wilmesa: (13)

S obzirom na to da prilikom ekstruzije prednjih zubi može doći do mezijalnoga tipinga i intruzije molara poželjno je, ako je to moguće, upotrijebiti skeletalno sidrište u kombinaciji s transpalatinalnim lukom od čelika koji povezuje molare čime se prevenira bukalni ili palatinalni tiping dovodeći do potpune imobilizacije tih zubi (Slika 8.). To je indirektan način sidrenja.



Slika 8. Indirektno sidrište na molarima. Povezivanje implantata preko čeličnih žica s utorima na molarima koji su povezani transpalatinalnim čeličnim lukom (A); prikaz pacijenta s visoko bukalno postavljenim središnjim sjekutićem na početku terapije (B); situacija nakon 9 mjeseci (C). Preuzeto s dopuštenjem autora: prof.dr.sc.Benedicta Wilmesa: (13)

Isti princip direktnoga sidrišta može se primijeniti za izvlačenje impaktiranih trećih molara kod odraslih osoba što je rjeđa situacija (Slika 9.) (13).



Slika 9. Izvlačenje impaktiranog trećeg molara. Preuzeto s dopuštenjem autora: prof.dr.sc.Benedicta Wilmesa: (13)

3. 3. 5. Zatvaranje maksilarnoga prostora

Hipodoncija lateralnih maksilarnih sjekutića zahtijeva obostrano zatvaranje, a moguće je pomoću skeletnoga sidrenja na nepcu. Mini implantat povezuje se s bravicama na palatinalnoj strani središnjih sjekutića. Najvažnije je postići adekvatni overjet. U slučaju jednostrane hipodoncije poželjno je rabiti direktno sidrište kako ne bi došlo do gubitka sredine (9).

3. 5. Prednosti palatinalnih implantata

Palatinalni implantati pripadaju mini implantatima zbog čega ne zahtijevaju oseointegraciju i mogu se imedijatno opteretiti, manje su invazivni jer nije potreban kirurški zahvat s odizanjem režnja (ortodonti ih sami mogu postaviti bez pomoći oralnih kirurga), jednostavni su za implantaciju i eksplantaciju, jeftiniji su od klasičnih dentalnih implantata, mogu se rabiti i u djece, kod koje često imamo problem sa suradnjom te, u konačnici, znantno poboljšavaju rezultat ortodontske terapije (2,3).

3. 6. Stabilnost

Retencija i funkcionalni kapacitet mini implantata ovisi o kontaktnoj površini između implantata i kosti. Neposredno nakon insercije primarna stabilnost čisto je mehanička, postignuta kombinacijom prodiranja navoja u kost i kompresije na kost. Ta stabilnost ovisi o vrsti materijala, dizajnu implantata i načinu insercije. Ako nije zadovoljavajuća, doći će do rasklimavanja i gubitka implantata. Nakon implantacije dolazi do cijeljenja (ugrušak) i povećanja gustoće kosti oko implantata što se naziva sekundarna stabilnost implantata. Sljedećih 4–6 tjedana kost se remodelira zbog čega pada vrijednost primarne stabilnosti. Sekundarna stabilnost raste u 2. i 3. tjednu. Tijekom faze cijeljenja i funkcionalnoga perioda utjecaj ortodontskih sila na proces remodelacije također se treba uzeti u obzir. Danas pojam osteointegracije nije samo definicija procesa koštane fiksacije stranoga tijela s kosti već je i pokazatelj uspješnosti implantacije. Kliničko iskustvo pokazalo je da mini implantati pokazuju visok stupanj uspješnosti i pritom su jednostavni za uklanjanje (2).

3. 7. Uspješnost

Kliničko je iskustvo pokazalo da mini implantati pokazuju visok stupanj uspješnosti i pritom su jednostavni za uklanjanje. Primjena Straumann Orthosystem palatinalnih implantata u petogodišnjem istraživanju na 14 odraslih osoba (2 muškarca, 12 žena) u terapiji klase II dovela je do rezultata 13/14 uspješno osteointegriranih. Kod jednoga nije došlo do

osteointegracije zbog iznimno loše oralne higijene. Implantati su bili opterećeni nakon perioda osteointegracije. To je dovelo do zaključka da se trebaju koristiti u ortodonske svrhe kada je potrebno apsolutno sidrište (14).

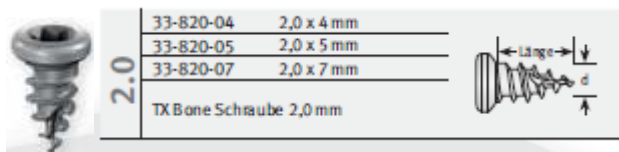
Drugo istraživanje obuhvaćalo je 33 pacijenta. Kod adolescenata (n=24) postavljeni su u područje suture palatine mediane, a kod odraslih (n=9) postavljeni su u paramedijano područje. Mini implantati upotrebljeni su za potporu transpalatinalnom luku ili kao modifikacija Hyrax naprave za RPE. Implantat je smatran uspješnim ako ga se moglo koristiti u planirane ortodonske svrhe. Tri su implantata odbijena u periodu osteointegracije, ali od ostalih implantata, koji su uspješno osteointegrirani, tijekom ortodonske terapije nije došlo do njihova gubitka. Uspješnost je bila 91 %. Nije bilo statistički značajnih korelacija između uspjeha i spola, dobi, primarne stabilnosti, mjesta insercije, dubine insercije i veličine mini implantata. To istraživanje također je dovelo do zaključka da se mogu koristiti kao apsolutno sidrište (direktno i indirektno) (15).

4. MENTALNE PLOČE (MENTOPLATE – BENEFIT® System)

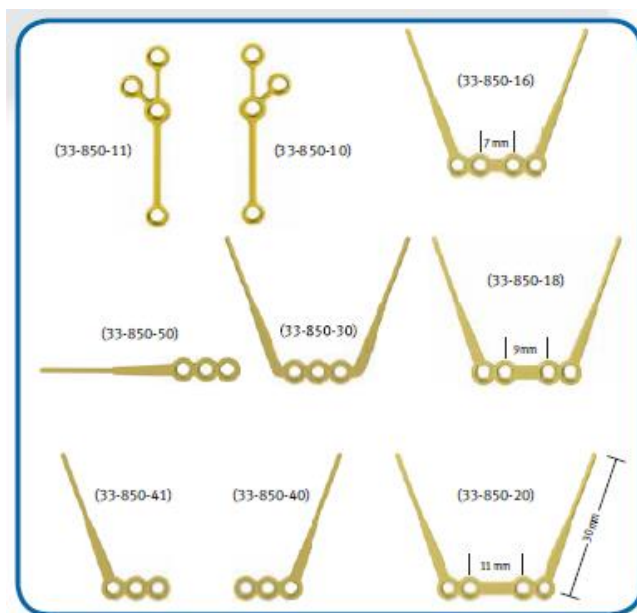
4. 1. Karakteristike

Mentalne ploče rješenje su za poboljšanu stabilnost sa specifičnim skeletnim sidrenjem za intraoralnu fiksaciju u maksili i mandibuli.

Izrađuju se od titana i titanskih legura čime se osigurava biokompatibilnost, netoksičnost i čvrstoća. Titanske se pločice pomoću *self-drilling* vijaka različitih dimenzija fiksiraju za kost (Slika 10.). Postoje različiti oblici i dimenzije ovisno o potrebi (Slika 11.) (16).



Slika 10. *Self-drilling* vijak. Preuzeto s dopuštenjem autora: prof.dr.sc.Benedicta Wilmesa: (16)



Slika 11. Različiti oblici mentalnih ploča. Preuzeto s dopuštenjem autora: prof.dr.sc.Benedicta Wilmesa: (16)

4. 2. Indikacije

Indikacije jesu:

- intruzija i ekstruzija zuba
- distalizacija i mezijalizacija

- zatvaranje prostora (12).

4. 3. Terapijska primjena – klasa III

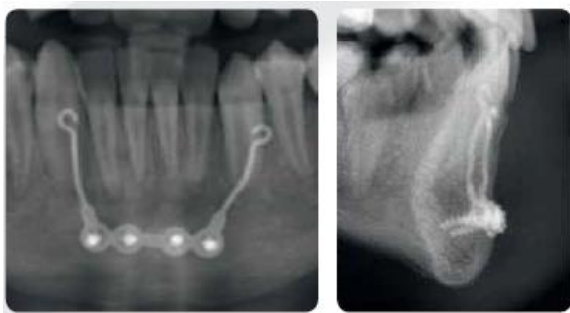Anomalije klase III relativno su rijetke i često su udružene s genetskim faktorima. U podlozi mogu biti: maksilarni retrognatizam, mandibularna progenija ili kombinacija. Mlađi pacijenti s klasom III i maksilarnim retrognatizmom primarno su se liječili obraznom maskom, ali zbog sila koje su bile aplicirane na zube nije bilo moguće izbjeći mezijalnu migraciju denticije što je rezultiralo zbijenošću u prednjem segmentu te je skeletalni efekt bio manji od očekivanoga.

Mentalne ploče u takvim situacijama privremeno su skeletno sidrište kako bi se izbjegle nepoželjne posljedice obrazne maske. Ako se radi o maksilarnom deficitu poželjno je kombinirati s modificiranom Hyrax napravom za RPE.

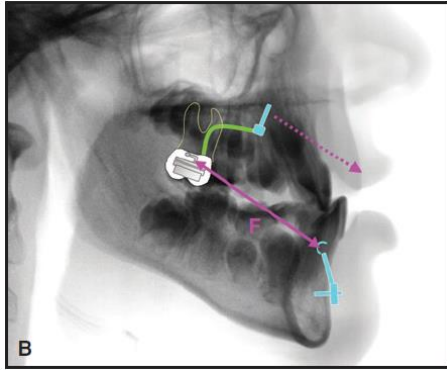
Kod progenije postavljaju se dvije ploče u prednjem dijelu mandibule i dvije u stražnjem dijelu maksile te se kombiniraju s gubicama klase III, otklanjajući pritom potrebu za ekstraoralnim napravama (obrazna maska) (Slika 12). Ploče se postavljaju nakon erupcije očnjaka iako je moguće i kod mlađih pacijenata ako se ploče postave subapikalno kod donjih sjekutića.

Za forsirano širenje nepca rabi se modificirana Hyrax naprava s dva implantata u prednjem dijelu nepca (skeletno sidrište), svaki s jedne strane suture (paramedijano) i prstenovi na prvim gornjim molarima (dentalno sidrište) međusobno povezani transpalatinalnim lukom. Na taj se način prevenira mezijalna migracija i *tipping* te omogućuje obostrana maksilarna ekspanzija (Slika 13.).

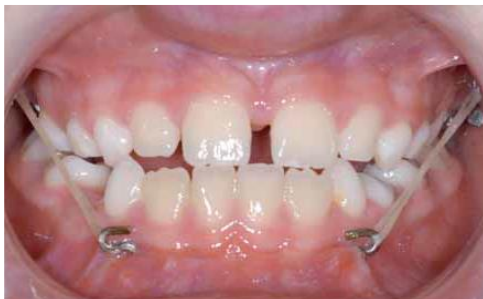S mentalnim pločama u mandibuli, modificiranim Hyraxom u maksili, sile su aplicirane samo na koštane strukture (Slika 14.) (20).



Slika 12. Mentoplate – BENEFIT® System u mandibuli. Preuzeto s dopuštenjem autora: prof.dr.sc.Benedicta Wilmesa: (12)



Slika 13. Biomehanika kombinacije Mentoplate – BENEfit® System i modificirane Hyrax naprave te gumica klase III kod terapije klase III. Preuzeto s dopuštenjem autora: prof.dr.sc.Benedicta Wilmesa: (16)



Slika 14. Kombinacija Mentoplate – BENEfit® System u mandibuli i modificirane Hyrax naprave u maksili kod terapije klase III (maksilarni retrognatizam). Preuzeto s dopuštenjem autora: prof.dr.sc.Benedicta Wilmesa: (12)

4. 5. Prednosti

Prednosti jesu:

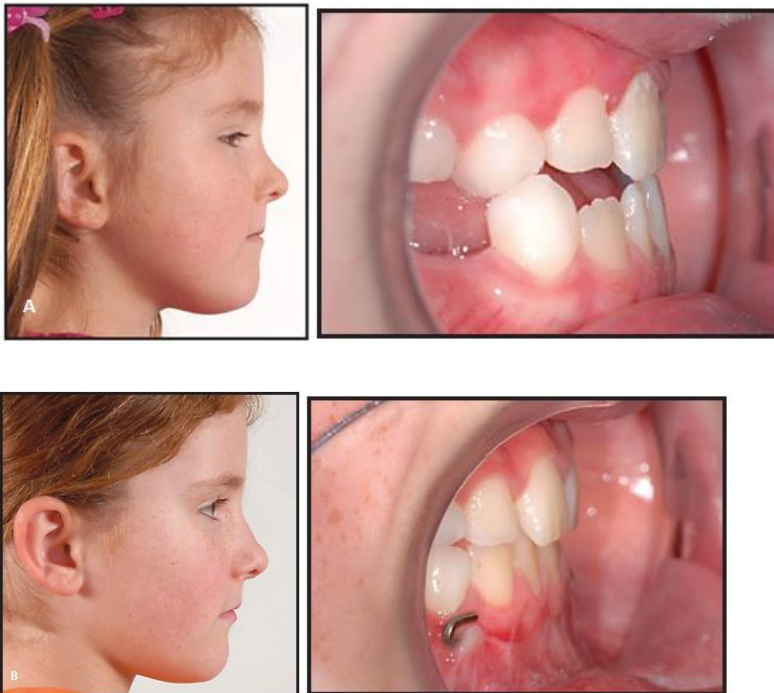
- maksimalna retencija i stabilnost
- sile su izravno primijenjene na koštane strukture
- jednostavna fiksacija pomoću *self-drilling* implantata
- smanjen rizik oštećenja korijena
- precizna kontrola pomaka (trodimenzionalna)
- eliminacija obrazne maske (11, 12, 16).

4. 6. Uspješnost

Kliničko je iskustvo pokazalo da mentalne ploče, pogotovo u kombinaciji s modificiranom Hyrax napravom (BENEfit® – System), pokazuju visok stupanj uspješnosti u terapiji klase III. Prilikom takve primjene, kod 7 pacijenata, nijedan od 14 mini implantata nije bio

odbačen. Implantati su postavljeni u prednji dio nepca gdje je kost kvalitetnija i sluznica pruža bolju stabilnost. Moguće je upotrijebiti kod pacijenata kod kojih nije moguće ostvariti dentalno sidrenje ili kada još nisu nikli očnjaci. Također, nijedna od 7 mentalnih ploča nije bila odbačena iako je bilo manjih problema u vidu blažih upala na mjestu prolaska produžetaka kroz meka tkiva (16).

S obzirom na kliničko iskustvo kod postave implanata u stražnjim regijama donje čeljusti, mentalne ploče bolje su za skeletno sidrenje zbog većeg postotka uspješnosti (Slika 15.) (16).



Slika 15. Klasa III na početku terapije (A); situacija nakon 9 mjeseci (B) Preuzeto s dopuštenjem autora: prof.dr.sc.Benedicta Wilmesa: (16)

5. KIRURŠKI ZAHVAT

5. 1. Kontraindikacije

Moguće kontraindikacije jesu:

- sistemske bolesti (dijabetes, imunodeficijentna stanja, poremećaji krvarenja, hormonski poremećaji, psihoze, epilepsija, koštane bolesti – osteoporoza, osteopenija)
- terapija bisfosfonatima, steroidima, antikoagulantima, antiepilepticima
- umjetni srčani zalisci
- nedovoljno kosti
- alergija na materijale
- loša oralna higijena, xerostomia
- pušenje
- nekooperabilan pacijent (8, 17).

5. 2. Pretkirurška priprema

Odabir položaja implantata zahtijeva klinički pregled i anamnezu, detaljnu analizu ortopantomograma, CBCT-a (Cone beam computed tomography), kefalometrijsku analizu, analizu sadrenih modela i fotografija (intraoralne i ekstraoralne). Važno je uzeti detaljnu općemedicinsku i stomatološku anamnezu. Pacijenti koji imaju teže sistemske bolesti ili su na terapiji lijekovima koji ometaju kirurški zahvat ili cijeljenje nisu kandidati za taj tip terapije te se kod njih trebaju razmotriti druge opcije. Prilikom analize rtg slika važno je obratiti pozornost na susjedne strukture (n. palatinus major, a. palatina, n. incisivus, maksilarni sinus, nosna šupljina, n. mentalis, n. alveolaris inferior, korjenovi zuba). Također se gleda gustoća kosti toga područja i debljina kortikalisa što je omogućeno primjenom CBCT-a.

Za pomoć pri odabiru mjesta implantacije palatinalnih implantata možemo rabiti radioopaktne orijentacijske kolčiće koji sadrže dvije metalne cjevčice i jednakih su dimenzija kao i implantat (engl. *Radiographic stent*) koji se apliciraju kroz sluznicu na mjesto gdje je planirano staviti implantat te se napravi radiološka snimka. Jednom kad je odlučeno mjesto insercije, važno je provjeriti parodontnom sondom dubinu i uvjeriti se da nije došlo do stvaranja oronazalne komunikacije (2, 8, 18).

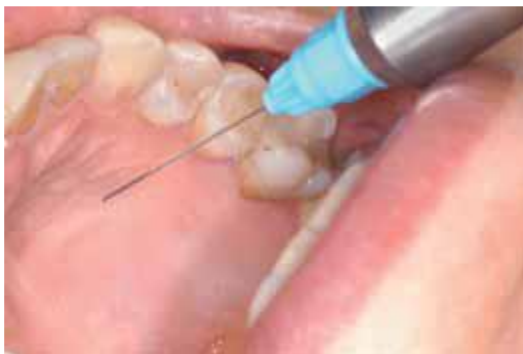Odabir mjesta insercije mentalnih ploča u mandibuli određuje dob pacijenta, tj. završetak razvoja korijena trajnog očnjaka te, ako nije završen razvoj, postavljaju se subapikalno kod donjih sjekutića. U maksili nema dobnoga ograničenja (16).

Jedan sat prije zahvata svi pacijenti trebaju popiti antibiotsku profilaksu (2-3 g amoksicilina ili 600 mg klindamicina kod alergičnih na penicilin) i isprati usta 0,2 % otopinom klorheksidina. Operativni zahvat obavlja se pod lokalnom anestezijom rabeći aseptične uvjete rada (2, 8, 18).

5. 3. Kirurški postupak

5. 3. 1. Palatinalni implantati

Kirurški postupak započinje infiltracijskom lokalnom anestezijom jer, za razliku od implantata koji se postavljaju u vestibulum, nije dostatna samo topikalna anestezija (Slika 16).



Slika 16. Lokalna anestezija: dva uboda paramedijano u području gdje će se postaviti implantat. Preuzeto s dopuštenjem autora: prof.dr.sc.Benedicta Wilmesa: (12)

Paramedijana regija smatra se prikladnim mjestom za inserciju implantata jer se na taj način izbjegavaju vezivna tkiva palatinalnesuture. Iako je pomoću CBCT-a i kefalometrijske analize te radioopaknih kolčića odabrano mjesto insercije, preporuča se još jednom provjeriti dubina sluznice parodontnom sondom. Zatim se uklanja palatinalna mukoza, moguće s nožem (*punchem*) ili ekscizija sluznice skalpelom. Time je osigurana dobra vidljivost kosti i omogućeno cijeljenje gingive oko implantata. Taj tijesan dodir i priljublivanje gingive uz implantat sprečava prodor mikroorganizama i razvoj upale.

Nakon prikazivanja kosti, ako se radi o *self-tapping mini* implantatu, potrebno je preparirati ležište, a ako se radi o *self-drilling mini* implantatu, taj se korak preskače. Problem je kod *self-drilling* implantata teža kontrola angulacije, pa se preporuča minimalna preparacija svrdlom za kontrolu kuta. Smjer se postavljanja određuje pomoću rtg snimaka. Također, treba se označiti mjesto na kosti gdje će se ulaziti svrdlom. Rabe se tvornički izrađena svrdla koja dolaze u kombinaciji s implantatima. Prilikom korištenja svrdala, trebaju se koristiti intermitentne sile, brzina okretaja do 800 rpm i vodeno hlađenje sterilnom fiziološkom

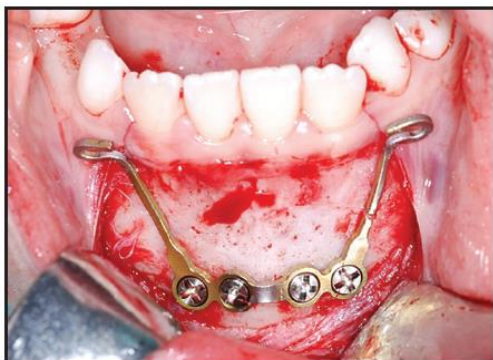otopinom kako ne bi došlo do pregrijavanja kosti i posljedičnoga oštećenja osteoblasta. Dubina je preparacije zbroj izmjerene debljine sluznice i duljine implantata. Insercija može biti bez stroja, tj. ručno navijanje, čime je osigurana bolja kontrola sile i torka (osjeti se otpor kosti i tvrdoća) ili strojna implantacija kirurškim koljičnikom koja je brža te je za nju potrebna strojna jedinica s vodenim hlađenjem. Također jedinica nam omogućava kontrolu i regulaciju torka.

Nakon uspješne implantacije provjeravamo stabilnost implantata. Ako ne posjeduje primarnu stabilnost, bolje ga je izvaditi i ponovno implantirati na drugo mjesto nego ga opteretiti jer može doći do gubitka implantata (1, 2, 8, 19).

5. 3. 2. Mentalne ploče

Nakon aplikacije topikalne anestezije postavljaju se dva mini implantata u paramedijalno područje, blizu druge i treće palatinalne ruge. Najbolje je rabiti implantate s bar 2 mm dijametra za bolju stabilnost. Obavezna je provjera debljine sluznice kako bi se evidentirala područja tanke sluznice jer takva sluznica može narušiti primarnu stabilnost. Prethodna preparacija svrdlima nije potrebna kod mlađih pacijenata zbog niske mineralizacije kosti. Paralelno s postavom implantata stavljaju se prstenovi na gornje prve molare. Nakon tjedan dana postavlja se modificirana Hyrax naprava (okretanje dva puta na dan za 180° / 8 mm dnevno).

Oralni kirurg postavlja mentalne ploče pod lokalnom anestezijom. Nakon preparacije mukoperiostalnog režnja prilagođavaju se produžetci koji prolaze kroz meka tkiva i oblikuju kuke na krajevima gdje će se moći prikvačiti gumice klase III te se mentalna ploča fiksira s četiri vijka (Slika 17.). Slijedi prilagođavanje režnja i šivanje (16).



Slika 17. Fiksacija mentalne ploče s četiri *self-drilling* vijka. Preuzeto s dopuštenjem autora: prof.dr.sc.Benedicta Wilmesa: (16)

5. 4. Postkirurški protokol i uklanjanje implantata

S obzirom na to da se ne radi o endosealnim implantatima, moguće je imedijatno opterećenje te uključivanje u ortodontsku terapiju (indirektno ili direktno sidrište). U početku se preporučaju manje sile, a s vremenom povećavanje. Također, kod mentalnih ploča nije potrebna osteointegracija.

Nakon same implantacije potrebno je ispiranje otopinom klorheksidina tjedan dana, a sam implantat četkati mekanim četkicama bez pritiska. Područje insercije mentalne ploče ne četka se prvih dva tjedna. Važno je napomenuti pacijentu da je oralna higijena najvažnija u toj fazi terapije jer bez toga može doći do gubitka implantata ili infekcije. Poželjno je ne koristiti se električnim četkicama. Moguća je pojava boli zbog mehaničke iritacije te se predlaže uzimanje blažih analgetika neposredno nakon operativnog zahvata. Antibiotici se rutinski ne daju. Pacijent se treba javiti stomatologu ako primijeti pomičnost implantata, esktruziju, pojačanu bol i oteklinu (1, 2, 18).

Nakon završetka terapije implantat više nije potreban za sidrište te ga je potrebno ukloniti. Prvo se uklanja suprastruktura, a za sam implantat potrebna je lokalna anestezija. Za svaku vrstu implantata postoji ključ (engl. *Customized implant key*) kojim se odvrti implantat iz kosti. Pri tome je moguće da na implantatu zaostane malo kosti. Potrebno je provjeriti je li došlo do oronazalne komunikacije, isprati usta 3 % H₂O₂ ili klorheksidinom i pritisnuti mjesto sterilnom kompresom kako bi se krvarenje zaustavilo. Uklanjanje mentalnih ploča zahtijeva kirurški zahvat u lokalnoj anesteziji. Higijena treba biti kao i nakon insercije. Treba ordinirati blaže analgetike po potrebi te ispirati usta sljedećih nekoliko dana kako ne bi došlo do infekcije (8, 18, 20).

5. 5. Komplikacije zahvata

Tijekom i nakon implantacije moguća je pojava komplikacija. Većina ih se pojavljuje u kratkom periodu nakon insecije, a može ih se reducirati pravilnim pridržavanjem kirurškoga protokola. Neke od najčešćih komplikacija jesu:

1. pucanje implantata tijekom insercije ili vađenja
2. povećana pomičnost implantata
3. gubitak implantata
4. ozljede okolnih struktura (krvne žile, živci, sinusi, meka tkiva, kost)
5. upala, infekcija i apsces
6. bol, nelagoda i iritacija (1).

6. RASPRAVA

Ortodontska je terapija kroz povijest napredovala, ali još uvijek postoji problem nepoželjnih pomaka. Cilj je postići željeni pomak uz najmanje moguće negativne posljedice. Većina je tih pomaka kompleksna i prilikom njih potrebno je osigurati sidrište. U mnogo slučajeva to nije moguće isključivo dentalnim sidrenjem pa se koriste dodatne naprave za pojačanje sidrišta (obrazna maska, obrazni luk i dr.) koje su neugodne za pacijenta, zahtijevaju apsolutnu suradnju (nošenje preko 12 sati dnevno) i smještene su izvan usne šupljine. Stoga je rasla potreba za novijim, modernijim načinima sidrenja čime bi se postigla kontrola pomaka u sve tri dimenzije, a istovremeno se pacijentima ne stvara nelagoda pri nošenju. Danas se sve više rabi skeletno sidrenje koje terapiju čini još uspješnijom. Intruzija, distalizacija i mezijalizacija samo su neki od pomaka koji su uz takav tip sidrenja omogućeni. Primarna retencija mini implantata postiže se mehaničkim prodiranjem navoja u kost te stoga nije potrebno čekati period osteointegracije kao kod klasičnih implantata. Također, manje su invazivni, jednostavni su za implantaciju i eksplantaciju, jeftiniji su, mogu se rabiti i u djece i znatno poboljšavaju rezultat ortodontske terapije (2, 3).

Postupak implantacije obuhvaća pretkiruršku pripremu gdje je potrebno uz detaljnu anamnezu i klinički pregled napraviti analizu ortopana, kefalometrijsku analizu i, ako je to moguće, CBCT analizu. Nakon planiranja slijedi kirurški postupak koji obuhvaća anesteziju, uklanjanje sluznice punchem ili skalpelom te implantaciju. Implantati mogu biti *self-tapping* kod kojih je potrebna preparacija ležišta svrdlom i *self-drilling* kod kojih se taj korak preskače. Uporaba svrdla zahtijeva kontrolu sile i torka te vodeno hlađenje. Mentalne ploče zahtijevaju kirurški zahvat u lokalnoj anesteziji s odizanjem režnja. Nakon zahvata potrebna je adekvatna oralna higijena i briga za implantat kako ne bi došlo do komplikacija (gubitak implantata, upala, infekcija i absces itd.).

Nakon uspješne implantacije provjerava se primarna stabilnost implantata, a ako nije zadovoljena, mijenja se mjesto implantacije. Nakon toga moguće je opterećenje implantata (direktno ili indirektno) (1, 2, 16, 19).

Klinički je uspjeh palatinalnih implantata i mentalnih ploča visok. U dva istraživanja terapija s palatinalnim implantatima uspješnost je bila preko 90 %. Prvo istraživanje obuhvaćalo je 14 pacijenata kod kojih je samo jedan bio odbačen jer nije došlo do osteointegracije zbog iznimno loše oralne higijene, dok kod drugoga od 33 pacijenta samo tri nisu bila uspješna (Straumann Orthosystem). Oba su istraživanja dovela do zaključka da se palatinalni

implantati mogu koristiti u ortodontske svrhe kada je potrebno apsolutno sidrište (14, 15). Primjena mentalnih ploča najčešće u kombinaciji s modificiranom Hyrax napravom pokazuje uspješnost u terapiji klase III gdje se na taj način eliminirala potreba za ekstraoralnim sidrenjem i negativne posljedice (*tipping*, mezijalizacija). Kada se uspoređuje s postavom implantata u stražnjim regijama, mentalne ploče imaju veći postotak uspješnosti (BENEFIT® - System) (16).

7. LITERATURA

1. Lee JS, Kim JK, Park YC, Vanarsdall RL. Applications of orthodontic mini-implants. Chicago etc.: Quintessence Publishing Co. Inc; 2007.
2. Ludwig B, Baumgaertel S, Böhm B, Bowman SJ, Glasl B, Johnston LE et al. Mini-implants in orthodontics: innovative anchorage concepts. London etc.: Quintessence Publishing Co. Ltd; 2008.
3. Špalj S, Katalinić A, Varga S, Radica N. Ortodontski priručnik. Rijeka: Medicinski fakultet Sveučilišta u Rijeci; 2012.
4. Krishnan V, Davidovitch Z. Integrated clinical orthodontics. 1st ed. Oxford: Blackwell Publishing Ltd; 2012.
5. Proffit WR, Fields Jr HW, Sarver DM. Ortodoncija. 1. izd. Šljaj M, editor. Jastrebarsko: Naklada Slap; 2007.
6. Duski R. Primjena mini implantata u ortodonciji [poslijediplomski specijalistički rad]. Zagreb: Stomatološki fakultet Sveučilišta u Zagrebu; 2017.
7. Alam MK. A-Z orthodontics: anchorage. 4th ed. Malaysia: PPSP Publication; 2012.
8. Straumann®Orthosystem Palatal Implant. Available from: www.straumann.com.
9. Wilmes B, Drescher D. A Miniscrew system with interchangeable abutments. J Clin Orthod [Internet]. 2008 [cited 2008 Oct];42(10):574-80. Available from: http://www.uniklinikduesseldorf.de/fileadmin/Datenpool/einrichtungen/poliklinik_fuer_r_kieferorthopaedie_id11/dateien/jco_benefit.pdf
10. MacGinnis M, Chu H, Youssef G, Wu KW, Machado AW, Moon W. The effects of micro-implant assisted rapid palatal expansion (MARPE) on the nasomaxillary complex- a finite element method (FEM) analysis. Prog Orthod [Internet]. 2014 [cited 2014 Aug 29];15:52. Available from: <https://www.ncbi.nlm.nih.gov/pubmed/25242527>
11. Wilmes B, Ludwig B, Katyal V, Nienkemper M, Rein A, Drescher D. The Hybrid Hyrax Distalizer, a new all-in-one appliance for rapid palatal expansion, early class III treatment and upper molar distalization. J Clin Orthod [Internet]. 2014 [cited 2014 Sep];45(1):1-7. Available from: https://www.researchgate.net/publication/264902121_The_Hybrid_Hyrax_Distalizer_a_new_all-inone_appliance_for_rapid_palatal_expansion_early_class_III_treatment_and_upper_molar_distalization
12. Wilmes B. BENEfit® - System Handout. Available from: www.psm.ms.

13. Ninenkemper M, Wilmes B, Lubberink G, Drescher D. Extrusion of impacted teeth using mini-implant mechanics. *J Clin Orthod* [Internet]. 2012 [cited 2012 Mar];46(3):150-5. Available from: http://www.uniklinik-duesseldorf.de/fileadmin/Datenpool/einrichtungen/poliklinik_fuer_kieferorthopaedie_id11/dateien/JCO_Impacted_Teeth.pdf
14. Arcuri C, Muzzi F, Santini F, Barlattani A, Giancotti A. Five years of experience using palatal mini-implants for orthodontic anchorage. *J Oral Maxillofac Surg* [Internet]. 2007 [cited 2007 Dec]; 65(12):2492-7. Available from: <https://www.ncbi.nlm.nih.gov/pubmed/18022475>
15. Asscherickx K, Vannet BV, Bottenberg P, Wehrbein H, Sabzevar M.M. Clinical observations and success rates of palatal implants. *Am J Orthod Dentofacial Orthop* [Internet]. 2010 [cited 2010 Jan];137(1):114-22. Available from: <https://www.ncbi.nlm.nih.gov/pubmed/20122439>
16. Wilmes B, Nienkemper M, Ludvig B, Kau H, Drescher D. Early class III treatment with a Hybrid Hyrax-Mentoplate combination. *J Clin Orthod* [Internet]. 2012 [cited 2012 Jan];45(1):15-21. Available from: http://www.uniklinik-duesseldorf.de/fileadmin/Datenpool/einrichtungen/poliklinik_fuer_kieferorthopaedie_id11/dateien/Hybrid_Hyrax_Alt_RAMEC.pdf
17. Cacciafesta V, Heon JC, Baumann A, Scheffler NR et al. Skeletal anchorage, part one. *J Clin Orthod* [Internet]. 2009 [cited 2009 Jun];43(5):306-9. Available from: <https://www.researchgate.net/publication/26729306>
18. Tinsley D, O'Dwyer JJ, Benson PE, Doyle PT, Sandler J. Orthodontic palatal implants: clinical technique. *J Orthod* [Internet]; 2004 [cited 2004 Jan];31(1):3-8. Available from: <https://pdfs.semanticscholar.org/b99a/8b14268e7854dd68b45bc498be596b7b69d.pdf>
19. Tosun Tosun, Keles A, Erverdi N. Method for the placement of palatal implants. *Int J Oral Maxillofac Impl* [Internet]. 2002 [cited 2002 Jan];7(1):95-9. Available from: <https://www.ncbi.nlm.nih.gov/pubmed/11858579>
20. Göllner P, Schätzle M. Non invasive palatal implant removal. *Clin Oral Implants Res* [Internet]. 2014 [cited 2014 Oct]:1-3. Available from: https://www.researchgate.net/publication/267571116_Noninvasive_palatal_implant_removal

8. ŽIVOTOPIS

Ivana Ivančić rođena je 30. svibnja 1992. godine u Zagrebu gdje završava Osnovnu školu Miroslava Krležu i XV. gimnaziju. Stomatološki fakultet upisuje 2011. godine. Za vrijeme studija bavi se brojnim aktivnostima. Aktivna je članica Udruge studenata dentalne medicine i preventivnih projekata *Geronto* i *Zubić*. Koordinatorica je projekta *Autizam i oralno zdravlje*. Jednu je godinu demonstratorica na Zavodu za restaurativnu dentalnu medicinu i endodonciju. Polaznica je tečaja ABC hitnih stanja za studente dentalne medicine koji je organizirala Studentska ekipe prve pomoći. Akademske godine 2013./2014. nagrađena je Dekanovom nagradom za postignuti uspjeh. U lipnju 2015. godine nagrađena je Posebnom Rektorovom nagradom za aktivno sudjelovanje u organizaciji Dentakla. Za vrijeme studija asistirala je u privatnoj stomatološkoj ordinaciji. Služi se engleskim, njemačkim i španjolskim jezikom.

Objavljeni radovi:

1. Ivančić I, Šimenc N, Šlaj M. Treapija klase III u ortodonciji. *Sonda*. 2016;17(32):72-74
2. Ivančić I, Varga KJ, Anić-Milošević S. Preventiva i interceptiva u ortodonciji. *Sonda*. 2017;18(33):72-75.