

# Eaglov sindrom

---

Ćabov-Ercegović, Lucija

Master's thesis / Diplomski rad

2017

Degree Grantor / Ustanova koja je dodijelila akademski / stručni stupanj: **University of Zagreb, School of Dental Medicine / Sveučilište u Zagrebu, Stomatološki fakultet**

Permanent link / Trajna poveznica: <https://um.nsk.hr/um:nbn:hr:127:399724>

Rights / Prava: [Attribution-NonCommercial 4.0 International](#)/[Imenovanje-Nekomercijalno 4.0 međunarodna](#)

Download date / Datum preuzimanja: **2024-07-27**



Repository / Repozitorij:

[University of Zagreb School of Dental Medicine Repository](#)





SVEUČILIŠTE U ZAGREBU  
STOMATOLOŠKI FAKULTET

Lucija Čabov-Ercegović

# **EAGLEOV SINDROM**

Diplomski rad

Zagreb, 2017.

Rad je ostvaren u: Zavod za Oralnu kirurgiju, Stomatološki fakultet Sveučilišta u Zagrebu,

Mentor rada: izv. prof. dr. sc. Mato Sušić, Zavod za Oralnu kirurgiju

Lektor hrvatskog jezika: Ivana Pranjić, profesorica hrvatskog i engleskog jezika

Lektor engleskog jezika: Ivana Pranjić, profesorica hrvatskog i engleskog jezika

Sastav Povjerenstva za obranu diplomskog rada:

1. \_\_\_\_\_

2. \_\_\_\_\_

3. \_\_\_\_\_

Datum obrane rada: \_\_\_\_\_

Rad sadrži: 39 stranica

2 slike

CD

Osim ako nije drukčije navedeno, sve ilustracije (tablice, slike i dr.) u radu su izvorni doprinos autora diplomskog rada. Autor je odgovoran za pribavljanje dopuštenja za korištenje ilustracija koje nisu njegov izvorni doprinos, kao i za sve eventualne posljedice koje mogu nastati zbog nedopuštenog preuzimanja ilustracija odnosno propusta u navođenju njihovog podrijetla.

## **Zahvale**

Zahvaljujem svom mentoru izv. prof. dr. sc. Mati Sušiću na pomoći prilikom pisanja ovog rada i na svom znanju koje mi je nesebično prenio tokom studiranja.

Hvala mojim prijateljima i kolegama koji su mi uljepšali ove godine provedene na fakultetu.

Najveća hvala mojoj obitelji koja je uvijek bila uz mene i omogućila mi bezbrižno studiranje.

Ovaj rad posvećujem svojoj majci Sandri koja je sa mnom proživljavala sve trenutke i bila mi najveća podrška i oslonac.

## **Eagleov sindrom**

### **Sažetak**

Eagleov sindrom ili sindrom stiloidnog nastavka predstavlja skup simptoma koji nastaju kao posljedica produljenog stiloidnog nastavaka ili kalcifikacije stiloidnog ligamenta. Sindrom je prvi opisao američki otorinolaringolog Watt W. Eagle 1937. godine, po kojem sindrom i nosi naziv. Stiloidni nastavak je koštani izdanak donjeg dijela sljepoočne kosti, normalne dužine od 20-30 mm. Stiloidni nastavak iznad 30 mm definira se kao produljeni. Zajedno sa stiloidnim ligamentom i malim rogom jezične kosti čini stilohoidni sustav. Postoji nekoliko teorija kojima se objašnjava uzrok produljenja i/ili kalcifikacije stiloidnog sustava, međutim, točna etiologija je još uvijek nepoznata. Eagleov sindrom se može manifestirati nizom simptoma koji nastaju kao posljedica pritiska produljenog nastavka na okolne strukture. Nespecifični bolovi vrata ili bolovi koji se pojačavaju okretanjem glave, osjećaj stranog tijela u farinksu, otežano gutanje, perzistentna grlobolja koja se širi prema uhu iste strane, bolovi u području temporomandibularnog zgloba te neurološke smetnje, samo su neki od simptoma. Diferencijalno dijagnostički u obzir treba uzeti neuralgiju trigeminalnog ili glosofaringealnog živca, Trotterov sindrom, Costenov sindrom te bolesti vratne kralježnice i mišića. Dijagnoza se postavlja na temelju medicinske anamneze, kliničkog pregleda i radiološke snimke. Liječenje Eagleovog sindroma može biti konzervativno, primjenom analgetika, antidepresiva ili lokalnim injiciranjem anestetika u područje tonzilarnih udubina i kirurško, odstranjenjem dijela ili cijelog stiloidnog nastavka. Kao komplikacije Eagleovog sindroma mogu nastati pseudoaneurizma karotidne arterije, moždani udar i tromboza venskih žila dure.

Ključne riječi: Eagleov sindrom; stiloidni nastavak; stilohoidni ligament; bol

## **Eagle syndrom**

### **Summary**

Eagle syndrom or styloid process syndrom describes a series of symptoms caused by an elongated styloid process or stylohyoid ligament calcification. Sindrom was first identified in 1937. by Watt W. Eagle, an American otolaryngologist after whom is named. The styloid process is osseus elongation derived from lower surface of the temporal bone, which has a normal lenght from 20-30 mm. Styloid process in excess of 30 mm is defined as elongated. It is a part of the stylohyoid system together with stylohyoid ligament and small horn of hyoid bone. There are various theories to explain elongation or calcification of stylohyoid system but real etiology is still unknown. Eagle syndrom can be manifested with wide variety of symptoms due to the compression on the adjacent anatomical structures. Unespecific pain in neck or pain that is worsen by rotation of the head, forgein body sensation in pharynx, persistent throat pain, referred otalgia, pain in the temporomandibular joint and neurological symptoms are some of them. Differential diagnosis of Eagle syndrom include trigeminal neuralgia, glossopharyngeal neuralgia, Trotters syndrom, Costen syndrom, cervical vertebral or muscle pathologies. Diagnosis can be made by medical history, physical examination and radiographic image. Treatment can be conservative or surgical. Conservative treatment includes application of analgetic, antidepressants or local injections of steroid /anesthetic in tonsilar fossa. Surgical treatment includes removing portion or whole styloid process. Eagle syndrom can cause complication such as carotid artery pseudoaneurysm, stroke or dural venosus thrombosis.

Key words: Eagle syndrom; styloid process; stylohyoid ligament; pain

## SADRŽAJ

1.Uvod.....	1
2.Primjenjena anatomija.....	3
3.Embriologija.....	5
4.Etiologija.....	7
5.Klinička slika.....	9
5.1 Klasični Eagleov sindrom.....	10
5.2 Stilokarotidni sindrom.....	10
6. Dijagnoza.....	11
7.Diferencijalna dijagnoza.....	15
7.1 Neuralgija trigemnina.....	16
7.2 Neuralgija glosofaringeusa.....	16
7.3 Miofascijalni bolni sindrom.....	17
7.4 Trotterov sindrom ili sindrom Morgagnijeva sinusa.....	17
7.5 Costenov sindrom.....	17
8.Liječenje Eagleova sindroma.....	18
9.Komplikacije .....	20
10.Rasprava .....	22
11.Zaključak.....	24
12.Literatura.....	26
13.Životopis.....	31

## **Popis skraćenica**

CT- kompjuterizirana tomografija

MR- magnetna rezonanca

TMZ- temporomandibularni zglob



## **1. UVOD**

Bol je neugodno osjetno i emocionalno iskustvo koje signalizira postojanje oštećenja u organizmu i kao takav predstavlja prirodni, zaštitni mehanizam čovjeka. On je često i prvi znak bolesti te simptom zbog kojeg čovjek traži liječničku pomoć. Kada govorimo o boli u području glave i vrata on predstavlja veliki dijagnostički i terapijski izazov zbog široke palete bolesti i sindroma koji se mogu manifestirati u tom području, a koji se nerijetko manifestiraju sličnim simptomima. Sve to često dovodi do pogrešnih dijagnoza i neuspjelih načina liječenja te nezadovoljstva pacijenata.

Jedan od mogućih uzroka bolova u području glave i vrata je i produljen stiloidni nastavak. Skup simptoma koji nastaju zbog produljenog stiloidnog nastavka ili kalcificiranog stiloidnog ligamenta definiramo kao Eagleov sindrom. Sindrom nosi naziv po američkom otorinolaringologu Watt W. Eagleu koji ga je prvi opisao 1937.godine (1). Iako složene etiologije, relativno jednostavno se manifestira kao bol parafaringealnog, retromandibularnog ili cervikalnog područja.

Svrha ovog rada je pobliže definirati Eagleov sindrom, opisati njegove kliničke manifestacije, postupke koji se koriste u njegovoj dijagnostici i liječenju kao i moguće komplikacije.

## **2. PRIMJENJENA ANATOMIJA**

Processus styloideus naziv je dobio po grčkoj riječi stylos što znači potporanj. To je tanki koštani izdanak cilindričnog oblika koji se spušta sa donjeg dijela sljepoočne kosti neporeдно ispred stilomastoidnog otvora. Sa njegove stražnje strane nalazi se lični živac koji izlazi iz stilomastoidnog foramena, dok sa njegove medijalne strane prolazi unutarinja jugularna vena zajedno sa 9.,10.,11. i 12. kranijalnim živcem. Stiloidni nastavak je usmjeren prema naprijed, dolje i medijalno sužavajući se prema vrhu. Vršak nastavka se nalazi između unutarnje i vanjske karotidne arterije, lateralno od zida ždrijela i iza tonzilarnе udubine (2). Dijeli parafaringealni prostor na prednji i stražnji dio.

Na stiloidni nastavak vežu se 3 mišića - m. styloglossus, m. stylohyoideus i m. stylopharyngeus te 2 ligamenta - stiloidni i stilomandibularni ligament. M. stylopharyngeus se hvata medijalno i sa stražnje strane uz bazu nastavka, m. stylohyoideus polazi sa središnjeg dijela, straga i lateralno i m. styloglossus koji polazi sa prednjeg dijela uz vršak stiloidnog nastavka. S vrška stiloidnog nastavka do malog roga jezične kosti nastavlja se stilohioidni ligament koji učvršćuje jezičnu kost. Stilomandibularni ligament polazi ispod hvatišta m. styloglossusa i završava na angulusu mandibule (3).

U literaturi normalna duljina stiloidnog nastavka je različito definirana među autorima. Tako je Eagle definirao 25-30 mm kao normalnu duljinu stiloidnog nastavka, Kaufman (1970) <30 mm, Lindeman(1985), Langais (1986) i Montalbetti (1995) 20-30 mm (4). Prosječna normalna duljina stiloidnog nastavka iznosi između 20-30 mm (5). Stiloidni nastavak iznad 30 mm se definira kao produljeni (6). Duljina može biti različita kod iste osobe sa desne i lijeve strane.

### **3. EMBRIOLOGIJA**

Embriološki stiloidni proces zajedno sa stilohiodnim ligamentom i malim rogom jezične kosti tvori stilohiodni sustav. Njihov razvoj započinje tijekom 4. tjedna intrauterinog razvoja kada se od mezenhima počinju razvijati ždrijelni lukovi. Ždrijelni lukovi embriološki pripadaju ždrijelnom (škržnom, brahijalnom sustavu) koje nastaje od prednjeg dijela primitivnog crijeva. Ždrijelni sustav se sastoji od: ždrijelnih vreća (endoderm), ždrijelnih brazdi (ektoderm), ždrijelnih lukova (mezoderm), ždrijelnih membrana (ektoderm i endoderm). Krajem 4. tjedna intrauterinog razvoja su razvijena četiri ždrijelna luka koji su međusobno izvana odijeljeni ždrijelnim brazdama, a svaki od njih sadrži hrskavicu, mišić, živac i arteriju.

Za razvoj stilohiodnog sustava bitan je drugi ždrijelni (hiodni) luk odnosno njegova hrskavica-Reichterova hrskavica (7). Iz nje se razvijaju stiloidni nastavak, stiloidni ligament i mali rog jezične kosti. Veliki rog jezične kosti razvija se iz lateralnih hrkavica trećeg ždrijelnog luka. Reichterova hrskavica oblikuje 4 koštana dijela: timpanohijalini, stilohijalini, ceratohijalini i hipohijalini. Smatra se da se kod čovjeka spajaju timpanohijalini i stilohijalini sa petroznim dijelom temporalne kosti i tako oblikuju stiloidni nastavak. Keratohijalina hrskavica degenerira, ali vlakna koja ostanu formiraju stilohiodni ligament, dok hipohijalina hrskavica perzistira i formira mali rog jezične kosti.

#### **4. ETIOLOGIJA**

Točna etiologija Eaglovog sindroma je još uvijek nepoznata. Postoji nekoliko teorija kojima se objašnjava elongacija i/ili osifikacija stilohiodnog sustava. Predložene teorije nastanka uključuju:

1. Teorija reaktivne hiperplazije

Operacijska trauma (tonzilektomija) ili lokalna kronična iritacija dovodi do osteitisa, periosteitisa ili tenditisa stilohiodnog sustava. Posljedica toga je reaktivna osificirajuća hiperplazija (8).

2. Teorija reaktivne metaplazije

Perzistentni mezenhimalni elemenati (ostaci Reichterove hrskavice) mogu podleći koštanoj metaplaziji kao posljedica traume ili mehaničkog stresa tijekom razvoja stiloidnog nastavka (9).

3. Teorija kongenitalne elongacije

Zaostali mezenhimalni elementi nepoznatim mehanizmom mogu dovesti do stvaranja koštanih struktura kod odraslih i produljenja stiloidnog nastavka (9).

4. Teorija anatomske varijacije

Stiloidni nastavak i stiloidni ligament su normalno okoštali, a produljenje je samo anatomska varijacija (10).

5. Endokrina teorija

Osifikacija stiloidnog nastavka povezana je sa endokrinim poremećajima kod žena u menopauzi. Istodobno se pojavljuju osifikacije i na drugim dijelovima (iliolumbalni, tirohiodni ligament) (10).

6. Teorija heterotopične osifikacije

Poremećen metabolizam kalcija, fosfata i vitamina D može dovesti do heterotopične osifikacije i produljenja stiloidnog nastavka (11,12).



## **5. KLINIČKA SLIKA**

Eagleov sindrom se može manifestirati čitavim nizom simptoma koji nastaju kao posljedica pritiska na anatomske strukture koje prolaze uz stiloidni nastavak (13). Očituje se kao nespecifična bol u području glave i vrata, koja se pogoršava prilikom gutanja i/ili okretanja glave. Pacijenti navode osjećaj stranog tijela u grlu, odinofagiju, osjećaj perzistentne grlobolje, bol u području temporomandibulanog zgloba (TMZ) ili uha (14). Mogu se pojaviti simptomi kao sinusitis, kašalj, osjećaj hipersalivacije ili otežano otvaranje usta. Eagle koji je prvi i opisao povezanost produljenog siloidnog nastavaka i prethodno spomenutih simptoma, definirao je dva tipa sindroma: klasični Eaglov sindrom i stilokarotidni sindrom (15).

### **5.1 Klasični Eaglov sindrom**

"Klasični Eagleov sindrom" se vidi kod bolesnika nakon tonzilektomije ili traume u području ždrijela. Simptomi su ovdje posljedica formiranja ožiljkastog tkiva oko stiloidnog nastavka nakon cijeljenja i njegove stimulacije struktura koje se tamo nalaze kao što su V., VII., IX. i X. kranijalni živac. Karakterizira ga ipsilateralni, perzistentni, tupi bol u području orofarinksa. Bol se iz područja tonzilarnе udubine može širiti prema uhu iste strane te pogoršavati tijekom gutanja i žvakanja. Palpacijom tonzilarnе udubine može se palpirati solidna tvorba i isprovocirati pojava simptoma. Od ostalih simptoma mogu se pojaviti otežano gutanje, osjećaj stranog tijela u grlu, zujanje u ušima ili cervikofacijalna bol.

### **5.2 Stilokarotidni sindrom**

Stilokarotidni sindrom se očituje simptomima koji nastaju zbog kompresije unutarnje ili vanjske karotidne arterije i okružujućeg živčanog pleksusa stiloidnim nastavkom. Zbog reduciranog krvnog optoka pojavljuje se bol duž opskrbnog područja arterije. Okretanje glave i vrata mogu isprovocirati i pogoršati bolove. Ukoliko je pritisak na unutarnjoj karotidnoj arteriji, utoliko se bol pojavljuje supraorbitalno i u parijetalnom području te se često krivo dijagnosticira kao klaster glavobolja ili migrena. Ako je zahvaćena vanjska karotidna arterija bol se projicira u infraorbitalnom području, a mogu se pojaviti i prolazne vrtoglavice, sinkopa ili svjetlucaje pred očima (16). Ovaj tip sindroma može uzrokovati ozbiljne komplikacije kao što su stenoza krvih žila, pseudoaneurizme ili moždani udar koje će kasnije biti i opisane (17).

## **6. DIJAGNOZA**

Dijagnoza Eaglovog sindroma temelji se na medicinskoj anamnezi, kliničkom pregledu i radiološkoj snimci.

U anamnezi pacijent može navesti prethodnu operaciju (tonzilektomiju) ili traumu u području farinksa, ili navodi neke od simptoma koji se uklapaju u kliničku sliku Eaglovog sindrom.

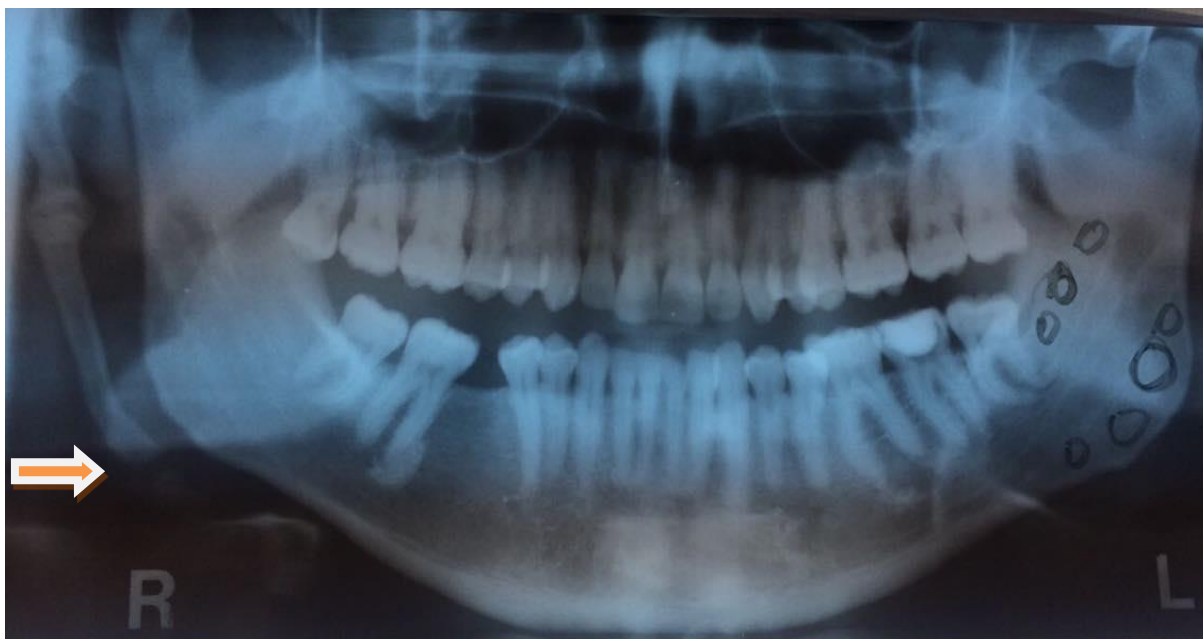Kliničkim pregledom palpira se područje tonzilarnе udubine gdje se palpacijom može osjetiti otvrdnuće u tom području koje odgovara produljenom stiloidnom nastavku ili osificiranom stiloidnom ligamentu. Pritiskom se mogu potaknuti bolne senzacije (18).

Jedna od dijagnostičkih metoda kojom se možemo poslužiti je i lokalno injiciranje anestetika u područje tonzilarnе udubine ili malog roga jezične kosti. Ako nakon injiciranja anestetika dođe do nestanka ili olakšanja simptoma, smatra se da je dijagnoza potvrđna (19).

Konačnu dijagnozu Eaglovog sindroma potvrđujemo radiološkom snimkom. Rabe se panoramske snimke, lateralne snimke mandibule, anteroposteriorne snimke, lateralni kefalogram, kompjuterizirana tomografija (CT) i magnetna rezonanca (MR) (20,21). Iako se produljeni stiloidni nastavak može primijetiti i na ortopantomogramu (Slika 1.), jednoj od najčešćih snimaka koju doktori dentalne medicine koriste u svakodnevnoj praksi, često može ostati i nezamijećen zbog preklapanja sa okolnim anatomskim strukturama. Može se superponirati sa mandibulom sa prednje strane ili vratnim kalješcima sa stražnje strane. Isto tako panoramska snimka nam ne daje nikakve informacije o odnosu stiloidnog nastavka i okolnih struktura.

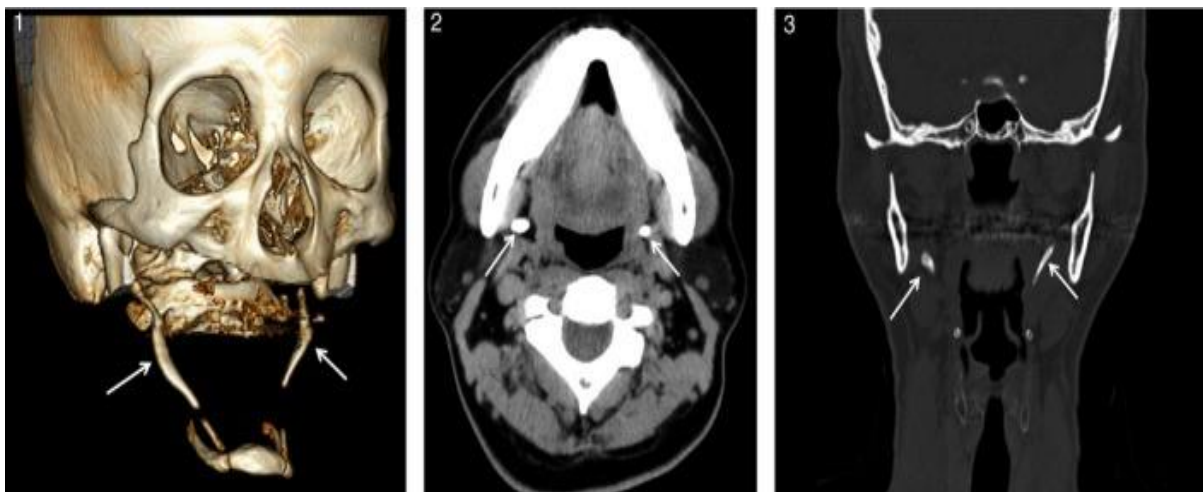
Zlatni standard u prikazu produljenog stiloidnog nastavka predstavlja CT (Slika 2.) (22). On omogućuje detaljan prikaz stiloidnog nastavka, njegove duljine, smjera i odnosa sa okolnim anatomskim strukturama (23). Osim kao dijagnostičko sredstvo, CT je nezaobilazna snimka i u terapiji kod planiranja kirušskog pristupa.

MR je korisna metoda u prikazivanju stiloidnog nastavka i okolnih krvnih žila.



Slika 1. Prikaz produljenog stiloidnog nastavaka na ortopantomogramu (strelica).

S dopuštenjem izv. prof. dr. sc. Mate Sušića.



Slika 2. trodimenzionalni CT prikaz bilateralno kalcificiranog stilohoidnog ligamenta.

Preuzeto s dopuštenjem izdavača: (22).

1986. godine Langais i suradnici su radiološki nalaz produljenog stiloidnog nastavka i kalcificiranih ligamenata stiloidne veze klasificirali u nekoliko tipova prema dvama kriterijima (24):

1.) Morfološki kriterij obuhvaća 3 tipa radiološkog prikazivanja stiloidnog nastavka:

- Tip 1: produljen stiloidni nastavak- radiološki se vidi neprekinuti stiloidni nastavak sa duljinom većom od 30 mm;
- Tip 2: pseudoartikuliran stiloidni nastavak- stiloidni nastavak je povezan sa mineraliziranim stiloidnim ili stilomandibularnim ligamentom i daje izgled artikuliranog stiloidnog nastavka;
- Tip 3: segmentirani stiloidni nastavak-stiloidni nastavak se sastoji od nekontinuiranih dijelova ili od prekinutih segmenata mineraliziranog stiloidnog kompleksa.

2.) Drugi kriterij se odnosi na način kalcifikacije stiloidnog nastavka i ligamenata i obuhvaća 4 tipa:

- Tip 1: površinski kalcificiran stiloidni nastavak-radiološki se vidi duga kost sa tankim radioopaknim korteksom i središnjim prosvjetljenjem koji čini veći dio nastavka;
- Tip 2: djelomično kalcificiran stiloidni nastavak;
- Tip 3: nodularno kalcificiran stiloidni nastavak;
- Tip 4: potpuno kalcificiran stiloidni nastavak.

## **7. DIFERENCIJALNA DIJAGNOZA**

Brojni su anatomske, fiziološke i psihološke čimbenici mogući uzroci boli orofacijalne regije, a mnogi od njih se mogu manifestirati simptomima sličnim onima kao kod Eaglovog sindroma. Najvažnije bolesti i sindromi čiji simptomi nerijetko oponašaju simptome Eaglovog sindroma i koje će biti opisani u nastavku su:

- neuralgija trigeminusa,
- neuralgija glosofaringeusa,
- miofacijalni bolni sindrom,
- Trotterov sindrom ili sindrom Morgagnijeva sinusa,
- Costenov sindrom.

### **7.1 Neuralgija trigeminusa**

Trigeminalna neuralgija najčešća je od svih neuralgija u području lica. Bolest je nepoznate etiologije, a može nastati kao posljedica raznih patoloških stanja povezanih sa zubima, gingivom ili alveolarnom kosti. Osnovna karakteristika oboljenja je izuzetno jaki bol (sijevajući, žareći, ubadajući) u trajanju od nekoliko sekundi do nekoliko minuta u inervacijskom području trigeminalnog živca. Najčešće su zahvaćena druga i treća grana (n. maxillaris i n. mandibularis). Bol se u pravilu pojavljuje samo na jednoj strani ne prelazeći na drugu, češće je zahvaćena desna strana i bolest se javlja s većom prevalencijom kod žena. Paroksizmalni napadi bolova mogu nastati spontano ili iz trigger zona, podražajima kao što su jelo, govor, umivanje, pranje zuba, češljanje, tuširanje, a bolnim udarom izazivaju grč mimične musculature lica – “tic douloureux”. Dijagnoza se obično može postaviti na temelju anamneze i specifične kliničke slike.

### **7.2 Neuralgija glosofaringeusa**

Manifestira se unilateralnim, paroksizmalnim bolovima koji su oštri i kratkotrajni, a provokacija im mogu biti žvakanje, gutanje, dodir dijela usne šupljine. Bol se može s jednog mjesta jezika, ždrijela, uha ili čeljusti širiti i na druge okolne regije, otežavajući postavljanje dijagnoze. Ponekad bol mogu pratiti neurovegetativne i kardiovaskularne smetnje u obliku bradikardije, salivacije, hipotenzije i sinkope (25).



### **7.3 Miofascijalni bolni sindrom**

Sindrom označava stanje spazma mišića, ograničene pokretljivosti i osjetljivosti. Bolnost mišićno-fascijalnih struktura žvačne, vratne i ledne muskulature praćena je postojanjem trigger točaka u mišićima koje predstavljaju mjesta odašiljanja bolova u udaljena područja. Dijagnoza se postavlja kliničkim testom apliciranja lokalnog anestetika u „bolni zub“ gdje nakon primjene anestetika ne dolazi do olakšanja simptoma, no nakon primjene anestetika u trigger točku koja se nalazi u nekom od okolnih mišića, dolazi do prekida osjeta boli u zubu (26).

### **7.4 Trotterov sindrom ili sindrom Morgagnijeva sinusa**

Bolne smetnje uzrokovane su tumorom nazofarinksa koji kod nekih bolesnika (30%) može uzrokovati trijas simptoma; jak iradirajući istostrani bol u području mandibule, palatinalnu asimetriju zbog zahvaćenosti tumorom m. levator palati te naglušost i začepjenost uha zbog pritiska na Eustahijevu tubu. Zbog zahvaćenosti pterigoidnih mišića može biti prisutan i trizmus (27).

### **7.5 Costenov sindrom**

Bolovi su posljedica promjena u temporomandibularnom zglobu, a nastaju zbog promijenjena odnosa glave kondila i glenoidalne jame. TMZ je osjetljiv na palpaciju, javlja se naglušost, zujanje u ušima, vrtoglavica, glavobolja oko očiju, na tjemenu i zatiljku i žarenje u grlu, jeziku i polovini nepca. Svi ti simptomi se pojavljuju na strani na kojoj se nalaze promjene TMZ-a. Jedno od objašnjenja toga stanja je da promjene nastaju gubitkom stražnjih ili svih zuba ili abrazije, kada se zbog spuštanja zagriziva čeljust pomiče distalno i pritišće zglobnom glavicom discus articularis. Posljedično nastaje i podražaj n. aurikulotemporalisa koji je uzrok tjemenih i zatiljnih glavobolja (27).

Od ostalih bolesti difrencijalno dijagnostički mogu doći u obzir: migrene, tenzijske glavobolje, bolesti vratne kralježnice, atipična facijalna bol, poremećaji vezani u TMZ, bolesti žlijezda slinovnica, patologije povezane sa zubina, subakutni tiroiditis i niz drugih (28).

## **8. LIJEČENJE**

Liječenje Eaglovog sindroma može biti nekiruško ili kiruško.

Nekiruški pristup uključuje primjenu nestereoidnih protuupalnih lijekova, antikonvulziva, antidepresiva u svrhu smanjenja boli. Primjenjuju se i injekcije steroida ili lokalnog anestetika u područje tonzilarne udubine ili malog roga jezične kosti. Ovaj pristup kratkoročno dovodi do prestanka/smanjenja boli, no definitivno izlječenje može se postići samo kiruški, odstranjenjem dijela ili cijelog stiloidnog nastavka (29).

Kiruški pristup može biti ekstraoralni - transcervikalni ili intraoralni - transoralni. Oba načina imaju svoje prednosti i nedostatke.

Ekstraoralni pristup nudi bolju pregledanost operacijskog područja te je moguće odstraniti veći dio stiloidnog nastavka. Nedostaci ovog pristupa su duže trajanje same operacije i duži postoperativni oporavak. Nakon cijeljenja ostaje vidljiv ožiljak na vratu (30).

Intraoralni pristup omogućuje kraći tijek operacije i nema vidljivog ožiljka, međutim i on ima svoje nedostatke kao što su smanjena vidljivost operacijskog područja i time povećana mogućnost od jatrogenog ozljeđivanja okolnih neurovaskularnih struktura, otežana kontrola krvarenja te je prisutan i veći rizik od duboke infekcije vrata. Opisana je nova tehnika u intraoralnom pristupu u kojoj se disekcija zadržava lateralno od gornjeg konstriktora ždrijela, čime nema potrebe za tonzilektomijom te je skraćen vremenski tijek operacije. Komplikacije intraoralnog pristupa kao što su krvarenje iz velikih krvnih žila ili oštećenje glosofaringealnog živca, mogu se izbjeći ovom tehnikom, ako se disekcija radi pažljivo i zadrži u prednjem dijelu lateralnog faringealnog prostora u kojem nema vitalnih struktura (31).

## **9. KOMPLIKACIJE**

Komplikacije Eagleovog sindroma nastaju zbog pritiska produljenog stiloidnog nastavka na karotidne arterije ili unutarju jugularnu venu. Kao posljedica reduciranog ili prekinutog krvnog optoka nastaju razne neurološke i vaskularne komplikacije od koji neke mogu biti opasne po život. Komplikacije koje se mogu razviti zbog pritiska na unutarju i vanjsku karotidnu arteriju su pseudoaneurizma ili disekcija karotidne arterije te rekurentni tranzitorni ishemički atak (32). Zabilježen je i slučaj gdje je kalcificiran stiloidni ligament i produljen stiloidni nastavak bio uzrok frakture stenta unutarju karotidne arterije koji se nalazio naposredno u njihovoj razini (9). Zbog pritiska na unutarju jugularnu venu može doći i do tromboze venskih puteva unutar mozga.

Opisan je i smrtni slučaj kao posljedica Eagleovog sindroma. Pacijentica se liječila dugi niz godina pod dijagnozom migrenske glavobolje zbog učestalih nesvjestica. Zadnja nesvjestica je prouzročila pad sa velike visine sa smrtnim ishodom. Na obdukciji je uočen produljeni stiloidni nastavak te utvrđeno da je on bio pravi uzrok nesvjestica i doveo do smrtnog ishoda (33).

## **10. RASPRAVA**

U svakodnevnoj praksi stiloidni nastavak se rijetko ispituje kao uzrok bola u području glave i vrata. No produljeni stiloidni nastavak i nije tako rijetka pojava kao što je vidljivo iz dostupne literature gdje se prevalencija njegovog pojavljivanja kreće između 1.4-83.6%. Istraživanja su rađena među različitom populacijom te pokazuju rezultate o pojavnosti produljenog stiloidni nastavka od: 33% kod populacije na sjeveru Italije; 19,4% kod Indijske populacije, 22% kod američke populacije; 43,83% kod stanovnika u središtu Brazila(34,35,36,37). Većina je bez kliničkih smetnji, a samo kod 5% se razvijaju simptomi te govorimo o Eaglovom sindromu.

Kada govorimo o dobnoj skupini, vidljivo je da se Eaglov sindrom rijetko pojavljuje u mlađoj dobnoj skupini (ispod 30 godina). Knežević je 1998. godine ispitao dvije skupine pacijenata s obzirom na životnu dob. Jednu skupinu činili su pacijenti stariji od 30 godina, dok su se u drugoj skupini nalazili pacijenti između 18 i 30 godina. Produženi stiloidni nastavak nađen je u prvoj skupini u 26% pacijenata, dok u drugoj skupini nije nađen. Ostali autori u svojim istraživanjima pokazuju slične nalaze - Zaki i suradnici (1996.) pronalaze produženi stiloidni nastavak u 2 % do 30% odraslih, Kaufman i Kaufman, Elazy i Irish (1970.) pronalaze u 28% pacijenata. Sokler u svom magistarskom radu otkrila je postojanje Eagleova sindroma u 3,7% ljudi do 20-e godine života, 37% onih od 20-40 godine života te 59,3% kod ljudi iznad 40-e godine života (26).

O prevalenciji pojavljivanja među spolovima u literaturi postoje različiti podaci. Neki autori navode veću pojavnost među muškarcima, neki kod žena, a drugi nisu pronašli razlike među spolovima (38,39).

Razlika između pojavljivanja produljenog stiloidnog nastavka na lijevoj ili desnoj strani nije uočena. U većini slučajeva prisutna je bilateralna zahvaćenost ali simptomi se češće pojavljuju samo na jednoj strani.

## **11. ZAKLJUČAK**



Kada se radi o nespecifičnim bolovima u području glave i vrata doktor dentalne medicine treba imati na umu i ispitati stiloidni nastavak kao mogući uzrok bolova. Dijagnoza se lako može donijeti u svakodnevnoj stomatološkoj praksi uz anamnezu, klinički pregled i radiološku snimku.

## **12. LITERATURA**

1. Eagle WW. The symptoms, diagnosis and treatment of the elongated styloid process. *Am Surg.* 1962;28:1-5.
2. Kaufman SM, Elzay RP, Irish EF. Styloid process variation. Radiologic and clinical study. *Arch Otolaryngol.* 1970;91:460-3.
3. Krmpotić – Nemanić J. Anatomija čovjeka. Zagreb: Medicinska naklada; 1990.556-61.
4. Ranjan V, Rai S, Misra D, Panjwani S. Eagle's syndrome veiling as pain of odontogenic origin: Report of two cases with cone beam computed tomography illustration. *Natl J Maxillofac Surg.* 2015;6:219-23
5. Eagle WW. Elongated styloid process: symptoms and treatment. *Arch Otolaryngol.* 1958; 64:172-6..
6. Ilgüy M, Ilgüy D, Güler N, Bayirli G. Incidence of the type and calcification patterns in patients with elongated styloid process. *J Int Med Res.* 2005;33:96-102.
7. Fusco D.J., Asteraki S., Spetzler R.F. Eagle's syndrome: embryology, anatomy, and clinical management. *Acta Neurochir.* 2012;154(7):1119–26.
8. Naik SM, Naik SS. Tonsillo-Styloidectomy for Eagle's Syndrome: A Review of 15 Cases in KVG Medical College Sullia. *Oman Med J.* 2011;26(2):122–6.
9. Sharma N, Ram R, Kamal R. Unusually elongated styloid process: A report of two cases with literature review. *Ann Maxillofac Surg.* 2016;6:297-9.
10. Kim JE, Min JH, Park HR, Choi BR, Choi JW, Huh KH. Severe calcified stylohyoid complex in twins: a case report. *Imaging Sci Dent.* 2012;42(2):95–7.
11. Okabe S, Morimoto Y, Ansai T, Yamada K, Tanaka T, Awano S, et al. Clinical significance and variation of the advanced calcified stylohyoid complex detected by panoramic radiographs among 80-year-old subjects. *Dentomaxillofac Radiol.* 2006;35:191–9.
12. Lorman JG, Biggs JR. The Eagle syndrome. *Am J Roentgenol.* 1983;140(5):881-2.
13. Baig S, Patil N, Considine N. An unusual cause of recurrent throatpain-calcified stylohyoid ligament. *J Coll Physicians Surg Pak.* 2012;22:258-60.

14. Saxena R, Lavania A, Sikarwar V. Unusually large styloid producing neck swelling; case report. *Natl J Otorhinolaryngol Head Neck Surg.* 2013;1:29-30.
15. Eagle WW. Symptomatic elongated styloid process – carotid artery syndrome with operation. *Arch Otolaryngol.* 1949;49:490–503.
16. Chuanga WC, Shorta JH, McKinneya AM, Anker L, Knolla B, McKinneya ZJ. Reversible Left Hemispheric Ischemia Secondary to Carotid Compression in Eagle Syndrome: Surgical and CT Angiographic Correlation. *Am J Neuroradiol.* 2007; 28:143-5.
17. Dao A, Karnezis S, Lane III J, Fujitani RM, Saremi F. Eagle syndrome presenting with external carotid artery pseudoaneurysm. *Emerg Radiol.* 2011;18(3):263–265.
18. Mohanty S, Thirumaran NS, Gopinath M, Bambha G, Balakrishnan S. Significance of styloidectomy in Eagle’s syndrome: An analysis. *Indian J Otolaryngol Head Neck Surg.* 2009;61:262.
19. Beder E, Ozgursoy OB, Ozgursoy SK, Anadolu Y. Three-dimensional computed tomography and surgical treatment for Eagle’s syndrome. *Ear Nose Throat J.* 2006;85(7):443-5.
20. Savranlar A, Uzun L, Birol M, Ozer T. Three-dimensional CT of Eagle's syndrome. *Diagn Interv Radiol.* 2005;11:206-9.
21. Karam C, Koussa S. Eagle syndrome: the role of CT scan with 3D reconstructions. *J Neuroradiol.* 2007;34:344-5.
22. Baba A, Okuyama Y, Ojiri H, Nakajima T. Eagle syndrome. *Clin Case Rep.* 2017;5(2):201–202.
23. Raina D, Gothi R, Rajan S. Eagle syndrome. *Indian J Radiol Imaging.* 2009;19(2):107–8.
24. Langlais RP, Miles DA, Van Dis ML. Elongated and mineralized stylohyoid ligament complex: A proposed classification and report of a case of Eagle’s syndrome. *Oral Surg Oral Med Oral Pathol.* 1986;61:527-532.
25. Juretić M. Diferencijalna dijagnoza orofacijalne boli [Internet]. 2017 [citirano 29.06.2017.] Dostupno na:

<http://arhiva.medri.uniri.hr/katedre/Maksilofacijalna%20kirurgija/dokumenti/Diferencijalna%20dijagnoza%20orofacijalne%20boli.pdf>

26. Sandev S, Sokler K. Sindrom stiloidnog nastavka. *Acta Stomat Croat.* 2000;34:445-50.
27. Gelb M. Clinical management of head, neck and TMJ pain and dysfunction. Philadelphia-London-Toronto. W.B. Saunders Company; 1977.351-66.
28. Savranlar A, Uzun L, Uğur MB, Özer T: Three-dimensional CT of Eagle's syndrome. *Diagn Interv Radiol.* 2005;11:206–9
29. Hoffmann E, Räder C, Fuhrmann H, Maurer P. Styloid–carotid artery syndrome treated surgically with Piezosurgery: a case report and literature review. *J. Craniomaxillofac Surg.* 2013;41(2):162–166.
30. Murtagh RD, Caracciolo JT, Fernandez G. CT findings associated with Eagle syndrome. *Am J Neuroradiol.* 2001;22:1401-2.
31. Kapoor V, Jindal G, Garg S. Eagle's Syndrome: A New Surgical Technique for Styloidectomy. *J Maxillofac Oral Surg.* 2015;14(Suppl 1):360-5.
32. Raser JM, Mullen MT, Kasner SE, Cucchiara BL, Messé SR. Cervical carotid artery dissection is associated with styloid process length. *JAMA Neurol.* 2011;77(23):2061-66.
33. Kumar P, Rayamane AP, Subbaramaiah M. Sudden death due to Eagle syndrome: a case report. *Am J Forensic Med Pathol.* 2013;34(3):231-3.
34. Gracco A, De Stefani A, Bruno G, Balasso P, Alessandri-Bonetti G, Stellini E. Elongated styloid process evaluation on digital panoramic radiograph in a North Italian population. *J Clin Exp Dent.* 2017;9(3):e400-4.
35. Vieira EM, Guedes OA, De Morais S, De Musis CR, Albuquerque PAA, Borges Alvaro Henrique. Prevalence of elongated styloid process in a central brazilian population. *J Clin Diagn Res.* 2015;9:90-2.
36. More C, Asrani MK. Evaluation of the styloid process on digital panoramic radiographs. *Indian J Radiol Imaging.* 2010;20:261-5.
37. Radfar L, Amjadi N, Aslani N, Suresh L. Prevalence and clinical significance of elongated calcified styloid processes in panoramic radiographs. *Gen Dent.* 2008;56:e29-32.

38. Shaik MA, Naheeda, Kaleem SM, Wahab A, Hameed S. Prevalence of elongated styloid process in Saudi population of Aseer region. *Eur J Dent.* 2013;7:449-54.

39. Natsis K, Repousi E, Noussios G, Papathanasiou E, Apostolidis S, Piagkou M. The styloid process in a Greek population: an anatomical study with clinical implications. *Anat Sci Int.* 2015;90:67-74.



Lucija Čabov-Ercegović rođena je 30.01.1993 u Rijeci. Završila je srednju Salezijsku školu u Rijeci, nakon čega upisuje Stomatološki fakultet u Zagrebu. Tokom svog studiranja pohađala je razne stomatološke kongrese i tečajeve, te asistirala u nekoliko stomatoloških ordinacija. Dobitnica je Rektorove nagrade 2016./2017.



