



SVEUČILIŠTE U ZAGREBU  
STOMATOLOŠKI FAKULTET

Barbara Zorko

# **RANO ORTODONTSKO LIJEČENJE**

Diplomski rad

Zagreb, 2017.

Rad je ostvaren u: Stomatološki fakultet Sveučilišta u Zagrebu, Zavod za dječju i preventivnu stomatologiju

Mentor rada: Hrvoje Jurić, prof. dr. sc., Stomatološki fakultet

Lektor hrvatskog jezika: Mirjana Banković- Malečić, mag. philol. croat.

Lektor engleskog jezika: Danijela Huljanić, mag. philol. angl.

Sastav Povjerenstva za obranu diplomskog rada:

- 1.
- 2.
- 3.

Datum obrane rada:

Rad sadrži: 40 stranica

9 slika

CD

Osim ako nije drukčije navedeno, sve ilustracije (tablice, slike i dr.) u radu su izvorni doprinos autora diplomskog rada. Autor je odgovoran za pribavljanje dopuštenja za korištenje ilustracija koje nisu njegov izvorni doprinos, kao i za sve eventualne posljedice koje mogu nastati zbog nedopuštenog preuzimanja ilustracija odnosno propusta u navođenju njihovog podrijetla.



## **Zahvala**

*Zahvaljujem svom mentoru, prof. dr. sc. Hrvoju Juriću, na pomoći tijekom pisanja diplomskog rada, ali i što je važnije, savjetima tijekom cijelog studija.*

*Zahvaljujem svojim prijateljima koji su me uvijek podržavali, koji su imali razumijevanja, i iako ponekad nisam imala vremena za druženje, sa mnom su slavili svaki moj uspjeh, svaki moj položen ispit.*

*Najveću zahvalnost dugujem svojoj obitelji, roditeljima i sestrama, jer su uvijek bili uz mene, uvijek vjerovali u mene, pa i onda kada sama nisam vjerovala u sebe.*

## **Rano ortodontsko liječenje**

### **Sažetak**

Rast i razvoj kraniofacijalnog skeleta se temelji na pomicanju i površinskom preoblikovanju kosti, a traje od rođenja do odrasle dobi. Razvoj maksile završava ranije, dok potpuni razvoj mandibule može potrajati do 21. godine, što nam ukazuje na činjenicu da se tek u odrasloj dobi postiže konačna okluzija.

Problemi u okluziji se mogu javiti u tri ravnine, sagitalnoj, transverzalnoj i frontalnoj. Poremećeni odnosi mogu nastati zbog genetike, preranog gubitka zubi, ali i zbog nepogodnih navika kao što su disanje na usta, sisanje prsta ili infantilno gutanje. Malokluzije se danas mogu rano dijagnosticirati, što omogućuje i ranu terapiju. Rana ortodontska terapija ili interceptivna ortodoncija, putem određenih metoda i naprava, ima u cilju ukloniti uvjete koji mogu uzrokovati malokluziju, odnosno spriječiti progresiju već postojeće malokluzije. Metode koje se koriste su selektivno ubrušavanje, serijska ekstrakcija zuba i miofunkcionalne vježbe. Miofunkcionalne vježbe se mogu koristiti kao samostalna terapija, a često se koriste u kombinaciji s nekom napravom. Od naprava se koriste špatula, kosine, vestibularna ploča, usni odbojnici, trenažeri.

Unatoč brojnim metodama i napravama ne možemo reći koji je terapijski postupak najučinkovitiji. Svakom pacijentu treba pristupiti individualno što ujedno predstavlja i najbolju terapiju.

**Ključne riječi:** malokluzija; interceptiva; terapija; metode; naprave

## **Early orthodontic treatment**

### **Summary**

The growth and development of the craniofacial skeleton is based on the movement and surface transformation of the bones, and it lasts from birth to adulthood. The development of the maxilla ends earlier, while the complete development of the mandible may take up to 21 years, which points to the fact that the final occlusion is reached at an adult age.

Occlusal problems can occur in three planes, sagittal, transverse, and frontal. Misalignment can occur due to genetics, premature tooth loss, but also because of bad habits such as mouth breathing, thumb sucking or immature swallowing. Malocclusion can be diagnosed early today, enabling early therapy. Early orthodontic treatment or interceptive orthodontics, by using certain methods and appliances, has the purpose of removing conditions that can cause malocclusion or prevent progression of an existing one. Methods used are selective grinding, serial tooth extraction, and myofunctional exercises. Myofunctional exercises can be used as therapy by itself also they are often used in combination with an appliance. Appliances used are spatula, inclined planes, vestibular plates, lip bumpers and trainers.

Despite numerous methods and appliances, we can not say which therapeutic procedure is most effective. Each patient should be treated individually, which is also the best therapy.

**Key words:** malocclusion; interceptive; therapy; methods; appliances

## Sadržaj

|   |    |
|---|----|
| 1. UVOD .....                                     | 1  |
| 2. MALOKLUZIJA.....                               | 4  |
| 2.1. Malokluzije u sagitalnoj ravnini .....       | 5  |
| 2.2. Malokoluzije u transverzalnoj ravnini .....  | 6  |
| 2.3. Malokluzije u vertikalnoj ravnini .....      | 7  |
| 2.4. Devijacije stanja prostora .....             | 7  |
| 2.5. Nepogodne navike kao uzrok malokluzija ..... | 7  |
| 3. TEHNIKE RANE ORTODONTSKE TERAPIJE .....        | 10 |
| 3.1. Miofunkcijske vježbe .....                   | 10 |
| 3.2. Selektivno ubrušavanje.....                  | 13 |
| 3.3. Serijska ekstrakcija zuba .....              | 13 |
| 4. NAPRAVE ZA RANU ORTODONTSKU TERAPIJU .....     | 15 |
| 4.1. Špatula .....                                | 15 |
| 4.2. Kosine.....                                  | 16 |
| 4.2.1. Fiksne kosine sa širokom bazom .....       | 16 |
| 4.2.2. Fiksne kosine sa uskom bazom.....          | 17 |
| 4.2.3. Openheimov splint .....                    | 17 |
| 4.2.4. Mobilna kosina po Brücklu.....             | 17 |
| 4.2.5. Mobilna kosina prema Hotzu .....           | 18 |
| 4.3. Podbradak kapa.....                          | 18 |
| 4.4. Vestibularna ploča .....                     | 19 |
| 4.5. Trenažer .....                               | 19 |
| 4.6. Usni odbojnik .....                          | 21 |
| 4.7. LM-aktivator.....                            | 21 |
| 4.8. Orthotropics .....                           | 22 |
| 4.9. Curaprox duda .....                          | 23 |
| 5. RASPRAVA.....                                  | 24 |
| 6. ZAKLJUČAK .....                                | 26 |
| 7. LITERATURA.....                                | 28 |
| 8. ŽIVOTOPIS .....                                | 32 |

## **Popis skraćenica**

TRK – Trainer for kids

ADAPT-LGR – Anterior Developer and Postural Trainer with Landing- Gear Reminders



## **1. UVOD**

Kraniofacijalni kompleks raste na temelju tri mehanizma, povećanju u veličini, remodelaciji i translaciji. Maksila se postnatalno razvija prvenstveno intramembranoznom osifikacijom. Rast se zbiva u dva pravca: apozicijom kosti na suturama koje povezuju maksilu s kranijumom i kranijalnom bazom, te površinskom remodelacijom (1). Tijekom svog rasta maksila se pomiče dolje i naprijed u odnosu na kranijalnu bazu. Pomak maksilarnog kompleksa prati rast mandibule. Tijelo mandibule raste u dužinu periostalnom apozicijom kosti na njenim površinama okrenutima prema natrag, dok ramus raste u visinu enhondralnom zamjenom na kondilu koja je praćena remodelacijom površine. Dok se mandibula povećava ona raste prema natrag i gore uz istovremeno premještanje prema dolje i naprijed. Mandibularni ramus premješta se prema natrag. Premještanjem ramusa prema natrag, korpus mandibule dobiva prostor unutar kojega će se produljivati. Rast mandibule u dužinu je praćen apozicijom kosti na njenim stražnjim stranama, dok je za rast u visinu odgovorna enhondralna aktivnost na kondilu. Rast u dužinu obje čeljusti završava kod žena u dobi od 14- 15 godina, kod muškaraca oko 18 godina. Rast u visinu lica i čeljusti kod žena završava oko 16- 17 god., kod muškaraca u ranim dvadesetima (1).

Tijekom života razlikujemo mliječnu, mješovitu i trajnu denticiju. Mliječnu denticiju karakteriziraju polukružni zubni lukovi kao i suvišak prostora, tj. postojanje dijastema, u frontalnim područjima obje čeljusti, potrebnih za normalan smještaj širih trajnih frontalnih zuba. Mliječni drugi molar niče u odnosu na prvi bez aproksimalnog kontakta, ali taj se kontakt zatvara između treće i četvrte godine života. Normalno je kod male djece prisutna i maksilarna prognatija, odnosno mandibularna retrognatija, koja se smanjuje kako dijete stari. Razdoblje mješovite denticije započinje oko 6. godine nicanjem prvog donjeg trajnog kutnjaka te nicanjem donjih trajnih sjekutića, a završava eksfolijacijom posljednjeg mliječnog zuba. Prvi trajni molari niču u kontaktu sa drugim mliječnim molarima, pa njihov odnos u sagitalnoj ravnini ovisi o njima. Ukoliko postoji mezijalna stepenica na mliječnim molarima, trajni molari mogu nicati izravno u normalnu okluziju, no ako mliječni dentalni lukovi završavaju u istoj vertikalnoj ravnini, trajni molari će izrasti u položaju kvržica na kvržicu. Položaj kvržica na kvržicu je privremen jer će se eksfolijacijom mliječnih molara, trajni molari pomaknuti u klasu I po Angleu (2). Za to je bitan odnos zone odupiranja (mliječna trojka, četvorka, petica) i CP2 segmenta (trajna trojka, četvorka, petica), tj. razlika između njih koju iskazujemo u obliku Leeway space i E-space. Leeway space je razlika u meziodistalnoj širini između zone odupiranja i CP2 segmenta. E-space je razlika u

meziodistalnoj širini mliječne i trajne petice. Ta razlika nam omogućuje pravilno nicanje prvog trajnog molara i postavu zuba u klasu I po Angleu.

Nedostatak takvih fizioloških odnosa, ili prerani gubitak zuba zbog karijesa ili traume, ukazuje nam na vjerojatnu pojavu kasnijih poremećenih odnosa. Baš zato što se brojne malokluzije mogu primijetiti već u mladoj dobi, treba iskoristiti tu priliku i krenuti s terapijom što ranije, već u mliječnoj ili ranoj mješovitoj denticiji, uklanjajući malokluziju u potpunosti radi omogućavanja normalnog rasta i razvoja dentofacijalnog kompleksa ili smanjujući njezin intenzitet da bi ju kasnije jednostavnije i brže tretirali. Rana ortodonska terapija uključuje postupke i naprave kojima je u cilju ukloniti uvjete koji mogu dovesti do nastanka malokluzije, ili spriječiti progresiju iste. Naziva se još i interceptivna ortodoncija.

Svrha ovog rada je objasniti što je rana ortodonska terapija, zašto je bitna, te koje se metode i naprave primjenjuju u terapiji i sprječavanju nastanka ortodontskih anomalija kod djece sa mliječnom i mješovitom denticijom.

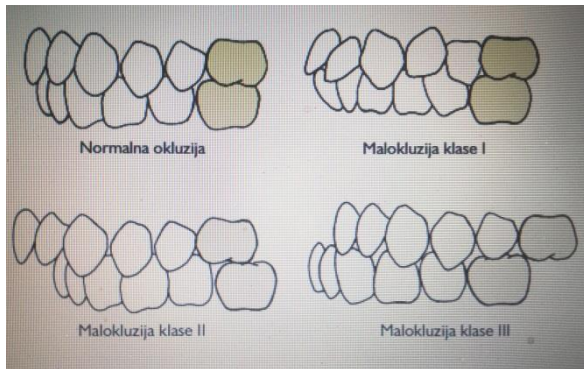
## **2.. MALOKLUZIJA**

Malokluzija, ortodontski termin, po klasičnoj definiciji predstavlja stanje poremećaja normalne okluzije (zagriz) kod pacijenta. S obzirom da ne postoji jasno definirana "normalna okluzija" termin malokluzije u suvremenoj literaturi zamjenjuje se s terminom "okluzijske varijacije". Protrudirani, nepravilni kao i zubi koji se nalaze izvan zubnog niza, kod pacijenta mogu dovesti do tri vrste problema: diskriminacije zbog izgleda lica; problema s poremećajima oralnih funkcija, uključujući poteškoće kod pomaka čeljusti (nekoordiniranost mišića ili bol), disfunkcije temporomandibularnog zgloba te problema sa žvakanjem, gutanjem ili govorom i povećane sklonosti traumi, parodontnim bolestima ili karijesu (3).

## **2.1. Malokluzije u sagitalnoj ravnini**

Razlikujemo malokluzije u sagitalnoj, vertikalnoj i transverzalnoj ravnini, te devijacije u prisutnom prostoru. Malokluzije u sagitalnoj ravnini klasificiramo po Angleu. Angleova klasifikacija obuhvaća četiri klase: normalnu okluziju, klasu I, klasu II i klasu III (slika 1). Normalna okluzija se odnosi na pravilan postav molara i pravilnu liniju okluzije. Klasa I predstavlja normalan odnos kutnjaka, što znači da se meziobukalna kvržica gornjeg prvog kutnjaka nalazi u prostoru između meziobukalne i mediobukalne kvržice donjeg prvog kutnjaka, ali je linija okluzije nepravilna zbog nepravilno postavljenih zuba, rotacije ili nekih drugih uzroka (3). Klasa II ili distookluzija je položaj u kojem se meziobukalna kvržica gornjeg kutnjaka nalazi ispred prostora između meziobukalne i mediobukalne kvržice donjeg prvog kutnjaka, prisutan je pomak za jednu kvržicu prema nazad. Klasa III ili meziokluzija je kada se meziobukalna kvržica gornjeg kutnjaka nalazi iza prostora između meziobukalne i mediobukalne kvržice donjeg prvog kutnjaka, pomak za jednu kvržicu prema naprijed. Malokluzije možemo podijeliti i na skeletne, dentalne ili dentoalveolarne. Skeletne devijacije u sagitalnoj ravnini su genetski determinirane. Skeletne abnormalnosti klase II su povezane s premalom donjom čeljusti, odnosno njezinim distalnim položajem, prevelikom maksilom, odnosno njezinim mezijalnim položajem ili kombinacijom obojega. Skeletne abnormalnosti klase III su povezane s prevelikom donjom čeljusti, odnosno njenom mezijalizacijom, premalom gornjom čeljusti, odnosno njenom distalizacijom ili kombinacijom. U trajnoj denticiji klasu određujemo prema odnosu prvih kutnjaka, dok u mliječnoj denticiji, veću vrijednost od kutnjaka, za procjenu sagitalnih odnosa imaju očnjaci. U mješovitoj denticiji procjenjujemo klasu prema prvom kutnjaku. Klasa II u mliječnoj denticiji obično ne predstavlja problem, pa terapija nije indicirana, ali nas može upozoriti na moguću pojavu takve malokluzije u vrijeme trajne denticije. Dentoalveolarna klasa III, ili prednji križni zagriz obično se javlja za vrijeme nicanja zuba. Nastaje zbog oralne inklinacije gornjih inciziva, a

vestibularne inklinacije donjih, dok postoji normalan položaj između zubnih lukova. Prisilni progenijski zagriz nastaje zbog klizne kretnje mandibule prema naprijed prilikom zagrizavanja, zbog interference u obliku previsokog ispuna, atipičnog položaja zuba ili zaostalog mliječnog zuba u trajnoj denticiji (4).



Slika 1. Normalna okluzija i malokluzija prema Angleovoj definiciji. Preuzeto s dopuštenjem izdavača (3).

## 2.2. Malokoluzije u transverzalnoj ravnini

Poremećaji okluzije koji se javljaju u transverzalnoj ravnini su križni i škarasti zagriz. Križni zagriz je kada bukalne kvržice gornjih molara okludiraju u centralnu fisuru donjih molara. Obostrani križni zagriz je prisutan kod uske maksile, skeletne je prirode i udružen je s devijacijama u sagitali ili vertikali. Jednostrani prisilni križni zagriz se može javiti zbog neprikladnih navika kao što su sisanje dudu varalice, ali i kad su u retrudiranom položaju molari postavljeni kvržica na kvržicu. Da bi se dobila stabilna okluzija, donja čeljust mora kliznuti na jednu od strana. Skeletni jednostrani križni zagriz može biti uzrokovan asimetrijom u kranijalnoj bazi, gornjoj čeljusti ili donjoj čeljusti (2). Vidljiv je pomak sredine, dok kod obostranog križnog zagrizavanja nije. Škarasti zagriz se odnosi na potpuno mimoilaženje, disokluziju molara. Može biti bukalni i oralni. Povezan je s nesrazmjerom u veličini maksile i mandibule.

### **2.3. Malokluzije u vertikalnoj ravnini**

Najčešća devijacija u vertikalnoj ravnini je frontalni otvoreni zagriz, koji može biti dentoalveolarni, skeletni ili kombinirani. Skeletni otvoreni zagriz je genetski determiniran i obično povezan s posteriornom rotacijom mandibule tijekom rasta. Dentoalveolarni otvoreni zagriz je povezan s nepogodnim navikama kao što su sisanje prsta, infantilno gutanje ili disanje na usta, ali i zbog nepotpune erupcije inciziva u mješovitoj denticiji. Osim frontalnog otvorenog zagriz, postoji i visoka prevalencija umjerenog dubokog zagriz (preklop veći od 3mm). Duboki zagriz se često kombinira s distalnom okluzijom ili škarastim zagrizom (2). Skeletni duboki zagriz se može razviti ako mandibula ima prednju rotaciju tijekom rasta.

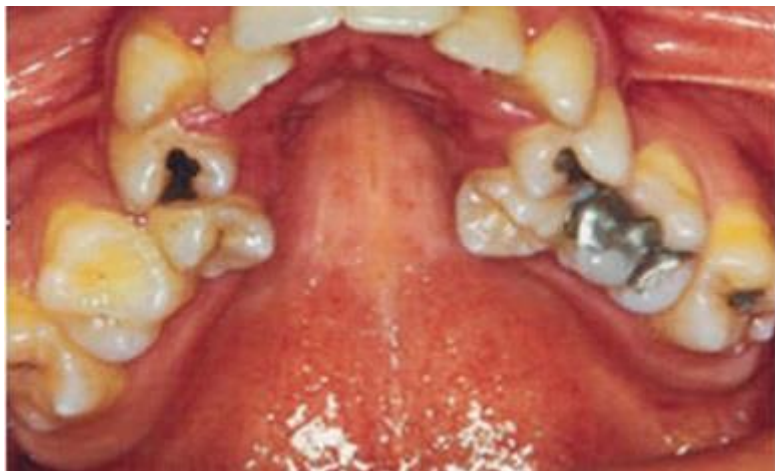### **2.4. Devijacije stanja prostora**

Stanje prostora ima različito značenje u trajnoj i mliječnoj denticiji. Dok u trajnoj denticiji razmaci nisu poželjni, u mliječnoj su prirodna karakteristika. Zato nas mali prostori već rano mogu upozoriti na mogućnost zbijenosti trajnih zubi. Svojim nicanjem će centralni trajni incizivi resorbirati korijene i centralnih i lateralnih mliječnih inciziva, na taj način pomičući nedostatak prostora distalno u zubni luk (2).

### **2.5. Nepogodne navike kao uzrok malokluzija**

Najčešće nepogodne navike koje utječu na zagriz su disanje na usta, infantilno gutanje, te sisanje prsta. Kako su usta pomoćni, a ne glavni dio sustava organa za disanje, oralna respiracija može uzrokovati malokluzije (5). Prema Finnu iz 1987. godine disanje na usta može biti anatomske, opstruktivne ili habitualne prirode. Kratka gornja usnica koja ne dopušta zatvaranje usta je anatomski uzrok. Habitualno disanje na usta zaostaje nakon što je prvotni, opstruktivni uzrok uklonjen. Najveći udio u etiologiji disanja na usta je opstruktivne prirode, odnosno nosna opstrukcija. Najčešće je uzrokovana hipertrofijom tonzila. Uz hipertofiju, nosnu opstrukciju, mogu uzrokovati i kronični ili alergijski rinitis, traume nosa, polipi ili tumori (6). Disanjem na usta dolazi do poremećenog odnosa mišićnih sila jezika, obraza i usana, što utječe na razvoj maksilarnog i mandibularnog luka. Usne su razdvojene, a jezik je nisko, dolazi do pojačanog učinka obraznih mišića, i zbijenosti maksilarnog luka zbog sužavanja alveolarnog grebena u području premolara – V oblik (slika 2). Zbog potrebe za stalnim držanjem otvorenih usta dolazi do posterorotacije mandibule - „izduženo lice“ (7).

Gingiva je crvena i upaljena zbog stalne izloženosti zraku. Često je prisutan i „gummy smile“, a u stražnjoj regiji križni zagriz.

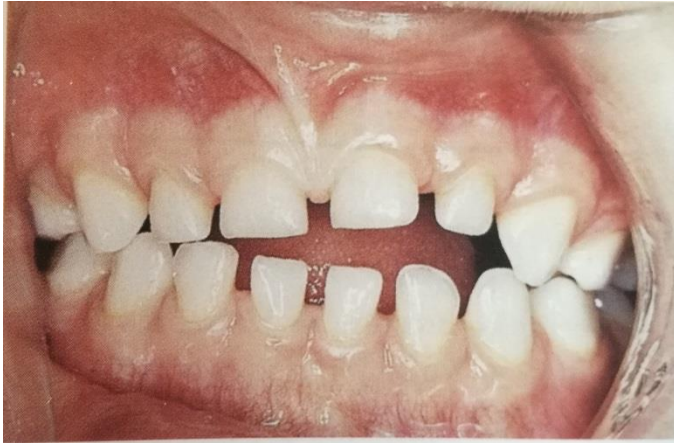

Slika 2. V-oblik maksilarnog luka. Preuzeto s dopuštenjem autora (7).

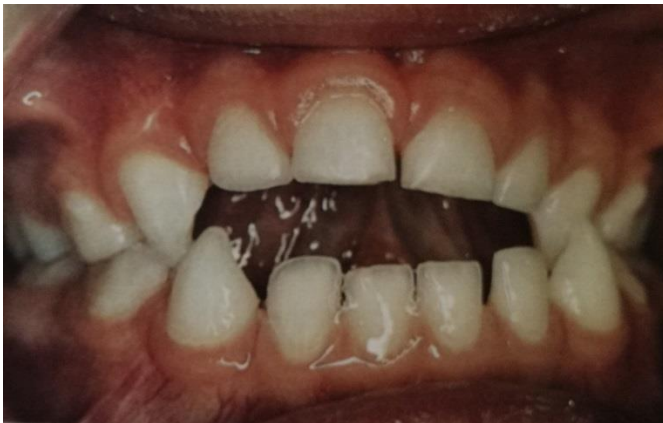Infantilno gutanje je način gutanja koji se pojavljuje u male djece, obilježeno je stezanjem muskulature usana i vrhom jezika koji dodiruje donju usnu uz malu aktivnost stražnjih jezičnih i ždrijelnih mišića. Refleks infantilnog gutanja obično se gubi nicanjem prvim donjih inciziva, u dobi od 6 mjeseci. Ukoliko se takav način zadrži duže, smatra se nepogodnom navikom, a ako ne prestane ni nakon 3. godine života, može uzrokovati izraženije ortodontske anomalije. Javlja se otvoreni zagriz, usne su razdvojene, a jezik se vidi između gornjih i donjih zuba. Može se javiti izražena protruzija gornjih inciziva, dok su donji incizivi retrudirani. Istraživanja potvrđuju i prevalenciju stražnjeg križnog zagriz, te nedostatak prostora u maksili (8).

Sisanje prsta ili dude varalice je navika koje se teško otarasiti. Djeca od dojenačkih dana povezuju sisanje s nečim dobrim, toplim, što će im pružiti ugodu. Navika se često javlja i zadržava kod nesigurne djece. Za vrijeme mliječne denticije sisanje prsta nema značajni utjecaj, ali ako se navika zadrži i u mješovitoj denticiji, doći će do pojave anomalija. Prisutan je otvoren zagriz, koji može biti asimetričan (slika 3), protruzija gornjih inciziva i retruzija donjih. Sisanje dude varalice rjeđe uzrokuje malformacije zato što se djece odviknu od te navike, prije nego od sisanja prsta, najčešće u dobi od 3-4 godine (9). Sisanje dude varalice često vodi u stražnji križni zagriz (slika 4). Konstrikcija maksilarnog luka je posljedica pritiska palca na nepce i negativnog tlaka koji pritom stvaraju obrazni mišići i jezik.





Slika 3. Rezultat sisanja prsta. Asimetrični ljevostrani otvoreni zagriz i preklop. Preuzeto s dopuštenjem izdavača (2).



Slika 4. Rezultat sisanja dude varalice. Stražnji križni zagriz, devijacija središnje linije i mandibularni lateralni pomak, te frontalni otvoreni zagriz. Preuzeto s dopuštenjem izdavača (2).

Osim što nepogodne navike dovode do ortodontskih anomalija, povezane su i s problemima s izgovorom nekih glasova (s, n, t, d, l, z i v), nazalnim glasom, a disanje na usta se povezuje i s upalom srednjeg uha, i gubitkom okusa.

### **3. TEHNIKE RANE ORTODONTSKE TERAPIJE**

### 3.1. Miofunkcijske vježbe

Miofunkcijske vježbe su jednostavni postupci za eliminaciju parafunkcijskih uvjeta koji su doveli do nastanka malokluzije, a prakticiraju se paralelno s nošenjem ortodonske naprave. Zubi su smješteni u vrlo dinamičnom mediju usne šupljine. U njoj se isprepliću mišićne aktivnosti jezika, usnica i obraza - različitog intenziteta, trajanja i smjera djelovanja sila. U tom dinamičnom i kompleksnom okruženju položaj zubi i oblik zubnog luka definiran je balansom mišićnih aktivnosti obraza, usnica i jezika, zbog čega je prisutna velika varijabilnost u obliku zubnih lukova kod ljudi (10). Orofacijalni mišići formiraju unutarnji i vanjski mišićni krug, čija ravnoteža osigurava normalan dentofacijalni razvoj. Dominacija mišića unutarnjeg kruga rezultira protruzijom zubi i otvorenim zagrizom, a dominacija vanjskih retruzijom zubi i dubokim zagrizom (11). Nepogodne su oralne navike parafunkcijska ponašanja kod kojih je evidentno narušen odnos aktivnosti mišića jezika, usnica i obraza.

Cilj miofunkcionalne terapije jest uspostaviti novi neuromuskularni obrazac kojim će se korigirati položaj jezika, ne samo pri funkciji već i pri mirovanju. Kreiran je cijeli niz miofunkcijskih vježbi za terapiju nepogodnih navika. Vježbe mišića jezika, usana, brade i obraza koje se provode paralelno s terapijom ortodonskom napravom, vrlo su efikasne u zatvaranju otvorenog zagriža i sprečavanju ponovne pojave otvorenog zagriža nakon završetka ortodonske terapije, u usporedbi s ortodonskom terapijom provedenom bez vježbi. Kod infantilnog gutanja indicirane su miofunkcijske vježbe usmjerene na stabilizaciju vrška jezika, orijentaciju jezika gore i straga, stiskanje zubi pri gutanju, smanjenje korištenja donje usnice te pojačavanje korištenja gornje usnice pri žvakanju i gutanju. Redosljed aktivnosti napreduje od gutanja sline, drugih tekućina i kašaste do krute hrane, ili od relativno lakih vježbi prema težima. Pacijenta se instruiira da pri gutanju jezik podigne na nepce, da više puta tijekom dana po minutu „klokoće“ jezikom o nepce, da žvakaću gumu ili bombon vrškom jezika prisloni uz nepce i proguta slinu, da žvače konzistentnu hranu te da stiće na stražnje zube. Predloži mu se i neki zvučni podsjetnik za provjeru položaja jezika – primjerice, svaki put kada mu mobitel zvučno signalizira dolazak SMS poruke, mora provjeriti nalazi li mu se jezik između zubi ili na nepcu. Također ga se može instruirati da se kontrolira da drži usta zatvorenima, diše na nos i vježba ritmičko stiskanje usnica. Kod problema s izgovorom sugerira se, paralelno s ortodonskom terapijom, provesti logopedsku obradu i rehabilitaciju. Jačanje tonusa orbikularisa orisa može se postići obostranim razvlačanjem rubova usnica malim prstima, čemu se suprotstavljamo voljnim stezanjem usana. Vezanjem dvaju dugmeta

na dva kraja čvršćeg konca može se izraditi jednostavno pomagalo za izvođenje vježbi mišića. Pacijent jedno dugme pridržava usnicama, a drugo drži prstima i povlači prema naprijed, sprečavajući pri tome pojačanim tonusom usnica izvlačenje dugmeta između usnica. Vježbati se može i na način da se drži voda u ustima i naizmjenično ritmički potiskuje između usne šupljine i usnica. Kada dijete ima naviku sisanja prsta, kao podsjetnik da to ne radi, djetetu se na palac koji siše može lijepiti flaster ili nokat premazivati namjenskim tekućinama gorkog okusa, koje se rabe i kod odvikavanja od grickanja noktiju, a mogu se kupiti u ljekarnama (12).

Jezik čini vrlo snažna skupina mišića, a tijekom dana gutamo 1000–1500 puta. Iako često gutamo i zagrizamo, mandibula okludira samo oko 24 minute, dok je disokludirana 23 i pol sata. Dugo se smatralo da je nepravilan položaj jezika tijekom funkcije glavni razlog niza anomalija položaja zubi, poput otvorenog zagrizava. No izgleda da za razvoj otvorenog zagrizava ili bialveolarne protruzije nije toliko važno kratkotrajno učestalo dodirivanje zubi jezikom pri gutanju i govoru, niti iznos sile, već položaj jezika kada nije aktivan. Odnosno, da bi producirala pomak zubi, sila bi morala kontinuirano trajati više od šest sati. Dakle, kontinuirani pritisak voluminoznog, mlohavog jezika, konstantno položenog između zubi ili neposredno iza zubi glavni je razlog otvorenog zagrizava i protruzije zubi kod osoba koje nemaju nasljedne skeletne nepravilnosti koje bi mogle davati istu kliničku sliku (12).

Miofunkcijske vježbe mogu se kod djece provoditi i pomoću vestibularne ploče, na način da prstom povlače držak ploče, a stiskanjem usnica sprečavaju njezino izvlačenje iz usta. Razvijen je i cijeli niz trenažera, naprava koje izgledaju poput konfekcijskih štitnika za zube, a inkorporiraju štitnik za jezik i odbojnik usana. Trenažeri potpomažu mioterapiju, uklanjanje nepogodnih navika disanja na usta i infantilnog gutanja, uspostavu normalne funkcije i pravilnog smještaja zubi u zubni luk (12).

Iako se spekuliralo o povezanosti položaja tijela i položaja mandibule, istraživanja nisu dokazala postojanje jake sveze, no ukazala su na nešto jaču svezu malokluzija s položajem vratne kralježnice. Mandibularni prognatizam češće je udružen s izravnavanjem vratne lordoze i posteriorno pomaknutom posturom, mandibularni retrognatizam s naglašenom vratnom lordozom i anteriorno pomaknutom posturom, a križni zagriz sa skoliozom (13).

### 3.2. Selektivno ubrušavanje

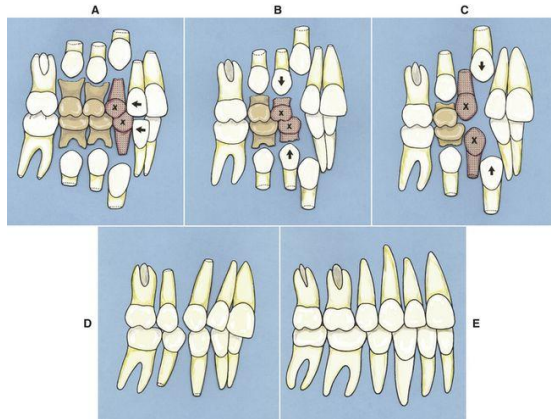
Selektivno ubrušavanje je interceptivni postupak koji primjenjujemo u terapiji zbijenosti i prisilnih zagriža. Ukoliko se radi o jednostranom prisilnom križnom zagrižu koji se obično javlja u mliječnoj i ranoj mješovitoj denticiji, najčešći uzrok prisile je mliječni očnjak. Plohe koje se ubrušavaju su bukalna ploha donjeg, i lingvalna ploha gornjeg, te njegovi oštri vrhovi. Ako je prisutan prisilan progeijski zagriz ubrušava se mezijalni brid gornjeg, te distalni brid donjeg mliječnog očnjaka. Selektivnim ubrušavanjem možemo riješiti i blažu zbijenost. Ubrušavanjem mezijalnih ploha mliječnih očnjaka stvaramo prostor za poravnavanje inciziva, a često se ubrušavaju i mezijalne plohe drugog mliječnog molara za smještaj prvog premolara (12).

### 3.3. Serijska ekstrakcija zuba

Serijska ekstrakcija se može definirati kao točno određeno, planirano vađenje mliječnih i/ili trajnih zuba u slučajevima mješovite denticije s ciljem pravilnog nicanja, eliminacijom zbijenosti inciziva i kasnije potrebe za fiksnom ortodontskom terapijom. Termin „serijska ekstrakcija“ je prvi iskoristio Kjellgren 1929. godine, a Nance je metodu popularizirao 1940ih godina.

U slučajevima gdje su lateralni incizivi protrudirani ili blago rotirani, a zbijenost nije izražena, metoda serijske ekstrakcije se provodi tako da se prvo ekstrahira mliječni očnjak u dobi od 8-10 godina, zatim se vadi prvi mliječni molar u dobi od 10 do 11 godina, a posljednji se ekstrahira prvi premolar (slika 5). Preporuča se da se zadnja ekstrakcija izvede u vrijeme dok je prvi premolar gotovo cijeli niknuo, a očnjak do pola. Na taj način očnjaku je omogućeno nicanje u prostor u dentalnom luku. Vjeruje se da ekstrakcija mliječnog očnjaka za vrijeme erupcije lateralnih inciziva, oko 8. godine, uključuje rizik od smanjenog razvoja zubnog luka, jer u vrijeme erupcije inciziva prednji dio zubnog luka doseže gotovo potpuni lateralni razvoj. Stoga se kao pravilo uzima da se mliječni očnjak ekstrahira tek kada je niknulo pola lateralnog inciziva, znači oko 9. godine. Također je bitno da se ekstrakcija prvog premolara ne učini prerano, jer njegovo pravovremeno vađenje osigurava najveći prostor za nicanje očnjaka. Ukoliko se ekstrakcija učini prerano, riskiramo mezijalni pomak drugog mliječnog molara ili drugog premolara i ponovni nedostatak mjesta za očnjak unatoč vađenju. Serijska ekstrakcija može postići neuspjeh i ako su lateralni incizivi rotirani 45-90°,

jer i u ranim stadijima takve ekstremne rotacije pokazuju otpornost na sve tretmane, i sklonost recidivima (15). Krivi smjer očajnika također otežava samokorekciju pravilne postave.



Slika 5. Protokol serijske ekstrakcije. Preuzeto s dopuštanjem autora (14).

U slučaju medijalne dijasteme, a erupcije lateralnih inciziva u smjeru zbijenosti, serijska ekstrakcija se ne provodi dok se dijastema ne ispravi, jer bi ekstrakcija mliječnog očajnika samo povećala razmak. Jednaka situacija je ako postoji dijastema između centralnog i lateralnog inciziva.

Metoda serijske ekstrakcije je pogodna terapija i prilikom zbijenosti maksilarnog luka u klasi II po Angleu, gdje zagriz nije predubok (nije ispod cinguluma) i gdje ne postoji zbijenost donjeg luka. Ekstrakcija se provodi samo u gornjem luku. Jednaku terapijsku vrijednost serijska ekstrakcija ima kod klase III po Angleu, a ekstrakcije se provode samo u donjoj čeljusti (15).

#### **4. NAPRAVE ZA RANU ORTODONTSKU TERAPIJU**

#### **4.1. Špatula**

Špatula je jednostavna mobilna pasivna interceptivna naprava. Koristi se u mješovitoj dentaciji za korekciju položaja jednog sjekutića koji niče u obrnutom pregrizu. Može biti drvena ili plastična. Špatula se koristi tako da pacijent jedan kraj umetne između palatinalne plohe gornjeg sjekutića koji niče u obrnutom pregrizu i labijalnih ploha donjih sjekutića, te u nju zagriže, a drugi kraj pridržava svojom rukom i gura ga prema bradi. Na taj način se postiže efekt poluge. Pacijentu se preporuča da sa špatulom što više vježba kod kuće. Trajanje terapije špatulom je individualno, a može je propisati i pratiti i opći doktor dentalne medicine. Kontraindikacija za primjenu špatule je zbijenost u incizalnom segmentu u gornjem zubnom luku (12).

#### **4.2. Kosine**

Kosine su interceptivne naprave nazvane po kosoj plohi ( $>45^\circ$ ) koja je njezin glavni dio. Dizajnirao ju je Hunter 1771. godine. Mogu biti fiksne i mobilne. Kosinom dobivamo umjetno podignut zagriz koji stimulira povišen tonus mišića. Mišićna sila se prenosi preko tog jednostavnog funkcionalnog pomagala i služi za pomicanje određenog zuba, grupe zuba ili mandibule. O veličini kuta pod kojim se oblikuje kosa ploha ovisi smjer rezultante sile, koja se sastoji od sagitalne komponente koja protrudira i vertikalne koja intrudira gornji sjekutić. Kod kuta od  $45^\circ$  rezultanta je usmjerena naprijed i gore. Ako je kut manji, rezultanta sile uzrokuje intruziju, ako je veći, uzrokuje protruziju sjekutića.

##### **4.2.1. Fiksne kosine sa širokom bazom**

Fiksna kosina je pričvršćena na zub ili zube tako da je pacijent ne može skidati za vrijeme terapije. Indicirana je kod obrnutog pregriza jednog do dva sjekutića i prisilnog progenijskog zagriz. Fiksna kosina sa širokom bazom primjenjuje se kod obrnutog pregriza jednog do dva sjekutića, a terapija traje 7-14 dana. Terapija ne bi smjela trajati duže jer zbog dezartikulacije zagriz, izrastaju kutnjaci i povisuju zagriz pa bismo dužom terapijom dobili pacijenta s otvorenim zagrizom u fronti. Kosina se sastoji od akrilatne baze, koja zahvaća 4-6 donjih frontalnih zuba, i kose plohe. Pravilo je da baza kosine obuhvaća najmanje dvostruko veći broj zuba od onih koje treba pomaknuti. Baza kosine odmaknuta je 1 mm od ruba gingive, širina kose plohe odgovara širini zuba koji se prebacuje iz obrnutog pregriza, a visinom dodiruje veći dio palatinalne plohe zuba koji treba prebaciti u pravilni pregriz. Kosa je ploha debljine oko 4 mm, a nagib prema bazi je  $45-60^\circ$ , kako bismo imali jači protruzivni efekt. Kosina se na zube cementira privremenim cementom ili fosfat-cementom, skida se klackalicom za skidanje mostova, a može se i fisurnim svrdlom vestibularno prepiliti akrilat.



Može se izraditi direktnom metodom u ordinaciji iz brzovezajućeg hladnopolimerizirajućeg akrilata, no češće se izrađuje indirektno u zubotehničkom laboratoriju. Kosina sa širokom bazom je kontraindicirana ukoliko u maksili imamo zbijenost interkaninog sektora, očnjak u obrnutom pregrizu, manje vrijedan zub, zub atipičnog oblika, nedovoljno izrastao ili rotiran zub. Nedovoljan broj punovrijednih zubi ili gingivitis mogu biti kontraindikacija u mandibuli. Također ne smije postojati pregriz veći od 2 mm, bridni zagriz ili minimalni prijeklop (12).

#### **4.2.2. Fiksne kosine sa uskom bazom**

Fiksna kosina sa uskom bazom se primjenjuje kod obrnutog prijeklopa jednog do dva sjekutića uz labijalno nagnuće donjih antagonista. Vrijeme trajanja terapije je 3-7 dana. Ta kosina je indicirana kada se želi postići reciprocitet djelovanja, tj. istovremeno protrudirati gornji i retrudirati donji frontalni zub (16). Iako tom napravom vrlo brzo postignemo rezultat, potreban je velik oprez zbog velike koncentracije sila na malom broju zubi. Može se izrađivati kao i kosina, sa širokom bazom ili kombinacijom ortodontskog čeličnog prstena (koji obuhvaća donja dva inciziva) i autakrilata od kojeg se modelira kosa ploha (12).

#### **4.2.3. Openheimov splint**

Openheimov splint je vrsta mobilne kosine u obliku donjeg akrilatnog splinta. Indiciran u terapiji obrnutog pregriza, dva do četiri inciziva, uz retrudirane gornje i normalno postavljene donje sjekutiće. Izrađuje se na temelju otiska i konstrukcijskog zagrizu, indirektnom metodom. Openheimov splint ima bazu koja obuhvaća sve donje zube vestibularno i oralno, uključujući i molare, te kosu plohu koja dotiče palatinalne plohe gornjih frontalnih zubi. Okluzalne plohe lateralnih zubi imaju ravne nagrizne grebene koji se ubrušavaju kako bi omogućili da lateralni zubi pri zagrizu budu odmaknuti, a samo gornji frontalni zubi budu u kontaktu s akrilatom. Na taj se način gornji frontalni zubi kličući po kosoj plohi protrudiraju. Nakon ponovnog kontakta lateralnih zubi s bazom kosine, ponovo se lateralno brusi akrilat, a postupak se ponavlja dok se ne ispravi obrnuti pregriz. Pacijent napravu može nositi neprestano, čak i za vrijeme jela, a skida je samo radi čišćenja. Terapijski učinak može biti ostvaren već za tri do šest mjeseci ukoliko se naprava neprestano nosi (12).

#### **4.2.4. Mobilna kosina po Brücklu**

Mobilna kosina po Brücklu je modificirana donja Schwarzova ploča s kosim nagriznim grebenom u fronti. Indicirana je kod obrnutog pregriza, dva do četiri gornja

sjekutića, uz protruziju donjih antagonista, a djelovanje joj je bazirano na reciprocitetu protruzije gornjih i retruzije donjih sjekutića. Izrađuje se indirektnom metodom u laboratoriju. Ugrađuju se kvačice kao retencijski elementi, a labijalni luk ima aktivnu ulogu u retruziji donjih inciziva. Potrebno je ubrusiti akrilat retroincizalno te iznad incizalnih bridova donjih sjekutića, pritom ne uklanjajući okluzalnu kosu plohu, da bismo dobili prostor za retruziju donjih inciziva (12). Ukoliko se naprava neprestano nosi, terapijski se učinak može postići već za 1 do 3 mjeseca.

#### **4.2.5. Mobilna kosina prema Hotzu**

Hotzova mobilna kosina se primjenjuje kod distalnog postava mandibule, tj. klase II. Vrijeme trajanja terapije je do godinu dana. Baza je gornja aktivna slobodna ploča koja u svom frontalnom dijelu ima oblikovanu kosu plohu (16).

#### **4.3. Podbradak kapa**

Podbradna kapa je ekstraoralna mobilna interceptivna ortodontska naprava. Indicirana je u terapiji progenije i otvorenog zagrizava. Trebala bi se koristiti samo u vrijeme rasta i razvoja mandibule. Cilj podbradne kape je bio spriječiti ekscesivni rast mandibule, distalizirati mandibulu i dovesti do pregradnje u zglobovima. Sastoji se od kalote za bradu, kape za glavu i elastične trake koje ih povezuju. Kod korekcije progenije rezultanta sile elastičnih traka treba biti usmjerena prema natrag, dok kod otvorenog zagrizava treba biti usmjerena prema gore. Pri tome je bitno da je vlak elastičnih traka obostrano simetričan kako kalota za bradu ne bi klizila u smjeru jačeg vlaka. Prilikom kontrolnih posjeta intenzitet sile se može regulirati mijenjanjem duljine elastičnih traka. Preporuča se nošenje podbradne kape još neko vrijeme nakon što se postignu zadovoljavajući međučeljusni odnosi (3). Duljina retencijskog perioda ovisi o dubini preklopa i interkupidaciji. Što je dubina preklopa veća i interkupidacija izrazitija, to je period retencije kraći jer frontalni zubi i odgovarajuća interkupidacija osiguravaju retenciju postignutog stanja. Danas se podbradna kapa rijetko koristi jer smo svjesni da je rast mandibule genetski determiniran i da ga je nemoguće spriječiti.

#### **4.4. Vestibularna ploča**

Vestibularna ploča je jednostavna naprava koja se primjenjuje u ranoj terapiji ortodontskih anomalija, u dobi od 3-9 godina. Radi se o mobilnoj napravi koja pasivno leži u vestibularnom području maksile i mandibule, a aktivira se djelovanjem perioralne muskulature. Prema izradi, može biti individualno izrađena iz akrilata u laboratoriju, na temelju otiska i kontrukcijskog zagriža, te gotova konfekcijska ili polukonfekcijska koja se adaptira pacijentu. Konfekcijske vestibularne ploče su na tržištu dostupne od raznih materijala: plastike, gume i silikona, a dolaze u dvije ili tri veličine. Indikacije za vestibularnu ploču su nepogodne navike sisanja prsta, guranja jezika ili disanja na usta; rani stadij pojedinih ortodontskih anomalija - klase II/1 i III, otvorenog zagriža; za mioterapiju – jačanje tonusa mišića orbikularisa orisa. Dijete treba ponavljati vježbe s vestibularnom pločom više puta dnevno, na način da palcem ili kažiprstom povlači za prsten, a napetim usnicama ne dozvoljava njeno izvlačenje iz vestibuluma, čime aktivira mišić orbikularis oris. Ploča je odmaknuta od lateralnih zubi i alveolarnog grebena te drži mišić obraza na odstojanju i napinje ih, a oni se nastoje vratiti u prvotni položaj. Tako izazvana mišićna sila prenosi se preko akrilatnog ili gumastog tijela i vrši pritisak na protrudirane frontalne zube uz koje priliježe, stimulirajući njihovu retruziju i zatvaranje dentoalveolarnog otvorenog zagriža. Dodatno se s oralne strane može ugraditi akrilatni štitnik ili žičana rešetka za jezik. Kod klase II/1 vestibularna ploča priliježe uz gornje frontalne zube, a s oralne strane može imati akrilatnu nagriznu vodilju koja stimulira držanje mandibule u mezijalnom položaju. Kod klase III vestibularna ploča odmaknuta je od gornje fronte, a priliježe na donje frontalne zube, te ima u akrilatu otisnut njihov labijalni reljef kako bi stimulirala njihovu retruziju (12).

#### **4.5. Trenažer**

Trenažer je polukonfekcijska ili konfekcijska interceptivna naprava koja se pojavila nedavno na hrvatskom tržištu. Dostupan je u tri veličine (mala, srednja i velika). Izrađuje se od dvije vrste materijala (mekši silikon i tvrđi poliuretan). Silikonski materijal sprečava ozljeđivanje obrazne sluznice i gingive te omogućava ugodnije nošenje. Nalikuje štitniku za zube koji se nosi pri bavljenju sportskim aktivnostima radi prevencije trauma. Trenažer ima fleksibilne silikonske vestibularne štitove koji odmiču obraze i usnice omogućavajući sagitalni i transverzalni razvoj zubnih lukova. Lingvalno ima štitove koji formiraju kolijevku za jezik. Može sadržavati i skeletiranu metalnu konstrukciju u obliku kaveza koja povećava stabilnost i pojačava djelovanje. U donjem dijelu naprave labijalno se nalaze mali silikonski

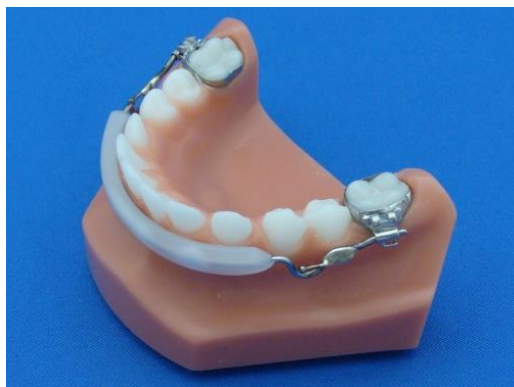šiljci koji služe u smanjenju aktivnosti hiperaktivnog mentalnog mišića. Filozofija trenažera definirana je u tri principa. Prvi je postizanje miofunkcionalnog efekta u vidu uklanjanja nepovoljnog pritiska jezika, usnica i obraza na zubne lukove te interponiranje između njih, čime se omogućava transversalni i vertikalni razvoj čeljusti i zubnog luka. Drugi je stimuliranje sagitalnog razvoja mandibule u terapiji anomalija klase II i sagitalnog razvoja maksile u terapiji anomalija klase III. A treći je vođenje erupcije zubi i njihovo poravnavanje. Za mliječnu denticiju, u dobi od 2 do 5 godina, postoji Infant trainer (slika 6). Njime se potiče dijete na pravilno žvakanje te uklanjanje navika infantilnog gutanja i oralne respiracije. U periodu mješovite denticije, dob od 6 do 12 godina, koriste se Trainer for kids (T4K), koji u rastućeg djeteta pospješuju pravilni razvoj lica i pravilnu postavu trajnih zubi koji niču. Preporuka je nositi trenažere nekoliko sati dnevno i tijekom cijele noći tijekom dužeg perioda. Nakon umetanja naprave u usta usnice moraju biti spojene. Prema preporuci proizvođača indikacije za korištenje trenažera su zbijenost donjih frontalnih zubi pri nicanju, otvoreni zagriz u fronti, malokluzije klase II/1 i II/2, duboki zagriz, zbijenost u klasi I s oralnom respiracijom, blaže malokluzije klase III te nepogodne navike infantilnog gutanja, sisanja palca te grickanja i sisanja usnica, obraza i raznih predmeta. Kontraindikacije za primjenu trenažera su nemotivirano i nekooperabilno dijete, izrazita malokluzija klase III, križni zagriz te kompletna nazalna opstrukcija (17).



Slika 6. Infant Trainer (18).

#### 4.6. Usni odbojnik

Usni odbojnik je pasivna ortodonska naprava koja se aktivira djelovanjem mišića orbikularisa orisa (slika 7). Smješten je u prednjem dijelu vestibuluma, zaobilazi frenulum, a od alveolarnog grebena je odmaknut 2-3 mm. Koristi se u mješovitoj i trajnoj denticiji za uklanjanje nepogodnih navika grizanja i uvlačenja usnice, kao držač mjesta kod preranog gubitka zuba i sidrište pri vođenoj erupciji zubi, za uspravljanje mezijalno nagnutih i atipično rotiranih prvih trajnih kutnjaka, ispravljanje oralno nagnutih sjekutića te razvoj apikalne baze anteriorno i lateralno. Sastoji se od žičanog luka, debljine 1,15 mm, koji se umeće u bukalne cjevčice pričvršćene na prstene na prvim trajnim kutnjacima. Frontalni dio luka je obložen akrilatom ili gumom da spriječi ozljede sluznice i usne (20). Razlikujemo usni odbojnik za gornju i donju čeljust. Može se kupiti gotov ili individualno izraditi. Trajanje terapije je oko godinu dana (12).

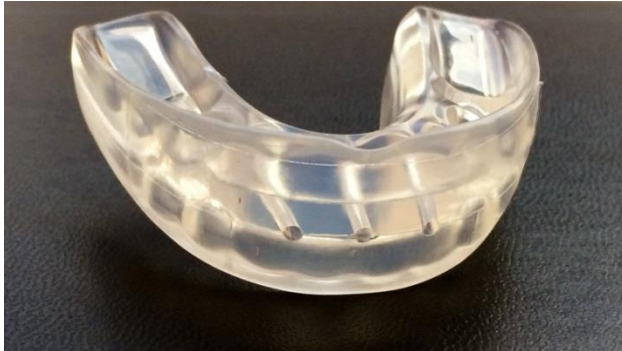

Slika 7. Usni odbojnik (19).

#### 4.7. LM-aktivator

LM- aktivator je miofunkcionalna silikonska naprava za ranu ortodonsku terapiju. Koristi mišićnu silu za usmjeravanje zuba u pravilan položaj prilikom nicanja. Tretman započinje obično kada prvi trajni donji sjekutić počinje nicati. Može se također koristiti u kasnoj mješovitoj ili ranoj trajnoj denticiji. Postoji više različitih kombinacija modela i veličina pa je moguće izabrati onaj koji najbolje odgovara pacijentu bez potrebe za individualnom izradom. U prednjem dijelu ima tri tube za lakše disanje (slika 8). Postoji visoki i niski model. Visoki model se primjenjuje kod terapije otvorenog zagriža, i ima deblji sloj molarnog područja. Primjenjuju se kod blagih preklopa ili pregriza, kod preklopa jednog zuba, rotacija ili zbijenosti u prednjem segmentu, distookluzije, škarastog i otvorenog zagriža.

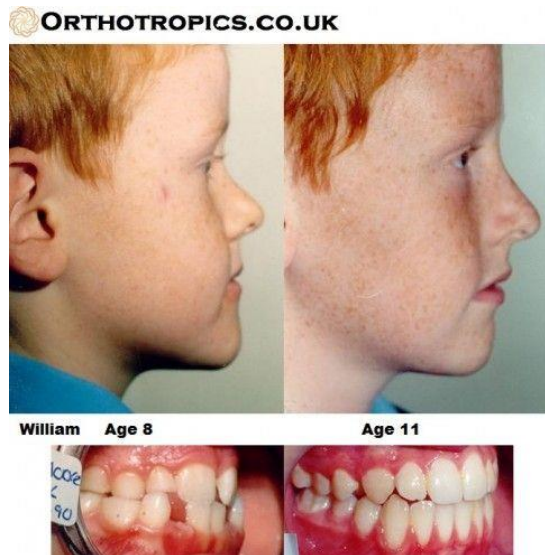Kontraindicirani su kod jako uskog gornjeg luka, klase III, središnje dijasteme veće od 3 mm, palatinalno impaktiranog zuba te rotiranih stražnjih zuba (22). Nosi se navečer tijekom spavanja.



Slika 8. 3 tube na LM aktivatoru (21).

#### 4.8. Orthotropics

Orthotropics ili tehnika vođenog rasta lica se javila kao nova metoda preventivne i rane interseptivne ortodontske terapije za vrijeme mješovite denticije. Dolazi od riječi *ortho*, što znači ravno, pravilno, i riječi *tropics* što znači rast (23). Radi se o sprječavanju nepovoljnog rasta lica, odnosno usmjeravanju u pravilan položaj, ali bez operacije kao što se to postiže prilikom ortognatske kirurgije (slika 9). U prvoj fazi cilj je postići širenje maksile, da jezik dobije dovoljno prostor za smještaj na krovu usne šupljine, i da se prednji gornji zubi smjeste u idealan položaj. Naprava je mobilna, i nosi se 24 h dnevno kroz 4-6 mjeseci, dok ne dobijemo željeni položaj (23). U tom stadiju se razvije izraženija diskrepanca između gornjeg i donjeg zubnog luka nego što je bila u početku. Nakon pripremne faze koriste se Biobloc ili ADAPT- LGR (Anterior Developer and Postural Trainer with Landing- Gear Reminders) za pomak donje čeljusti prema naprijed (25). Naprave su mobilne, i nose se 24 h na dan, osim za vrijeme jela, pranja zubi, sviranja instrumenta, ili bavljenja sportskim aktivnostima. Naprave imaju male plastične vodilje za navođenje donje čeljusti u isparavan prednji položaj. Svakih nekoliko tjedana, prema napretku, treba prilagoditi napravu, a potpuna korekcija se postiže za 6-8 mjeseci. Cilj je da djetetu uđe u naviku novi oralni položaj, i da se s vremenom upotreba naprave u potpunosti izbaci.



Slika 9. Prikaz slučaja djeteta prije i poslije ortotropne terapije. Preuzeto s dopuštenjem autora (24).

### 5.9. Curaprox duda

Poznato je da se duda koristi kao nadomjestak za prirodno sisanje novorođenčadi i male djece. Obične dude pritišću sredinu nepca i tako mogu uzrokovati „gotsko novce“ koje je povezano sa križnim zagrizom. Curaprox duda ima plosnati dio za sisanje, a i štit mora biti što plosnatiji. Time se minimalizira razvoj otvorenog zagriz. Na mjestu gdje se oslanja na nepce duda je šuplja, a bočna krilca sprječavaju križni zagriz, i to tako što stimuliraju pritisak jezika na bočne dijelove nepca. Postoji više veličina, ovisno od dobi i težini djeteta. Iako je duda primarno namijenjena kao sredstvo profilakse, primijećeno je da se upotrebom Curaprox dude u djeteta s otvorenim zagrizom stanje poboljšalo, a uspješno se zaustavio i razvoj križnog zagriz. (26).

## **5. RASPRAVA**



Rana ortodontska terapija trebala bi eliminirati uvjete koji vode u nastanak malokluzije, ili zaustaviti progresiju već postojeće malokluzije. Pritom se koriste jednostavne naprave i metode.

Mnoga istraživanja pokazuju kako još uvijek ne postoji najbolja metoda za sprječavanje malokluzije. Pravilna dijagnostika i individualan pristup ujedno predstavlja i najbolji terapijski postupak.

Ovaj rad daje pregled naprava i metoda koje se trenutno koriste kod liječenja malokuzija i nepogodnih navika kod djece s mliječnom i mješovitom denticijom.

## **6. ZAKLJUČAK**

Rana ortodontska terapija pronašla je svoje mjesto u svakodnevnoj praksi. S povećanom učestalošću ortodontskih anomalija kao što su zbijenost zubi, križni i otvoreni zagriz, ili nesrazmjeri između gornjeg i donjeg zubnog luka, odnosno čeljusti, javila se i potreba za njihovom ranijom dijagnostikom, prevencijom i terapijom.

Problemi su vidljivi već u mladoj dobi (3-4 godine). Interceptivna ortodoncija je stoga usmjerena na što raniji početak tretmana, dok se dijete još razvija, i kada je moguće utjecati na rast. Zaustavljanje daljnjeg razvoja anomalije može potrebu za kasnijom fiksnom terapijom smanjiti, ili u potpunosti ukloniti. Uklanjanjem nepogodnih navika, dijete ima predispoziciju za normalan razvoj čeljusti i lica, što ujedno prevenira probleme sa hrkanjem, apnejom tijekom spavanja, ali i estetske nepravilnosti.

Naprava za ranu terapiju danas ima sve više. Većinom su miofunkcionalne i jednostavne za korištenje, ali je potrebna suradnja pacijenta da bi se postigao željeni učinak. Svakom pacijentu treba pristupiti individualno i procijeniti koju ćemo napravu ili tehniku koristiti u zaustavljanju anomalije.

## **7. LITERATURA**

1. Lapter Varga M. Rast i razvoj kraniofacijalnog sustava. Zagreb: Zavod za ortodonciju, Sveučilište u Zagrebu, Stomatološki fakultet; 2017. p 10-16.
2. Kurol J, Rasmussen P. Razvoj okluzije, preventivna i interceptivna ortodoncija. In: Koch G, Poulsen S. Pedodoncija: Klinički pristup. 1. izdanje. Jastrebarsko: Naklada Slap; 2004. p. 321-349.
3. Proffit WR, Sarver DM, Fields HW Jr. Ortodoncija. 1.izdanje. Jastrebarsko: Naklada Slap; 2010. Poglavlje 1, Malokluzija i dentofacijalne nepravilnosti u suvremenom društvu. p 4-23.
4. Strujić M. Anomalije progenijskog kompleksa. Sonda [Internet]. 2007 [cited 2017 Jun 2]; 8: [about 3 p]. Available from:  
<http://sonda.sfzg.hr/wp-content/uploads/2015/04/Struji%C4%87-M.-Anomalije-progenijskog-kompleksa.pdf>.
5. Zicari AM, Albani F, Ntrekou P, Rugiano A, Duse M, Mattei A, Marzo G. Oral breathing and dental malocclusions. Eur J Paediatr Dent [Internet]. 2009 [cited 2017 Jun 3]; 10(2): [about 6 p]. Available from: <http://admin.ejpd.eu/download/2009-02-01.pdf>.
6. Elmomani BR, Tarawneh AM, Rashdan HAK, Shuqran KK. Orthodontic alterations associated with mouth breathing habit. Pak Oral Dent J [Internet]. 2015 [cited 2017 Jun 3]; 35: [about 4 p.]. Available from: [http://www.podj.com.pk/Jun\\_2015/PODJ-16.pdf](http://www.podj.com.pk/Jun_2015/PODJ-16.pdf).
7. Williams K, Mahony D. The effects of enlarged adenoids on a developing malocclusion. Dent Trib UK Ed [Internet]. 2008 [cited 2017 Jun 3]; [about 5 p.]. Available from: [http://www.dentaltribune.com/htdocs/uploads/printarchive/editions/0e65ceb096a6f7692b0f3c82cfd826a1\\_19-23.pdf](http://www.dentaltribune.com/htdocs/uploads/printarchive/editions/0e65ceb096a6f7692b0f3c82cfd826a1_19-23.pdf).
8. Chen X, Xia B, Ge L. Effects of breast-feeding duration, bottle-feeding duration and non-nutritive sucking habits on the occlusal characteristics of primary dentition. BMC Pediatr [Internet]. 2014 [cited 2017 Jun 5]; 15:46 [about 10 p.]. Available from: <https://www.ncbi.nlm.nih.gov/pmc/articles/PMC4422261/>.
9. Melsen B, Stensgaard K, Pederson J. Sucking habits and their influence on swallowing pattern and prevalence of malocclusion. Eur J Orthod [Internet]. 1979 [cited 2017 Jun 5]; 1(4): [about 9 p]. Available from:

<https://academic.oup.com/ejo/article-abstract/1/4/271/405278/Sucking-habits-and-their-influence-on-swallowing?redirectedFrom=fulltext>.

10. Šlaj M, Špalj S, Pavlin D, Illeš D, Šlaj M. Dental archforms in dentoalveolar Class I, II and III. Angle Orthod [Internet]. 2010 [cited Jun 6]; 80(5): [about 6 p]. Available from: <http://www.angle.org/doi/pdf/10.2319/112609-672.1>.

11. Grabowski R, Kundt G, Stahl F. Interrelation between occlusal findings and orofacial myofunctional status in primary and mixed dentition: Part III: Interrelation between malocclusions and orofacial dysfunctions. J Orofac Orthop [Internet]. 2007 [cited 2017 Jun 6]; 68(6): [about 14 p]. Available from: <https://www.ncbi.nlm.nih.gov/pubmed/18034287>.

12. Špalj S. i sur. Ortodontski priručnik [Internet]. Rijeka: Sveučilište u Rijeci, Medicinski Fakultet. 2012 [cited 2017 Jun 6]. Available from: [https://bib.irb.hr/datoteka/591935.ORTODONTSKI\\_PRIRUNIK.pdf](https://bib.irb.hr/datoteka/591935.ORTODONTSKI_PRIRUNIK.pdf).

13. Nobili A, Adversi R. Relationship between posture and occlusion: a clinical and experimental investigation. Cranio. 1996; 14: 274-85.

14. McNamara JA, Jr. , McNamara L. Phase I: Early Treatment. Pocket Dentistry: Fastest Clinical Dentistry Insight Engine [Internet]. 2015 [2017 Jun 10]. Available from: <https://pocketdentistry.com/11-phase-i-early-treatment/>.

15. Kjellgren B. Serial extraction as a corrective procedure in dental orthopaedic therapy. Eur J Orthod [Internet]. 2007 [cited 2017 Jun 7]; 29: [about 13 p]. Available from: [https://academic.oup.com/ejo/article/29/suppl\\_1/i37/558043/Serial-extraction-as-a-corrective-procedure-in?searchresult=1](https://academic.oup.com/ejo/article/29/suppl_1/i37/558043/Serial-extraction-as-a-corrective-procedure-in?searchresult=1).

16. Lapter V i sur. Ortodontske naprave: konstrukcija – namjena – djelovanje. 2. Izdanje. Zagreb: Školska knjiga; 1992. p 156-160.

17. Špalj S. Treanžer – „nova“ interceptivna naprava. Vj dent med [Internet]. 2011 [cited 2017 Jun 1] :[about 5 p]. Available from: [http://www.hkdm.hr/pic\\_news/files/hkdm/VJESNIK/VDM%201-2011/Clanak%202.pdf](http://www.hkdm.hr/pic_news/files/hkdm/VJESNIK/VDM%201-2011/Clanak%202.pdf).

18. Myofunctional Research Co [Internet]. Queensland: Myofunctional Research Company; [updated 2017; cited 2017 Jun 12]. Available from: [http://myoresearch.com/appliances/the\\_trainer\\_system/60](http://myoresearch.com/appliances/the_trainer_system/60).

19. Specialty appliances [Internet]. Georgia: Specialty appliances; [updated 2017; cited 2017 Jun 12]. Available from: [https://www.specialtyappliances.com/lingual\\_arches\\_and\\_nances.asp](https://www.specialtyappliances.com/lingual_arches_and_nances.asp).
20. Youssef A. Studio dentaire [Internet]. Quebec: Studio Dentaire; 2012 [updated 2015 Jul 29; cited 2017 Jun 8]. Available from: <http://www.studiodentaire.com/en/glossary/lip-bumper.php>.
21. Dental Clinic ZUBOFF [Internet]. Krasnoyarsk; [updated 2017; cited 2017 Jun 12]. Available from: <http://zyboff.ru/services/nachalnoe-lechenie-prikusa>.
22. LM Dental [Internet]. Parainen: LM feel the difference; [cited 2017 Jun 8]. Available from: <https://www.lm-dental.com/products/orthodontic-appliances/indications/>.
23. Pinskaya Y. Center for Early Orthodontic Treatment [Internet]. Angola City: Center for Early Orthodontic Treatment; 2017 [cited 2017 Jun 10]. Available from: <http://www.earlyorthodontics.com/facial-growth-guidance-biobloc-orthotropics/>.
24. Mew M. Orthodontic Health [Internet]. London: Orthodontic Health Clinic; 2017 [cited 2017 Jun 12]. Available from: <http://www.orthodontichealth.co.uk/case-studies/>.
25. North American Association of Dental Orthotropics. [Internet]. Scotts Valley: Orthotropics - NA. org; 2011 [cited 2017 Jun 10]. Available from: <http://www.orthotropics-na.org/public/department36.cfm>.
26. Dental Tribune Online. Optimalna ortodontska prevencija od prve godine. Dent Trib. 2017; ISSN 1849-4862: p34.

## **8. ŽIVOTOPIS**



Barbara Zorko rođena je 08.05.1992. u Zagrebu. Nakon završene osnovne škole upisuje opću gimnaziju u Ivanić-Gradu. 2011. godine završava srednju školu i upisuje se na Stomatološki fakultet Sveučilišta u Zagrebu. Za vrijeme studija volontira na Zavodu za dječju i preventivnu dentalnu medicinu. Aktivno sudjeluje u projektu Zubić vila. Studij završava 2017. godine.