

Uloga boje, oblika i estetike zuba te odnos fizionomije lica i zubi u fiksnoj protetici

Martinović, Josipa

Master's thesis / Diplomski rad

2017

Degree Grantor / Ustanova koja je dodijelila akademski / stručni stupanj: **University of Zagreb, School of Dental Medicine / Sveučilište u Zagrebu, Stomatološki fakultet**

Permanent link / Trajna poveznica: <https://um.nsk.hr/um:nbn:hr:127:665769>

Rights / Prava: [Attribution-NonCommercial 4.0 International/Imenovanje-Nekomercijalno 4.0 međunarodna](#)

Download date / Datum preuzimanja: **2024-12-25**



Repository / Repozitorij:

[University of Zagreb School of Dental Medicine Repository](#)





SVEUČILIŠTE U ZAGREBU
STOMATOLOŠKI FAKULTET

Josipa Martinović

**ULOGA BOJE, OBLIKA I ESTETIKE ZUBA
TE ODNOS FIZIONOMIJE LICA I ZUBI U
FIKSNOJ PROTETICI**

Diplomski rad

Zagreb, 2017.

Rad je ostvaren u: Stomatološki fakultet u Zagrebu, Zavod za fiksnu protetiku

Mentor rada: doc. dr. sc. Andreja Carek, Zavod za fiksnu protetiku

Lektor hrvatskog jezika: Tatjana Jukić, mag. educ. philol. angl. mag. educ. philol. croat.

Lektor engleskog jezika: Tatjana Jukić, mag. educ. philol. angl. mag. educ. philol. croat.

Sastav Povjerenstva za obranu diplomskog rada:

1. _____

2. _____

3. _____

Datum obrane rada: _____

Rad sadrži: 30 stranica

1 tablica

5 slika

1 CD

Osim ako nije drukčije navedeno, sve ilustracije (tablice, slike i dr.) u radu izvorni su doprinos autora diplomskog rada. Autor je odgovoran za pribavljanje dopuštenja za korištenje ilustracija koje nisu njegov izvorni doprinos, kao i za sve eventualne posljedice koje mogu nastati zbog nedopuštenog preuzimanja ilustracija, odnosno propusta u navođenju njihova podrijetla.

Zahvala

Zahvaljujem svojoj obitelji na bezuvjetnoj ljubavi i podršci te svojoj mentorici doc. dr. sc. Andreji Carek na stručnim savjetima prilikom izrade ovog rada. Također, zahvaljujem se i kolegi Ivanu Mahmet, bez čije nesebične pomoći ne bih uspjela usavršiti ovaj rad.

Uloga boje, oblika i estetike zuba te odnos fizionomije lica i zubi u fiksnoj protetici

Sažetak

Budući da danas sve više pacijenata pozornost posvećuje prvenstveno ljepoti osmijeha, a manje zdravlju, to je jedan od razloga zašto se sve češće u stomatološkoj ordinaciji pojavljuju vrlo mladi pacijenti s potpuno intaktnim zubima koji zbog postojećih odstupanja u položaju, obliku ili boji zubi zahtijevaju određenu korekciju i žele postići novi, ljepši osmijeh.

Potrebu za fiksnom protetikom mogu uzrokovati karijesne lezije, ali i oštećenja tvrdih zubnih tkiva mehaničke etiologije, koja uključuju abraziju, eroziju, atriciju i abfrakciju zubi. Za vrstu terapije odlučujemo se ovisno o stupnju nastale destrukcije.

Širokim spektrom mogućnosti koje obuhvaća fiksna protetika, možemo pomoći pacijentima, bilo onima s narušenom funkcijom, bilo onima koji samo nisu zadovoljni izgledom svojih zubi. Da bi rezultat bio zadovoljavajuć, u obzir moramo uzeti niz parametara i pridodati im važnost. Ti parametri uključuju odabir odgovarajuće boje i oblika koje treba uklopiti u fizionomiju lica kako bismo dobili željeni sklad. U poboljšanju izgleda osmijeha, moramo pridodati važnost korekciji položaja i oblika tkiva koja okružuju tvrde zubne strukture i vidljiva su pri osmijehu. Estetska dentalna medicina tako zahtijeva interdisciplinarni pristup gotovo svih grana stomatologije. Razlikujemo pripremne i definitivne postupke. Pripremni postupci uključuju ortodontske, parodontološke i postupke izbjeljivanja zubi, dok se definitivnim smatra direktna ili indirektna izrada konačnih nadomjestaka iz dvaju materijala, kompozitnog ili keramičkog, na prirodnim zubima ili implantatima.

Estetika lica može se promatrati s tri osnovna gledišta: cjelokupnog lica, odnosa struktura lica i zubi te zubi i osmijeha odvojeno. Najvažniji element u promatranju predstavlja kompozicija lica, a ona utječe na pacijentovo poimanje lijepog osmijeha.

Ključne riječi: osmijeh; fiksna protetika; estetika lica

The role of colour, shape and teeth aesthetics, and the relationship between physiognomy and teeth in fixed prosthodontics

Summary

Nowadays, there is an increasing number of patients who pay more attention to the beauty of their smile and less to the health of their teeth. That is one of the reasons why many very young patients with completely intact teeth visit the dental offices asking for corrections of the existing deviations in the position, shape or colour of the teeth, looking to get a new, more beautiful smile.

Carious lesions, as well as the mechanical damage to hard tooth structures, which include abrasion, erosion, attrition, and dental abfraction, can be the reason why a patient might need fixed prosthodontics. The type of therapy is then chosen based on the degree of destruction.

Thanks to the wide range of options provided by fixed prosthodontics, we can help both patients with impaired function, and those who are simply not satisfied with the appearance of their teeth. A number of parameters needs to be taken into account to achieve satisfactory results. These parameters involve the selection of the appropriate colour and shape, which need to suit the physiognomy in order to get the desired harmony. In improving the appearance of the smile, importance must be placed on correcting the placement and shape of the tissues that surround the hard teeth structure and are visible when smiling. Aesthetic dental medicine therefore requires an interdisciplinary approach of almost all branches of dentistry. The two types of procedures used in aesthetic dentistry are preparatory and definitive procedures. Preparatory procedures include orthodontic, periodontal and teeth whitening procedures, while definitive ones include direct or indirect preparation of finite substitutes made of either composite or ceramic material, used on natural teeth or implants.

There are three basic ways that we can study facial aesthetics: we can look at the entire face, the relationship between the face structure and the teeth, and the teeth and the smile on their own. The most important element is the facial composition, which affects the patient's perception of a beautiful smile.

Keywords: smile; fixed prosthodontics; facial aesthetics

SADRŽAJ

1. Uvod.....	1
2. Estetika.....	3
2.1. Estetika kao znanost.....	3
2.2. Estetika u stomatologiji.....	3
2.3. Interdisciplinarni pristup estetskoj dentalnoj medicini.....	3
3. Potreba za fiksnom terapijom.....	5
3.1. Karijesne lezije.....	5
3.2. Gubitak tvrdih zubnih struktura mehaničke etiologije.....	5
3.2.1. Abrazija.....	5
3.2.2. Erozija.....	5
3.2.3. Abfrakcija.....	6
3.2.4. Atricija.....	6
4. Boja.....	7
4.1. Način na koji ljudsko oko vidi boje.....	7
4.2. Uloga boje u estetskoj stomatologiji.....	7
4.3. Munsellova analiza boje.....	7
4.4. Boja zubi.....	8
4.5. Određivanje boje zubi.....	8
5. Oblik zuba.....	14
5.1. Uloga oblika, visine i širine zuba.....	14
5.2. Teorije o određivanju oblika zuba.....	15
5.2.1. Williamsova teorija.....	15
5.2.2. Dentinogena teorija.....	16
6. Estetski parametri lica.....	17
6.1. Teorija zlatnog reza.....	17
6.2. Vertikalni i horizontalni estetski parametri lica.....	18

6.2.1.	Vertikalni estetski parametri lica	18
6.2.2.	Horizontalni estetski parametri lica	18
7.	Estetski parametri osmijeha	19
7.1.	Središnja linija lica	19
7.2.	Incizalna duljina	20
7.3.	Gingivni zeniti	20
7.4.	Položaj i nagib dužinskih osi gornjih prednjih zubi	21
7.5.	Incizalni slobodni prostori	21
7.6.	Interdentale kontaktne točke i plohe	21
8.	Rasprava	22
9.	Zaključak	24
10.	Literatura	26
11.	Životopis	29

Popis skraćenica

K – kelvin

cm – centimetar

3D – trodimenzionalan

1. UVOD

Lice je jedini dio ljudskog tijela koji gotovo nikad nije pokriven pa je tako neprestano dostupno procjeni estetskog dojma koji ostavlja na okolinu, a njegova je osnovna uloga ostvarivanje komunikacije i interakcija s okolinom.

Nakon očiju, zubi predstavljaju najvidljiviji objekt na licu pa su stoga njihov oblik, boja i položaj vrlo često predmet promatranja okoline. Stoga je važno da je njihov izgled uravnotežen s okolnim strukturama usta i lica. Razvojne i stečene nepravilnosti te diskoloracija samo jednog zuba mogu dovesti do narušavanja harmoničnog izgleda, što odmah postaje uočljivo.

Ne smijemo zanemariti činjenicu da danas sve više pacijenata pozornost posvećuje prvenstveno ljepoti osmijeha, a manje zdravlju, što je i jedan od razloga zašto se sve češće u stomatološkoj ordinaciji pojavljuju vrlo mladi pacijenti s potpuno intaktnim zubima koji zbog postojećih odstupanja u položaju, obliku ili boji zubi zahtijevaju određenu korekciju i žele postići novi, ljepši osmijeh. U takvim slučajevima stomatolog treba izabrati minimalno invazivan zahvat kojim će postići maksimalan estetski učinak.

Iako se estetika bazira na izgledu prednjih zubi, ne smijemo zanemariti stražnje zube, koji, osim što su bitni za funkciju, daju širinu, ali i dubinu, osmijehu kada se osoba promatra iz profila.

Izbor terapije koja će se primijeniti u zbrinjavanju izgleda, i funkcije ako je i ona narušena, ovisi o više čimbenika, a prije svega o zatečenom stanju u ustima pacijenta te o stanju estetskih odstupanja.

Danas pojam estetike koji uključuje boju, strukturu, teksturu i morfologiju gotovo da nema ograničenja zahvaljujući suvremenim tehnologijama i materijalima. No, cilj je uvijek isti-oponašati prirodan izgled zuba.

Svrha ovog rada je prikazati koje sve parametre trebamo uzeti u obzir kako bi ishod terapije bio zadovoljavajući.

2. ESTETIKA

2.1. Estetika kao znanost

Estetika je znanost o umjetnosti i znanost o lijepom, te u svemu nastoji pronaći obilježje lijepoga. Ona je također i jedna od filozofskih disciplina, a naziv joj dolazi od grčke riječi *aisthanomai* što znači osjećam, opažam, osjećaj za lijepo, profinjeno, sklad i lijep izgled. Međutim, sve su to relativni pojmovi jer je doživljaj lijepog individualan (1).

2.2. Estetika u stomatologiji

Danas je estetika osmijeha najčešće nametnuta utjecajem medija koji izgled poznatih личности predstavljaju kao ideal kojemu bi pojedinac trebao težiti. No, pojam estetike se s vremenom mijenja, pa se tako umjesto suviše bijelih i morfološki neprirodnih zubi danas pokušavaju oblikovati osmijesi koji zadovoljavaju prirodan izgled.

Težnjom za ljepšim, naposljetku se razvija i sama estetska stomatologija čija je uloga ne samo liječenje, već i oblikovanje osmijeha. Ona podrazumijeva oralnu rehabilitaciju koja maksimalno zadovoljava estetske zahtjeve pacijenata. Pri postizanju toga, ne tretiraju se samo zubi nego moramo obratiti pozornost i na meka tkiva.

2.3. Interdisciplinarni pristup estetskoj dentalnoj medicini

Budući da se estetski izgled pacijenta ne odnosi samo na prekrivanje tvrdih zubnih tkiva nekom vrstom materijala u svrhu poboljšanja izgleda, već podrazumijeva i korekciju položaja i oblika tkiva koja okružuju zube i vidljiva su pri osmijehu, estetska dentalna medicina zahtijeva interdisciplinarni pristup gotovo svih grana stomatologije (2).

Svi estetski stomatološki postupci mogu se podijeliti u dvije osnovne skupine: pripremne i definitivne. U pripremne, iako su u nekim slučajevima i definitivni, pripadaju parodontološki i ortodontski postupci te postupak izbjeljivanja zubi. Neophodni su za izradu definitivnih nadomjestaka, a provode se da bi se postigao potpuni sklad u izgledu pacijenta. Navedeni se postupci smatraju definitivnima ukoliko nakon njihovog provođenja nije potrebno provoditi daljnje zahvate. Definitivnim se postupcima smatra direktna ili indirektna izrada konačnih nadomjestaka iz dvaju materijala - kompozitnog ili keramičkog na prirodnim zubima ili implantatima (2).

Vrsta estetskog nadomjestka koji se izrađuje određenom pacijentu ovisi o više čimbenika, a prije svega o zatečenom stanju u ustima pacijenta, odnosno o stupnju oštećenja tvrdih i mekih struktura. Pri donošenju konačne odluke o vrsti zahvata kod pacijenta s intaktnim zubima na kojima postoje neka od estetskih odstupanja treba imati na umu činjenicu da se opsežnim brušenjem zubi za izradu potpuno keramičkog protetskog nadomjestka nepotrebno uklanja velika količina zdravog zubnog tkiva, što nije poželjno. Zato se kod takvih pacijenata trebaju izvoditi minimalno invazivni estetski postupci uporabom kompozitnih materijala. No, ako su oštećenja opsežna, i radi se o starijim pacijentima koji imaju manji pulpni prostor, estetska odstupanja moguće je ispraviti izradom potpuno keramičkih krunica (3).

3. POTREBA ZA FIKSNOM TERAPIJOM

3.1. Karijesne lezije

Osim što narušavaju zdravlje usne šupljine, karijesne lezije narušavaju i izgled te funkciju zubi (Slika 1.). Nakon saniranja karijesnih lezija, na temelju preostalog zubnog tkiva i estetskih očekivanja pacijenta, odlučujemo se za postupak kojim ćemo vratiti narušen integritet i funkciju.

3.2. Gubitak tvrdih zubnih struktura mehaničke etiologije

Nakon karijesa, gubitak tvrdih zubnih struktura mehaničke etiologije smatra se drugim najčešćim uzročnikom destrukcije zubi. Tu ubrajamo abraziju, eroziju, abrakciju te atriciju.

3.2.1. Abrazija

Abrazija označava gubitak tvrdog zubnog tkiva uzrokovan mehaničkim djelovanjem stranih tijela na površinu zuba. O etiološkim čimbenicima ovisi klinička slika, lokalizacija i distribucija abrazivnih faseta koje mogu biti lokalizirane na jednom ili nekoliko zubi, ili generalizirane, koje uključuju veći broj zubi. Vrste abrazije s obzirom na etiološke čimbenike su: demastikacijska, abrazija uzokovana nepodesnim navikama, profesionalna, iatrogena te abrazija nastala zbog nepravilnog četkanja zubi u kombinaciji s jako abrazivnim pastama. Najčešće je lokalizirana u cervikalnom dijelu zuba.

3.2.2. Erozija

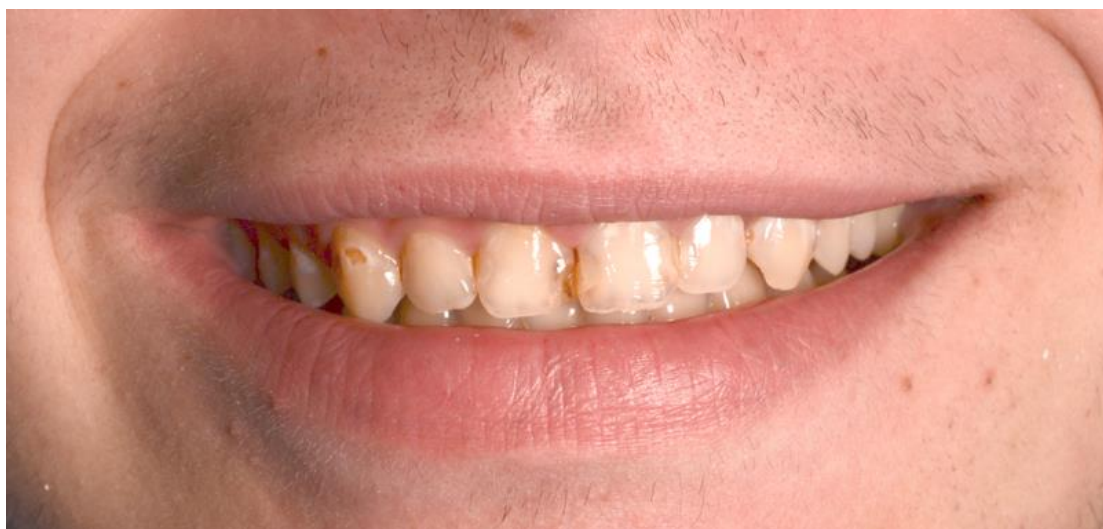Dentalna erozija označava gubitak tvrdog zubnog tkiva pod utjecajem kemijskih procesa pri kojima djelovanjem kiseline dolazi do otapanja minerala cakline i dentina. Napredovanjem erozivnih lezija dolazi do pojave plitkih i širokih udubljenja na konveksnim djelovima zubi, a lezije su najčešće lokalizirane koronarno od caklinsko-cementnog spojišta. Također, dolazi do zaobljavanja kvržica te udubljivanja incizalnih bridova. Kod uznapredovalih slučajeva erodirane su čitave plohe uz karakteristično očuvan tanak rub cakline uz rub gingive.

3.2.3. Abfrakcija

Abfrakcija nastaje zbog savijanja zuba uzrokovanog okluzalnim opterećenjem i parafunkcijama, a klinički se očituje kao klinasta lezija u području zubnog vrata. Njezino napredovanje može biti ubrzano djelovanjem kiselina, erozije ili abrazije.

3.2.4. Atricija

Atricija je gubitak tvrdih zubnih tkiva uzrokovan kontaktom zuba o zub za vrijeme funkcijskih ili parafunkcijskih kretnji, a razlikujemo fiziološku, interproksimalnu, intenziviranu te patološku. Pri fiziološkoj se atriciji najprije troše incizalni bridovi sjekutića uključujući gubitak incizalnih brazdi, a zatim se troše okluzalne plohe kutnjaka i završno, palatinalne kvržice gornjih te bukalne kvržice donjih kutnjaka. Uzroci intenzivirane i patološke atricije su parafunkcije kao što je bruksizam i različita stanja poremećaja mineralizacije.



Slika 1. Pokazatelj potrebe za pretprotetskom terapijom. Preuzeto s dopuštenjem doc. dr. sc. Andreje Carek.

4. BOJA

4.1. Način na koji ljudsko oko vidi boje

Boja je osjetilni doživljaj koji nastaje kada svjetlost određenog spektra pobudi receptore u mrežnici ljudskog oka. Ulaskom u oko, zraka bijele svjetlosti se lomi i raspršuje u spektar boja koje pritom stimuliraju reakciju fotoosjetljivih čunjića. Ono što potom vidimo zapravo je opažanje određenog raspona frekvencije od 400 do 800 nm. Ovu prirodnu pojavu opisao je još davne 1676. godine Isaac Newton, te beskonačan niz boja razgraničio u njih 7- crvenu, narančastu, žutu, zelenu, svjetloplavu, tamnoplavu i ljubičastu. Prije crvene nalazi se nama nevidljiva infracrvena, a nakon ljubičaste nama nevidljiva ultraljubičasta (1).

4.2. Uloga boje u estetskoj stomatologiji

Tehnički i tehnološki razvoj stomatoloških materijala za izbjeljivanje zubnih struktura, ali i sveprisutni mediji, pridonijeli su ubrzanom razvoju svijesti pacijenata o potrebi očuvanja i mogućnosti postizanja određene boje prirodnih zubi. Boja kao estetski parametar stoga je postala vrlo važnim čimbenikom u postizanju visoko estetskih rezultata.

Boja zuba vrlo je čest razlog nezadovoljstva pacijenata, stoga svaki estetski nadomjestak koji se izrađuje u ustima pacijenta, između ostalog, mora posjedovati i zadovoljavajuću boju koja će biti u skladu s ostalim estetskim parametrima.

Karakteristike boje važno je odrediti već pri planiranju budućih estetskih stomatoloških zahvata. Stoga je važno poznavati osnovne karakteristike boje i tehnike njezinog određivanja u usnoj šupljini.

4.3. Munsellova analiza boje

Budući da je početkom 20. stoljeća profesor Albert Munsell otkrio osnovne karakteristike boje, analiza boje danas se po njemu naziva Munsellovom. Po njegovoj teoriji, boja je sastavljena od triju različitih dimenzija-nijanse, svjetline i kromatografske vrijednosti.

Nijansa predstavlja osnovni ton boje, svjetlina relativnu sjajnost ili tamnoću nijanse, a kromatografska vrijednost intenzitet ili stupanj zasićenosti tonom boje (4).

4.4. Boja zubi

Caklina, dentin i pulpna komorica ispunjeni su mekim tkivom pa se svjetlost prolaskom kroz njih ponaša na različite načine. Na nekim dijelovima radi se o većoj apsorpciji svjetlosti, što te dijelove čini opaknijima, dok na nekima svjetlost prolazi kroz strukturu, pa su oni transparentniji. Zapravo je riječ o polikromatskom efektu koji treba imati na umu pri određivanju boje tijekom estetske rekonstrukcije osmijeha.

Translucencija je najvidljivija u incizalnom dijelu zuba gdje se nalazi čisti caklinski sloj. No translucencija nije stalna s obzirom na to da starenjem, trošenjem caklinskog ruba te nakupljanjem pigmenta caklinski sloj polako nestaje, a s njime i njegova svojstva translucencije. To je razlog zbog kojeg stariji zubi imaju tamniju nijansu i žući su od mladih (6).

Osim što pojedinačni zub nema jedinstvenu nijansu, svaka skupina zubi u čeljusti također se međusobno razlikuje u nijansi, ovisno o građi, veličini i debljini strukture zuba.

Izrazito svijetli zubi slabije su transludentni i neprozirniji te posjeduju vrlo nizak stupanj zasićenosti, dok visoko transludentni zubi propuštaju veliku količinu svjetlosti i na sebe prikupljaju sjene i tamne boje oralne šupljine i okolnih tkiva, što ih čini tamnijima s višim stupnjem zasićenosti (5).

4.5. Određivanje boje zubi

Pri određivanju boje nekog zuba u svrhu izrade estetskog nadomjestka, važnu ulogu predstavlja njezina percepcija, koja pak ovisi o nizu čimbenika: vrsti, veličini i položaju promatranog objekta, vrsti osvjetljenja pri kojoj se promatra objekt i vrsti podloge na kojoj se objekt nalazi te oku promatrača (1).

Svaki promatrani objekt, uključujući i zub, posjeduje specifičnu strukturu koja ima sposobnost propuštanja, apsorpcije i refleksije određene količine svjetlosti, odnosno optička svojstva. Tako se ponašaju i različite vrste materijala u stomatologiji čija su optička svojstva važna te se s obzirom na njih odlučuje iz kojeg materijala će se izraditi definitivni nadomjestak (1).

Ovisno o optičkim svojstvima postojećih susjednih zubi ili nadomjestaka na njima, misleći pri tom na kompozitne ispune, keramičke ljuskice ili krunice, donosi se odluka o uporabi materijala koji bi trebao posjedovati slična svojstva.

Veličina promatranog objekta također može utjecati na percepciju njegove boje. Zubi veće površine doimaju se svjetlijima od manjih zubi jednake boje. Riječ je o vizualnom fenomenu koji se naziva površinski kontrastni efekt.

Također, položaj promatranog objekta utječe na percepciju njegove boje pa tako zubi bliži oku promatrača izgledaju svjetliji od onih udaljenijih. Ovaj vizualni fenomen naziva se prostorni kontrastni efekt.

Ne smijemo zanemariti kvalitetu i količinu svjetlosti pod kojom se objekt motri jer su one jedan od najvažnijih čimbenika percepcije. Nijansa izvora svjetlosti izražava se u temperaturi mjerenoj u Kelvinima (K). Temperatura boje prirodnog svjetla u zoru je 3500 K (žuta komponenta spektra), dok u podne doseže 5300 K (bijela komponenta spektra). Obična žarulja posjeduje temperaturu boje oko 2700 K, neonska od 3000 do 5500 K, a halogena od 3200 do 5300 K te se približavaju plavoj komponenti spektra. Zbog toga se boja zuba promatranog uz različite izvore svjetlosti može doimati različito dok se dva različita zuba promatrana pod istim izvorom svjetlosti mogu doimati iste boje. Radi se zapravo o vizualnom fenomenu metamerizma (5).

Znanstvena istraživanja dokazala su kako se i keramički materijali slično ponašaju - na dnevnom svjetlu pokazuju manju translucenciju dok je pod užarenim i fluorescentnim svjetlom ona znatno veća. Zato je, da bi se postiglo najbolje moguće poklapanje, boju nadomjestka vrlo važno procjenjivati na prirodnom izvoru svjetlosti pri idealnoj temperaturi boje od 5500 K (7).

Osim fenomena metamerizma, pri procjeni boje pojavljuju se mnogi vizualni fenomeni zbog kojih se njezina percepcija može bitno promijeniti, a najčešće se radi o kontrastnim efektima koji se pojavljuju pri promatranju dviju ili više boja istovremeno.

Procjena svjetline pod utjecajem je okoline, pa se tako isti objekt promatran na različitoj podlozi može doimati svjetlijim ili tamnijim. Pritom govorimo o kontrastnom efektu svjetline (8).

Oko promatrača također ima vrlo važnu ulogu, a u stomatologiji ulogu promatrača imaju pacijent, dentalni tehničar i stomatolog. No, svako oko može boju istog objekta percipirati na drugačiji način. Uzrok tome su različiti vanjski čimbenici, ali i zamor oka, njegova starost, optičke anomalije te neki poremećaji vezani za prepoznavanje boje.

Razlika u percepciji može se pojaviti i zbog binokularnog fenomena kod kojeg svako oko istu boju opaža drugačije. Ukoliko se dva ista zuba postave jedan kraj drugog, zbog ovog se fenomena doimaju različitima, odnosno jedan izgleda svjetliji od drugog. Zato nastojimo izbjeci ovaj fenomen postavljajući promatrane objekte jedan ispod drugog. Konkretno u stomatologiji, postavljajući boju iz ključa ispod zuba na kojem trebamo odrediti boju (9).

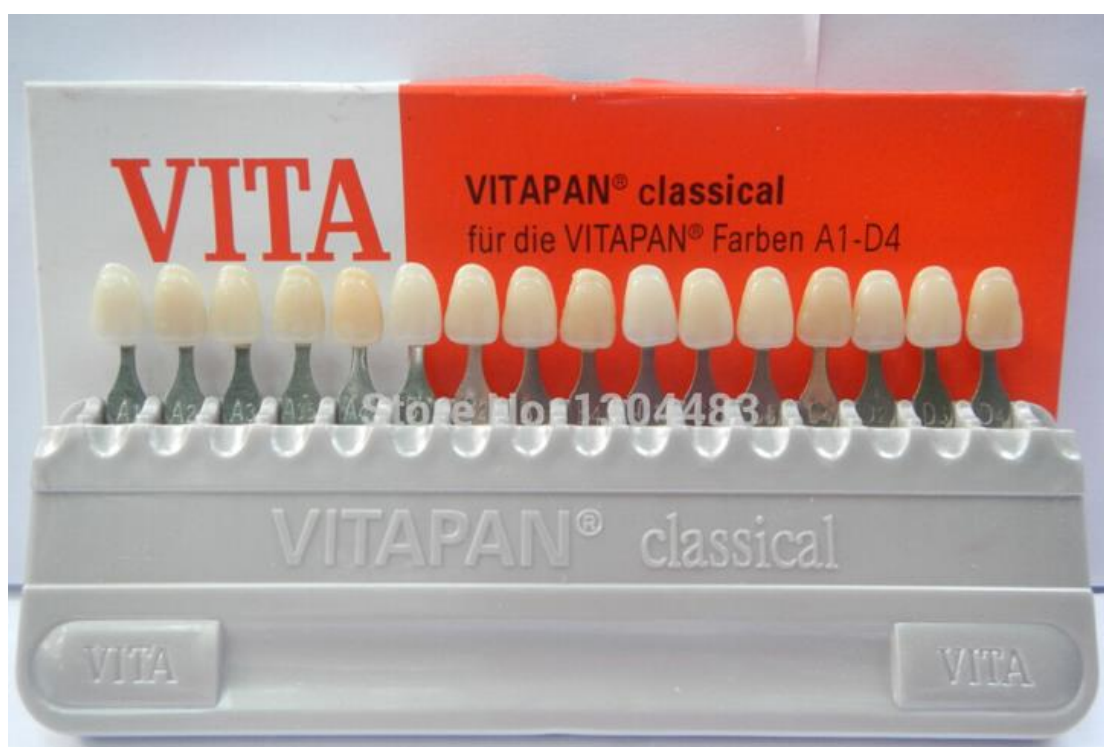Pri određivanju boje zuba velik problem predstavlja daltonizam, odnosno poremećaj fotoreceptora odgovornih za tri temeljne valne dužine svjetlosti - crvenu, zelenu i plavu. Riječ je o nasljednoj anomaliji koja se očituje u potpunoj ili pak djelomičnoj nemogućnosti primjećivanja razlika u nijansi, svjetlini i zasićenosti boja, što kod oboljelih može utjecati na izbor boje pri planiranju nadomjestka (10).

Boju zubi važno je procijeniti pri prvom kliničkom pregledu pacijenta, zatim pri donošenju odluke o potrebi njezine promjene, pri odabiru nove boje ili usklađivanju postojeće boje s bojom estetskih nadomjestaka te konačno prije postavljanja i cementiranja definitivnih estetskih nadomjestaka. Pri procjeni je važno smanjiti utjecaje vanjskih čimbenika na najmanju moguću mjeru, i to određujući boju na prirodnom svjetlu temperature boje od 5500 K, izbjegavajući utjecaje intenzivnih boja u okolini, primjerice jarkog ruža ili pak intenzivne boje odjeće, te uklanjanjem vanjskih obojenja zuba i nadomjestaka uzrokovanih hranom i plakom (11).

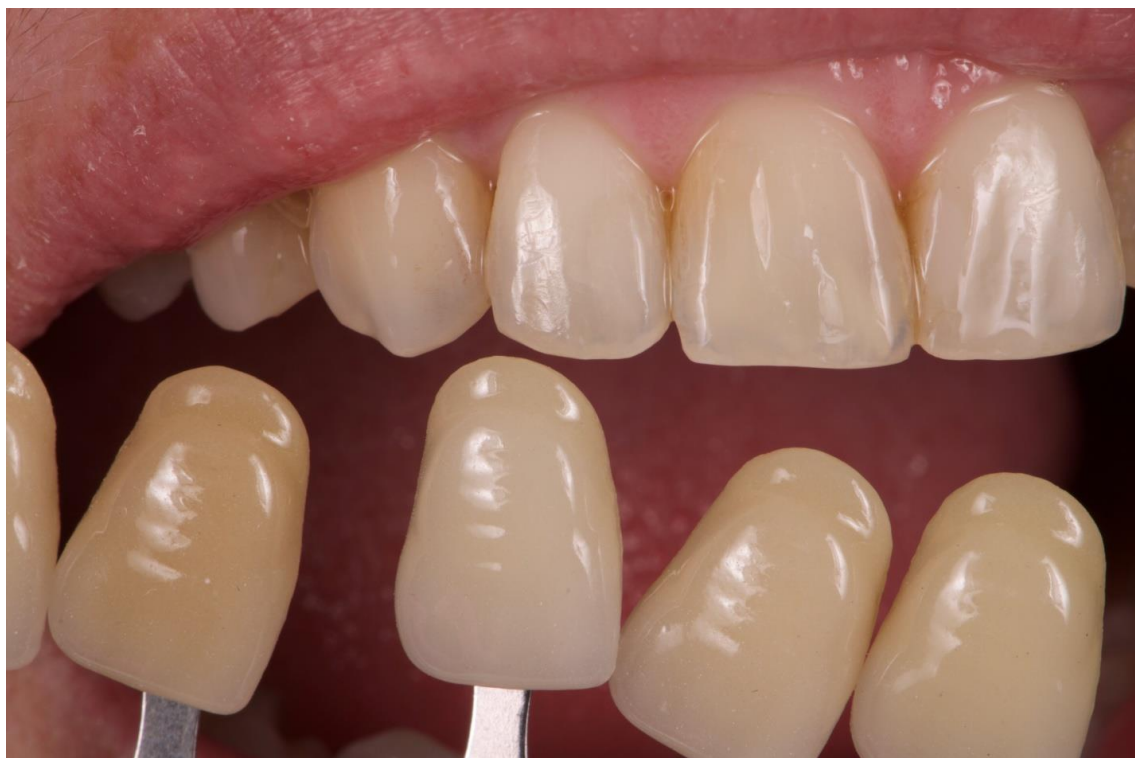Metode koje danas koristimo dijelimo na klasične, konvencionalne, pomoću ključa boja (Slika 2.), te tehnološki razvijenije, koje se odnose na digitalno određivanje boja. Međusobno se razlikuju s obzirom na vrstu postupaka i alata kojima se služe stomatolog i dentalni tehničar.

Konvencionalna metoda određivanja boje upotrebljava se se već čitavo stoljeće koristeći osnovni alat-ključ boja (Slika 3.). Svaki keramički i kompozitni sustav posjeduje svoj jedinstveni ključ čije boje odgovaraju bojama materijala koje se potom koriste. Važno je poznavati sistem po kojem su raspoređene nijanse i stupanj zasićenosti svih primjeraka u ključu boja. Najčešće su boje prvo ugrubo podijeljene na nijanse označene slovom ili

brojkom, a potom je unutar svake nijanse stupanj zasićenosti od nižeg ka višem označen dodatnim brojkama. Iako se ova metoda koristi i danas, i donedavno je bila jedini način određivanja i uspoređivanja bojā, ima mnogo nedostataka. Prije svega, radi se o subjektivnom dojmu kod kojeg su mogući različiti otkloni uzrokovani pogreškom promatrača te utjecajem okoline. Problem je i što često ključevi boja ne posjeduju sve karakteristike boje, pogotovo onu vezanu uz stupanj translucencije. Da bismo izbjegli te nedostatke, potrebno je prethodno dobro uvježbati oko, za što danas postoje razni edukacijski programi (12).



Slika 2. Ključ boja. Preuzeto s dopuštenjem doc. dr. sc. Andreje Carek.



Slika 3. Primjena ključa boja. Preuzeto s dopuštenjem doc. dr. sc. Andreje Carek.

Digitalno određivanje boje zuba omogućuje nam procjenjivanje željene boje objektivno, bez utjecaja velikog broja različitih čimbenika i bez utjecaja promatrača i okoline, što ovu metodu čini točnijom i pouzdanijom od klasične metode procjene uz uporabu ključa boja. Ovim načinom moguće je istovremeno procijeniti nijansu, svjetlinu, stupanj zasićenosti te translucenciju boje. Ovisno o principu prema kojem se određuju boje, danas postoje tri različite vrste digitalnih metoda - digitalna kamera, spektrofotometar i kolorimetar. Među njima, najjednostavnija je metoda procjene boje uporabom digitalne kamere i Adobe Photoshopa, zbog čega se ova metoda najčešće koristi. Njom se prikupljaju samo osnovni podaci o boji koji pomažu u komunikaciji stomatologa i dentalnog tehničara pružajući informacije o količini neke nijanse. No, nedostatna je pri dubljoj analizi karakteristika boje (1).

Za razliku od digitalne kamere, spektrofotometar predstavlja vrlo precizan i pouzdan instrument koji mjeri valne duljine onog dijela vidljivog spektra koji se odbija od površine

promatranog zuba i prikazuje sve karakteristike boje te bilježi čitav niz podataka vezanih uz odbijanje svjetlosnih zraka.

Kolorimetar je sljedeći visoko precizan i pouzdan instrument za digitalno određivanje boje (Slika 4.) koji mjeri boju zuba poput ljudskog oka - filtrirajući svjetlost u tri ili četiri područja unutar vidljivog spektra. Ali za razliku od spektrofotometra bilježi samo 3 osnovna podatka boje - nijansu, svjetlinu i stupanj zasićenosti.

No, osnovni nedostatak svih digitalnih metoda njihova je visoka cijena, a problem također leži u subjektivnom tumačenju dobivenih podataka, dok su tehnike oblikovanja estetskih nadomjestaka i slojevanje materijalima različitih optičkih svojstava još uvijek u domeni dentalnih tehničara.



Slika 4. Kolorimetar – digitalni uređaj za određivanje boje zuba. Preuzeto s dopuštenjem doc. dr. sc. Andreje Carek.

5. OBLIK ZUBA

5.1. Uloga oblika, visine i širine zuba

S obzirom na to da se gornji prednji zubi smatraju ključnim čimbenikom lijepog osmijeha, postizanje skladne raspodjele oblika, veličine i proporcija zubi jedan je od najvažnijih čimbenika na koje moramo obratiti pozornost. Zato moramo poznavati pravilne odnose oblika, širine i visine te omjere širine i visine svake pojedine skupine gornjih prednjih zubi (Slika 5.).

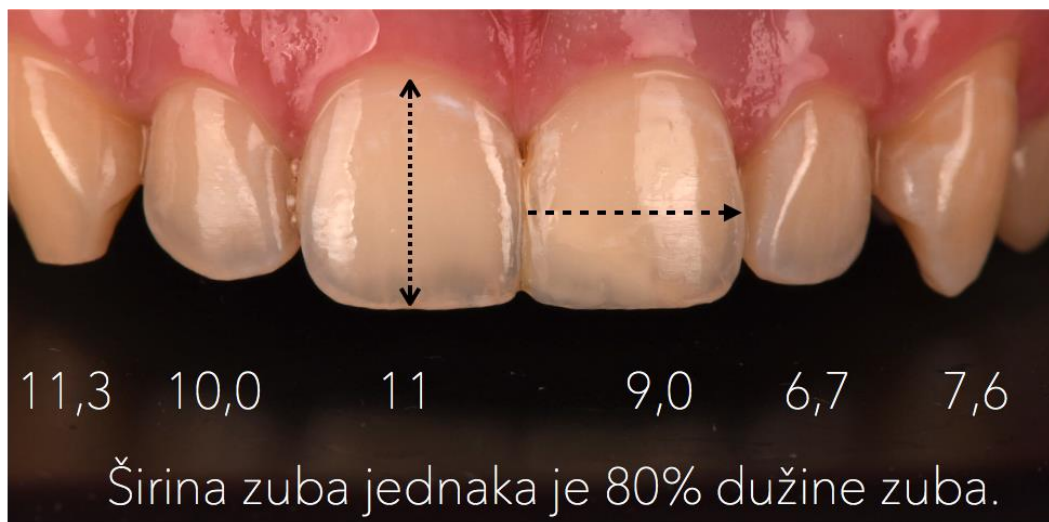
Pojedina vrijednost u estetskoj medicini ne predstavlja važan podatak, zbog čega važnost pridodajemo omjeru širine i duljine pojedinog zuba. Kako bi se postigao estetski sklad novih nadomjestaka u rekonstrukciji postojećeg stanja, potrebno je oblikovati nadomjestke na način da se istovremeno prilagođavaju i širina i duljina, jer ukoliko se mijenja samo jedna od ovih vrijednosti, novi nadomjestak bitno mijenja svoj oblik (1).

Rezultati dosadašnjih istraživanja pokazali su da je omjer širine i duljine zuba parametar koji ovisi o spolu, rasnoj pripadnosti te o skupini kojoj određeni zub pripada (13). Jedna od najpoznatijih i najčešće korištenih tablica s prikazom omjera širine i duljine gornjih prednjih zubi u bjelačkoj populaciji jest ona Sterretta i suradnika.

Tablica 1. Omjeri širine i dužine zuba

OMJER ŠIRINE I DUŽINE ZUBA (%)	MUŠKARCI	ŽENE
središnji inciziv	85	86
lateralni inciziv	76	79
kanin	77	81

U slučaju rekonstrukcije samo jednog dijela zuba ili nekoliko zubi u čeljusti, oblik je moguće reproducirati vodeći se oblikom preostalih zubi. Međutim, u slučajevima u kojima se radi o rekonstrukciji svih zubi u čeljusti, potrebno je koristiti neke dodatne metode kojima se određuje oblik budućih nadomjestaka.



Slika 5. Omjer širine i dužine zuba. Preuzeto s dopuštenjem doc. dr. sc. Andreje Carek.

5.2. Teorije o određivanju oblika zuba

5.2.1. Williamsova teorija

Williams je 1911. godine prvi put opisao odnose između lica i oblika zuba te prvi put iznio klasifikaciju središnjeg gornjeg sjekutića prema obliku. Tijekom 1914. godine u svojim radovima opisuje teoriju harmonije prema kojoj postoji povezanost između oblika središnjeg gornjeg sjekutića i preokrenutog oblika lica. Ova je teorija stavila naglasak na estetiku, pa se s razlogom smatra i novim poglavljem u razvoju estetike u protetici te je zbog svoje jednostavnosti prihvaćena kod većine protetičara. Kada bi se jedan središnji sjekutić povećao i položio preko lica tako da je incizalni brid paralelan s obrvama, a vrat zuba s donjim dijelom lica, oblik zuba bi se podudarao s oblikom lica (15).

Zbog jednostavnosti, Williams je svoju klasifikaciju podijelio u tri osnovna oblika: trokut, ovoid i pravokutnik. Da bi se ustanovilo kojem tipu pojedinac pripada, potrebno je zamisliti sa svake strane lica po dvije linije koje prolaze oko 2,5 cm ispred tragusa uha i kroz kut donje čeljusti. Ako su ove linije paralelne, oblik je pravokutan, ako linije divergiraju prema bradi, oblik je ovalan, a ukoliko konvergiraju prema bradi, oblik je trokutast.

5.2.2. Dentinogena teorija

Punih četrdeset godina nakon Williamsove teorije objavljena je dentinogena teorija. Frush i Fisher u svojim radovima iznose da postoji povezanost između spola osobe te oblika lica i zuba. Naziva se još i SPA teorijom, jer se izbor zuba oslanjao na spol (*sex* - muški ili ženski), osobnost (*personality* - nježna, srednje snažna, divlje jaka) i dob (*age* - mladi, srednje stari, stari) (16).

Neki autori nisu uspjeli dokazati ovu povezanost, no ona se čini logičnom i prirodnom jer je anatomska različitost muškog i ženskog tijela općenito sveprisutna. Prema dentinogenoj teoriji, ženstvenost je općenito karakterizirana zaobljenošću, glatkoćom i mekoćom forme što se očituje i u obliku ženskih zubi koji su ovalniji, sa zaobljenim bridovima. Suprotno, kroz muški oblik zuba do izražaja dolaze snaga, čvrstoća i odvažnost te su oni najčešće kvadratnog oblika (17).

Da bi pojednostavili primjenu ove teorije u praksi autori su opisali „jedan, dva, tri vodič“. Jedan predstavlja središnji sjekutić koji prikazuje dob, dva predstavlja lateralni sjekutić koji prikazuje spolne karakteristike, a tri predstavlja očnjak koji izražava osobne karakteristike - snagu, odlučnost, nježnost, mekoću, neupadljivost.

6. ESTETSKI PARAMETRI LICA

Estetika lica može se promatrati s tri osnovna gledišta - cjelokupnog lica, odnosa struktura lica i zubi te zubi i osmijeha odvojeno. Najvažniji element u promatranju predstavlja kompozicija lica, a ona utječe na pacijentovo poimanje lijepog osmijeha (18).

6.1. Teorija zlatnog reza

Iako postoje i drugačija mišljenja i rezultati, znanstvena istraživanja pokazuju da se u većini slučajeva opće lijepim osobama smatraju one kod kojih se parametri lica odnose prema matematičkoj formuli zlatnog reza.

Osnovni začetnik teorije zlatnog reza lica američki je maksilofacijalni kirurg SR. Marquardt koji je u devedesetim godinama prošlog stoljeća kreirao masku muškog i ženskog lica na temelju zlatnih omjera i pokazao kako se one mogu primijeniti na većini općeprihvaćenih lijepih osoba. No maska se nije mogla primijeniti na sve populacije, što je ukazalo na njene nedostatke (19).

Zlatni omjer, zlatni rez, zlatna proporcija, božanska proporcija ili Fidijina sredina jest međusobni omjer dviju veličina gdje se zbroj veličina prema većoj odnosi kao veća veličina prema manjoj. Predstavlja iracionalnu matematičku konstantu koja iznosi oko 1,6180339887 (Phi). Sažeto govoreći, prednji zub estetski je lijep ako njegova širina iznosi 60% veličine njegovog mezijalnog susjednog zuba. Dakle, ako je širina bočnog sjekutića 1, središnji je sjekutić širi 1,6 puta, a očnjak 0,6 puta uži (20).

Pravilo zlatne proporcije teško je primijeniti u stomatologiji zbog raznolikosti u širini zubnih lukova i različite proporcije usana i lica. Njezin je nedostatak što se ograničava samo na širinu zuba, ne uzimajući u obzir visinu i okolinu zuba (20).

Istraživanja su pokazala da zlatni omjer postoji i među strukturama ljudskog tijela i vrlo se često koristi pri plastičnim kirurškim rekonstrukcijama u svrhu postizanja visoko estetskog izgleda.

6.2. Vertikalni i horizontalni estetski parametri lica

Lice se najčešće analizira antropometrijski (direktno na glavi ispitanika), fotogrametrijski (analizom fotografije), kefalometrijski (analizom radiološke snimke) ili 3D kompjuterskom analizom (21).

Estetski parametri lica počivaju na antropometrijskim točkama mekih tkiva lica koje se spajaju u horizontalne ili vertikalne linije, koje se se potom uspoređuju ili pojedinačno ili tvoreći kuteve ili neke druge geometrijske oblike u svrhu prikaza određenih proporcija (1). Lice se može promatrati i analizirati sprijeda (*en face*) ili iz profila, pa ovisno o smjeru promatranja razlikuju se horizontalni i vertikalni estetski parametri lica (22). Važno je naglasiti da vrijednosti vertikalnih i horizontalnih parametara lica predstavljaju promjenjive varijable i ovise o dobi, spolu i rasnoj pripadnosti.

6.2.1. Vertikalni estetski parametri lica

Najpoznatiji vertikalni linearni estetski parametar lica je visina lica mjerena iz profila ispitanika, a obilježavaju ga četiri antropometrijske točke: *trichion* – *glabella* – *subnasale-menton* (23).

U donjoj trećini lica nalazi se estetski parametar duljine usnice koji obilježavaju točke *subnasale* i *stomion* (23).

6.2.2. Horizontalni estetski parametri lica

Jedan od najčešće korištenih horizontalnih parametara lica u znanstvenim istraživanjima je interkantalna širina koja predstavlja udaljenost unutarnjih kuteva očiju, a obilježena je udaljenošću između lijeve i desne antropometrijske točke *en-en* (*endocanthion*) (24).

Sljedeći parametar je interalarna širina, odnosno širina nosnica koju obilježavaju točke *al-al* (*alare*) (25).

U donjoj trećini lica vrlo važan horizontani estetski parametar je interkomisuralna širina usnica obilježena točkama *ch-ch* (*chelion*). S obzirom na to da se u estetskoj analizi vrlo često koristi osmijeh te da interkomisuralna širina predstavlja dinamični pojam, ovaj se parametar mjeri u stanju mirovanja i u osmijehu (26).

7. ESTETSKI PARAMETRI OSMIJEHA

Kada govorimo o osmijehu, stomatološka je struka definirala način na koji se on kreira i određuje. Pritom se vodimo općeprihvaćenim estetskim parametrima. Budući da su estetski parametri osmijeha u određenom odnosu s estetskim parametrima lica, njihov međusobni sklad pridonosi ljepoti osobe.

Lombardi je estetiku osmijeha podijelio ovisno o vizualnoj percepciji u dvije kategorije: kompoziciju i proporciju, pri čemu kompozicija predstavlja međusobne odnose boje, oblika i teksture, a proporcija međusobne odnose ravnoteže, simetrije, paralelne linije i zaobljenja (27).

Pri prvom pregledu proučava se donja trećina lica koja je dinamična i podložna vizualnoj promjeni ovisno o položaju usnica koje ujedno predstavljaju okvir unutar kojeg se nalaze tvrda zubna tkiva i meke strukture. Vezano uz tvrda zubna tkiva, gleda se odnos središnje zubne linije i središnje linije lica, incizalna duljina, dužinske osi zuba, interdentalne kontaktne plohe i točke, proporcije zubi, oblik i boja zubi. Zenitne točke i gingivna razina, linija osmijeha i linija usnica tiču se mekih struktura. Uočavaju se odstupanja i donose odluke kako ih ukloniti.

Uglavnom se na osmijeh djeluje ortodontskim napravama, izbjeljivanjem, poliranjem i pjeskarenjem zuba, estetskim ispunima iz kompozita ili indirektnim restauracijama kao što su keramičke ljuskice. Ukoliko nema dovoljno zubnog tkiva za izradu kompozitnog ispuna, no oštećenje zuba nije toliko veliko da zahtijeva izradu zubne krunice, izrađuju se estetski *inlay*, *onlay* i *overlay*.

Također, zube koji nedostaju nadoknađujemo keramičkim mostovima, ili se radi očuvanja zubnih tkiva predlažu implantati na kojima se izrađuju bezmetalne krunice od visoko estetskih materijala poput keramike.

7.1. Središnja linija lica

Zamišljena linija koja vertikalno prolazi kroz *nasion*, subnazalnu točku, interincizalnu točku i *pogonion*, odnosno središnja linija lica, predstavlja početnu točku svake estetske analize (28). U 70% slučajeva poklapa se sa zubnom središnjom linijom koja se može određivati incizalnom papilom ili gornjim vestibularnim frenulumom (29). Blaga odstupanja ne utječu nužno na estetiku, ali estetiku ugrožavaju pomaci od 2 mm nadalje, te zahtijevaju

neki oblik intervencije (29). Istraživanja su pokazala da se gornja i donja zubna linija ne poklapaju u 75% slučajeva. Međutim, s obzirom da donji zubi nisu vidljivi, ovo nepoklapanje ne stvara neestetski izgled. Ta činjenica upućuje na to da se donja zubna linija ne treba uzimati u obzir pri određivanju gornje zubne linije (29). Naravno, nemaju svi pacijenti simetrično lice, pa odstupanja brade ili nosa od središnje linije ne utječu previše na estetski dojam. Veći je problem postojanje dijasteme između gornjih središnjih sjekutića, preklapanje zubi ili kad je zubna središnja linija položena ukoso na liniju lica. Preklapanje možemo riješiti restaurativnim postupcima, a dijasteme estetskim ljuskicama, dok je kod većih razmaka najbolje uključiti ortodontiju.

7.2. Incizalna duljina

Incizalna duljina označava vidljivost inciziva pri različitim kretnjama gornje usnice. Ona je promjenjiv parametar koji ovisi o dobi, spolu te duljini, položaju i pokretljivosti gornje usnice. U mirovanju, kod mladih je vidljivost veća, dok je kod starijih manja zbog caklinske istrošenosti i oslabljenog tonusa mišića koji pridržavaju gornju usnicu. No, bitno je obratiti pozornost i na duljinu same usnice jer je pojačana ili smanjena vidljivost gornjih inciziva često povezana s kraćom ili dužom gornjom usnicom.

Incizalnu duljinu moguće je korigirati kliničkim produljenjem krune, ili u incizalnom ili u gingivnom smjeru. Pri tome je potrebno voditi računa o fonaciji i rekonstrukciji incizalnog kuta, vertikalnom preklopu te horizontalnom pregrizu.

7.3. Gingivni zeniti

Gingivni zeniti predstavljaju estetski parametar osmijeha mekih tkiva usne šupljine. Riječ je o gingivi koja tvori rub kliničke krune zuba, a njezin oblik i debljinu određuju cementno-caklinsko spojište, položaj vrška alveolarne kosti te anatomske oblike korijena. Zenitne točke predstavljaju najviše apikalne točke kliničkih kruna zubi te su obično položene distalno od linije povučene vertikalno kroz središte svakog prednjeg zuba. No njihov položaj nije jedinstven te svaka skupina zubi posjeduje specifičan mezio-distalni i apiko-koronarni smještaj. Važan su parametar pri zatvaranju dijastema kada bi trebale biti premještene kako bi se izbjegao dojam mezijalnog nagiba zubi te trokutastog oblika zubne krune.

Treba imati na umu da će svako odstupanje gingivne simetrije utjecati na završni rezultat protetskog zahvata, a time i na zadovoljstvo pacijenta.

7.4. Položaj i nagib dužinskih osi gornjih prednjih zubi

Dužinska os središnjih inciziva obično blago konvergira u odnosu na središnju liniju zubi, lateralnih inciziva nešto više, dok kod kanina konvergira najviše. Ona nam je bitna jer njezino odstupanje kod samo jednog od gornjih prednjih zubi bitno narušava sklad i simetriju lijepog osmijeha, što ju vrlo često čini predmetom estetske korekcije. Incizalna duljina promjenjiv je parametar koji označava vidljivost inciziva pri različitim kretnjama gornje usnice.

7.5. Incizalni slobodni prostori

Incizalni slobodni prostori predstavljaju tamna područja između incizalnih bridova gornjih prednjih zubi, a postaju uočljivi tek pri otvaranju usta kad se prikaže tamnija pozadina usne šupljine. Njihova veličina i oblik prije svega ovise o obliku svakog pojedinog zuba, zatim o međusobnom razmaku susjednih zubi, ali i o nekim patološkim promjenama prilikom kojih se oni smanjuju, kao na primjer pri patološkoj abraziji, ili pak povećavaju u slučaju hipodoncije nekog zuba. Najmanji su između središnjih inciziva, a najveći između lateralnih inciziva i kanina. Najčešće su trokutastog oblika, a distalno od kanina ovi su prostori sve izraženiji.

7.6. Interdentalne kontaktne točke i plohe

Interdentalne kontaktne točke i plohe označuju mjesta dodira dvaju susjednih zubi. Postoji točno pravilo koje označava odnos između prednjih susjednih zubi, a riječ je o pravilu 50:40:30. Idealna zona dodira gornjih središnjih sjekutića trebala bi iznositi 50% njihove duljine, zatim 40% duljine gornjih središnjih sjekutića predstavlja idealnu zonu dodira između bočnih i središnjih sjekutića, dok bi dodirna ploha između bočnih sjekutića i očnjaka trebala iznositi 30% duljine središnjih sjekutića. Gingivna papila bi trebala zauzimati slobodni interdentalni prostor. Ukoliko to nije slučaj, kontaktna se ploha može produljiti apikalno. Interdentalne kontaktne točke označuju završetak interdentalne kontaktne plohe na mjestu gdje se incizalne i distalne stijenke zubi razdvajaju i usmjeravaju prema incizalnim bridovima.

Budući da estetski izgled zubi osim fizičkog izgleda narušava i samopouzdanje te kvalitetu života, danas se sve više pozornosti pridaje estetskoj dentalnoj medicini koja nam omogućuje poboljšanje općeg zdravlja pacijenta - tjelesnog, duševnog i socijalnog. Bitno je naglasiti da je utjecaj lijepog osmijeha na psihičko stanje često i važniji od samog izgleda estetskog nadomjestka. S obzirom na širok spektar estetskih materijala, fiksna nam protetika, uz rekonstrukciju destruiranih tvrdih zubnih tkiva, omogućuje i ponovno uspostavljanje funkcije stomatognatog sustava.

Prije početka terapije važno je detaljno analizirati sve parametre koji bi mogli narušavati naš i pacijentov konačni cilj te interdisciplinarnim pristupom napraviti svu potrebnu preprotetsku pripremu kako bi završetak terapije zadovoljavao sve kriterije estetike (20).

9. ZAKLJUČAK

Prije terapije bitno je porazgovarati s pacijentom te vidjeti kakva su njegova očekivanja, i u skladu s tim napraviti plan terapije i predložiti mu ga. Iznosimo mu informacije o boji, obliku zuba te okolnom mekom tkivu i uklapanju svega navedenog u njegovu fizionomiju lica. Pacijentu treba napomenuti kako je protetska terapija zahtjevnija i uključuje laboratorijsku izradu, što u slučaju dodatne pretprotetske pripreme produljuje trajanje terapije te da se očekuje njegova suradnja i strpljenje do završetka terapije.

10. LITERATURA

1. Knezović Zlatarić D, Aurer A, Meštrović, Ćelić R, Pandurić V. Osnove estetike u dentalnoj medicini. Zagreb: Hrvatska komora dentalne medicine, 2013;2-56.
2. Spear FM Kokich VG, Mathews DP. Interdisciplinary management of anterior dental esthetics. *J Am Dent Assoc.* 2006;137:160-9.
3. Dietschi D. Optimizing smile composition and esthetics with resin composites and other conservative esthetic procedures. *Eur J Esthet Dent.* 2008;3:14-29.
4. Munsell AH. *A grammar of color.* New York: Van Nostrand Dreinhold, 1969;23.
5. Chu SJ. Color. In: Gurel G (ed). *The science and art of porcelain laminate veneers.* Chicago: Quintessence; 2003. 158-206p.
6. Hasegawa A, Ikeda I, Kawaguchi S. Color and translucency of in vivo natural central incisors. *J Prosthet Dent.* 2000;83:418-23.
7. Corcodel N, Rammelberg P, Moldovan O, Dreyhaupt J, Hassel AJ. Effect of external light conditions during matching of tooth color: an intraindividual comparison. *Int J Prosthodont.* 2009; 22:75-77.
8. Chu S, Devigus A, Paravina RD, Mielezsko A. *Fundamentals of color.* Quintessence: Chicago, 2010;30.
9. Seely J, Chow CC. Role of mutual inhibition in binocular rivalry. *J Neurophysiol.* 2011;106:2136-50.
10. Wasson W, Schuman N. Color vision and dentistry. *Quintessence Int.* 1992;23:349-53.
11. Sproull RC. Color matching in dentistry. Part II. Practical applications of the organization of colour. *J Prosthet Dent.* 1973;29:556-6.
12. Paravina RD. Performance assessment of dental shade guides. *J Dent.* 2009;375:e15-20.
13. Magne P, Belser UC. Anatomic crown width/length ratios of unworn and worn maxillary teeth in white subjects. *J Prosthetic Dent.* 2003;89:453-61.
14. Sterrett JD, Trudy O, Fonda R, Weston F, Ben K, Carl MR. Width/length ratios of normal clinical crowns of the maxillary anterior dentition in man. *J Clin Periodontol.* 1999;26:153-7.
15. Williams JL. Esthetics and anatomical basis of dental prothesis. *Dent Cosmos.* 1911; 53: 11-16
16. Frush JP, Fisher RD. How dentogenic restorations interpret the personality factor. *J Prosthet Dent.* 1956; 6: 441-449.
17. Frush JP, Fisher RD. How dentogenic restorations interpret the sex factor. *J Prosthet Dent.* 1956; 6: 441.

18. Levin JB. Esthetic diagnosis, In Current Opinion in Cosmetic Dentistry. GolubEvan J, Philadelphia, Current Science,1995:9-17.
19. Kim YH. Easy facial analysis using the facial golden mask. J Craniofac Surg. 2007;18:643-9.
20. Gurel G. Znanje i vještina u izradi estetskih keramičkih ljusti, Chicago: Quintessence Publishing; 2009;83-85.
21. Mahdi E. Assessment of facial and cranial development and comparison of anthropometric ratios. J Craniofac Surg. 2012;23:e75-83.
22. Abdullah MA. Inner canthal distance and geometric progression as a predictor of maxillary central incisor width. J Prpsth Dent. 2002;88:16-20.
23. Farkas LG, Hreczko TA, Kolar JC, Munro IR. Vertical and horizontal proportions of the face in young adult North American Caucasians: revision of neoclassical canons. Plast Reconstr Surg. 1985;75:328-38.
24. Al Wazzan KA. The relationship between intercanthal dimension and the widths of maxillary anterior teeth. J Prosthet Dent. 2001;86:608-12.
25. Rai R. Correlation of nasal width to inter-canine distance in various arch forms. J Indian Prosthodont Soc. 2010;10:123-7.
26. Chetan P, Tandon P, Singh GK, Nagar A, Prasad V, Chung VK. Dynamics of a smile in different age groups. Angle Orthod. 2013;83:90-6.
27. Lombardi RA. Method for classification of errors in dental esthetics. J Prosthet Dent. 1974;32:501-13.
28. Moskowitz M, Nayyar A. Determinants of dental esthetics: A rationale for smile analysis and treatment. Compend Contin Educ Dent. 1995;16:1164-86.
29. Miller EC, Bodde WR, Jamison HC. A study of the relationship of the dental midline to the facial median line. J Prosthet Dent. 1979;41:657-60.

Josipa Martinović rođena je 18. siječnja 1992. godine u Rijeci. Osnovnu školu Stanovi u Zadru završava 2006. godine, nakon čega upisuje Gimnaziju Jurja Barakovića u Zadru, te ju završava 2010. godine. Iste godine upisuje Veterinarski fakultet Sveučilišta u Zagrebu, a nakon završene prve godine prebacuje se na Stomatološki fakultet Sveučilišta u Zagrebu. Za vrijeme studija radi kao asistentica u ordinaciji dentalne medicine.