

Utjecaj izbora gradivnog materijala fiksnoprotetskog rada na vrstu preparacije i opseg brušenja uporišnog zuba

Ilić, Ana

Master's thesis / Diplomski rad

2017

Degree Grantor / Ustanova koja je dodijelila akademski / stručni stupanj: **University of Zagreb, School of Dental Medicine / Sveučilište u Zagrebu, Stomatološki fakultet**

Permanent link / Trajna poveznica: <https://um.nsk.hr/um:nbn:hr:127:280995>

Rights / Prava: [Attribution-NonCommercial 4.0 International](#)/[Imenovanje-Nekomercijalno 4.0 međunarodna](#)

Download date / Datum preuzimanja: **2024-07-23**



Repository / Repozitorij:

[University of Zagreb School of Dental Medicine Repository](#)





SVEUČILIŠTE U ZAGREBU
STOMATOLOŠKI FAKULTET

Ana Ilić

**UTJECAJ IZBORA GRADIVNOG
MATERIJALA FIKSNOPROTETSKOG
RADA NA VRSTU PREPARACIJE I OPSEG
BRUŠENJA UPORIŠNOG ZUBA**

Diplomski rad

Zagreb, 2017.

Rad je ostvaren u: Sveučilište u Zagrebu, Stomatološki fakultet, Zavod za fiksnu protetiku

Mentor rada: prof. dr. sc. Ketij Mehulić, Stomatološki fakultet Sveučilišta u Zagrebu

Lektor hrvatskog jezika: Dijana Oreški Vidović, profesor engleskog i hrvatskog jezika i književnosti

Lektor engleskog jezika: Dijana Oreški Vidović, profesor engleskog i hrvatskog jezika i književnosti

Sastav Povjerenstva za obranu diplomskog rada:

1. _____
2. _____
3. _____

Datum obrane rada: _____

Rad sadrži: 47 stranica

21 slika

CD

Osim ako nije drukčije navedeno, sve ilustracije (tablice, slike i dr.) u radu su izvorni doprinos autora diplomskog rada. Autor je odgovoran za pribavljanje dopuštenja za korištenje ilustracija koje nisu njegov izvorni doprinos, kao i za sve eventualne posljedice koje mogu nastati zbog nedopuštenog preuzimanja ilustracija odnosno propusta u navođenju njihovog podrijetla.

Zahvala

Najljepša hvala prof.dr.sc. Ketij Mehulić na susretljivosti, ljubaznosti i stručnim savjetima tijekom izrade ovog rada.

Zahvaljujem svima koji su mi bili podrška tijekom studija.

Utjecaj izbora gradivnog materijala fiksno protetskog rada na vrstu preparacije i opseg brušenja uporišnog zuba

Sažetak

Brušenje zuba u fiksnoj protetici ireverzibilan je postupak, stoga mu je potrebno pristupiti planski, poštujući pritom biološka, mehanička i estetska načela brušenja. Gradivni materijal bitan je čimbenik o kojem ovisi vrsta preparacije uporišnog zuba kao i opseg brušenja. Oblikovanje cervikalnog ruba preparacije iziskuje posebnu pažnju. Obavezna je preparacija sa stepenicom – zaobljenom ili pravokutnom ovisno o gradivnom materijalu. Najčešće se koristi zaobljena stepenica, dok je pravokutna rjeđe indicirana. Opseg brušenja potrebno je prilagoditi gradivnom materijalu. Za neke materijale zub je potrebno izbrusiti više, a za neke manje. Kod potpuno kovinske krunice potrebno je najmanje brušenje, nešto veće kod krunica obloženih estetskim materijalima, a najveće kod potpuno keramičkih krunica.

Ključne riječi: brušenje zuba; preparacija vrata zuba; gradivni materijal

The impact of choosing the constructive material for fixed prosthetic work on the type of preparation and the diameter of grinding of the abutment tooth.

Summary

Tooth preparation in fixed prosthodontics is an irreversible process therefore it is necessary to make a plan beforehand, while respecting biological, mechanical and aesthetic principles of grinding. Constructive material is an important factor on which the preparation finish line of abutment tooth and the diameter of grinding depend on. Creating cervical preparation requires special attention. Depending on the constructive material, chamfer or shoulder finish line is required. The most commonly used is the chamfer one whilst the shoulder is rarely indicated. The diameter of grinding should be adjusted to the constructive material that is being used. Different materials require different amounts of grinding. The least amount of grinding is used for a complete cast crown, more grinding is required with crowns which are veneered with aesthetic materials and the most amount of grinding is used with all ceramic crowns.

Keywords: tooth grinding; cervical preparation; constructive material

SADRŽAJ

1. UVOD	1
2. BRUŠENJE UPORIŠNOG ZUBA ZA FIKSNOPROTETSKI RAD	3
2.1. Indikacije i kontraindikacije za brušenje uporišnog zuba	4
2.2. Pravila brušenja zubi	6
2.3. Preparacija vratnog dijela zuba.....	9
2.4. Brusna sredstva.....	12
2.5. Metode kontrole brušenja	13
2.6. Moguće pogreške pri brušenju zuba.....	15
3. BRUŠENJE ZUBA ZA POTPUNU KOVINSKU KRUNICU	17
4. BRUŠENJE ZUBA ZA KRUNICU FASETIRANU POLIMERIMA	20
5. BRUŠENJE ZUBA ZA METAL-KERAMIČKU KRUNICU	23
5.1. Brušenje prednjih zuba za metal-keramičku krunicu	24
5.2. Brušenje postraničnih zuba za metal-keramičku krunicu.....	26
6. BRUŠENJE ZUBA ZA POTPUNO KERAMIČKU KRUNICU.....	28
7. BRUŠENJE ZUBA ZA <i>INLAY</i> , <i>ONLAY</i> I <i>OVERLAY</i>	31
7.1. Brušenje zuba za metalni <i>inlay</i> , <i>onlay</i> i <i>overlay</i>	32
7.2. Brušenje zuba za keramički <i>inlay</i> , <i>onlay</i> i <i>overlay</i>	33
7.3. Brušenje zuba za kompozitni <i>inlay</i>	34
8. BRUŠENJE ZUBA ZA KERAMIČKU LJUSKU.....	35
9. RASPRAVA	39
10. ZAKLJUČAK	42
11. LITERATURA.....	44
12. ŽIVOTOPIS	46

Popis skraćenica

mm – milimetar

MPa – megapaskal

1. UVOD

U svakodnevnoj kliničkoj praksi od terapeuta se očekuje, osim pravilne izvedbe svih faza izrade protetskog rada, također i odabir adekvatnog gradivnog materijala za određeni klinički slučaj. Osim o stručnim preferencijama terapeuta, konačna odluka ovisi i o željama, ali i financijskim mogućnostima pacijenta. Danas na tržištu postoje različite vrste gradivnih materijala za fiksno protetske radove, a sve se više daje prednost modernim sustavima keramike koji u potpunosti zadovoljavaju visoke estetske zahtjeve s kojima pacijenti dolaze u stomatološku ordinaciju. Potpuno kovinski fiksno protetski radovi estetski nisu prihvatljivi u vidljivom dijelu zubnog niza (1). Radovi fasetirani polimerima često nisu najbolje rješenje zbog loših svojstava polimernog materijala (trošenje u funkciji, imbibicija plaka). Metal-keramički nadomjestak ispunjava funkcijske i estetske kriterije fiksno protetske terapije, mada prednost u imitiranju prirodne boje, translucenosti i izgleda zuba sve više ima potpuna keramika koja je danas materijal izbora u fiksno protetskoj terapiji, posebice kada se sanira prednji dio zubnog niza. Odabir materijala fiksno protetskog rada mora uslijediti prije samog početka postupka brušenja uporišnog zuba jer upravo o gradivnom materijalu ovisi opseg brušenja kao i vrsta preparacije uporišnog zuba. Pojedini gradivni materijal zahtijeva određenu dimenziju nadomjestka (pravilan oblik i adekvatnu debljinu) pa je za neke materijale zub potrebno izbrusiti više, a za neke manje. Tako je primjerice opseg brušenja za potpuno keramički nadomjestak najveći, za metal-keramiku nešto manji, dok je za potpuno kovinski rad uporišni zub potrebno najmanje izbrusiti. Kvaliteta nadomjestka ovisi o mnogim čimbenicima, između ostalog i o obliku preparacije na zubnom vratu. Odabir pravokutne ili zaobljene stepenice temelji se na karakteristikama gradivnog materijala. Iz navedenog proizlazi da je gradivni materijal važan čimbenik koji definira način izrade fiksno protetskog rada.

Svrha ovog rada je prikazati na koji način gradivni materijal fiksno protetskog rada uvjetuje vrstu preparacije (sa zaobljenom / pravokutnom stepenicom) i koliko je točno zubnog tkiva potrebno brušenjem ukloniti s obzirom na odabrani materijal, a ujedno poštujući postulate brušenja zuba za krunicu. Nepoštivanje pravila u tijeku brušenja koja nameće odabrani materijal rezultira pogreškama u radu koje mogu dovesti do gubitka nadomjestka. Stoga je postupku brušenja potrebno pristupiti krajnje oprezno.

2. BRUŠENJE UPORIŠNOG ZUBA ZA FIKSNOPROTETSKI RAD

Postupkom brušenja sa svih se ploha uporišnog zuba uklanja tvrdo zubno tkivo čime se zub preoblikuje. Na taj se način dobiva prostor potreban za smještaj nadomjestka. Nadomjestak će svojim oblikom, položajem, bojom, veličinom i funkcijom nadomjestiti prirodne zube (1).

2.1. Indikacije i kontraindikacije za brušenje uporišnog zuba

Indikacije za brušenje zuba su sljedeće:

- estetska
- protektivna
- profilaktička
- protetska

Estetska indikacija podrazumijeva ispravljanje neželjenog oblika, boje, veličine ili položaja zuba. Uzroci promjene boje zuba najčešće su punila nakon endodontskog zahvata, a mogu biti i određeni prirođeni ili stečeni defekti tvrdih zubnih tkiva (1). Alternativa postupku izbjeljivanja zubi je izrada ljuste ili krunice. Promjene oblika i veličine zuba mogu biti posljedica genetskih čimbenika, ali i traume. Ispravljanje malih položajnih promjena koje se ne mogu ortodontski korigirati ili u slučaju da pacijent ne želi biti podvrgnut ortodontskoj terapiji, indikacija su za izradu fiksnoprotetskog rada.

Protektivna ili zaštitna indikacija predstavlja izradu nadomjestka u svrhu zaštite zuba od daljnjeg oštećenja. Zub koji je u većoj mjeri destruiran karijesom, endodontski liječen zub sa znatnim gubitkom tvrdog zubnog tkiva ili frakturiran zub uslijed traume, potrebno je opskrbiti krunicom kako bi se spriječilo njegovo daljnje propadanje i omogućila normalna funkcija.

Profilaktička indikacija odnosi se na izradu nadomjestka ne samo u svrhu zaštite pojedinog zuba, već cjelokupnog stomatognatog sustava na način da se nadomjestkom osigura pravilan, ravnomjeran prijenos sila na parodont.

Uključivanje zuba u veću i složeniju protetsku konstrukciju označava protetsku indikaciju, kao na primjer izrada kombiniranog rada ili saniranje djelomične bezubosti mosnom konstrukcijom.

Kontraindikacije za brušenje zuba dijele se na apsolutne i relativne. Apsolutne kontraindikacije su sljedeće:

- periapikalni procesi
- parodontopatije 3. i 4. stupnja

Relativne kontraindikacije su:

- nepotpuna endodontska sanacija zuba
- gingivitis
- parodontopatije 1. i 2. stupnja

Apsolutne kontraindikacije su stanja kod kojih brušenje valja izbjegavati. Izrada nadomjestka moguća je samo u zdravom, u potpunosti saniranom zubalu. Kad god je moguće, poželjno je da je zub koji će se opskrbiti nadomjestkom vitalan, a okolno potporno tkivo zdravo, bez upalnih promjena. Parodontopatija 3. stupnja označava pomičnost zuba u aksijalnom smjeru pri palpaciji, dok kod parodontopatije 4. stupnja postoji koštani džep koji seže do apeksa zuba (1). Takvi su zubi indicirani za ekstrakciju. Zub koji će biti opskrbljen nadomjestkom ne smije biti pomičan. Stomatognati sustav tijekom funkcije izložen je djelovanju sila. Otpornost na opterećenje kod zubi kod kojih postoji pomičnost veća od fiziološke, znatno je smanjena. Ukoliko oko zuba postoji koštani džep, tj. ako je došlo do znatnog gubitka alveolarne kosti, smanjena je njegova parodontna površina. Takav zub također nije u dovoljnoj mjeri otporan na opterećenje i kao takav ne smije biti nosač protetskog rada.

Relativna kontraindikacija označava situacije kod kojih je izrada protetskog nadomjestka moguća uz prethodno saniranje postojećeg patološkog stanja. Prije početka protetske sanacije stomatognatog sustava potrebno je provesti preprotetske pripremne zahvate u usnoj šupljini. Endodontski liječene zube, kod kojih kvaliteta punjenja ne zadovoljava u potpunosti, potrebno je ponovno endodontski obraditi. Tek kada su korijenski kanali korektno napunjeni, kada na RTG snimci nema periapikalnih promjena i pacijent ne osjeća subjektivne smetnje, tada se zub može opskrbiti nadomjestkom.

U situacijama kao što je reverzibilna upala gingive, potrebno je odstraniti meke i tvrde naslage na zubima u kojima se nalaze bakterije koje uzrokuju upalu. Pacijenta je potrebno podučiti pravilnoj oralnoj higijeni. Kvalitetno održavanje oralne higijene važan je čimbenik koji, između ostalog, utječe na trajnost protetskog rada.

Parodontopatija 1. stupnja označava pomičnost zuba pri digitalnoj palpaciji, a kod drugog stupnja pomičnost je vidljiva golim okom (1). U takvim slučajevima potrebna je adekvatna parodontološka terapija kojom se nastoji postići stabilizacija takvih zubi.

2.2. Pravila brušenja zubi

Za optimalno brušenje zuba potrebno je slijediti određena pravila. Volumen zuba potrebno je reducirati tako da je bataljak na kraju brušenja najširi u vratnom dijelu. U cervikalnom dijelu bataljak bi trebao biti valjkast, a prema okluzalno koničan sa stranicama koje međusobno lagano konvergiraju. U odnosu na aksijalnu os zuba, konvergencija ploha mora iznositi do 8° . Optimalan je kut konvergencije od 6° , dakle teži se tome da je nagib krune zuba minimalan. U slučaju nagnutosti potencijalnog zuba nosača, opravdano je zakositi jednu plohu i do 25° da bi se uspostavila paralelnost s drugim zubom nosačem (2). Oblik i konture izbrušene plohe moraju biti ekvidistantne nebrušenoj površini zuba. Labijalna stijenka prednjih zubi i bukalna stijenka premolara i molara brusi se u dvije ravnine. Kod brušenja okluzalne plohe, izrazito je važno osigurati dovoljno mjesta za debljinu gradivnog materijala. Oblik izbrušene okluzalne plohe mora odgovarati obliku antagonističkog zuba. Na početku brušenja, može se prvo pristupiti reduciranju okluzalne plohe ili incizalnog brida zuba. To je brži način jer se tako istovremeno skrate i sve postranične plohe. Drugi je način da se najprije izbruse sve postranične plohe, a zadnja se brusi okluzalna ploha ili incizalni brid. Pri brušenju aproksimalnih ploha, potrebno je pratiti interdentalnu papilu. Ukoliko su aproksimalne plohe zuba koji se brusi u kontaktu sa susjednim zubom, njegovo oštećenje brusnim sredstvom može se spriječiti interdentalnom postavom metalne matrice. Prijelazi između ploha ne smiju biti oštri, već moraju biti zaobljeni i na bataljku ne smiju postojati podminirana mjesta. Zato je prilikom brušenja u gingivnom dijelu potrebno svrdlo držati paralelno sa aksijalnom osi zuba, a na kraju brušenja cjelokupnu preparaciju, osobito prijelaze između ploha pažljivo zaobliti i zagladiti finim dijamantnim svrdlima. Ukoliko se brusi za mosnu konstrukciju, pravilo koje je potrebno poštivati uz sva navedena, jest postizanje paralelnosti zuba nosača. To je važno radi pravilnog smjera uvođenja samog nadomjestka. U slučaju nedovoljne paralelnosti nosača, prilikom uvođenja nadomjestka doći će do velikog naprezanja što nepovoljno utječe na zube nosače, ali i na sam nadomjestak. Opseg izbrušenog zubnog tkiva uvjetuje gradivni materijal rada. Prema pravilima u vertikalnoj dimenziji dozvoljeno je zub reducirati najviše do 2 milimetra (mm), a u horizontalnoj dimenziji za polovicu debljine tvrdog zubnog tkiva između pulpne komore i površine zuba (1).

Tijekom brušenja nužno je držati se 5 osnovnih principa preparacije zuba:

1. očuvanje tvrdih zubnih tkiva
2. postizanje retencijskog i rezistencijskog oblika zuba koji se brusi
3. osiguravanje strukturne trajnosti nadomjestka

4. osiguravanje rubne cjelovitosti
5. očuvanje zdravlja parodonta brušenog zuba

Poželjno je brušenjem odstraniti samo onoliko zubne strukture koliko to gradivni materijal budućeg nadomjestka zahtijeva, uz nastojanje da se očuva što više tvrdog zubnog tkiva. Strukturna trajnost nadomjestka ovisi o debljini materijala od kojeg je protetski nadomjestak izrađen. Retencija predstavlja otpor sili koja je paralelna sa dužinskom osi zuba i koja nastoji nadomjestak odici s njegovog ležišta dok rezistencija onemogućava pomicanje nadomjestka djelovanjem sila u horizontalnom i kosom smjeru koje nastaju tijekom žvakanja i nefunkcijskih dodira zubnih lukova. Kako bi se osigurala rubna cjelovitost, rubovi nadomjestka moraju biti potpuno prilagođeni kavopovršinskoj liniji bataljka (3). Prilikom postupka brušenja, ne smije se oštetiti parodontno tkivo zuba koji se brusi.

Oblik izbrušenog zuba mora zadovoljiti tri čimbenika: biološki, estetski, mehanički (1). Biološki čimbenik odnosi se na očuvanje zdravlja oralnog tkiva što znači da prilikom postupka brušenja ne smije doći do oštećenja okolnih mekih tkiva, pulpe zuba kao ni parodonta.

Nepažljivim, neopreznim radom i koncentriranjem isključivo na zub koji se brusi, brusnim se sredstvima vrlo lako mogu ozlijediti okolna meka tkiva obraza i jezika, a također i oštetiti susjedni zubi. U sprječavanju nastanka navedenih oštećenja, od pomoći je upotreba zubnog ogledala i sisaljke, interdentalne matrice za zaštitu susjednih zubi te svakako pažljiva i savjesna manipulacija brusnim elementima.

Ukoliko se brusi vitalan zub, potrebno je paziti da ne dođe do otvaranja pulpne komore. Takvo mehaničko oštećenje pulpe obično nastaje zbog preobilnog brušenja ili kod mlađih pacijenata kod kojih pulpni rog može biti smješten vrlo blizu površine zuba. Tijekom brušenja može doći i do termičkog oštećenja zubne pulpe. Ako je vodeno hlađenje zuba koji se brusi neodgovarajuće, dolazi do smetnji u cirkulacijskom sustavu pulpe te ako se temperatura tijekom brušenja povisi do 50 °C i više, nastaje staza i posljedično nekroza pulpe. Pregrijavanje zubne pulpe sprječava se mlazom vode od najmanje 50 ml/min i temperature do 30 °C koji mora biti usmjeren između zuba i brusnog sredstva. Također je važno da pritisak brusnim sredstvom na zubnu stijenku nije prevelik.

Prilikom protetske sanacije izuzetno je važno očuvati zdravlje parodonta. Ukoliko se brušenjem poremeti biološka širina, kompromitirano je parodontno zdravlje. Biološka širina parodonta obuhvaća epitelni pričvrstak i vezivnotkivni pričvrstak (~2 mm), koji zajedno sa

sulkusom (~1 mm) čine dentogingivni kompleks. Ako se pri preparaciji poremeti ili ugrozi biološka širina, prema nekim autorima, ne preostaje dovoljno mjesta za pričvrstak, a kao posljedica toga nastaje gubitak pričvrstka i džepovi (4).

Mehanički čimbenik odnosi se na strukturnu trajnost nadomjestka, njegovu retenciju i rezistenciju.

Ne izbrusi li se zub dovoljno, nedostatna debljina nadomjestka neće osigurati strukturnu trajnost istog. Nadomjestak se neće moći oduprijeti djelovanju sila koje će na njega djelovati i moguća je komplikacija poput loma cijelog ili dijela nadomjestka. Kako bi bio u stanju podnositi okluzalne sile, nadomjestak mora biti izrađen od određenog materijala u određenim dimenzijama i određenog oblika (3).

Oblik preparacije mora osigurati dovoljnu retenciju i rezistenciju. Zadovoljavajuća retencija i rezistencija postižu se tako da nasuprotne stijenke izbrušenog zuba budu što paralelnije, dakle, s minimalnim nagibom. Retencija ovisi i o:

- veličini površine bataljka
- dužini aproksimalnih stijenki zuba
- hrapavosti izbrušenih ploha
- debljini cementnog sloja
- smjeru uvođenja nadomjestka

Ukupna površina izbrušenog zuba proporcionalna je retenciji. Krunice s dužim plohama imaju bolju retenciju od onih s kraćim. Dulji bataljci osiguravaju veću površinu, a samim time i bolju retenciju. Veća retencija nadomjestka postiže se kada izbrušene plohe bataljka nisu izrazito polirane. U tom slučaju cement popunjava mikroskopske neravnine na bataljku. Najveća retencija je osigurana kada postoji samo jedan smjer uvođenja nadomjestka.


Estetski čimbenik određuje izgled protetskog nadomjestka i samog pacijenta. Fiksnoprotetskim radom, osim zadovoljavajuće funkcije, mora se postići i zadovoljavajuća estetika. Nadomjestak mora što vjernije imitirati prirodne zube te se uklopiti u usnu šupljinu tako da se uspostavi gubitkom zuba narušen estetski sklad. Loša estetika nadomjestka može između ostalog biti rezultat neodgovarajućeg brušenja i posljedično neadekvatne debljine gradivnog materijala. O svojstvima gradivnog materijala ovise refleksija, raspršivanje i transmisija svjetla što je direktno povezano s estetikom samog nadomjestka.

2.3. Preparacija vratnog dijela zuba

Brušenje vratnog dijela zuba za fiksnoprotetski nadomjestak iziskuje posebnu pažnju. Pravilno oblikovanje cervikalnog ruba preparacije uvjet je za kvalitetan dosjed krunice ili sidra. Širina preparacije mora biti dostatna za materijal kojim će se nadomjestiti zubno tkivo. Jasna vidljivost granice preparacije osigurat će pravilnu izradu samog nadomjestka i njegovo precizno priližeganje na rub preparacije.

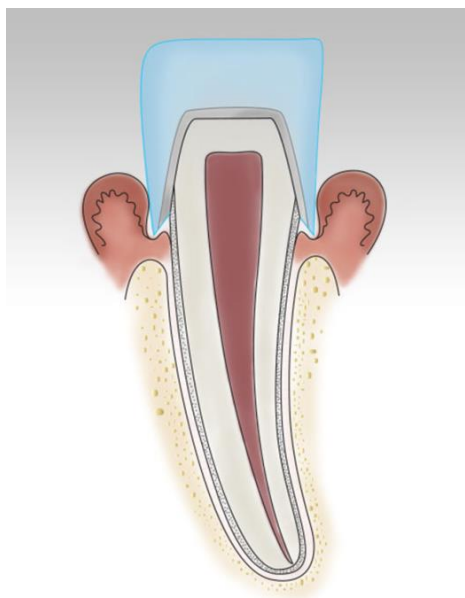
Načelno postoje dvije vrste preparacije vrata zuba (Slika 1.):

1. bez stepenice
2. sa stepenicom
 - a. zaobljena stepenica (sa zakošenim rubom / bez zakošenog ruba)
 - b. pravokutna stepenica (sa zakošenim rubom / bez zakošenog ruba)

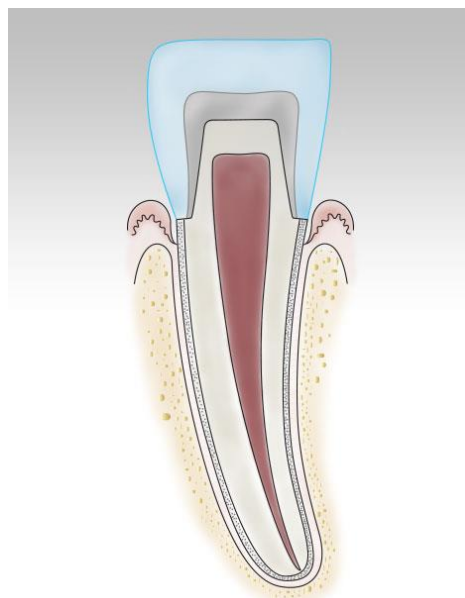


Slika 1. Vrste vratne preparacije zuba. Preuzeto iz (7)

Brušenje bez stepenice ili tangencijalna preparacija nije prihvatljiv način preparacije uporišnog zuba iz više razloga (Slika 2.). Takvom preparacijom zubni tehničar nema prikazanu točnu granicu preparacije, što mu onemogućuje izradu nadomjestka s preciznim rubnim dosjedom. Na taj način, kad se nadomjestak trajno fiksira na bataljak, postoji potencijalno pukotina između samog zuba i nadomjestka. Tu se nakuplja hrana što uz nemogućnost dobrog održavanja tog područja čistim dovodi do kumulacije plaka i konačno cervikalnog karijesa. Osim toga, takva vrsta preparacije ne osigurava pravilan prijenos žvačnog opterećenja na bataljak i njegov fundament. Zbog iritacije marginalnog parodonta vrlo često je prisutna upala, što u najgorem slučaju može dovesti do recesije gingive.



Slika 2. Preparacija bez stepenice. Preuzeto iz (6)



Slika 3. Preparacija sa stepenicom. Preuzeto iz (6)

Preparacija vrata zuba često ovisi o tome je li zub već bio brušen ili je intaktan. Ako je zub već tangencijalno brušen, nastoji se preoblikovati u stepenicu ukoliko postoji dovoljno tvrde zubne strukture (2).

Neželjene posljedice koje nastaju brušenjem bez stepenice, mogu se izbjeći preparacijom sa stepenicom (Slika 3.). Zaobljena stepenica udovoljava biološkim, statičkim i estetskim zahtjevima. Njen statički značaj očituje se u tome što omogućuje optimalan prijenos opterećenja na uporišni zub (statički značaj stepenice). Ona štiti marginalni parodont (biološki značaj stepenice) i osigurava dovoljno mjesta za gradivni materijal. Zaobljena stepenica može biti sa i bez zakošenog ruba. Bez zakošenja, postoji mogućnost frakture uslijed opterećenja na najosjetljivijem dijelu, a to je caklina na rubu preparacije koja je ostala nepoduprta. Kod zaobljene stepenice sa zakošenim rubom (pod 45°), rubna kosina povećava funkcijsku površinu bataljka i samim time njegovu retenciju, čime je umanjena mogućnost frakture nepoduprtog cervikalnog dijela zuba. Ipak, takva vrsta stepenice ne može se koristiti kada je potrebno rub krunice osigurati u keramici jer keramika zahtijeva određenu debljinu koja se ovdje ne može postići. Prednost zaobljene stepenice je i jednostavan način izrade, a njezin jedini nedostatak jest što nije pogodna za sve vrste gradivnih materijala.

Indikacije za zaobljenu stepenicu s obzirom na gradivni materijal nadomjestka su:

- potpune metalne krunice
- radovi fasetirani polimerima

- metal-keramički nadomjestak s rubom u metalu
- potpuno keramički sustavi sa svojom čvrstoćom većom od 350 MPa (megapaskala)

Indikacije za pravokutnu stepenicu s obzirom na gradivni materijal nadomjestka su:

- metal-keramička krunica s rubom u keramici
- potpuno keramički sustavi sa svojom čvrstoćom manjom od 350 MPa
- *inlay, onlay*

Preparacija sa pravokutnom stepenicom obuhvaća sva dobra svojstva preparacije sa zaobljenom stepenicom. Nedostatak je u tome što nije poštena za tvrdo zubno tkivo, ali time je osigurana veća debljina gradivnog materijala, što zahtijevaju potpune keramike manje savojne čvrstoće. Također može biti sa zakošenim i bez zakošenog ruba. Pravokutna stepenica sa zakošenim rubom pod 45° teško se izvodi, a rub krunice (kao i kod zaobljene stepenice sa zakošenim rubom) završava u metalu.

Preparacija vratnog dijela zuba može se nalaziti:

- u razini gingive (epigingivno)
- iznad razine gingive (supragingivno)
- ispod razine gingive (subgingivno)

Supragingivni smještaj ruba preparacije ima pošteniji utjecaj na zdravlje gingive. Kod takve preparacije nema oštećenja mekih tkiva tijekom brušenja, a ni iritacije parodonta rubom nadomjeska, tj. ona je parodontoprofilaktička. Osim toga, lako se oblikuje, a i pruža dobru mogućnost higijene ruba nadomjestka kao i lakšu završnu obradu i kontrolu stanja protetskog rada.

Subgingivni smještaj ruba krunice i ruba preparacije potencijalno remeti biološku širinu, a samim time potiče reakciju parodonta (4). Ipak, u nekim situacijama, preparacija se smješta subgingivno, kao na primjer u slučaju saniranog karijesa koji je ošteti zub subgingivno, u slučaju ranije preparacije koja se protezala u subgingivno područje, kod potrebe za dodatnom retencijom ili potrebe za ispravljanjem anatomskih i morfoloških nepravilnosti. Ako se radi o prednjem dijelu usne šupljine, zub se iz estetskih razloga brusi subgingivno – rub preparacije se smješta u početni dio dentogingivnog sulkusa, tako da krunica potpuno prekriva vidljivi dio zuba. To je slučaj kada je potrebno prikriti metalni rub metal-keramičke krunice. Ako se radi potpuno keramički nadomjestak, koji svojom bojom može izvanredno imitirati boju prirodnog

zuba, a i moguć je odabir cementa prikladne boje, stepenicu je moguće smjestiti u ili iznad razine gingive.

Koju će vrstu preparacije terapeut izabrati, ovisi u prvom redu o građivnom materijalu, ali ne smiju se zanemariti ni ostali čimbenici poput morfologije i položaja zuba te estetskih zahtjeva. Zadovoljavajuća preparacija jest ona koja prati morfologiju, nagib i volumen zuba koji se brusi. U nekim slučajevima oblikovanje stepenice izuzetno je otežano kao npr. kod brušenja izuzetno gracilnih donjih prednjih zuba. Tada preostaje prilagoditi se postojećoj situaciji.

2.4. Brusna sredstva

Postupak brušenja u fiksnoj protetici provodi se crvenim kolječnikom s električnim mikromotorom ili zračnom turbinom ukoliko ordinacija ne raspolaže crvenim kolječnikom. Rad s turbinom zahtijeva intermitentnu tehniku preparacije što znači da je svrdlo u kontaktu s plohom zuba koja se brusi u kratkim vremenskim intervalima. Na taj se način sprječava zarezivanje zuba i omogućuje bolje hlađenje površine i svrdla. Usprkos sprječavanju zarezivanja, prilikom brušenja turbinom, površina prepariranog bataljka sadrži neravnine koje se ne mogu ukloniti poliranjem. Kod brušenja crvenim kolječnikom, svrdlo je radnim dijelom neprestano u kontaktu s površinom koja se brusi. Instrument se pomiče sporo što osigurava bolju kontrolu količine izbrušenog zubnog tkiva. Njime se postiže glatka i ujednačena preparacija.

Pravilan odabir svrdla za preparaciju od iznimne je važnosti. Pritom valja obratiti pozornost na oblik i promjer svrdla te na to brusi li se caklina ili dentin.

Postoje različiti oblici svrdala, a odabir oblika ovisi o vrsti preparacije na zubnom vratu koja se želi postići – zaobljena ili pravokutna stepenica. Za oblikovanje zaobljene stepenice koristi se cilindrično svrdlo zaobljena vrha (Slika 4.). Cilindričnim svrdlom terapeut sam definira konusni kut o kojemu ovise retencijska i rezistencijska obilježja bataljka, a zaobljeni vrh pruža dovoljno mjesta za estetske materijale krunice u njezinu najosjetljivijem cervikalnom dijelu (1). Pravokutna stepenica postiže se koničnim svrdlom ravnog vrha (Slika 5.).



Slika 4. Cilindrično svrdlo zaobljena vrha



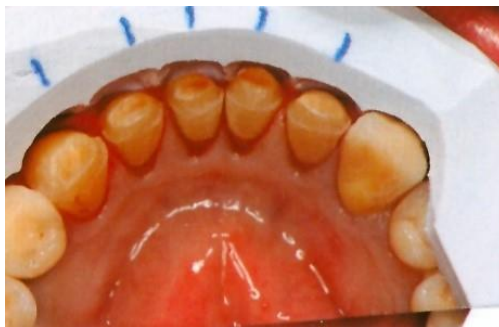Slika 5. Konično svrdlo ravnog vrha

Za brušenje cakline koriste se dijamantna svrdla. Finoću svrdla određuje veličina zrna dijamantnog sloja. Različite finoće su standardizirane i označene prstenima u boji. Žuti prsten označava superfinu zrnatost, crveni finu, plavi standardnu, zeleni grubu i crni supergrubu zrnatost (1). Za brušenje zdravog dentina služe tungsten-karbidna svrdla. Nakon završetka grubog brušenja, primjenjuju se svrdla za finiranje i poliranje.

Potreban promjer svrdla ovisi o gradivnom materijalu. Ukoliko je potrebno ubrusiti stepenicu debljine npr. 0,6 mm, potrebno je uzeti svrdlo promjera 1,2 mm. Polovica debljine svrdla je granica do koje se maksimalno smije brusiti u dubinu svake plohe. Preparacijom koja je dublja od polovice debljine svrdla, nastat će negativna stepenica. Stoga je tijekom postupka brušenja poželjno često provjeravati količinu odbrušenog zubnog tkiva te na taj način spriječiti pretjerano ili nedostatno brušenje.

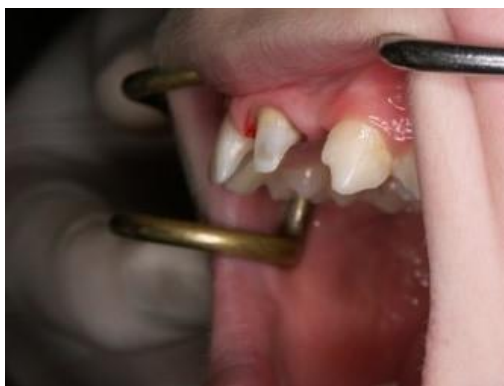2.5. Metode kontrole brušenja

Provjera preparacije zubi tijekom, kao i nakon završetka brušenja, neizostavan je dio cjelokupnog postupka. Preparacija se može provjeriti na nekoliko načina: pomoću silikonskog ključa, izradom studijskih modela za kontrolu brušenja, te pomoću testa ogledalom i testa sondom. Silikonski ključ može jednostavnom aplikacijom na zub pokazati koliko je tkiva odneseno s kojih dijelova zuba (Slika 6.). Prije brušenja zuba, uzmu se dva otiska čeljusti kondenzacijskim silikonom. Nakon brušenja jedan silikonski otisak izreže se u sekcije po uzdužnoj osi brušenih zuba, a drugi okomito na uzdužnu os po sredini impresije zuba (1). Postavljanjem sekcija u usta, dobiva se uvid u količinu izbrusjenog tvrdog zubnog tkiva.



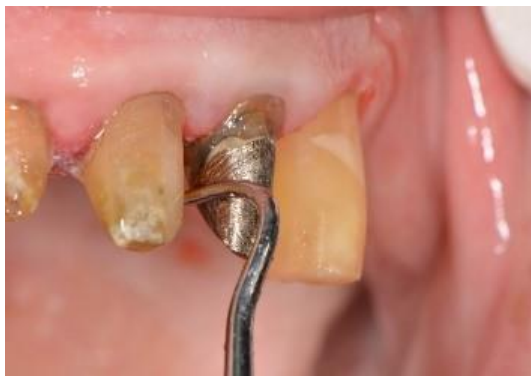Slika 6. Silikonski ključ. Preuzeto iz (5)

U svrhu kontrole brušenja, također se može izliti studijski model. Nakon brušenja uzme se alginatni otisak, čijim se izlivanjem dobije studijski model. Studijski modeli vrlo su korisni iz razloga što se preparacija može precizno proanalizirati sa svih strana, posebice lingvalne i palatinalne što je u ustima pacijenta teže izvedivo. Na njima se može detaljno vidjeti na kojim je mjestima izbrušeno premalo zubnog tkiva i lakše uočiti eventualnu podminiranost. Test ogledalom i test sondom također pružaju terapeutu korisne informacije o preparaciji. Kod testa ogledalom, sve plohe brušenog zuba moraju biti jasno vidljive u reflektiranoj slici u dentalnom zrcalu (Slika 7.). To je pokazatelj da je okluzalna ploha reducirana u dovoljnoj mjeri te da je postignut zadovoljavajući kut konvergencije nasuprotnih ploha.



Slika 7. Test ogledalom. Preuzeto s dopuštenjem autora prof. dr. sc. K. Mehulić

Test sondom podrazumijeva provjeru preparacije na način da se sondom prolazi po svim ploham brušenog zuba. Svaka ploha mora biti glatka, sonda ne smije ni na kojem području zapinjati, ne smije biti usjeklina niti potkopanih mjesta (Slika 8.).



Slika 8. Test sondom. Preuzeto s dopuštenjem autora prof. dr. sc. K. Mehulić

Tek kada se uočene pogreške isprave i kada je postignuta optimalna preparacija, pristupa se uzimanju otisaka za izradu radnog modela na kojem se izrađuje nadomjestak.

2.6. Moguće pogreške pri brušenju zuba

Prilikom postupka brušenja zuba može doći do niza pogrešaka koje naposljetku mogu rezultirati nezadovoljavajućim nadomjestkom. Izbor krivog svrdla imaće za posljedicu neadekvatnu preparaciju vratnog dijela zuba. Oblik svrdla mora biti sukladan stepenici koja sa nastoji oblikovati. Odabir svrdla neodgovarajućeg promjera dovodi do oblikovanja stepenice koja je preširoke ili nedostatne debljine, a to rezultira nezadovoljavajućom debljinom gradivnog materijala što pak utječe na strukturnu trajnost nadomjestka. Ukoliko nema dovoljno mjesta za gradivni materijal, npr. za keramiku kod izrade metal-keramičkih nadomjestaka, može doći do prosijavanja metalne konstrukcije ili loma keramike. Preopsežno brušenje ili preveliki nagib brušenja odrazit će se na retenciju i rezistenciju uporišnog zuba koja će time biti znatno smanjena. Takvom pogreškom dovodi se u pitanje funkcijska trajnost nadomjestka. Ukoliko prijelazi između ploha nisu zaobljeni, na oštrim prijelazima doći će do velikog naprezanja. Zbog toga pacijent može osjećati bol pri zagrizu ili dolazi do kapilarnog loma cementa te odcementiravanja nadomjestka. Koristi li se keramika kao gradivni materijal, treba imati na umu da je ona krhka, te da na opterećenje reagira lomom, a ne deformacijom. Oštri rubovi i podminirana mjesta uzrokuju lom keramike uslijed naprezanja pod žvačnim opterećenjem. U tom slučaju lome se i nepoduprte caklinske prizme na rubu preparacije. Vestibularnu stijenku prednjih zubi i bukalnu stijenku premolara i molara potrebno je brusiti u dvije ravnine. Brušenje u jednoj ravnini brusnim sredstvom nagnutim prema zubu pogrešno je jer se na taj način odnosi previše tvrdog zubnog tkiva, čime se smanjuje retencijska površina uporišnog zuba, a postoji i velika mogućnost otvaranja pulpne komore. Osim toga, takvo brušenje dovodi do protrudiranja incizalnog ruba što s estetskog aspekta ne zadovoljava.

Zbog nepažljivog i brzopletog rada, mogu se oštetiti meka tkiva. To se lako događa tijekom brušenja zubi distalne regije kod pacijenata punijih obraza, jakih žvačnih mišića ili u slučaju pacijentove nemogućnosti kontroliranja pokreta i položaja jezika. Posebno je opasna ozljeda lingvalne arterije koja uzrokuje opsežno krvarenje koje se može zaustaviti jedino podvezivanjem *a. carotis externae* (1).

Da bi se mogućnost pogrešaka tijekom brušenja minimizirala ili da bi se one u potpunosti izbjegle, terapeut mora brušenju pristupiti savjesno i oprezno, a u svrhu olakšavanja postupka i bolje vidljivosti, preporučljivo ga je provoditi pod povećanjem upotrebom lupa.

3. BRUŠENJE ZUBA ZA POTPUNU KOVINSKU KRUNICU

Potpuna kovinska krunica je fiksno protetski nadomjestak koji u potpunosti prekriva krunu brušenog zuba, ali koji izvana nije obložen estetskim materijalom. Indicirana je obično za stražnji, manje vidljiv dio zubnog niza upravo iz razloga što nije estetska. Izrađuje se uglavnom kao samostalna krunica, iako može biti i sidro mosne konstrukcije. Prema tehnologiji laboratorijske izrade to je jednodijelna lijevana krunica, a gradivni materijal može biti plemenita, poluplemenita ili neplemenita legura. Najčešće se izrađuje iz platinsko-zlatne i paladij-srebrne legure. Potpuna kovinska krunica izrađena iz plemenite legure ubraja se u najtrajnije fiksno protetske nadomjestke, a karakterizira ju postojanost u ustima i otpornost na korozijske promjene. Prednosti potpune kovinske krunice su što ne zahtijeva znatno uklanjanje tvrdog zubnog tkiva, ima veliku funkcijsku trajnost, a i cijena izrade je relativno niska.

Oblik rubnog dosjeda za potpuno kovinsku krunicu je zaobljena vratna stepenica koja može biti debljine već od 0,3 mm, iako je optimalna dimenzija minimalno 0,5 mm (1). Klinički tijek brušenja za potpuno kovinsku krunicu provodi se kroz nekoliko faza.

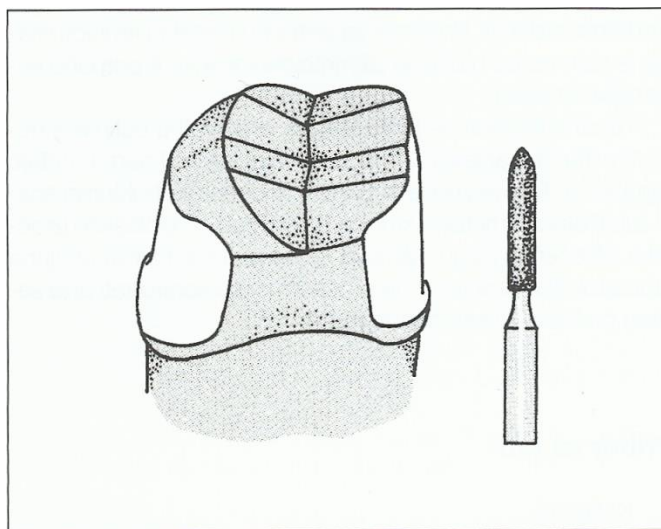
Preparacija započinje urezivanjem orijentacijskog žlijeba po sredini vestibularne plohe zuba. Orijetacijskim žljebovima određuje se dubina brušenja i važna su vodilja u brušenju jer omogućuju stalnu usporedbu s preostalim zubnim tkivom. Može se urezati žlijeb i na mezijalnoj i distalnoj strani vestibularne plohe, iako nije potrebno. Žlijeb u sredini plohe paralelan je s aksijalnom osi zuba i urezuje se u dubinu do polovice debljine svrdla. Svrđlo koje se koristi za preparaciju je cilindrično zaobljena vrška. S obzirom da je potrebno ubrusiti zaobljenu stepenicu debljine 0,5 mm, odabire se svrdlo promjera 1,0 mm. Najprije se uklanja jedna polovica plohe zuba (distalna ili mezijalna) dok druga pritom služi za orijentaciju.

Aproksimalno brušenje započinje kratkim, tankim dijamantnim koničnim svrdlom pazeći da se ne ošteti susjedni zub. Kod manje iskusnih kliničara preporučljiva je zaštita susjednog zuba metalnom matricom. Kad se njime osigura dovoljno aproksimalnog prostora, u daljnjem tijeku brušenja, cilindričnim svrdlom zaobljena vrška, oblikuje se zaobljena stepenica. Ukoliko se svrdlo drži paralelno sa aksijalnom osi zuba i preparacija nije dublja od polovice debljine svrdla, brušenjem se na vratnom dijelu zuba oblikuje upravo zaobljena stepenica širine 0,5 mm.

Načelo brušenja lingvalne odnosno palatinalne plohe zuba istovjetno je brušenju vestibularne plohe zuba.

Brušenje može započeti i tako da se najprije reducira okluzalna ploha, a ne nužno najprije vestibularna. U tom slučaju postupak brušenja je kraći. Pri brušenju okluzalne plohe zuba potrebno je oponašati prirodnu morfologiju zuba nosača i osnovni nagib kvržica kako bi se izbjeglo pretjerano uklanjanje zubne strukture (3). Okluzalna ploha također se brusi na način da se najprije urežu orijentacijski žljebovi i zatim ukloni zubno tkivo između njih (Slika 9.). Okluzalna ploha mora se brušenjem reducirati za minimalno 1 mm na nefunkcijskoj kvržici i 1,5 mm na funkcijskoj kvržici.

Preparirani zub naposljetku je potrebno završno obraditi. U tu svrhu koriste se finireri i polireri uz obilno vodeno hlađenje kako bi se zub zaštitio od dehidracije i posljedičnog pulpitisa. Svi podminirani dijelovi moraju biti uklonjeni, prijelazi između svih brušenih ploha zaobljeni, a površina preparacije glatka.



Slika 9. Brušenje zuba za potpunu kovinsku krunicu. Preuzeto iz (3)

4. BRUŠENJE ZUBA ZA KRUNICU FASETIRANU POLIMERIMA

Krunica fasetirana polimerom u osnovi je metalna krunica, ali metal s vestibularne strane prekriva faseta od polimernog materijala. Za izradu metalne osnove fasetirane krunice mogu se rabiti plemenite, poluplemenite i neplemenite legure, ali iz ekonomskih razloga najčešća je upotreba neplemenitih. S obzirom da vestibularna faseta po boji i obliku imitira izgled prirodnog zuba, takav fiksno protetski nadomjestak smatra se estetskim. Ipak, polimer od kojeg se izrađuje faseta daleko je inferioriniji gradivni materijal u usporedbi s metal-keramikom i potpunom keramikom u vidu postizanja estetike. Polimerna faseta podložna je promjeni boje. Između fasete i metala s vremenom nastaje granična pukotina što rezultira plavkastocrnom promjenom boje na cervikalnom rubu. Također, mehanička svojstva polimerne fasete lošija su od svojstava legura ili keramike, pa vrlo brzo dolazi do trošenja površinskog sloja fasete uslijed okluzijskih dodira, abrazivnosti hrane, korištenja zubnih pasta te djelovanja različitih kemijskih i termičkih čimbenika. Zbog nepostojanja čvrste veze između polimerne fasete i metalne osnove, polimerna faseta sklona je ispadanju. Njezina retencija na metalnoj osnovi postiže se pravilnom modelacijom fasetnog ormarića koji se ubraja u primarnu retenciju, a može se dodatno pojačati sekundarnom retencijom koja podrazumijeva sitne metalne kuglice, mikroperlice i metalne iglice na dnu fasetnog ormarića. Trajnost krunice fasetirane polimerom znatno je manja od primjerice metal-keramičkog ili potpuno keramičkog nadomjestka.

Brušenje zuba za ovu vrstu krunice izvodi se slično kao i za potpunu metalnu krunicu. Razlika je u opsegu brušenja vestibularne plohe zuba gdje je potrebno osigurati dovoljno prostora za debljinu polimerne fasete (najmanje 1 mm) i za debljinu metalne osnove (minimalno 0,3 mm). Dakle, vestibularnu plohu potrebno je sveukupno reducirati za 1 – 1,5 mm. I kod krunice fasetirane polimerom, potrebno je na zubnom vratu oblikovati zaobljenu stepenicu. Vestibularna ploha prednjeg zuba brusi se u dvije ravnine. Prilikom brušenja gingivalnog dijela vestibularne plohe zuba, svrdlo je usmjereno paralelno s dužinskom osi zuba, a kod brušenja incizalnog dijela svrdlom se prati nagib tog dijela vestibularne plohe.

Aproksimalne plohe zuba bruse se tako da se svrdlo drži usporedno s dužinskom osi zuba te je cijelom svojom dužinom u kontaktu sa zubom. Potrebno je paziti na potreban nagib bataljka od 6° do 8°.

Gingivalni dio oralne plohe zuba potrebno je preparirati tako da mu nagib bude u skladu s nagibom gingivalnog dijela vestibularne plohe, tako da gingivalni dijelovi dviju nasuprotnih površina budu blago konični, što pridonosi stabilizaciji krunice pri djelovanju horizontalnih sila (1). Područje iznad cingulumata preparira se plamičastim svrdlom.

Kod brušenja okluzalne plohe, kao i kod brušenja ostalih ploha, uputno je urezati orijentacijske žljebove i zatim uklanjati zubno tkivo između njih. Odstranjuje se prvo jedna polovica okluzalne plohe, a zatim druga. Radne kvržice skraćuju se za 1,5 mm, a kvržice vodilje za 1 mm. Pri izradi fasetirane krunice na stražnjim zubima, a kada polimerna faseta prekriva i okluzalnu plohu, zub je potrebno okluzalno reducirati za 1,5 – 2 mm kako bi se stvorio dovoljan prostor i za metal i za polimerni materijal. Primjena polimera na okluzalnoj plohi krunice je ograničena i izvodi se samo u slučajevima akrilatnih zubi u nasuprotnoj čeljusti (tribo par). U protivnom doći će do brzog trošenja takvih faseta i potencijalnih problema u vertikalnim međučeljusnim odnosima. Prednji zubi incizalno se brušenjem skraćuju za 1,5 mm.

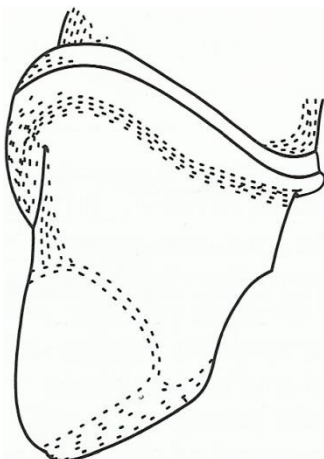
Preparacija završava zaobljavanjem rubova i prijelaza između ploha te njihovim poliranjem upotrebom finih dijamantnih ili čeličnih svrdala zaobljenih rubova.

5. BRUŠENJE ZUBA ZA METAL-KERAMIČKU KRUNICU

Metal-keramika je tehnologija izrade fiksnoprotetskog rada i predstavlja spoj metala i keramike pri čemu lijevana metalna konstrukcija prekriva brušeni bataljak, dok metalnu konstrukciju u cijelosti prekriva keramika. Obložna keramika po svojem je sastavu najčešće glinična, ojačana leucitima i/ili fluoroapatitima (1). Legure za metal-keramiku dijele se na legure s visokim udjelom plemenitih metala (>60%, zlato >40%), legure sa smanjenim udjelom plemenitih metala (>25%) i pretežno neplemenite legure (udio plemenitih metala <25%). Metalna legura osigurava čvrstoću, otpornost na opterećenja, trajnost i stabilnost nadomjestka, a keramikom u boji prirodnih zuba postiže se estetika. Metal-keramičkim nadomjescima uspješno se saniraju pojedinačni zubi, ali i cijeli zubni nizovi, dakle indicirana je u protetskoj sanaciji prednjih i stražnjih zubi (8).

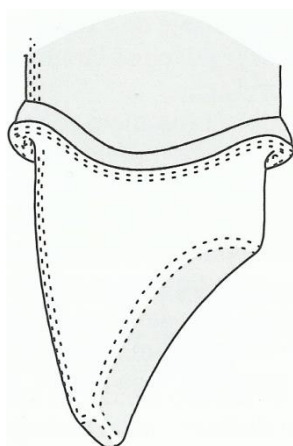
5.1. Brušenje prednjih zuba za metal-keramičku krunicu

Brušenje prednjih zuba zahtjevnije je od brušenja zubi u postraničnom dijelu zubnog niza. Razlozi tome su njihova gracilnija morfologija, vertikalni prijeklop, horizontalni pregriz te izraziti estetski zahtjevi (8). Pri brušenju prednjih zubi za metal-keramičku krunicu početni je korak urezivanje orijentacijskih žljebova na vestibularnoj plohi zuba. Dijamantnim svrdlom ureže se jedan žlijeb po sredini te po još jedan na svakoj polovici vestibularne plohe. Žljebovi su duboki 1,2 – 1,5 mm. Važno je imati na umu da se vestibularna ploha prednjih zubi brusi u dvije ravnine (Slika 10.). Vratni dio preparacije mora biti paralelan s uzdužnom osi zuba, dok incizalni dio mora pratiti morfologiju odnosno nagib tog dijela vestibularne plohe. Zubno se tkivo između orijentacijskih žljebova izbrusi formirajući stepenicu na vratnom dijelu zuba širine 0,8 – 1,2 mm (1). Kod metal-keramičke krunice s rubom u metalu, stepenica je zaobljena. Nedostatak metal-keramičke krunice je prosijavanje osnovne konstrukcije na njezinom vratnom dijelu. Zbog toga se dovodi u pitanje smještaj ruba preparacije kod saniranja estetske zone odnosno prednjih zubi. Smještaj stepenice iznad ili u razini ruba gingive uvijek je poželjan iz parodontoloških razloga, te se u bočnom području zubnog niza može osigurati uvijek, međutim u frontalnom području zbog estetskog razloga često je apikalnije, ali nikako ne više od 0,5 mm ispod slobodnog ruba gingive. Prosijavanje metalne konstrukcije na vratnom dijelu metal-keramičke krunice izbjegava se izradbom ruba krunice u keramici. Za takav je rub nužna pravokutna stepenica jer samo ona osigurava dovoljno prostora za relativno debeli materijal. Pravokutna stepenica širine je 1,2 mm, a prijelazi među stranicama moraju biti zaobljeni kako bi se smanjilo potencijalno naprezanje u keramici. Prednji zubi incizalno se brušenjem skraćuju za 2 mm.



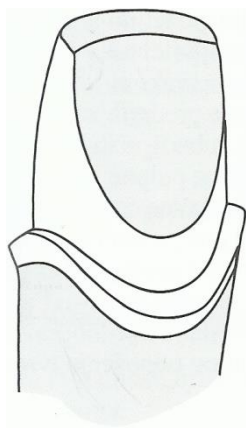
Slika 10. Prikaz izbrušene vestibularne plohe prednjeg zuba u dvije ravnine. Preuzeto iz (8)

Brušenje aproksimalnih ploha zuba kompliciranije je ako se susjedni zubi ne uključuju u nadomjestak te ih je potrebno zaštititi interdentalnom postavom metalne matrice. Aproksimalne strane izbruse se tankim koničnim dijamantnim svrdlom prateći interdentalnu papilu (Slika 11.). Zakošenost tih stijenki prema aksijalnoj osi zuba i ovdje iznosi $3^\circ - 4^\circ$ čime se osigurava retencija.



Slika 11. Prikaz izbrušene aproksimalne plohe prednjeg zuba. Preuzeto iz (8)

Brušenje oralne plohe zuba također započinje urezivanjem orijentacijskih žljebova. Razlikuje se brušenje ispod i brušenje iznad cinguluma (Slika 12.). Dio ispod cinguluma odnosno cervikalni dio zuba brusi se držeći svrdlo paralelno s aksijalnom osi zuba oblikujući stepenicu širine 0,5 mm. Pritom se koristi svrdlo kojim se brusila vestibularna ploha zuba. Nastoji se postići što veća paralelnost cervikalnih dijelova zuba s vestibularne i oralne strane. Dio zuba iznad cinguluma brusi se dijamantnim svrdlom okrugla ili plamičasta oblika prateći morfologiju tog dijela zubne plohe.



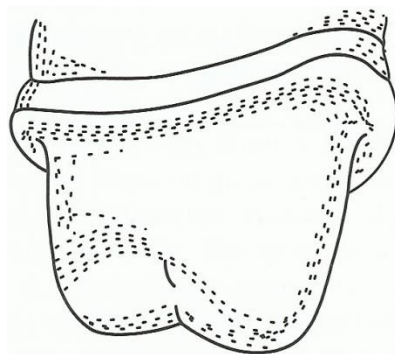
Slika 12. Prikaz izbrušene oralne plohe prednjeg zuba. Preuzeto iz (8)

Završni korak brušenja je zaobljavanje i poliranje svih zubnih stijenki. Neravnine i podminirana mjesta moraju se ukloniti kako bi se izbjeglo naprezanje u keramici.

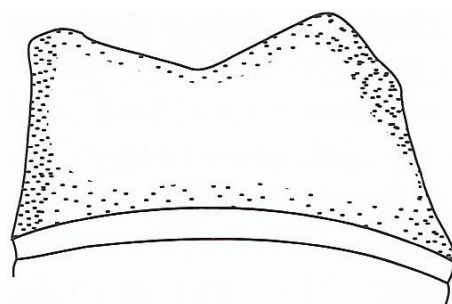
5.2. Brušenje postraničnih zuba za metal-keramičku krunicu

U stražnjem dijelu zubnog niza, preparacija na vratu zuba završava zaobljenom stepenicom koja se smješta supragingivno, rjeđe u razini gingive. Stepunica je širine 0,8 mm vestibularno i 0,5 mm oralno. Slijed brušenja je uobičajen; urezuju se orijentacijski žljebovi na okluzalnoj plohi zuba od vrha kvržica prema središnjoj fisuri i međusobno se spajaju. Žljebovi na svakoj kvržici su dubine 1,5 – 2 mm kako bi se osiguralo dovoljno prostora za gradivni materijal – za metalnu leguru i za sloj keramike koja je oblaže. Plemenite legure zahtijevaju deblju modelaciju (0,3 mm – 0,4 mm), a neplemenite tanju (0,2 – 0,3 mm). Minimalna debljina keramike koja se napeče na metalnu leguru iznosi 0,5 mm kako ne bi došlo do loma ili prosijavanja metalne osnove (8). Maksimalna debljina keramike ne bi smjela prelaziti 2 mm.

Brušenje se nastavlja uklanjanjem zubnog tkiva između orijentacijskih žljebova na bukalnoj strani, oblikujući zaobljenu stepenicu širine 0,8 mm. Kod brušenja aproksimalnih stijenki, najprije se tankim dijamentnim svrdlom ukloni kontaktna točka pazeći da se ne ošteti susjedni zub. Time se stvori prostor za korištenje svrdla većeg promjera kojim će se aproksimalno oblikovati stepenica širine 0,5 mm (Slika 13.). Potrebno je voditi računa o kutu konvergencije nasuprotnih ploha od 6° – 8° .



Slika 13. Prikaz izbrušene aproksimalne plohe postraničnog zuba. Preuzeto iz (8)
Oralna ploha brusi se u jednoj ravlini, a stepenica je širine 0,5 mm. Brušenje se završava kao i kod prednjih zuba, poliranjem (Slika 14.).



Slika 14. Prikaz izbrušenog postraničnog zuba. Preuzeto iz (8)

6. BRUŠENJE ZUBA ZA POTPUNO KERAMIČKU KRUNICU

Zbog potrebe za ostvarivanjem visokih estetskih kriterija, u fiksnoj protetici sve je češća primjena potpuno keramičkih sustava. Nadomjestci izrađeni od potpune keramike najbliži su prirodnom zubu. Potpuna keramika svojom bojom, površinskom teksturom, translucencijom i ostalim optičkim svojstvima omogućuje da se takvi nadomjestci izgledom gotovo ne razlikuju od intaktnih zuba.

Potpuno keramički materijali po svom kemijskom sastavu dijele se na silikatne i oksidne (1).

U silikatne keramike ubraja se:

1. glinična keramika
2. staklo-keramika (litij-disilikatna, leucitna)

Oksidne keramike dijele se na:

1. aluminij-oksidnu keramiku
2. cirkonij-oksidnu keramiku

Glinične keramike najčešće su obložne i najdulje su u upotrebi u fiksnoj protetici. Također mogu služiti i za izradu osnovnih konstrukcija. Staklo-keramika je polikristalni materijal koji nastaje kontroliranom kristalizacijom stakla (1). Obično se koristi za sanaciju prednjeg dijela zubnog niza gdje postoji zahtjev za primjenom estetski superiornijeg građivnog materijala. Svojim svojstvima najbolje imitira zubnu caklinu.

Oksidne keramike češće se primjenjuju u stražnjem dijelu zubnog niza. Njihova najvažnija svojstva su lomna žilavost, korozijska postojanost, otpornost na trošenje i velika čvrstoća. Zato je i moguća njihova primjena u bočnom području zubnog niza, gdje su zbog većeg opterećenja zahtjevi za većom tvrdoćom i čvrstoćom materijala znatno izraženiji. Keramike pojačane čvrstoće imaju svojstvo veće opaknosti.

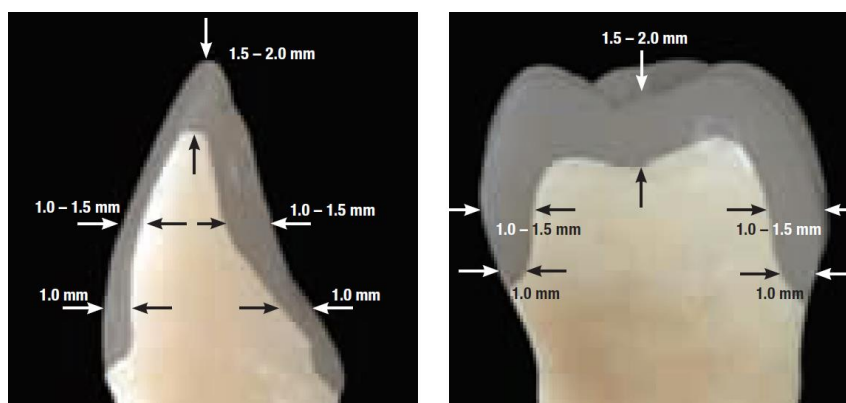
Preparacija za potpuno keramičku krunicu vrlo je slična preparaciji za metal-keramičku, samo što je brušenje obilnije. Za brušenje vestibularne plohe upotrebljava se dijamantno svrdlo zaobljena ili ravnog vrha – ovisno o vrsti keramike za koju se zub brusi. Mnoge silikatne keramike imaju savojnu čvrstoću do 350 MPa što zahtijeva određenu preparaciju na vratu zuba – pravokutnu stepenicu. Tako se manja čvrstoća kompenzira debljinom krunice, a samo pravokutna stepenica osigurava dovoljno prostora. Kod oksidnih keramika, savojne čvrstoće preko 350 MPa, dovoljna je zaobljena stepenica. Kako se radi o materijalima dobrih estetskih svojstava, subgingivna preparacija se ovdje izbjegava. Rub preparacije smješta se ili supragingivno ili epigingivno što je izvrsno iz parodontoprofilaktičkih razloga.

Sam tijek brušenja provodi se po istim načelima pa je i ovdje najprije potrebno ubrusiti orijentacijske žljebove – jedan po sredini vestibularne plohe i po jedan na mezijalnoj i distalnoj strani iste. Na vratnom dijelu zuba žljebovi su paralelni s dužinskom osi zuba, a na incizalnom prate oblik zuba. Uklanja se zubno tkivo između njih. Incizalni brid prednjih zuba i okluzalnu plohu stražnjih zuba potrebno je skratiti za 2 mm. Potrebno je osigurati dovoljan prostor za debljinu keramike. Minimalnom koničnošću nasuprotnih stijenki (4° – 6°) poboljšava se retencija i stabilizacija krunice (1). Na oralnoj plohi također se urezuju žljebovi kao koristan vodič u kontroli opsega brušenja. Od centra cinguluma prema aproksimalnoj strani brušenjem se oblikuje stepenica koja se proteže prema vestibularnoj strani. Završno je potrebno sve prijelaze zagladiti, ukloniti sva podminirana mjesta i nepoduprtu caklinu brusnim sredstvima velike finoće.

Kod brušenja zuba za staklo-keramičku krunicu, na prednjim zubima incizalno se uklanja 1,5 – 2 mm zubnog tkiva, vestibularno 1 – 1,5 mm i oralno 1,5 mm. Ukoliko se koristi staklo-keramika savojne čvrstoće do 350 MPa – stepenica na vratu zuba je pravokutna, dok se kod primjene staklo-keramike savojne čvrstoće veće od te vrijednosti izrađuje zaobljena stepenica. Širine je 0,8 do 1 mm. Na stražnjim zubima brusi se 1,5 – 2 mm okluzalne površine zuba. Područje radne kvržice potrebno je svakako opsežnije izbrusiti.

Kod brušenja zuba za aluminij-oksidnu keramiku stepenica je zaobljenog oblika. Na prednjim zubima brusi se 2 mm incizalno, 1 – 1,5 mm vestibularno i oralno. Na stražnjim zubima uklanja se 2 mm okluzalno, a stepenica je širine minimalno 0,8 mm.

Cirkonij-oksidna krunica zahtijeva brušenje 1,5 – 2 mm incizalno na prednjim zubima, 1 – 1,5 mm vestibularno i oralno, stepenica je zaobljena širine 1 mm. Za stražnje zube brusi se 1,5 – 2 mm okluzalno, a stepenica je također zaobljena širine 1 mm (Slika 15.).



Slika 15. Preparacija zuba za cirkonij-oksidnu krunicu. Preuzeto iz (9)

7. BRUŠENJE ZUBA ZA *INLAY*, *ONLAY* I *OVERLAY*

Inlay, *onlay* i *overlay* intrakoronarne su restauracije kojima se nadomješta izgubljeno, najčešće karijesom destruirano tvrdo zubno tkivo. Za njih je potrebno ispreparirati kavitet u kruni zuba, a zatim se sama restauracija tj. nadomjestak izrađuje izvan pacijentovih usta te se unosi u kavitet u krutom stanju. *Inlay*, *onlay* i *overlay* razlikuju se u površini zuba koju nadomještaju. *Inlay* obuhvaća samo griznu plohu ili griznu i aproksimalne plohe zuba. *Onlay* i *overlay* veće su konstrukcije od *inlayja* te uključuju i zubne kvržice. *Onlay* prekriva do dvije kvržice, a *overlay* tri ili više i oni zapravo predstavljaju prijelazne oblike prema krunicama.

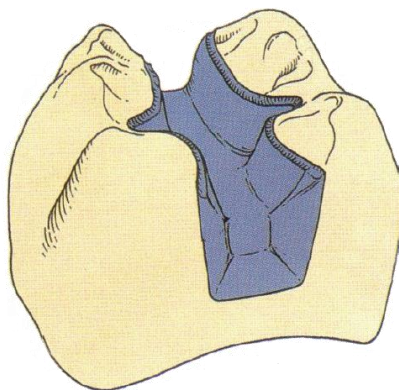
Inlay je indiciran kod malih do srednje velikih kaviteta I. i II. razreda na stražnjim zubima. *Inlay* se također rabi i kao sidro mosta kod izrade *inlay*-mostova. Većih defekti na stražnjim zubima indikacija su za izradu *onlayja* ili *overlayja*. *Inlay*, *onlay* i *overlay* povoljnije su rješenje u navedenim situacijama od ispuna zbog duže funkcijske trajnosti i boljih mehaničkih svojstava materijala. Prednost u odnosu prema krunicama je veća poštuda tvrdog zubnog tkiva nego pri preparaciji za krunicu. Međutim, za preparaciju kaviteta mora postojati dovoljno zdravog zubnog tkiva kako ne bi došlo do frakture zuba. Kontraindikacije za izradu *inlaya*, *onlayja* i *overlayja* jesu slaba kontrola plaka, visoki karijesni indeks, te kratke kliničke krune i devitalizirani zubi s tankim stijenkama. Materijali od kojih se mogu izraditi intrakoronarni nadomjestci su metal (tj. plemenite i neplemenite legure), keramika i kompoziti.

7.1. Brušenje zuba za metalni *inlay*, *onlay* i *overlay*

Metalni *inlay* izrađuje se od različitih legura, najčešće od zlatne. *Inlayji* izrađeni od zlatne legure odlikuju se odličnim mehaničkim svojstvima – otpornost na tlak žvakanja kod njih je najbliža tkivima cakline i dentina. Nedostatak zlatnog *inlayja* je što se njegova boja ne podudara s prirodnom bojom zuba. Osim toga, kao svaki metal, dobar je vodič elektriciteta i topline, koji mogu direktno štetno utjecati na vitalno pulpno tkivo (10).

Za preparaciju zuba koristi se dijamantno svrdlo promjera najmanje 1 mm. Svrdlo je ravnog vrha, ali zaobljenog prijelaza na bočne stijenke svrdla. Moguće preparacije za *inlay* su: okluzalna (O), mezo-okluzalna (MO), okluzo-distalna (OD), mezo-okluzo-distalna (MOD). Dubina okluzalne preparacije iznosi 1,5 mm. Potrebno je ispreparirati kavitet ravnog dna i okomitih stijenki. Prijelaz dna preparacije prema bočnim stijenkama mora biti zaobljen, a kut divergencije 6° – 10° . Minimalna divergencija osigurava retenciju i rezistenciju. Ako je okluzalni kontakt na spoju *inlayja* i zuba, preparacija se mora ekstenirati tako da kontakt bude u *inlayju*. Širina *inlayja* ne smije prelaziti trećinu ukupne širine zuba (1). Bočne stijenke koje okluzalno prelaze na kvržice, za metalni *inlay* zakošavaju se pod kutem od 30° – 45°

(Slika 16.). To je potrebno da bi se nakon cementiranja dobila što manja rubna pukotina. Kod preparacija u koje se uključuju i aproksimalne plohe (MO, OD, MOD) stepenica uz gingivu mora biti pravokutna, širine 1 mm.

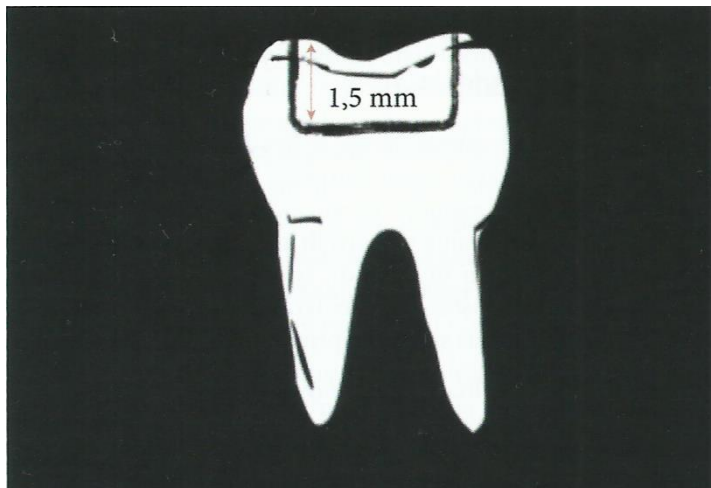


Slika 16. Prikaz preparacije za metalni *inlay*. Preuzeto iz (9)

Kod preparacije za metalni *onlay* i *overlay* radna kvržica mora se reducirati za 1,5 mm, a neradna kvržica za 1 mm. Stepenica s vanjske strane kvržica mora biti pravokutna, širine 1 mm.

7.2. Brušenje zuba za keramički *inlay*, *onlay* i *overlay*

Za izradu keramičkog *inlayja* najčešće se koristi silikatna keramika. Keramički *inlay* mora imati odgovarajuću debljinu zbog krhkosti materijala. Iz tog je razloga preparacija za keramički *inlay* opsežnija nego za metalni – u svim se dimenzijama dodatno brusi za oko 0,5 mm. Dubina okluzalne preparacije iznosi 1,5 – 2 mm. Dno kaviteta također mora biti ravno, a stijenke kaviteta što paralelnije s dopuštenim kutem divergencije od 6° – 10°. Za razliku od metalnog *inlayja*, prijelaz bočnih stijenki prema kvržicama se ne zakošava i mora ostati oštar (Slika 17.). Zakošavanjem prijelaza došlo bi do loma rubova keramičkog *inlayja*. Zbog krhkosti keramike nije moguće izraditi tanke rubove otporne na opterećenje. Kod preparacije MO, OD ili MOD *inlayja*, aproksimalno suženje na prijelazu okluzalne i aproksimalne preparacije mora biti 1,5 – 2 mm, a cervikalna stepenica pravokutnog oblika, debljine 1 – 1,5 mm (1).



Slika 17. Prikaz preparacije za keramički *inlay*. Preuzeto iz (1)

Brušenje kvržica za keramički *onlay* i *overlay* nešto je opsežnije nego za metalni i iznosi 2 mm za radnu kvržicu, a 1,5 mm za neradnu. Vanjski dio brušene kvržice također završava pravokutnom stepenicom kao i metalni, samo što je njena širina 1 – 1,5 mm.


7.3. Brušenje zuba za kompozitni *inlay*

Preparacija za kompozitni *inlay* istovjetna je preparaciji za keramički *inlay*. Kutevi kaviteta su zaobljeni, a kavopovršinski rubovi se ne zakošavaju. U usporedbi s kompozitnim ispunom, preparacija za kompozitni *inlay* je opsežnija.

8. BRUŠENJE ZUBA ZA KERAMIČKU LJUSKU

Keramičke ljuste protetski su nadomjestci kojima se prekriva najčešće vestibularna ploha zuba u svrhu poboljšavanja njihovog estetskog izgleda. Keramičke ljuste postale su estetska alternativa keramičkim krunicama i tradicionalnim metal-keramičkim krunicama. Osmijeh se može bezbolno, pošteno, brzo i zadržavajuće dugotrajno preoblikovati uporabom keramičkih ljusti (11). Osim što omogućuju postizanje najvišeg stupnja estetike, odlikuju se i minimalno invazivnom tehnikom izrade, dugotrajnošću, čvrstoćom nakon cementiranja te biološkom kompatibilnošću. Izrada estetskih keramičkih ljusti indicirana je u slučajevima potrebe korekcije boje diskoloriranih i pigmentiranih zuba (endogene i egzogene pigmentacije), promjene vestibularne morfologije, nadoknade traumom izgubljenih incizalnih bridova i uglova, zatvaranja dijastema (12). Visoki karijesni indeks, loša oralna higijena s upalama gingive, veliki ispuni na zubima i bruksizam kontraindikacije su za izradu ljusti. Također, izrada ljusti nije preporučljiva na avitalnim zubima. U tom slučaju indicirana je izrada krunice. Za izradu estetskih keramičkih ljusti najčešće se koristi glinična keramika i staklo-keramika. Iako se glinična keramika pokazala izrazito dobrim estetskim materijalom, staklo-keramika je češće u upotrebi zbog jednostavnije tehnike izrade i veće otpornosti na lom.

Pri započinjanju brušenja za izradu estetske keramičke ljuste potrebno je označiti horizontalne žljebove (11). Pri brušenju se mogu koristiti posebno oblikovana brusna sredstva – dubinski rezači koji na sebi posjeduju različite dubine, ovisno o caklinskoj debljini vestibularne stijenke. Caklina posjeduje različitu debljinu na svojoj gingivnoj, središnjoj i incizalnoj trećini vestibularne stijenke zuba. Dubinski rezač oblikovan je tako da reže caklinu do dubine radijusa kotačića (Slika 18.). Potrebno ga je pridržavati pod tri različita kuta kako bi kotačići dosegli zadovoljavajuće dubine.

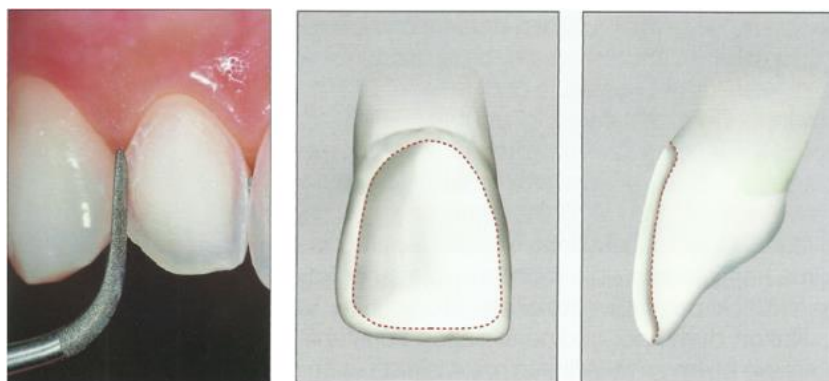


Slika 18. Prikaz dubinskog rezača. Preuzeto iz (11)

Kada se postigne zadovoljavajuća dubina brušenja urezivanjem horizontalnih žljebova, potrebno je ukloniti preostali dio tkiva. Pritom se koristi konično dijamantno svrdlo zaobljena vrška. Stepenica na vratnom dijelu zuba mora biti zaobljena i u razini gingive. Kod velikih diskoloracija zuba, mora se uzeti u obzir i subgingivna preparacija. Subgingivalne preparacije moraju se izbjegavati jer se ulazi u prostor s vrlo tankom caklinom ili cementom korijena te se kompromitira cementiranje zbog vlaženja iz zubnog sulkusa (1). Za kontrolu brušenja i postizanje zadovoljavajuće jednolične dubine preparacije, uputno je koristiti silikonski ključ.

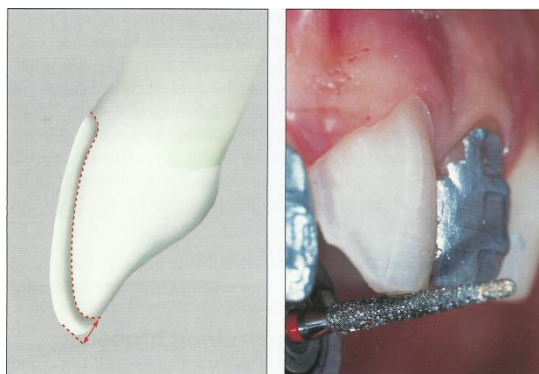
Postoji nekoliko načina preparacije zuba za ljusku:

1. Prozorska (*window*) preparacija obuhvaća samo vestibularnu plohu zuba (Slika 19.). Incizalni brid se ne brusi. Zub se brusi u dubinu 0,6 mm, a stepenica je zaobljena, u razini gingive. Tijekom brušenja mora se izrazito paziti da ne dođe do ekspozicije dentina zato što dentin smanjuje adheziju estetske ljuske. Veza adheziva i dentina manja je i do 10 puta nego adheziva i cakline, a osim toga zbog elastičnosti dentina pri funkciji zuba dolazi do savijanja dentina i izbijanja ljuske (1). Stoga je pri brušenju za estetsku ljusku caklina poželjna na što većoj površini, a na granicama preparacije je obavezna. Prozorska preparacija koristi se kada postoji zadovoljavajuća debljina incizalnog brida.



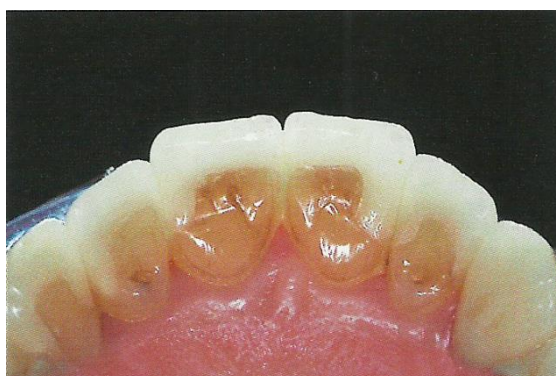Slika 19. Preparacija zuba za ljusku u obliku prozora. Preuzeto iz (11)

2. Preparacija vestibularne plohe zuba sa skraćanjem incizalnog brida i zakošenjem najčešća je preparacija (Slika 20.). Osim što se jednostavno izvodi, tehničar ima mogućnost samostalno napraviti incizalni brid. To je poželjno ukoliko se zub želi produljiti ili ako se nastoji postići translucetna zona incizalnog brida. Kod ovakve preparacije incizalni se brid skraćuje oko 1 – 1,5 mm, a prijelaz vestibularne i incizalne plohe samo se zaobljava (1).



Slika 20. Preparacija vestibularne plohe zuba sa skraćanjem incizalnog brida 1 – 1,5 mm.
Preuzeto iz (11)

3. Postoji i preparacija vestibularne plohe zuba sa skraćanjem zuba za oko 2 mm i sa stepenicom na palatinalnoj plohi (Slika 21.). Indicirana je u slučajevima nadoknade incizalnog brida i kada se želi izbjeći kontakt antagonističkog zuba i ruba ljustke, pa se takva preparacija spušta cervikalnije na palatinalnoj plohi.



Slika 21. Rub preparacije smješten na palatinalnu plohu zubi. Preuzeto iz (11)

4. *Non-prep* ljustke. One zahtijevaju minimalnu preparaciju pri čemu se odstranjuje površina caklinskih prizmi finirerima i na taj se način omogućava pravilna adhezija nadomjestka na uporišni zub. Minimalna preparacija za ljustku radi se nakon navoštavanja (*wax up*) i probe izgleda ljustki u ustima (*mock up*). *Mock up* predstavlja postupak preoblikovanja zubi pomoću materijala u boji zuba, obično kompozita, do postizanja željenog oblika čime se pacijentu omogućuje da procjeni mogući ishod terapije. Razlikuje se direktni *mock up* koji se modelira u ustima pacijenta i indirektni *mock up* kojeg tehničar izradi na modelu nakon čega ga terapeut isprobava u ustima (13). Zub se brusi preko kompozitnog *mock upa*. Na mjestima gdje se brušenjem preko *mock upa* dođe do zuba, zub se ne preparira dodatno. Mjesta koja nakon preparacije prekriva kompozit, prebruse se površinski finirerom da se odstrane površinske caklinske prizme (1).

9. RASPRAVA

Za izradu fiksnoprotetskog rada kojim će se nadoknaditi izgubljena funkcija i sklad stomatognatog sustava, zub je potrebno prethodno pripremiti brušenjem. To je kompleksna radnja kojoj se mora pristupiti profesionalno i odgovorno jer greške nastale prilikom brušenja neminovno kompromitiraju uspješnost terapije. Nakon postave plana terapije s kojim je pacijent suglasan, terapeut mora imati jasnu predodžbu o tome koju vrstu preparacije odabrati, gdje preparaciju smjestiti (u razini, ispod ili iznad ruba gingive) i koliko tvrdog zubnog tkiva reducirati.

Posebna pozornost pri brušenju treba se posvetiti cervikalnom dijelu preparacije uporišnog zuba. O tome ovisi pravilan dosjed nadomjestka. Tangencijalno brušenje zbog mnoštva negativnih strana potrebno je izbjegavati ili koristiti samo u određenim, strogo indiciranim slučajevima. Zbog nedostatka dosjeda kod takvog načina brušenja, marginalna adaptacija nadomjestka ima izrazito negativan utjecaj na parodont brušenog zuba. Također, ovakav vid preparacije ne osigurava pravilan prijenos žvačnog opterećenja, štoviše, dolazi do dodatnog opterećenja zuba i parodonta. Preparacija vratnog dijela zuba sa stepenicom svakako je poželjniji način preparacije iz više razloga. Osim što je preparacija sa stepenicom terapeutu jednostavna za izvedbu, zubnom tehničaru je prikazana točna granica preparacije, što omogućuje izradu nadomjestka s preciznim rubnim dosjedom. Upotrebu zaobljene ili pravokutne stepenice diktira gradivni materijal fiksnoprotetskog rada. Rub same preparacije najbolje je smjestiti supragingivno ili epigingivno. Supragingivom stepenicom izbjegava se ozljeda marginalnog parodonta, a osim toga, ona omogućuje pacijentu pravilnu higijenu u kritičnom području, a terapeutu procjenu rubnog zatvaranja na kontrolnim pregledima. U slučajevima subgingivnog završetka ruba preparacije, ako je granica preparacije preduboko u gingivnom sulkusu, zbog iritacije parodonta, velika je vjerojatnost za kroničnu upalu gingive koja naposljetku dovodi do parodontitisa. Osim toga, dolazi do promjene boje gingive i njezinog povlačenja, čime se narušava i estetika fiksnoprotetskog rada. Ipak, u nekim situacijama rub preparacije se smješta subgingivno kao npr. kod nadomjestaka izrađenih od metal-keramike s rubom u metalu kojima se sanira estetska zona. Njihov nedostatak je prosijavanje metalne konstrukcije na vratnom dijelu, pa se vidljivost metalnog ruba pokušava „sakriti“ smještanjem stepenice subgingivno. Stepunica ne bi smjela biti smještena dublje od 0,5 mm ispod slobodnog ruba gingive, jer ukoliko se dubljim smještajem poremeti biološka širina, parodontno zdravlje nije moguće održati. Kako bi se taj problem izbjegao, prihvatljivije je rub metal-keramičkog nadomjestka izraditi u keramici.

Potpuno keramički nadomjestci daju najbolje estetske rezultate. Suvremene dentalne keramike odlikuju se translucencijom, biokompatibilnošću, mogućnošću adhezivnog cementiranja te su zbog toga superiorniji materijal u fiksnoj protetici od tehnologije metal-keramike. S obzirom da su suvremeni keramički materijali slični caklini i nema metalnog ruba kojeg je potrebno sakriti, nema potrebe za subgingivnim smještajem ruba preparacije već se stepenica uvijek smješta iznad ili u razini gingive. Pravokutnom stepenicom koja je indicirana za potpune keramike savojne čvrstoće manje od 350 MPa, odnosi se nešto veća količina tvrdog zubnog tkiva, a ipak je potrebna da se osigura dovoljno prostora za debljinu materijala kojom se kompenzira manja čvrstoća keramike. Uvođenjem keramičkih materijala savojne čvrstoće preko 350 MPa, preparacija se pojednostavljuje i poštenija je jer je dovoljna zaobljena stepenica. Poteškoće koje se mogu javiti upotrebom potpuno keramičkih sustava su njihova relativno visoka cijena zbog koje nisu dostupni svim pacijentima odnosno neopremljenost zubnog laboratorija tehnologijom koja je potrebna za izradu takvih nadomjestaka. Vrlo često terapeut i tehničar zajedno odlučuju koji će se gradivni materijal primijeniti ovisno o situaciji u usnoj šupljini. Pacijentu je potrebno ukazati na prednosti i nedostatke pojedinog materijala kako razilaženje između mogućnosti i očekivanja ne bi rezultiralo neuspjehom terapije.

10. ZAKLJUČAK

Postupak brušenja za fiksnoprotetski rad zahtijeva znanje i vještinu terapeuta, poštivanje pravila brušenja, plansko provođenje i jasnu predodžbu o konačnom izgledu preparacije. Brušenje uporišnog zuba ovisi o mnogim čimbenicima, ali u prvom redu o gradivnom materijalu protetskog rada. Uvijek je poželjna preparacija sa stepenicom. Zaobljena stepenica koristi se kod izrade potpune metalne krunice, kod radova fasetiranih polimerima, metal-keramičkih nadomjestaka s rubom u metalu i potpuno keramičkih sustava sa savojnom čvrstoćom većom od 350 MPa. Pravokutna stepenica indicirana je kod izrade metal-keramičke krunice s rubom u keramici, potpuno keramičkih sustava savojne čvrstoće manje od 350 MPa te *inlayja* i *onlayja*. Što se tiče smještaja ruba preparacije, gdje god to estetika dopušta, stepenica se smješta supragingivno. Opseg brušenja zuba prilagođava se zahtjevima gradivnog materijala. Fiksnoprotetski radovi izrađeni tehnologijom metal-keramike i iz potpune keramike najčešći su protetski nadomjestci jer ti gradivni materijali najbolje oponašaju izgled prirodnog zuba. Pravilan odabir gradivnog materijala i vrste protetskog rada za određeni klinički slučaj uz korektno izvedene sve kliničke i laboratorijske faze, rezultirat će kvalitetnim protetskim radom i u konačnici zadovoljnim pacijentom.

11. LITERATURA

1. Čatović A, Komar D, Čatić A. Klinička fiksna protetika I – krunice. Zagreb: Medicinska naklada; 2015.
2. Carek A, Pavić S, Živko-Babić J. Greške tijekom brušenja zuba. SONDA. 2009;10(19):102-5.
3. Shillingburg HT, Hobo S, Whitsett LD, Jacobi R, Brackett SE. Osnove fiksne protetike. 1. hrv. izd. Komar D, editor. Zagreb: Media ogled; 2008.
4. Jorgić-Srdjak K, Plančak D, Maričević T, Dragoo MR, Bošnjak A. Parodontološko-protetski aspekt biološke širine: I. dio: Remećenje biološke širine. Acta Stomatol Croat. 2000;34(2):189-93.
5. Kunzelmann KH, Kern M, Pospiech P, Raigrodski AJ, Strassler HE, Mehl A, Frankenberger R, Reiss B, Wiedhahn K. All-Ceramics at a Glance. 1st eng. ed. Ettlingen: Society for Dental Ceramics; 2007.
6. K2 Dentalna poliklinika [Internet]. Zagreb: K2 Dentalna poliklinika; c2017. U čemu je osnovna razlika između „dobre“ i „loše“ protetike?; [cited 2017 Jun 10]; [about 3 screens]. Available from: <http://www.k2dental.hr/hr/protetika>.
7. Donovan TE, Chee WL. Cervical margin design with contemporary esthetic restorations. Dental Clinics of North America. 2004;48(2):417-31.
8. Mehulić K. Keramički materijali u stomatološkoj protetici. Zagreb: Školska knjiga; 2010.
9. 3M ESPE. Handling & Prep Made Easy. [Internet]. Saint Paul: 3M ESPE; 2007 [cited 2017 Jun 11]. Available from: <http://multimedia.3m.com/mws/media/477089O/lava-handling-and-preparation-guidelines-for-dentists-and-labs.pdf>.
10. Grgečić J. Zlatni, kompozitni i keramički inlay. SONDA. 2004;6(11):58-61.
11. Gürel G. Znanje i vještina u izradi estetskih keramičkih ljuski. Zagreb: Media ogled; 2009.
12. Čatić A. Vestibularne keramičke ljuske. SONDA. 2007;8(14-15):46-7.
13. Radić T, Sablić V, Milardović Ortolan S, Mehulić K. *Wax up* i *mock up* u fiksnoprotetskoj terapiji. SONDA. 2012;13(24):57-9.

12. ŽIVOTOPIS

Ana Ilić rođena je 30. studenog 1991. godine u Čakovcu. Pohađala je II. osnovnu školu u Čakovcu. Godine 2006. upisuje Gimnaziju Josipa Slavenskog Čakovec, koju s odličnim uspjehom završava 2010. godine. Iste je godine upisala Stomatološki fakultet Sveučilišta u Zagrebu.