

Koronektomija

Križanić, Gloria

Master's thesis / Diplomski rad

2017

Degree Grantor / Ustanova koja je dodijelila akademski / stručni stupanj: **University of Zagreb, School of Dental Medicine / Sveučilište u Zagrebu, Stomatološki fakultet**

Permanent link / Trajna poveznica: <https://um.nsk.hr/um:nbn:hr:127:851872>

Rights / Prava: [Attribution-NonCommercial 4.0 International/Imenovanje-Nekomercijalno 4.0 međunarodna](#)

Download date / Datum preuzimanja: **2025-01-12**



Repository / Repozitorij:

[University of Zagreb School of Dental Medicine Repository](#)





SVEUČILIŠTE U ZAGREBU
STOMATOLOŠKI FAKULTET

Gloria Križanić

KORONEKTOMIJA

Diplomski rad

Zagreb, 2017.

Rad je ostvaren u Zavodu za oralnu kirurgiju Stomatološkoga fakulteta Sveučilišta u Zagrebu.

Mentor rada: doc. dr. sc. Dragana Gabrić, dr. med. dent., specijalist oralni kirurg,
Stomatološki fakultet Sveučilišta u Zagrebu, Zavod za oralnu kirurgiju.

Lektor hrvatskoga jezika: Ljiljana Ptačnik, prof.

Lektor engleskoga jezika: Ivana Škarica Mital, prof.

Sastav Povjerenstva za obranu diplomskoga rada:

1. _____
2. _____
3. _____

Datum obrane rada: _____

Rad sadrži: 34 stranice

7 slika

CD

Osim ako nije drukčije navedeno, sve ilustracije (tablice, slike i dr.) u radu izvorni su doprinos autora diplomskoga rada. Autor je odgovoran za pribavljanje dopuštenja za korištenje ilustracija koje nisu njegov izvorni doprinos, kao i za sve eventualne posljedice koje mogu nastati zbog nedopuštenoga preuzimanja ilustracija, odnosno propusta u navođenju njihova podrijetla.

Zahvala

Zahvaljujem svojoj mentorici, doc. dr. sc. Dragani Gabrić, dr. dent. med. na odličnoj suradnji, korisnim savjetima i pomoći tijekom studija i izrade ovoga diplomskog rada.

Zahvaljujem svojim roditeljima i bratu što nikada nisu prestali vjerovati u mene i što su me podržavali i pomagali mi tijekom cijeloga školovanja.

Zahvaljujem jednoj meni veoma dragoj osobi što je bila uz mene u dobrim i lošim trenucima ovoga studija.

Koronektomija

Sažetak

U današnje vrijeme većina stomatologa svjesna je porasta broja tužbi nakon stomatoloških usluga i činjenice da nema prostora za pogreške i propuste. Najizvođeniji zahvat u oralnoj kirurgiji alveotomija je impaktiranih trećih molara, nakon koje sve češće dolazi do povrede donjega alveolarnog živca u donjoj čeljusti. Povreda može biti privremena ili trajna. No, bilo privremene bilo trajne naravi, izuzetno je neugodna, kako za pacijenta tako i za oralnoga kirurga. Postoje neke alternativne tehnike koje nastoje izbjeći ozljedu donjega alveolarnog živca. Među njima je i koronektomija ili parcijalna odontektomija prilikom koje uklanjamo krunu zuba dok korijen ostavljamo retiniran u kosti sprječavajući na taj način povredu donjega alveolarnog živca. Koronektomija posebno je korisna kod zubi čiji je korijen u dodiru s mandibularnim kanalom. Prilikom postavljanja indikacija, od velike su pomoći panoramska radiološka snimka (OPG) i CBCT snimka koja pokazuje odnos korijena zuba i mandibularnoga kanala u trećoj dimenziji. Koronektomiju još uvijek široko ne prihvaćaju oralni kirurzi, no svakim danom pojavljuje se sve više i više studija koje nam pomažu shvatiti one dobre karakteristike koronektomije. Jedno od najvažnijih saznanja jest da koronektomija smanjuje komplikaciju povrede donjega alveolarnog živca bez povećanja ostalih komplikacija u usporedbi s konvencionalnom alveotomijom.

Ključne riječi: impaktirani treći molari; koronektomija; panoramska snimka; CBCT snimka; donji alveolarni živac

Coronectomy

Summary

Many dentists have lately become aware of the rapidly increasing number of lawsuits after dental procedures, which means there is little room for any unintentional errors or carelessness. The most widely performed procedure in oral surgery is removal of impacted third molars. One of the most common complications of the extraction of the impacted third molar is the injury of the inferior alveolar nerve (IAN). This injury has a sensory deficit as a consequence. Whether temporary or permanent it can be extremely unpleasant for both the patient and the oral surgeon. There are numerous alternative techniques which minimise the risk of nerve injury, one of them being coronectomy or intentional partial odontectomy. During this procedure the crown of the lower third molar is removed and a part of its root is retained in order to reduce the possibility of IAN injury. This procedure is especially advisable in cases where the root is in contact with the mandibular canal. The relationship between the roots of mandibular teeth and the IAN can be assessed radiographically, particularly with a panoramic radiograph. CBCT scanning can be used to visualize the relationship in the third dimension, and this imaging can be used to easily predict the indications for coronectomy. While the objective of this technique is very clear, it is not free of controversy, which is probably the reason it is still not widely performed by oral surgeons. There are more and more studies that prove its benefits. They all inarguably confirm that coronectomy reduces the possibility of IAN injury, and does not increase the rate of other complications compared to the conventional procedure of impacted third molar extraction.

Keywords: impacted lower third molar; inferior alveolar nerve; coronectomy; panoramic radiograph; CBCT imaging

SADRŽAJ

1. Uvod	1
2. Impaktirani zubi	3
2.1. Incidencija impaktiranih umnjaka	3
2.2. Klasifikacija impaktiranih mandibularnih umnjaka	3
2.3. Indikacije za ekstrakciju impaktiranih zuba	6
2.4. Kontraindikacije za ekstrakciju impaktiranih zuba	7
2.5. Komplikacije nakon alveotomije umnjaka	8
3. Radiološka dijagnostika	9
3.1. 2D dijagnostika.....	9
3.2. 3D dijagnostika.....	10
4. Koronektomija.....	12
4.1. Indikacije za koronektomiju	12
4.2. Kontraindikacije za koronektomiju	13
4.3. Specifična tehnika koronektomije	14
4.4. Komplikacije koronektomije	16
4.5. Prikaz slučaja.....	18
5. Uspješnost po studijama	20
6. Modificirana koronektomija.....	22
7. Rasprava	23
8. Zaključak.....	26
9. Literatura	28
10. Životopis.....	33

Popis skraćenica

2D – dvodimenzionalan

3D – trodimenzionalan

CBCT – Cone beam kompjuterizirana tomografija (engl. *Cone Beam Computed Tomography*)

CT – Kompjuterizirana tomografija (engl. *Computed Tomography*)

IAN – Inferior Alveolar Nerve

NICE – National Institute of Clinical Excellence

MGC – Modified and Grafted Coronectomy

MTA – Mineral Trioxide Aggregate

OPG – Ortopantomogram

1. UVOD

Evolucija ljudskoga tijela nametnula je mnoge promjene u biologiji. Između ostaloga, porasla je i učestalost impaktiranih zubi. Najčešće impaktirani zubi u čeljusti donji su treći molari. Impaktirani molari vrlo često vežu za sebe nekolicinu patoloških stanja koja su nam već dobro poznata poput cista, tumora, karijesa i perikoronitisa koji su i najčešći među njima. Zbog toga razloga ekstrakcija impaktiranih umnjaka (alveotomija) opravdana je u većini slučajeva. Međutim, alveotomija također sa sobom nosi rizik od nekih komplikacija među kojima su povreda živca, bol, infekcija i alveolitis (dolor post extractionem, engl. *dry socket*) (1).

Problem kojega se u oralnoj kirurgiji svi pribojavaju jest oštećenje živca koje može predstavljati privremenu ili trajnu posljedicu. Ovdje se prije svega misli na donji alveolarni i lingvalni živac kod kojih oštećenja mogu dovesti do senzoričkih smetnji i gubitka osjeta zahvaćenoga područja ili poremećaja osjeta okusa uslijed povrede lingvalnoga živca (2).

Oštećenje donjega alveolarnog živca uslijed ekstrakcije donjih umnjaka posljedica je uske veze između živca i korijena zuba koja se često detektira radiografski, naročito panoramskom snimkom čeljusti (ortopantomogram, OPG). Kompjuterizirana tomografija (engl. *computed tomography*, CT) korisna je kad se želi vidjeti odnos korijena i živca u trećoj dimenziji. Kombinirajući ove tehnike snimanja može se jasno utvrditi koji zub predstavlja rizik oštećenja donjega alveolarnog živca nakon alveotomije. Najčešće je riječ upravo o trećem molaru, no ponekad i drugi molar, te čak i prvi molar mogu pokazivati blisku vezu s donjim alveolarnim živcem. Stoga, dobra preoperativna dijagnostika od iznimne je važnosti kako bi se problem predvidio i u skladu s istim pravovremeno reagiralo (1).

Postoje brojne alternativne tehnike opisane u literaturi s ciljem minimaliziranja rizika ozljede živca. Među njima je i koronektomija koju su prvi puta opisali Ecuyer i Debieu 1984. godine (3). Koronektomija ili parcijalna odontektomija kirurško je uklanjanje dijela zuba, najčešće krune i istovremeno ostavljanje korijena zuba, koji je u bliskom odnosu sa živcem, netaknutim u kosti, kako bismo smanjili mogućnost oštećenja živca (4).

Pitanje koje se nameće iz svega ovoga jest je li koronektomija zaista uspješna metoda u oralnoj kirurgiji. Odgovor na to pitanje svrha je ovoga rada.

2. IMPAKTIRANI ZUBI

Impaktirani zub je zub koji ne izraste u zubni luk u očekivanom vremenu. Zub ostaje impaktiran ako postoji fizička barijera na putu erupcije koja mu onemogućava izrastanje na svoje mjesto u zubnom luku. Tu barijeru mogu predstavljati susjedni zubi, gusta kost koja prekriva zub, genetski poremećaj ili prekomjerno meko tkivo. Gornji i donji treći molari zubi su koji zadnji niču te im ostaje najmanje prostora za nicanje. Oni su najčešće impaktirani zubi (5).

2.1. Incidencija impaktiranih umnjaka

U svakodnevnoj praksi, impaktirani treći molari čest su nalaz i njihova se frekvencija razlikuje u različitim studijama, no prema rezultatima Longa i suradnika učestalost je negdje između 35.9% i 58.7% (1).

2.2. Klasifikacija impaktiranih mandibularnih umnjaka

Impaktirani umnjaci mogu se klasificirati prema njihovom položaju u odnosu na uzdužnu os susjednoga zuba, prema položaju u odnosu na prednji rub ramusa mandibule te prema odnosu na okluzalnu plohu susjednoga zuba (6).

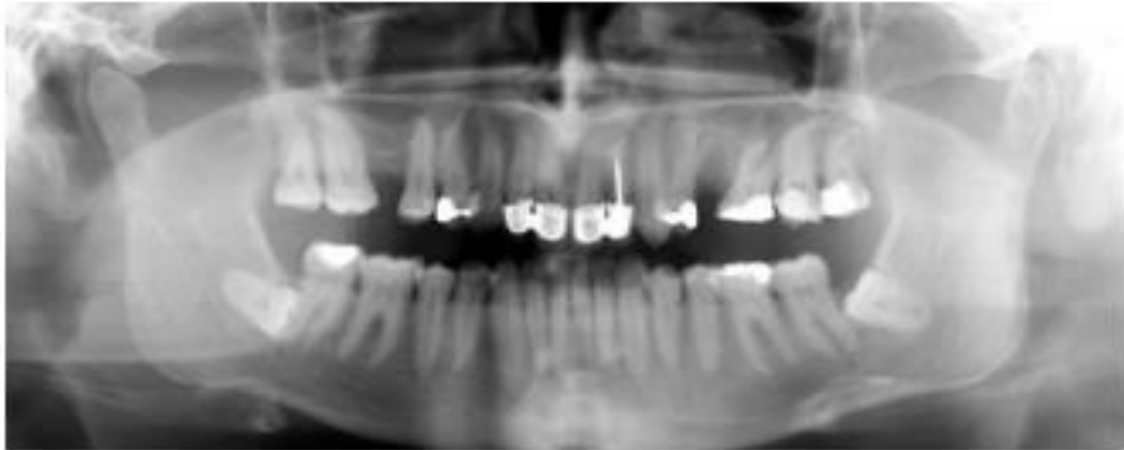U odnosu na uzdužnu os susjednoga zuba razlikujemo (5):

A. Mezioangularnu impakciju: kruna impaktiranog umnjaka usmjerena je mezijalno prema susjednom zubu. To je najčešći oblik impakcije (43%) (Slika 1).

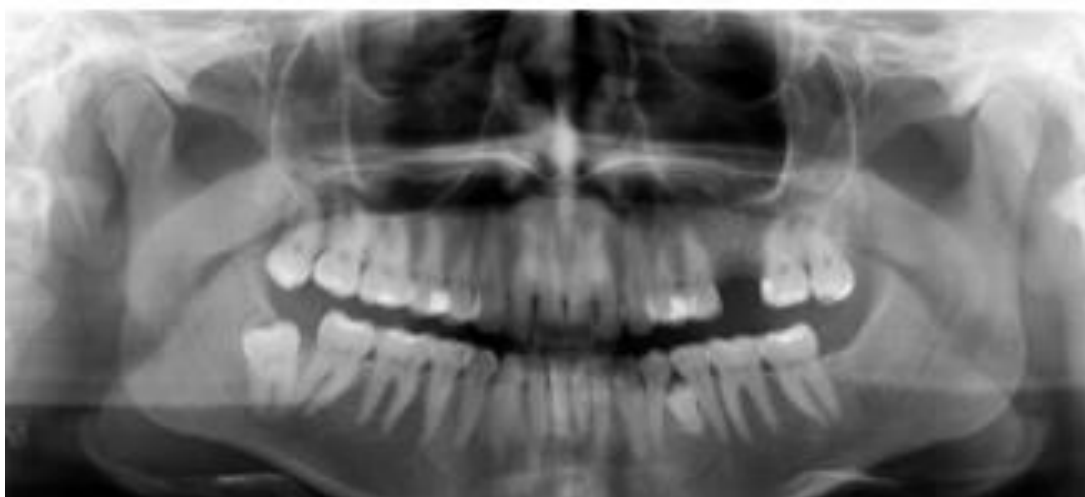B. Horizontalnu impakciju: uzdužna os umnjaka okomita je na uzdužnu os susjednoga zuba. Ovakva vrsta impakcije susreće se u 3% slučajeva (Slika 1).

C. Vertikalna impakcija: uzdužna os impaktiranoga umnjaka paralelna je s uzdužnom osi susjednoga zuba. To je druga najčešća vrsta impakcije (38%).

D. Distoangularna impakcija: uzdužna os umnjaka položena je distalno u odnosu na uzdužnu os susjednoga zuba. Javlja se u 6% slučajeva i predstavlja najveći izazov za ekstrakciju zuba (Slika 2).

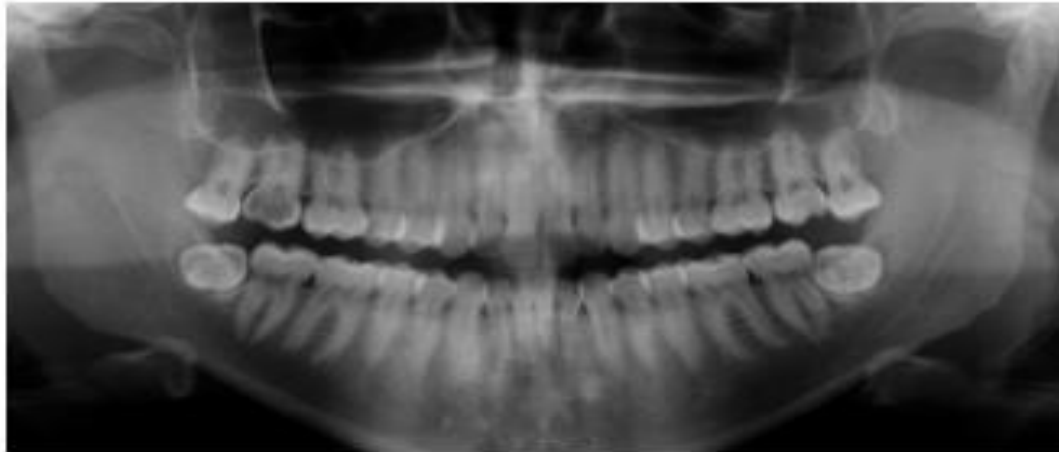


Slika 1. Mezioangularno impaktirani donji lijevi umnjak; horizontalno impaktirani donji desni umnjak. Preuzeto s dopuštenjem: izv. prof. dr. sc. Mate Sušića, dr. dent. med.



Slika 2. Distoangularno impaktiran donji desni umnjak. Preuzeto s dopuštenjem: izv. prof. dr. sc. Mate Sušića, dr. dent. med.

Položaj umnjaka može se promatrati u bukolingvalnom smjeru. Transverzalna impakcija je apsolutni horizontalni položaj umnjaka gdje okluzalna površina može biti usmjerena ili u bukalnom ili u lingvalnom smjeru (Slika 3).



Slika 3. Transverzalna impakcija oba donja umnjaka. Ukoliko su zubi asimptomatski, ekstrakcija nije indicirana. Preuzeto s dopuštenjem: izv. prof. dr. sc. Mate Sušića, dr. dent. med.

Impaktirane zube klasificiramo i prema odnosu na prednji rub ramusa mandibule. Riječ je o Pell i Gregory klasifikaciji (6). Ova klasifikacija razlikuje:

Klasu 1: Cijela okluzalna površina impaktiranoga umnjaka ispred je prednjega ruba ramusa mandibule.

Klasu 2: Impaktirani zub smješten je tako da mu je barem jedna polovina meziodistalnoga promjera prekrivena ramusom mandibule.

Klasu3: Impaktirani zub u potpunosti je smješten unutar ramusa mandibule.

Pell i Gregory impaktirane su umnjake klasificirali i u odnosu na okluzalnu površinu donjega drugog molara.

Klasa A: Okluzalna površina impaktiranog zuba nalazi se gotovo u razini okluzalne površine susjednoga drugog molara.

Klasa B: Okluzalna površina impaktiranoga zuba nalazi se između okluzalne površine i cervikalne linije susjednoga drugog molara.

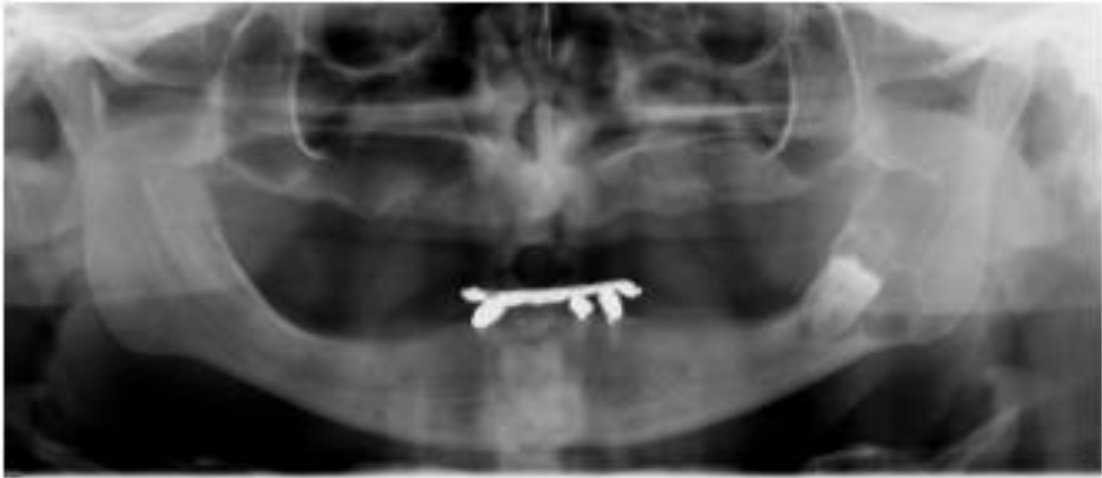Klasa C: Okluzalna površina impaktiranoga zuba nalazi se ispod cervikalne linije susjednoga drugog molara.

2.3. Indikacije za ekstrakciju impaktiranih zuba

Alveotomija trećih molara jedan je od najčešćih kirurških postupaka u stomatologiji (7). Rano odstranjivanje impaktiranog zuba smanjuje mogućnosti za postoperativne komplikacije i omogućuje najbolje cijeljenje. Operativni je postupak lakše izvediv kod mlađih pacijenata zbog manje kompaktnosti kosti i nezavršenoga rasta korijena. Stoga se ekstrakcija preporučuje prije završetka formiranja druge trećine korijena, između 17. i 20. godine života (5).

National Institute of Clinical Excellence (NICE) objavio je 2000. godine smjernice za ekstrakciju impaktiranih umnjaka. Kirurška ekstrakcija limitirana je na pacijente sa znakovima patoloških procesa. Indikacije za vađenje su rekurentni perikoronitis, celulitis, apscesi, osteomijelitis, folikularne ciste i tumori, neizlječivi karijes, interna i eksterna resorpcija susjednih zuba, fraktura zuba te ako se zub nalazi u području resekcije tumorske lezije (8) (Slika 4).

Ako impaktirani umnjak ne pokazuje simptome patološkoga procesa, pitanje je treba li ga odstranjivati. Treba odlučiti je li ekstrakcija zaista potrebna jer nema pouzdanoga dokaza da je odstranjenje asimptomatskoga impaktiranog zuba povoljno za pacijenta, a svaki operativni postupak pacijenta izlaže riziku (9). Operativni je postupak često praćen boli, oticanjem, krvarenjem, trizmusom, općom oralnom disfunkcijom tijekom oporavka. Rjeđe može doći do oštećenja živca, susjednih zuba te do frakture mandibule (10).



Slika 4. Ekstrakcija impaktiranoga donjeg lijevog umnjaka indicirana zbog prosvjetljenja u području ramusa mandibule. Može biti riječ o tumoru ili o cisti. Preuzeto s dopuštenjem: izv. prof. dr. sc. Mate Sušića, dr. dent. med.

2.4. Kontraindikacije za ekstrakciju impaktiranih zuba

Kontraindikacije vađenja umnjaka jesu: pravilna erupcija i opravdana funkcija u denticiji, duboka impakcija bez lokalnih i sustavnih smetnji, potencijalno narušavanje integriteta susjednih struktura alveotomijom, neprihvatljiv rizik za pacijentovo zdravlje te njegova dob (11). Najčešća kontraindikacija jest dob pacijenta. Starenjem kost postaje više kalcificirana i time manje fleksibilna. Takvom je kosti tijekom ekstrakcije teško manipulirati i potrebno je ukloniti više kosti kako bi se zub ekstrahirao. Postoperativni je oporavak produžen u odnosu na mlađe pacijente. Kod pacijenata iznad 35 godina, ako impaktirani zub ne pokazuje znakove patološkoga procesa, ekstrakcija je kontraindicirana. Preporučuje se radiografska kontrola impaktiranoga zuba jednom u dvije godine (5).

Kompromitirani medicinski status također je često povezan s dobi pacijenta. Ekstrakciju asimptomatskoga impaktiranog zuba kod pacijenata s kardiovaskularnim i respiratornim poremećajima te pacijenta s koagulopatijom treba odgoditi. Ako impaktirani zub postane simptomatski, ekstrakciju je nužno provesti u dogovoru s pacijentovim liječnikom (6).

2.5. Komplikacije nakon alveotomije umnjaka

Alveotomija kao operativni zahvat nosi sa sobom rizik nastanka nekih postoperativnih komplikacija. Neke su od tih komplikacija povreda živca, bol, infekcija i alveolitis (dolor post extractionem, dry socket). Kako je tema ovoga diplomskog rada koronektomija kao metoda kojom se nastoji izbjeći ozljeda živca, pisat će se samo o toj komplikaciji.

Ozljeda trigeminalnoga živca jedna je od najozbiljnijih posljedica oralnokirurških zahvata s velikim medicinsko-pravničkim zapletima (12). Posebno je porastao broj ozljeda donjega alveolarnog živca nakon alveotomije umnjaka.

Ozljeda tog senzoričkoga živca može dovesti do anestezije inervacijskoga područja živca, parestezije, boli ili do kombinacije navedenih. Promijenjen osjet i bol orofacijalnoga područja mogu remetiti i utjecati na pričanje, jedenje, ljubljenje, brijanje, šminkanje, pranje zuba i pijenje, ukratko, sve navedeno može ometati svakodnevne društvene aktivnosti (13) i znatno utjecati na kvalitetu života. Najčešće se javljaju ozljede prolazne disfunkcije donjega alveolarnog živca i to u 0,6 do 5,5 % slučajeva, no moguća je i trajna ozljeda spomenutoga živca u oko 0,1 do 0,9 % slučajeva (4).

Ozljeda lingvalnoga živca nakon alveotomije, nasreću, nije toliko česta pojava. U svrhu zaštite živca za vrijeme operacije mogu poslužiti lingvalni retraktori. Ako do ozljede dođe, ona je najčešće prolazna (0,004-11,5 %) i često ne zahtjeva terapiju, no može doći i do trajne ozljede lingvalnoga živca (0,2-0,9 %) (4). Osim posljedica u vidu anestezije, parestezija i boli u inervacijskom području lingvalnoga živca, može doći i do poremećaja osjeta okusa u vidu hipogeuzije i disgeuzije. Također osobe s ozljedom lingvalnoga živca u usporedbi s onima kojima je oštećen donji alveolarni živac, imaju mnogo veće poteškoće prilikom govora (14).

3.RADIOLOŠKA DIJAGNOSTIKA

U istraživanju u Finskoj o zahtjevima za obeštećenje nakon liječničkih pogrešaka u dentalnoj medicini u razdoblju od 1997. do 2010. godine najčešći razlozi tužbi bili su oštećenje lingvalnoga živca (23 % slučajeva), oštećenje donjega alveolarnog živca (18 %) i infekcije rane (14 %). Kod oralnokirurških zahvata koji su doveli do tih komplikacija u 71 % slučajeva radilo se o kirurškom uklanjanju zuba (od čega 88 % umnjaka), u 17 % o „jednostavnom“ vađenju i u 9 % apikotomiji. Umnjaci su se u 90 % slučajeva nalazili u donjoj čeljusti (2).

Dobra klinička i radiološka dijagnostika nužna je da se spriječi najneugodnija komplikacija, a to je ozljeda živca. Bez radiološke snimke ne može se znati u koliko su bliskom odnosu korijen impaktiranoga zuba i donji alveolarni živac i stoga, prije svake alveotomije, mora se napraviti snimka (4).

U današnje vrijeme, uz mogućnosti dvodimenzionalne (2D) i trodimenzionalne (3D) dijagnostike, poprilično je lako doći do pravilne dijagnoze i time mogućnost nastanka komplikacije ozljede živca svesti na najmanju mjeru.

3.1. 2D dijagnostika

U 2D dijagnostiku spadaju panoramska snimka čeljusti i male intraoralne snimke pojedinačnih zuba. Predoperativno, prvo i najčešće koristi se OPG. Pri tome snimka je gotova za nekoliko sekundi, pacijenta smo izložili najmanjoj mjeri zračenja i vidljive su nam sve strukture potrebne za postavljanje dijagnoze ili za odluku o snimanju dodatnih snimaka. Ove prednosti OPG-a opravdavaju njegovu široku uporabu u oralnoj kirurgiji i stomatologiji općenito. Glavni nedostatak je što nam OPG daje dvodimenzionalni prikaz odnosa među strukturama pa se odnosi nekih anatomskih struktura ne mogu sigurno odrediti (15).

Mandibularni kanal se u odnosu na korijen trećeg molara može nalaziti bukalno, lingvalno, interradikularno i ispod samoga korijena (15). To je ono što se na dvodimenzionalnoj snimci ne može odrediti.

Prema brojnim proučavanjima postoje znakovi koji na radiografskoj snimci čeljusti mogu upućivati na to da postoji veliki rizik za ozljedu donjega alveolarnog živca (16, 17). Ti su znakovi gubitak normalne konture mandibularnog kanala u blizini zuba (kortikalne bijele linije), zacrnjenje ili suženje kanala u blizini korijena zuba, skretanje kanala te višekorijenski zubi (4, 15). Kada postoje ovakvi znakovi, koji ukazuju na blizak odnos korijena i kanala, preporučljivo je napraviti i trodimenzionalnu snimku čeljusti kako bi se to sa sigurnošću moglo odrediti (18).

U istraživanju Osama Alabed Mela i suradnika (15), 50 je trećih molara pokazivalo radiološke znakove gubitka bijele linije, zacrnjenja korijenova, suženja i skretanja kanala. Potom je snimljena trodimenzionalna snimka kako bi se utvrdio odnos između znakova na panoramskoj snimci i bliskog kontakta korijena trećih molara s mandibularnim kanalom. Rezultati govore u prilog tomu da je jedino prekid kortikalne bijele linije na panoramskoj snimci usko povezan s kontaktom između korijena i kanala. Ostali znakovi na panoramskoj snimci ne upućuju na vezu između korijena i kanala.

Postoje i mnoga druga istraživanja koja su se bavila istom tematikom i čiji su rezultati više-manje slični ovima Osame Alabed Mela i suradnika. Razlike u nekim rezultatima opravdali su drugačijim izborom kriterija prilikom selekcije pacijenata koje su uključivali u istraživanja (15).

3.2. 3D dijagnostika

Slikovna je dijagnostika bez sumnje važno oruđe u dijagnostici i u kirurškom vođenju. Iako je panoramska radiografija jedna od najučinkovitijih i najšire upotrebljivanih metoda u dentalnoj medicini za procjenu rizika od oštećenja donjega alveolarnog živca, odsutnost kortikalne kosti mandibularnog kanala možda neće biti jasno određena tom metodom, a i teško je na OPG snimci odrediti je li pravac kanala prema bukalno, lingvalno ili između dva korijena (19, 20). CT snimka preporuča se za potvrdu bliskoga odnosa korijena zuba i kanala u trećoj dimenziji. Veća količina zračenja, povećana cijena snimke te manja dostupnost CT uređaja negativni su aspekti CT-a u usporedbi s konvencionalnom 2D snimkom (21).

Cone beam kompjutorizirana tomografija (engl. *cone beam computed tomography*, CBCT) način je snimanja koji je nedavno postao koristan u snimanju dentomaksilarnih struktura. U usporedbi s konvencionalnim CT skenerima CBCT skeneri koštaju manje, zahtijevaju manje prostora, imaju kraće vrijeme skeniranja, limitiraju snopove zraka na glavu i vrat, smanjuju količinu zračenja i imaju interaktivni ekran s različitim načinima snimanja i različitim poboljšanjima koja su prilagodila CBCT uređaj dentalnoj praksi (22, 23).

U već spomenutom istraživanju Osame Alabed Mela i suradnika (15) u koje su uključili 50 impaktiranih trećih molara, proučavali su također i njihov bukolingvalni položaj na CBCT snimkama u odnosu na mandibularni kanal. Najčešći pravac na snimkama bio je lingvalni pravac kanala (42 %), zatim bukalni pravac (30 %), pravac kanala ispod korijena molara (22 %) te interradičularni pravac kanala koji nije čest nalaz (samo 6 %). U kontaktu s mandibularnim kanalom bilo je samo 15 molara (30 %), dok ostalih 35 molara (70 %) nije pokazivalo kontakt s mandibularnim kanalom na CBCT snimkama. Također neka druga istraživanja pokazuju bliske rezultate ovima. Najčešće se radi o bukalnom ili lingvalnom pravcu mandibularnoga kanala, dok interradičularni pravac nije toliko čest (12).

Činjenica je da CBCT snimka ne ulazi u rutinu predoperativne dijagnostike prilikom određivanja položaja impaktiranih trećih molara, no njegova uporaba osigurava korisne informacije o odnosu mandibularnog kanala i korijena zuba u trećoj dimenziji. Time može biti korisna u procjeni rizika za oštećenje živca i u planiranju samoga operativnog zahvata (ako se izvodi alveotomija) kako bi mogućnost ozljede živca bila što manja (15).

4.KORONEKTOMIJA

Koronektomiju su prvi puta spomenuli Ecuyer i Debien 1984. godine kao alternativnu tehniku konvencionalnom uklanjanju umnjaka (3). Riječ je o onim molarima, u donjoj čeljusti, čija bi ekstrakcija mogla dovesti do ozljede donjega alveolarnog živca. Uzak odnos korijena umnjaka i mandibularnoga kanala potvrđuje se radiografski. Kako bi se rizik za nastanak ozljede živca smanjio kod koronektomije uklanja se kruna zuba dok korijen, koji je u blizini živca, ostaje netaknut u kosti. Doduše, dio korijena također mora biti uklonjen prilikom koronektomije i to do ispod razine lingvalne i bukalne kosti kako bi se nova kost mogla formirati oko zadržanih korjenova i tako bi rana neometano cijelila. Također je izuzetno važno ne mobilizirati korijene jer ako se to dogodi, mogu oštetiti živac i potom postati pomična strana tijela (24).

Koronektomija je relativno mlada tehnika koja je još uvijek u fazama istraživanja i praćenja, no za uspješan zahvat potrebno je odmah na početku dobro odrediti indikacije i kontraindikacije.

4.1. Indikacije za koronektomiju

Kod pacijenata s rendgenskim znakovima povećanoga rizika od oštećenja donjega alveolarnog živca u slučaju planiranoga uklanjanja umnjaka i kod osoba kod kojih bi gubitak osjeta u području donje usnice predstavljao poseban problem u profesionalnom smislu (osobito kod glazbenika koji sviraju puhačke instrumente, pjevača, glumaca i slično) preporučuje se alternativa potpunom uklanjanju zuba – koronektomija (25).

Glavna indikacija za koronektomiju upravo je sprječavanje ozljede donjega alveolarnog živca prilikom ekstrakcije trećih molara (26). No postoje neke stvari o kojima pri tome treba voditi računa: za taj postupak u obzir dolaze samo vitalni zubi, kruna se mora moći u potpunosti ukloniti i ne bi trebalo ostaviti dijelove cakline. Ako se tijekom zahvata mobilizira korijen, on se također mora ukloniti, a otvorenu pulpu po mogućnosti ne bi trebalo dirati i ona ne zahtijeva medikamentoznu opskrbu (dovoljno je čisto zatvaranje rane) (27).

Koronektomija može biti učinjena na vertikalno položenim, distalno inkliniranim ili mezijalno inkliniranim umnjacima dok je horizontalni položaj umnjaka predmet rasprave među različitim autorima (26).

4.2. Kontraindikacije za koronektomiju

Uspjeh koronektomije ovisi o opstanku ostavljenih fragmenata korijena i mogućnosti formiranja cementa i nove kosti oko tih korijena. U slučajevima kada postoji aktivni karijes na zubu ili periapikalni upalni proces oko zuba koronektomija je kontraindicirana. Također, kontraindicirana je kod horizontalno impaktiranih umnjaka te zubi oko kojih se nalaze tumorske tvorbe ili cistične šupljine (26).

Neki smatraju da kod horizontalno impaktiranih umnjaka postoji mogućnost oštećenja donjega alveolarnog živca (26), drugi pak navode suprotno. U preglednom radu u koji su uključena prospektivna istraživanja o kirurškom uklanjanju umnjaka nije pronađena statistički značajna razlika za različite oblike retencije zuba, poput horizontalne, distalno inklinirane, mezijalno inklinirane ili duboko impaktirane zube za incidenciju oštećenja donjega alveolarnog živca. Kontraindikacija su i endodontski liječeni, avitalni zubi (28).

Pored ovih lokalnih faktora kod kojih je koronektomija kontraindicirana postoje i neka sustavna stanja koja limitiraju izvođenje postupka koronektomije. To su imunokompromitirani pacijenti (pacijenti na kemoterapiji, terapiji imunomodulatorima, zračeni pacijenti, HIV pozitivni pacijenti), pacijenti koji boluju od nekontroliranoga dijabetesa (otežano je cijeljenje rane) te pacijenti na bisfosfonatima, denosumabu ili bevacizumabu (lijekovi koji mogu uzrokovati osteonekrozu čeljusti) (26).

4.3. Specifična tehnika koronektomije

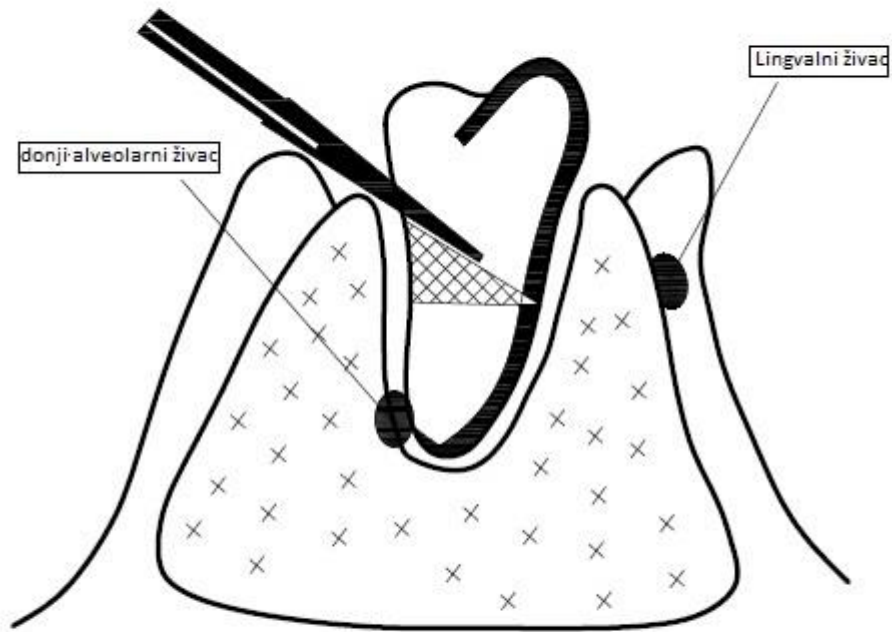
Preoperativno, svi pacijenti primaju odgovarajuću antibiotsku profilaksu.

Kirurška tehnika koju su opisali Pogrel i suradnici (24) započinje odizanjem bukalnoga režnja s rasteretnom incizijom i fiksiranjem režnja Minnesota retraktorom. Zatim se odiže lingvalni režanj te se lingvalno tkivo fiksira određenim lingvalnim retraktorom (Walterov lingvalni retraktor (29)) radi zaštite lingvalnoga živca. Potom, koristeći fisurno dijamantno svrdlo, kruna se prepili pod približno kutom od 45°. Svrdlo se koristi dokle god se kruna ne prepili u cijelosti i zatim krunu uklonimo forceps instrumentom. Na taj se način sprječava mobilizacija zaostalih korijena. Tu je od velike važnosti lingvalni retraktor koji čuva lingvalni živac. Tijekom preparacije, lingvalna kost može nehotice biti perforirana što može ugroziti lingvalni živac i uzrokovati njegovu povredu. Ipak, neki drugi autori (30 – 33) smatraju kako bi se preparacija krune trebala završiti forceps instrumentom kako bi se smanjila mogućnost ozljede lingvalnoga živca.

Slijedeći obrise krune zuba, fisurno se svrdlo također koristi za uklanjanja dijela korijena zuba. Korijeni moraju biti bar 3 mm ispod razine kosti (i bukalno i lingvalno) kako bi se omogućilo odgovarajuće cijeljenje rane i kosti (24).

Druga je pak mogućnost korištenje okrugloga dijamantnog svrdla. Okruglim svrdlom pristupamo zubu od okluzalno (ne od bukalno kao s fisurnim svrdlom) i uklanjamo cijelu krunu i dio korijena. Tim pristupom minimalizira se rizik ozljede lingvalnog živca (24).

Na kraju, rana se ispiri sterilnom fiziološkom otopinom i, bez potrebe za endodontskim liječenjem, rana se primarno zatvara s jednim ili više vertikalnih madrac šavova (24) (Slika 5).



Slika 5. Kirurška tehnika koronektomije. Kompilacija pripremljena od autora diplomskoga rada, temeljena na opisu Pogrela i suradnika (24). Svrđlo je usmjereno pod kutom od 45° od vestibularno prema lingvalno i razina je lingvalne kosti otprilike 3 mm udaljena od lingvalnoga korijena.

Jedino su Sencimen i suradnici (34) analizirali utjecaj endodontskoga tretmana na korijen zuba prilikom koronektomije. Usporedili su postupak samo koronektomije i koronektomije nakon koje su endodontski tretirali korijenske kanale i na kraju ih napunili mineral trioksid agregatom (engl. *Mineral Trioxide Aggregate*, MTA). Zaključili su da endodontski tretman prilikom koronektomije nije potreban jer povećava mogućnost komplikacija i infekcija koje zahtijevaju dodatne intervencije (34). Osim toga, prilikom uklanjanja zuba koji su uzrokovali komplikacije nakon koronektomije, otkrili su da oni koji su bili endodontski liječeni, nisu migrirali prema okluzalno u usporedbi s kontrolnom grupom endodontski netretiranih zuba. Zbog toga je prilikom drugoga zahvata (uklanjanje simptomatskih korijena) moglo doći do oštećenja donjega alveolarnog živca (34). Na osnovi ove studije i unatoč tome što postoji vrlo malo primjera (samo 16 donjih umnjaka), ne postoji medicinski dokaz koji bi podržao potrebu izvođenja endodontskoga tretmana na korijenima nakon koronektomije (1).

2.4. Komplikacije koronektomije

Komplikacije zabilježene i do godinu dana nakon koronektomije su: periapikalna infekcija, odgođeno cijeljenje rane, alveolitis sicca dolorosa, bol, povreda susjednih struktura, povreda donjega alveolarnog živca, povreda lingvalnoga živca, ekspozicija korijena i migracija korijena. Kod boli ne misli se na postoperativnu bol, nego bol koja je nastala nakon što su prvotni simptomi postoperativne boli smirili i koja ne reagira na analgetike. Povreda živca (donjega alveolarnog ili lingvalnog) ocijenjena je prema simptomima pacijenata i uz pomoć senzornoga testa (engl. *static light touch test*). Migracija korijena procijenjena je usporedbom postoperativne radiološke snimke i radiološke snimke 12 mjeseci nakon koronektomije (35).

Zanimljiv fenomen kod koronektomije jest migracija ostavljenoga korijena u koronarnom smjeru (27, 36). Do migracije dolazi osobito u prvih 12 mjeseci i čini se da je gotova 24 mjeseca nakon zahvata (36). Prosječna migracija korijena u dvije godine iznosi otprilike 3 mm i prema tome, ako je ekstrakcija korijena potrebna, potencijalni rizik ozljede donjeg alveolarnog živca značajno je smanjen (1). Autori Monaco i suradnici (32) u svojim su studijama na primjeru 43 koronektomije potvrdili da, ako se mjeri migracija korijena 6

mjeseci i 12 mjeseci nakon koronektomije, nema dodatne migracije korijena na drugom mjerenu (12 mjeseci nakonoperacije) (32). Autori Goto i suradnici (37) u svojoj su studiji na 101 pacijentu došli do zaključka da je migracija korijena veća u žena, u dobnoj skupini mlađih od 20 godina i ako se radi o koničnom obliku korijena (37).

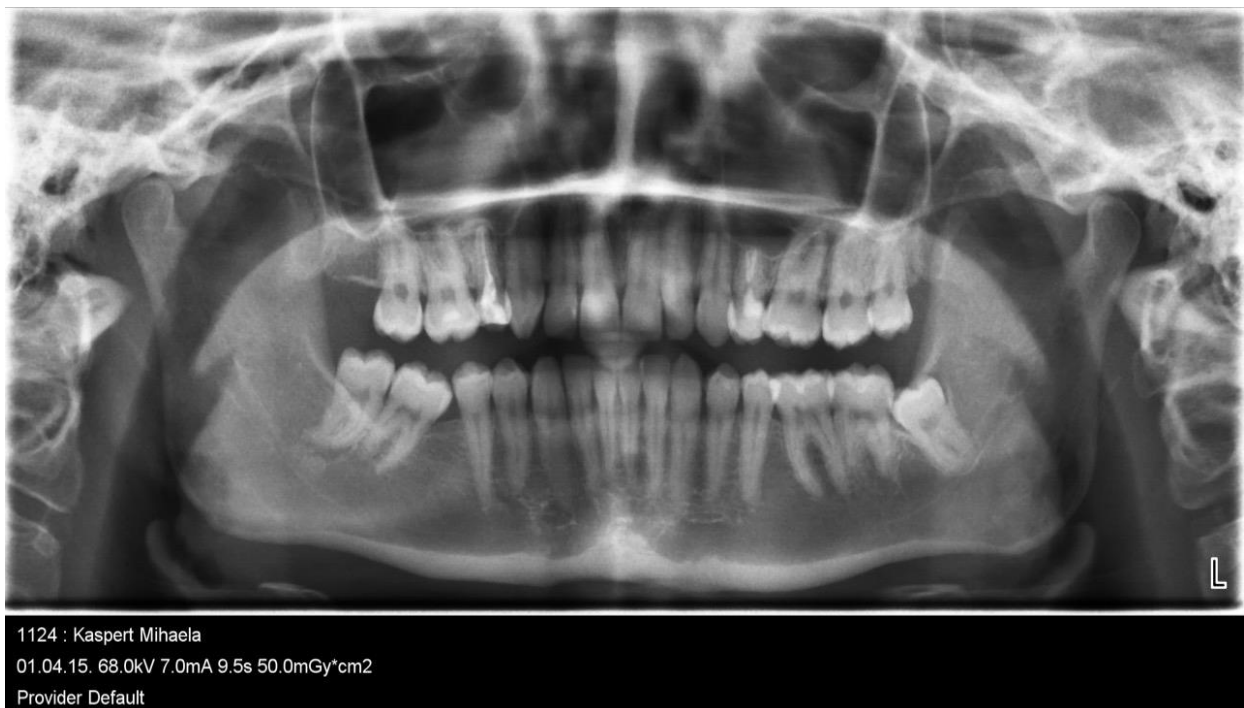Postoji još jedna komplikacija koja je opisana u svega nekoliko studija, a to je nastala parodontna šteta na donjem drugom molaru nakon koronektomije. Monaco i suradnici u svojoj su studiji zaključili da je, u skoro svim njihovim slučajevima, migracija korijena odredila regeneraciju kosti i cijeljenje defekta na kosti distalno od drugoga molara, slično migraciji dobivenoj ortodontskim izvlačenjem zuba (32). S druge strane, Goto i suradnici pratili su samo meko tkivo tijekom godine dana i došli do zaključka da je u 99,2 % slučajeva parodontni status distalno od drugog molara zdrav i ne pokazuje znakove upale. No oni u ovoj studiji nisu uspoređivali ni parodontni status ni koštano tkivo s preoperativni nalazom (37).

Oštećenje donjega alveolarnog živca nije potpuno isključeno ni kod koronektomije, kao što je pokazalo istraživanje na 612 umnjaka u donjoj čeljusti kod 458 pacijenata (38). U tom istraživanju kod jednoga je pacijenta došlo do privremenoga oštećenja živca. Osim toga u 14 od 612 slučajeva (2,3 %) ostatak korijena morao se ukloniti u dodatnom kirurškom zahvatu, prije svega jer je došlo do ekspozicije ostatka korijena i time do bolova. Općenito je rizik od oštećenja donjega alveolarnog živca tijekom koronektomije statistički značajno manji nego kod konvencionalnoga uklanjanja umnjaka u donjoj čeljusti (39).

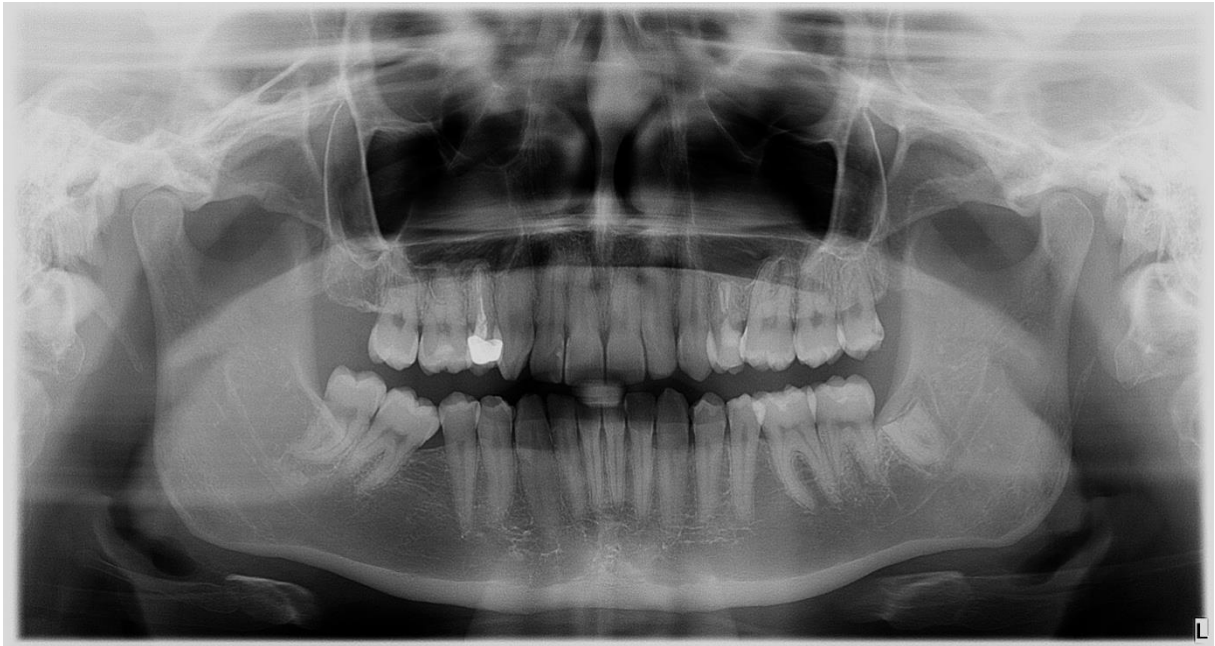
Renton i suradnici (25) u svom istraživanju nisu liječili pacijente koji pokazuju znakove alveolitisa ili perzistirajuće infekcije zaostaloga korijena, već su korijene ekstrahirali drugim operativnim zahvatom. Zaključili su da je, ako do infekcije dođe, bolje što ranije ukloniti korijene kao izvor te infekcije nego ih liječiti. Njihov zaključak proizlazi iz dvaju slučajeva u kojima se nakon infekcije koronektomiranih korijena javio privremeni neuritis donjega alveolarnog živca (u periodu od 6 tjedana nakon koronektomije). Potrebne su nam još mnoge dugoročnije studije i istraživanja kako bismo bolje mogli ocijeniti i procijeniti sve komplikacije nakon koronektomije (12).

4.5. Prikaz slučaja

Pacijentica se javlja s bolovima u području ramusa mandibule na Zavod za oralnu kirurgiju. Intraoralnim pregledom nije pronađena nikakva patološka tvorba koja bi mogla biti uzrok boli. Učinjena je OPG snimka (Slika 6). Na snimci je nađen mezioangularno impaktirani lijevi umnjak s proširenom parodontnom pukotinom mezijalno i distalno od krune umnjaka. Odlučeno je da će se umnjak ekstrahirati. Na OPG snimci također je nađeno zacrnjenje korijena umnjaka i nestanak normalne konture mandibularnog kanala u blizini korijena zuba. U dogovoru s pacijenticom odlučeno je da će na zubu biti učinjena koronektomija. Nakon koronektomije čini se ponovno OPG snimka (Slika 7). Nakon 18 mjeseci, pacijentici je učinjena alveotomija zaostalog korijena koji je migrirao prema koronarno i udaljio se od donjeg alveolarnog živca, čime je spriječeno njegovo oštećenje.



Slika 6. Mezioangularno impaktiran donji lijevi umnjak indiciran za koronektomiju, prikaz slučaja. Preuzeto s dopuštenjem: doc. dr. sc. Dragane Gabrić, dr. dent. med.



Slika 7. Ista pacijentica kao na slici 6. OPG učinjen neposredno nakon koronektomije, prikaz slučaja. Preuzeto s dopuštenjem: doc. dr. sc. Dragane Gabrić, dr. dent. med.

5. USPJEŠNOST PO STUDIJAMA

Kod planirane koronektomije pacijent bi se trebao informirati o nužnosti reintervencije radi uklanjanja ostatka korijena. Taj se drugi zahvat, međutim, u literaturi vrlo rijetko opisuje (2). U istraživanju Rentona i suradnika (25) u prvih šest godina nakon zahvata kod dvaju od ukupno 52 pacijenta bilo je potrebno naknadno ukloniti ostatak korijena. Slični podatci dobiveni su u prospektivnom istraživanju s 98 pacijenata (135 koronektomija) kod kojih je tijekom tri godine nakon zahvata bilo potrebno ukloniti četiri ostatka korijena (3 % svih operiranih zubi) (36).

U već spomenutom istraživanju Rentona i suradnika (25) kod četiriju je pacijenata (8 %) na radiografskoj snimci, dvije godine postoperativno, bila vidljiva migracija korijena prema koronarno što nam govori da ako je druga operacija potrebna, rizik za ozljedu živca ostaje značajno smanjen.

Long i suradnici (1) uspoređivali su intenzitet komplikacija nakon koronektomije i nakon alveotomije umnjaka i zaključili da je ozljeda donjega alveolarnog živca bila značajno manja u grupi koronektomiranih zubi, dok su ostale komplikacije infekcije, alveolitisa te postoperativne boli bile vrlo slične u objema ispitivanim grupama.

Goto i suradnici (37) zaključili su da je koronektomija potpuno sigurna tehnika s vrlo malo postoperativnih komplikacija, i to sudeći po urednom cijeljenju rane, izostanku infekcije i stvaranju nove kosti oko zaostalih korijena u 99,2 % njihovih slučajeva (115 donjih umnjaka) godinu dana nakon koronektomije.

U još jednom prospektivnom istraživanju, Leung i suradnici (36) su, nakon tri godine praćenja postoperativnih komplikacija, zaključili da je koronektomija donjih umnjaka sigurna operativna tehnika. U rezultatima su prijavili 4,7 % slučajeva infekcije u prvih sedam dana nakon operacije, 43 % slučajeva boli tijekom ranoga postoperativnog oporavka, 0 % slučajeva javljanja suhe alveole, 0 % slučajeva ozljede lingvalnoga živca i samo jedan slučaj parestezije donjega alveolarnog živca nakon koronektomije od koje se pacijent u potpunosti oporavio 12 mjeseci nakon zahvata. Erupcija korijena bila je zabilježena u 3 % slučajeva. Svi ti slučajevi bili su ponovno podvrgnuti zahvatu ekstrakcije korijena i ni u jednom slučaju nije zabilježena

povreda donjega alveolarnog živca. Procijenili su da je otprilike maksimum migracije korijena neka 2,9 mm u 24 mjeseca nakon operacije i da je migracija najveća u prvih šest mjeseci nakon zahvata (1,9 mm) (36).

Sudeći prema rezultatima ovih studija može se reći da je koronektomija donjih umnjaka uspješna tehnika koja značajno smanjuje povredu donjega alveolarnog živca u usporedbi s alveotomijom donjih umnjaka i pri tome ne pokazuje povećanu stopu komplikacija kao što su suha alveola, infekcija ili postoperativna bol također u odnosu na komplikacije nakon alveotomije umnjaka. Ako i dođe do migracije korijena, drugi operativni zahvat koji se radi u toj situaciji ne povećava rizik od povrede živca jer su se korijeni udaljili prema koronarno.

6. MODIFICIRANA KORONEKTOMIJA

Standardna je koronektomija preporučena kod ekstrakcije donjih umnjaka prilikom koje postoji rizik ozljede donjega alveolarnog živca. Međutim, komplikacije poput nehotimičnoga intraoperativnog pomicanja korijena, postoperativne migracije korijena, parodontni defekti distalno na donjem drugom molaru postoje i kod ove tehnike. Jedno istraživanje (40) predstavilo je novu tehniku modificirane koronektomije (engl. *Modified and Grafted Coronectomy*, MGC) kojom nastoje spriječiti i minimalizirati nedostatke standardne koronektomije. Istraživanje uključuje MGC na samo dva donja umnjaka. Modifikacije koje su uveli jesu stabilizacija korijena kako bi prevenirali pomicanje korijena za vrijeme operacije, stvaranje dostatnoga prostora u kosti za umjetni koštani nadomjestak i prekrivanje parodontnog defekta koštanim graftom uz smanjenje mogućnosti migracije korijena prema koronarno nakon koronektomije (40).

Uz pomoć posebnoga Molt 9A elevatora lomili su krunu u fragmente i na taj način zaštitili korijene od vibracija i slučajne mobilizacije. Potom su karbidnim svrdlom uklonili ostatke krune i dio korijena do ispod razine kosti kako bi napravili mjesta za koštani nadomjestak. Pripremili su distalni korijen drugog molara ultrazvučnim skalerom i površinu mu tretirali 25 postotnom limunskom kiselinom tijekom pet minuta. Potom su defekt prekrili resorbilnim hidroksilapatitnim koštanim graftom (nisu koristili membranu) (40).

Rezultati koje su postigli odlično su parodontno poboljšanje sa smanjenjem koštanoga džepa distalno od drugoga molara 3 do 4 mm. OPG snimka pokazuje izvanredno koštano cijeljenje. Nakon dvije godine praćenja nisu zabilježili migraciju korijena koronarno (40).

MGC će u budućnosti možda biti dobra alternativa standardnoj koronektomiji, pogotovo u slučajevima gdje postoji veliki koštani defekt distalno na drugom molaru. Također može pomoći u smanjenju pomicanja korijena za vrijeme koronektomije i migracije istih korijena nakon koronektomije što bi smanjilo potrebu za drugim operativnim zahvatom (40)

7. RASPRAVA

Problem oštećenja donjega alveolarnog živca tijekom alveotomije donjega trećeg molara problem je kliničke i medicinsko-pravne naravi. Bilo koja tehnika koja može smanjiti mogućnost ovoga oštećenja vrijedna je istraživanja. Tehnika koronektomije ili parcijalne odontektomije proučavana je povremeno u prošlosti, no nema jaku podršku u praksi.

Ako se izvodi tehnika koronektomije, razumno je da postoje neka pravila (24):

1. Zubi s aktivnom infekcijom, naročito u području korijena zuba, ne bi bili odgovarajući za ovaj zahvat.
2. Pomični zubi također nisu odgovarajući u ovoj tehnici jer se mogu početi ponašati kao strano tijelo i poticati infekciju ili migraciju zuba.
3. Horizontalno impaktirani zubi nisu najprikladniji izbor za koronektomiju jer presijecanje krune tako položenoga zuba može ugroziti donji alveolarni živac. Tehnika stoga bolje odgovara kada je riječ o vertikalnoj, mezioangularnoj ili distoangularnoj impakciji.
4. Ne postoji potreba liječenja pulpe koronektomiranoga zuba i endodontski su zahvati na takvom korijenu kontraindicirani (41-44). Studije na životinjama pokazale su da vitalni korijeni ostaju vitalni bez velikih degenerativnih promjena. Nova kost obično prekrije korijene.
5. Tehnika ostavljanja fragmenata korijena barem 3 mm niže od razine bukalne i lingvalne kosti čini se prikladnom jer na taj način potiče stvaranje nove kosti oko fragmenata. Ta udaljenost od 2 do 3 mm bila je proučavana u studijama na životinjama (41-43).
6. Postoperativna migracija korijena prema koronarno događa se u nekim situacijama, ali je nepredvidljiva. Međutim, u svim slučajevima korijeni su se pomaknuli prema koronarno u sigurniji položaj s obzirom na donji alveolarni živac i može se predvidjeti da i ako dođe do naknadnog vađenja korijena, rizik oštećenja živca bit će znatno manji. Autori su svjesni anegdoticnoga izvještaja kolega o retiniranom fragmentu korijena koji je migrirao skroz na površinu mukoze i zahtijevao uklanjanje. To se dogodilo samo jednom u istraživanju, ali je barem bilo lako ukloniti taj fragment bez komplikacija i rizika oštećenja živca. Moguće je da korijeni migriraju više ako je na bilo koji način došlo do njegova pomicanja za vrijeme prve operacije (24).

Poteškoća u studijama kao što je ova jest odlučiti koji su pacijenti rizični i na kojima se ova tehnika može izvesti. Na kraju, radi se o osobnom dogovoru između pacijenta i oralnoga kirurga jer i iskustvo kirurga ima važnu ulogu u tome. Postoje određeni znakovi na OPG snimkama koji predstavljaju rizik za ozljedu živca. U današnje vrijeme, kad CT dijagnostika postaje sve dostupnija, lako možemo provjeriti te rizične odnose u trećoj dimenziji i olakšati zapravo odluku kako i na koji je način najbolje pristupiti impaktiranom zubu (24).

Trenutačno nisu određeni standardi koji se odnose na vrijeme i učestalost praćenja pacijenata nakon koronektomije. Danas se panoramske snimke snimaju odmah postoperativno i nakon šest mjeseci. Kasnije radiografske snimke snimaju se jedino ako je pacijent razvio neke simptome. Nismo pobornici toga da pratimo pacijenta i nakon šest mjeseci, osim ako se ne razvije neki simptomi. Ipak, u svrhu istraživanja, period praćenja pacijenta i snimanja radiografskih snimki trebao bi biti duži (24).

8. ZAKLJUČAK

Napokon, nakon pregleda sve literature, može se zaključiti da je koronektomija odgovarajuća preventivna tehnika u zaštiti donjega alveolarnog živca. Predstavljena je kao alternativa konvencionalnom uklanjanju donjih umnjaka kod kojega postoji stvarna mogućnost oštećenja živca. Međutim, postoji velika potreba za daljnjim kliničkim istraživanjima na mnogo većem broju ispitanika i s dužim periodom praćenja pacijenata kako bi se otkrile potencijalne neželjene posljedice na retinirane korijene. Neke nove tehnike već su predstavljene i, iako postoji potreba za još više istraživanja, postavljeni su neki održivi temelji pomoću kojih se uspješno smanjuje mogućnost povrede donjega alveolarnog živca u oralnoj kirurgiji.

9. LITERATURA

1. Long H, Zhou Y, Liao L, Pyakurel U, Wang Y, Lai W. Coronectomy vs. total removal for third molar extraction: a systematic review. *J Dent Res.* 2012;91(7):659-65.
2. Bornstein MM, Leung YY. Jatrogeno oštećenje živaca u oralnoj kirurgiji. *Quintessence Int.* 2017;13(1):73-80.
3. Ecuyer J, Debien J. Surgical deductions. *Actual odontostomatol (Paris).* 1984;38(148):695-702.
4. Novaković A, Granić M. Ekstrakcija umnjaka – indikacije, komplikacije i kontraindikacije. *Sonda.* 2017;18(33):35-7.
5. Kasić S, Sušić M. Impaktirani zubi – klasifikacija, indikacije i kontraindikacije za ekstrakciju. *Sonda.* 2014;15(28):54-6.
6. Juodzbaly G, Daugela P. Mandibular third molar impaction: Review of literature and a proposal of a classification. *J Oral Maxillofac Res.* 2013;4(2):e1.
7. McArdle LW, Renton T. The effects of NICE guidelines on the management of third molar teeth. *Br Dent J.* 2012;213(5):e8.
8. NICE guidelines. Guidelines of extraction of wisdom teet [Internet]. London: National Institute of Clinical Excellence; 2000 [Pristupljeno: 27.ožujka 2017]. Dostupno na: www.guidance.nice.org.uk/ta1
9. Stathopoulos P, Mezitis M, Kappatos C, Titsinides S, Stylogianni E. Cysts and tumors associated with impacted third molars: is prophylactic removal justified? *J Oral Maxillofac Surg.* 2011;69(2):405-8.
10. Susarla SM, Blaeser BF, Magalnick D. Third molar surgery and associated complications. *Oral Maxillofac Surg Clin North Am.* 2003;15(2):177-86.
11. Baranović M, Macan D. Alveotomija umnjaka: indikacije i kontraindikacije u teoriji i praksi. *Acta Stomatol Croat.* 2004;38(4):297.
12. Renton T. Prevention of iatrogenic inferior alveolar nerve injuries in relation to dental procedures. *Dent Update.* 2010;37(6):350-60.
13. Ziccardi VB, Assael LA. Mechanisms of trigeminal nerve injuries. *Oral Maxillofac Surg Clin North Am.* 2001;9(2):1-11.
14. Renton T, Yilmaz Z. Profiling of patients presenting with posttraumatic neuropathy of the trigeminal nerve. *J Orofac Pain.* 2011;25(4):333-44.

15. Mela OA, Tawfik MAM, Mansour NA. Assessment of the relationship between the mandibular canal and impacted third molars using cone beam computed tomography. *Mansoura Journal of Dentistry*. 2014;1(3):49-55.
16. Howe GL, Poyton HG. Prevention of damage to the inferior dental nerve during the extraction of mandibular third molars. *Br Dent J*. 1960;109:355-63.
17. Harada N, Vasudeva SB, Joshi R, Seki K, Araki K, Matsuda Y, et al. Correlation between panoramic radiographic signs and high-risk anatomical factors for impacted mandibular third molars. *Oral Surg*. 2013;6(3):129-136.
18. Yu SK, Lee JU, Kim KA, Koh KJ. Positional relationship between mandibular third molar and mandibular canal in cone beam computed tomographs. *Korean J Oral Maxillofac Radiol*. 2007;37(4):197-203.
19. Blaeser BF, August MA, Donoff RB, Kaban LB, Dodson TB. Panoramic radiographic risk factors for inferior alveolar nerve injury after third molar extraction. *J Oral Maxillofac Surg*. 2003;61(4):417-21.
20. Park W, Choi JW, Kim JY, Kim BC, Kim HJ, Lee SH. Cortical integrity of the inferior alveolar canal as a predictor of paresthesia after third-molar extraction. *J Am Dent Assoc*. 2010;141(3):271-8.
21. Schulze D, Heiland M, Thurmann H, Adam G. Radiation exposure during mid-facial imaging using 4-and 16-slice computed tomography, cone beam computed tomography systems and conventional radiography. *Dentomaxillofac Radiol*. 2004;33(2):83-6.
22. Kamburoglu K, Kursu S, Akarslan ZZ. Dental student's knowledge and attitudes towards cone beam tomography in Turkey. *Dentomaxillofac Radiol*. 2011;40(7):439-43.
23. Scarfe WC, Farman AG. What is cone-beam CT and how does it work? *Dent Clin North Am*. 2008;52(4):707-30.
24. Pogrel MA, Lee JS, Muff DF. Coronectomy: A technique to protect the inferior alveolar nerve. *J Oral Maxillofac Surg*. 2004;62(12):1447-52.
25. Renton T, Hankins M, Sproate C, McGurk M. A randomised controlled clinical trial to compare the incidence of injury to the inferior alveolar nerve as a result of coronectomy and removal of mandibular third molars. *Br J Oral Maxillofac Surg*. 2005;43(1):7-12.

26. Gady J, Fletcher MC. Coronectomy: indications, outcomes, and description of technique. *Atlas Oral Maxillofac Surg.* 2013;21(2):221-6.
27. Renton T. Oral surgery: part 4. Minimising and managing nerve injuries and other complications. *Br Dent J.* 2013;215(8):393-9.
28. Leung YY, Cheung LK. Risk factors of neurosensory deficits in lower third molar surgery: an literature review of prospective studies. *Int J Oral Maxillofac Surg.* 2011;40(1):1-10.
29. Walters H. Reducing lingual nerve damage in third molar surgery: A clinical audit of 1350 cases. *Br Dent J.* 1995;178(4):140-4.
30. O'Riordan BC. Coronectomy (intentional partial odontectomy of lower third molars). *Oral Surg Oral Med Oral Pathol Oral Radiol Endod.* 2004;98(3):274-80.
31. Leung YY, Cheung LK. Safety of coronectomy versus excision of wisdom teeth: a randomized controlled trial. *Oral Surg Oral Med Oral Pathol Oral Radiol Endod.* 2009;108(6):821-7.
32. Cilasun U, Yildirim T, Guzeldemir E, Pektas ZO. Coronectomy in patients with high risk of inferior alveolar nerve injury diagnosed by computed tomography. *J Oral Maxillofac Surg.* 2011;69(6):1557-61.
33. Monaco G, de Santis G, Gatto MR, Corinaldesi G, Marchetti C. Coronectomy: a surgical option for impacted third molars in close proximity to the inferior alveolar nerve. *J Am Dent Assoc.* 2012;143(4):363-9.
34. Sencimen M, Ortakoglu K, Aydin C, Aydintug YS, Ozyigit A, Ozen T, et al. Is endodontic treatment necessary during coronectomy procedure? *J Oral Maxillofac Surg.* 2010;68(10):2385-90.
35. Agbaje JO, Hejisters G, Salem AS, Van Slycke S, Schepers S, Politis C, et al. Coronectomy of deeply impacted lower third molar: Incidence of outcomes and complications after one year follow-up. *J Oral Maxillofac Res.* 2015;6(2):e1
36. Leung YY, Cheung LK. Coronectomy of the lower third molars is safe within the first 3 years. *J Oral Maxillofac Surg.* 2012;70(7):1515-22.
37. Goto S, Kurita K, Kuroiwa Y, Hatano Y, Kohara K, Izumi M, et al. Clinical and dental computed tomographic evaluation 1 year after coronectomy. *J Oral Maxillofac Surg.* 2012;70(5):1023-9.
38. Leung YY. Long-term morbidities of coronectomy on lower third molar. *Oral Surg Oral Med Oral Pathol Oral Radiol.* 2016;121(1):5-11.

39. Vicente MJ, Mussano SR, Salas CE, Roig MA, Salas JE, Lopez LJ. Coronectomy versus surgical removal of the lower third molars with a high risk of injury to the inferior alveolar nerve. A bibliographical review. *Med Oral Patol Oral Cir Bucal*. 2015;20(4):e508-17.
40. Leizerovitz M, Leizerovitz O. Case report: Modified and grafted coronectomy: A new technique and a case report with two year follow-up. 2013; *Case Rep Dent*. 2013;2013: 914173.
41. Johnson DL, Kelly JF, Flinston RJ, Cornell MT. Histologic evaluation of vital root retention. *J Oral Surg*. 1974;32(11):829-33.
42. Whitaker DD, Shankle RJ. A study of the histologic reaction of submerged root segments. *Oral Surg Oral Med Oral Pathol*. 1974;37(6):919-35.
43. Plata RL, Kelln EE, Linda L. Intetional retention of vital submerged roots in dogs. *Oral Surg Oral Med Oral Pathol*. 1976;42(1):100-8.
44. Cook RT, Hutchens LH, Burkes EJ. Periodontal osseous defects associated with vitally submerged roots. *J Periodontal*. 1977;48(5):249-60.

10. ŽIVOTOPIS

Gloria Križanić rođena je 06. svibnja 1992. godine u Novoj Gradiški.

Osnovnu i srednju školu završila je u Novoj Gradiški nakon čega upisuje studij dentalne medicine na Stomatološkom fakultetu Sveučilišta u Zagrebu 2011.g.

Za vrijeme studija radila je u dvjema privatnim stomatološkim ordinacijama.

2017. g. pod mentorstvom prof. dr. sc. Ivana Alajbega, dr. dent. med. objavljuje članak u stomatološkom časopisu Sonda pod nazivom „Osteonekroza čeljusti uzrokovana lijekovima“.

Služi se engleskim i njemačkim jezikom.