

Patološke promjene zubne pulpe

Štemberger, Polona

Master's thesis / Diplomski rad

2017

Degree Grantor / Ustanova koja je dodijelila akademski / stručni stupanj: **University of Zagreb, School of Dental Medicine / Sveučilište u Zagrebu, Stomatološki fakultet**

Permanent link / Trajna poveznica: <https://um.nsk.hr/um:nbn:hr:127:250395>

Rights / Prava: [Attribution-NonCommercial 4.0 International](#)

Download date / Datum preuzimanja: **2022-08-19**



Repository / Repozitorij:

[University of Zagreb School of Dental Medicine
Repository](#)





SVEUČILIŠTE U ZAGREBU
STOMATOLOŠKI FAKULTET

Polona Štemberger

PATOLOŠKE PROMJENE ZUBNE PULPE

Diplomski rad

Zagreb, 2017.

Rad je ostvaren na Zavodu za endodonciju i restaurativnu stomatologiju Stomatološkog fakulteta Sveučilišta u Zagrebu.

Mentor rada: prof. dr. sc. Nada Galić, Zavod za endodonciju i restaurativnu stomatologiju Stomatološkog fakulteta Sveučilišta u Zagrebu.

Lektor hrvatskog jezika: Marta Dubravčić, profesorica hrvatskog i engleskog jezika i književnosti.

Lektor engleskog jezika: Marta Dubravčić, profesorica hrvatskog i engleskog jezika i književnosti.

Sastav Povjerenstva za obranu diplomskog rada:

1. _____

2. _____

3. _____

Datum obrane rada: _____

Rad sadrži: 32 stranice

2 slike

1 CD

Osim ako nije drukčije navedeno, sve ilustracije (tablice, slike i dr.) u radu su izvorni doprinos autora diplomskog rada. Autor je odgovoran za pribavljanje dopuštenja za korištenje ilustracija koje nisu njegov izvorni doprinos, kao i za sve eventualne posljedice koje mogu nastati zbog nedopuštenog preuzimanja ilustracija, odnosno propusta u navođenju njihovog podrijetla.

Zahvala

Zahvaljujem mentorici, prof. dr. sc. Nadi Galić na savjetima, trudu, ljubaznosti i pomoći tijekom izrade ovog rada.

Zahvaljujem svojim dragim roditeljima na ljubavi, potpori i svemu što su mi omogućili u životu.

Zahvaljujem, također, svim prijateljima, bratu i Mladenu na podršci, a na svemu ponajviše zahvaljujem Njemu.

Patološke promjene zubne pulpe

Sažetak

Zubna pulpa je rahlo vezivno tkivo koje se nalazi u središtu zuba. Uslijed djelovanja različitih štetnih podražaja može doći do njene upale i patoloških promjena. Upala može imati akutni ili kronični tijek ovisno o vrsti i jačini štetnog podražaja te o obrambenim snagama organizma. Akutnu upalnu reakciju karakterizira crvenilo i toplina, zbog povećanog krvnog protoka, oticanje zbog povećane propusnosti krvnih žila te bol zbog povećanog volumena koji pritišće živčane završetke i otpuštanja upalnih medijatora. Kod kronične upale dominira celularni odgovor i proliferacija stanica, bol je obično minimalna ili je nema. Patološke promjene zubne pulpe dijelimo prema patohistološkoj i prema kliničkoj klasifikaciji. U patohistološkoj podjeli razlikujemo hiperemiju, akutne i kronične pulpitise te nekrozu i gangrenu. S druge strane, u kliničkoj klasifikaciji razlikujemo reverzibilni i ireverzibilni pulpitis te internu resorpciju i nekrozu. U kliničkoj praksi bitno je razlikovati reverzibilne od ireverzibilnih patoloških promjena jer je ponekad moguće našim preventivnim postupkom spriječiti da upala prijeđe u ireverzibilni oblik. Od ostalih promjena u pulpi se mogu pronaći kalcifikacije u obliku difuznih kalcifikacija ili pulpnih kamenaca.

Ključne riječi: zubna pulpa; patološke promjene; upala

Pathological changes in the dental pulp

Summary

Dental pulp is a soft bonding tissue located in the center of the tooth. Various harmful stimuli may cause inflammation and pathological changes in the dental pulp. Inflammation can have an acute or a chronic course depending on the type and strength of the harmful stimulus and on the defense forces of the organism. The acute inflammatory reaction is characterized by redness and heat due to increased blood flow, swelling due to increased blood vessel permeability, and pain due to increased volume that presses nerve endings and releasing inflammatory mediators. In chronic inflammation, cellular response and cell proliferation dominate, pain is usually minimal or nonexistent. Pathological changes of the dental pulp are divided according to pathohistological and clinical classification. The pathohistological classification is divided into: hyperemia, acute and chronic pulpitis, necrosis and gangrene. The clinical classification, on the other hand, is divided into: reversible and irreversible pulpitis, internal resorption and necrosis. In clinical practice, it is important to know the difference between reversible and irreversible pathological changes because it is sometimes possible, by our preventive procedure, to prevent inflammation from becoming an irreversible form. Other changes that can be found in the pulp are calcifications. They can be found in the form of diffuse calcifications or pulp stones.

Key words: dental pulp; pathological changes; inflammation

SADRŽAJ

1. UVOD	1
2. OPĆA MORFOLOGIJA ENDODONTSKOG PROSTORA	3
3. HISTOLOŠKA GRAĐA ZUBNE PULPE	4
3.1. Periferni slojevi	4
3.1.1. Odontoblastički sloj.....	4
3.1.2. Weilova zona.....	4
3.1.3. Sloj bogat stanicama.....	4
3.2. Pulpna srž	4
3.3. Vaskularizacija	5
3.4. Inervacija	6
3.4.1. Putovi prijenosa boli do središnjeg živčanog sustava	6
3.5. Funkcije pulpe	7
3.5.1. Indukcija.....	7
3.5.2. Formiranje	7
3.5.3. Prehrana.....	8
3.5.4. Obrana	8
3.5.5. Osjet	8
4. UZROCI UPALE PULPE	10
4.1. Mikrobni uzročnici.....	10
4.2. Mehanički uzročnici.....	10
4.3. Termički uzročnici	10
4.4. Kemijski uzročnici	10
4.5. Reakcija pulpodentinskog kompleksa na podražaje.....	11
4.5.1. Pulpodentinski kompleks	11
4.5.2. Reakcija pulpodentinskog kompleksa na podražaje.....	11
5. UPALA.....	12

5.1. Akutni upalni proces	12
5.1.1. Krvožilni odgovor na oštećenje (ozljedu)	12
5.1.2. Transkapilarna filtracija	12
5.1.3. Vazodilatacija.....	13
5.1.4. Porast vaskularne permeabilnosti.....	13
5.1.5. Vaskularna staza.....	13
5.1.6. Neutrofili u području upale	13
5.1.7. Upalni eksudat.....	14
5.1.8. Upalni medijatori.....	14
5.2. Kronična upala	14
5.3. Upala zubne pulpe.....	15
6. PATOHISTOLOŠKA KLASIFIKACIJA PULPITISA.....	16
6.1. Hiperemija.....	16
6.2. Akutni pulpitisi.....	16
6.2.1. Pulpitis acuta serosa	16
6.2.2. Pulpitis acuta purulenta	17
6.3. Kronični pulpitisi.....	17
6.3.1. Pulpitis chronica ulcerosa aperta.....	17
6.3.2. Pulpitis chronica hiperplastica (polyposa) aperta.....	17
6.3.3. Pulpitis chronica clausa.....	18
6.3.4. Pulpitis chronica granulomatosa interna (pulpom)	18
6.4. Nekroza	18
6.5. Gangrena	18
7. KLINIČKA KLASIFIKACIJA PULPNIH BOLESTI.....	20
7.1. Reverzibilni pulpitis	20
7.2. Ireverzibilni pulpitis	20
7.2.1. Akutni ireverzibilni pulpitis (simptomatski)	20

7.2.2. Kronični ireverzibilni pulpitis (asimptomatski)	21
7.2.3. Hiperplastični pulpitis (polip pulpe)	21
7.2.4. Interna resorpcija.....	22
7.3. Nekroza	22
8. KALCIFIKACIJE U PULPI	23
9. RASPRAVA.....	24
10. ZAKLJUČAK	26
11. LITERATURA.....	28
12. ŽIVOTOPIS	31

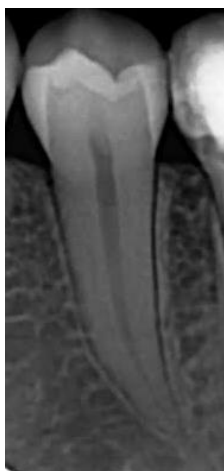1. UVOD

Svi stomatolozi se u svom praktičnom radu svakodnevno susreću s bolestima zubne pulpe i periapiksa. Endodoncija je grana stomatologije koja se bavi morfologijom, fiziologijom i patologijom humane zubne pulpe i periapiksa te prevencijom i terapijom bolesti tih tkiva. Za praktičara je bitno poznavati sve moguće patološke promjene zubne pulpe i biti u toku sa suvremenim spoznajama i metodama endodontskog liječenja. Temelj uspješnog liječenja je ispravno postavljena dijagnoza, a kako bi se ona ispravno postavila mora se znati povezati patologija zubne pulpe s kliničkim simptomima i nalazima. Najčešći simptom koji pacijenta dovodi u ordinaciju je bol. Uzimanjem anamneze dolazimo do podataka o kakvoj je vrsti boli riječ, važno nam je li lokalizirana ili se širi, je li tupa ili oštra te je li se pojačava na neki podražaj, i sl. Problem koji se često javlja je da pacijenti ne mogu odrediti koji ih zub točno boli. Osim toga, bol može biti prenesena, tj. udaljena od zuba-uzročnika te prema tome dijagnoza nije uvijek jednostavna. U kliničkom pregledu pristupamo inspekciji, palpaciji i perkusiji. Često nam može pomoći test anestezijom tako što anesteziramo zub na koji sumnjamo. Prestanak boli će potvrditi da se radi o zubu-uzročniku. Klinički nalaz nadopunjujemo termičkim testovima, električnim testom vitaliteta te rentgenskom snimkom. Endodontsko liječenje i danas predstavlja izazov zbog složene morfologije korijenskih kanala, a njen uspjeh ovisi, kako o znanju i kliničkom iskustvu praktičara, tako i o tehničkoj opremljenosti, materijalima itd.

Svrha ovog rada je opisati etiologiju, patogenezu, histološku i kliničku klasifikaciju patoloških promjena zubne pulpe na temelju histološke slike, iritacija i reakcija pulpnog tkiva.

2. OPĆA MORFOLOGIJA ENDODONTSKOG PROSTORA

Zubna pulpa se nalazi unutar endodontskog prostora (pulpne šupljine), u središtu zuba omeđenog dentinom (Slika 1.). Pulpna šupljina se dijeli na apeksni dio (korijenski kanal), koronarni dio (pulpna komorica) i pulpne rogove. Morfološki se pulpna komorica razlikuje od zuba do zuba, ali im je zajedničko da imaju krov pulpne komorice (dentin koji se nalazi na okluzijskom dijelu zuba), lateralne zidove i dno pulpne komorice. Pulpni rog je produžetak pulpne komorice na krovu pulpe i nalazi se ispod kvržica zubi. Broj pulpnih rogova odgovara broju kvržica zuba, a njihova veličina ovisi o dobi osobe, o stupnju abrazije i atricije te o intenzitetu i trajanju podražaja. Kod mladih osoba su pulpni rogovi prostrani i protežu se visoko unutar kvržica. Na dnu pulpne komorice nalaze se otvori kanalića. Oni se također razlikuju za pojedine zube. Kod prednjih zubi se dno pulpne komorice postepeno sužava i poput lijevka spaja s korijenskim kanalom. Kod stražnjih zubi ono je jasno izraženo u obliku široke plohe koja odgovara krovu pulpne komorice. Korijenski kanal je dio pulpne šupljine u korijenu zuba. Završetak kanala čini otvor-foramen apicis dentis, a nalazi se na apeksu. Razlikujemo vanjski ili anatomski otvor te unutarnji ili fiziološki otvor koji se nalazi na cementno-dentinskom spojištu. Akcesorni kanali su postranični ogranci koji odlaze od glavnog korijenskog kanala. Oblik pulpnog prostora ovisi o životnoj dobi i o stupnju odlaganja sekundarnog dentina. U mlađoj dobi pulpni prostori su široki, s velikim apeksnim otvorom. Tijekom razvoja zuba se apikalni otvor smanjuje, a odlaganjem sekundarnog dentina se smanjuje i volumen pulpnog prostora. Ponekad u starijoj dobi može doći i do obliteriranja pulpnog prostora (1).



Slika 1. Endodontski prostor. Preuzeto s dopuštenjem: prof. dr. sc. Nada Galić.

3. HISTOLOŠKA GRAĐA ZUBNE PULPE

Zubna pulpa je meko tkivo okruženo dentinom i nalazi se u središtu zuba. To je rahlo vezivno tkivo koje je građeno od stanica i izvanstaničnih komponenti, opskrbljeno žilama i živcima. Oblikuje, podupire, a ujedno je i integralni dio dentina. Sastoji se od perifernih slojeva stanica te pulpne srži. Od periferije prema središtu razlikujemo odontoblastični sloj, bezstaničnu zonu (Weilova zona), sloj bogat stanicama (Höhlov sloj) te pulpnu srž.

3.1. Periferni slojevi

3.1.2. Odontoblastični sloj

U neposrednoj blizini predentina leži sloj odontoblasta. Odontoblasti su visoko diferencirane, karakteristične stanice pulpe. U koronarnom dijelu pulpe njihov broj je između 45000 i 65000/mm² (2). Prema apeksu njihov je broj sve manji i stanice su spljoštene. Oblik stanice ovisi o njezinoj aktivnosti, što je veća stanica njezin je kapacitet za sintezu matriksa dentina veći. Sastoje se od staničnog tijela i staničnog nastavka (Tomesovo vlakno). Stanično tijelo leži u pulpi, ispod sloja predentina, sadržava jezgru i organele u citoplazmi koji su važni za sekrecijsku funkciju, a to su Golgijev aparat, endoplazmatski retikulum, mitohondriji i vezikule. Stanični nastavak se produžuje u dentinski tubulus u predentin i dentin.

3.1.3. Weilova zona

Ovaj sloj je širok 40 mikrometara. U njemu se nalaze nemijelinizirana živčana vlakna; splet Ratschkow i krvne kapilare.

3.1.4. Sloj bogat stanicama

U ovom sloju nalaze se brojne stanice, najviše fibroblasta, limfocita i zrelih mezenhimalnih stanica. Osim njih, nalazimo i preodontoblaste iz kojih se mogu razviti novi odontoblasti. Ključne poticajne molekule u diferencijaciji novih odontoblasta su čimbenici rasta (koštani morfogenetski proteini, transformirajući β faktor rasta) u kombinaciji s tkivnim komponentama (2, 3).

3.2. Pulpna srž

Stanice koje nalazimo u pulpnoj srži su fibroblasti, nediferencirane stanice histiociti, limfoidne stanice, makrofagi i mastociti. Najbrojnije stanice u pulpnoj srži su fibroblasti. Oni proizvode kolagen i osnovnu supstanciju te mijenjaju građu pulpe kod bolesti.

Stanice imunološkog sustava čine 8% stanica (2). Nediferencirane mezenhimalne stanice oko krvnih žila možemo svrstati u pokretne histiocite i fiksirane. Pokretni histiociti su makrofagi odnosno mastociti koji su migrirali iz krvnih žila. Te su stanice fagociti. Kod upala, od polimorfonuklearnih leukocita najviše nalazimo neutrofile. Oni su dominantni pri stvaranju mikroapcesa te destruiranju i fagocitiranju mrtvih stanica i bakterija. Limfocite i plazma stanice ne nalazimo u zdravoj pulpi, njihova prisutnost upućuje na prisutnost dugotrajnih iritansa. Mastociti mogu biti prisutni i u zdravoj i upaljenoj pulpi. U dobi između 20 i 70 godina, gustoća stanica se smanjuje za 50%. Ova redukcija pogađa sve vrste stanica.

Osim stanica imamo i izvanstaničnu komponentu. Fibroblasti stvaraju kolagen tip I i III. Prisutna je i mala količina kolagena tip V te tanka retikulinska vlakna. Osnovnu tvar čine glikozaminoglikani, glikoproteini i voda u sol-gel stanju. Ona podupire stanice i predstavlja medij za transport hranjivih tvari i metabolita.

U pulpi mogu biti prisutne kalcifikacije ili kamenci. Nalazimo ih i kod starijih i mladih te u kronično upaljenoj ili zdravoj pulpi. Nisu uzrok boli, ali klinički su značajni zbog toga što mogu onemogućavati pristup korijenskim kanalima i apeksu pri instrumentaciji (2, 3).

3.3. Vaskularizacija pulpe

Kroz apikalni foramen prolazi jedna, a nekada i dvije arteriole u pulpu. Arteriole su ogranci a.alveolaris inferior, a.alveolaris superior posterior i a.infraorbitalis. Arteriole su obložene kontinuiranim slojem glatkih mišića. One se dalje dijele na metarteriole koje imaju glatke mišiće u skupinama i dalje na prekapilare i kapilare koje završavaju u subodontoblastičnom sloju. Prekapilarni sfinkter je lociran tako da bi regulirao protok krvi. Kapilare su završni ogranci i nemaju glatkih mišića. One su fenestrirane, a fenestre su obložene tankom ovojnicom. Postoje shunt sustavi, to su arterijsko-venske i vensko-venske anastomoze. Sve aferentne krvne žile i arterijsko-venski shuntovi imaju neuromuskularne mehanizme kontrole protoka krvi. Na kapilare se dalje nastavljaju venule i čine eferentnu (odvodnu) cirkulaciju. Međusobno anastomoziraju, spajaju se u veće žile i napuštaju pulpu kroz apikalni foramen. Obično im je stijenka tanka, s jako malo glatkih mišića, pasivne su i bez inervacije.

Protok krvi reguliran je lokalnim faktorima, senzornim i simpatičkim živcima.

Limfne žile počinju kao slijepo cjevčice s tankim zidom. Pulpu napušta jedna ili dvije veće žile. Stijenka je diskontinuirana, što omogućuje promet intersticijskom fluidu i limfocitima, uklanjanje eksudata, transudata i iritansa. Dreniraju se u submandibularne, duboke vratne i submentalne limfne žlijezde. Njihov sadržaj ulijeva se u v. subclaviu i v. jugularis internu (2).

3.4. Inervacija pulpe

Gornje i donje zube inerviraju senzorne niti 2. i 3. grane trigeminalnog živca. Mandibularni pretkutnjaci mogu primiti i senzorne grane milohoidnog živca. Mandibularni kutnjaci ponekad mogu primiti inervaciju od drugog i trećeg cervikalnog živca (C2 i C3). Senzorni živci koji inerviraju pulpu imaju mijelinizirana i nemijelinizirana vlakna. Mijelinizirana vlakna se klasificiraju prema promjeru i brzini provođenja. Skoro sva mijelinizirana vlakna su sporo provodeći A δ aksoni (promjer 1-6 μ m). A β aksoni (promjer 6-12 μ m) su brzo provodeći. Osjetljiviji su na dodir i pritisak. Brojni ogranci granaju se prema koronarno, gube mijelinsku ovojnica i završavaju kao mali, nemijelinizirani ogranci ispod i oko odontoblasta ili uzduž odontoblastičnog izdanka u tubulima. Ispod odontoblasta tvore plexus Raschkow, a između odontoblasta interodontoblastični plexus Bradlaw (1, 2). Ogranci u tubulima ne tvore sinapse s odontoblastičnim izdancima, ali završavaju u bliskom kontaktu s njima. Nemijelinizirani nociceptivni aksoni ili C vlakna (promjer manji od 1 μ m) uglavnom se nalaze u srži pulpe. Brzina provođenja je manja od brzine provođenja A δ vlakana, a stimulacijom vlakana nastaje sporija, tuplja i difuznija bol (3).

Pulpa ima i simpatičku (motornu) inervaciju iz T1 i do određenog stupnja iz C8 i T2 preko superiornog cervikalnog ganglija. Ovi živci ulaze u pulpni prostor duž pulpnih krvnih žila i raspoređuju se s njima te kontroliraju tlak i raspodjelu krvi. Parasimpatičke inervacije u pulpi nema. Broj pulpnih živaca se smanjuje starenjem.

3.4.1. Putovi prijenosa boli do središnjeg živčanog sustava

Mehanički, kemijski i termički stimulansi započinju impuls koji putuje duž aksona u 2. i 3.granu trigeminalnog živca sve do trigeminalnog (Gasseri) ganglija. U gangliju se nalazi stanično tijelo neurona. Dentriti iz ganglija prolaze centralno i stvaraju sinapse s neuronima drugog reda u trigeminalnom nuklearnom kompleksu smještenom na bazi medule i gornjeg

kraja spinalne korde. Većina impulsa iz zubne pulpe vođena je duž aksona koji stvaraju sinapse s neuronima u spinalnom dijelu kompleksa, subnukleusa kaudalisa.

Mnogi periferni aksoni iz različitih mjesta stvaraju sinapse na pojedinačnom sekundarnom neuronu i to je fenomen poznat kao konvergencija. Aksoni iz drugog reda križaju središnju liniju i stvaraju sinapse s talamičkim jezgrama. Od tamo neuroni trećeg reda prenose informacije do različitih viših centara, između ostalog i do senzornog korteksa (2).

3.5. Funkcije pulpe

Zubna pulpa vrši 5 osnovnih funkcija. To su:

1. Indukcija

2. Formiranje

3. Prehrana

4. Obrana

6. Osjet

3.5.1. Indukcija

Pulpa sudjeluje u inicijaciji i razvoju dentina. Kada dolazi do stvaranja dentina počinje i formiranje cakline. Ovi su događaji međusobno ovisni i caklinski epitel inducira diferencijaciju odontoblasta, a odontoblasti i dentin induciraju formiranje cakline. Takva epitelno mezenhimalna reakcija osnova je u procesima stvaranja zuba.

3.5.2. Formiranje

Odontoblasti stvaraju dentin. Formiraju ga na sljedeće načine: stvaranjem i sekrecijom organskog matriksa, započinju transport anorganskih sastojaka u novostvoreni matriks i stvaraju okoliš koji dopušta mineralizaciju. Za vrijeme ranog razvoja zuba stvara se primarni dentin i dentinogeneza je tu vrlo brz proces. Nakon završenog razvoja zuba nastavlja se formiranje dentina na sporiji način i taj dentin nazivamo sekundarnim dentinom. Odontoblasti također stvaraju dentin kao odgovor na oštećenje koje se može pojaviti kod karijesa, traume itd. Taj dentin je poznat kao terciarni dentin. Tercijarni dentin ima dva oblika. Prvi je

reakcijski tubularan i stvaraju ga originalni odontoblasti, a drugi oblik je reparatorni koji je atubularan i stvaraju ga novi odontoblasti koji su se diferencirali iz matičnih stanica.

3.5.3. Prehrana

Pulpa opskrbljuje zub prehranbenim tvarima i kisikom koji su bitni za formiranje dentina, ali i za održavanje integriteta same pulpe (1, 2).

3.5.4. Obrana

Pulpa ima nekoliko mehanizama obrane: stvaranje sklerotičnog dentina, stvaranje tercijarnog dentina te upalna reakcija. Prva reakcija na karijes ili druge podražaje je proces stvaranja sklerotičnog dentina. Sklerotični dentin je peritubulusni dentin koji je hiperkalcificiran i zbog njegovog stvaranja tubulusi postaju uži ili zatvoreni (sklerotični) i tako su manje propusni za iritacije (4). Stvaranje tercijarnog dentina predstavlja drugu liniju obrane. Dentin se može stvoriti i na mjestu gdje je pulpa otvorena. Tada se stvaranje dentina odvija kroz poticanje, diferencijaciju i migraciju novih odontoblasta do mjesta otvorene pulpe.

Pulpa može obraditi i identificirati strane tvari, primjerice, toksine bakterija te potiče imunološku reakciju.

3.5.5. Osjet

Živci u pulpi mogu odgovoriti na podražaje na samo tkivo ili na one koje se zbivaju na caklini i dentinu. Svi podražaji mogu uzrokovati samo osjet boli. Stimulacija mijeliniziranih živčanih završetaka izaziva brzu i ostru bol, a stimulacija nemijeliniziranih živčanih završetaka izaziva osjećaj tupe i sporije boli (2).

Još uvijek se ne zna koji je točno mehanizam nastajanja živčanog impulsa na neki podražaj. O tome postoji nekoliko teorija od kojih tri dominiraju. Prva teorija je da postoji dentinska inervacija. Živčani završeci koji su unutar tubulusa počinju emitirati impuls (akcijski potencijal) kada se oštete. Međutim, znamo da završeci živčanih vlakana obično prodiru samo u predentin i u unutarnje dijelove dentina, a još se sa sigurnošću ne zna da li idu do caklinsko dentinskog spojišta što onda ne objašnjava osjetljivost tog spoja. Druga teorija je hidrodinamska teorija. Živčani završeci u odontoplastičnom i subodontoplastičkom sloju su osjetljivi na pritisak i mehaničku deformaciju. Bez obzira da li pritisak dolazi od pulpe (povećan intrapulni tlak) ili od dentinskih tubulusa. Brännstörn govori kako se u dentinskim

tubulusima kao odgovor na podražaje događa kretanje intratubulusne tekućine, a to kretanje tekućine će izazvati na drugom kraju mehaničku deformaciju živčanih završetaka i emitiranje impulsa. Treća teorija je oštećenje odontoblasta. Odontoblasti mogu biti oštećeni prilikom bilo kojeg podražaja na dentin, termičkim, mehaničkim, osmotskim ili kemijskim podražajima. Na oštećenje odontoblasti mogu odgovoriti na nekoliko načina. Prvi način je da izlučuju histaminu slične tvari, transmitore koji zatim djeluju na živčane završetke. Drugi način je da oštećeni odontoblastički nastavci mijenjaju električni potencijal u tijelu odontoblasta. Ta promjena potencijala će dovesti do toga da živčani završeci koji su u kontaktu s njima počinju emitirati impuls. Ova teorija objašnjava zašto je velika osjetljivost caklinsko-dentinskog spojišta budući da se na njemu nalazi puno odontoblastičnih nastavaka. Na tom spoju podržaj uzrokuje promjenu električnog potencijala na velikoj površini stanica (mnogo odontoblastičnih nastavaka). Bez obzira s kojom se teorijom složili činjenica je da se impuls aktivira prilikom podražaja na dentin. Konačan odgovor pulpe na podražaj ovisi o jačini podražaja, vremenu trajanja podražaja i o zdravlju pulpe (4).

4. UZROCI UPALE PULPE

Različite iritacije pulpe mogu uzrokovati upalu pulpe. Glavne iritanse, uzročnike bolesti, dijelimo na žive i nežive. Nežive čine mehanički, termički i kemijski iritansi, a žive različite vrste mikroorganizama.

4.1. Mikrobnii uzročnici

Glavni uzročnici iritacije zubne pulpe i periradikularnih tkiva su mikroorganizmi koji se nalaze u karijesu dentina i cakline. Među njima su brojne vrste bakterija poput *Streptococcus mutans*, *Lactobacilli* i *Actinomyces*. Svi ti mikroorganizmi proizvode toksine koji prodiru u pulpu kroz dentinske tubuluse. Mikroorganizmi se mogu proširiti u pulpu izravno putem otvorenog kaviteta, a mogući su i putevi širenja mikroorganizama: putem krvotoka, iz gingivnog sulkusa i periodontalnog ligamenta i proširenjem iz periapeksa susjednog zuba. Kada dođe do prodora bakterija u pulpu dolazi do nakupljanja polimorfonuklearnih leukocita od kojih su najviše prisutni neutrofilii i tvore područje likvefakcijske nekroze. O tome da li će pulpa ostati duže vrijeme upalno promijenjena ili će vrlo brzo nekrotizirati ovisi o nekoliko čimbenika. Ti čimbenici su virulencija bakterija, sposobnost otpuštanja medijatora upale da bi se izbjegao značajni porast pulpnog tlaka, obrana domaćina, količina protoka krvi i limfna drenaža.

4.2. Mehanički uzročnici

Najvažniji mehanički iritansi koji mogu ugroziti pulpu su duboka preparacija kaviteta, preparacija bez odgovarajućeg hlađenja, akutna trauma, okluzijska trauma, duboka kiretaža parodontnog ligamenta i prekomjerna uporaba ortodontskih sila (2).

4.3. Termički uzročnici

Prilikom brušenja zuba bez odgovarajućeg hlađenja može doći do oštećenja pulpe. Toplina koja se stvara prilikom brušenja ovisi o brzini rotacije, vrsti brusnog sredstva koje se koristi, dubini kaviteta i hlađenju. Toplinske promjene u pulpi mogu uzrokovati i metalni ispuni ako se koriste bez podloge (1).

4.4. Kemijski uzročnici

Ovdje ubrajamo različita sredstva za desenzibilizaciju, dezinfekciju i čišćenje dentina te neke tvari prisutne u materijalima za privremene i trajne ispune te kavitetne lakove. Tu ubrajamo sredstva za čišćenje kao što su: alkohol, klorofor, vodikov peroksid i druge kiseline (2).

4.5. Reakcija pulpodentinskog kompleksa na podražaje

4.5.1. Pulpo-dentinski kompleks

Iako je dentin tvrdo mineralizirano tkivo, a pulpa meko vezivno tkivo, oni međusobno djeluju kao jedna funkcionalna jedinica. Povezani su anatomski i funkcionalno. Oba tkiva embriološki potječu iz jednake mezenhimalne osnove zubne papile.

4.5.2. Reakcija pulpodentinskog kompleksa na podražaje

Jednom kad je dentin eksponiran dolazi do pulpnih reakcija zbog, primjerice, atricije, traume, karijesa itd. U dentinskim tubulusima se intratubulusna tekućina slobodno kreće kao odgovor na termičke, osmotske i taktilne stimuluse. Smatra se da kretanje tekućine izaziva određena oštećenja i promjene na odontoblastima, živcima, fibroblastima i krvnim stanicama. Osim toga, dentinski tubulusi su također propusni za bakterijske produkte koji putuju prema pulpi i mogu aktivirati imunološki sustav, produkciju citokina i izazvati bol i upalu pulpe. Reakcija pulpe na podražaje očituje se u tome da smanji propusnost dentina, na primjer, depozitima minerala, stvaranjem sklerotičnog i tercijarnog dentina kako bi se pojačala barijera i zaštitila pulpa. Ukoliko dođe do odumiranja odontoblasta potiče diferencijaciju novih odontoblasta koji će sintetizirati reparatorni dentin. Također se smatra kako je reakcija pulpodentinskog kompleksa na podražaje za svakog pacijenta individualna (5-11).

5. UPALA

5.1. Akutni upalni proces

Upala (lat.inflammationem) je lokalna reakcija koja se događa prilikom oštećenja tkiva. Fiziološki značaj upalne reakcije je uklanjanje upalnog agensa (patogeni organizam, iritantna tvar, mrtve stanice i sl.) te sanacija zahvaćenog tkiva. Glavni znakovi akutnog upalnog odgovora su rubor (crvenilo), calor (toplina), tumor (oteklina), dolor (bol) i functio laesa (gubitak ili smanjenje funkcije).

5.1.1. Krvožilni odgovor na oštećenje (ozljedu)

Prilikom oštećenja tkiva iz njega se oslobađaju histamin i drugi humoralni čimbenici. Oni dovode do povećanja lokalnog protoka krvi (vazodilatacije) i povećane permeabilnosti kapilara. Uslijed toga javljaju se glavni znakovi upale: crvenilo i toplina zbog povećanog krvnog protoka, a oticanje zbog povećane permeabilnosti krvnih žila, što rezultira eksudacijom tekućine, plazma proteina i bijelih krvnih stanica u intersticijski prostor. Bol se javlja zbog pojačanog volumena krvi, ali i zbog oslobađanja algogenih upalnih agensa, na primjer, bradikinina. Krvne žile koje se nalaze u zahvaćenom području su uključene u upalni odgovor. To je mikrocirkulacijski sustav u tom području kojeg čine arteriole, metaarteriole, prekapilare, kapilare i venule.

5.1.2. Transkapilarna filtracija

Kapilarna mreža odvojena je od tkiva samo endotelnim stanicama i to omogućava difuziju tekućine i metabolita u okolno tkivo. Transkapilarna filtracija se zbiva prema Starlingovoj jednadžbi. Kretanje fluida na krajevima arteriola, kapilara i venula regulirano je balansom između hidrostatskog tlaka koji ima tendenciju potisnuti fluid iz krvnih žila prema van i između osmotskog tlaka plazma proteina koji ima suprotni efekt (12). Intersticijski prostor, osim toga što služi kao transportni medij, služi i kao spremište fluida. Fluidni volumen u intersticiju ovisi o promjenama hidrostatskog tlaka tkiva i koloidno osmotskog tlaka tog tkiva. Prema Starlingovoj jednadžbi, u normalnim okolnostima na kapilarnoj membrani postoji približna ravnoteža pri čemu je količina tekućine koja se filtrira kroz arterijske krajeve približno jednaka količini koja se vraća u cirkulaciju na venskim krajevima (13).

Tijekom akutnog upalnog odgovora, zbog porasta hidrostatskog tlaka, dolazi do istjecanja više fluida prema van. Osim toga, krvne žile postaju propusnije za proteine plazme. Kada ti

proteini uđu u intersticijski prostor dolazi do povišenja osmotskog tlaka u tkivu, što ponovno navlači fluid iz krvnih žila. Zbog tih zbivanja dolazi do nakupljanja tekućine u intersticiju kojeg nazivamo edem. Puno tekućine iz intersticijskog prostora se uklanja putem limfnog sustava. Na taj način strani antigeni dopijevaju do limfnih čvorova i iniciraju imunološku reakciju. Stoga, limfa ima vrlo značajnu ulogu u drenaži eksudata s upalnog mjesta.

5.1.3. Vazodilatacija

Nakon vrlo kratkog razdoblja vazokonstrikcije, arteriole se dilatiraju i mikrocirkulacijski sustav postaje više prokrvljen. U zahvaćenom području upale može doći i do 10 puta većeg protoka krvi. Vazodilatacija je posljedica opuštanja glatkog mišićnog sloja arteriola i sfinktera prekapilara. Otvaraju se inaktivne kapilare, a postkapilarne venule se dilataraju zbog većeg volumena koji prolazi kroz kapilare.

5.1.4. Porast vaskularne permeabilnosti

Povećana vaskularna permeabilnost rezultat je više događaja. Prvo zbog vazodilatacije, ali i kontrakcije stanice endotela, što se zbiva u postkapilarnim venulama. Kada se endotelne stanice kontrahiraju, odmaknu se jedna od druge i između njih može izlaziti tekućina i proteini plazme. Drugi mehanizam zbog kojih nastaje povećana propusnost je oštećenje endotela. Destrukcija endotelelnih stanica može biti u kapilarama, arteriolama i venulama. U blagom oštećenju uglavnom postaju permeabilnije postkapilarne venule, u umjerenom male venule, a u teškom oštećenju mogu postati permeabilne kapilare, venule i arteriole.

5.1.5. Vaskularna staza

Vaskularna staza se razvije nakon 15-20 minuta u blagoj upali, dok u težoj upali može nastati i za nekoliko minuta. Zbog povećanog izlaska tekućine, a zadržavanja krvnih stanica u krvnim žilama javlja se povećana viskoznost krvi (hemokoncentracija). Zbog toga je povećan otpor krvnom protoku što povećava hidrostatički tlak u venulama i kapilarama. Kako se krvni protok kontinuirano smanjuje dolazi do potpune stagnacije, tzv. vaskularne staze (12).

5.1.6. Neutrofili u području upale

U oštećeno područje neutrofili dolaze:

1. Kemotaksijom zbog djelovanja bakterijskih ili staničnih produkata koji privlače neutrofile.

2. Ljepljenjem za oštećene stijenke kapilara procesom marginacije, a potom dijapedezom prelaze u oštećeno tkivo.

Tijekom upale se također iz oštećenog tkiva luči faktor koji pospješuje leukocitozu tj. stvaranje granulocita, posebno neutrofila. Osim neutrofila u upalni odgovor se uključuju i tkivni makrofagi i monociti. Oni fagocitiraju velike količine bakterija i nekrotičnog tkiva, potom se sami raspadaju i nastaje mješavina nekrotičnog sadržaja s bakterijama, mrtvim neutrofilima i makrofagima koju nazivamo gnoj. On se nastavlja stvarati sve dok postoji infekcija i očuvane obrambene snage organizma (14).

5.1.7. Upalni eksudat

Postoje različite vrste upalnog eksudata što ovisi o udjelu proteina i stanica koje izlaze iz krvnih žila. Serozni eksudat je povezan s blagom upalom. Tekućina je obično prozirna s niskim sadržajem proteina i stanica. Fibrinski eksudat je bogat proteinima, osobito fibrinogenom pa se takav eksudat, kad uđe u tkivo uslijed stvaranja fibrina zgrušava. Gnojni ili purulentni eksudat je bogat neutrofilima i klinički se prepoznaje kao gnoj. Eksudat osim što razrjeđuje toksine bakterija, sadržava antitijela i molekule komplementa koji su važni u upalnom odgovoru.

5.1.8. Upalni medijatori

Upalu kontroliraju grupa supstanci koji se nazivaju kemijski medijatori. Svaki medijator ima specifičnu ulogu u upalnoj reakciji. Mogu biti egzogenog (bakterijskog ili kemijskog karaktera) ili endogenog podrijetla. Prvi medijator koji se oslobađa i koji injicira druga zbivanja je histamin. Ostali medijatori se stvaraju dolaskom leukocita na mjesto oštećenja.

Upalni medijatori su: vazoaktivni amini histamin i serotonin, kininski sustav, fibrinolitički sustav, sustav komplementa, metaboliti arahidonske kiseline (prostaglandini i leukotrieni), trombocitni aktivirajući faktor, dušični oksid, neuropeptidi i drugi. Od ostalih medijatora mogu se spomenuti i slobodni kisikovi radikali koji oštećuju endotelne stanice, sastojci lizosomalnih granula fagocita, citokini: pogotovo interleukin 1 (IL-1) i tumor necrosis factor (TNF).

5.2. Kronična upala

Kroničnu upalu karakterizira infiltracija oštećenog tkiva leukocitima i proliferacijski odgovor pri čemu se stanice potiču na umnažanje. Može nastati nakon akutne upale kada upalni odgovor nije bio dostatan da se ukloni štetni agens. Drugi način nastajanja kronične upale je da se razvije uslijed nepostojanja prethodnog upalnog odgovora zbog niske toksičnosti agensa koji nije bio sposoban injicirati akutni upalni odgovor. Događa se proliferacija fibroblasta i krvožilnih elemenata i infiltracija tzv. okruglim stanicama: limfociti, makrofagi i ponekad plazma stanice. Ključne stanice u kroničnoj upali su T-limfociti i makrofagi. Neutrofili su ovdje reducirani. Fibrozno tkivo često zamjenjuje oštećeni parenhim organa. Za razliku od akutne upale gdje prevladavaju promjene u krvožilnom sustavu, u kroničnoj upali prevladava celularni odgovor. Budući da kod kronične upale nema boli ili je minimalna, ovakve upale mogu dugo vremena proći nezapaženo (12).

5.3. Upala zubne pulpe

Prilikom štetnih podražaja reakcija pulpodentinskog kompleksa će ovisiti o tome kolika je debljina dentina. Može se biti veći ili manji stupanj iritacije i oštećenje odontoblasta. Što je tanji dentin, jača je reakcija. Ukoliko dođe do ireverzibilnih oštećenja odontoblasta, kida se odontoblastični sloj. Velik broj se aspirira u tubuluse, a u subodontoblastičnom sloju dolazi do upalnih promjena (vazodilatacija, infiltracija leukocitima, edem, povišenje pulpnog tlaka...). Pritom se oslobađaju upalni medijatori: histamin, bradikinin, serotonin, neuropeptid (tvar P), kalcitonin, neurokinon itd. Oni podražuju živčane završetke koji sumiraju impulse živčanim vlaknima n.maxilarisa odnosno n.mandibularisa i dolaze do ganglionu Gasseri. Tamo započinje prvi neuron koji odlazi u spinalnu jezgru n.trigeminusa i tvori sinpasu s drugim neuronom koji križa stranu i trigeminalnim lemniskusom odlazi u centar za bol u talamusu. U talamusu je druga sinapsa i započinje treći neuron koji vodi impuls do senzoričke kore velikog mozga. Na tom senzibilnom putu od prvog neurona se odvajaju niti koje odlaze do vazomotoričkog centra. Kad iz pulpe stigne informacija o povišenju intrapulpnog tkiva, vazomotorički centar preko preganglijskih i postganglijskih simpatičnih niti šalje transmitere kako bi došlo do vazokonstrikcije i smanjenja pulpnog tlaka. Nakon nekog vremena dolazi do zamora kontraktilnih elemenata i nakupljanja toksičnih supstanci, pasivne hiperemije i ireverzibilnih promjena u pulpi (4).

6. PATOHISTOLOŠKA KLASIFIKACIJA PULPITISA

Ova podjela pulpitisa temelji se na patohistološkom nalazu. Upalni procesi su podijeljeni na hiperemiju, akutne pulpitise, kronične pulpitise, nekrozu i gangrenu.

6.1. Hiperemija pulpe

Hiperemija je pojam koji označava pojačanu prokrvljenost. Ona je fiziološki stadij, odnosno predstadij upale, a ako potraje duže prelazi u patološki stadij. Histološki se vide vazodilatacija krvnih žila i zastoj u venskim krvnim žilama. Nastaje kao posljedica iritansa pulpe: karijesa, bakterijskih toksina i drugih oblika trauma zubi. Simptomi koje ovdje nalazimo su mogući bolovi na hladno koji prestaju odmah nakon što prestane podražaj. Testovi vitaliteta su pozitivni. Kod ispitivanja vitaliteta električnom energijom potreban je manji intenzitet da se pulpa podraži. Perkusija je negativna. Na rentgenskoj snimci imamo normalnu parodontnu pukotinu i laminu duru. Terapija hiperemije je prevencija i tu veliku ulogu ima stomatolog sa svojom stručnom dijagnozom i postupkom. U većini slučajeva je dobra prognoza zuba ako se pravovremeno ukloni uzrok.

6.2. Akutni pulpitisi

Patohistološki je prisutna hiperemija, eksudacija, oštećenje odontoblasta i infiltracija upalnim stanicama. Zbog tih promjena i zatvorenog pulpnog prostora javlja se povećanje intrapulpnog tlaka, što dovodi do boli. Ako upala duže traje, dolazi do nedovoljne prehrane tkiva i pulpa postupno odumire. S obzirom na sadržaj eksudata akutne pulpitise dijelimo na serozne i gnojne, a podjela prema zahvaćenosti pulpe je na potpune (totalis) i djelomične (partialis) pulpitise.

6.2.1. Pulpitis acuta serosa

Akutna serozna upala označava negnojnu upalu. Ako zahvaća samo koronarnu pulpu govorimo o djelomičnom (partialis) pulpitisu, a ako zahvaća i radikularnu pulpu o potpunom (totalis) pulpitisu. Bol koja se javlja je spontana, pojačava se noću i u ležećem položaju. Perkusija može i ne mora biti bolna. Zub je osjetljiv na hladno, toplo i na pritiske. Bol se nastavlja i nakon podražaja. Bolovi mogu iradirati kod gornjih zubi prema sljepoočnici, a kod donjih zubi prema uhu. Također, bol se može reflektirati iz bolnih zubi u one koji nisu

uzročnik boli, kao i u čitavo orofacijalno područje. To se događa zbog konvergencije impulsa u spinalnoj jezgri n. trigeminusa.

6.2.2. Pulpitis acuta purulenta

Pulpitis prelazi iz serozne upale u gnojnu. Patohistološki je prisutan apsces i u njemu bakterije. Bol je snažna, spontana, iradira, pojačava se noću i pulsira. Bolovi se često ne smanjuju nakon uzimanja analgetika. Specifično je da se bol pojačava na toplo i dok pacijent leži. Perkusija može biti bolna. Električna vodljivost je otežana, odnosno potrebno je propustiti više struje (1, 2).

6.3. Kronični pulpitis

Kronična upala nastaje kada infekcija koja je prisutna nije jako virulentna ili ako je obrana domaćina izuzetno dobra, tj. u pulpi imamo prisutnu dodatnu vaskularizaciju. Kronična upala može preći u akutnu upalu ako se jedno od tog dvoje promijeni. Simptomi kroničnih pulpitisa su blagi, pacijenti su bez jačih bolova, a ispitivanje na termičke podražaje ne daje rezultate. Kronične pulpitise dijelimo na pulpitise s otvorenom i zatvorenom pulpnom komoricom (1, 15).

6.3.1. Pulpitis chronica ulcerosa aperta

Ovdje se radi o kroničnom pulpitisu, s otvorenom (aperta) pulpnom komoricom. Iako je na jednom mjestu pulpa otvorena, ona je dovoljno otporna. Histološki na jednom mjestu pokazuje nekrotično tkivo, dok je u dubljim slojevima vitalno. Simptomi su slabi bolovi kod žvakanja, a pacijent se žali na neugodan zadrž. Termičko ispitivanje je negativno. Električna vodljivost je otežana. Perkusija može biti osjetljiva (1).

6.3.2. Pulpitis chronica hiperplastica (polyposa) aperta

Ovaj oblik pulpitisa se najčešće javlja kod mladih i kod djece. Obilježen je proliferacijskom upalom sa stvaranjem granulacija. Histološki se vidi granulacijsko tkivo s proliferacijom krvnih žila, dosta fibroblasta, a u dubljim slojevima nema promjena. Na njegovoj površini je gotovo uvijek sloj pločastog epitela koji nastaje u gingivi ili iz deskvaminiranih epitelnih stanica sluznice. Prilikom pregleda u karioznom kavitetu se vidi čvorić tamno crvenog granulacijskog tkiva koji je osjetljiv na dodir. Potrebno je diferencijalno dijagnostički

razlikovati polip pulpe od gingive koja može urasti u karioznu šupljinu. Pacijenti obično nemaju simptoma, mogući su lagani bolovi za vrijeme žvakanja (1, 2).

6.3.3. Pulpitis chronica clausa

Pulpna komorica je zatvorena (clausa). Najčešće se javlja kod sekundarnog karijesa. Histološki se vide kronični apscesi u pulpi a bakterije nisu prisutne. Simptomi su kao kod drugih kroničnih pulpitisa. Ponekad su mogući i spontani bolovi.

6.3.4. Pulpitis chronica granulomatosa interna (pulpom)

Unutar pulpe se javlja istodobno resorpcija s proliferacijom vezivnog tkiva. Na rentgenskoj snimci se može vidjeti proširena pulpna komorica ili lumen kanala. Pacijenti su najčešće bez bolova. Ovaj se oblik upale može liječiti ako lumen kanala nije jako proširen. Ako se unutrašnji granulom nađe u kavumu pulpe ili na početku korijenskog kanala endodontsko liječenje je moguće (1).

6.4. Nekroza

Pulpa može nekrotizirati uslijed karijesnog procesa, kemijskih noksa, trauma, stomatoloških zahvata. Pojam nekroza označava da se pulpno tkivo raspada, bez prisutnosti bakterija. Nekroza nastaje na dva načina. Kazeozna nekroza je ona u kojoj je pulpa „sirasta“ i sastoji se od koaguliranih bjelančevina, lipida i vode. Likvefacijska nekroza je ona u kojoj se pulpa zbog djelovanja proteolitičnih enzima pretvara u mekanu masu. Nekroza je asimptomatska, ne reagira na aplikaciju toplog ili hladnog. No takvi zubi mogu biti osjetljivi na palpaciju i perkusiju, što govori u prilog širenja upale na periradikularni prostor (1, 15).

6.5. Gangrena

Gangrena također predstavlja stadij „raspadanja“ pulpe, ali uz djelovanje bakterija. Mikroorganizimi koje nalazimo su različiti: streptokoki, stafilokoki, pneumokoki, bacili, kvaščeve gljivice. Osim aeroba, nalazimo i anaerobe. Produkti gangrenoznog raspada: sumporovodik, masne tvari, voda te indol, skatol, kadaverin i putrescin daju neugodan miris. Prema sadržaju u korijenskom kanalu razlikujemo dvije vrste gangrene ovisno o tome je li sadržaj ispunjen vlažnim (gangrena humida) ili suhim (gangrena sicca) sadržajem. Pacijent ne osjeća bol, zub ne reagira na testove vitaliteta niti na termičke podražaja. Sam neugodan zadah može upućivati na gangrenu pulpe. Boja zuba je često tamnija od susjednog zuba.

Prilikom perkusije zvuk može biti mukliji. Osjetljivost na perkusiju nas upućuje da se upala proširila i na periapeksno tkivo (1).

7. KLINIČKA KLASIFIKACIJA PULPNIH BOLESTI

Vrlo je bitno ne miješati patohistološku podjelu pulpitisa s kliničkom podjelom. Klinička podjela ima praktičnu važnost. Prema toj podjeli pulpitise dijelimo na reverzibilne i ireverzibilne koji se dalje dijele na akutne, subakutne, kronične, hiperplastični pulpitis, internu resorpciju i nekrozu pulpe (2, 16).

7.1. Reverzibilni pulpitis

Glavna značajka tog pulpitisa jest da se uz otklanjanje uzroka, pulpa vraća u svoje normalno stanje i funkciju. Početni karijesni proces, erozije, atricije, frakture cakline rezultiraju izlaganjem dentinskih tubula okolini, a time i potiču pulpu na upalni odgovor. Bol se nikada ne javlja spontano. Ukoliko se ne ukloni podražaj koji izaziva pulpni odgovor, reverzibilni pulpitis prelazi u ireverzibilni. Klinički se reverzibilni pulpitis može razlikovati od ireverzibilnog na dva načina:

1. Kod reverzibilnog pulpitisa se na termičke podražaje javlja oštra bol koja prestaje nakon što se podražaj ukloni. Kod ireverzibilnog pulpitisa bol traje i nakon podražaja i perzistira određeno vrijeme.
2. Kod reverzibilnog pulpitisa se nikada ne javlja spontana bol, za razliku od ireverzibilnog.

Histološki, pulpa zahvaćena reverzibilnim pulpitisom pokazuje hiperemiju, odnosno vazodilataciju pulpnih kapilara, što rezultira povećanim pulpnim tlakom i zbog pritiska na živčane završetke klinički se očituje kao bol. Klinički reverzibilni pulpitis dijagnosticiramo anamnezom (pacijent navodi osjetljivost na hladno) i termičkim testovima (16).

7.2. Ireverzibilni pulpitis

Kod toga oblika pulpitisa, i uz otklanjanje uzroka, pulpa napreduje sporije ili brže u nekrozu, tj. u nepovratno stanje (15). Govorimo o akutnom ako je simptomatski, odnosno o kroničnom ako je obično asimptomatski.

7.2.1. Akutni ireverzibilni pulpitis (simptomatski)

Ovaj oblik pulpitisa karakteriziran je spontanim, neprovociranim, intermitentim ili kontinuiranim napadima boli. Pod pojmom spontani označavamo kada se ne može uočiti podražaj koji dovodi do pojave boli. Bol se može javiti i na neki podražaj, ali ne prestaje

nakon podražaja, već se nastavlja i nakon njegovog uklanjanja. Može postojati produljeni odgovor na toplo koji se olakšava hladnoćom, a može istovremeno postojati i produljeni odgovor na hladno. Kontinuirana bol može mijenjati intenzitet s položajem tijela, na primjer, kada pacijent legne. Ovisno o stupnju upale, bol kod ireverzibilnog akutnog pulpitisa može biti vrlo jaka, oštra ili tupa, lokalizirana ili prenesena, konstantna ili s prekidima. Vrlo često pacijent ne može odrediti koji ga zub boli jer se bol širi u orofacijalnu regiju. Radiološki se akutni pulpitis ne može dokazati jer su patološke promjene u ovoj fazi još uvijek vezane samo za pulpu. Ipak, rentgenska snimka može nam pomoći da otkrijemo zub s velikim karijesnim lezijama, opsežnim ispunima, kalcifirajućim promjenama ili drugo što može dovesti do upale pulpe. Kod dijagnoze, od koristi može biti anesteziranje suspektnog zuba. Ako se radi o zubu-uzročniku pulpitična bol će nestati. Patohistološki imamo hiperemične promjene koje s vremenom dovode do sve većeg oštećenja kapilara, povećane eksudacije s posljedičnim porastom pulpnog tlaka koji tada još više kompromitira pulpnu cirkulaciju. Zbog toga dolazi do progresivnog oštećenja svih stanica pulpe. Raspadom odumrlih stanica oslobađaju se proteolitički enzimi koji dovode do autolize i lize okolnih stanica te stvaranja gnoja i upala prelazi iz serozni u gnojni oblik. Ireverzibilni pulpitis liječi se endodontski (trepanacija, instrumentacija korijenskih kanala i punjenje) ili ekstrakcijom zuba kada nije moguće zub endodontski liječiti (2, 16).

7.2.2. Kronični ireverzibilni pulpitis (asimptomatski)

Pri ovom obliku upale ne dolazi do većih eksudativnih promjena i porasta pulpnog tkiva tako da zbog toga izostaje bol. Kronični pulpitis se može javiti od samog početka djelovanja nekog iritansa ili ga pulpa uspije neutralizirati svojim obrambenim mehanizmima. Može nastati i kao posljedica smirivanja akutnog ireverzibilnog pulpitisa. Kod ovog oblika pulpitisa nastala je ravnoteža između obrambenih mehanizama u pulpi i drenaže, odnosno apsorpcije upalnog eksudata. Upravo zbog toga nema boli jer nema porasta pulpnog tlaka koji pritišće živčane završetke (16).

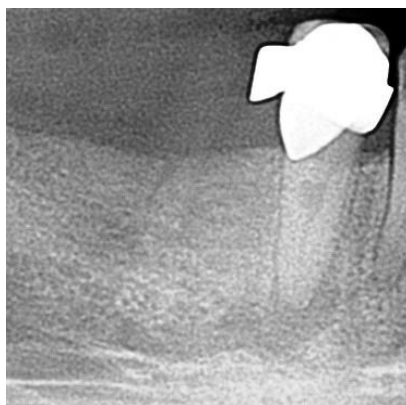
7.2.3. Hiperplastični pulpitis (polip pulpe)

Hiperplastični pulpitis izgleda kao crvena, lividna karfiolasta izraslina koja izrasta iz pulpe kroz karijesnu leziju. Proliferativna priroda ovog pulpitisa posljedica je dugotrajne kronične

iritacije niskog intenziteta uz očuvanje obrambenih mehanizama pulpe. Ponekad se može javiti prolazna bol tijekom žvakanja, ali najčešće je bez simptoma (1, 16).

7.2.4. Interna resorpcija

Interna resorpcija označava bezbolno patološko stanje pulpnog tkiva kod kojeg dolazi do proliferacije klastičnih stanica u krvi koje tada razaraju dentin, a često i cement zuba. Najčešće je posljedica traume zuba. Bol se javlja tek kada dolazi do perforacije korijena, a tada je obično prekasno za bilo kakvu terapiju osim ekstrakcije zahvaćenog zuba. Može se dijagnosticirati pomoću rentgenske snimke (Slika 2.). U uznapredovalom stadiju, kad resorpcija zahvati krunu zuba, vidi se ružičasta mrlja koja prosijava kroz krunu zuba (2).



Slika 2. Interna resorpcija. Preuzeto s dopuštenjem: prof. dr. sc. Nada Galić.

7.3. Nekroza pulpe

Ovo stanje označava odumiranje pulpnog tkiva koje nastaje kao konačan ishod neliječenog akutnog ili kroničnog pulpitisa. Može biti i posljedica traume kada dolazi do trenutnog prekida cirkulacije. Nekroza je bezbolno stanje sve dok se nekrotični materijal ne proširi preko apeksnog otvora u kost. Zbog toga zub ne reagira na termičke podražaje i električni test vitaliteta. Ponekad jedini simptom može biti diskoloracija zuba (1, 15, 16).

8. KALCIFIKACIJE U PULPI

Kalcifikacije u pulpi se mogu pojaviti u obliku difuznih kalcifikacija i u obliku pulpnih kamenaca. Mogu nastati kao odgovor na traumu, bolesti parodonta i neke druge iritanse. Mogući uzročnici su trombi u krvnim žilama i kolagenske ovojnice stijenke krvnih žila. Pulpne kamence klasificiramo s obzirom na lokalizaciju prema dentinskom zidu. Tako razlikujemo slobodne, prirasle i uronjene. Slobodni kamenci su okruženi pulpnim tkivom, prirasli su djelomično srasli s dentinskim zidom, a uronjeni su u potpunosti srasli s dentinom. To nastaje zbog toga što se odlaganje dentina nastavlja i s vremenom u potpunosti opkoli prirasli pulpni kamenac. Pulpni kamenci se mogu pronaći i kod starijih i mladih pacijenata, u normalnim pulpama te u kronično upaljenim. Oni nisu uzrok boli, bez ozbira na veličinu. Drugi tip kalcifikacija su difuzne ili linearne kalcifikacije. Ovaj oblik se može češće vidjeti u starosti, kroničnim upalama i u traumatiziranoj pulpi. Ovisno od oblika, veličine i lokalizacije, kalcifikacije se mogu otkriti na rentgenskoj snimci. One same po sebi ne zahtijevaju terapiju, no ukoliko je potrebno endodontski liječiti takav zub, kalcifikacije mogu onemogućavati pristup korijenskom kanalu i apeksu kod instrumentacije (2).

9. RASPRAVA

Zubna pulpa na određene štetne iritanse reagira upalom. Među štetnim iritansima, osim karijesa, mogu biti i jatrogeni postupci stomatologa poput brušenja zuba bez hlađenja, iritacija nekim kemijskim sredstvima, ortodontske sile itd. Upala koja se javlja može biti simptomatska ili asimptomatska, odnosno ireverzibilna ili reverzibilna. Ukoliko se otkrije i ukloni uzrok reverzibilnog pulpitisa, pulpa se može vratiti u svoje normalno stanje. Tu osim stomatologa, važnu ulogu igra i pravovremeni dolazak pacijenta u ordinaciju. Oni najčešće ipak dolaze tek kada osjećaju jake bolove i kada je zapravo prekasno jer je pulpitis već prešao u ireverzibilno stanje. Postavljanje dijagnoze također nije uvijek jednostavno zbog različite simptomatologije i oblika patoloških promjena, ali i zbog toga što bol može biti udaljena od zuba uzročnika. Uz anamnezu i klinički pregled obavezno je provesti testove vitaliteta i proučiti rentgensku snimku kako bismo odredili ispravnu terapiju.

10. ZAKLJUČAK

Jedan od najvažnijih zadataka stomatologa je sačuvati vitalitet zuba kada god je to moguće. Preventivni postupci, dobra oralna higijena, redoviti posjeti stomatologu su ključni u preveniranju patoloških promjena zubne pulpe. Patološke promjene zubne pulpe mogu biti izrazito bolne, različitih stupnjeva boli, ali i u potpunosti bezbolne. Bez obzira na jačinu simptoma, svaki ireverzibilni pulpitis zahtijeva lege artis endodontsko liječenje. Nakon endodontske terapije potrebno je postendodontski odgovarajuće opskrbiti zub i na taj način ga sačuvati. Zub je specifičan organ upravo zbog toga što može opstati u organizmu unatoč tome što više nije vitalan.

11. LITERATURA

1. Njemirovskij Z, i sur. Klinička endodoncija. Zagreb: Globus; 1987.
2. Walton RE, Torabinejad M. Endodoncija; Načela i praksa. Zagreb: Naklada Slap; 2009.
3. Pandurić V, Kranjčić J. Histologija zubne pulpe. Sonda. 2008; 16:35-8.
4. Wein FS. Endodontic therapy. 6th ed. St Louis: CV Mosby Co; 2004.
5. Pashley DH. Dynamics of the pulpo-dentin complex. Crit Rev Oral Biol Med. 1996; 7:104-33.
6. Byers MR. Neuroanatomical studies of dental innervation and pain. In: Spangberg L, editor. Experimental endodontics. Boca Raton: CRC Press; 1990.p.77-113.
7. Shimono M, Maeda T, Suda H, Takahashi K, editors. Dentin/pulp complex. Tokyo: Quintessence Publishing Co; 1996.
8. Kimberly CL, Byers MR. Response of nerve fibers containing calcitonin gene-related peptide to inflammation of rat molar pulp and periodontium. Anat Rec. 1988; 222:289-300.
9. Raab WH-M. Zur Entstehung Des Plasmaextravasates in der Zahnpulpa. Dtsch Zahnarzl Z. 1989; 44:686-8.
10. Vongsavan N, Matthews B. Changes in pulpal blood flow and fluid flow through dentine produced by autonomic and sensory nerve stimulation in the cat. Proc Finn Dent Soc. 1992; 88 Suppl 1:491-7.
11. Olgart L, Kerezoudis NP. Nerve pulp interactions. Arch Oral Biol. 1994; 9:47-54.
12. Trowbridge HO, Emling RC. Inflammation: a review of the process. 5th ed. Illinois: Quintessence Publishing Co; 1997.
13. Berggreen E, Bletsa A, Hayeraas KJ. Circulation in normal and inflamed dental pulp. Endodontic topics. 2010;17:2-11.
14. Guyton AC, Hall JE. Medicinska fiziologija. 11 izd. Zagreb: Medicinska naklada; 2006.
15. Pandurić V, Majdandžić M. Pulpitisi i periapikalne patoze. Sonda. 2008; 16:69-73.

16. Cohen S, Burns RC. Pathways of the pulp. 8th ed St.Louis London Philadelphia Sydney:
CV Mosby Co; 2002.

12. ŽIVOTOPIS

Polona Štemberger rodila se 27. srpnja 1992. godine u Banja Luci. Osnovnu školu završila je u Dugom Selu, a Žensku opću gimnaziju u Zagrebu završila je 2011. godine. Iste godine upisala je Stomatološki fakultet Sveučilišta u Zagrebu. Zbog odličnog uspjeha počela je primati stipendiju grada Dugog Sela koju ju je obnavljala svake godine studija. Tokom studiranja pjevala je u pjevačkom zboru Stomatološkog fakulteta. Često je prisustvovala radionicama i kongresima koje je fakultet organizirao. Položila je sve ispite u roku.