

Očuvanje oralnog zdravlja u pacijenata liječenih transplantacijom matičnih stanica

Prskalo, Mateja

Master's thesis / Diplomski rad

2015

Degree Grantor / Ustanova koja je dodijelila akademski / stručni stupanj: **University of Zagreb, School of Dental Medicine / Sveučilište u Zagrebu, Stomatološki fakultet**

Permanent link / Trajna poveznica: <https://um.nsk.hr/um:nbn:hr:127:213438>

Rights / Prava: [Attribution-NonCommercial-NoDerivs 3.0 Unported / Imenovanje-Nekomercijalno-Bez prerađivanja 3.0](#)

Download date / Datum preuzimanja: **2024-12-26**



Repository / Repozitorij:

[University of Zagreb School of Dental Medicine Repository](#)



SVEUČILIŠTE U ZAGREBU
STOMATOLOŠKI FAKULTET

Mateja Prskalo

**OČUVANJE ORALNOG ZDRAVLJA U
PACIJENATA LIJEČENIH
TRANSPLANTACIJOM MATIČNIH STANICA**

DIPLOMSKI RAD

Zagreb, srpanj 2015.

Rad je ostvaren na

Zavodu za oralnu medicinu Stomatološkog fakulteta, Sveučilišta u Zagrebu

Voditelj rada:

Doc.dr.sc. Vlaho Brailo, Stomatološki fakultet, Zavod za oralnu medicinu, Zagreb

Lektor hrvatskog jezika:

Mirela Mrvelj, prof.hrvatskoga jezika i književnosti, Sv.Ivana 6, Bicko Selo,

098 899-972

Lektor engleskog jezika:

Mira Juretić Naglić, prof. Engleskog i njemačkog jezika, Stjepana Radića 41,

Bicko Selo, 098 748-949

Rad sadrži: 32 stranice

1 tablicu

6 slika

1 CD

ZAHVALA

Zahvaljujem doc.dr.sc. Vlaha Brailo na trudu, razumijevanju i vodstvu pri izradi ovog diplomskog rada.

Zahvaljujem svim svojim kolegama i prijateljima, koje sam upoznala tijekom studiranja, što su svojom nazočnošću uljepšali moje studentsko razdoblje.

Hvala mojim roditeljima na ukazanom povjerenju, bezuvjetnoj podršci i ljubavi. Hvala što ste me izveli na pravi put, bez vas sve ovo što sam postigla ne bi bilo moguće.

Veliku hvalu dugujem mojim najdražim dečkima, suprugu Nikoli i sinu Franu. Hvala vam na strpljenju, razumijevanju i podršci. Pravo ste nadahnuće!

Hvala svima koji su me pratili u svojim molitvama kroz sve ove godine, posebno mojoj sestri Mili.

Za kraj, najveća hvala dragom Ocu koji me neizmjereno ljubi i neprestano daruje.

SADRŽAJ

1. UVOD.....	1
2. SVRHA RADA.....	3
3. KOMPLIKACIJE KOJE ZAHVAĆAJU USNU ŠUPLJINU	4
3.1. MUKOZITIS	4
3.2. ORALNE INFEKCIJE	7
3.3. KRVARENJE U USNOJ ŠUPLJINI	8
3.4. KSEROSTOMIJA I HIPOFUNKCIJA ŽLIJEZDA SLINOVNICA	8
3.5. DISGEUZIJA	9
3.6. RAST I RAZVOJ ZUBA	9
3.7. FEBRILNA NEUTROPENIJA	9
4. STOMATOLOŠKO LIJEČENJE PRIJE TKMS.....	11
5. STOMATOLOŠKO LIJEČENJE ZA VRIJEME TKMS.....	16
6. STOMATOLOŠKO LIJEČENJE NAKON TKMS	18
7. RASPRAVA	23
8. ZAKLJUČAK.....	25
9. SAŽETAK	26
10. SUMMARY	27
11. LITERATURA.....	28
12. ŽIVOTOPIS	32

POPIS OZNAKA I KRATICA

TKMS - transplantacija krvotvornih matičnih stanica

SZO – Svjetska zdravstvena organizacija (engl. World Health Organisation)

GvHD – reakcija transplantata protiv primatelja (engl. Graft-versus-host disease)

HSV – Herpes Simplex virus

VZV – Varicella Zoster virus

EBV - Epstein–Barrov virus

CMV – Citomegalovirus

OH – oralna higijena

POH – program oralne higijene

1. UVOD

Transplantacija krvotvornih matičnih stanica (TKMS) metoda je koja služi za rekonstrukciju krvotvornog sustava u kojoj se stanice oštećene visokim dozama kemoterapije ili radioterapije zamjenjuju zdravim stanicama. To je tehnika koja se brzo razvija i predstavlja potencijalni način izlječenja hematoloških tumora (leukemija, limfoma, mijeloma) i drugih hematoloških poremećaja (npr. primarne imunodeficijencije, aplastične anemije, mijelodisplazija). TKMS može biti: autologna- u kojoj je pacijent sam svoj donor ili alogena-gdje se za transplantaciju koriste stanice zdravog HLA srodnika. Kao donori sve češće služe dobrovoljni nesrodni donori. U velikim svjetskim registrima danas ima više od 100 milijuna dobrovoljnih davatelja. Posljednih je godina oko 15 -20% liječenja alogenom transplantacijom provedeno matičnim hematopoetskim stanicama od nesrodnoga podudarnog davatelja (1). Pacijenti koji boluju od akutne leukemije tretiraju se alogenom TKMS. Autologna TKMS je učestalije korištena kod pacijenata koji boluju od multiplog mijeloma i non – Hodgkinovog limfoma. TKMS se koristi za tretman određenih solidnih tumora (testisa) i kao eksperimentalna terapija kod pacijenata s kongenitalnom imunodeficijencijom i urođenim greškama metabolizma.

Za TKMS mogu se koristiti matične stanice koštane srži, periferne krvi ili pupkovine. Periferna krv gotovo je u potpunosti zamijenila koštanu srž kao izvor matičnih stanica, posebno kod autologne TKMS, jer se matične stanice lakše prikupljaju, a broj neutrofila i trombocita brže se oporavlja.

TKMS iz pupkovine uglavnom je rezervirana za djecu. Iako je volumenom mala, krv iz pupkovine sadrži velik broj nezrelih hematopoetskih matičnih stanica, što je dovoljno za ponovnu uspostavu funkcije krvotvornog sustava. U slučaju transplantacije koštane srži od tkivno podudarnog davatelja, transplantat (koštana srž) sadrži velik broj imunološki kompetentnih stanica. Pacijent prije TKMS prolazi postupak pripreme za liječenje koji se naziva kondicioniranje. Priprema za liječenje sastoji se od primjene vrlo intenzivne kemoterapije uz ozračenje cijeloga tijela ili bez njega. Cilj pripreme za transplantaciju je suprimirati imunski sustav primatelja da ne odbaci presađene stanice i eradicirati zloćudni tumorski klon kod bolesnika sa zloćudnim tumorom. Imunosuprimirani pacijenti su visokorizični pacijenti skloni brojnim infekcijama uključujući septikemiju koja može biti opasna po život. Smrtnost uslijed komplikacija TKMS (engl. treatment related mortality) iznosi 15-30% (2). Usna šupljina predstavlja značajan izvor mikroorganizama koji u imunosuprimiranih pacijenata mogu izazvati septikemiju zbog čega je održavanje oralne higijene izuzetno važno. Osim toga, za vrijeme imunosupresije može doći do reaktivacije kroničnih odontogenih upalnih procesa koji mogu vitalno ugroziti pacijenta (3).

2. SVRHA RADA

Svrha rada bila je napraviti pregled literature i prezentirati novije spoznaje o oralnim komplikacijama TKMS i stomatološkom liječenju prije, za vrijeme i poslije TKMS.

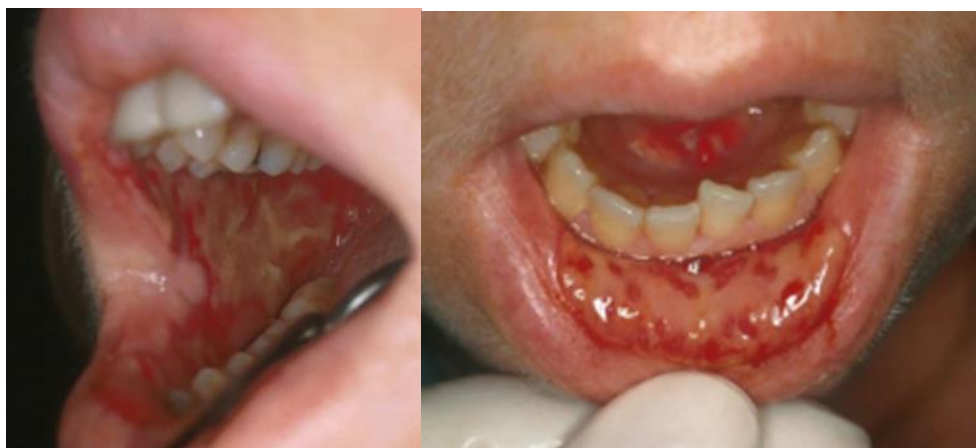3. KOMPLIKACIJE KOJE ZAHVAĆAJU USNU ŠUPLJINU

Oralne komplikacije su kod hematološko – onkoloških pacijenata učestale i zahvaćaju 80% pacijenata (4). Oralne komplikacije predstavljaju značajan problem kompromitirajući pacijentove sposobnosti da jede, pije tekućinu i normalno govori. Nerijetko, pacijent je zbog bolova u usnoj šupljini prisiljen uzimati opioidne analgetike ili čak morfij, pod povećanim je rizikom od sustavnih infekcija što rezultira produljenom hospitalizacijom i ponekad životno ugrožavajućim stanjima.

3.1. MUKOZITIS

Mukozitis je upalno stanje oralne mukoze koje nastaje kao posljedica oštećenja stanične DNA (Slika 1). Može se očitovati kao blaga upala sve do ulcerativnih promjena koje zahvaćaju usnu šupljinu i ostale dijelove gastrointestinalnog trakta. To je kompleksan biološki proces uzrokovan s nekoliko faktora uključujući ponajprije direktni toksični učinak kemoterapeutika, smanjen imunološki odgovor zbog imunosupresije, modifikaciju oralne flore i kompromitirano cijeljenje uzrokovano smanjenim vaskularnim odgovorom. Najčešće zahvaća nekeratiniziranu sluznicu: ventralnu i lateralnu stranu jezika, meko nepce, bukalnu sluznicu i vestibularnu stranu usana (5). Klinička slika oralnog mukozitisa kreće se u rasponu od blagog eritema do opsežnih ulceracija sluznice. Oralni mukozitis svoj vrhunac postiže 6-12 dana nakon TKMS i počinje se povlačiti u periodu od 14 do 18 dana.

Predstavlja nadasve iscrpljujuću akutnu komplikaciju uzrokujući bol i disfagiju koja utječe na konzumaciju hrane i lijekova. Zbog oštećenja sluznice, mukozitis dovodi do povećane opasnosti od lokalne i sustavne infekcije, narušava funkciju usne šupljine i ždrijela, značajno smanjujući kvalitetu života (6).



Slika 1. Mukozitis. Preuzeto iz (3).

Dijagnoza mukozitisa postavlja se na temelju kliničke slike i anamneze. Dosad je objavljen veći broj ljestvica za procjenu intenziteta mukozitisa koje katkad veću pozornost pridaju subjektivnim, katkad objektivnim metodama. Unatoč tomu što nijedna ljestvica nije univerzalno prihvaćena, u kliničkoj praksi je zbog svoje jednostavnosti najviše korištena klasifikacija Svjetske zdravstvene organizacije (SZO). SZO klasifikacija procjenjuje intenzitet mukozitisa na temelju kliničke slike i funkcionalnog statusa, tj. sposobnosti pacijenta da uzima hranu (Tablica 1).

Učinkovitog sredstva za liječenje mukozitisa još uvijek nema. Od 2004. godine samo je u Sjedinjenim Američkim Državama za prevenciju mukozitisa odobren palifermin, rekombinantni faktor rasta keratinocita 1. Palifermin smanjuje incidenciju i intenzitet mukozitisa, dobro se podnosi i ima blage nuspojave. Nedostatci su mu relativno usko indikacijsko područje i visoka cijena (7,8). Obzirom na nedostatak učinkovitog sredstva za liječenje, terapija mukozitisa je simptomatska. O terapiji mukozitisa bit će rečeno više u nastavku teksta.

Tablica 1. Klasifikacija oralnog mukozitisa prema SZO. Preuzeto iz (6).

ljestvica	nuspojava	stupanj 0	stupanj 1 (blagi)	stupanj 2 (umjereni)	stupanj 3 (teško)	Stupanj 4 (životno ugrožavajući)
SZO	oralni mukozitis (stomatitis)	bez promjena	bolnost usne šupljine, eritem	eritem, ulceracije, moguće uzimanje krute hrane	oralne ulceracije, moguće uzimenje tekuće hrane	prehrana na usta nije moguća

3.2. SUSTAVNE I ORALNE INFEKCIJE

Pacijenti liječeni TKMS rizični su za nastanak infekcije. Faktori rizika su osnovna bolest, imunokopromitiranost pacijenta, tip transplantata, izvor matičnih stanica, leukopenija, trombocitopenija, gubitak sluznične barijere, razvitak reakcije transplantata protiv primatelja (GvHD). Generalno, nakon TKMS pacijent je u ozbiljnom deficitu svih komponenata imunološkog sustava. Studije pokazuju da je oralna mikroflora najveći izvor sistemskih infekcija posebno u početku oralnog mukozitisa (9). Štoviše, oralni mukozitis predstavlja najveći faktor rizika za razvoj bakterijemije uzrokovane *Streptococcus viridans* i koagulaza negativnim *Staphylococcus*ima (5). Bakterijemija kod neutropeničnih pacijenta dovodi do povećane primjene antibiotika i produljenog boravka u bolnici.

Osim toga, može rezultirati septičnim šokom i respiratornim distress sindromom koji rezultiraju stopom mortaliteta od 11% do 26% (9). Supresija koštane srži, ulceracije oralne sluznice i promjene u sastavu sline doprinose razvoju infekcije kandidom *albicans* (10). Reaktivacija latentnih virusa poput Herpes Simplex virusa (HSV), Varicella Zoster virusa (VZV) i Epstein–Barrovog virusa (EBV) nisu rijetkost. Ulceracije uzrokovane Citomegalovirusom (CMV) pojavljuju se u skopu reaktivacije ili *de novo* infekcije virusom.

3.3. KRVARENJE U USNOJ ŠUPLJINI

Krvarenje se javlja kao posljedica deficita trombocita- primarno zbog aktivnosti bolesti kod pacijenata s akutnom leukemijom te sekundarno zbog mijelosupresije odnosno trombocitopenije uzrokovane kemoterapijom.

Kada je broj trombocita $<40 \times 10^{12}/L$, klinički značajno krvarenje je rijetko, dok u slučajevima u kojima je broj trombocita $<10 \times 10^{12}/L$, rizik spontanog krvarenja značajno se povećava (5). Klinički, krvarenje u usnoj šupljini očituje se kao petehije, ekhimoze, hematomi ili kao difuzno krvarenje. Rizik za krvarenje značajno se povećava u prisutnosti upale. Rizik za krvarenje perzistira tijekom trajanja primjene i učinka citotoksičnih lijekova.

3.4. KSEROSTOMIJA I HIPOFUNKCIJA ŽLIJEZDA SLINOVNICA

Subjektivni osjećaj suhих usta (kserostomija) i hiposalivacija česte su promjene nakon TKMS. Javljaju se kao posljedica kemoterapije i radijacije u samom pripremnom dijelu terapije. Pacijenti se žale na suhoću usta te ju navode kao drugi najgori simptom, čak i godinu dana nakon transplantacije (5). Slina sadrži mnogo komponenata specifične i nespecifične obrane organizma, uključujući proteine s antimikrobnim, imunomodulatornim i antiinflamatornim djelovanjem. Potonje promjene dovode do povećane demineralizacije i karijesa.

3.5. DISGEUZIJA

Tijekom kemoterapije pacijenti mogu doživjeti promjene okusa u vidu disgeuzije ili hipogeuzije odnosno redukcije u osjetu okusa. Ciklosporin i takrolimus mogu uzrokovati promjene okusa koje se manifestiraju metalnim, slanim, slatkim, kiselim ili gorkim okusom (5). Disgeuzija se javlja nekoliko tjedana nakon početka citotoksičnog liječenja i u pravilu je reverzibilna. Poremećaj okusa dovodi do smanjenog unosa hrane, gubitka težine i u konačnici smanjenoj kvaliteti života.

3.6. RAST I RAZVOJ ZUBA

Kemoterapija, bez obzira na lokalizaciju tumora, ima sustavni učinak. Odontogene stanice osjetljive su na kemoterapiju. Minicucci i sur. (2003.) zabilježili su kako dolazi do odgode erupcije i razvoja zuba, hipoplazije i mikrodoncije kod djece koja primaju kemoterapiju (10).

3.7. FEBRILNA NEUTROPENIJA

Kod pacijenata s perifernom neutropenijom ($< 0.5 \times 10^9 /L$) i tjelesnom temperaturom $>37.5^\circ C$ razvija se slika febrilne neutropenije (11).

Zbog navedenih oralnih komplikacija, koje narušavaju zdravlje pacijenata pod terapijom TKMS, razvila se potreba za definiranjem smjernica i protokola liječenja prije, tijekom i nakon TKMS. Multinational Assosiation of Supportive Care in Cancer/International Society of Oral Oncology (MASCC/ISOO) i European Society for Blood and Marrow Transplantation (EBMT) su 2014. izdali smjernice ooralnoj higijeni (OH) kod pacijenata koji su pod terapijom TKMS. Ciljevi protokola su:

1) prevencija infekcije: prevencijom infekcija oralne sluznice i parodonta preveniraju se sustavne infekcije uzrokovane oralnom mikroflorom; 2) kontrola boli: reducirati bol u ustima i smanjiti potrošnju analgetika; 3) održavanje funkcije stomatognatnog sustava: uzimanje krute hrane i održavanje sposobnosti govora; 4) reducirati oralne komplikacije zračenja i kemoterapije; 5) održavati kvalitetu života (4).

4. STOMATOLOŠKO LIJEČENJE PRIJE TKMS

Glavni cilj stomatološkog liječenja prije TKMS je pristupiti liječenju sa zdravom usnom šupljinom. Jako je bitno pacijenta dobro informirati o važnosti održavanja odlične oralne higijene i mogućim komplikacijama tijekom i nakon TKMS. Stomatološki pregled potrebno je obaviti što prije kako bi se svi postupci za sanaciju usne šupljine mogli izvesti na vrijeme i kako bi ostalo dovoljno vremena za zacjeljivanje tkiva nakon eventualnih kirurških zahvata. Prije, a i za vrijeme stomatološkog liječenja, potrebno je komunicirati s nadležnim hematologom kako bi se dobile informacije o pacijentovom općem stanju, planiranom liječenju i prognozi. Minimalni period koji bi trebao proći od završetka stomatološke sanacije do početka liječenja je dva tjedna. Stomatološki pregled uključuje klinički pregled, analizu RTG snimaka i testove vitaliteta. Nakon pregleda postavlja se plan sanacije koji uključuje: ekstrakcije svih zuba koji se ne mogu sanirati (uznapredovala parodontna bolest, veliki periapikalni procesi, zaostali korjeni zuba), čišćenje supra- i subgingivnih naslaga, sanaciju karijesnih lezija, endodontsko liječenje avitalnih zuba, korekciju protetskih nadomjestaka koji traumatiziraju sluznicu i davanje detaljnih uputa u oralnu higijenu. Odluka o endodontskom liječenju ili ekstrakciji ovisit će o općem stanju pacijenta, raspoloživom vremenu, težini zahvata i suradnji pacijenta. Sanacija karijesnih lezija, posebno početnih, također će ovisiti o raspoloživom vremenu do početka liječenja. Kod djece je potrebno dodatno zapečatiti fisure izniklih premolara i molara.

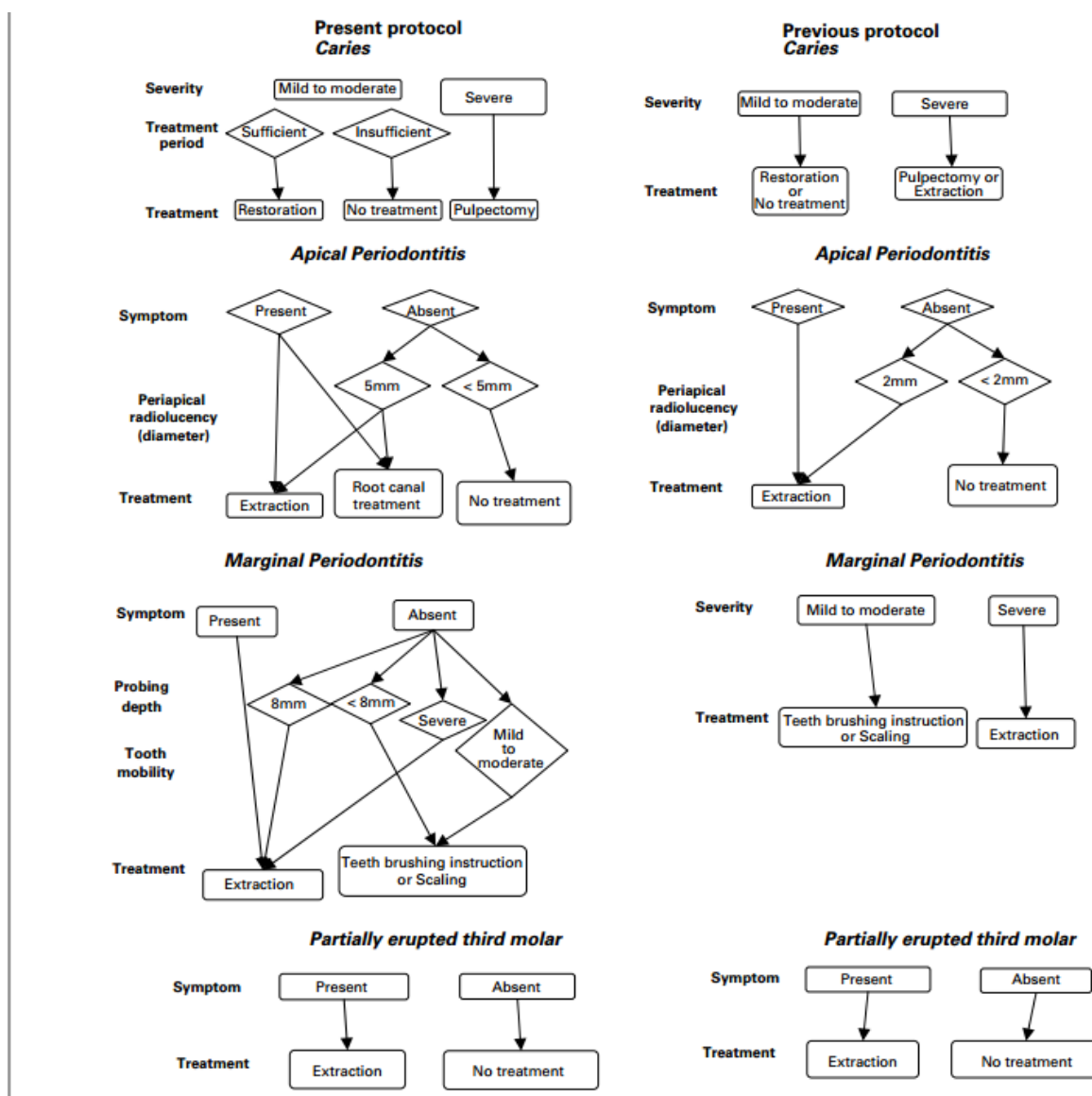
Pravovremena stomatološka sanacija posebno je važna kod pacijenta koji će se liječiti intavenskim bifosfonatima. Ekstrakcijom zuba prije početka terapije i provođenjem mjera oralne higijene smanjuje se rizik za ekstrakcijama u budućnosti, a samim tim i rizik za razvoj osteonekroze čeljusti.

Analizom literaturnih podataka utvrđeno je da stomatološka obrada prije TKMS može prevenirati smrt dodatnih 18 na 10,000 pacijenata kao i da se učestalost sustavnih infekcija može smanjiti gotovo za trećinu (12). Ekonomska dimenzija stomatološkog liječenja prije TKMS također nije zanemariva budući nudi značajan prostor za uštede. U studiji Mawardi i sur. (9) utvrđeno je da troškovi stomatološkog liječenja prije TKMS iznose u prosjeku od 257 do 522 USD dok se troškovi liječenja pacijenta u sepsi procjenjuju na od 65000 do 85000 USD (13).

Unatoč dokazanim prednostima stomatološke sanacije prije TKMS, ne postoji univerzalno prihvaćeni protokol za njezino provođenje.

Melkos i suradnici (14) nisu pronašli razlike u učestalosti infekcija, intenziteta mukozitisa i preživljavanja između pacijenata koji su bili stomatološki liječeni i pacijenata koji nisu bili stomatološki liječeni, stoga su autori postavili pitanje nužnosti radikalnog stomatološkog liječenja pacijenata prije TKMS, budući se radikalnim pristupom smanjuje, ionako narušena, kvaliteta života. Valja istaknuti da se radilo o studiji s malim brojem sudionika (22 pacijenta koja nisu bila liječena i 36 pacijenata koji su bili stomatološki liječeni) pa rezultate treba uzeti s rezervom.

Japanski autori su 2006. godine (15) razvili poštedni protokol za pripremu pacijenata za TKMS. Protokol se temeljio na minimalnoj intervenciji, odnosno očuvanju zuba, kad je to bilo moguće, i prikazan je na slici 2.



Slika 2. Protokol za pripremu pacijenta za TKMS. Preuzeto iz (15).

Prema tom protokolu, zubi s blagim do umjerenim karijesom restaurirali su se, ovisno o preostalom vremenu za liječenje, a zubi s opsežnim karijesom tretirali su se endodontski. Asimptomatski zubi s periapikalnim prosvjetljenjem manjim od 5mm nisu bili liječeni. Zubi sa simptomatskim apikalnim periodontitisom i asimptomatskim periapikalnim prosvjetljenjem većim od 5mm, ovisno o raspoloživom vremenu, bili su endodontski liječeni ili ekstrahirani. Što se parodontnog zdravlja tiče, simptomatski zubi sa ili bez gnojne sekrecije, dubinom sondiranja većom od 8mm i uznapredovalom mobilnošću bili su ekstrahirani. Zubi s marginalnim parodontitisom, ali bez spomenutih znakova i simptoma, tretirani su struganjem i poliranjem korijenova. Djelomično izniknuli umnjaci bez simptoma nisu bili tretirani dok su simptomatski djelomično izniknuli umnjaci ekstrahirani. Kod svih pacijenata ordinirana je nadoknada trombocita ako je razina trombocita bila manja od $40 \times 10^{12}/L$ na dan kirurškog zahvata. Ako je razina granulocita iznosila manje od $2 \times 10^9/L$, ordiniran je antibiotik. Ordinira se Amoksicilin 2g jedan sat prije zahvata. Sve ekstrakcije učinjene su minimalno dva tjedna prije početka terapije kako bi ekstrakcijske rane zacijelile. U studiju je bio uključen 41 pacijent. Kod 5 pacijenata nije bilo potrebe za liječenjem dok je ostatak pacijenata podvrgnut stomatološkom liječenju.

Svi pacijenti, koji su bili na stomatološkom liječenju, sukladno s protokolom, primili su TKMS na vrijeme, bez odgode ili prekida terapije. Ni jedan pacijent nije razvio odontogenu infekciju nakon transplantacije. Neutropenija je trajala prosječno 17 dana (6-75 dana). Dvoje pacijenata je osjećalo bol u gingivi koja je prošla spontano, dok drugih simptoma nije bilo.

Protokol se pokazao prikladnim i učinkovitim, no ipak nejasnim po pitanju impaktiranih i poluimpaktiranih umnjaka. Stoga je ista skupina autora (16) 2011. godine provela studiju u kojoj je sudjelovalo 35 pacijenata s ukupno 87 impaktiranih i poluimpaktiranih umnjaka. Ekstrahirani su samo simptomatski umnjaci (bol i/ili gnojna sekrecija) neovisno o njihovoj poziciji dok asimptomatski umnjaci nisu tretirani. Ukupno je kod 6 pacijenata ekstrahirano 7 zuba. Za vrijeme mijelosupresije niti jedan pacijent nije imao komplikacije ni odontogenu infekciju.

5. STOMATOLOŠKO LIJEČENJE ZA VRIJEME TKMS

Tijekom TKMS zbog imunosupresije i lošeg općeg stanja pacijenta obavljaju se samo hitni stomatološki zahvati. Vrijednosti trombocita i neutrofila su na nuli sve dok ne profunkcionira transplantat, što se događa nakon otprilike 17 dana. Kod preko 80% pacijenata u ustima se javlja mukozitis i kserostomija. Terapija mukozitisa je simptomatska. Cilj terapije mukozitisa je: smanjiti bol (ordiniranjem lokalnog anestetika), zaštititi ogoljela živčana vlakna (ordiniranjem gela na bazi polivinil pirolidona), smanjiti broj mikroorganizama u usnoj šupljini (ordiniranjem oralnog antiseptika), održavati normalni pH usne šupljine (ispiranjem usta fiziološkom otopinom u kombinaciji s natrijevim hidrogenkarbonatom) (3).

Osnovni cilj liječenja u ovoj fazi je redukcija broja mikroorganizama u usnoj šupljini kako bi se rizik za sepsu uzrokovanu oralnim bakterijama sveo na minimum.

Intenzivnim programom oralne higijene (POH) moguće je smanjiti incidenciju i intenzitet oralnog mukozitisa što je potvrđeno u nekoliko studija (11,17,18). Program se sastojao od stomatološke obrade s ciljem smanjenja broja mikroorganizama u usnoj šupljini i detaljnih uputa u oralnu higijenu prije TKMS. Za vrijeme TKMS program se sastojao od profesionalnog čišćenja jednom u 7-14 dana, redovitog pranja zuba ujutro i navečer i iza svakog obroka te intenzivnog ispiranja antiseptikom i/ili fiziološkom otopinom.

Kashiwazaki i suradnici su u studiji sa 140 ispitanika utvrdili da je oralni mukozitis razvilo 66.7% pacijenata kod kojih je proveden program u odnosu na 93.5% pacijenata kod kojih nije proveden program oralne higijene (11). Učestalost febrilne neutropenije također je bila statistički značajno niža kod pacijenata kod kojih je proveden POH (60.3% prema 82.3%). Slične rezultate dobili su i Soga i suradnici (17) koji su utvrdili statistički značajno manji postotak ulcerativnog mukozitisa (stupanj 2,3 i 4) kod pacijenata kod kojih je proveden POH u odnosu na pacijente kod kojih nije bio proveden POH (76% prema 20%). Sabater-Recolons i suradnici (19) utvrdili su značajno veću pojavnost mukozitisa kod pacijenata koji su imali vidljiv plak na zubima u odnosu na pacijente koji nisu imali vidljiv plak na zubima (77.4% prema 52.3%).

6. STOMATOLOŠKO LIJEČENJE NAKON TKMS

Rana post-TKMS faza karakterizirana je ozbiljnom neutropenijom, niskim brojem leukocita odnosno jakom imunosupresijom. Pacijenti su skloni bakterijskim, virusnim i gljivičnim infekcijama. Učestala primjena antibiotika pridonosi pojavi oralne kandidijaze. Javlja se potreba za antivirusnom i antigljivičnom profilaksom. Ova faza završava kada presadak postane funkcionalan što se obično događa unutar mjesec dana.

U periodu nakon TKMS važne su redovite kontrole stomatologa (svaka 1.5 – 3 mjeseca). Potrebno je iznova naglasiti važnost redovite i pravilne oralne higijene te raditi na njenom poboljšanju. U periodu nakon presatka i normalizacije krvne slike obavljaju se liječenja u usnoj šupljini koja nisu smatrana kao prioriteta prije TKMS. Prednost se daje konzervativnim metodama liječenja.

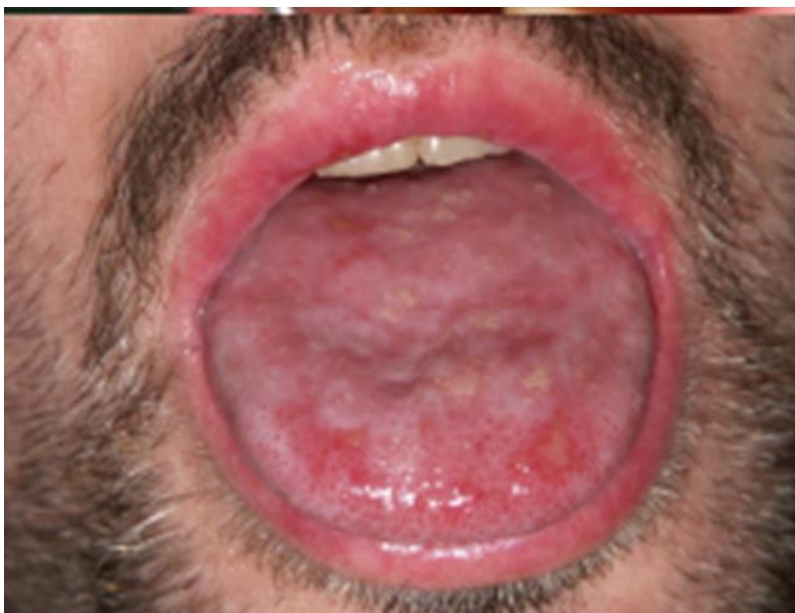Dominantna tegoba u ovom razdoblju je osjećaj suhoće usta uzrokovan smanjenom produkcijom sline. Izražena hiposalivacija rezultira demineralizacijom cakline odnosno karijesom. U prevenciji karijesa vodeću ulogu imaju preparati s fluorom. Za topikalnu fluoridaciju se izađuju udlage koje pospješuju remineralizaciju tvrdog zubnog tkiva.

Reakcija presatka protiv primatelja (engl. Graft versus host disease, GvHD) javlja se kod 25-80% pacijenata nakon alogene TKMS. Nastaje zbog HLA nepodudarnosti zbog koje donorove imunokompetentne stanice prepoznaju primateljev organizam kao stran i pokreću imunosnu reakciju protiv njega.

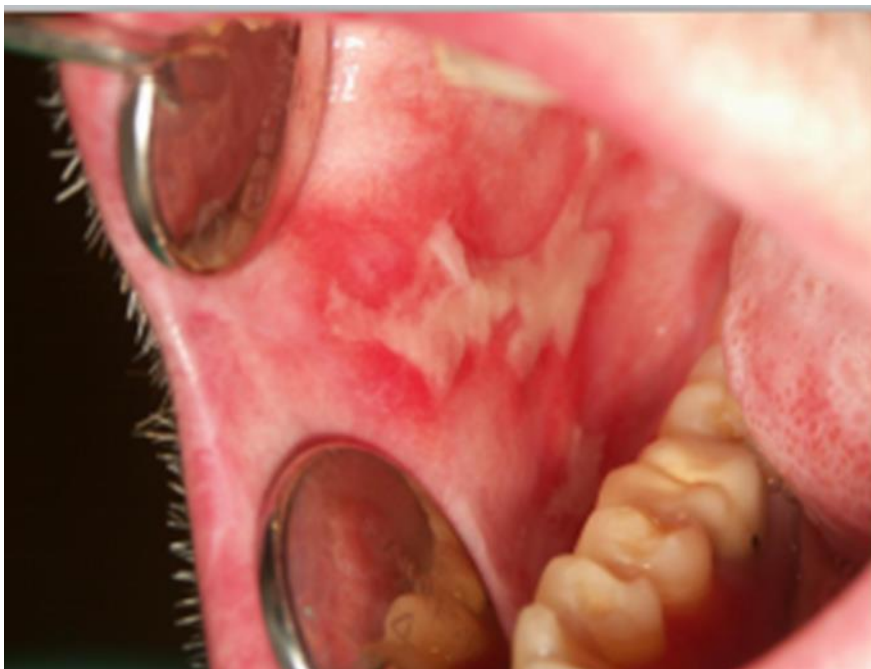GvHD se očituje u dva oblika: akutnom i kroničnom. Akutni oblik javlja se nakon početka funkcije presađene koštane srži, unutar prvih 100 dana od transplantacije. Karakterizirana je apoptozom i nekrozom stanica jetre, kože i gastrointestinalnog trakta. Klinički se manifestira kao dermatitis, hepatitis, enteritis. Kronični oblik GvHD može se nadovezati iz akutnog oblika ili nastati *de novo*. Potonji nastaje u kasnom poslijetransplantacijskom razdoblju obično nakon 100 dana, ali može se javiti i u bilo koje vrijeme unutar jedne do dvije godine nakon TKMS. Oralne promjene manifestiraju se kao lihenoidne promjene s različitim stupnjem eritema (Slika 3), blago uzdignutih retikularnih hiperkeratoza (Wickhamove strije) i plakova (Slika 4), bolnih ulceracija (Slika 5), hiposalivacije, mukokela, gingivalne atrofije, hipersenzitivnosti zuba i oralne sluznice te konačno skleroze koja rezultira smanjenom mobilnošću oralnih tkiva. Kronični GvHD može zahvatiti i žlijezde slinovnice dajući kliničku sliku sličnu Sjogrenovom sindromu. GvHD se smatra glavnim uzrokom morbiditeta i mortaliteta nakon TKMS (20).

Liječenje GvHD provodi se sustavnom imunosupresivnom terapijom odnosno primjenom ciklosporina i takrolimusa s kortikosteriodima. Hiperplazija gingive je česta nuspojava ciklosporina (Slika 6).

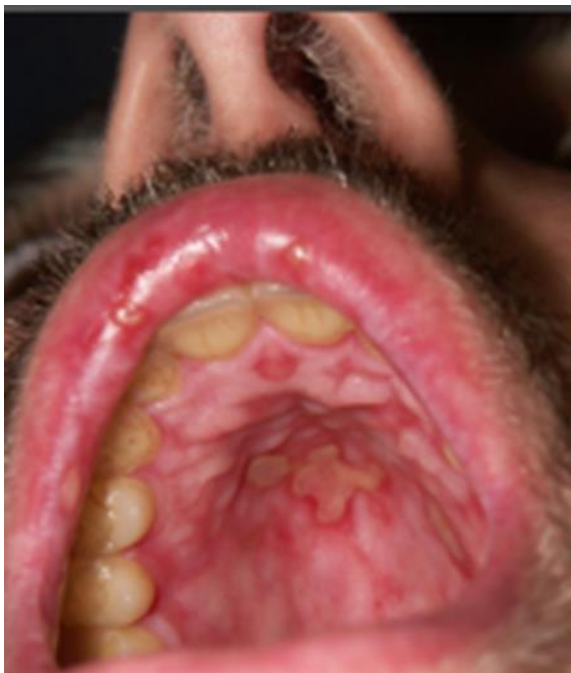Rizik za nastanak hiperplazije gingive značajno se smanjuje provođenjem dobre oralne higijene i redovitim stomatološkim kontrolama. Od lokalnih preparata za liječenje kroničnog GvHD koriste se kortikosteroidi sami ili u kombinaciji s imunosupresivima (21). Pacijenti s kroničnim GvHD imaju 6 puta veći rizik za nastanak oralnog planocelularnog karcinoma u odnosu na zdravu populaciju. Do razvoja oralnog karcinoma obično dolazi 6-8 godina nakon TKMS (22). Zbog toga je potrebno redovito kontrolirati pacijente kako bi se eventualni karcinom otkrio u što ranijem stadiju. Pacijente treba informirati i upozoriti na povećani rizik te motivirati na prestanak pušenja.



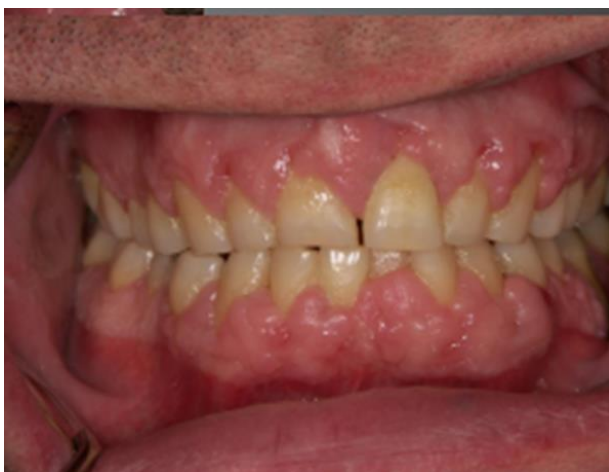Slika 3. Kronični GvHD eritem i ulceracije dorzuma jezika. Preuzeto iz arhiva Zavoda za oralnu medicinu.



Slika 4. Kronični GvHD erozije i eritem bukalne sluznice. Preuzeto iz arhiva Zavoda za oralnu medicinu.



Slika 5. Kronični GvHD ulceracije na tvrdom nepcu. Preuzeto iz arhiva Zavoda za oralnu medicinu.



Slika 6. Hiperplazija gingive uzrokovana primjenom ciklosporina. Preuzeto iz arhiva Zavoda za oralnu medicinu.

7. RASPRAVA

Iz svega do sada navedenog vidljivo je koliki značaj ima očuvanje oralnog zdravlja kod pacijenata koji se liječe TKMS. Visok postotak oralnih komplikacija značajno smanjuje kvalitetu života te povećava morbiditet i mortalitet, a mogu se pravovremenom stomatološkom intervencijom prevenirati ili barem ublažiti. Na žalost, u Hrvatskoj ne postoji takav sustav skrbi u kojem bi stomatolog/specijalist oralne medicine bio sastavni dio hematološkog tima i koji bi svakodnevno pregledavao i liječio te pacijente. Situacija je najčešće takva da pacijenti obave formalni pregled kod svog primarnog stomatologa koji nema dovoljno znanja ni iskustva u radu s takvim pacijentima i ne dobiju gotovo nikakve informacije o oralnim komplikacijama TKMS.

Druga dosta česta situacija je da pacijent na stomatološki pregled bude upućen od hematologa 2-3 dana prije početka TKMS kad su mogućnosti za terapiju dosta sužene (zbog premalo vremena za eventualno cijeljenje rana). U tom slučaju opcija je ili odgoditi TKMS, što može imati negativan utjecaj na pacijentovu osnovnu bolest, ili ne poduzeti potrebne mjere i riskirati razvoj komplikacija budući se zbog lošeg općeg stanja pacijenta TKMS ne može odgoditi. Zbog toga je nužno raditi na podizanju svijesti, kako hematologa, tako i stomatologa, o važnosti pravovremenog i sustavnog stomatološkog liječenja i praćenja bolesnika s ciljem smanjenja morbiditeta i mortaliteta i poboljšanja kvalitete života.

Kao što je u uvodnom dijelu navedeno, ekonomski aspekt nije zanemariv (9) budući se mogu ostvariti značajne uštede kojima bi se moglo financirati stomatološki tim pri centru koji se bavi TKMS.

8. ZAKLJUČAK

Na temelju prikazanih podataka mogu se izvući sljedeći zaključci:

- Održavanje oralnog zdravlja kod pacijenata koji se liječe TKMS od presudne je važnosti za prevenciju i smanjenje, kako oralnih, tako i sustavnih komplikacija.
- Pravovremenim i sustavnim stomatološkim liječenjem prije, za vrijeme i nakon TKMS može se značajno poboljšati kvaliteta života pacijenata.
- Stomatološkom sanacijom prije TKMS mogu se ostvariti značajne uštede u troškovima liječenja.
- Cilj je pristupiti liječenju s potpuno saniranom usnom šupljinom.
- Za ostvarenje navedenih ciljeva potrebna je suradnja i dobra komunikacija između stomatologa i hematologa.

9. SAŽETAK

TKMS je standardni postupak u liječenju pacijenata oboljelih od hematoloških malignih bolesti i praćena je brojnim oralnim komplikacijama od kojih su najznačajnije mukozitis, kserostomija i GvHD. Usna šupljina predstavlja značajan izvor mikroorganizama koji u imunosuprimiranih pacijenata mogu izazvati i sistemsku infekciju (septikemiju). Zbog toga je održavanje oralnog zdravlja kod pacijenata koji se liječe TKMS od presudne važnosti za prevenciju i smanjenje kako oralnih, tako i sustavnih komplikacija.

Stomatološko liječenje provodi se prije, tijekom i nakon TKMS. Cilj stomatološkog liječenja prije TKMS je eliminirati sve moguće infekcije iz usne šupljine i pristupiti TKMS s potpuno saniranom usnom šupljinom. Za vrijeme TKMS cilj stomatološkog liječenja je svesti broj oralnih mikroorganizama na minimum, čime se smanjuje rizik za sistemsku infekciju i djeluje na incidenciju i kliničku sliku mukozitisa. Poslije TKMS potrebno je nastaviti s održavanjem oralne higijene, a kod pacijenata koji su razvili kronični GvHD provoditi redovite kontrole u svrhu što ranijeg otkrivanja oralnog karcinoma.

10. SUMMARY

Maintaining oral health in patients treated with hematopoietic stem cell transplantation

Hematopoietic stem cell transplantation (HSCT) is a standard procedure for the treatment of patients suffering from hematological malignancies. It is often followed by numerous oral complications like mucositis, xerostomia and graft versus host disease (GvHD). The oral cavity represents an important source of microorganisms in immunosuppressed patients, which can cause systemic infections (septicemia). Maintaining oral health in patients that are treated with HSCT is of utmost importance for preventing both oral and the aforementioned systemic complications.

Dental treatment is performed before, during and after HSCT. The goal of a dental treatment before HSCT is to eliminate all possible infections of the oral cavity and approach HSCT with a remediated oral cavity. Dental treatment during HSCT is focused on keeping the number of microorganisms in the oral cavity to a minimum, which leads to lower risks for systemic infections and also has an effect on the incidence and clinical manifestation of mucositis. After the HSCT meticulous oral hygiene must be maintained, while patients who developed chronic oral GvHD need to be regularly monitored because of early detection of oral cancer.

11. LITERATURA:

1. Labar B, Hauptmann E i sur. Hematologija. 4.izdanje. Zagreb: Školska knjiga; 2007.
2. Remberger M, Ackefors M, Berglund S, Blennow O, Dahllöf G, Dlugosz A, et al. Improved survival after allogeneic hematopoietic stem cell transplantation in recent years. A single-center study. Biol Blood Marrow Transplant. 2011;17(11):1688-97.
3. Little J, Falace D, Miller C, Rhodus N. Dental management of the medically compromised patient 8th ed. St. Louis: Mosby; 2012.
4. Elad S, Raber-Durlacher J E, Brennan M T, Saunders D P et al. Basic oral care for hematology - oncology patients and hematopoietic stem cell transplantation recipients: a position paper from the joint task force of the Multinational Association of Supportive Care in Cancer/ International Society of Oral Oncology (MASCC/ISOO) and the European Society for Blood and Marrow Transplantation (EBMT). Support Care Center. 2015;23(1):223-36.
5. Epstein J B, Raber-Drulacher J E, Wilkins A, Chavarria MG, Myint H. Advances in hematologic stem cell transplant: An update for oral health care providers. Oral Surg Oral Med Oral Pathol Oral Radiol Endod. 2009; 107(3): 301-12.
6. Mravak Stipetić M, Lončar Brzak B. Ljestvice za procjenu oralnog mukozitisa. Medix. 2014; XX.broj; 109-10.

7. Vadhan-Raj S, Goldberg JD, Perales MA, Berger DP, van den Brink MR. Clinical applications of palifermin: amelioration of oral mucositis and other potential indications. *J Cell Mol Med.* 2013;17(11):1371-84.
8. Yuan A, Sonis S. Emerging therapies for the prevention and treatment of oral mucositis. *Expert Opin Emerg Drugs.* 2014;19(3):343-51.
9. Mawardi H, Manlove A E, Elting L S, Mart F M, Treister N S, Woo SB. Cost analysis of dental services needed before hematopoietic cell transplantation. *Surg Oral Med Oral Pathol Oral Radiol.* 2014; 117(1):59-66.
10. Chaveli Lopez B, Gavalda Esteve C, Sarrion Perez MG. Dental treatment considerations in the chemotherapy patient. *J Clin Exp Dent.* 2011;3(1):31-42.
11. Kashiwazaki H, Matsushita T, Sugita J, Shigematsu A, Kasashi K, Yamazaki Y, Kanehira T, Yamamoto S, Kondo T, Endo T, Tanaka J, Hashino S, Nishio M, Imamura M, Kitagawa Y, Inoue N. Professional oral health care reduces oral mucositis and febrile neutropenia in patients treated with allogeneic bone marrow transplantation. *Support Care Cancer.* 2012; 20(2):367-73.
12. Elad S, Thierer T, Bitan M, Shapira MY, Meyerowitz C. A decision analysis: the dental management of patients prior to hematology cytotoxic therapy or hematopoietic stem cell transplantation. *Oral Oncol.* 2008;44(1):37-42.
13. Al-Rawajfah OM, Hewitt JB, Stetzer F, Cheema J. Length of stay and charges associated with health care-acquired bloodstream infections. *Am J Infect Control.* 2012;40:227-32.

14. Melkos A B, Massenkeil G, Arnold R, Reichart P A. Dental treatment prior to stem cell transplantation and its influence on the posttransplantation outcome. *Clin Oral Invest.* 2003; 7(2):113-5.
15. Yamagata K, Onizawa K, Yanagawa T, Hasegawa Y, Kojima H, Nagasawa T, Yoshida H. A prospective study to evaluate a new dental management protocol before hematopoietic stem cell transplantation. *Bone Marrow Transplantation.* 2006; 38(3): 237-42.
16. Yamagata K, Onizawa K, Yanagawa T, Takeuchi Y, Hasegawa Y, Chiba S, Bukawa H. Prospective study establishing a management plan for impacted third molar in patients undergoing hematopoietic stem cell transplantation. *Oral Surg Oral Med Oral Pathol Oral Radiol Endod.* 2011;111(2):146-52.
17. Soga Y, Suigura Y, Takahashi K, Nishimoto H, Maeda Y, Tanimoto M, Takashiba S. Progress of oral care and reduction of oral mucositis-a pilot study in hematopoietic stem cell transplantation ward. *Support Care Cancer.* 2011; 19 (2):303-7.
18. Cheng K K F, Molassiotis A, Chang A M, Wai W C, Cheung S S. Evaluation of an oral care protocol intervention in the prevention of chemotherapy-induced oral mucositis in paediatric cancer patients. *Eur J Cancer.* 2001; 37(16): 2056-63.

19. Sabater Recolons MM, Lopez Lopez J, Rodriguez de Rivera Campillo M E, Chimenos Kustner E, Conde Vidal J M. Buccodental health and oral mucositis. Cinical study in patients with hematological diseases. *Med Oral Patol Oral Cir Bucal*. 2006; 11(6): 497-502.
20. Meier JK, Wolff D, Pavletic S, Greinix H, Gosau M, Bertz H, et al. Oral chronic graft-versus-host disease: report from the International Consensus Conference on clinical practice in cGVHD. *Clin Oral Investig*. 2011;15(2):127-39.
21. Treister N, Duncan C, Cutler C, Lehmann L. How we treat oral chronic graft-versus-host disease. *Blood*. 2012 Oct 25;120(17):3407-18.
22. Mawardi H, Elad S, Correa M E, Stevenson K, Woo SB, Almazrooa S, R Haddad R, Antin J H, Soiffer R, Treister N. Oral epithelial dysplasia and squamous cell carcinoma following allogeneic hematopoietic stem cell transplantation: clinical presentation and treatment outcomes. *Bone Marrow Transplant*. 2011 June; 46(6):884-91.
23. Hernandez-Fernandez A, Onate-Sanchez RE, Cabrerizo-Merino MC, de-Arriba-de-la-Fuente F, Heras-Fernando I, Vicente-Garcia V. Influence of oral health on mucositis in patients undergoing hemtopoietic progenitor cell transplantation (HPCT). *Med Oral Patol Oral Cir Bucal*. 2012; 17(1): 94-101.

12. ŽIVOTOPIS

Mateja Prskalo rođena je 10.08.1990.godine u Požegi. Završila je Osnovnu školu "Dobriša Cesarić" te Osnovnu glazbenu školu u Požegi. Godine 2005. upisuje prirodoslovno-matematički smjer Gimnazije "Požega" koju završava 2009.godine s odličnim uspjehom. Iste godine upisuje Stomatološki fakultet u Zagrebu. Aktivno govori engleski te pasivno njemački i talijanski jezik.