

# Implantoprotetska rehabilitacija potpune bezubosti gornje i donje čeljusti - prikaz slučaja

---

Hairlahović, Kemal

Postgraduate specialist thesis / Završni specijalistički

2025

Degree Grantor / Ustanova koja je dodijelila akademski / stručni stupanj: **University of Zagreb, School of Dental Medicine / Sveučilište u Zagrebu, Stomatološki fakultet**

Permanent link / Trajna poveznica: <https://um.nsk.hr/um:nbn:hr:127:229481>

Rights / Prava: [Attribution-NonCommercial 4.0 International/Imenovanje-Nekomercijalno 4.0 međunarodna](#)

Download date / Datum preuzimanja: **2025-03-25**



Repository / Repozitorij:

[University of Zagreb School of Dental Medicine Repository](#)





Sveučilište u Zagrebu

Stomatološki fakultet

Kemal Hairlahović

**IMPLANTOPROTETSKA  
REHABILITACIJA POTPUNE  
BEZUBOSTI GORNJE I DONJE  
ČELJUSTI – PRIKAZ SLUČAJA**

POSLIJEDIPLOMSKI SPECIJALISTIČKI RAD

Zagreb, 2025.

Rad je ostvaren na Zavodu za oralnu kirurgiju Stomatološkog fakulteta Sveučilišta u Zagrebu

Naziv poslijediplomskog specijalističkog rada: Implantoprotetska rehabilitacija potpune bezubosti gornje i donje čeljusti – prikaz slučaja

Mentor rada: izv. prof. dr. sc. Dragana Gabrić, Zavod za oralnu kirurgiju Stomatološkog fakulteta Sveučilišta u Zagrebu

Lektor hrvatskog jezika: prof. Ana Klancir

Lektor engleskog jezika: Edina Pučić, profesor engleskog jezika i književnosti

Sastav Povjerenstva za ocjenu poslijediplomskog specijalističkog rada:

- 1.
- 2.
- 3.

Sastav Povjerenstva za obranu poslijediplomskog specijalističkog rada:

- 1.
- 2.
- 3.

Datum obrane rada:

Rad sadrži: 50 stranica

40 Slika

1 CD

Rad je vlastito autorsko djelo koje je u potpunosti samostalno napisano uz naznaku izvora drugih autora i dokumenata korištenih u radu. Osim ako nije drukčije navedeno, sve ilustracije (tablice, slike i dr.) u radu su izvorni doprinos autora poslijediplomskog specijalističkog rada. Autor je odgovoran za pribavljanje dopuštenja za korištenje ilustracija koje nisu njegov izvorni doprinos, kao i za sve eventualne posljedice koje mogu nastati zbog nedopuštenog preuzimanja ilustracija odnosno propusta u navođenju njihovog podrijetla.

## **Zahvala**

Mojoj porodici.

## Sažetak

### **IMPLANTOPROTETSKA REHABILITACIJA POTPUNE BEZUBOSTI GORNJE I DONJE ČELJUSTI – PRIKAZ SLUČAJA**

Implantoprotetska rehabilitacija totalno bezubih pacijenata predstavlja izazov u kirurškom, ali i protetskom smislu. Resorpcija rezidualnih koštanih grebena nakon ekstrakcije zuba i anatomski ograničenja predstavljaju odlučujući faktor u postavljanju dijagnoze te izboru plana implantoprotetske terapije. Napretkom i razvojem stomatološke implantoprotetike, u današnje vrijeme postoje brojne kirurške i protetske metode koje omogućavaju izradu fiksnoprotetskih nadomjestaka na implantatima kod totalno bezubih pacijenata.

Cilj je ovog rada kroz prikaz kliničkog slučaja pokazati različite pristupe u implantoprotetskoj rehabilitaciji gornje i donje totalno bezube čeljusti kod istog pacijenta primjenom suvremenih kirurških i implantoloških metoda. Korištene metode su *All-on-four*, *All-on-six*, imedijatna implantacija, elevacija dna maksilarnog sinusa, vođena koštana regeneracija, imedijatno funkcijsko opterećenje implantata.

**Ključne riječi:** Implantoprotetska terapija; *All-on-four*; *All-on-six*; imedijatna implantacija; maksilarni sinus; koštana regeneracija

## **Summary**

### **IMPLANT-PROSTHETIC REHABILITATION OF COMPLETE EDENTULISM OF THE UPPER AND LOWER JAW-CASE REPORT**

Rehabilitating completely edentulous patients with implant-supported prosthetics poses challenges both surgically and prosthodontically. Resorption of residual bone ridges post tooth extraction and anatomical limitations are decisive factors in diagnosis and selection of an implant-prosthetic therapy plan. With the progress and development of dental implant prosthodontics, various surgical and prosthetic methods are available today, facilitating the fabrication of fixed prosthetic replacements on implants in completely edentulous patients.

This study aims to illustrate different approaches in the implant-prosthetic rehabilitation of the upper and lower completely edentulous jaws in the same patient, employing contemporary surgical and implantology methods. The methods used include *All-on-four*, *All-on-six*, immediate implantation, maxillary sinus floor elevation, guided bone regeneration, and immediate functional loading of implants.

**Keywords:** Implant-prosthetic therapy; *All-on-four*; *All-on-six*; immediate implantation; maxillary sinus; bone regeneration

## SADRŽAJ

1. UVOD .....	1
1.1. Dijagnostika u dentalnoj implantologiji.....	3
1.2. Totalna bezubost.....	4
1.3. Implantoprotetska terapija bezubih čeljusti.....	4
1.3.1 Mobilni protetski radovi na implantatima.....	5
1.3.2 Fiksni protetski radovi na implantatima.....	5
1.3.2.1 All-on-four.....	5
1.3.2.2 All-on-six.....	5
1.4 Imedijatna implantacija.....	6
1.5 Elevacija dna maksilarnog sinusa.....	6
1.6 Vođena koštana regeneracija – GBR.....	7
1.7 Imedijatno opterećenje implantata.....	9
1.8 Privremeni protetski rad na implantatima, imedijatno funkcijsko opterećenje.....	10
1.9 Definitivni protetski rad.....	10
2. PRIKAZ SLUČAJA.....	11
2.1 Kirurška procedura ugradnje implantata u donjoj čeljusti po principu <i>all-on-four</i> .....	15
2.2 Imedijatno funkcijsko opterećenje implantata u donjoj čeljusti.....	22
2.3 Definitivni protetski rad u donjoj čeljusti.....	24
2.4 Elevacija dna maksilarnih sinusa.....	26
2.5 Kirurška procedura ugradnje implantata u gornjoj čeljusti, imedijatna ugradnja implantata.....	29
2.6 Imedijatno funkcijsko opterećenje implantata u gornjoj čeljusti.....	33
2.7 Definitivni protetski rad u gornjoj čeljusti.....	35
3. RASPRAVA.....	37
4. ZAKLJUČAK.....	42
5. LITERATURA.....	44
6. ŽIVOTOPIS.....	50

## **Popis skraćenica**

CBCT – (eng. Cone Beam Computed Tomography) – kompjuterizirana tomografija konusnim snopom

GBR – (eng. Guided Bone Regeneration) – vođena koštana regeneracija

PRP – (eng. Platelet Rich Plasma) – plazma obogaćena trombocitima

PRF – (eng. Platelet Rich Fibrin) – fibrin obogaćen trombocitima

PRGF – (eng. Plasma Rich in Growth Factors) – plazma obogaćena faktorima rasta

PDGF – (eng. Platelet Derived Growth Factors) – trombocitni faktori rasta

CAD/CAM – (eng. *Computer-aided design CAD, Computer-aided manufacturing CAM*) – *kompjuterski dizajnirano/kompjuterski proizvedeno*

PMMA – (eng. Poly(methyl metacrylate)) – polimetil metakrilat



## **1. UVOD**

Prikaz ovog slučaja za svrhu ima da doktorima stomatologije/dentalne medicine koji se bave oralnom kirurgijom i dentalnom implantologijom omogući uvid u terapijske opcije kod složenih implantoprotetskih rehabilitacija potpuno bezubih čeljusti. Konkretno, kod pacijentice čiji slučaj prikazujemo, izvršena je implantoprotetska terapija obje čeljusti s različitim terapijskim pristupom. U donjoj čeljusti zbog anatomije i morfologije rezidualnog alveolarnog grebena, implantoprotetska terapija je napravljena metodom *All-on-4* dok je u gornjoj čeljusti zbog anatomije rezidualnog alveolarnog grebena i velike pneumatizacije maksilarnih sinusa odlučeno za metodu *All-on-6* uz prethodnu obostranu augmentaciju koštanih struktura na dnu maksilarnih sinusa – sinus lift metodom.

Implantoprotetska terapija bezubih čeljusti u posljednje vrijeme doživljava veliku ekspanziju u svijetu, kako zbog potpunije educiranosti stomatološkog kadra, tako i zbog sve većih zahtjeva pacijenata za fiksnim/polufiksnim protetskim rješenjem nakon gubitka zuba. Razvoj suvremene implantologije kreće od polovine prošlog stoljeća, a najveću zaslugu pripisujemo prof. Peru Ingvaru Brånemarku zbog njegovog otkrića integracije titanijumskog implantata u koštane strukture i definiranjem oseointegracije kao direktne strukturne i funkcionalne konekcije između žive kosti i površine titanijumskog implantata te definiranjem uvjeta koji omogućuju oseointegraciju (1).

U početku je primarni zadatak implantoprotetske terapije bio poboljšanje i/ili nadoknada funkcije žvakanja kod bezubih pacijenata i na taj način poboljšanje kvaliteta života kroz poboljšanje i estetskih, fonetskih i socijalnih aspekata stomatognatnog sistema.

Trenutno veoma popularno fiksno implantoprotetsko rješenje u terapiji atrofičnih viličnih kosti s visokim stupnjem uspješnosti je *All-on-4* koju je uveo u praksu Paulo Malo, a metoda je osmišljena i uspostavljena na način da se ugradnja implantata odvija po jasno definiranom protokolu u odnosu na preostale anatomske strukture te da se ugrađeni implantati funkcionalno optereće unutar 48 sati (2,3).

Pored metode *All-on-4* u gornjoj čeljusti, a zbog anatomskih limitacija preostalog koštanog grebena, još jedan mogući terapijski pristup je i augmentacija koštanih struktura dna maksilarnog sinusa – elevacija dna maksilarnog sinusa te ugradnja endosealnih implantata u augmentiranu regiju. Uspješnost ovakve terapije se može usporediti s implantološkom terapijom u neaugmentiranim područjima (4,5).

Indikacija za ugradnju endosealnih implantata se postavlja nakon kliničkog pregleda te obavezne analize 3D CBCT snimka uz detaljnu anamnezu o sistemskom stanju te prethodnim stomatološkim procedurama i tretmanima.

## 1.1 Dijagnostika u dentalnoj implantologiji

Dijagnostički postupci prilikom planiranja implantoprotetske terapije obuhvaćaju razgovor s pacijentom, anamnezu, klinički pregled, analizu stanja preostalih zuba u ustima, parodontalnog statusa, stanja sluznica te obavezno analizu 3D CBCT snimka na osnovu kojeg se u konačnici i radi planiranje implantoprotetske terapije.

Anamneza i razgovor s pacijentom predstavljaju prvi korak u implantoprotetskoj terapiji svakog pacijenta. Anamnestički podaci govore o općem zdravstvenom stanju pacijenta, stanju sistemskih bolesti i terapije, preležanim bolestima, prethodnim medicinskim/stomatološkim zahvatima te eventualnim lošim navikama pacijenta (pušenje, alkohol, konzumiranje narkotika).

Iz medicinske anamneze bitno je dobiti informacije o zdravstvenom stanju pacijenta i eventualnim relativnim ili apsolutnim kontraindikacijama za implantoprotetsku terapiju.

Iz stomatološke anamneze bitno je dobiti informaciju o prethodnim stomatološkim tretmanima, parodontalnim tretmanima, pacijentovim subjektivnim tegobama u području usta ili temporomandibularnog zgloba te navikama oralne higijene.

Intraoralnim pregledom bitno je utvrditi stanje zuba u ustima ako ih ima, parodontalni status tih zuba, postojanje parodontalnih oboljenja, prisutnost keratinizirane gingive, biotip gingive, međuvilične odnose te stanje oralne higijene.

*Cone Beam Computed Tomography* – CBCT je dijagnostička radiološka metoda koja se koristi za 3D radiografiranje u stomatologiji i služi kao veoma pouzdan dijagnostički alat, ali služi i za planiranje stomatoloških procedura, implantološke terapije te izrade kirurških vodilica za navigacionu implantologiju. Suvremena dentalna implantologija nije moguća bez upotrebe CBCT snimka. Analizom CBCT snimka operater dobije sve potrebne informacije o stanju rezidualne kosti, njenom volumenu, gustoći te anatomskim strukturama koje mogu ograničavati plan terapije.

Kontraindikacije za implantološku terapiju su psihijatrijski poremećaji, ozbiljni kardiovaskularni problemi, hematološki maligniteti, aktivni maligniteti ili u toku terapije aktivnih maligniteta, intravenska terapija bisfosfanatnim lijekovima, iradiaciona terapija u predjelu glave i vrata.

Lokalne kontraindikacije su akutna parodontološka oboljenja, akutne infekcije, određeni okluzalni poremećaji, nedostatak koštanih struktura.

Rizik faktori koji mogu ugroziti implantološku terapiju ili smanjiti njen uspjeh su loše navike pacijenta, među kojima je pušenje najzastupljeniji rizik faktor te loša oralna higijena. Rizik za neuspjehom implantološke terapije kod pušača je 140 % veći nego kod pacijenata koji nisu pušači (6).

Sistemska oboljenja kao što su nekontrolirani dijabetes, manjak ili nedostatak vitamina D, povišena koncentracija kolesterola, mogu negativno uticati na proces oseointegracije i ugroziti ishod implantološke terapije (7,8).

## **1.2 Totalna bezubost**

Bezubost predstavlja stanje gubitka, odnosno nedostatka zuba u čeljusti. Gubitak nekih zuba dovodi do djelomične, dok gubitak svih zuba dovodi do potpune bezubosti.

Pored traume, postoji velik broj lokalnih faktora koji dovode do gubitka zuba. Jedan od vodećih je povezan s lošom oralnom higijenom pacijenata i takvo stanje pogoduje nastanku karioznih lezija na zubima kao i nastanku parodontalnih oboljenja. Neliječena ili neadekvatno liječena parodontalna oboljenja mogu dovesti do velike resorpcije koštanih struktura oko korijena zuba, gubitka potpornog aparata zuba, klaćenje zuba i na kraju gubitka zuba (9).

Psihološki, gubitak zuba je veoma ograničavajući i ima veliki utjecaj na živote pacijenata (10).

## **1.3 Implantoprotetska terapija bezubih čeljusti**

Gubitkom zuba dešavaju se fiziološke promjene na rezidualnoj kosti alveolarnog grebena, dolazi do njene resorpcije i remodelacije. Kost je živo tkivo prilagodljivo na promjene mehaničkih stimulansa procesom remodelacije kosti, gubitkom stimulacije dolazi do procesa resorpcije (11–13).

Implantoprotetska terapija totalne bezubosti može se izvoditi na više načina, a glavna podjela može biti na mobilne protetske radove nošene implantatima i fiksne protetske radove na implantatima.

### **1.3.1 Mobilni protetski radovi na implantatima**

Kod mobilnih protetskih radova nošenih na ugrađenim implantatima, implantati služe za retenciju i stabilizaciju mobilnih protetskih nadoknada. Totalno bezubi pacijenti koji su opskrbljeni mobilnim protezama nošenim na implantatima imaju bolju mogućnost odgrizanja, žvakanja i jela bez pomjeranja njihove proteze u odnosu na pacijente koji su nosili totalne akrilatne proteze (14–16).

### **1.3.2 Fiksni protetski radovi na implantatima**

Implantoprotetska terapija u slučaju kada je zbog povoljnih morfoloških karakteristika rezidualnog grebena moguće ugraditi adekvatan broj endosealnih implantata u rezidualnu kost alveolarnog grebena i ugrađene implantate opskrbiti fiksnim protetskim radom. Najčešće korištene metode za fiksne protetske radove bezubih čeljusti su *All-on-4* i/ili *All-on-6* koje podrazumijevaju ugradnju 4/6 implantata na odgovarajuće pozicije pod odgovarajućim uglovima i opskrba takvih implantata fiksnim protetskim radom.

#### **1.3.2.1 *All-on-4***

*All-on-4* koncept osmislio je i razvio Paulo Malo, portugalski stomatolog koji je dokazao da se sa 4 ugrađena implantata u bezuboj čeljusti dugoročno može postići optimalni terapijski efekt kod bezubih čeljusti (2,17). Koncept i metoda se ogledaju u tom da se na 4 ugrađena implantata u prednjem segmentu bezube čeljusti, od kojih su bočni postavljeni pod uglom do 45 stupnjeva, a središnji paralelni postavlja privremeni fiksni protetski rad u roku od 48 sati – ugrađeni implantati se funkcijski imedijatno optereće, a nakon integracije implantati se opskrbe definitivnim protetskim radom s dodatnim privjesnim članovima distalno od distalnih anguliranih implantata.

#### **1.3.2.2 *All-on-6***

Predstavlja modifikaciju prethodne metode gdje se u rezidualni greben ugrađuje 6 implantata vertikalno koji se funkcionalno imedijatno optereće unutar 48 sati, a nakon oseointegracije se opskrbe definitivnim protetskim radom. Razlika je u dodatna 2 implantata u bočnoj regiji kojima se izbjegava postavljanje privjesnih članova ili se dužina privjesnih članova uveliko smanjuje. Ovaj koncept je povoljniji s biomehaničkog gledišta obzirom na veću potporu protetskog rada sa 6 implantata i s boljom distribudijom stresa žvačnih sila na okolna tkiva (18).

## **1.4 Imedijatna implantacija**

Pod imedijatnom implantacijom se podrazumijeva ugradnja implantata u istom aktu kad se radi i ekstrakcija zuba.

Pored imedijatne implantacije, postoje još i rana implantacija (unutar 8 tjedana nakon ekstrakcije) i odgođena implantacija (2 mjeseca nakon ekstrakcije) (19).

Imedijatnom implantacijom se skraćuje broj kirurških procedura kao i vrijeme cjelokupne terapije, a uspješnost imedijatne implantacije, oseintegracije i klinički rezultati se ne razlikuju u odnosu na ranu ili odgođenu implantaciju (20,21).

Pored poznatih generalnih kontraindikacija za implantološku terapiju, kontraindikacija za imedijatnu implantaciju može biti akutna infekcija periapikalnog tkiva zuba koji je planiran za ekstrakciju, akutna parodontalna oboljenja, nepovoljna anatomija alveolarne kosti (22).

## **1.5 Elevacija dna maksilarnog sinusa**

Maksilarni sinusi predstavljaju šupljine unutar maksilarnih kostiju piramidalnog oblika s bazom postavljenom prema nosnoj šupljini i prosječnim volumenom kod odraslih 12-15 ml.

Gornji zid sinusne šupljine predstavlja dno orbite, a vrh piramide usmjeren je prema zigomatičnoj kosti. Medijalni zid sinusa ujedno predstavlja lateralni zid nosne šupljine te se sadržaj sinusa preko ostiuma (otvor maksilarnog sinusa prema nosu) drenira u nosnu šupljinu u području srednjeg nosnog hodnika (23). Dno sinusa čine alveolarni i palatinalni nastavak maksile i leži ispod nosne šupljine najčešće u projekciji od medijalnog dijela prvog premolara pa do distalnog dijela trećeg molara s najnižom tačkom u projekciji drugog i prvog molara (24). Maksilarni sinus je obložen višeslojnim cilindričnim epitelom s površinskim slojem ćelija s cilijama ili bez njih, bazalnih ćelija, vrčastih ćelija, bazalne membrane i lamine proprije – Schneiderova membrana koja je debljine 0.3-0,8 mm (25).

Kod dugovremene bezubosti u bočnim segmentima gornje čeljusti fiziološki dolazi do povećane pneumatizacije maksilarnih sinusa što u konačnici dovodi do smanjenja visine rezidualne kosti alveolarnog grebena. Da bi se postigli optimalni uvjeti za ugradnju implantata u takvim rezidualnim koštanim grebenima potrebno je uraditi nadogradnju koštanih struktura, a najčešće se to radi metodom elevacije dna sinusne šupljine.

Elevacija dna maksilarnog sinusa predstavlja augmentaciju koštanih struktura na dnu maksilarnih sinusa pomoću zamjenskih koštanih materijala ili mješavinom autolognih materijala sa zamjenskim koštanim materijalima. Opisane metode za elevaciju dna maksilarnog sinusa su metoda lateralnog prozorčića – otvoreni pristup, kralna Summersova metoda te balon metoda kroz preparirano ležište za ugradnju implantata.

Ovisno o visini rezidualne kosti alveolarnog grebena u području maksilarnih sinusa, ugradnja implantata može biti ili u istom aktu kada se radi sinus lift ili u odgođenom operativnom zahvatu (5).

Napravljene su mnoge studije o uspješnosti operativnih tehnika podizanja dna maksilarnog sinusa i mnogi autori su se složili da je podizanje dna sinusne šupljine veoma pouzdana operativna tehnika s dugoročnim rezultatima i izrazito visokim postotkom uspješnosti te se s tim zahvatom znatno proširuju indikacije za implantoprotetsku terapiju (5,26).

Uspješnost implantološke terapije u područja augmentiranog dna sinusne šupljine se ne razlikuju od uspješnosti implantološke terapije u rezidualnom koštanom grebenu u kojem nije rađena augmentacija tvrdih koštanih tkiva (4).

## 1.6 Vođena koštana regeneracija

Vođena koštana regeneracija (*Guided bone regeneration* – GBR) predstavlja metodu kojom se potiče formiranje nove kosti stimuliranjem osteoprogenitornih ćelija koje se diferenciraju u osteoblaste i tako formiraju kost.

Zamjenski koštani materijali bi trebali biti biokompatibilni i bioaktivni. Trebali bi zadržavati mehaničku stabilnost i volumen u periodu inicijalne faze zarastanja (27).

Zlatni standard za nadogradnju koštanog dijela dna sinusne šupljine je **autologna kost**, ali kako bi se izbjegla dodatna kirurška procedura koja uključuje donorsko mjesto autologne kosti, počeli su se tražiti zamjenski koštani materijali za nadogradnju koštanih struktura. Autologni transplantati imaju tendenciju potpune resorpcije pa se najčešće koriste u kombinaciji s nekim zamjenskim koštanim materijalom.

Zamjenski koštani materijali djelovanjem mogu imati osteogenetsko (stvaranje nove kosti od strane osteoblasta), osteoinduktivno (stimulacija primitivnih, nediferenciranih i pluripotentnih ćelija te njihov razvoj u osteoblaste koji dovode do stvaranja nove kosti) i oseokonduktivno svojstvo (služi kao baza unutar koje angiogenezom urastaju ćelije domaćina i dovode do stvaranja nove kosti) (26).

Osteokonduktivna površina dozvoljava rast kosti na njenoj površini ili unutar pora samog grafta, dolazi do urastanja krvnih sudova, perivaskularnih mezenhimalnih ćelija i osteoprogenitornih ćelija koje formiraju koštanu strukturu (28).

**Alogeni koštani nadomjestak** predstavlja zamjenski materijal koji je uzet s druge jedinice iste vrste. Može biti uzet sa živog donora ili kadavera i ima osteoinduktivna i osteokonduktivna svojstva.

Nedostaci alografta primarno su povezani s korištenjem grafta druge osobe i zabrinutosti o transmisiji zaraznih bolesti s donora na pacijenta.

**Ksenogeni koštani nadomjestak** predstavlja zamjenski materijal uzet s druge vrste. Najčešće korišteni su deproteinizirana goveđa kost i porozni hidroksilapatit od koraljnog grebena. Ovakvi materijali posjeduju makroskopsku i mikroskopsku strukturu koja služi kao prostor za urastanje osteogenih ćelija (29–31). Veoma sporo se resorbira.

**Aloplastični materijali** su sintetski zamjenski koštani materijali napravljeni od biokompatibilne, neorganske ili organske materije. Glavna prednost je što nemaju potencijal eventualnog prijenosa zaraznih bolesti s donora na pacijenta. Oni su isključivo osteokonduktivni.

Postavljanjem **membrane** preko koštanog nadomjeska radi se barijera koja onemogućava urastanje vezivnog tkiva i epitela, a u isto vrijeme osigurava nesmetano stvaranje nove kosti na mjestu nadogradnje (32). Membrane mogu biti resorptivne i neresorptivne, prirodne i sintetičke. Resorptivne membrane se u potpunosti resorbiraju i inkorporiraju u tkiva domaćina i ne postoji potreba za njihovim uklanjanjem.

Neresorptivne membrane imaju dobra mehanička svojstva i održavaju volumen, ali bitan nedostatak je potreba da se takva membrana ukloni u dodatnoj kirurškoj proceduri.

**Autologni derivati krvi** pacijenta imaju veoma dobra regenerativna svojstva obzirom na njihov sastav i na prisustvo faktora rasta u njima te se kao takvi koriste u procesima nadogradnje koštanog grebena. Faktori rasta reguliraju i utječu na ćelijske procese uključene u regeneraciju tkiva, specifični su za svaku stanicu i svaki proces (33).

Autologni derivati krvi se mogu koristiti ili samostalno ili u kombinaciji sa zamjenskim koštanim materijalima. Autologni preparati krvni derivati se mogu koristiti kao kompozitni materijali u kombinaciji sa zamjenskim koštanim materijalima kako bi se poboljšala svojstva grafta – *sticky bone*. Ovakvi materijali imaju bolja mehanička svojstva, lakšu manipulaciju i poboljšavaju proces regeneracije kosti (34).



PRP, PRF i PRGF su koncentracije trombocita dobiveni iz autologne venske krvi koji se specifičnim protokolima centrifugiranja pripremaju za daljnje korištenje. Zbog različitih načina pripreme postoje razlike u mehaničkim svojstvima, lakoći manipulacije, prisutnosti fibrinske mrežice koja je povezana s brzinom otpuštanja faktora rasta nakon primjene, udjelu faktora rasta, osteoinduktivnim svojstvima te imunomodulaciji.

### **1.7 Imedijatno opterećenje**

Klasični protokol implantološke terapije podrazumijevao je ugradnju implantata i čekanje u periodu oseointegracije prije bilo kakvog opterećenja implantata. U tom protokolu implantološka terapija se izvodila u dvije faze. Prva faza je bila kirurška, a druga protetska, nakon perioda oseointegracije. Glavni nedostatak ove metode je bila potreba za drugim operativnim zahvatom nakon perioda oseointegracije u kojem su se postavljali nadogradnje za cijeljenje (*healing abutment*) ili protetske nadogradnje .

Koncept imedijatnog opterećenja razvijao se upotrebom transmukoznih implantata s pokrovnim protezama i u konačnici su 2008. godine Eposito i suradnici prezentirali kohortnu studiju i prikazali uspješnost imedijatnog opterećenja implantata. Po njihovom istraživanju moguće je uspješno imedijatno opteretiti implantate unutar 7 dana od njihove ugradnje pod uvjetima visokih vrijednosti primarne stabilnosti implantata (19).

Danas je dobro poznato da je dobra primarna stabilnost jedan od glavnih preduvjeta za imedijatno opterećenje implantata. Primarna stabilnost ovisi o mnogim faktorima od kojih su najbitniji kvaliteta rezidualne kosti, makrodizajn implantata te kirurška tehnika (35).

Primarna stabilnost mjerenja torkom u rasponu 30-40 NCm se u pravilu prihvaćaju kao minimum prihvatljive za imedijatno opterećenje implantata. Ove minimalne vrijednosti su bitne, kako za proces oseointegracije, tako i za fiksaciju i stabilizaciju privremenog protetskog rada (36).

## **1.8 Privremeni protetski rad, imedijatno funkcijsko opterećenje**

Imedijatno funkcijsko opterećenje implantata je postala svakodnevna praksa kod zbrinjavanja pacijenata s totalnom bezubosti. U roku od 48 sati pacijentima se fiksiraju privremeni nadomjesci na ugrađene implantate i takve privremene radove pacijenti nose dok traje period oseointegracije i/ili remodelacije i strukturiranja mekih tkiva. Kod totalne bezubosti ovakvo opterećenje je i funkcijsko jer su takvi nadomjesci odmah stavljeni u funkciju.

Privremeni nadomjesci trebaju zadovoljiti pacijentove estetske i funkcionalne potrebe te uveliko poboljšavaju kvalitetu života.

## **1.9 Definitivni protetski rad**

Nakon perioda oseointegracije, koji može trajati 3-6 mjeseci ovisno o vrsti implantata, gustoći kosti i primarne stabilnosti, prilikom ugradnje implantata slijedi faza izrade definitivnog protetskog rada na ugrađenim implantatima.

Za izradu definitivnog fiksnoprotetskog rada postoji velik broj raspoloživih materijala i metoda. Njihov izbor ovisi o anatomskim karakteristikama čeljusti, ali i o financijskim mogućnostima pacijenta.

Definitivni fiksnoprotetski rad bi trebao biti izrađen po principima da ne dozvoljava retenciju hrane ispod baze protetskog rada (bez slijepih prostora, baza ne smije biti sedlasta), da omogućava čišćenje i održavanje od strane pacijenta te da se može, ako je potrebno, na kontrolnim pregledima lako ukloniti iz usta pacijenta te ponovo vratiti na isto mjesto.

## **2. PRIKAZ SLUČAJA**

U ovom će slučaju biti prikazana pacijentica 50 godina starosti sa subtotalnom bezubosti donje čeljusti te terminalnom bezubosti gornje čeljusti obostrano. Svi su preostali zubi indicirani za ekstrakciju. Predloženi plan terapije nakon dijagnostičkih procedura je bio fiksni protetski rad na implantatima u donjoj čeljusti po principu *All-on-four* te fiksni protetski rad na implantatima u gornjoj čeljusti na 6 implantata uz obostranu elevaciju dna maksilarnih sinusa zbog anatomskih limitacija za sigurno izvođenje procedure *All-on-four* u gornjoj čeljusti.

Pacijentica se javlja u ordinaciju *Dental Hairlahović* u Tuzli s namjerom implantoprotetskog zbrinjavanja obje čeljusti.

Iz anamneze se saznaje da pacijentica dugi niz godina nosi parcijalne akrilatne proteze u obje čeljusti, nezadovoljna je, prethodno liječeno parodontalno oboljenje zuba u obje čeljusti, redovne posjete stomatologu, pušač, bez sistemskih oboljenja.

Intraoralnim pregledom uoče se prisutni zubi u gornjoj čeljusti u frontalnoj regiji 13-23 s izraženom mobilnosti te parcijalna akrilatna proteza sa stabilizacijskim kukicama na zubima 13 i 23. Parodontalnim sondiranjem ne dobije se krvarenje niti se dobije gnojni sadržaj. Dubina sondiranja najviše 4 mm.

U donjoj čeljusti prisutni zubi 37, 38 te 48, parcijalna akrilatna proteza sa stabilizacijskim kukicama na zubima 37, 48. Zubi 37, 38, 48 mobilni, s otvorenim furkacijama korijena, indicirani za ekstrakciju.

Sluznica normokoloritna, bez znakova infekcije i inflamacije te se palpacijom utvrdi resorpcija alveolarnog grebena u obje čeljusti.

Analizom CBCT snimka uoče se veoma pneumatizirani maksilarni sinusi obostrano, visina rezidualnog koštanog grebena u području sinusa oko 2 mm te prisutna koštana septa u desnom maksilarnom sinus u području gdje je planirana ugradnja implantata. Na zubima u prednjoj zoni gornje čeljusti uoči se jasna resorpcija koštanih struktura te su zubi indicirani za ekstrakciju.

U donjoj čeljusti uoči se resorbirani koštani greben s nepovoljnim uvjetima za ugradnju implantata u bočnim regijama zbog blizine alveolarnog živca i morfologije rezidualnog grebena te adekvatan rezidualni koštani greben za ugradnju implantata u intraforaminarnoj zoni donje čeljusti.

Bez patoloških nalaza u obje čeljusti.

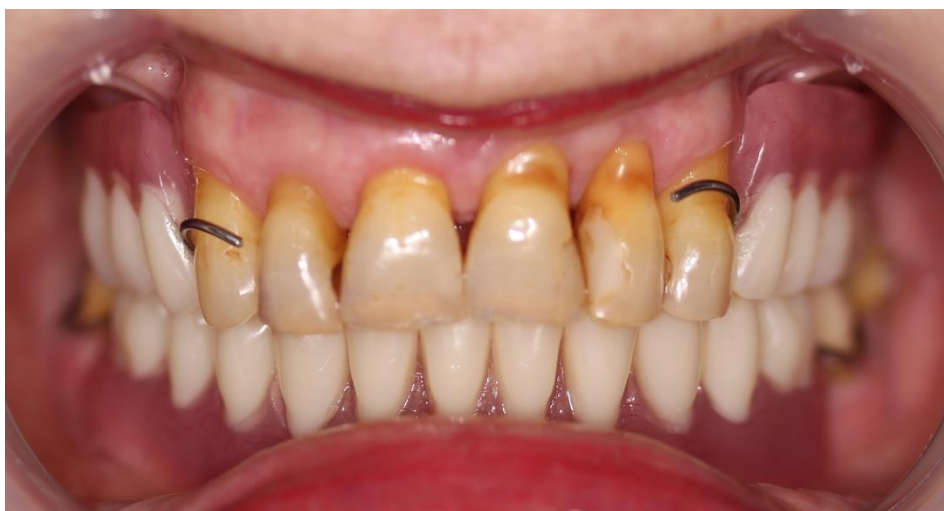Predloži se plan terapije implantoprotetske rehabilitacije obje čeljusti. U donjoj čeljusti metodom *All-on-four* s imedijatnim funkcijskim opterećenjem, a u gornjoj čeljusti obostrana elevacija sinusnih šupljina te nakon perioda srastanja koštanih nadomjestaka u sinusnim šupljinama, implantoprotetska terapija gornje čeljusti ugradnjom 6 implantata te imedijatnim opterećenjem.

Kronološki, cijela se terapija radila u nekoliko faza. U prvoj posjeti, koja je slijedila nakon pregleda i plana terapije, urađena je ugradnja implantata u donjoj čeljusti te izrada privremenog protetskog rada u roku od 24 sata. Nakon 5 dana urađena je obostrana elevacija dna maksilarnog sinusa.

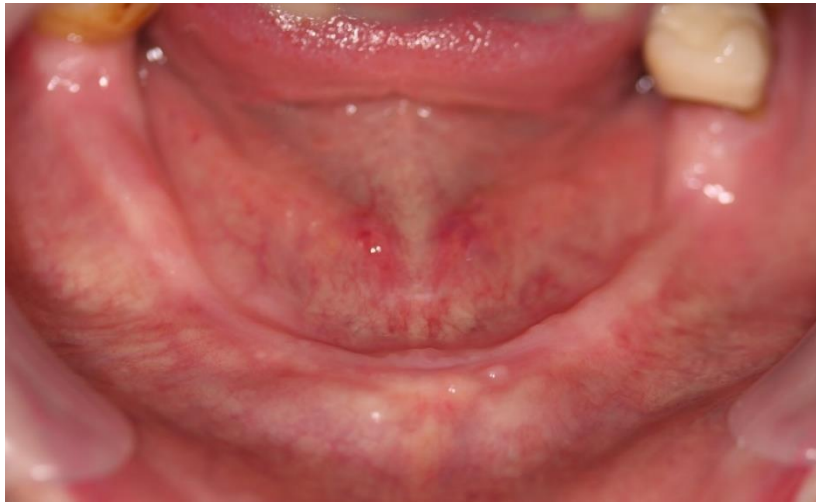Tri mjeseca nakon ugradnje implantata u donjoj čeljusti pristupilo se izradi definitivnog protetskog rada.

Šest mjeseci nakon elevacije dna maksilarnih sinusa urađena je ekstrakcija preostalih zuba u gornjoj čeljusti te ugradnja 6 implantata od kojih 2 u postekstrakcione alveole, a 4 u augmentirane regije maksilarnih sinusa obostrano te izrada privremenog protetskog rada u roku od 24 sata.

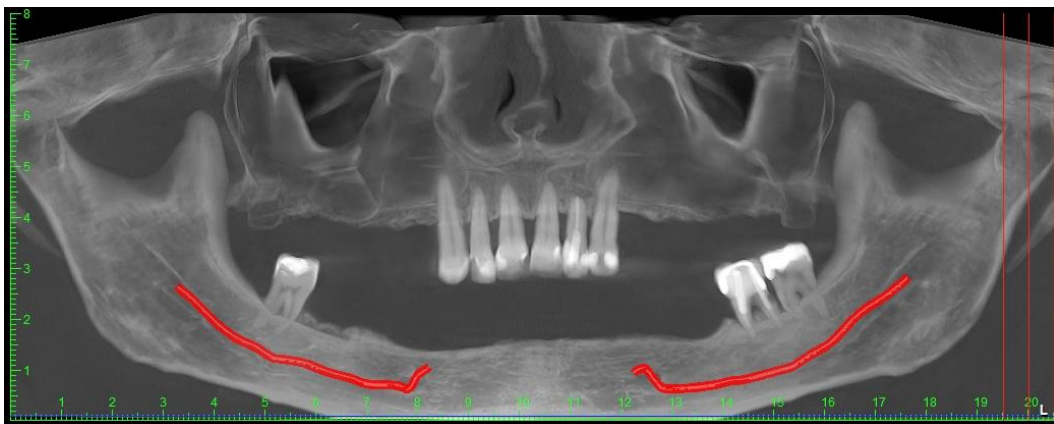
Nakon 5 mjeseci od ugradnje implantata u gornjoj čeljusti, uradi se izrada definitivnog protetskog rada.



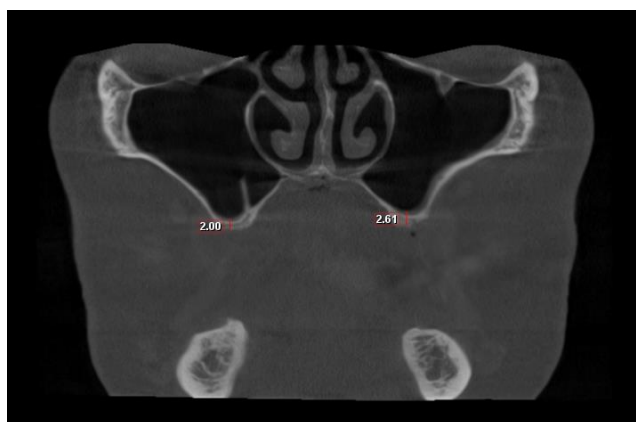
Slika 1. Početno stanje s akrilatnim protezama u obje čeljusti



Slika 2. Izgled atrofičnog alveolarnog grebena donje čeljusti prije početka terapije



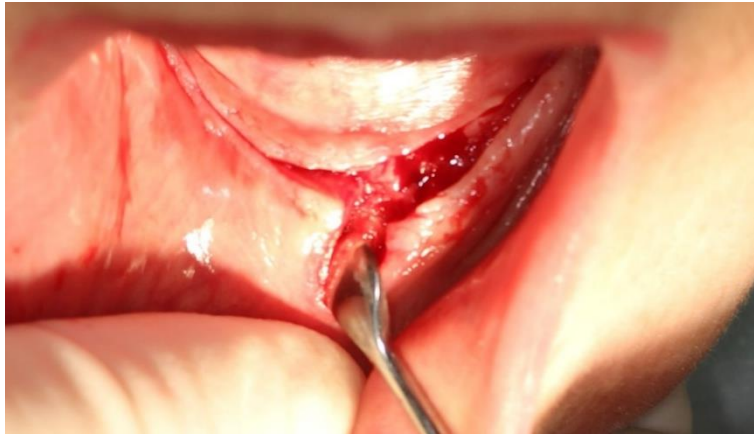
Slika 3. OPG snimak na dan prvog pregleda



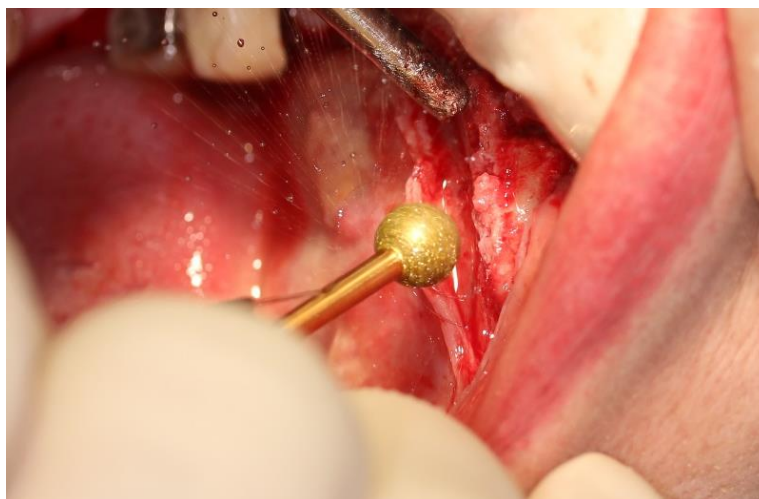Slika 4. 3D CBCT snimak – visina rezidualnog koštanog grebena na dnu maksilarnih sinusa

### **Kirurška procedura ugradnje implantata u donjoj čeljusti metodom *All-on-four***

Kirurška procedura ugradnje implantata započinje anesteziranjem operativnog polja infiltracionom anestezijom te odizanjem mukoperiostalnog režnja i prikazivanjem koštanih struktura. U donjoj čeljusti, obzirom da je cilj izbjeći *n. alveolaris inferior* i izlazište *n. mentalisa*, bitno je prikazati *foramen mentale* s neurovaskularnim snopom koji izlazi iz njega. Kod oštih rezidualnih grebena, potrebno je uraditi nivelaciju grebena na način da se oštri dio rezidualnog grebena ukloni i tako se stvore uvjeti za bolje pozicioniranje implantata u rezidualnom grebenu.

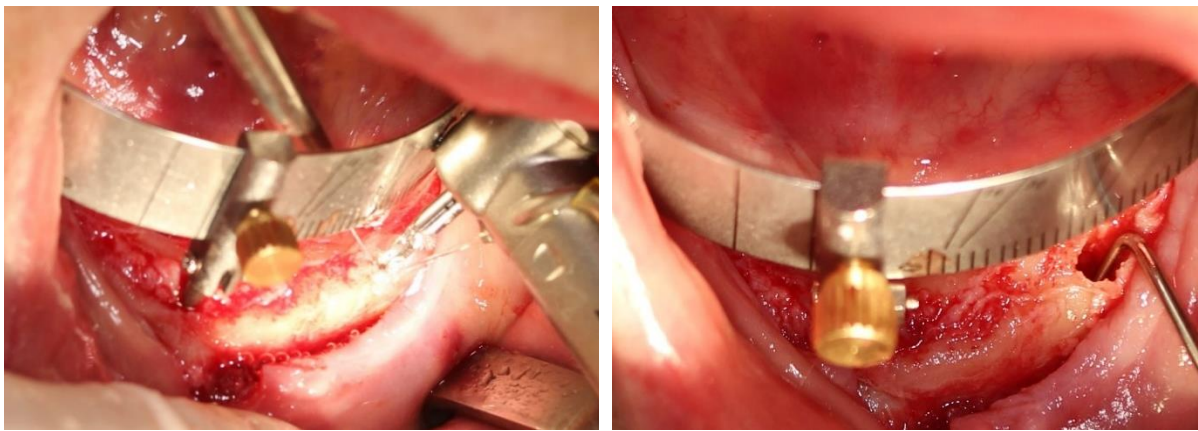


Slika 5. Incizioni rez u donjoj čeljusti po grebenu koji ide distalno do regije zuba 36 46



Slika 6. Niveliranje oštrog ruba alveolarnog grebena radi boljeg pozicioniranja ležišta implantata

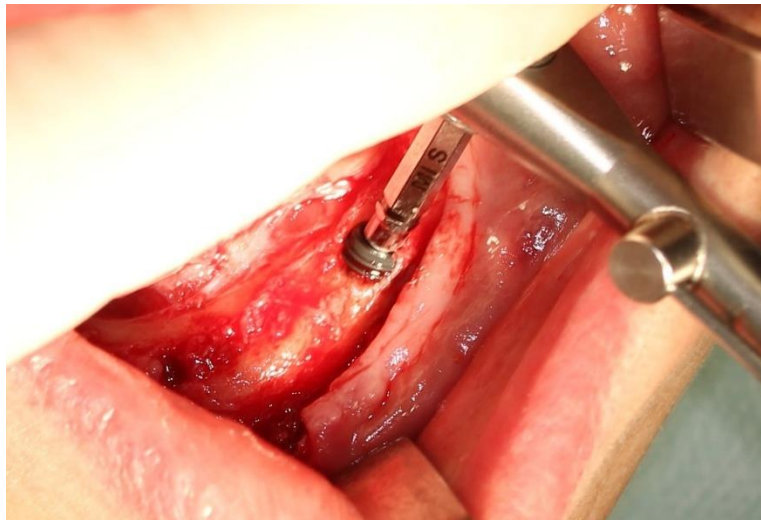
Nakon dizanja režnja i prikazivanja navedenih struktura, u frontalnoj regiji vrši se preparacija ležišta za vodič koji nam omogućava sigurnije pozicioniranje distalnih implantata pod ispravnim uglom. Nakon toga preparira se ležište za distalni implantat prema uputama proizvođača na unaprijed planiranom mjestu i pod planiranim uglom. Uzimajući u obzir da u projekciji 5 mm ispred prednjeg ruba *foramena mentale n.mentalis* radi luk prema naprijed i gore u obliku slova S, preparacijom kosti na bližoj udaljenosti od 5 mm od prednjeg ruba *foramena mentale* mogle povrijediti anatomske strukture koje izlaze kroz sam *foramen*.



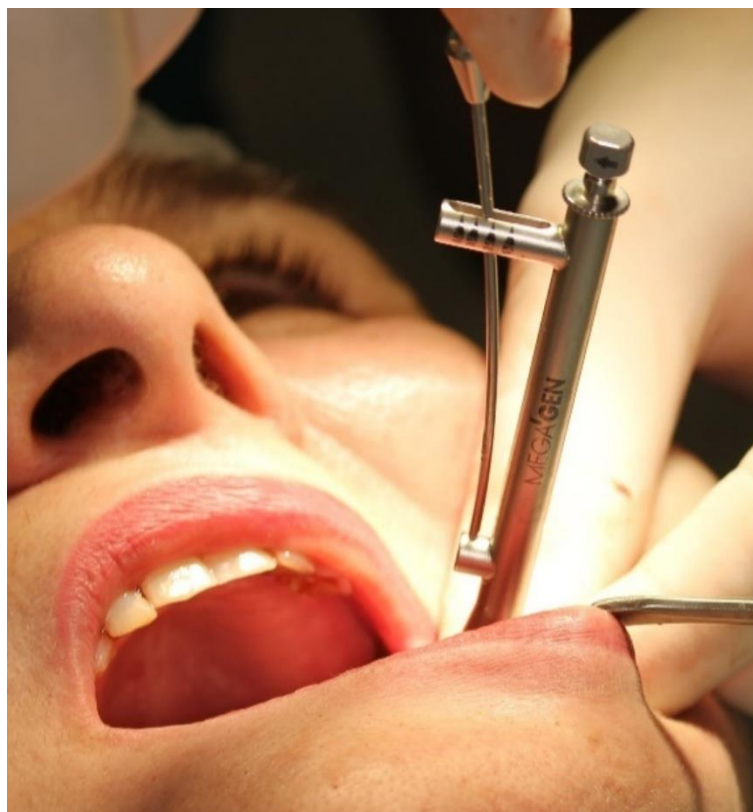
Slika 7. Preparacija ležišta i provjera ugla i ležišta za distalni angulirani implantat pomoću vodiča

Nakon preparacije ležišta za distalni angulirani implantat na planiranoj poziciji i planiranoj dubini, vrši se insercija implantata po uputama proizvođača. Mehanički se uradi insercija do završna 2 mm, a nakon toga se moment ključem završi pozicioniranje implantata u pripremljeno ležište te se provjeri primarna stabilnost. Kod preparacije ležišta za distalni angulirani implantat bitno je voditi računa o dubini preparacije i dužini implantata jer medijalni rub prepariranog ležišta određuje dužinu implantata. Distalni dio implantata zbog angulacije ostaje potopljen dublje u kosti.



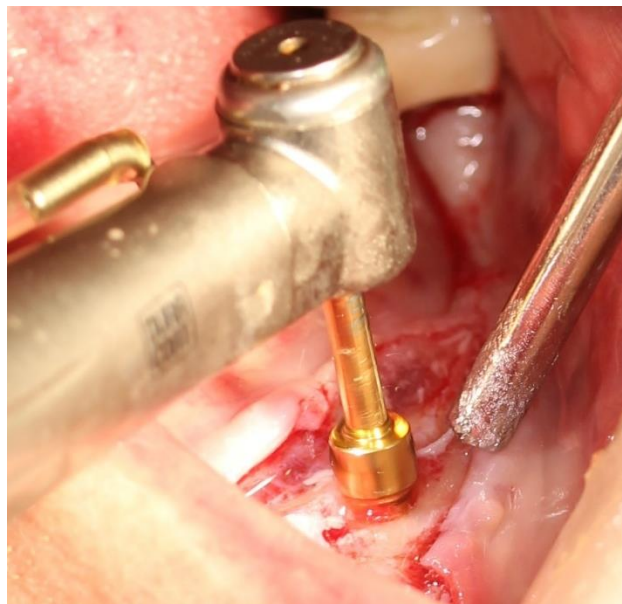


Slika 8. Insercija distalnog anguliranog implantata, po preporuci proizvođača završni dio insercije se radi pomoću moment ključa



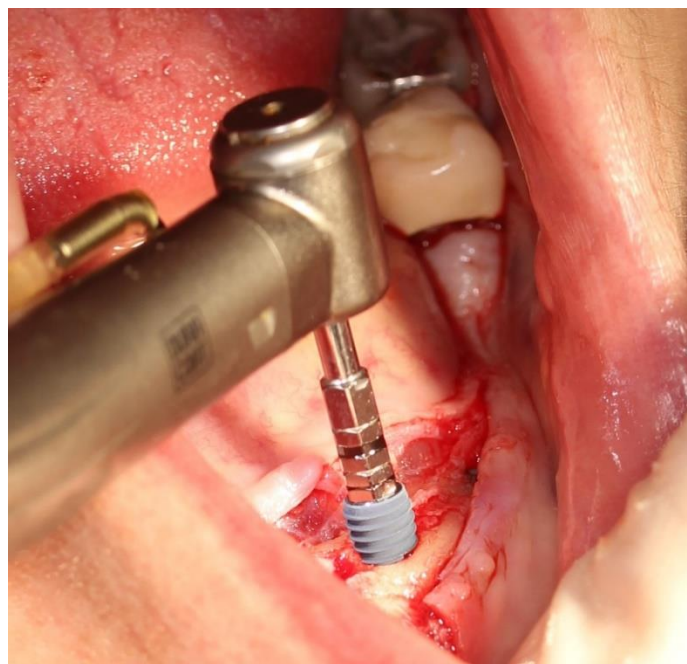
Slika 9. Provjera primarne stabilnosti pomoću moment ključa, primarna stabilnost 40 NCm

Pomoću moment ključa vrši se završna insercija svakog implantata te se provjerava primarna stabilnost izražena u NCm. Preduvjet za imedijatno opterećenje implantata je primarna stabilnost veća od 30 NCm.

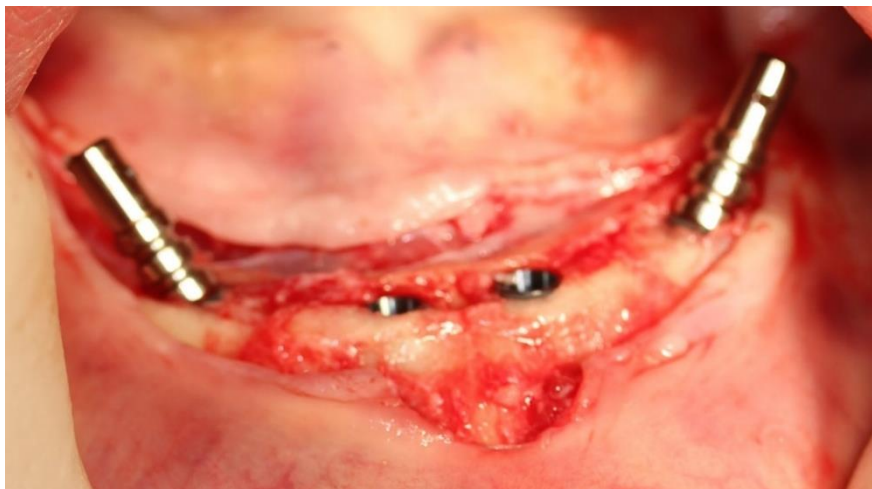

Slika 10. Preparacija koštanog ležišta prednjih implantata

Preparacija ležišta za prednji implantat urađena sa svrdlima koji posjeduju graničnike i ne dozvoljavaju preparaciju dužu od planirane. Nakon preparacije ležišta, insercija implantata u preparirano ležište omogućava da se implantat postavi na odgovarajuću poziciju i dubinu. Po uputama proizvođača, mehanička insercija do zadnja 2 mm vrata implantata nakon čega se insercija završava moment ključem.

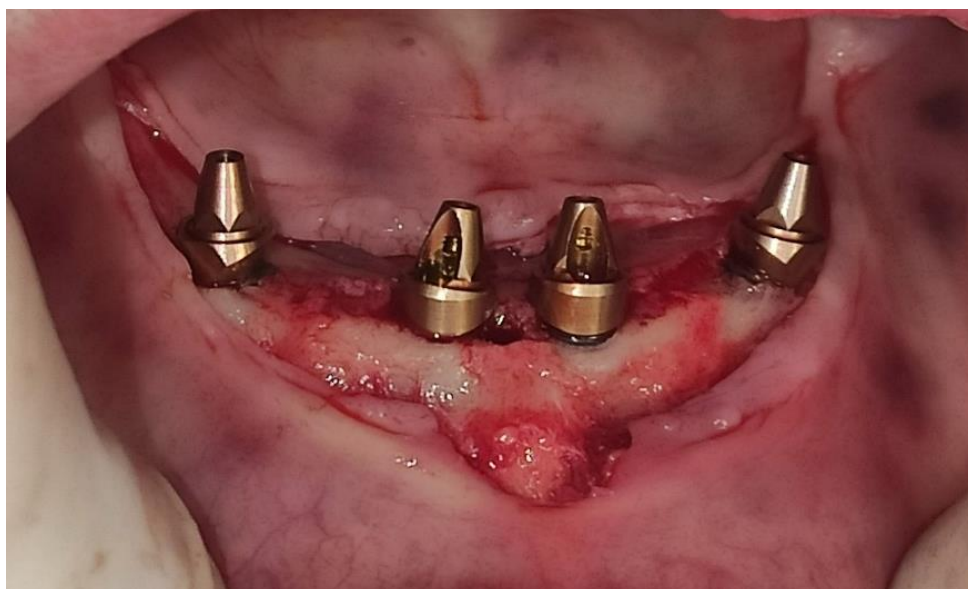

Slika 11. Insercija prednjeg implantata u donjoj čeljusti lijevo



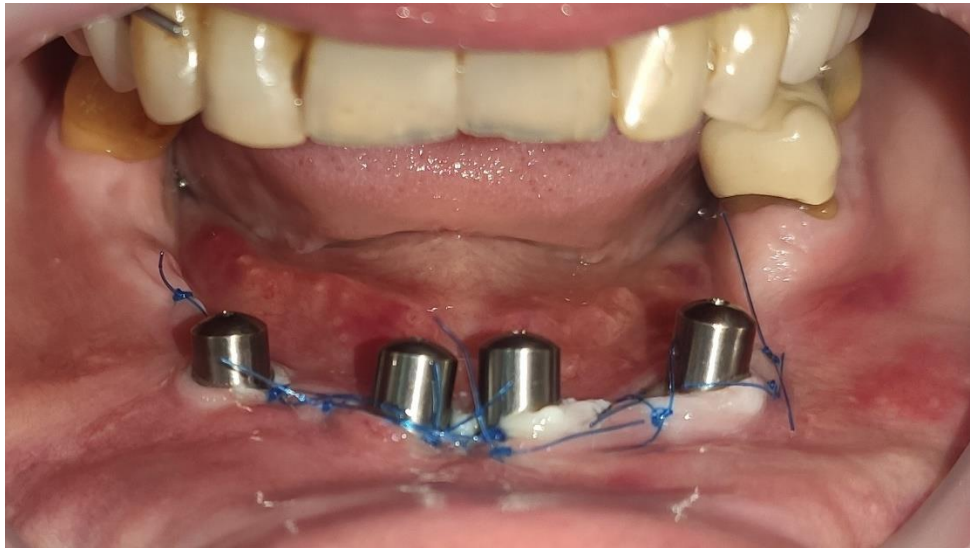Slika 12. Provjera ugla distalnih implantata u donjoj čeljusti

Obzirom na angulaciju, bočni implantati su u pravilu duži i omogućavaju veoma dobru primarnu stabilnost. *All-on-4* koncept je razvijen na osnovu višečlane nadogradnje (*multi-unit abutmenta*) koji imaju mogućnost adaptacije ugla implantata i do  $30^\circ$  te dovođenja suprastruktura na ugrađenim implantatima u optimalan položaj za protetsku rehabilitaciju.



Slika 13. Postavljanje *multi-unit* nadogradnji

*Multi-unit* nadogradnje se postavljaju na ugrađene implantate s ciljem ispravljanja ugla anguliranih i disparalelnih implantata te postavljanje nadogradnje u optimalne uglove za protetsku opskrbu.

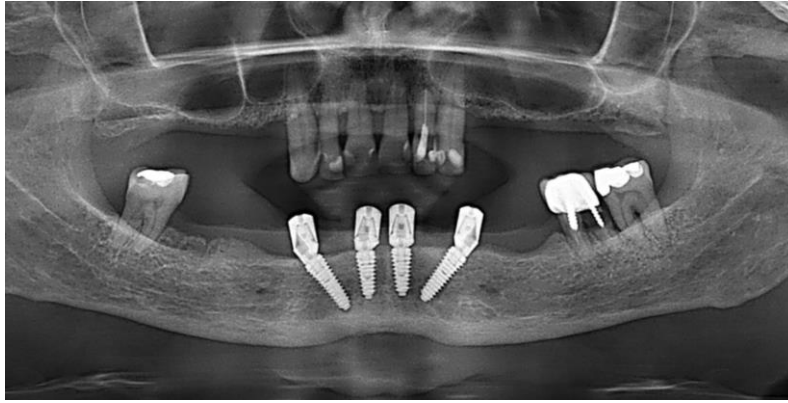


Slika 14. *Healing abutmenti* na *multi-unit* nadogradnjama 24 sata nakon ugradnje implantata

Na *multi-unit* nadogradnje se postavje *healing abutmenti* te se rana primarno ušije te se uradi kontrolni OPG snimak.

Nakon toga slijedi protokol za izradu privremenog protetskog rada za imedijatno opterećenje.

Pacijentici je nakon zahvata savjetovano stavljanje hladnih obloga izvana, analgetik NSAID svakih 8 sati u prva 2 dana. Sat vremena prije operativnog zahvata pacijentici je ordinirana jedna doza (2g) amoxicilina. Antibiotška terapija nije nastavljena nakon kirurške intervencije. Benefiti produžene antibiotške terapije nakon ugradnje implantata nisu dokazani (37,38).



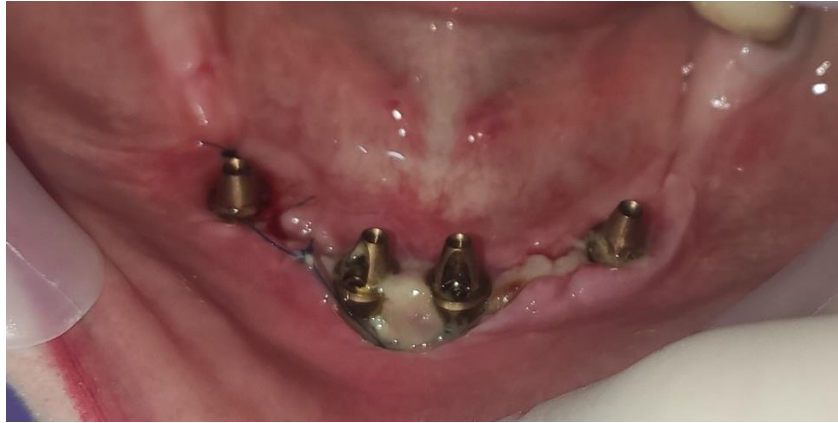Slika 15. Kontrolni OPG snimak odmah nakon ugradnje implantata u donjoj čeljusti

Komplikacije koje su vezane za kirurški protokol implantološke terapije metodom *All-on-four* su intraoperativno krvarenje, hematoma, bol i otok postoperativno kao i moguća parestezija kod manipulacije *n. mentalisom*. Parestezija obično prolazi kroz nekoliko tjedana ako nije došlo do oštećenja *n. mentalisa*.

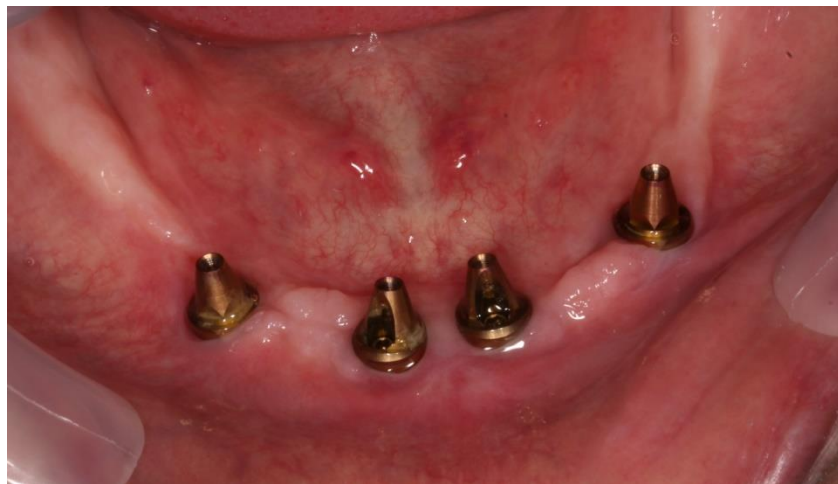Rane postoperativne komplikacije su najčešće bol i otok te dehiscijencija rane.

Kasnije postoperativne komplikacije mogu biti u vidu periimplantnog mukozitisa i periimplantitisa kojima najviše doprinosi loša oralna higijena i loše održavanje. Zbog toga je veoma važno da se redovne kontrole svakih 6 mjeseci u prve 2 godine (39).

Nakon 7 dana pacijentica se javlja na kontrolni pregled te se uoči dehiscijencija rane zbog izrazito velike aktivnosti mišića donje usne. Preporuča se ispiranje rastvorom CHX 0.20 % narednih 7 dana i korištenje gela na bazi hijaluronske kiseline – Gengigel radi brže epitelizacije. Obzirom da je pacijentica u tom periodu bila pod antibiotskom terapijom nakon elevacije dna maksilarnih sinusa, sistemski se u terapiji nije ništa mijenjalo. Nakon 30 dana pacijentica se javila na ponovni pregled na kojem se ustanovi potpuno srastanje na mjestu prethodne dehiscencije rane. Tad je urađena i ekstrakcija preostalih zuba u donjoj čeljusti. Do tad su preostali zubi u donjoj čeljusti zbog proprioceptivnih receptora pomagali u navikavanju na protetski rad na implantatima jer su bili u kontaktu s antagonistima u akrilatnoj protezi.



Slika 16. Izgled rane nakon 7 dana od ugradnje implantata, rana postoperativna komplikacija – dehiscijencija rane



Slika 17. Izgled sluznice oko *multi-unit* nadogradnji 30 nakon dehiscijencije rane, bez znakova patoloških promjena na mjestu ranije dehiscijencije

### **Imedijatno funkcijsko opterećenje**

Imedijatnim opterećenjem skraćuje se vrijeme čekanja do zadovoljavajućeg funkcijskog i estetskog rezultata, smanjila se potreba za dodatnom kirurškom intervencijom, smanjila se potreba za privremenim mobilnim protezama i u konačnici pacijentima je implantoprotetska terapija postala primamljivija.

Privremeni nadomjesci trebaju zadovoljiti pacijentove estetske i funkcionalne potrebe i uveliko poboljšavaju kvalitetu života.

Privremeni protetski radovi mogu se izraditi na više načina. Jedan od načina je konvencionalna izrada po principu izrade akrilatne proteze s perforacijama na mjestima fiksacije privremenog protetskog rada na *multi-unit* nadogradnje. Ova metoda nije popularna jer zahtijeva više dolazaka pacijenta i dosta radnog vremena pri samoj izradi u laboratoriju.

Druga metoda je konvertiranje već postojeće totalne/parcijalne akrilatne proteze i ona se može uraditi u istom aktu nakon ugradnje implantata. Dodatno je potrebno takav privremeni rad u laboratoriju obraditi nakon čega se može fiksirati u usta pacijenta. Ova se metoda pokazala dosta naprednijom u odnosu na prethodno opisanu iako je i za nju potrebno dodatnog *chairside* vremena nakon ugradnje implantata.

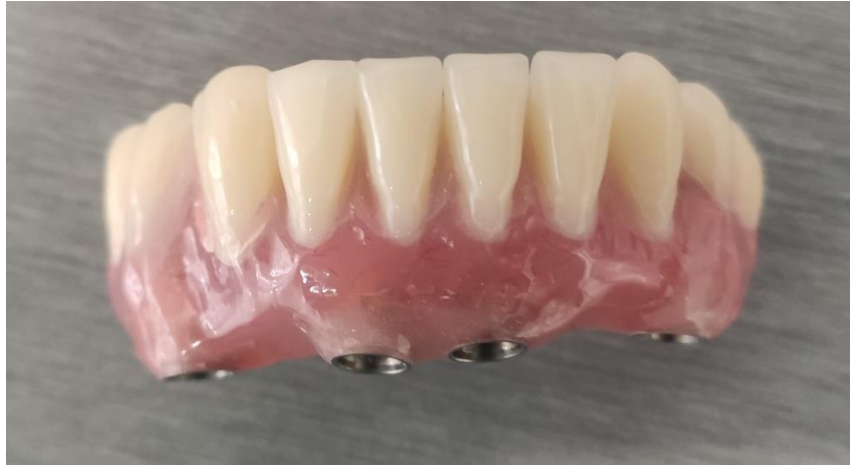Treća metoda je izradom polimetil metakrilat (PMMA) privremenog rada pomoću *kompjuterski dizajnirano/kompjuterski proizvedeno (CAD/CAM)* tehnologije što će biti opisano kod izrade privremenog rada u gornjoj čeljusti.

Bitno je naglasiti da se prilikom izrade ovakvih nadomjestaka trebaju osloboditi kontakti u lateralnim kretnjama kako bi se umanjio svaki utjecaj lateralnih sila u toku oseointegracije implantata. Pri izradi privremenih protetskih radova kod metode *All-on-four*, bitno je da se ne postavljaju distalni privjesni članovi kako bi se smanjilo djelovanje aksijalnih sila na distalne angulirane implantate ili, ako se postavljaju, potrebno je da su van bilo kakve okluzije.

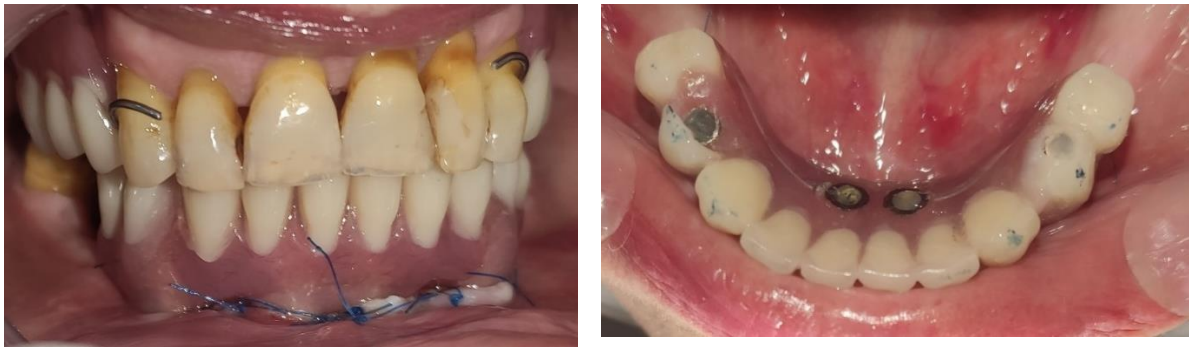U ovom slučaju u donjoj je čeljusti izrađen privremeni protetski rad na implantatima konvertiranjem postojeće akrilatne proteze te je pacijentici urađeno funkcionalno opterećenje nakon 24 sata od ugradnje implantata.

Komplikacije koje se javljaju kod imedijatnog opterećenja implantata uglavnom su tehničke prirode i javlja se pucanje privremenog protetskog rada, popuštanje fiksacijskog vijka na protetskom radu, potreba za podlaganjem protetskog rada zbog procesa zarastanja mekih tkiva. Sve navedene komplikacije su lako rješive bez ugrožavanja ishoda terapije (40).

Imedijatno opterećenje implantata s dobrom primarnom stabilnosti ima veoma visok postotak uspješnosti (iznad 97 %) i može se smatrati da je ova procedura veoma predvidiva i pouzdana u implantoprotetskoj terapiji (41).



Slika 18. Privremeni protetski rad u donjoj čeljusti – konverzija postojeće akrilatne proteze



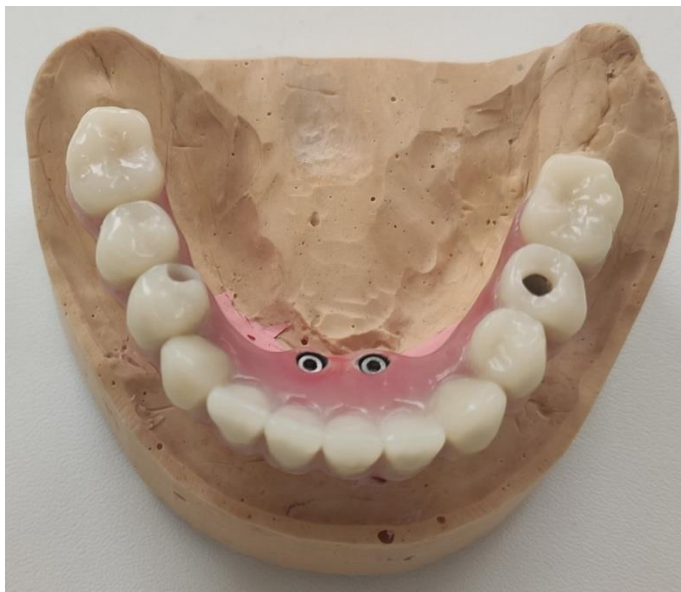
Slika 19. Izgled privremenog protetskog rada u ustima 24 sata nakon ugradnje implantata u donjoj čeljusti

### **Definitivni protetski rad u donjoj čeljusti**

Nakon 3 mjeseca od ugradnje implantata u donjoj čeljusti, pristupilo se izradi definitivnog protetskog rada na implantatima. Obzirom na već urađeni plan za definitivni rad u gornjoj čeljusti, zbog različite tvrdoće materijala, u donjoj čeljusti se odlučilo za finalni protetski rad s bazom od frezanog titanijuma s kompozitnim zubima i kompozitnom gingivom.

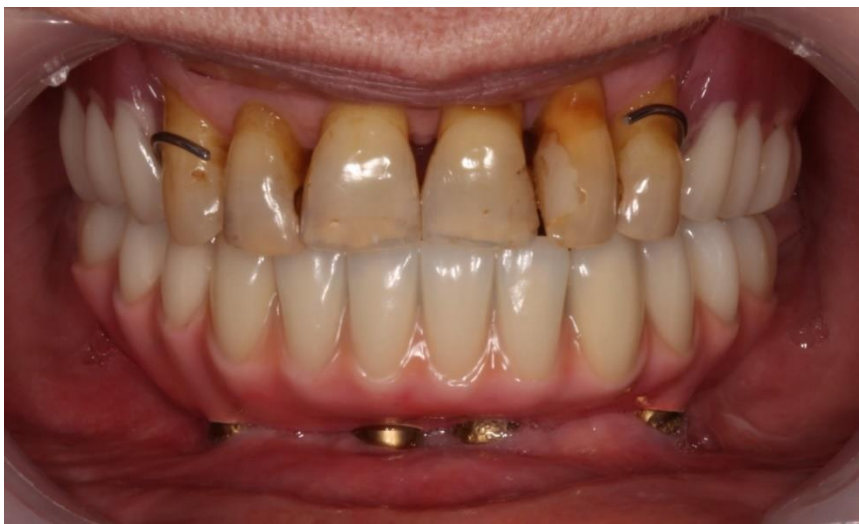Nakon radiografske kontrole ugrađenih implantata i skidanja privremenog protetskog rada, detaljno se prekontrolira stanje mekih tkiva oko *multi-unit* nadogradnji. U ovom slučaju nije bilo crvenila sluznice, sondiranjem se osjetio pričvrstak, bez krvarenja, a higijena je bila na veoma zavidnom nivou. Postave se transferi te se po protokolima izrade protetskog rada na implantatima izradi definitivni protetski rad na implantatima u donjoj čeljusti.





Slika 20. Izgled definitivnog protetskog rada – titanijum glodana baza s kompozitnim zubima

Nakon svih predviđenih faza izrade definitivnog protetskog rada, fiksni protetski rad se ušarafi na *multi-unit* nadogradnje te se pacijentici detaljno objasni i u pismenoj formi uruči protokol za održavanje samog rada i održavanje oralne higijene.



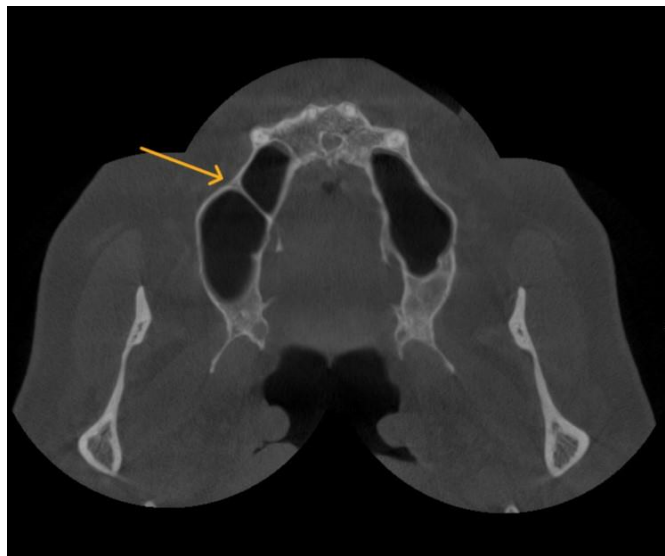
Slika 21. Izgled definitivnog protetskog rada u donjoj čeljusti s ostavljenim zonama koje omogućavaju čišćenje i održavanje

### **Elevacija dna maksilarnih sinusa obostrano**

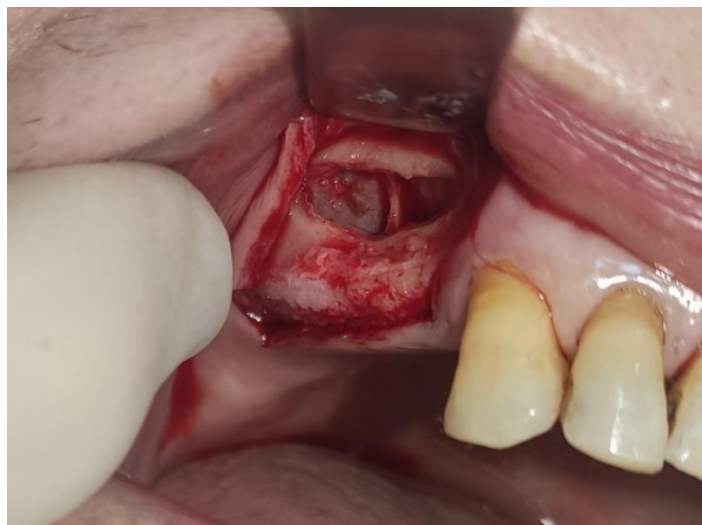
S desne strane, nakon analize CBCT snimka utvrđeno je postojanje koštane septe visine 10 mm koja se prostire od lateralnog zida sinusne šupljine prema medijalno.

Postojanje jedne ili više koštanih pregrada u sinusnim šupljinama opisano je u mnogim varijacijama po pitanju veličine, morfologije i lokalizacije kod velikog postotka ispitanika (42).

Nakon infiltracione anestezije obostrano se napravi incizioni rez po alveolarnom grebenu s relaksacijskim rezom prema naprijed i malim relaksacijskim rezom distalno kako bi se olakšala manipulacija mekim tkivom i pristup lateralnom zidu sinusne šupljine.



Slika 22. 3D CBCT snimak – Izgled koštane pregrade u maksilarnom sinusu desno



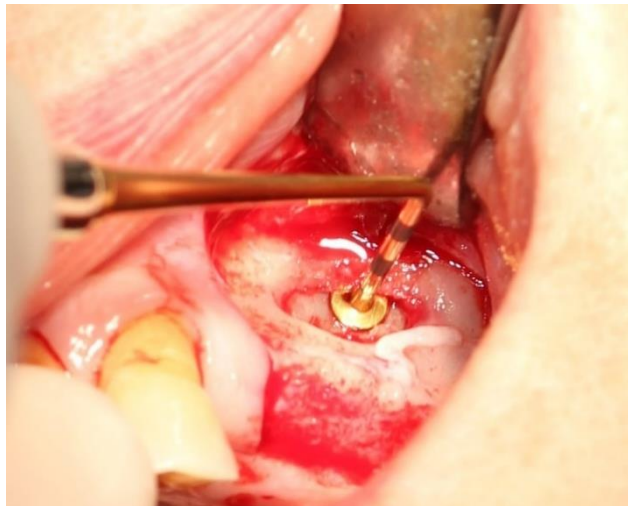
Slika 23. Izgled koštane pregrade u maksilarnom sinusu desno

Obzirom na postojanje koštane septe, s desne strane planiran je prozor na lateralnom zidu sinusne šupljine, dizanje Schneiderove membrane u 2 odvojena prostora te izrada 2 odvojena ležišta za koštani zamjenski materijal.

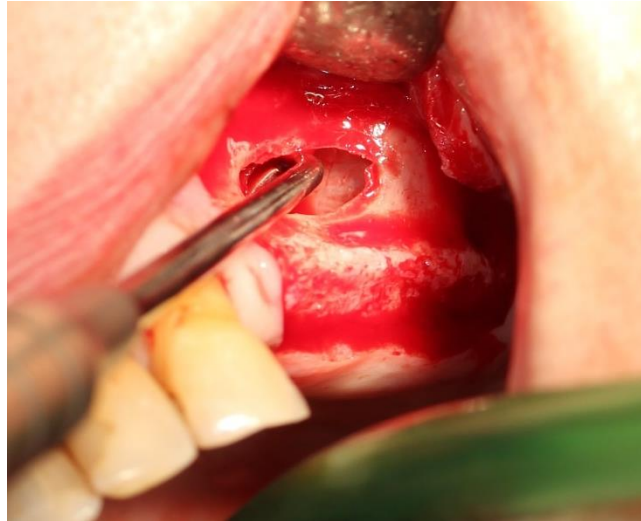
Pripremljena ležišta se ispune kompozitnim graftom ksenogenog koštanog nadomjeska i autolognih PRF preparata, lateralni prozor se prekrije kolagenom membranom, režanj se reponira i primarno ušije po principima GBR (32).

U maksilarnom sinusu s lijeve strane također se uoči postojanje koštane septe, ali ona se ne nalazi na mjestu planiranog dizanja dna sinusne šupljine.

Nakon infiltracione anestezije s lijeve strane, napravi se incizioni rez sličan kao s desne strane po grebenu s relaksacijskim rezom prema naprijed i prema nazad. Napravi se preparacija koštanog zida tako da se dio koštane lamele koja je vezana za Schneiderianovu membranu ostavi i zajedno s membranom pomakne prema unutra i kaudalno kako bi tvorila krov prepariranog ležišta za zamjenski koštani nadomjestak. Kao i s desne strane pripremljeno ležište se ispuni ksenogenim koštanim nadomjeskom u kombinaciji s autolognim PRF preparatima, trepanacioni otvor se prekrije kolagenom membranom, režanj se reponira i primarno ušije po principima GBR (32).

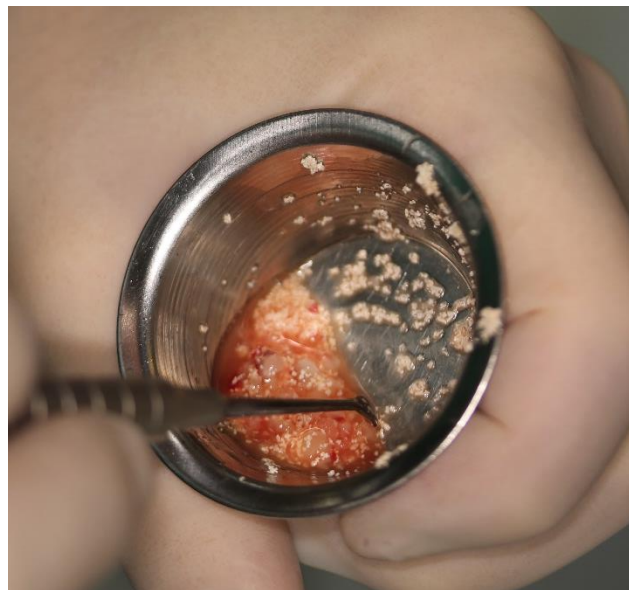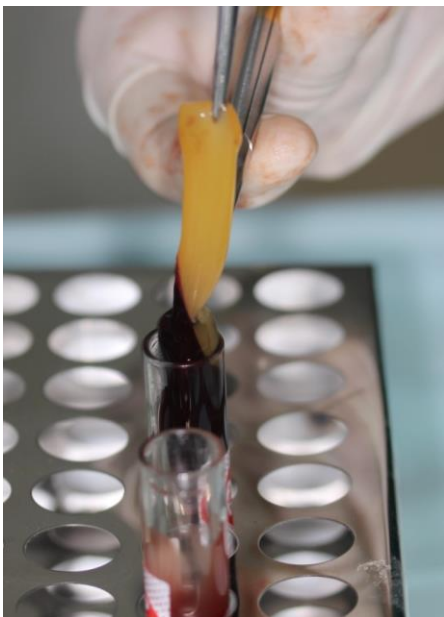


Slika 24. Elevacija dna sinusne šupljine lijevo s prezervacijom koštanog segmenta na trepanacionom otvoru

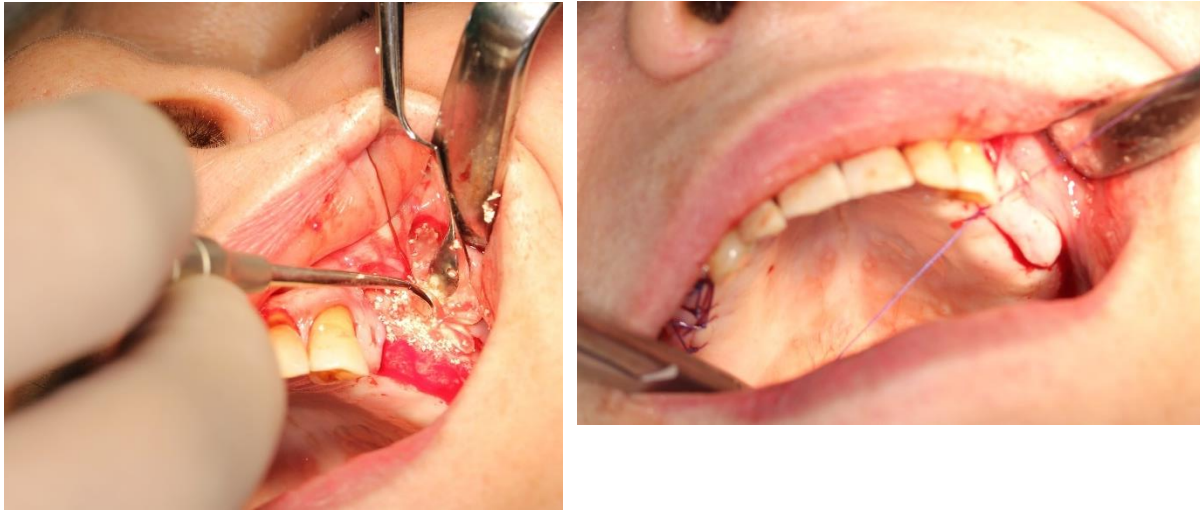


Slika 25. Elevacija dna sinusne šupljine lijevo s prezervacijom koštanog segmenta na trepanacionom otvoru

**PRF** – (fibrin obogaćen trombocitima – *platelet rich fibrin*) kojeg je predstavio Joseph Choukron prije više od 20 godina kao autologni materijal s visokim regenerativnim potencijalom i oseoinduktivnim učinkom. Dobije se centrifugiranjem krvi pacijenta, a prednost mu je posjedovanje guste fibrinske mrežice i duže/sporije otpuštanje faktora rasta i citokina te traje 8-10 dana koliki je i životni vijek trombocita (43). Ima veoma dobro regenerativno svojstvo, kako u zarastanju rana, tako i u augmentacijama koštanih struktura (44). Široko je rasprostranjena upotreba PRF preparata u procedurama elevacije dna sinusne šupljine.



Slika 26. Izgled A-PRF prf pripravka i pravljenje kompozitnog koštanog grafta upotrebom ksenogenog koštanog nadomjeska s autognim PRF pripravkom

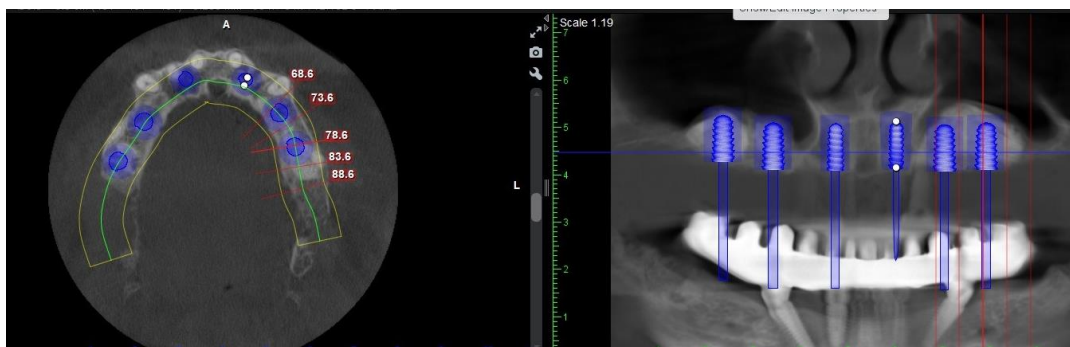


Slika 27. Aplikacija kompozitnog koštanog nadomjeska unutar sinusne šupljine na preparirano mjesto i primarno zatvaranje rane

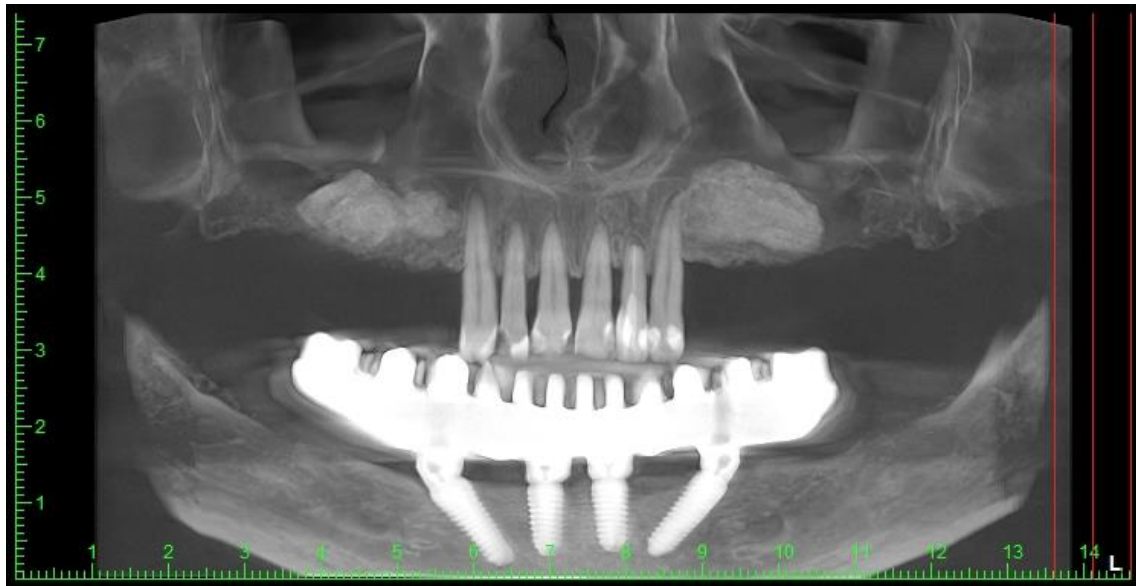
Pacijentici uključena antibiotska terapija (amoksicilin + klavulanska kiselina 875 + 125 mg) u trajanju od 7 dana, analgetik NSAID svakih 8 sati prva 2 dana, nazalni dekongestiv dvaput na dan 7 dana, te izbjegavanje fizičke aktivnosti kao i bilo kakve aktivnosti koja bi pravila pritisak unutar sinusnih šupljina. Pacijentici detaljno objašnjen sinusni režim.

### **Kirurška procedura ugradnje implantata u gornjoj čeljusti**

Nakon 6 mjeseci od urađenih elevacija dna sinusnih šupljina obostrano, uradi se kontrolni CBCT snimak te se jasno uoče augmentirana područja unutar sinusnih šupljina s okolnom sluznicom bez patoloških zadebljanja te se planira ekstrakcija preostalih zuba u gornjoj čeljusti i ugradnja 6 implantata.

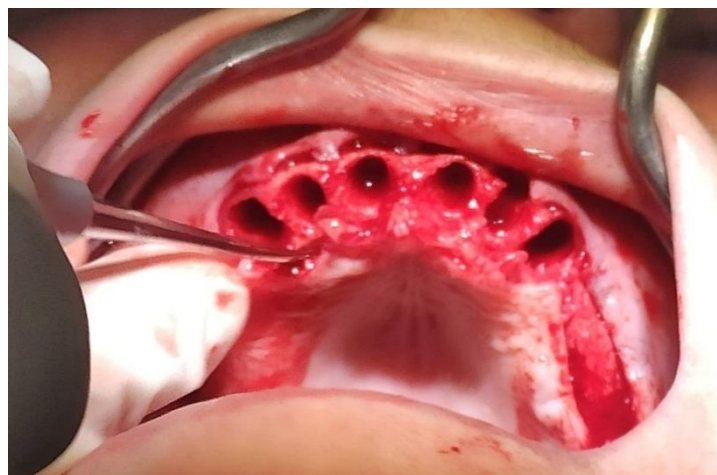


Slika 28. Plan ugradnje 6 implantata u gornjoj čeljusti



Slika 29. Izgled augmentiranih koštanih struktura u maksilarnim sinusima 6 mjeseci nakon elevacije dna maksilarnih sinusa obostrano

Nakon infiltracione anestezije u operativnom polju uradi se incizioni rez po alveolarnom grebenu distalno od preostalih zuba s relaksacijskim rezom u regiji zuba 17 27 te se uradi dizanje mukoperiostalnog režnja. Nakon toga se uradi ekstrakcija preostalih zuba 13-23 s očuvanjem bukalnih koštanih stijenki. U regiji zuba 22 bukalna koštana stijenka je skoro u potpunosti resorbirana, zub prethodno apikotomiran.



Slika 30. Ekstrakcija preostalih zuba u gornjoj čeljusti, incizioni rez prema distalno

Planirana je ugradnja implantata po principima imedijatne implantacije u regiji zuba 12 i 22 te ugradnja implantata u augmentirano područje maksilarnih sinusa u regiji 14 i 16 te 24 i 26.

Ekstrakcija zuba trebala bi biti s minimalnom traumom i da se ne naruši integritet alveolarnih stjenki, pogotovo bukalne lamele (45).

Ako bukalna lamela nedostaje, potrebno je uraditi augmentaciju koštanih struktura ili u nekim slučajevima i odgođenu implantaciju (46). Volumen koštanih struktura, širina i visina alveolarnog grebena, kao i očuvanost bukalne koštane lamele predstavljaju bitan faktor kod planiranja i izvođenja imedijatne implantacije (21).

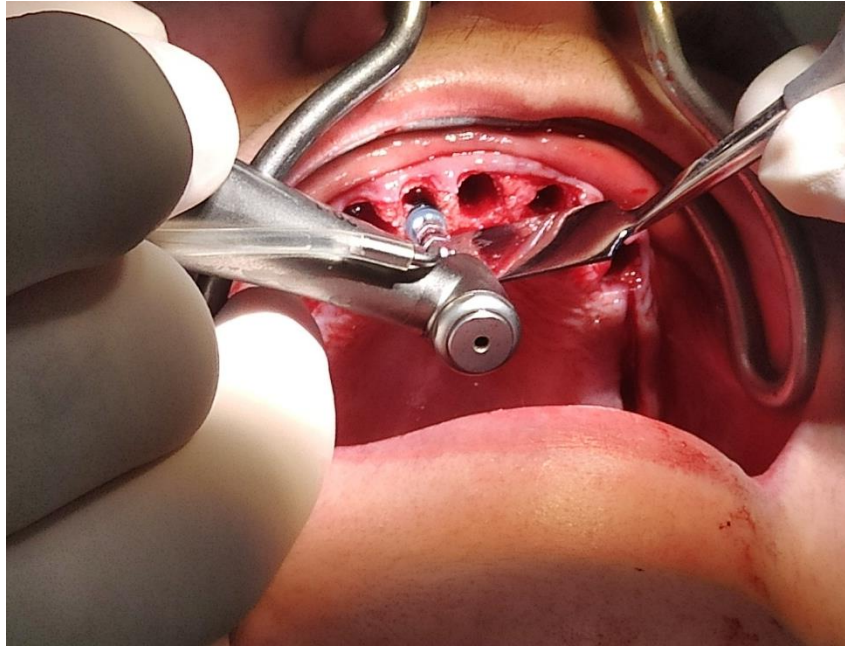
U regiji zuba 22 zbog nedostatka bukalne koštane lamele, urađena je ugradnja implantata uz istovremenu augmentaciju bukalne stijenke obzirom na prisutnost palatinalnog i aproksimalnih zidova postekstrakcione alveole.

Preparacija ležišta za implantat kod imedijatne implantacije bi trebala obuhvatiti preostale stijenke alveole izbjegavajući uključivanje bukalne stijenke. U gornjoj čeljusti, preparacija ležišta za implantat u jednokorijenih zuba trebala bi biti u palatinalnoj stijenki postekstrakcione alveole uz angažman bukalnih stjenki.

Preostali prostor nakon ugradnje implantata, ako je veći od 2 mm, potrebno je ispuniti koštanim zamjenskim materijalom radi održavanja volumena koštanog grebena nakon očekivane koštane resorpcije (46).

Pored bioloških faktora, veoma bitnu ulogu kod imedijatne implantacije igra odabir implantata kojim je moguće postići primarnu stabilnost u postekstrakcionoj alveoli.

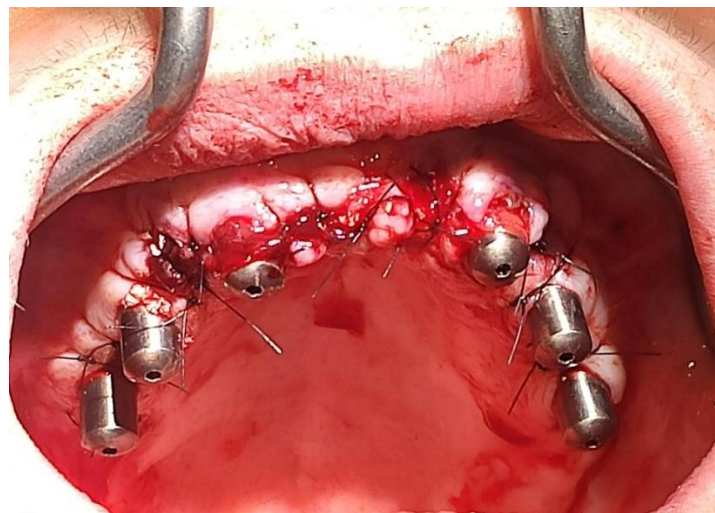
Ovo se postiže implantatima s narezujućim navojima – taper koji omogućavaju da se implantat „usidri“ u preparirano ležište i da tu i ostane (47,48). Primarna stabilnost implantata nakon ugradnje smatra se jednim od glavnih faktora za uspješnu imedijatnu implantaciju (49).



Slika 31. Ugradnja implantata u postekstrakcionu alveolu po principu imedijatne ugradnje implantata

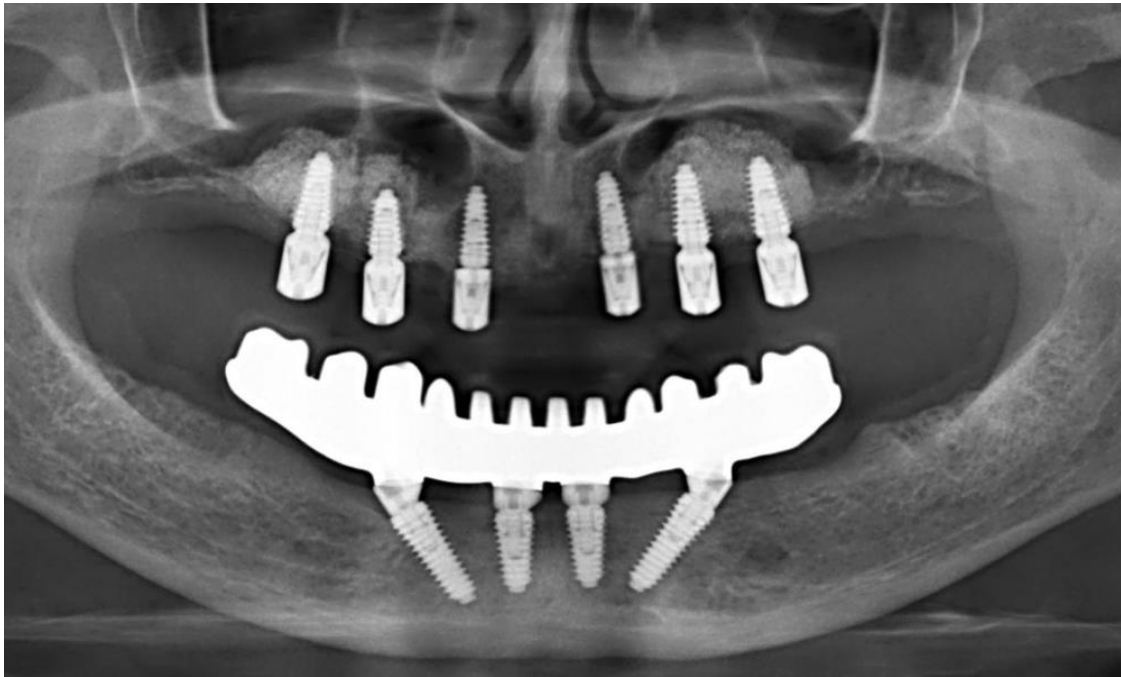
Nakon ugradnje implantata, kako je i planirano u regiji 16, 14, 12, 22, 24, 26, postave se *multi-unit* nadogradnje i *healing abutmenti*, ostale postekstrakcione alveole se ispune ksenogenim koštanim nadomjeskom u kombinaciji s autolognim PRF preparatima, postave se PRF membrane te se rana primarno ušije. Odmah se uradi i kontrolni OPG snimak.

Nakon 24 sata uslijedio je protokol izrade privremenog rada po principima imedijatnog opterećenja.



Slika 32. Postavljeni *healing abutmenti* na *multi-unit* nadogradnje odmah nakon ugradnje implantata






Slika 33. Kontrolni OPG snimak na dan ugradnje implantata u gornjoj čeljusti

### **Imedijatno funkcijsko opterećenje implantata u gornjoj čeljusti**

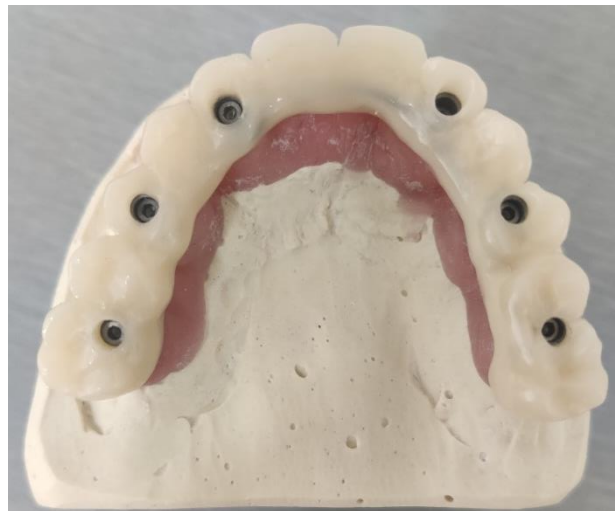Izrada privremenog PMMA rada CAD/CAM metodom podrazumijeva laboratorijsku izradu privremenih protetskih radova na osnovu otisaka ili intraoralnih 3D skenova situacije nakon ugradnje implantata uz digitalno planiranje i izradu u CAD/CAM sistemu od polymethyl metakrilata PMMA koji ima bolja mehanička svojstva u odnosu na akrilatne proteze (50,51).

Ova se metoda može koristiti i uz planiranje privremenog protetskog rada prije same kirurške procedure uz adekvatno određivanje međuviličnih odnosa, položaja i oblika zuba što u mnogočemu može olakšati rad operatera.

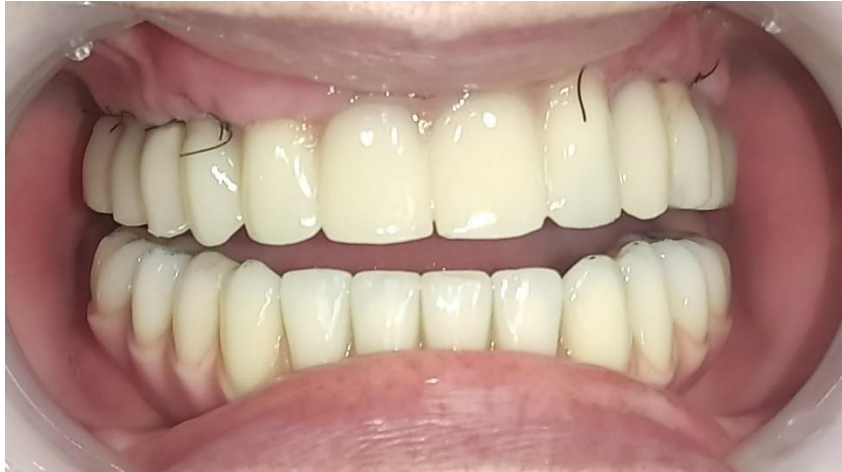Pacijentici je 24 sata nakon ugradnje implantata u gornjoj čeljusti uzet otisak te je urađeno kompjutersko planiranje i izrada privremenog protetskog rada od PMMA materijala. Rad je isti dan bio fiksiran na ugrađene implantate.



Slika 34. Izgled kompjuterskog dizajniranja privremenog protetskog rada na osnovi uzetih otisaka i određenih međuviličnih odnosa



Slika 35. Izgled privremenog PMMA rada u gornjoj čeljusti, ojačan povezivanjem privremenih cilindara metalnom šinom

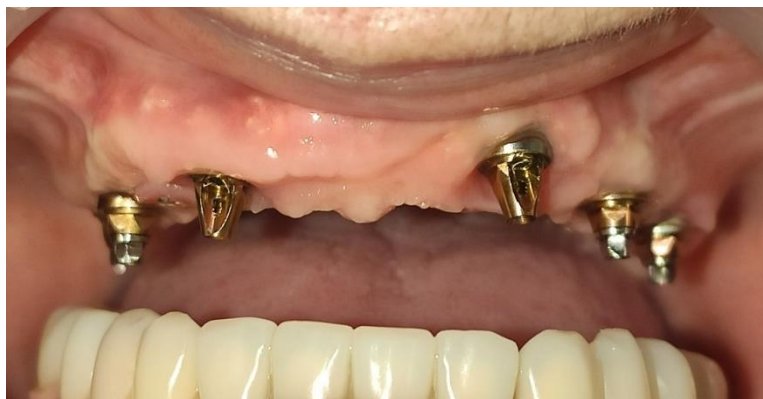

Slika 36. Izgled privremenog PMMA rada u gornjoj čeljusti 24 sata nakon ugradnje implantata

### **Definitivni protetski rad u gornjoj čeljusti**

Nakon 5 mjeseci od ugradnje implantata u gornjoj čeljusti pristupilo se izradi definitivnog protetskog rada na implantatima. Urađi se kontrolno radiografiranje, ne nađu se patološke lezije oko ugrađenih implantata. Sluznica oko *multi-unit* nadogradnji bez znakova patoloških procesa, sondiranjem ne krvari, nema nakupina plaka, higijena na veoma zavidnom nivou.

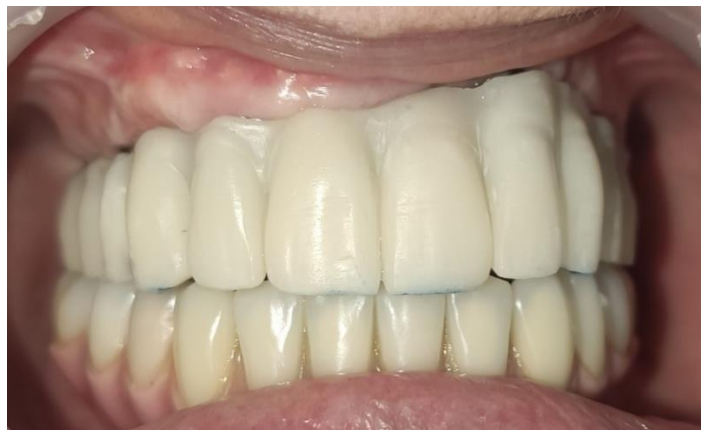Nakon uzetih otisaka, po principima izrade definitivnog protetskog rada, uz korištenje privremenog protetskog rada kao vodilje, izradi se definitivni protetski rad na 6 implantata u gornjoj čeljusti. Prethodno je planirano da rad u gornjoj čeljusti bude cirkonkeramički zubi i gingiva na titanijum rezanoj bazi.



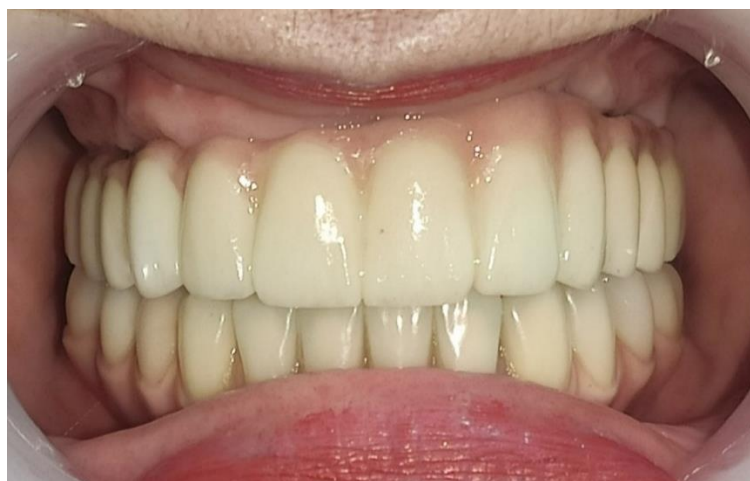Slika 37. Izgled sluznice oko *multi-unit* nadogradnji 5 mjeseci nakon ugradnje implantata u gornjoj čeljusti



Slika 38. Izgled titanijum osnove za definitivni protetski rad s PMMA materijalom za provjeru estetike, funkcije i pasivnog dosjeda



Slika 39. Provjera funkcionalnih kretnji i estetike planiranog protetskog rada u gornjoj čeljusti – PMMA materijal na frezanoj titanijum osnovi



Slika 40. Izgled definitivnog protetskog rada u ustima na dan predaje

### **3. RASPRAVA**

Potpuni gubitak zubi predstavlja kompleksan problem, kako sa stajališta funkcije stomatognatnog sistema, tako i sa stajališta estetike i socijalnog aspekta pacijenta. Gubitak svih zubi često se dešava kao posljedica nemara pacijenta, loše oralne higijene i neredovnog kontroliranja stanja oralnog zdravlja. U nekim slučajevima gubitak zubi nastaje uslijed traume ili nastanka tumorskih oboljenja.

Pored traume, postoji velik broj lokalnih faktora koji dovode do gubitka zuba. Jedan od vodećih je povezan s lošom oralnom higijenom pacijenata jer takvo stanje pogoduje nastanku karioznih lezija na zubima kao i nastanku parodontalnih oboljenja. Neliječene kariozne lezije mogu dovesti do potrebe za endodontskim tretmanom, a nekada neuspjeli endodontski tretmani ili nemogućnost endodontskog tretmana za posljedicu imaju gubitak zuba. Također, neliječena ili neadekvatno liječena parodontalna oboljenja mogu dovesti do velike resorpcije koštanih struktura oko korijena zuba, gubitka potpornog aparata zuba, luksacije zuba i na kraju gubitka zuba. Kod nekih pacijenata do potpune bezubosti dolazi zbog posljedice kroničnog parodontalnog oboljenja koje je ili neadekvatno tretirano ili nije tretirano uopće (9).

Dugotrajna bezubost dovodi do resorpcije koštanih struktura alveolarnog grebena te uzrokuje poteškoće u izradi i nošenju mobilnih protetskih nadoknada, ali dovodi i do limitirajućih uvjeta za implantoprotetsku terapiju.

Povijesno, totalna bezubost se rješavala izradom totalnih mobilnih proteza koje su kod određenog broja pacijenata i danas zastupljene.

Više od 50 % pacijenata s totalnim protezama imaju problem s retencijom i stabilizacijom što pored funkcionalnih poteškoća dovodi i do smanjenja komfora, zadovoljstva, sigurnosti i samouvjerenosti (52).

Implantoprotetska terapija totalne bezubosti može se izvoditi na više načina, a glavna podjela može biti na mobilne protetske radove nošene implantatima i fiksne protetske radove na implantatima.

Kod mobilnih protetskih radova nošenih implantatima, implantati služe za retenciju i stabilizaciju mobilnih protetskih nadoknada. Totalno bezubi pacijenti s mobilnim protezama nošenim na implantatima imaju bolju mogućnost odgrizanja, žvakanja i jela bez pomicanja njihove proteze u odnosu na pacijente koji su nosili totalne akrilatne proteze (14–16).

Prednost mobilnih protetskih radova na implantatima u odnosu na konvencionalne totalne proteze su mnogostruke (53). Retencijom totalne proteze na implantatima pacijentima se, prije

svega, poboljšava funkcija jedenja, žvakanja i odgrizanja hrane bez pomjeranja proteze. Totalne proteze nošene implantatima pacijentima daju osjećaj sigurnosti te se mnogostruko poboljšava psihosocijalni aspekt života (54).

Nedostaci mobilnih protetskih radova na implantatima mogu biti češća potreba za adaptacijama protetskih radova, protokol odloženog opterećenja implantata i cijena.

Vrsta retencije mobilnog protetskog rada ovisi o više faktora, a prije svega o morfologiji preostale alveolarne kosti, broju i uglu ugrađenih implantata kao i mjestima pogodnim za ugradnju implantata.

Limitirajući faktori za implantoprotetsku terapiju su nedostatan volumen rezidualne kosti alveolarnog grebena i financijski aspekt.

Morfologija i volumen rezidualnog koštanog grebena od velike je važnosti, kako za izbor terapijskog pristupa, tako i za planiranje cjelokupne rehabilitacije za fiksno-protetske radove na implantatima (12,13).

U gornjoj bezuboj čeljusti limitirajući faktori za ugradnju implantata mogu biti u nedovoljnom volumenu rezidualne kosti u bočnim segmentima zbog izražene pneumatizacije sinusa te je u tim slučajevima za ugradnju implantata potrebno uraditi augmentaciju koštanih struktura dna sinusne šupljine – elevacija dna sinusne šupljine (5).

U donjoj bezuboj čeljusti u bočnim segmentima s atrofijom rezidualne kosti, anatomske strukture mandibularnog kanala postavljene su u blizini grebena te je bez opsežnijih augmentacijskih procedura nemoguće ugraditi implantate u takav greben (17).

Ovisno o morfologiji i volumenu rezidualnog grebena, fiksni implantoprotetski radovi se mogu raditi metodom *All-on-four* ili ugradnjom 6 ili više implantata (18).

Preduvjet za implantoprotetsku rehabilitaciju metodom *All-on-four* je adekvatan rezidualni koštani greben u prednjoj regiji čeljusti i primarna stabilnost ugrađenih implantata. Kod metode *All-on-four* specifična je ugradnja distalnih implantata koji se postavljaju pod uglom do 45 stupnjeva u odnosu na alveolarni greben te se protetskom komponentom – *multi-unit* nadogradnjom ispravlja ugao implantata i omogućava fiksaciju protetskog rada. U donjoj čeljusti implantati se postavljaju u intraforaminarnoj regiji izbjegavajući izlazište *n. mentalisa* dok se u gornjoj čeljusti distalni implantati ugrađuju ispred sinusne šupljine izbjegavajući koliziju sa sinusnom šupljinom (2,17).

Ugrađeni implantati trebaju postići primarnu stabilnost od minimalno 35 NCm kako bi se sigurno mogli imedijatno opteretiti.

Prednost ove metode ogleda se u broju ugrađenih implantata te izbjegavanju dodatnih procedura u smislu augmentacije koštanih grebena u bočnim segmentima bezubih čeljusti. U gornjoj čeljusti u većini slučajeva se metodom *All-on-4* mogu izbjeći augmentacije dna sinusnih šupljina dok se u donjoj čeljusti izbjegavaju regije gdje je alveolarni kanal sa svojim strukturama u blizini grebena.

Kod nepovoljnih uvjeta rezidualnog koštanog grebena, velike pneumatizacije sinusa koji seže do nosne šupljine, nije moguće uraditi rehabilitaciju metodom *All-on-four* te se kod takvih pacijenata u svrhu ugradnje implantata rade elevacije dna maksilarnih sinusa ili ugradnja pterigoidnih i/ili zigomatičnih implantata.

Kod dugovremene bezubosti u bočnim segmentima gornje čeljusti fiziološki dolazi do povećane pneumatizacije maksilarnih sinusa što u konačnici dovodi do smanjenja visine rezidualne kosti alveolarnog grebena. Tako smanjena visina rezidualne kosti alveolarnog grebena u bočnim regijama gornje čeljusti predstavlja nepovoljne uvjete za ugradnju implantata. Da bi se postigli optimalni uvjeti za ugradnju implantata u takvim rezidualnim koštanim grebenima potrebno je uraditi nadogradnju koštanih struktura, a najčešće se to radi metodom elevacije dna sinusne šupljine (4,5,23,25).

Ovisno o visini rezidualne kosti alveolarnog grebena u području maksilarnih sinusa ugradnja implantata može biti ili u istom aktu kada se radi sinus lift ili u odgođenom operativnom zahvatu (55).

Rađene su mnoge studije o uspješnosti operativnih tehnika podizanja dna maksilarnog sinusa i mnogi autori su se složili da je podizanje dna sinusne šupljine veoma pouzdana operativna tehnika s dugoročnim rezultatima i izrazito visokim postotkom uspješnosti te se s tim zahvatom znatno proširuju indikacije za implantoprotetsku terapiju (5,26).

Uspješnost implantološke terapije u područja augmentiranog dna sinusne šupljine se ne razlikuju od uspješnosti implantološke terapije u rezidualnom koštanom grebenu u kojem nije rađena augmentacija tvrdih koštanih tkiva (4).

Kod pacijentice čiji je slučaj prikazan zbog specifičnosti morfologije rezidualnog koštanog grebena odlučili smo se za različit pristup u implantoprotetskoj rehabilitaciji gornje i donje bezube čeljusti.

U donjoj čeljusti zbog specifičnosti morfologije alveolarnog grebena, odlučeno je za implantoprotetsku terapiju metodom *All-on-four* kako bi se izbjegle nadogradnje koštanih struktura u bočnim regijama donje čeljusti. Nakon ugradnje implantata, isti su funkcionalno



opterećeni po principu imedijatnog opterećenja, a nakon 3 mjeseca pristupilo se izradi definitivnog fiksnog protetskog rada na implantatima.

U gornjoj čeljusti, zbog izrazite pneumatizacije maksilarnih sinusa terapijska opcija kojoj smo dali prednost je *All-on-6* metoda s fiksnim protetskim radom s prethodnom elevacijom dna maksilarnih sinusa obostrano. Obzirom na visinu rezidualnog grebena u području maksilarnih sinusa od cca 2 mm, 6 mjeseci nakon elevacije dna maksilarnih sinusa urađena je implantacija te imedijatno funkcionalno opterećenje ugrađenih implantata. Pet mjeseci nakon ugradnje implantata uradi se definitivni protetski rad na implantatima. Ukupna dužina trajanja terapije je bila 11 mjeseci zbog potrebe izvođenja više procedura prvenstveno u gornjoj čeljusti.

#### **4. ZAKLJUČAK**

Implantoprotetska terapija potpuno bezubih čeljusti predstavlja izazov, kako za operatera, tako i za samog pacijenta. Rehabilitacija stomatognatnog sistema bezubih pacijenata implantoprotetskom terapijom zahtijeva pažljiv odabir pacijenta, procjenu rizika, detaljno planiranje i na kraju samo izvođenje cjelokupne terapije. Implantoprotetska terapija bezubih pacijenata je zahtjevna iz više aspekata, a samo jedan od njih je izvođenje potrebnih kirurških procedura. Poznavanje i osposobljenost za izvođenje različitih i složenih kirurških procedura u implantoprotetskom zbrinjavanju bezubih pacijenata operateru daje širinu pri postavljanju indikacije, planu terapije, ali i samom izvođenju planiranih intervencija.

## **5. LITERATURA**

1. Brånemark PI. Osseointegration and its experimental background. *J Prosthet Dent.* 1983 Sep;50(3):399–410.
2. Maló P, Rangert B, Nobre M. “All-on-Four” immediate-function concept with Brånemark System implants for completely edentulous mandibles: a retrospective clinical study. *Clin Implant Dent Relat Res.* 2003;5 Suppl 1:2–9.
3. Maló P, de Araújo Nobre M, Lopes A, Ferro A, Nunes M. The All-on-4 concept for full-arch rehabilitation of the edentulous maxillae: A longitudinal study with 5-13 years of follow-up. *Clin Implant Dent Relat Res.* 2019 Aug;21(4):538–49.
4. Urban IA, Lozada JL. A prospective study of implants placed in augmented sinuses with minimal and moderate residual crestal bone: results after 1 to 5 years. *Int J Oral Maxillofac Implants.* 2010;25(6):1203–12.
5. Gabrić D, Katanec D. Elevacija dna maksilarnog sinusa. *Acta Stomatol Croat Int J Oral Sci Dent Med.* 2007 Mar 15;41(1):57–65.
6. Mustapha AD, Salame Z, Chrcanovic BR. Smoking and Dental Implants: A Systematic Review and Meta-Analysis. *Med Kaunas Lith.* 2021 Dec 27;58(1):39.
7. Werny JG, Sagheb K, Diaz L, Kämmerer PW, Al-Nawas B, Schiegnitz E. Does vitamin D have an effect on osseointegration of dental implants? A systematic review. *Int J Implant Dent.* 2022 Apr 11;8(1):16.
8. Insua A, Monje A, Wang H, Miron RJ. Basis of bone metabolism around dental implants during osseointegration and peri-implant bone loss. *J Biomed Mater Res A.* 2017 Jul;105(7):2075–89.
9. Bodic F, Hamel L, Lerouxel E, Baslé MF, Chappard D. Bone loss and teeth. *Joint Bone Spine.* 2005 May;72(3):215–21.
10. Fiske J, Davis DM, Frances C, Gelbier S. The emotional effects of tooth loss in edentulous people. *Br Dent J.* 1998 Jan 24;184(2):90–3; discussion 79.
11. Wolff J. Das Gesetz der Transformation der Knochen. *DMW - Dtsch Med Wochenschr.* 1893 Nov;19(47):1222–4.
12. Robling AG, Turner CH. Mechanical signaling for bone modeling and remodeling. *Crit Rev Eukaryot Gene Expr.* 2009;19(4):319–38.
13. Su K, Yuan L, Yang J, Du J. Numerical Simulation of Mandible Bone Remodeling under Tooth Loading: A Parametric Study. *Sci Rep.* 2019 Oct 17;9(1):14887.
14. Morais JA, Heydecke G, Pawliuk J, Lund JP, Feine JS. The effects of mandibular two-implant overdentures on nutrition in elderly edentulous individuals. *J Dent Res.* 2003 Jan;82(1):53–8.
15. Raghoobar GM, Meijer HJ, Stegenga B, van't Hof MA, van Oort RP, Vissink A. Effectiveness of three treatment modalities for the edentulous mandible. A five-year randomized clinical trial. *Clin Oral Implants Res.* 2000 Jun;11(3):195–201.

16. Meijer HJA, Raghoobar GM, Van 't Hof MA. Comparison of implant-retained mandibular overdentures and conventional complete dentures: a 10-year prospective study of clinical aspects and patient satisfaction. *Int J Oral Maxillofac Implants.* 2003;18(6):879–85.
17. Malo P, de Araújo Nobre M, Lopes A, Moss SM, Molina GJ. A longitudinal study of the survival of All-on-4 implants in the mandible with up to 10 years of follow-up. *J Am Dent Assoc* 1939. 2011 Mar;142(3):310–20.
18. Pandey A, Durrani F, Rai SK, Singh NK, Singh P, Verma R, et al. Comparison between all-on-four and all-on-six treatment concepts on stress distribution for full-mouth rehabilitation using three-dimensional finite element analysis: A biomechanical study. *J Indian Soc Periodontol.* 2023;27(2):180–8.
19. Esposito M a. B, Koukoulopoulou A, Coulthard P, Worthington HV. Interventions for replacing missing teeth: dental implants in fresh extraction sockets (immediate, immediate-delayed and delayed implants). *Cochrane Database Syst Rev.* 2006 Oct 18;(4):CD005968.
20. Chen ST, Wilson TG, Hämmerle CHF. Immediate or early placement of implants following tooth extraction: review of biologic basis, clinical procedures, and outcomes. *Int J Oral Maxillofac Implants.* 2004;19 Suppl:12–25.
21. Paolantonio M, Dolci M, Scarano A, d'Archivio D, di Placido G, Tumini V, et al. Immediate implantation in fresh extraction sockets. A controlled clinical and histological study in man. *J Periodontol.* 2001 Nov;72(11):1560–71.
22. Schropp L, Isidor F. Timing of implant placement relative to tooth extraction. *J Oral Rehabil.* 2008 Jan;35 Suppl 1:33–43.
23. Chanavaz M. Maxillary sinus: anatomy, physiology, surgery, and bone grafting related to implantology--eleven years of surgical experience (1979-1990). *J Oral Implantol.* 1990;16(3):199–209.
24. Kilic C, Kamburoglu K, Yuksel SP, Ozen T. An Assessment of the Relationship between the Maxillary Sinus Floor and the Maxillary Posterior Teeth Root Tips Using Dental Cone-beam Computerized Tomography. *Eur J Dent.* 2010 Oct;4(4):462–7.
25. Katalinić I, Duski R, Katanec D, Gabrić Pandurić D. Podizanje dna maksilarnog sinusa: Baloon-Lift-Control i piezokirurgija. *Sonda List Studenata Stomatološkog Fak Sveučilišta U Zagrebu.* 2011 Feb 13;21.(1.):32–5.
26. Pjetursson BE, Tan WC, Zwahlen M, Lang NP. A systematic review of the success of sinus floor elevation and survival of implants inserted in combination with sinus floor elevation. *J Clin Periodontol.* 2008 Sep;35(8 Suppl):216–40.
27. Isaksson S. Aspects of bone healing and bone substitute incorporation. An experimental study in rabbit skull bone defects. *Swed Dent J Suppl.* 1992;84:1–46.
28. Albrektsson T, Johansson C. Osteoinduction, osteoconduction and osseointegration. *Eur Spine J Off Publ Eur Spine Soc Eur Spinal Deform Soc Eur Sect Cerv Spine Res Soc.* 2001 Oct;10 Suppl 2(Suppl 2):S96-101.

29. Del Fabbro M, Corbella S, Weinstein T, Ceresoli V, Taschieri S. Implant survival rates after osteotome-mediated maxillary sinus augmentation: a systematic review. *Clin Implant Dent Relat Res.* 2012 May;14 Suppl 1:e159-168.
30. Schlegel AK. [Bio-Oss bone replacement material. Long-term results with Bio-Oss bone replacement material]. *Schweiz Monatsschrift Zahnmed Rev Mens Suisse Odonto-Stomatol Riv Mens Svizzera Odontol E Stomatol.* 1996;106(2):141–9.
31. Schlegel AK, Donath K. BIO-OSS--a resorbable bone substitute? *J Long Term Eff Med Implants.* 1998;8(3–4):201–9.
32. Ren Y, Fan L, Alkildani S, Liu L, Emmert S, Najman S, et al. Barrier Membranes for Guided Bone Regeneration (GBR): A Focus on Recent Advances in Collagen Membranes. *Int J Mol Sci.* 2022 Jan;23(23):14987.
33. Gale NW, Yancopoulos GD. Growth factors acting via endothelial cell-specific receptor tyrosine kinases: VEGFs, angiopoietins, and ephrins in vascular development. *Genes Dev.* 1999 May 1;13(9):1055–66.
34. Soni R, Priya A, Yadav H, Mishra N, Kumar L. Bone augmentation with sticky bone and platelet-rich fibrin by ridge-split technique and nasal floor engagement for immediate loading of dental implant after extracting impacted canine. *Natl J Maxillofac Surg.* 2019;10(1):98–101.
35. Javed F, Ahmed HB, Crespi R, Romanos GE. Role of primary stability for successful osseointegration of dental implants: Factors of influence and evaluation. *Interv Med Appl Sci.* 2013 Dec;5(4):162–7.
36. Lorenzoni M, Pertl C, Zhang K, Wimmer G, Wegscheider WA. Immediate loading of single-tooth implants in the anterior maxilla. Preliminary results after one year. *Clin Oral Implants Res.* 2003 Apr;14(2):180–7.
37. Esposito M, Grusovin MG, Coulthard P, Oliver R, Worthington HV. The efficacy of antibiotic prophylaxis at placement of dental implants: a Cochrane systematic review of randomised controlled clinical trials. *Eur J Oral Implantol.* 2008;9 Suppl 1(2):95–103.
38. Veitz-Keenan A, Keenan JR. Antibiotic use at dental implant placement. *Evid Based Dent.* 2015 Jun;16(2):50–1.
39. Corbella S, Del Fabbro M, Taschieri S, De Siena F, Francetti L. Clinical evaluation of an implant maintenance protocol for the prevention of peri-implant diseases in patients treated with immediately loaded full-arch rehabilitations. *Int J Dent Hyg.* 2011;9(3):216–22.
40. De Bruyn H, Raes S, Ostman PO, Cosyn J. Immediate loading in partially and completely edentulous jaws: a review of the literature with clinical guidelines. *Periodontol 2000.* 2014 Oct;66(1):153–87.
41. Silva AS, Martins D, Sá J de, Mendes JM. Clinical evaluation of the implant survival rate in patients subjected to immediate implant loading protocols. *Dent Med Probl.* 2021;58(1):61–8.

42. Kim MJ, Jung UW, Kim CS, Kim KD, Choi SH, Kim CK, et al. Maxillary sinus septa: prevalence, height, location, and morphology. A reformatted computed tomography scan analysis. *J Periodontol.* 2006 May;77(5):903–8.
43. Dohan DM, Choukroun J, Diss A, Dohan SL, Dohan AJJ, Mouhyi J, et al. Platelet-rich fibrin (PRF): a second-generation platelet concentrate. Part I: technological concepts and evolution. *Oral Surg Oral Med Oral Pathol Oral Radiol Endod.* 2006 Mar;101(3):e37-44.
44. Li Q, Pan S, Dangaria SJ, Gopinathan G, Kolokythas A, Chu S, et al. Platelet-rich fibrin promotes periodontal regeneration and enhances alveolar bone augmentation. *BioMed Res Int.* 2013;2013:638043.
45. Becker BE, Becker W, Ricci A, Geurs N. A prospective clinical trial of endosseous screw-shaped implants placed at the time of tooth extraction without augmentation. *J Periodontol.* 1998 Aug;69(8):920–6.
46. Becker W. Immediate implant placement: diagnosis, treatment planning and treatment steps/or successful outcomes. *J Calif Dent Assoc.* 2005 Apr;33(4):303–10.
47. Marković A, Calvo-Guirado JL, Lazić Z, Gómez-Moreno G, Calasan D, Guardia J, et al. Evaluation of primary stability of self-tapping and non-self-tapping dental implants. A 12-week clinical study. *Clin Implant Dent Relat Res.* 2013 Jun;15(3):341–9.
48. Hadaya D, Pi-Anfruns J, Bellon B, Pippenger BE, Aghaloo TL. Immediate loading of a fully tapered implant with deep apical threads placed in healed alveolar ridges vs. immediate extraction sockets. *Clin Oral Implants Res.* 2022 May;33(5):501–10.
49. Silwal F, Katwal S, Gyawali S. Novel Technique for Placement of Immediate Implant in Mandibular Region: A Case Series. *JNMA J Nepal Med Assoc.* 2023 Apr 1;61(260):370–4.
50. Keerthi S, Proussaefs P, Lozada J. Clinical and Laboratory Steps for Fabricating a Complete-Arch Fixed Prosthesis Using CAD/CAM. *Int J Periodontics Restorative Dent.* 2015;35(4):473–80.
51. Makarov N, Pompa G, Papi P. Computer-assisted implant placement and full-arch immediate loading with digitally prefabricated provisional prostheses without cast: a prospective pilot cohort study. *Int J Implant Dent.* 2021 Sep 6;7:80.
52. Redford M, Drury TF, Kingman A, Brown LJ. Denture use and the technical quality of dental prostheses among persons 18-74 years of age: United States, 1988-1991. *J Dent Res.* 1996 Feb;75 Spec No:714–25.
53. Awad MA, Lund JP, Dufresne E, Feine JS. Comparing the efficacy of mandibular implant-retained overdentures and conventional dentures among middle-aged edentulous patients: satisfaction and functional assessment. *Int J Prosthodont.* 2003;16(2):117–22.
54. Carlsson GE. Implant and root supported overdentures - a literature review and some data on bone loss in edentulous jaws. *J Adv Prosthodont.* 2014 Aug;6(4):245–52.



55. Gabrić D, Katanec D. Implantacija u izraženo pneumatiziranoj gornjoj čeljusti- sinus lifting tehnike. Sonda List Studenata Stomatološkog Fak Sveučilišta U Zagrebu. 2004 Dec 1;11(2.):86–9.

## 6. ŽIVOTOPIS

Kemal Hairlahović je rođen 2. ožujka 1986. godine u Bihaću (BiH). Osnovnu i srednju školu (Opća gimnazija) završava u Cazinu (BiH). 2004. godine upisuje Stomatološki fakultet Univerziteta Sarajevo te 2010. godine stječe zvanje doktora stomatologije. U periodu do 2013. godine usporedno radi za farmaceutsku industriju i kao doktor stomatologije u privatnim stomatološkim ordinacijama. Od 2014. do 2015. radi kao doktor stomatologije u Domu zdravlja Cazin. 1.1.2015. na osobni zahtjev i o vlastitom trošku upisuje specijalizaciju iz oblasti oralne kirurgije koju uspješno završava sredinom 2018. godine te stječe zvanje specijalista oralne kirurgije. U tijeku trajanja specijalizantskog staža dodatno se educira u oblasti implantološke terapije te boravi na klinici za oralnu kirurgiju u DonauIsar Klinikum Deggendorf. Nakon završetka specijalizacije seli u Tuzlu (BiH) gdje početkom 2019. godine otvara privatnu stomatološku ordinaciju Dental Hairlahović. Aktivno se educira u poljima oralne kirurgije, implantologije, implantoprotetike na edukacijama u zemlji i inozemstvu. Certificiran je za rad s brojnim implantološkim sistemima. 2023. godine upisuje Poslijediplomski specijalistički studij iz dentalne implantologije na Stomatološkom fakultetu u Zagrebu.