Randomizirano kliničko ispitivanje utjecaja fotodinamske terapije i biokeramičkog punila korijenskih kanala na cijeljenje periapikalne lezije i pojavnost postoperativnih bolova nakon endodontskog liječenja

Pažin, Boris

Doctoral thesis / Doktorski rad

2024

Degree Grantor / Ustanova koja je dodijelila akademski / stručni stupanj: **University of Zagreb, School of Dental Medicine / Sveučilište u Zagrebu, Stomatološki fakultet**

Permanent link / Trajna poveznica: https://urn.nsk.hr/urn:nbn:hr:127:228528

Rights / Prava: Attribution-NonCommercial-NoDerivatives 4.0 International/Imenovanje-Nekomercijalno-Bez prerada 4.0 međunarodna

Download date / Datum preuzimanja: **2025-03-25**

Repository / Repozitorij:

University of Zagreb School of Dental Medicine Repository

Sveučilište u Zagrebu

STOMATOLOŠKI FAKULTET

Boris Pažin

RANDOMIZIRANO KLINIČKO ISPITIVANJE UTJECAJA FOTODINAMSKE TERAPIJE I BIOKERAMIČKOG PUNILA KORIJENSKIH KANALA NA CIJELJENJE PERIAPIKALNE LEZIJE I POJAVNOST POSTOPERATIVNIH BOLOVA NAKON ENDODONTSKOG LIJEČENJA

DOKTORSKI RAD

Zagreb, 2024. godina

Sveučilište u Zagrebu

STOMATOLOŠKI FAKULTET

Boris Pažin

RANDOMIZIRANO KLINIČKO ISPITIVANJE UTJECAJA FOTODINAMSKE TERAPIJE I BIOKERAMIČKOG PUNILA KORIJENSKIH KANALA NA CIJELJENJE PERIAPIKALNE LEZIJE I POJAVNOST POSTOPERATIVNIH BOLOVA NAKON ENDODONTSKOG LIJEČENJA

DOKTORSKI RAD

Mentori:

Izv. prof. dr. sc. Ivona Bago

Izv. prof. dr. sc. Tomislav Lauc

Zagreb, 2024. godina

University of Zagreb

SCHOOL OF DENTAL MEDICINE

Boris Pažin

RANDOMIZED CLINICAL STUDY OF THE EFFECTS OF PHOTODYNAMIC THERAPY AND BIOCERAMIC FILLING OF ROOT CANALS ON THE HEALING OF PERIAPICAL LESIONS AND THE OCCURENCE OF POSTOPERATIVE PAIN AFTER ENDODONTIC TREATMENT

DOCTORAL THESIS

Supervisors:

Assoc. prof. Ivona Bago

Assoc. prof. Tomislav Lauc

Zagreb, 2024

Rad je ostvaren na Odjelu za endodonciju, oralnu patologiju i parodontologiju Stomatološke poliklinike Zagreb. Istraživanje je provedeno u okviru projekta Hrvatske zaklade za znanost br. 5303 pod nazivom „Kliničko i eksperimentalno istraživanje laserski aktiviranog fotoakustičnog strujanja i fotoaktivirane dezinfekcije u endodontskom liječenju“ voditeljice izv. prof. dr. sc. Ivone Bago.

Lektorica za hrvatski jezik: Anda Bukvić Pažin

Lektorica za engleski jezik: Anda Bukvić Pažin

Sastav Povjerenstva za ocjenu i obranu doktorskog rada:

1. Prof. dr. sc. Božidar Pavelić, predsjednik

2. Izv. Prof. dr. sc. Jurica Matijević, član

3. Dr. sc. Ticijana Ban, član

Datum obrane rada: .

Rad sadrži: 93 stranice

9 tablica

24 slike

1 CD

Rad je vlastito autorsko djelo, koje je u potpunosti samostalno napisano uz naznaku izvora drugih autora i dokumenata korištenih u radu. Osim ako nije drukčije navedeno, sve ilustracije (tablice, slike i dr.) u radu izvorni su doprinos autora poslijediplomskog doktorskog rada. Autor je odgovoran za pribavljanje dopuštenja za korištenje ilustracija koje nisu njegov izvorni doprinos, kao i za sve eventualne posljedice koje mogu nastati zbog nedopuštenog preuzimanja ilustracija odnosno propusta u navođenju njihovog podrijetla.

Zahvala

Zahvaljujem mentorici izv. prof. dr. sc. Ivoni Bago i komentoru izv. prof. dr. sc. Tomislavu Laucu na pomoći, sugestijama i podršci tijekom izrade ovog doktorskog rada.

Također, zahvaljujem roditeljima, vječitoj podršci na svakoj etapi svog životnog i profesionalnog puta.

Disertaciju posvećujem Agnes, Davidu i Andi.

SAŽETAK

Randomizirano kliničko ispitivanje utjecaja fotodinamske terapije i biokeramičkog punila korijenskih kanala na cijeljenje periapikalne lezije i pojavnost postoperativnih bolova nakon endodontskog liječenja

Svrha doktorskog rada bila je ispitati utjecaj fotodinamske terapije i biokeramičkoga punila korijenskih kanala na cijeljenje periapikalne lezije i pojavnost postoperativnih bolova nakon jednoposjetne revizije endodontskog liječenja. Pacijenti su metodom slučajnog odabira razvrstani u dvije skupine ovisno o završnom protokolu dezinfekcije korijenskih kanala: Skupina 1. UAI (ultrazvučno aktivirano ispiranje) + Fotodinamska terapija (engl. photodynamic therapy, PDT); Skupina 2. UAI (ultrazvučno aktivirano ispiranje). Ukupno je sudjelovalo 77 pacijenata, 38 u PDT skupini i 39 u UAI skupini. U svakoj skupini, kod polovice ispitanika, korijenski kanali punjeni su biokeramičkim punilom (BioRoot RCS, Septodont, Francuska) (Podskupina A); a druga polovica punilom temeljenim na epoksi smoli AH Plus (AH Plus, Dentsply Sirona, Sjedinjene Američke Države) (Podskupina B). Kod svih pacijenata analizirana je pojavnost i intenzitet bolova s VAS skalom boli, po danima, 7 dana nakon završetka endodontskog liječenja zuba. Kod svih pacijenata napravljena je ciljana snimka zuba konusnom kompjuteriziranom tomografijom (eng. CBCT) prije i godinu nakon revizije endodontskog liječenja. Volumen inicijalne periapikalne lezije i lezije nakon 12 mjeseci izračunat je softverom OnDemand3D. Dobiveni rezultati statistički su analizirani Fischerovim egzaktnim testom, Smirnov-Kolmogorovljevim i Mann-Whitney U testom uz razinu značajnosti od 0,05. Rezultati su pokazali značajno smanjenje volumena u svim ispitivanim skupinama, i to: PDT/AH+ 79,72% ($p<0,05$), PDT/BIO 89,58% ($p<0,05$), UAI/AH+ 86,98% ($p<0,05$), i UAI/BIO 86,95% ($p<0,05$). Između ispitivanih skupina nije bilo statistički značajne razlike u smanjenju volumena: PDT/AH+ i PDT/BIO ($p=0,784$), UAI/AH+ i UAI/BIO ($p=0,458$), PDT/BIO i UAI/BIO ($p=0,458$), PDT/AH+ i UAI/AH+ ($p=0,970$). Fotodinamska terapija nije pokazala superiornost u kliničkim uvjetima u odnosu na ultrazvučno aktiviranu irigaciju kao ni primijenjeni biokeramički materijal u odnosu na punilo temeljeno na epoksi smoli, kako u smanjenju periapikalne lezije, tako i u pojavnosti i intenzitetu postoperativne boli.

Ključne riječi: fotodinamska terapija, biokeramičko punilo, revizija endodontskog liječenja, postoperativna bol, volumetrijska analiza, cijeljenje periapikalne lezije

SUMMARY

Randomized Clinical Study of the Effects of Photodynamic Therapy and Bioceramic Filling of Root Canals on the Healing of Periapical Lesions and the Occurrence of Postoperative Pain after Endodontic Treatment

Aim: The aim of the clinical study was to examine the effect of photodynamic therapy (PDT) and bioceramic root canal filling on periapical lesion healing. Also, the influence of PDT and bioceramic filling on the occurrence and intensity of postoperative pain after a single visit endodontic treatment was examined.

Materials and methods: The study included patients with signs and symptoms of chronic apical periodontitis who required revision, according to the inclusion and exclusion criteria. Patients were divided into two basic groups depending on the type of final root canal disinfection protocol: Group 1. Ultrasonically activated irrigation (UAI) EDTA and 3% NaOCl + PDT (diode laser 660 nm, 100 mW); Group 2. Ultrasonically activated irrigation (UAI) EDTA and 3% NaOCl. In each group, half of the root canals samples were filled with bioceramic filling BioRoot RCS (BioRoot RCS, Septodont, Saint-Maur-des-Fossés, France), and the other half of the samples with epoxy resin-based filling AH Plus (AH Plus, Dentsply, Sirona, Charlotte, USA). Radiological volumetric assessment of periapical lesion healing was done by CBCT analysis by obtaining the exact lesion volume preoperatively and one year after revision. The randomization process was conducted using the Wheel Decide program (www.wheeldecide.com). The study was single-blinded, meaning that the patients were unaware of the group to which they were allocated.

The clinical procedures were standardized for both groups. Root canal retreatment was performed under local anesthesia (Articain 4% with Epinephrine 1:100,000, one ampoule, Ubistesin™ forte, 3 M ESPE, Germany) and rubber dam isolation. The traditional access opening was performed under rubber dam isolation. All caries was removed using pear-shaped diamond and round carbide burs under water coolant. In cases where there was a significant loss of coronal tooth structure, class I cavities were reconstructed using a composite material (Clearfill Majesty ES-2 Classic, Kuraray America, Inc. Suite, USA). The working field was disinfected with 5% NaOCl.

The root canal retreatment was performed with R-endo 1, 2, and 3 rotary files (MICRO-MEGA, Cedex, France) using an endomotor set at 300 rpm and 200 Ncm, according to the manufacturer's recommendations. During retreatment, the root canals were irrigated with 3% NaOCl (30 G needle, Steri Irrigation Tips, DiaDent; Netherlands). The retreatment was considered complete when no signs of remaining gutta-percha were visible on the instruments or in the canal. The working length was determined and measured using a K-file size #10 or #15 up to the apical foramen (value 0 on the apex locator) on Dualpex apex locator (MICRO-MEGA, Cedex, France). The canals were then instrumented up to the apical foramen using 2Shape 1 and 2 instruments (2Shape, MICRO-MEGA, Cedex, France) and 5 ml of 3% NaOCl per canal. Endomotor setup was 300 rpm and 200 Ncm. The presence of clean dentinal shavings, clear irrigant, and glassy smooth walls were the preferred indicators of adequate cleaning of the root canals. Additionally, apical cleaning was confirmed when clean dentinal debris was present at the tip of the rotary instrument.

After completion of instrumentation, the final disinfection protocol included: irrigation with 3 ml of 3% NaOCl for 30 s, followed by 3 ml of 15% ethylenediaminotetraacetic acid (EDTA) activated for 60 s, and finally, 3 ml of 3 % NaOCl activated for 30 s. All passive irrigation was performed using 30 G needle (30 G needle, Steri Irrigation Tips, DiaDent; Netherlands) and a 2 ml syringe. After each irrigation step and before the next irrigant, the excess irrigant in the root canal was aspirated using 30 G needle and a syringe.

In Group 1 (UAI), EDTA and NaOCl irrigants in the final disinfection protocol were constantly activated using an EndoUltra device (MICRO-MEGA, Cedex, France) with an ultrasonic non-cutting tip placed at 3 mm from the working length. The irrigant was delivered into the root canal, and the ultrasonic device was constantly activated, 30 s for NaOCl and 60 s for EDTA. During activation, irrigants were constantly delivered using 30 G needle and a syringe.

In both groups the irrigants were activated in the same manner as explained but with the additional application of photodynamic therapy (PDT) after irrigation in Group 1. The PDT was applied using an HF diode laser (diode laser 660 nm, 100 mW 60 s/root canal, LASER HF COMFORT; HAGER&WERKEN, Duisburg, Germany) set at continuous mode. First, the PS, Toluidine blue (HF EndoPDT solution, Hager&Werken) was applied in the root canal and distributed along the dentinal walls using a sterile hand K-reamer size #15. The dye was left in the canal for 60 s, then removed by rinsing the canal with 2 ml of sterile saline solution and dried with sterile paper points. Finally, the root canals were irradiated using a fiber tip (320 μm

diameter), placed initially 2 mm from the working length, and then moved rotationally for 60 s with rotational motion from the apical to the coronal direction.

In the same session, the root canals were obturated using an epoxy resin-based sealer (AH Plus, Dentsply Sirona, Germany) or bioceramic sealer (BioRoot RCS, Septodont, Saint-Maur-des-Fossés, France) and gutta-percha cones (MICRO-MEGA, Cedex, France) using a single-cone obturation technique. The access cavity was temporarily sealed with a glass ionomer (Fuji IX; GC Corporation, Tokyo, Japan). Every patient received a visual analogue scale (VAS) questionnaire to record occurrence and pain intensity immediately after the retreatment and during the following seven days and analgesic consumption. The protocol was finished seven days after revision with permanent composite filling (Clearfill Majesty ES-2 Classic, Kuraray America, Inc. Suite, USA).

Results: Results showed significant periapical lesion volume reduction in all groups:

PDT/AH+ 79,72% ($p<0,05$), PDT/BIO 89,58% ($p<0,05$), UAI/AH+ 86,98% ($p<0,05$), i UAI/BIO 86,95% ($p<0,05$).

There were no significant differences between the groups in terms of reduction of periapical lesion volume:

PDT/AH+ vs PDT/BIO ($p=0,784$), UAI/AH+ vs UAI/BIO ($p=0,458$), PDT/BIO vs UAI/BIO ($p=0,458$), PDT/AH+ vs UAI/AH+ ($p=0,970$). Additional use of PDT after UAI did not contribute to the healing of periapical lesions. The intensity of postoperative pain was highest on the first day, but considering the median VAS values, this pain was minimal (median in the range from 0 to 1). Significant differences were recorded only in one comparison - UAI/AH+ and UAI/BIO on the fourth day ($P=0.049$), but this difference was also not clinically significant because the median VAS was 0, while the difference related only to the measured ranges of minimum and maximum VAS values. In conclusion, the pain was of low intensity and equal between the groups.

Conclusion: The analysis showed that there was no statistically significant difference between the examined groups, photodynamic therapy did not show superiority in clinical conditions in relation to ultrasound-activated irrigation, nor did the applied bioceramic material in relation to filler based on epoxy resin.

Key words: photodynamic therapy, bioceramic filling, endodontic retreatment, postoperative pain, volumetric analysis, periapical lesion healing

SADRŽAJ

1. UVOD…… 1
1.1. Etiologija i razvoj kroničnog apikalnog parodontitisa……...2
1.2. Uloga bakterijskog biofilma u etiologiji i razvoju kroničnog apikalnog parodontitisa……...4
1.3. Uloga irigacije u dezinfekciji endodontskog prostora……... 5
1.3.1. Natrij-hipoklorit……... 6
1.3.2. Etilendiaminotetraoctena kiselina…… 6
1.3.3. Klorheksidin glukonat……..7
1.3.4. Mješavine irigacijskih otopina…… 7
1.4. Aktivacijsko ispiranje endodontskog prostora……... 9
1.4.1. Prednosti aktivacijskih tehnika ispiranja korijenskih kanala……... 9
1.4.2. Ultrazvučno aktivirano ispiranje korijenskih kanala……... 9
1.5. Primjena lasera u dezinfekciji endodontskog prostora…….. 10
1.5.1. Fotodinamska terapija u endodontskom liječenju zuba……... 11
1.5.2. Dosadašnja istraživanja učinkovitosti fotodinamske terapije u endodonciji……...14
1.6. Trodimenzionalno punjenje endodontskog prostora zuba……. 15
1.6.1. Biokeramički materijali u endodontskom liječenju zuba…… 16
1.6.2. Dosadašnja istraživanja primjene biokeramičkih materijala za punjenje korijenskih kanala zuba……18
1.7. Cijeljenje kroničnog apikalnog parodontitisa…… 19
1.7.1. Radiološka procjena cijeljenja kroničnog apikalnog parodontitisa…… 20
1.7.2. Primjena konusne kompjuterizirane tomografije u procjeni cijeljenja kroničnog apikalnog parodontitisa…….. 22
1.8. Terapija endodontske bolesti……. 24
2. CILJEVI I HIPOTEZE…….. 28
2.1. Svrha i ciljevi…… 29
2.2. Hipoteze…… 30
3. ISPITANICI I POSTUPCI……31

3.1. Odabir pacijenata za istraživanje i inicijalno mjerenje veličine periapikalne lezije…… 33
3.2. Klinički protokol endodontskog zahvata i eksperimentalne skupine…… 35
3.3. Ispitivanje pojavnosti postoperativne boli kod pacijenata nakon endodontskog liječenja…….. 40
3.4. Analiza cijeljenje periapikalne lezije nakon jedne godine konusnom kompjuteriziranom tomografijom…….. 40
3.5. Statističke metode…….. 41
4. REZULTATI…….. 43
4.1. Rezultati raspodjele pacijenata po spolu i po skupinama zuba……. 44
4.2. Rezultati utjecaja fotodinamske terapije i biokeramičkoga punila na cijeljenje periapikalne lezije godinu dana nakon jednoposjetne revizije endodontskog punjenja……. 47
4.3. Rezultati utjecaja primijenjenih protokola endodontskog liječenja na incidenciju i intenzitet postoperativnih bolova poslije jednoposjetne revizije endodontskog punjenja…….. 49
5. RASPRAVA……... 57
6. ZAKLJUČAK…… 70
7. LITERATURA……... 72
8. ŽIVOTOPIS……... 89

POPIS KRATICA

ALARA	As Low As Reasonably Acceptable
ANOVA	Analiza varijance (eng. Analysis of Variance)
CBCT	Konusna kompjuterizirana tomografija (eng. Cone Beam Computed Tomography)
CHX	Klorheksidin glukonat
CT	Kompjuterizirana tomografija
DICOM	Digital Imaging and Communication in Medicine
DNK	Deoksiribonukleinska kiselina
EDTA	Etilendiamintetraoctena kiselina
FOV	Područje snimanja (eng. Field of View)
kV	Kilovolt (razlika potencijala, mjera jakosti električnog izvora)
LAI	Laserski aktivirano ispiranje
LASER	Light Amplification by Stimulated Emission of Radiation
LED	Light Emitting Diode
µSv	Mikro Sievert (jedinica za dozu apsorbiranog zračenja)
mA	Miliamper (jedinica jakosti električne struje)
MTA	Mineral Trioksid Agregat
NaOCl	Natrij-hipoklorit
nm	Nanometar
PAD	Fotoaktivirana dezinfekcija (eng. Photoactivated disinfection)
PAI	Periapikalni indeks (eng. Periapical Index)
PDT	Fotodinamska terapija
PENN 3D	Kriteriji cijeljenja na postoperativnom CBCT-u (eng. Cone Beam Computed Tomography)
RD	Radna duljina
UAI	Ultrazvučno aktivirana irigacija
VAS	Vizualno-analogna ljestvica (eng. Visual Analogue Scale)

1. UVOD

1.1. Etiologija i razvoj kroničnog apikalnog parodontitisa

Podaci o ishodu endodontskog liječenja iz dobro dizajniranih i provedenih kliničkih istraživanja ključni su za procjenu učinkovitosti i sigurnosti endodontskih postupaka. Takve informacije omogućuju kliničarima da procjenjuju rizik, postotak uspješnosti, prognostičke čimbenike, druge terapijske opcije s pacijentima, koji onda mogu donijeti odluku o terapiji (1).

Po završetku terapije postaje važno procijeniti ishod liječenja, najčešće u obliku uspjeha i neuspjeha. Pacijenti žele znati koliko je često predloženi tretman uspješan te je stoga bitno prepoznati čimbenike koji povećavaju mogućnost uspjeha i neuspjeha terapije (2).

Apikalni parodontitis uzrokovan je mikrobiološkim uzročnicima i najčešća je upalna bolest suvremenog čovjeka. Od svih potencijalnih mikrobioloških uzročnika apikalnog parodontitisa najčešće su bakterije, iako se može naći i miješana mikrobiološka flora koja uključuje gljivice i viruse. Infekcija se može iz glavnog kanala širiti u sporedne kanale u endodontskog prostoru. Iz endodontskog prostora izolirano je preko 500 vrsta bakterija, iako dominantnu floru čini oko 20-30 vrsta. Kod primarne endodontske infekcije najčešći su obligatni anaerobi, dok su u slučaju sekundarne infekcije dominantni anaerobi i fakultativni anaerobi (3).

Prodor infekcije događa se nakon nekroze pulpe zbog traume, karijesa, parodontne bolesti, jatrogenih čimbenika ili kod sekundarnog apikalnog parodontitisa zbog toga što je kanal već tretiran i napunjen (4, 5).

Prodor bakterija se odvija u apikalnom smjeru putem glavnog kanala te sporednih kanala ili putem jatrogenih perforacija uzrokujući upalu periapikalnog područja. Tako nastaje apikalni parodontitis koji može imati akutnu formu, karakteriziranu stvaranjem gnojnog sadržaja ili kroničnu karakteriziranu resorpcijom periapikalne kosti (3).

Najvažniji cilj endodontskog liječenja jest prevencija i liječenje postojećeg apikalnog parodontitisa (6).

S obzirom na složenost endodontskog mikrookoliša kao i na složene odnose uzročnika koji se u endodontskom prostoru nalaze u obliku biofilma, od velike su važnosti strategije koje kliničar mora primijeniti u uklanjanju uzročnika apikalnog parodontitisa iz endodontskog prostora.

Bakterijski uzročnici apikalnog parodontitisa obuhvaćaju najčešće rodove *Firmicutes, Actinobacteria, Bacteroidetes, Proteobacteria i Fusobacteria* (7).

Apikalni parodontitis se dijeli na primarni, sekundarni, perzistirajući i ekstraradikularni. Ekstraradikularni je najčešće povezan s intenzivnim simptomima, oticanjem i sinus traktom (8).

U slučajevima ponovne pojave simptoma akutne infekcije (periapikalne radiolucencije, oticanja, boli, osjetljivosti na perkusiju) kod prethodno endodontski liječenog zuba radi se o sekundarnom ili perzistirajućem apikalnom parodontitisu. Uzrok je perzistirajuća primarna, sekundarna ili ekstraradikularna infekcija (9).

Početak resorpcije periapikalnog tkiva vezan je uz potpunu nekrozu pulpnog tkiva i širenje mikrobioloških uzročnika i njihovih produkata metabolizma u periapikalno tkivo. Kost u periapikalnom tkivu zamjenjuje meko tkivo koje je nositelj imunološkog odgovora na bakterijsku invaziju iz endodontskog prostora. Na taj se način sprječava razvoj ozbiljnih komplikacija u vidu osteomijelitisa ili brzoširće infekcije. Razvoj periapikalne lezije traje od nekoliko tjedana do nekoliko mjeseci, kad imunološki sustav domaćina i mikrobiološki uzročnik dosežu ravnotežu (10).

Veličina lezije određena je različitim čimbenicima, prije svega ukupnim brojem bakterija, vrstama bakterija te u skladu s tim vrstom i koncentracijom upalnih medijatora u leziji (11).

Specifičnost kliničke slike apikalnog parodontitisa može se povezati s prisustvom određenih molekula, dijelova bakterijske stijenke i upalnih medijatora. Simptomatski apikalni parodontitis vezan je uz prisutnost lipopolisaharida bakterijske stijenke ili endotoksina (12, 13).

Bol je vjerojatno povezana s upalnim medijatorima koji snižavaju prag boli, kao što su neuropeptidi, bradikinin, leukotrieni i eikosanoidi (14, 15, 16). Veličina lezije vezana je uz razinu citokina odgovornih za resorpciju kosti kao što je IL-1beta (17).

Cijeljenje periapikalne lezije započinje eliminacijom mikrobioloških uzročnika ili njihovom značajnom redukcijom kemomehaničkom obradom u sklopu endodontskog liječenja. Cijeljenjem dolazi do pojačane vaskularizacije, formiranja kolagena, zatim otočića nove kosti koji kasnije konfluiraju te pojave cementne regeneracije (10).

Apikalni parodontitis sa svim kliničkim manifestacijama jest upalna bolest s mikrobiološkim uzročnikom koju karakterizira prodor uzročnika od koronarnog prema apikalnom smjeru. Završna faza od upale pulpe, nekroza pulpe, predstavlja apikalnu komponentu upalnog procesa koja je osobita po radiološki vidljivoj resorpciji kosti, najčešće oko glavnog apikalnog otvora. Kliničke varijante bolesti vezane su uz vrste i ukupan broj bakterija koje uz vlastite produkte

metabolizma prodiru u periapikalno tkivo te imunološkog odgovora domaćina koji nastoji ograničiti širenje infekcije stvarajući tipičnu sliku bolesti.

1.2. Uloga bakterijskog biofilma u etiologiji i razvoju kroničnog apikalnog parodontitisa

Kolonizacija različitih područja ljudskog organizma događa se uvijek u složenim mikrobiološkim sustavima organiziranima u obliku bakterijskog biofilma (18). Karakteristike bakterija unutar biofilma bitno se razlikuju od planktonskih bakterija. Mikrobiološki uzročnici endodontske bolesti organizirani su u obliku biofilma, što njihovo uklanjanje ili značajnu redukciju čini glavnim izazovom u terapiji apikalnog parodontitisa (19).

Fiziološka svojstva bakterija u biofilmu razlikuju se od svojstava istih planktonskih bakterija primarno zbog složenog izvanstaničnog matriksa koji ih štiti od okolišnih utjecaja (20). Mikrobi unutar biofilma su oko 1000 puta rezistentniji na djelovanje antimikrobnih agensa od identičnih planktonskih mikroba (21, 22). Biofilm također osigurava mikrookoliš za mutacije i dodatne prilagodbe mikroorganizama koji ih čine još rezistentnijim na djelovanje kemomehaničke obrade (19).

Endodontsko liječenje uključuje širenje korijenskog kanala endodontskim instrumentima, čišćenje kemijskim agensima, uklanjanje vitalnog ili nekrotičnog tkiva, uklanjanje mikrobioloških uzročnika apikalnog parodontitisa, disrupciju bakterijskog biofilma i uklanjanje nakupljenog debrisa koji nastaje tijekom kemomehaničke obrade (23, 24).

Kemijsko i mehaničko uklanjanje biofilma iz endodontskog prostora predstavlja najveći izazov u terapiji apikalnog parodontitisa, ne samo zbog karakteristika biofilma, nego i zbog morfologije endodontskog prostora i teške dostupnosti za djelovanje mehaničke i kemijske obrade korijenskog kanala.

Disrupcija biofilma te mehaničko i kemijsko uklanjanje nekrotičnih ostataka zubne pulpe i inficiranog dentina glavne su zadaće endodontskog zahvata. U tu je svrhu, osim mehaničke obrade ručnim i nikal-titanskim instrumentima, nužno korištenje kemijskih agensa za otapanje tkivnih ostataka mikrobioloških uzročnika periapikalne bolesti.

Pokretanje kemijskih agensa u endodontskom prostoru povećava njihovu učinkovitost u smislu većeg prodiranja u dijelove endodontskog prostora i povećanje temperature koja još dodatno povećava učinkovitost kemijskih sredstava (25).

Kemijski agensi koje koristimo za uklanjanje biofilma spadaju u skupinu proteolitičkih agensa, dekalcificirajućih agensa i antiseptika. Najčešće su korišteni natrij-hipoklorit (NaOCl), etilendiaminotetraoctena kiselina (EDTA) i klorheksidin-glukonat (CHX).

1.3. Uloga irigacije u dezinfekciji endodontskog prostora

Irigacija je ključni dio uspješnog endodontskog tretmana. Uključuje nekoliko važnih funkcija koje ovise o vrsti korištenog irigansa: smanjenje trenja između instrumenta i zidova korijenskog kanala, povećanje rezne učinkovitosti instrumenta, otapanje tkiva, učinak ispiranja i hlađenja instrumenta te antimikrobni efekt. Irigacija je jedini način djelovanja na dijelove endodontskog prostora nedirnute mehaničkom obradom. Tri najvažnija irigansa su NaOCl, EDTA i CHX. Pasivno ispiranje iglom i špricom predstavlja neučinkoviti način kemijske obrade korijenskog kanala jer na takav način kemijsko sredstvo teško dopire do anatomski kompleksnih dijelova endodontskog prostora, kao i apikalnog dijela korijenskog kanala koji je ključan za uspjeh endodontskog zahvata i cijeljenje periapikalne lezije. Agitacija irigansa omogućuje fizički kontakt tekućina za ispiranje s puno većom površinom inficirane dentinske površine. Ultrazvučna aktivacija irigansa frekvencijom 24-30 kHz dovodi do efekta kavitacije i zvučnog strujanja. Stvaranje kavitacija zapravo označava nastanak mnoštva malih mjehurića koji rastu i spajaju se u „šok val“ koji tijekom kolapsa stvara veliko žarište energije (26). Nastanak zvučnih struja omogućuje uklanjanje debrisa iz korijenskih kanala, ostvarivanjem veće kontaktne površine između tekućine i stijenki kanala (27).

Pregledni rad Nagendrababu i sur. iz 2018. (28) pokazao je superiornost ultrazvučno aktivirane irigacije u odnosu na ostale metode irigacije korijenskog kanala.

Metaanaliza tri studije koje su uspoređivale učinkovitost ultrazvučno aktivirane irigacije u odnosu na neaktiviranu irigaciju pokazala je superiornost prve u uklanjanju ostataka tvrdih zubnih tkiva (29).

Najvažnije tekućine za ispiranje imaju sposobnost otapanja anorganske ili organske komponente dentina. Neke od tekućina za ispiranje pokazuju izrazitu antimikrobnu aktivnost, što znači da u izravnom kontaktu uništavaju mikroorganizme i gljivice (30).

1.3.1. Natrij-hipoklorit

Najvažniji irigans tijekom i poslije završetka mehaničke obrade kanala jest NaOCl, jedina tekućina za ispiranje korijenskog kanala s organolitičkim svojstvima. Zbog toga je upo raba NaOCl-a presudna za uklanjanje nekrotičnih ostataka tkiva i bakterijskog biofilma. U vodenom mediju NaOCl disocira na Na^+ kation i OCl^- anion koji je u ravnoteži s hipoklornom kiselinom (HOCl). Najjača antimikrobna svojstva pokazuje HOCl u kiselom i neutralnom miljeu (31).

Pojedini irigansi osim baktericidnog djelovanja pokazuju citotoksična svojstva. Danas na tržištu nema idealnog irigansa nego se uvijek koristi odgovarajuća sekvenca optimalna za uspjeh endodontskog zahvata (32).

Učinkovitost irigansa povećava se kontinuiranim dodavanjem svježeg irigansa i agitacijom zvučnim ili ultrazvučnim valovima. Aktivacija irigansa različitim metodama omogućuje djelovanje kemijskog sredstva u područjima gdje pasivno ispiranje ne bi imalo učinka. Jedna od takvih metoda jest ultrazvučno aktivirana irigacija (UAI). Randomizirano kliničko istraživanja Orozco i sur. iz 2019. (33) pokazalo je značajnu redukciju intrakanalne flore obje grupe, kako u grupi pasivne irigacije iglom, tako i u grupi ultrazvučno aktivirane irigacije, iako na kraju nije bilo statistički značajne razlike između grupa u redukciji intrakanalne mikroflore.

1.3.2. Etilendiaminotetraoctena kiselina

Etilendiaminotetraoctena kiselina (EDTA) je aminopolikarboksilna kiselina, bezbojna tekućina topljiva u vodi. Procesom kelacije EDTA uklanja mineralni dio zaostatnog sloja. Uz uklanjanje mineralne komponente zaostatnog sloja, potrebno je uz etilendiaminotetraoctenu kiselinu rabiti i irigans s proteolitičkom aktivnošću, kako bi učinak na zidove korijenskog kanala bio potpun (18). EDTA se koristi u koncentraciji od 17 % te uklanja zaostatni sloj u roku od jedne minute kontakta sa zidovima korijenskog kanala (34). EDTA stvara stabilne spojeve s kalcijem dostupnim u mineralnom dijelu dentinskog zida. Djelovanje ovisi o količini dostupne etilendiaminotetraoctene kiseline i širini korijenskog kanala: kelacija traje dok postoji dostupna količina kiseline, tako da je kelacijski proces zapravo samoograničavajući. Relativno slabo antiseptičko djelovanje EDTA-e nadoknađuje mogućnošću odvajanja biofilma od dentinske stijenke (35). Optimalan antibakterijski učinak dobiva se sinergističkim djelovanjem s NaOCl-om. Kombiniranje NaOCl-a i EDTA-e ne utječe na učinkovitost, odnosno kelacijsku sposobnost EDTA-e, ali smanjuje organolitičku sposobnost NaOCl-a. Stoga se ne preporučuje istodobna

upotreba EDTA-e i NaOCl-a. Optimalan protokol uključuje završno ispiranje s EDTA-om nakon završetka kemomehaničke obrade u trajanju od jedne minute, čime se postiže uklanjanje zaostatnog sloja. Pri tome se EDTA može aktivirati, čime se povećava učinkovitost samog postupka (18).

1.3.3. Klorheksidin glukonat

Klorheksidin glukonat (CHX) jest jako bazična molekula iz skupine bigvanida s pH vrijednošću od 5,5-7. Sastoji se od dva simetrična lanca od četiri klorofenilna prstena i dvije bigvanidne grupe spojene središnjim heksametilenskim lancem (36).

Kationska svojstva CHX-a omogućuju mu adsorpciju na bakterijsku stijenku uzrokujući propuštanje intracelularnih komponenti (37, 38, 39). U manjim koncentracijama CHX ima bakteriostatska svojstva, dok u većima pokazuje baktericidna svojstva. Kationska molekula CHX-a veže se na negativno nabijenu stijenku bakterija (40). Vezivanje kationske molekule moguće je i za hidroksiapatit zubne strukture, čime se omogućuje depo antibakterijski učinak CHX-a. CHX pokazuje antimikrobnu aktivnost i protiv gram negativnih bakterija, fakultativnih anaeroba, striktnih anaeroba, gljivica (posebno *Candide albicans*), nekih virusa (poput herpes virusa), respiratornih virusa, citomegalovirusa i HIV-a.

Učinkovitost CHX-a višestruko je manja prema bakterijskom biofilmu u odnosu na planktonske bakterije. Biofilm predstavlja poseban mikrookoliš u kojem su bakterije premrežene izvanstaničnim matriksom polisaharida koji onemogućuju penetraciju antiseptičkih tekućina u taj prostor. Glavne prednosti CHX-a su široka antimikrobna aktivnost, depo efekt i niska toksičnost. Glavni nedostatak jest nemogućnost razgradnje tkiva, zbog čega je NaOCl i dalje glavna antiseptička tekućina za ispiranje endodontskog prostora (40).

1.3.4. Mješavine irigacijskih otopina

S obzirom na to da ne postoji idealna tekućina za ispiranje korijenskih kanala, pokušalo se s kombinacijom, kako bi se zadovoljilo što više karakteristika koje čine idealnu tekućinu za ispiranje. Obično se u mješavinu dodaje detergent zbog smanjenja površinske napetosti tekućine (41).

Idealna tekućina za ispiranje bi trebala imati sljedeća svojstva:

1. antibakterijsko djelovanje
2. inhibicija čimbenika virulencije, kao što su endotoksini i lipoteihoična kiselina
3. disrupcija biofilma
4. otapanje tkivnih ostataka
5. uklanjanje dentinske piljevine koja nastaje kao rezultat instrumentacije te uklanjanje zaostatnog sloja
6. što manje lokalnih i sistemskih nuspojava
7. široka dostupnosti i niska cijena (41).

Uz idealnu tekućinu, bitna je i metoda irigacije, odnosno dovođenja irigansa do mjesta djelovanja:

1. uvođenje irigansa do svih dijelova endodontskog prostora, da može djelovati na ciljnom tkivu
2. dodavanje novih količina, jer se irigans djelovanjem troši
3. djelovanje smičnim silama na stijenke kanala, da se ukloni što više inficiranog sadržaja
4. uspostavljanje tijeka tekućine u koronarnom smjeru, da se može evakuirati što više sadržaja iz endodontskog prostora
5. sprječavanje ekstruzije materijala u periapikalni prostor (41).

Najčešće mješavine tekućina za ispiranje korijenskih kanala su:

1. SmearClear: EDTA + detergent
2. Chlor-XTRA: NaOCl + detergent
3. CHX-Plus: CHX + detergent
4. Tetraclean: 50mg/ml doksiciklina + polipropilen glikol + limunska kiselina
5. MTAD: 3% doksiciklin + limunska kiselina + Tween 80
6. QMix: CHX + EDTA + detergent (18)

Tetraclean i MTAD su slične formulacije, razlika je u koncentraciji antibiotske komponente i vrsti detergenta koji smanjuje površinsku napetost tekućine i omogućuje bolju penetraciju irigansa u endodontski prostor. Obje tekućine koriste se za uklanjanje zaostatnog sloja u završnom ispiranju korijenskog kanala prije trajnog punjenja.

QMix je druga mješavina tekućina za ispiranje koja se također koristi za završno ispiranje korijenskog kanala prije trajnog punjenja. Učinkovitost uklanjanja zaostatnog sloja slična je učinkovitosti EDTA-e (42).

Unatoč razvoju različitih mješavina tekućina, NaOCl je i dalje najvažnija tekućina za ispiranje koja je dio svakog protokola za ispiranje tijekom kemomehaničke obrade. NaOCl se najčešće koristi u koncentraciji od 2,5-6 %, s različitim mogućnostima zvučne, ultrazvučne ili laserske aktivacije kroz 30 sekundi, uklanjanje zaostatnog sloja kroz 60 sekundi (EDTA, limunska kiselina) te završno ispiranje NaOCl-om, QMix-om ili CHX-om te sušenje i trajno punjenje korijenskih kanala (18).

1.4. Aktivacijsko ispiranje endodontskog prostora

Kompleksna morfologija endodontskog prostora uvelike otežava pristup endodontskim instrumentima u područja ramifikacija, istmusa, lateralnih i akcesornih kanala. Uspjeh endodontskog liječenja izravno je povezan s maksimalnim uklanjanjem mikrobioloških uzročnika apikalnog parodontitisa iz endodontskog prostora. Najveći obuhvat instrumentacije dosegne se kod kanala koji su okrugli u presjeku (50-90 %), dok sve ostale morfološke osobitosti (ovalni, izduženo ovalni, čunjasti, bubrežasti, oblik pješčanog sata) znače da je obuhvat mehaničke preparacije bitno manji (20-90 %) (43).

1.4.1. Prednosti aktivacijskih tehnika ispiranja korijenskih kanala

Dodatno uklanjanje bakterijskog biofilma, tkivnih ostataka i produkata mehaničke obrade stijenki korijenskog kanala moguće je kemijskom komponentom kemomehaničke obrade. Otapanje navedenog biomaterijala i evakuacija iz endodontskog prostora vrši se različitim kemijskim agensima. Pasivno ispiranje iglom i špricom ima svoja ograničenja u mikroprostoru kakav je endodontski, stoga je potrebna agitacija koja omogućuje pokretanje tekućine i dodatnu energiju kojom dolazi do disrupcije biofilma i nakupljenih produkata mehaničke obrade iz endodontskog prostora. Pasivno ispiranje iglom i špricom može dovesti do pojave zarobljavanja mjehurića zraka prilikom dodavanja irigansa u korijenski kanal. Radi se o tzv. *vapor lock* efektu (44-48), koji predstavlja apikalno zarobljeni zrak koji sprječava prodor tekućine za ispiranje u područje apikalnog dijela kanala. Agitacijom irigansa eliminira se pojava zračnih mjehurića u endodontskom prostoru i omogućuje učinkovitije djelovanje u apikalnom dijelu korijenskog kanala.

1.4.2. Ultrazvučno aktivirano ispiranje korijenskih kanala

Ultrazvučna aktivacija najpopularnija je metoda aktivacije irigansa i druga najpopularnija irigacijska metoda (49-52).

Djelovanje se svodi na prijenos ultrazvučnih valova frekvencije oko 30 kHz na tekućinu za ispiranje u glavnom korijenkom kanalu. Tako dolazi do tzv. akustičnog strujanja (53, 54) i prodora tekućine u teško dostupna mjesta endodontskog prostora, što povećava mehaničko čišćenje i smično naprezanje na površinu stijenki korijenskog kanala (55).

Kod prijenosa ultrazvučne energije na tekući medij dolazi do loma tekućine i pojave tzv. kavitacije. Kavitacija stvara mjehuriće koji osciliraju na ultrazvučnoj frekvenciji. Nastavkom isporuke ultrazvučne energije na tekući medij dolazi do porasta tih mjehurića koji na kraju kolabiraju u mikroeksplozijama. Ovakve mikroeksplozije vrlo su učinkovite u uklanjanju kontaminanata sa stijenke korijenskog kanala (56).

Uređaji koji se koriste za ultrazvučnu aktivaciju irigansa baziraju se na piezoelektričnom efektu, kod kojeg se električna energija putem piezo kristala pretvara u mehaničku energiju ultrazvučne frekvencije od oko 30 kHz. Dio se energije prilikom aktivacije pretvara u toplinsku energiju (57, 58) što dovodi do dodatnog ubrzavanja kemijskih procesa u korijenskom kanalu (59, 60).

Korištenje ultrazvučnih nastavaka za aktivaciju tekućina za ispiranje preporučuje se u dovoljno širokim korijenskim kanalima na kraju kemomehaničke obrade. S obzirom na to da većina nastavaka oscilira u rasponu 50-80 μm, minimalna veličina preparacije jest 30-35 po ISO standardu (55).

Intermitentna aktivacija svježeg irigansa kroz kraće periode učinkovitija je od jednokratne aktivacije kroz duži vremenski period (61).

Ultrazvučno aktivirana irigacija svakako je učinkovitija u uklanjanju inficiranog sadržaja i tkivnih ostataka iz područja endodontskog prostora nedirnutog mehaničkom obradom. Ipak, nema dovoljno dokaza o antimikrobnom djelovanju u tim područjima, kao i povećanju izgleda za dugoročni uspjeh terapije (55, 61).

1.5. Primjena lasera u dezinfekciji endodontskog prostora

Osim aktivacije kemijskih agensa, dodatno sredstvo eradikacije mikrobiološke flore jest primjena lasera u dezinfekciji endodontskog prostora. Jedna od metoda jest izravno izlaganje stijenke korijenskih kanala laserskom zračenju (62). Postupak se najčešće provodi u suhom korijenskom kanalu. Za tu svrhu koristi se diodni laser valne duljine 980 nm (63) ili Nd:YAG laser valne duljine 1064 nm (64).

Drugi način primjene lasera za dodatnu eradikaciju mikrobioloških uzročnika apikalnog parodontitisa jest laserski aktivirano ispiranje (LAI) (65).

LAI podrazumijeva usmjeravanje pulsne laserske zrake u irigans u korijenskom kanalu, čime se povećava dinamika i distribucija fluida i učinak čišćenja stijenke korijenskih kanala (66). Za LAI se najčešće koriste Er;Cr;YSGG laser valne duljine 2790 nm ili Er:YAG laser valne duljine 2940 nm.

Treći način jest fotodinamska terapija.

1.5.1. Fotodinamska terapija u endodontskom liječenju zuba

Jedan od terapijskih pristupa bitan za smanjenje broja bakterija u endodontskom prostoru jest fotodinamska terapija (PDT) ili fotoaktivirana dezinfekcija (PAD). Koncept PDT-a zahtijeva izlaganje mikroba fotosenzitivnom agensu koji se onda osvjetljava svjetlosnom energijom crvenog ili blizu infracrvenog spektra, što dovodi do stvaranja nascentnog kisika koji reagira s intracelularnim komponentama i dovodi do inaktivacije i smrti bakterijske stanice (67). PDT je zapravo dvofazni proces koji uključuje primjenu i retenciju fotosenzitivnog agensa na tkivu kojeg želimo tretirati i aktivacije izlaganjem fotosenzitivnog agensa vidljivom svjetlošću odgovarajuće valne duljine. Baktericidni učinak PDT-a vezan je za oštećenje membrane ili stanične DNK. Postoje dva tipa reakcije koja su odgovorna za oštećenje ciljnog tkiva:

Tip 1 reakcija dovodi do stvaranja slobodnih radikala prijenosom vodika i elektrona. Ove reaktivne molekule nakon interakcije s kisikom mogu stvoriti visokoreaktivne molekule kisika kao što su peroksid ili superoksid anioni, koji oštećuju ciljne stanice (68).

Tip 2 reakcija oslobađa visokoreaktivni singlet kisik.

Budući da je singletni kisik izrazito reaktivan i ima izrazito kratak poluživot i radijus djelovanja (u biološkim sustavima <40ns, 20nm), može oštetiti molekule samo u svojoj neposrednoj blizini.

Smatra se da je glavni mehanizam oštećenja stanica ciljnog tkiva reakcija tipa 2 (69, 70), ali omjer reakcija tipa 2 i tipa 1 ovise o više čimbenika, primarno pH vrijednosti, koncentraciji kisika i strukturi fotosenzitivnog agensa (70).

Svojstva poželjnog fotoagensa su netoksičnost, izostanak mutagenog djelovanja, selektivna akumulacija na ciljnom tkivu, jednostavna topikalna aplikacija te niski troškovi nabave (71). Najviše istraživani i korišteni fotoagensi u fotodinamskoj terapiji su fenotiazini (sintetski

neporfirinski spojevi) metilensko i toluidinsko modrilo (LaserHF EndoPDT otopina tolonij-klorida u koncentraciji 155mg/ml) (Slika 1.) u različitim koncentracijama (72). Istraživanja su pokazala da je valna duljina maksimalne apsorpcije metilenskog modrila 660 nm (73, 74), dok je valna duljina maksimalne apsorpcije za toluidinsko modrilo 630 nm (75).

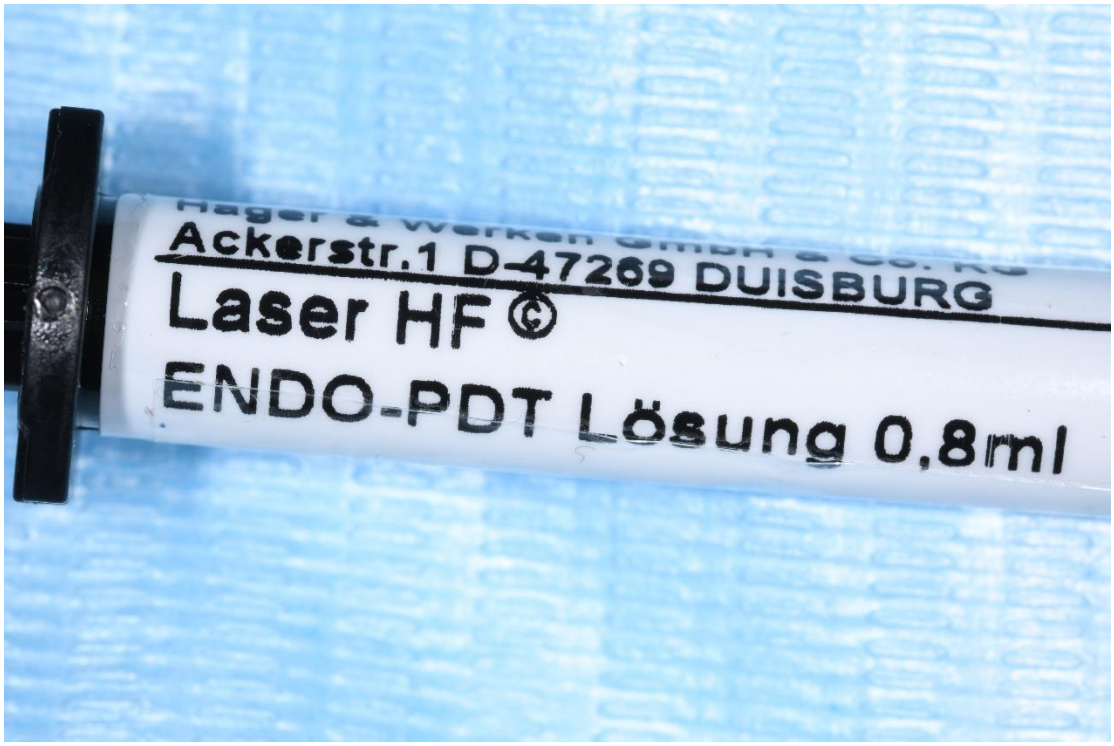

Slika 1. Toluidinsko modrilo u šprici

Izvori svjetlosti koji se koriste za PDT dijele se na tri vrste:

1. LASER (Light Amplification by Stimulated Emission of Radiation)
2. LED (Light Emitting Diodes)
3. Halogene lampe (76).

Među navedenima, diodni su laseri postali najvažniji izvor svijetlosti za PDT.

Od šezdesetih godina prošlog stoljeća, laseri imaju široku primjenu u različitim područjima, kao što su telekomunikacije, energetika, industrija, medicina i stomatologija. Za razliku od širokopojasnih izvora svjetlosti, laseri su koncentrirani, visokog intenziteta i jakosti po jedinici površine (77).

Prednosti laserske zrake uključuju isporuku dovoljne količine svjetlosti putem fiberoptičke niti, monokromatsku zraku svijetlosti, visoku efikasnost i potentnost laserske zrake, uz relativno visoku cijenu uređaja kao glavni ograničavajući faktor u širokoj primjeni laserske zrake za PDT (72). Učinkovitost PDT-a ovisi prije svega o sposobnosti fotosenzitivnog agensa da uđe u interakciju s membranom bakterijske stanice, sposobnosti penetracije i djelovanja unutar bakterijske stanice i produkcijom singletnog kisika u blizini bakterijske stanice iluminacijom fotosenzitivnog agensa (67).

Učinkovitost PDT-a prvenstveno ovisi o električnom naboju fotosenzitivnog agensa (70).

Gram-negativne bakterije rezistentnije su na PDT zbog specifične strukture bakterijske membrane. Gram-pozitivne bakterije znatno su osjetljivije na djelovanje PDT-a zbog relativno poroznog sloja peptidoglikana i lipoteihoične kiseline koji omogućuju penetraciju fotosenzitivnog agensa i djelovanje na samu bakterijsku stanicu (78, 79, 70).

Kationski fotosenzitivni agensi kao što su metilensko i toluidinsko modrilo jednako su učinkoviti protiv gram-negativnih i gram-pozitivnih bakterija. Osim penetracije i vezanja za bakterijsku stanicu, postoje načini inaktivacije bakterijske stanice koji uključuju produkciju dovoljne količine singletnog kisika u blizini bakterijske stanice. Singletni kisik u dovoljnoj koncentraciji i blizini može uzrokovati štetu na vitalnim strukturama bakterijske stanice (80).

Utjecaj na učinkovitost PDT-a ima i preiradijacijsko vrijeme, koje predstavlja vrijeme od postavljanja fotoaktivnog agensa u korijenski kanal do fotoaktivacije (81).

Dulje vrijeme djelovanja fotoaktivnog agensa omogućuje bolju penetraciju u bakterijski biofilm i veću apsorpciju svjetlosne energije (78, 82).

Eliminacija endodontske infekcije u primarnom endodontskom zahvatu te sprječavanje recidivirajuće endodontske infekcije nakon primarnog endodontskog zahvata ključne su za dugoročni uspjeh terapije. Razlozi neuspjeha leže u nedovoljnom čišćenju i dezinfekciji endodontskog prostora, netretiranim kanalima, specifičnoj morfologiji endodontskog prostora ili neadekvatnoj koronarnoj postendodontskoj opskrbi.

Iako je kemomehanička obrada endodontskog prostora vrlo učinkovita, potpuna dezinfekcija nedostupnih područja je često zahtjevna zbog kompleksne anatomije i rezistencije biofilma (83).

1.5.2. Dosadašnja istraživanja učinkovitosti fotodinamske terapije u endodonciji

Enterococcus faecalis (*E. faecalis*) najčešće je prisutna bakterija kod revizije endodontskog punjenja s udjelom većim od 67 %. Druge bakterijske vrste poput streptokoka također se mogu naći u slučajevima revizije endodontskog punjenja (84). Bakterije u endodontskom prostoru egzistiraju u obliku biofilma pa posljedično uspjeh endodontske terapije ovisi o eliminaciji istoga (85).

Za dodatno čišćenje i eliminaciju endodontske flore koriste se različita rješenja (24).

Iako *in vitro* PDT daje obećavajuće rezultate, zapravo je malo *in vivo* istraživanja koja to mogu potkrijepiti (86, 87).

Kliničko istraživanje Bonsor i sur. iz 2006. (90) pokazalo je da adjuvantna PDT uz osnovni protokol irigacije daje uspješnost od 90 % u eradikaciji intrakanalne flore.

In vivo istraživanje AS Garcez i sur. iz 2010. (91) koje se bavilo ispitivanjem učinkovitosti PDT kod mikroflore rezistentne na antibiotike pokazalo je 100 %-tnu uspješnost PDT-a.

Kliničko istraživanje Bago Jurič i sur. iz 2014. (92) pokazalo je značajnu redukciju bakterija u korijenskom kanalu kod korištenja PDT-a uz klasičnu kemomehaničku obradu kod jednoposjetnog endodontskog retretmana.

Istraživanje Silva i sur. (93) iz 2012. pokazalo je obećavajuće rezultate o djelovanju PDT-a na cijeljenje periapikalne lezije.

Istraživanje Zorita Garcia i sur. (94) iz 2019. jasno je pokazalo učinkovitost adjuvantne PDT-e nakon kemomehaničke obrade u redukciji bakterijske flore u endodontskom prostoru.

Istraživanje Gomes-Filho i sur. (95) iz 2016. pokazalo je nisku citotoksičnost PDT-a na fibroblaste.

Istraživanje Rabello i sur. (96) iz 2017. pokazalo je da nema razlike u redukciji intrakanalne flore suplementnim PDT-om kod jednoposjetne endodoncije i kod dvoposjetne nakon 14 dana s kalcij-hidroksidom kao intrakanalnim medikamentom. Uspješnost fotodinamske terapije svakako je izražena kod zuba kod kojih se radi jednoposjetna endodoncija ili revizija punjenja (23).

Metaanaliza deset randomiziranih kliničkih istraživanja pokazala je redukciju mikrobiološke flore korištenjem PDT-a, iako su pojedina istraživanja imala različite parametre laserske

iradijacije, različite fotosenzitivne agense i duljinu iradijacije. Stoga je potrebno više randomiziranih kliničkih istraživanja fokusiranih na standardizirane parametre PDT-a (97).

„Umbrella review“ Barbosa i sur. iz 2022. (98) pokazalo je da su od šest uključenih analiza utjecaja PDT-a na smanjenje bakterijske flore u korijenskom kanalu tri pokazale smanjenje bakterijske prisutnosti u endodontskom prostoru, jedna da nema razlike u odnosu na dezinfekciju NaOCl-om, a dva da nema jasnog zaključka o utjecaju PDT-a na redukciju bakterijske flore u endodontskom prostoru. Razlog leži u različitim parametrima korištenja PDT-a, nedostatku kontrolnih grupa s ispiranjem s NaOCl-om da se utvrdi stvarni dezinfekcijski učinak PDT-a.

1.6. Trodimenzionalno punjenje endodontskog prostora

Osim kvalitetne dezinfekcije, punjenje korijenskog kanala ima važnu ulogu u izoliranju preostalih bakterija u endodontskom prostoru i sprječavanju njihove prehrane hranjivim elementima iz parodonta. Adekvatno punjenje nastavak je adekvatnog kemomehaničkog čišćenja, uklanjanja organskog i anorganskog dijela stijenke korijenskog kanala u svrhu eliminacije mikrobiološke flore i stvaranja uvjeta za trodimenzionalno punjenje. Upravo zbog toga je, osim kvalitetnog brtvljenja apikalnog dijela kanala, važna i uloga punila. Najvažnije funkcije punila su: zatvaranje pukotina, akcesornih kanala, multiplih apikalnih otvora, stvaranje veze između core-materijala i dentinskih zidova, fiksiranje preostalih bakterija u korijenskom kanalu (97).

Prema sastavu glavnog kemijskog sastojka punila se dijele na:

1. punila temeljena na cink-oksid eugenolu
2. punila temeljena na kalcij-hidroksidu
3. punila temeljena na staklenoionomernim cementima
4. silikonska punila
5. punila temeljena na epoksi smolama
6. biokeramička punila (98)

Biološka i fizička svojstva idealnog punila opisao je Grossman 1982. (101):

1. mora biti ljepljivo da osigura dobru adheziju za stijenke korijenskog kanala
2. mora osigurati hermetičko brtvljenje
3. mora biti radiokontrastno

4. čestice praha moraju biti sitne da se lako miješaju s tekućim dijelom
5. mora pokazivati dimenzijsku stabilnost nakon stvrdnjavanja
6. ne smije bojiti zubnu supstancu
7. mora djelovati bakteriostatski ili barem ne promovirati bakterijski rast
8. mora se sporo stvrdnjavati
9. ne smije biti topivo u tkivnoj tekućini
10. ne smije izazivati upalnu reakciju periapikalnih tkiva
11. mora biti topivo u uobičajenim otapalima u slučaju potrebe za revizijom.

1.6.1. Biokeramički materijali u endodontskom liječenju zuba

Biokeramička punila najnovija su generacija punila temeljena na trikalcij silikatu i kalcij fosfatu. Njihova biokompatibilnost i bioaktivnost proizlaze iz interakcije sa živim tkivom. Biokeramički materijali utječu na proliferaciju, diferencijaciju, migraciju i apoptozu matičnih stanica, osteoblasta i osteoklasta, stanica zubne pulpe i parodontnog ligamenta, kao i stanica imunološkog sustava (102). Odgovor stanica na biokeramiku određuje ishod cijeljenja i popravka tkiva (103). U sastav biokeramičkih materijala ulaze aluminij oksid, cirkonij dioksid, bioaktivno staklo, staklokeramika, hidroksilapatit, kalcij silikat i resorbirajući kalcijev fosfat. (Slika 2.)

S obzirom na mjesto primjene, biokeramički materijali dijele se na:

1. intrakoronarne
2. intraradikularne
3. ekstraradikularne

Intrakoronarna primjena uključuje prekrivanje pulpe i regenerativne endodontske postupke, intraradikularna uključuje postavljanje apikalnog čepa i punila korijenskih kanala, dok u ekstraradikularnu primjenu spada zatvaranje perforacija i postavljanje materijala za retrogradno punjenje (102).

Klinički su na razini konvencionalnim materijalima za trajno punjenje korijenskih kanala ili su im superiorni. Općenito, nedostaje kliničkih studija koje bi ispitivale biokompatibilnost, bioaktivnost, odnosno interakciju ovih materijala s periapikalnim tkivom (104).

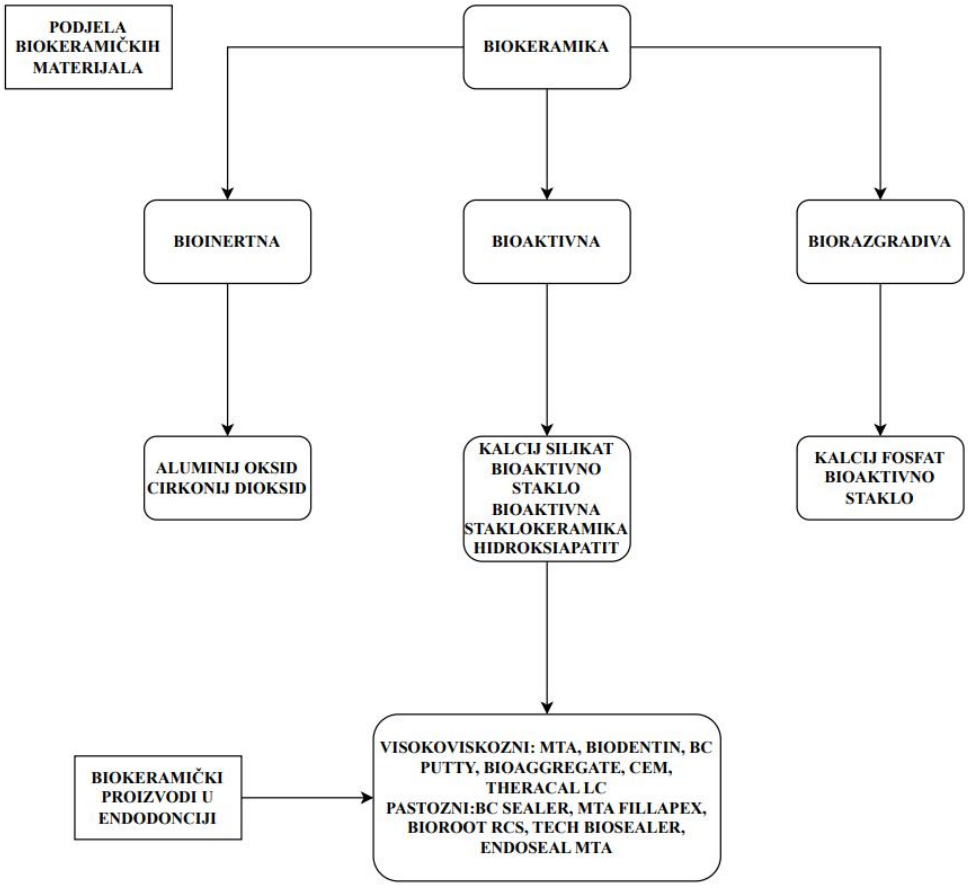

Slika 2. Podjela biokeramičkih materijala (Prilagođeno iz 103)

Pretpostavlja se da je njihovo vezivanje na stijenke korijenskog kanala moguće na tri načina:

1. penetriranjem molekula punila u dentinske tubule i stvaranjem mikromehaničke sveze
2. penetriranjem mineralnog sadržaja punila u tubule nakon denaturiranja dentinskog kolagena
3. djelomičnom reakcijom fosfata s kalcij-silikatima i kalcij-hidroksidom i stvaranjem hidroksiapatita u području kontakta punila s tubulima (100).

BioRoot RCS (Septodont, Saint-Maur-des Fosses, France) jest hidrofilno biokeramičko punilo bazirano na trikalcij-silikatu (Slika 3.). Sastoji se od praha i tekućine te se koristi u kombinaciji

s pojedinačnom, *single-cone* tehnikom, ili s tehnikom hladne lateralne kondenzacije za trajnu opturaciju korijenskog kanala. Prah se sastoji od trikalcij-silikata, povidona i cirkonij-oksida. Tekući dio sastoji se od kalcij-klorida i polikarboksilata.

Pokazuje izrazitu alkalnu aktivnost, približno pH 11-12 prvih 14 dana, koja nakon 28 dana pada na cca pH 8,7, s i dalje prisutnom alkalizacijom. Konačno vrijeme stvrdnjavanja jest 300 +-5 min, radiopaktnost iznosi 5,18 mm Al. Praškasti dio BioRoota ima veličinu čestica od 2-10 µm (103).

1.6.2. Dosadašnja istraživanja primjene biokeramičkih materijala za punjenje korijenskih kanala zuba

BioRoot RCS inducira produkciju angiogenih i osteogenih faktora rasta kod stanica parodontnog ligamenta (104). Osim toga, BioRoot RCS pokazuje manju citotoksičnost od konvencionalnih punila te može potencirati depoziciju tvrdih zubnih tkiva (105, 106).

Slika 3. BioRoot RCS

Antibakterijska svojstva uspoređivana su s MTA Fillapexom i AH Plus punilom. BioRoot RCS pokazao je najveću *in vitro* antibakterijsku aktivnost s obzirom na *Enterococcus faecalis* (107).

BioRoot RCS ima svojstva bioaktivnog materijala za punjenje zbog otpuštanja kalcijevih iona, snažnog utjecaja na stvaranje alkalne sredine, utjecaja na stvaranje hidroksiapatita i adekvatnu radiopaktnost važnu za kliničku upotrebu (103).

BioRoot RCS pokazuje snažnu protrahiranu antibakterijsku aktivnost u izravnom kontakt-testu u odnosu na epoksi-bazirana punila, kao i promineralizacijsko djelovanje visokim pH i otpuštanjem kalcijevih iona. Kalcij-silikatna punila pokazuju protuupalna svojstva i potiču diferencijaciju osteoblasta iz MC3T3-E1 stanica, preosteoblasta (108).

1.7. Cijeljenje kroničnog apikalnog parodontitisa

Popravak tkiva ili cijeljenje ključan je proces koji ponovno uspostavlja integritet tkiva i normalnu funkciju. Kapacitet cijeljenja periapikalne lezije ovisi o više čimbenika, uključujući adekvatnu dijagnostiku, potpuni pristup endodontskom prostoru, identifikaciji svih ulaza u korijenske kanale te korištenju tehnika za trodimenzionalno čišćenje, širenje i punjenje endodontskog prostora (109).

Uspjeh endodontskog liječenja ovisi o ispravnom izboru kliničkog protokola (instrumentacija, tekućine za ispiranje, irigacijski protokoli, intrakanalni ulošci, apikalni doseg instrumentacije i opturacije, kvalitete punila (109, 85), kao i o prisutnosti apikalnog parodontitisa, veličini periapikalne lezije, stanju zuba u smislu pukotina, oštećenja krune, resorpcija, kalcifikacija, morfoloških anomalija, intrakanalne flore, ekstraradikularne flore (85, 110).

Faktore koji utječu na cijeljenje upalnog periapikalnog procesa možemo podijeliti u dvije kategorije. Prva je vezana uz terapijski pristup, odnosno sami endodontski postupak, druga za sistemska stanja koja mogu interferirati s periapikalnim cijeljenjem i uspjehom endodontskog tretmana.

Lokalni faktori koji utječu na ishod endodontskog tretmana su:

- biomehanička preparacija
- irigacijske otopine
- intrakanalni ulošci
- materijali za trajnu opturaciju korijenskog kanala

- apikalna granica materijala za punjenje kanala
- opseg apikalnog širenja (109, 85, 111)

1.7.1. Radiološka procjena cijeljenja kroničnog apikalnog parodontitisa

Postojeći kronični upalni periapikalni procesi često su asimptomatski, tako da je radiološka procjena neophodna u procjeni uspješnosti endodontskog liječenja, bilo inicijalnih patoloških promjena ili onih koje nastupe nakon primarnog endodontskog liječenja (112-114).

Tradicionalno se u praksi prisutnost ili odsutnost periapikalne bolesti određuje na temelju kliničkih i radioloških kriterija. Radiološki se periapikalna bolest očituje razrjeđenjem koje nastaje smanjenjem mineralne gustoće zbog upalnog odgovora zahvaćene kosti. Odsutnost rarefikacije periapikalne kosti upućuje na odsutnost periapikalne bolesti i posljedično u odsutnost endodontske infekcije (115). Kriterije radiološke procjene cijeljenja prvi je utvrdio Rud i sur. (118).

Prema Rudu i koautorima, periapikalno se cijeljenje dijeli u 4 skupine:

1. potpuno cijeljenje
2. nepotpuno cijeljenje (ožiljkasto tkivo)
3. nejasno cijeljenje
4. nezadovoljavajuće cijeljenje (neuspjeh)

S druge strane, 3D radiološka dijagnostika prema modificiranim PENN 3D kriterijima sadrži također 4 kategorije:

1. potpuno cijeljenje
2. ograničeno cijeljenje
3. nejasno cijeljenje
4. nezadovoljavajuće cijeljenje

Prve dvije spadaju u uspjeh terapije, a druge dvije u neuspjeh terapije (117).

Četiri su glavna kriterija uspjeha endodontskog zahvata:

1. Pacijent je potpuno asimptomatski i može funkcionirati jednako na obje strane
2. Parodont bi trebao biti zdrav, uključujući normalni gingivni pričvrstak
3. Radiološki mora biti vidljivo cijeljenje ili vidljivo stvaranje nove kosti
4. Moraju se zadovoljiti principi restaurativne izvrsnosti (118).

Uspjeh cijeljenja, odnosno uspjeh endodontskog liječenja određuje se na temelju kliničkih, radioloških i patohistoloških kriterija. Pri tome je patohistološka dijagnostika zlatni standard koji služi za valorizaciju ostale dvije metode (119).

Međutim, za procjenu se rutinski koriste klinička i radiološka kontrola uspjeha endodontske terapije. Obje su metode nužne jer kronični apikalni parodontitis može egzistirati i bez kliničkih simptoma (120).

S druge strane, važno je odrediti vremenski period praćenja pacijenta. Radiološka kontrola cijeljenja zahtjeva minimum od jedne godine praćenja. Dulji vremenski periodi praćenja mogu biti problematični zato što kroz veći vremenski period dolazi do pojave drugih čimbenika koji mogu utjecati na ishod liječenja osim onih koji su bili dio istraživačkog postupka odnosno intervencijske studije (2).

Unatoč objektivnosti i jednostavnosti 2D radiološke dijagnostike, ograničenja su dobro prepoznata i objašnjena u znanstvenim radovima (119).

Ograničenja intraoralnih rendgenograma uključuju dvodimenzionalni prikaz trodimenzionalnih struktura, distorziju ili kompresiju slike zbog neparalelnosti tijekom snimanja i superpoziciju anatomskih struktura, primarno linije kortikalne kosti, koje mogu superponirati traženo područje evaluacije (121).

Tradicionalno, za predoperativnu i postoperativnu endodontsku evaluaciju koristi se intraoralni rendgenogram, dok se za općenitu evaluaciju koristi ortopantomografija (121).

Radiološki se može govoriti o prisustvu ili odsutnosti radiolucencije; potpunom i nepotpunom cijeljenju i izostanku cijeljenja; promjenama u veličini lezije te periapikalnom (PA) indeksu (122). Periapikalni indeks jest numerička skala za određivanje stupnja periapikalne bolesti. Sastoji se od pet stupnjeva:

1. normalno periapikalno tkivo ili minimalne promjene u strukturi kosti
2. male promjene u strukturi kosti s dobro definiranim radiolucentnim područjima
3. umjerene promjene u strukturi kosti s nešto ekstenzivnijom radiolucencijom
4. značajne promjene u strukturi kosti s prisutnošću difuzne radiolucencije
5. značajne promjene slične četvrtom stupnju sa širenjem van apeksa zuba (122)

1.7.2. Primjena konusne kompjuterizirane tomografije u procjeni cijeljenja kroničnog apikalnog parodontitisa

Razvoj trodimenzionalnih radioloških tehnika kao što je CBCT (engl. Cone Beam Computed Tomography) doveo je do prepoznavanja većeg broja periapikalnih lezija u odnosu na tradicionalne radiološke metode. Detekcija periapikalne patologije CBCT dijagnostikom u odnosnu na klasičnu 2D dijagnostiku periapikalnim rendgenogramom veća je od 11-39 %, ovisno o istraživanju (1).

CBCT je modifikacija CT-a koja uključuje jednokratnu rotaciju konične rendgenske zrake oko dentalnog subjekta. Podaci se analiziraju korištenjem algoritma baziranog na CT-u da se dobije količina podataka dovoljna za rekonstrukciju slike u tri ravnine: aksijalnoj, sagitalnoj i koronarnoj te više alternativnih ravnina i presjeka koji se mogu dobiti obradom dobivenih podataka. Dobivena slika višestruko nadmašuje mogućnosti dvodimenzionalne dentalne radiografije. Detalji koje možemo detektirati, morfologija endodontskog prostora, broja korijenskih kanala, odnosa s drugim anatomskim strukturama, maksilarnim sinusom, mandibularnim kanalom čine CBCT neizostavnim dijelom moderne radiološke dijagnostike (123).

Za razliku od 2D rendgenograma gdje je osnovni element slike piksel, kvadratić veličine 20-60 μm, kod 3D rendgenograma osnovni je element voksel, tj. piksel koji ima treću dimenziju. Veličina voksela je jedan od parametara oštrine i kvalitete slike (124).

Srednja učinkovita doza za veliko, srednje i malo polje (FOV – Field Of View) jest 212, 187 i 84 μSv. Za endodonciju se koristi mala veličina polja, što uz softverske prilagodbe može smanjiti dozu apsorbiranog zračenja na 30 μSv. Za usporedbu, doza apsorbiranog zračenja za jedan ortopantomogram iznosi od 16 do 20 μSv (125).

Doza apsorbiranog zračenja povećava se u slučajevima većeg FOV-a, više kV, više mA, kod duljeg vremena ekspozicije i kod snimanja s modalitetima manje veličine voksela.

Mnogi modeli CBCT uređaja imaju unaprijed postavljene postavke ekspozicije za različite kliničke primjene (npr. „endodontski“ ili „implantacijski“ način).

Drugi dopuštaju korisniku da slobodno odabere parametre ekspozicije kao što je kV, mA i vrijeme ekspozicije unutar određenog raspona. Iako korištenje zadanih postavki ekspozicije osigurava odgovarajuću kvalitetu slike, korisnik uvijek treba razmotriti mogućnost smanjenja ekspozicije na individualnoj razini pacijenta, ovisno o kliničkim indikacijama. Nedavna studija

zaključila je da je smanjenje struje u cijevi (mA) ili umnožak struje u cijevi i vremena ekspozicije (mAs) poželjno u odnosu na smanjenje kV kod snimanja CBCT-a zuba, budući da se podudara s manjim smanjenjem kvalitete slike pri određenoj razini doze zračenja.

Budući da je mAs linearno povezan s apsorbiranom dozom pacijenta, korisnik bi trebao odabrati najnižu razinu mAs koja rezultira prihvatljivom kvalitetom slike u skladu s ALARA (As Low As Reasonably Acceptable) pravilom (126).

Prisutnost metalnih restauracija u ustima ili čak gutaperke može izazvati pojavu radioloških artefakata. Problemi s distorzijom slike kod prisutnosti metalnih restauracija rješavaju se algoritmima za redukciju metalnih artefakata (MARA – Metal Artefact Reduction Algorithms) (123).

Učinkovitost algoritama za redukciju metalnih artefakata dodatno se povećava ako je metalni dio slike u središtu područja kojeg snimamo (127). PAI (periapikalni indeks) može sadržavati pet stupnjeva ili šest stupnjeva radiološkog ishoda cijeljenja.

Pet stupnjeva razmatra kvalitetu koštanih trabekula u periapikalnom području, dok se šest stupnjeva odnosi na veličinu lezije:

1. nova periapikalna lezija
2. povećana periapikalna lezija
3. nepromijenjena periapikalna lezija
4. smanjena periapikalna lezija
5. potpuno cijeljenje periapikalne lezije
6. zdravo periapikalno tkivo (114)

Osim detekcije periapikalnih lezija, CBCT dijagnostika pokazala se superiornom u radiološkoj procjeni uspješnosti endodontskog zahvata (128, 129). U prosjeku redukcija periapikalne lezije jednu godinu nakon endodontske mikrokirurgije prema 2D radiološkoj procjeni iznosi 86,9 %, a prema CBCT radiološkoj evaluaciji 77,7 % (130).

Važnost CBCT dijagnostike kod asimptomatskih slučajeva primarno je vezana uz potencijalne akutne egzacerbacije endodontski tretiranog zuba i utjecaj na općezdravstveno stanje. CBCT dijagnostika omogućuje detaljnu trodimenzionalnu procjenu zuba, maksilofacijalnog područja i odnosa pojedinih anatomskih struktura (121).

CBCT analiza olakšava identifikaciju malih periapikalnih lezija ograničenih na spongiozu, koje se inače teško mogu identificirati klasičnim 2D intraoralnim rendgenogramima (131, 132).

Studije koje su proučavale dijagnostički kapacitet periapikalnog rendgenograma u odnosu na CBCT pokazale su veći kapacitet CBCT-a za identifikaciju periapikalnih lezija (125-127). Volumetrijska analiza periapikalnih lezija se može postići s visokom točnošću korištenjem različite softverske platforme (133, 134).

CBCT studije volumetrijskih promjena periapikalnih lezija provedene su ili u kontekstu predoperativne ili postoperativne analize nekirurške endodontske terapije (135, 136).

Primjena CBCT-a provodi se prema uputama i pravilima Europskog endodontskog društva „European Society of Endodontology Position Statement on The use of CBCT in Endodontics" (Int Endod J. 2014;47:502-4.; točka: „Assessment of extremely complex root canal anatomy in teeth treatment planned for non-surgical endodontic re-treatment") (139).

Jasno je da dodatne informacije koje dobijemo trodimenzionalnom radiološkom dijagnostikom poboljšavaju dijagnostičku preciznost i imaju presudan utjecaj na terapijski pristup. Svakako se mora imati na umu povećana doza apsorbiranog zračenja te se indikacije za upotrebu CBCT-a moraju pažljivo odvagnuti u svakom individualnom slučaju. Dobrobiti od CBCT-a moraju nadmašiti potencijalne rizike, a svako snimanje mora se individualizirati kako bi se smanjila doza apsorbiranog zračenja za optimalan rezultat (123).

1.8. Terapija endodontske bolesti

Terapiju endodontske bolesti možemo podijeliti na:

1. terapija vitalne pulpe
2. nekirurška endodontska terapija
3. kirurška endodontska terapija
4. regenerativni endodontska terapija

Primarni ciljevi endodontskog liječenja jesu prevencija ili eliminacija periapikalne bolesti i rezolucija simptoma bolesti kod pacijenta (138).

Metode procjene uključuju klinički pregled, evaluaciju simptoma i znakova, radiološke i histopatološke kriterije.

Ishod endodontskog liječenja ocjenjuje se velikim brojem čimbenika. Kod uspješnog endodontskog liječenja zub je neosjetljiv, nema upotrebe antibiotika i analgetika, nema vidljive periapikalne lezije, žvačna je funkcija normalna, nema oticanja, nema sinus trakta, cijeljenje

parodonta je potpuno, dubina parodontnog džepa je reducirana, dolazi do cijeljenja mekih tkiva, nema pomičnosti, postoji zadovoljstvo tretmanom, nema znakova infekcije, nema diskoloracije zuba, nema resorpcije tvrdih zubnih tkiva, nema boli, a žvačna jedinica potpuno je funkcionalna.

Prema Friedmanu (122) cijeljenje nakon endodontske terapije jest dinamičan proces koji traje od nekoliko mjeseci do više godina. Vremenski odmak od zahvata ima izravan utjecaj na radiološki nalaz periapikalnog tkiva. Praćenje nakon intervencije mora trajati minimalno jednu godinu do tri ili čak četiri ili pet godina, prema preporukama Američkog udruženja endodontologa i Europskog endodontskog društva.

Glavni kriteriji ishoda endodontskog zahvata su:

1. bol
2. oticanje
3. sinus trakt
4. osjetljivost na perkusiju
5. osjetljivost na palpaciju
6. dubina parodontnog džepa
7. pokretljivost
8. redukcija broja bakterija
9. ekspresija biomarkera
10. radiološka procjena ishoda endodontskog zahvata

Ishod endodontskog liječenja uvjetovan je velikim brojem čimbenika, uz vrijeme kao presudnu varijablu učinkovitosti endodontskog tretmana i dugoročnog uspjeha terapije.

Najvažniji čimbenici su vrsta zuba, broj korijenova, demografski čimbenici, dob, spol, utjecaj sistemskih bolesti, utjecaj pušenja, utjecaj parodontne bolesti na ishod endodontskog liječenja, utjecaj endodontskih intraoperativnih protokola i algoritama liječenja, izoliranje bakterijskih uzročnika bolesti, utjecaj protokola i regenerativnih endodontskih postupaka, predvidljivost replantacije zuba, utjecaj i važnost restaurativnog tretmana i adekvatan period praćenja te standardizirani kriteriji i terminologija za određivanje uspjeha endodontskog liječenja (139).

Strindbergova studija bavi se kriterijima ishoda endodontskog liječenja, udjelom uspjeha endodontskog liječenja, vezom uspjeha endodontskog liječenja i predoperativnog statusa te duljinom praćenja pacijenata od 6 mjeseci do 4 godine. Kriteriji ishoda endodontskog liječenja,

poznati kao Strindbergovi kriteriji, uključuju uspjeh terapije, neuspjeh terapije i nejasan ishod liječenja (142).

Uspjeh terapije uključuje asimptomatske zube s očuvanim konturama parodontnog ligamenta i intaktnom laminom durom. Neuspjeh terapije uključuje simptomatske zube s nepromijenjenom veličinom lezije ili smanjenom lezijom, ali bez potpunog cijeljenja ili povećanom lezijom s prisutnim prekidom kontinuiteta lamine dure.

Nejasan ishod uključuje nezadovoljavajuće radiograme koji se ne mogu sa sigurnošću interpretirati, lezije manje od 1 mm i prekid kontinuiteta lamine dure (142).

Bol kao glavni klinički i fiziološki znak uspješnosti endodontskog zahvata mjeri se uz pomoć VAS (Visual Analogue Scale) metode gdje pacijenti numeričkom vrijednošću opisuju subjektivni osjećaj boli nakon zahvata, odnosno primijenjene intervencije. (1-9, 1-10, 1-100, 1-150, 1-170)

Druge metode su Verbal Rating Scale (VRS) i Numerical Rating Scale (NRS), gdje se uz dvije vrijednosti –(ima boli/nema boli) može opisno bilježiti intenzitet boli u različitim stupnjevima, tri vrijednosti, četiri vrijednosti, pet vrijednosti, šest vrijednosti ili deset vrijednosti:

1) dvije vrijednosti (ima boli/nema boli)
2) tri vrijednosti (nema boli/blaga bol, srednja, jaka bol)
3) četiri vrijednosti (nema boli, blaga bol, srednja, jaka bol)
4) pet vrijednosti (nema boli, blaga bol, jaka bol, vrlo jaka bol, ekstremno jaka bol)
5) šest vrijednosti (nema boli, blaga bol, srednja bol, jaka bol, ekstremna bol, maksimalna bol)
6) deset vrijednosti (nema boli, jedva primjetna bol, vrlo blaga, blaga, srednja, srednje jaka, jaka, vrlo jaka, vrlo vrlo jaka, maksimalna) (2)

Kvantifikacija i objektivizacija kriterija uspješnosti endodontskog zahvata, kao i duljina praćenja nakon samog zahvata ključne su za istraživanje što učinkovitijih metoda liječenja koje u konačnici daju protokole koji su utemeljeni na kliničkim dokazima i koji nam mogu jamčiti dugoročni uspjeh terapije. Klinička randomizirana istraživanja koja uključuju softverski potpomognuta mjerenja veličine lezije prije i poslije primijenjene intervencije daju nam izravni odgovor o učinkovitosti same kliničke procedure. Ključni momenti važni za uspjeh endodontskog liječenja su veličina lezije, bol nakon primijenjene intervencije, primijenjeni

protokoli i materijali, dezinfekcijski postupci, materijali i tehnike za trodimenzionalno brtvljenje te restaurativna postendodontska opskrba.

2. CILJEVI I HIPOTEZE

2.1. Svrha i ciljevi

Svrha doktorskog rada je *in vivo* ispitati utjecaj PDT-a i biokeramičkoga punila korijenskih kanala na cijeljenje periapikalne lezije poslije jednoposjetne revizije endodontskog liječenja i nastanak postoperativnih bolova.

Primarni ciljevi:

1. ispitati utjecaj PDT-a koji je primijenjen na kraju kemomehaničke obrade kanala, na cijeljenje kroničnog periapikalnog procesa kod pacijenata kod kojih je provedena jednoposjetna revizija endodontskog liječenja
2. ispitati utjecaj punjenja korijenskog kanala biokeramičkim punilom na cijeljenje kronične periapikalne lezije kod pacijenata kod kojih je provedena jednoposjetna revizija endodontskog liječenja

Sekundarni ciljevi:

1. ispitati utjecaj PDT-a koji je primijenjen na kraju kemomehaničke obrade kanala, na incidenciju i intenzitet postoperativnih bolova nakon jednoposjetne revizije zuba s kroničnim periapikalnim procesom u usporedbi s konvencionalnim završnim protokolom dezinfekcije
2. ispitati utjecaj punjenja korijenskih kanala biokeramičkim punilom na incidenciju i intenzitet postoperativnih bolova kod zuba s kroničnim periapikalnim procesom u usporedbi s punjenjem s punilom temeljenim na epoksi smoli

2.2. Hipoteze

Nulte hipoteze:

1. Nema razlike u cijeljenju periapikalne lezije nakon punjenja kanala biokeramičkim punilom u odnosu na punjenje temeljeno na epoksi smoli kod pacijenata kod kojih je provedena jednoposjetna revizija endodontskog liječenja.
2. Nema razlike u cijeljenju periapikalne lezije kod završnog protokola dezinfekcije PDT-om u odnosu na ultrazvučno aktiviranu irigaciju kod pacijenata kod kojih je provedena jednoposjetna revizija endodontskog liječenja.
3. Nema razlike u pojavnosti postoperativnih bolova nakon punjenja kanala biokeramičkim punilom u odnosu na punjenje bazirano na epoksi smoli kod pacijenata kod kojih je provedena jednoposjetna revizija endodontskog liječenja.
4. Nema razlike u pojavnosti postoperativnih bolova kod završnog protokola dezinfekcije PDT-om u odnosu na UAI kod pacijenata kod kojih je provedena jednoposjetna revizija endodontskog liječenja.

Radne hipoteze:

1. PDT, primijenjena na kraju kemomehaničke obrade, učinkovita je u dezinfekciji endodontskog prostora i značajnije djeluje na smanjenje periapikalne lezije u odnosu na ultrazvučno aktiviranu irigaciju kod pacijenata kod kojih je provedena jednoposjetna revizija endodontskog liječenja.
2. Završno punjenje korijenskih kanala biokeramičkim punilom povoljno djeluje na cijeljenje periapikalne lezije i pokazuje povoljniji utjecaj na smanjenje periapikalne lezije u odnosu na konvencionalno punjenje temeljeno na epoksi smoli kod pacijenata kod kojih je provedena jednoposjetna revizija endodontskog liječenja.
3. PDT, primijenjena na kraju kemomehaničke obrade, uzrokuje značajno manju incidenciju i intenzitet postoperativnih bolova u odnosu na UAI kod pacijenata kod kojih je provedena jednoposjetna revizija endodontskog liječenja.
4. Završno punjenje korijenskih kanala biokeramičkim punilom uzrokuje značajno manju incidenciju i intenzitet postoperativnih bolova u odnosu na konvencionalno punjenje temeljeno na epoksi smoli kod pacijenata kod kojih je provedena jednoposjetna revizija endodontskog liječenja.

3. ISPITANICI I POSTUPCI

Kliničko randomizirano istraživanje odobreno je od strane Etičkog povjerenstva Stomatološkog fakulteta Sveučilišta u Zagrebu na redovnoj sjednici 11.04.2019. broj 05-PA-30-VI-/2019.

Kliničko istraživanje registrirano je u bazi clinicaltrials.gov pod brojem NCT04072926.

Prije početka istraživanja provedena je analiza statističke snage testa. Analizom snage testa za analizu varijance za ponavljana mjerenja (RM-ANOVA) prema sljedećim uvjetima: 4 ispitivane skupine, 3 ponavljana mjerenja, očekivani učinak veličine f=0,5, razina značajnosti alfa=0,05 te snaga testa od 90 % u istraživanje je potrebno uključiti najmanje 44 uzorka, odnosno 11 po skupini (Slika 4.).

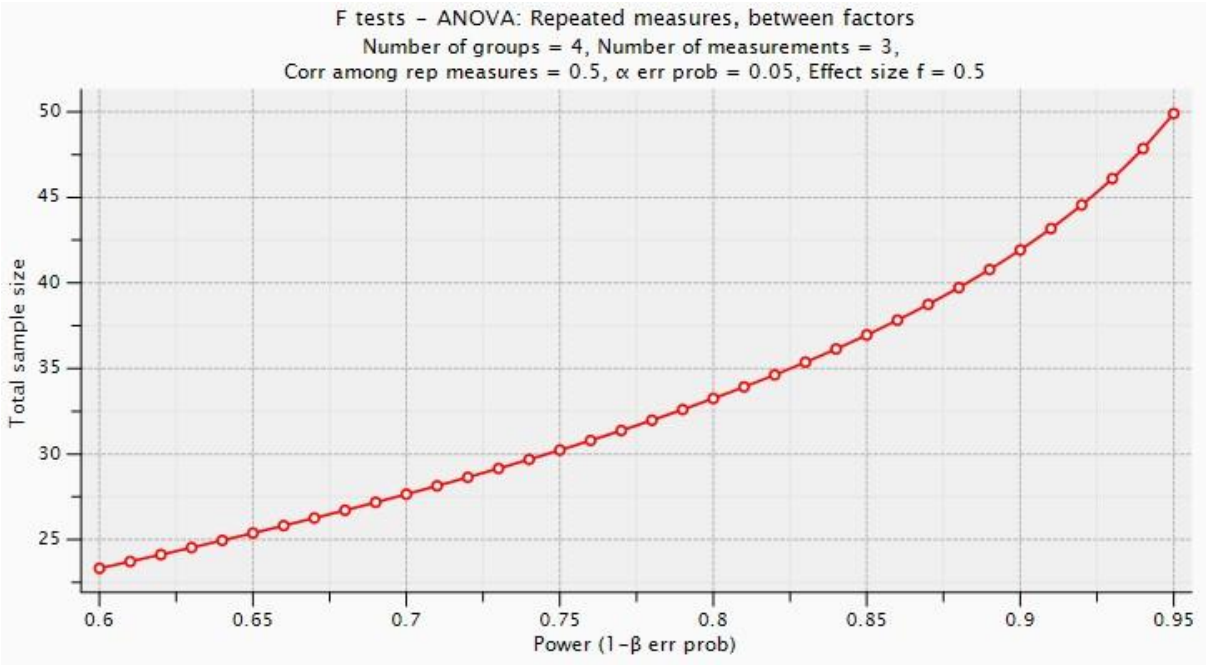

Slika 4. Analiza snage testa

Kliničko istraživanje provedeno je u sklopu projekta Hrvatske zaklade za znanost br. 5303 „Kliničko i eksperimentalno istraživanje laserski aktiviranog fotoakustičnog strujanja i fotoaktivirane dezinfekcije u endodontskom liječenju“.

Kliničko istraživanje provedeno je u Stomatološkoj poliklinici Zagreb (Perkovčeva 3) u periodu od lipnja 2019. do prosinca 2021. godine.

2.2.Odabir pacijenata za istraživanje i inicijalno mjerenje veličine periapikalne lezije

Pacijenti koji su izabrani za ovo randomizirano jednostruko slijepo prospektivno istraživanje su pacijenti koji svakodnevno dolaze u Stomatološku polikliniku Zagreb upućeni od strane primarnog stomatologa radi endodontskog zahvata revizije, sa znakovima i simptomima kroničnog apikalnog parodontitisa zuba. To uključuje zube osjetljive na perkusiju i palpaciju ili prisutni sinus trakt (141).

Dijagnoza je određena temeljem anamneze, kliničkog pregleda i analize rendgenske snimke, koja je pokazivala periapikalnu leziju veću od 5 mm u promjeru (Slika 5.).

Pacijenti su za istraživanje odabrani prema precizno postavljenim kriterijima uključivanja i isključivanja navedenima u Tablici 1.

Slika 5. Predoperativno mjerenje lezije

Prije uključivanja u istraživanje svim je pacijentima objašnjen cilj istraživanja i klinički protokol, i oni pacijenti koji su usmeno pristali na sudjelovanje u istraživanju pismeno su potvrdili sudjelovanje potpisivanjem informiranog pristanka. Svaki uključeni ispitanik mogao je u bilo kojem trenutku odustati od sudjelovanja u istraživanju.

Tablica 1. Kriteriji uključenja i isključenja pacijenata u istraživanju

KRITERIJI UKLJUČENJA	KRITERIJI ISKLJUČENJA
simptomi periapikalne bolesti nakon endodontskog liječenja	imunokompromitirani pacijenti
zubi osjetljivi na perkusiju i palpaciju	trudnoća
oticanje i sinus trakt	zubi s parodontnim džepovima većima od 3 mm
asimptomatski neadekvatni endodontski tretman	zubi sa znakovima i simptomima vertikalne frakture
apikalni parodontitis s lezijama većim od 5 mm na inicijalnom radiogramu	zubi bez mogućnosti restaurativne ili protetske opskrbe
	uzimanje antibiotske potporne terapije mjesec dana unatrag

Prije početka endodontskog liječenja napravljen je inicijalni CBCT snimak (Field of View, FOV, polje 5x5 cm za pojedini zub) ciljanog zuba kod svih pacijenata u svrhu inicijalne dijagnostike, analize anatomije endodontskog prostora i procjene proširenosti periapikalne lezije, temeljem čega se donosila odluka o terapijskom postupku: revizija endodontskog liječenja ili ekstrakcija zuba. Primjena CBCT-a bila je prema uputama i pravilima Europskog endodontskog društva (139). Sve CBCT snimke rađene su na istom CBCT uređaju i istim parametrima snimanja (endo-mode veličina voksela 0,085 mm 450,3 mGy/cm^2, 6,3mA, 90kV, 8,7 s). Svaki je pacijent obaviješten da će se napraviti CBCT snimak zuba u svrhu procjene veličine periapikalne lezije, dijagnostike i odluke o prognozi zuba i terapiji, što će i potpisati u informiranom pristanku. U istraživanje su uključeni samo pacijenti koji su usmeno i pismeno potvrdili pristanak za sudjelovanje u istraživanju. Sve doze zračenja za pacijente bile su “as low as reasonably achievable” (ALARA). Učinkovita doza CBCT-a 3x4 cm FOV kreće od 13 µSv za prednje zube u mandibuli (141) do 44 µSv za očnjake u gornjoj čeljusti i područje pretkutnjaka (142). Smanjivanje luka rotacije s 360° na 180° može prepoloviti dozu, pri čemu se ne utječe na dijagnostiku upalne resorpcije ili periapikalne lezije u kosti (143, 144). U ovome istraživanju išli smo na veličinu voksela od 85 mikrometara (za endo-mode), što je oko 45 µSv za pojedini zub (Cranex 3DX, Soredex, Tusula, Finska) (CBCT, endo-mode 5×5 cm veličina

polja, 75 µm veličina voksela)) (145). Riječ je o dozi zračenja koja je izmjerena za uređaj na kojem se snimanje i provodilo (145). Slika 6. prikazuje predoperativno mjerenje lezije u 3D modulu OnDemand softvera.

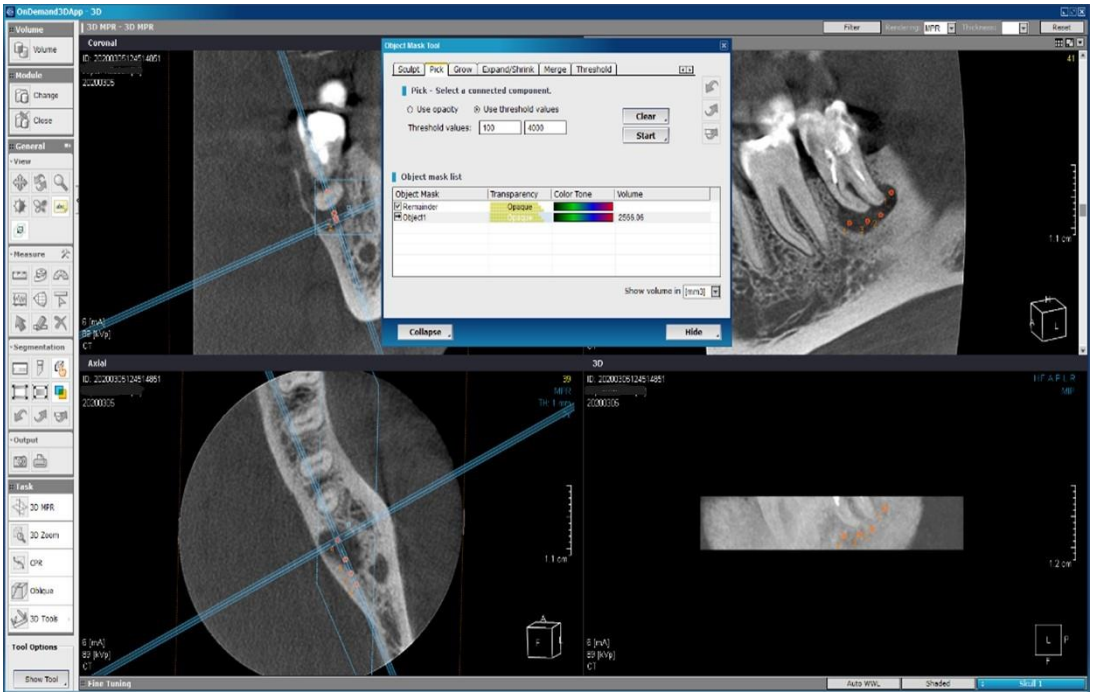

Slika 6. Segmentacija i predoperativno mjerenje veličine lezije

2.3. Klinički protokol endodontskog zahvata i eksperimentalne skupine

Prije početka endodontskog zahvata svaki je ispitanik metodom slučajnog odabira raspoređen u jednu od dvije osnovne eksperimentalne skupine i podskupine (www.wheeldecide.com). Pacijenti nisu znali kojoj eksperimentalnoj skupini pripadaju (jednostruko slijepa klinička studija). Endodontsko liječenje proveo je jedan stomatolog, specijalist endodoncije (Boris Pažin, dr. med. dent.) koji ima više od pet godina specijalističkog iskustva. Kod svih pacijenata provedeno je jednoposjetno endodontsko liječenje zuba.

Na Slici 7. vidljiv je dijagram tijeka istraživanja prema PRIRATE konsenzusu (148).

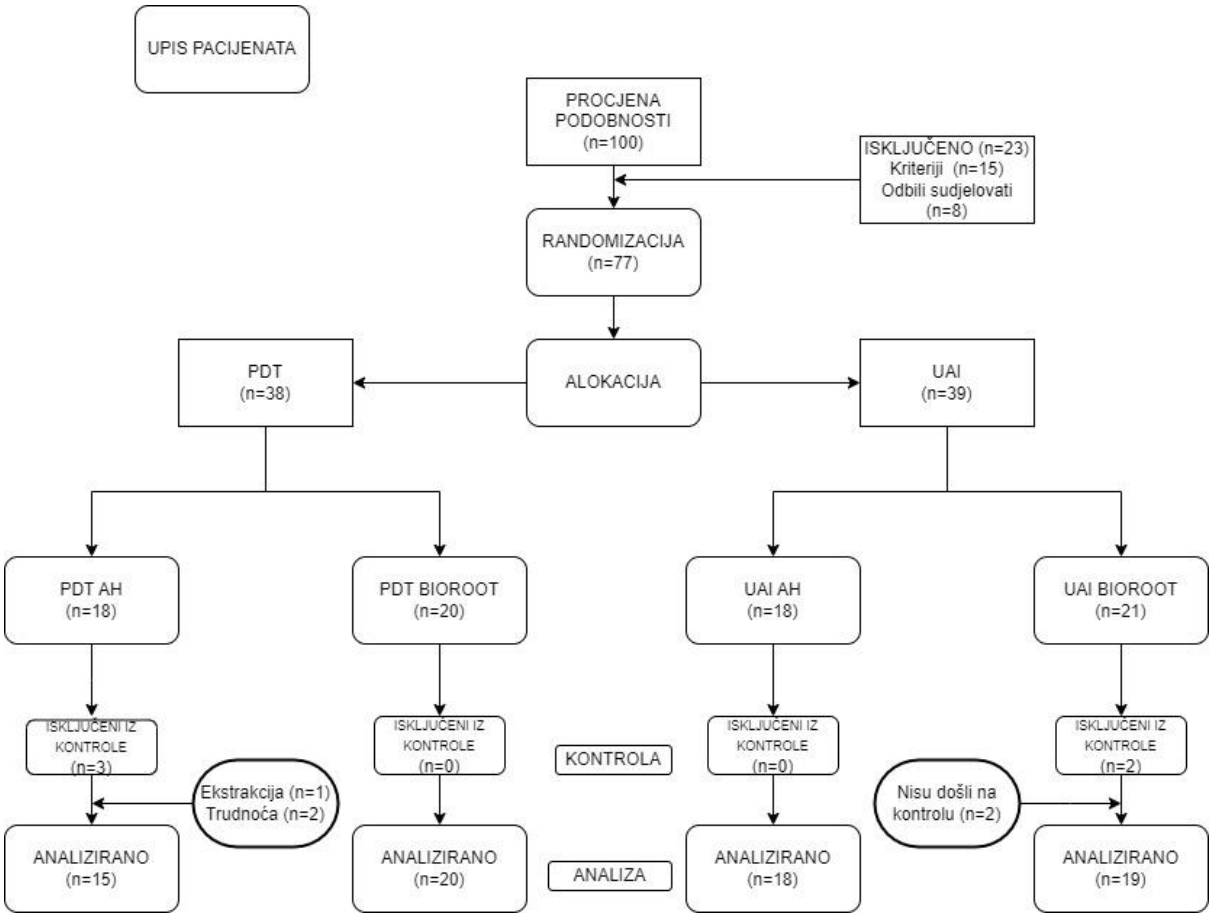

Slika 7. Dijagram tijeka istraživanja prema PRIRATE konsenzusu

Pacijenti su raspoređeni u dvije osnovne skupine ovisno o završnom protokolu dezinfekcije korijenskih kanala:

Skupina 1. ultrazvučno aktivirano ispiranje (UAI) + fotodinamska terapija (PDT)

Skupina 2. ultrazvučno aktivirano ispiranje (UAI)

U svakoj skupini pacijenti su raspoređeni metodom slučajnog odabira u dvije podskupine ovisno o materijalu za punjenje korijenskih kanala:

Podskupina A: biokeramičko punilo (BioRoot RCS, Septodont, Francuska)

Podskupina B: punilo temeljeno na epoksi smoli (AH+, Dentsply Sirona, Sjedinjene Američke Države)

Endodontski postupak revizije kod svih je ispitanika proveden pod lokalnom anestezijom (articain 4 % s adrenalinom u omjeru 1:100000) i izolacijom koferdamom. Nakon trepanacije zuba uklonjeno je karijesno tkivo i po potrebi pristupni kavitet rekonstruiran kompozitnim materijalom. Kod svih se pacijenata postupak revizije provodio rotacijskim sustavom R-endo 1, 2, 3 (MICRO-MEGA 5-12, rue du Tunnel, 25006 BESANCON Cedex, Francuska) instrumentima za strojnu obradu. Kanali su instrumentirani TwoShape sustavom za strojnu obradu (2Shape, MICRO-MEGA 5-12, rue du Tunnel, 25006 BESANCON Cedex, Francuska) uz postavke motora: 300 rpm i 200 Ncm torque. Pokazatelj završetka instrumentacije bio je kad se na instrumentu nisu dobili ostaci gutaperke iz kanala, samo čista dentinska piljevina (Slika 8) i glatki zidovi kanala. Rad instrumenta u apikalnom dijelu kanala potvrdio se nalazom dentinske piljevine na vrhu instrumenta. Tijekom mehaničke obrade kanali su ispirani s 5 ml 3 % NaOCl-a po kanalu u svim skupinama.

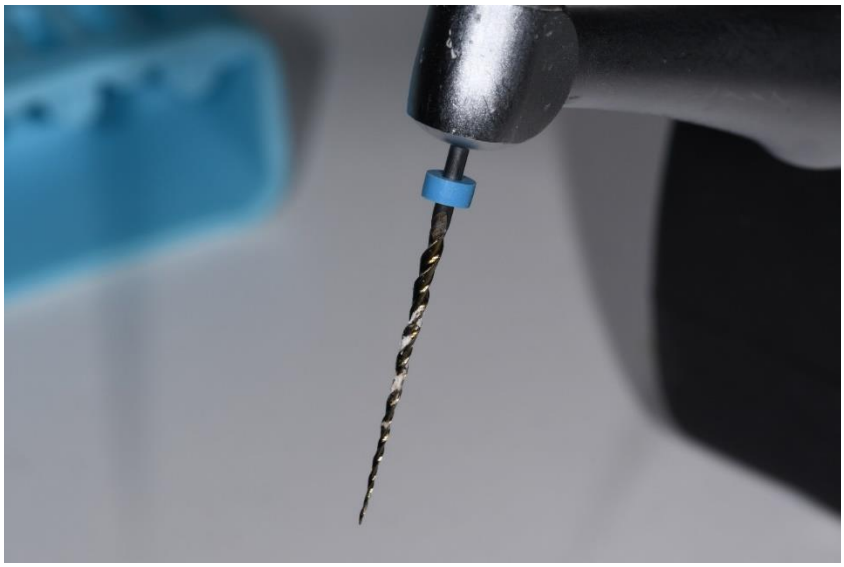

Slika 8. 2Shape instrument s vidljivom dentinskom piljevinom

Nakon kemomehaničke obrade kanale provedena je završna dezinfekcija kanala ovisno o eksperimentalnoj skupini kojoj pacijenti pripadaju:

Skupina 1. Fotodinamska terapija (PDT)

Za PDT, korišten je diodni laser (660 nm, 100 mW, 60 sec) (LASER HF COMFORT, HAGERWERKEN, DENTAL PRODUCTS DUISBURG, Njemačka) s fiberoptičkim vlaknom promjera 320 µm i Laser HF EndoPDT otopinom toluidinskog modrila. PDT korijenskih kanala provedena je na kraju kemomehaničke obrade kanala nakon konvencionalnog ispiranja kanala

aktiviranog ultrazvučnim nastavkom EndoUltra (MICRO-MEGA 5-12, rue du Tunnel, 25006 BESANCON Cedex, Francuska). Protokol za PDT odobren je od strane proizvođača. Najprije se u kanal dodavala otopina toluidinskog modrila, raspoređena sterilnim ručnim endodontskim instrumentom (proširivačem) rotacijom suprotnom od kazaljke na satu, ostavljena da djeluje 60 sekundi te se nakon toga kanal ispirao fiziološkom otopinom. Nakon sušenja kanala sterilnim papirnatim štapićima, kanal bi se ozračio fiberoptičkim nastavkom diodnog lasera tijekom 60 sekundi na način da se nastavak kružno pomiče po stijenkama kanala, apikalno prema koronarno, kroz 60 sekundi (Slika 9.). Riječ je o fotokemijskoj dezinfekciji kanala kod kojeg nema stvaranja topline ni termičkog oštećenja tkiva.

Slika 9. Fotodinamska terapija (HF Laser, Hager Werken, Duisburg, Njemačka)

Skupina 2. Ultrazvučno aktivirano ispiranje korijenskih kanala (UAI)

Nakon kemomehaničke obrade kanala, kanali su isprani 3 ml 3 % natrijevim hipokloritom (NaOCl) tijekom 30 sekundi, nakon čega se ostatak otopine aspirirao iglom. Kanal je zatim ispran s 3 ml 20 % otopinom etilendiaminotetraoctene kiseline (EDTA) koja je ultrazvučno aktivirana u kanalu 60 sekundi, nakon čega se ostatak aspirirao iz kanala. Završno ispiranje provedeno je s 3 ml 3 % NaOCl-om koji je ultrazvučno aktiviran 30 sekundi. Za ultrazvučnu aktivaciju rabio se uređaj EndoUltra (MICRO-MEGA 5-12, rue du Tunnel, 25006 BESANCON Cedex, Francuska) (Slika 10.). Završno ispiranje kod svih se pacijenata provodilo ultrazvučno

aktiviranom irigacijom (UAI) kao zlatnim standardom, što je predstavljalo kontrolnu skupinu u odnosu na pacijente koji pripadaju i skupini fotodinamske terapije (PDT).

Slika 10. Ultrazvučno aktivirano ispiranje uređajem EndoUltra (MicroMega, Francuska)

Nakon završnog protokola ispiranja, kanali su osušeni sterilnim papirnatim štapićima. U svakoj skupini kod polovice ispitanika kanali su napunjeni biokeramičkim punilom (Podskupina A, BioRoot (BioRoot RCS, Septodont, Saint-Maur-des-Fossés, Francuska), a kod druge polovice punilom temeljenim na epoksi smoli, podskupina AH+ (Podskupina B, AH+ (AH Plus, Dentsply, Sirona, Charlotte, Sjedinjene Američke Države). U obje podskupine kanali su napunjeni tehnikom hladne lateralne kondenzacije. S obzirom na to da je punilo temeljeno na epoksi smoli zlatni standard u punjenju kanala, ta podskupina AH+ bila je kontrolna skupina prema kojoj će se uspoređivati učinak biokeramičkoga punila (podskupina BioRoot).

Nakon punjenja pacijenti su upućeni da naprave kontrolnu retroalveolarnu radiološku snimku. Zubi su kod svih pacijenata privremeno zatvoreni kapsuliranim oblikom staklenoionomernog cementa, Fuji IX (GC Corporation 3-2-14 Hongo, Bunkyo-ku, Tokyo 113-0033, Japan).

2.4. Ispitivanje pojavnosti postoperativne boli kod pacijenata nakon endodontskog liječenja

Pacijenti su nakon zahvata dobili upitnik o pojavnosti, trajanju i intenzitetu postoperativnih bolova koji su popunjavali tijekom sedam dana (Slika 11). Intenzitet i pojavnost bolova ispitivala se VAS skalom (Visual Analogue Scale). Bilježilo se i uzimanje i doza analgetika tijekom sedmodnevnog postoperativnog perioda. Upitnik su pacijenti donosili u sljedećoj posjeti kada je napravljena trajna restauracija kompozitnim materijalom Clearfill Majesty ES-2 Classic (KurarayAmerica, Inc. Dental division 33 Maiden Ln, Suite 600D, Sjedinjene Američke Države).



UPITNIK

UČESTALOST (INTENZITET) POSTOPERATIVNE BOLI NAKON JEDNOPOSJETNE INSTRUMENTACIJE KORIJENSKOG KANALA

DATUM:

IME I PREZIME (REDNI BROJ PACIJENTA)_____

DOB___ SPOL___

ZUB___

EKSPERIMENTALNA SKUPINA_____

PRISUTNOST SPONTANIH BOLOVA PRIJE ZAHVATA

a)DA b)NE

0 1 2 3 4 5 6 7 8 9 10

Nema boli BLAGA UMJERENA JAKA INTENZIVNA MAKSIMALNA

TRAJANJE SPONATANIH PREOPERATIVNIH BOLOVA_____

UZIMANJE ANALGETIKA PRIJE DOLASKA U ORDINACIJU a) DA b) NE

Ako da, koliko dugo uzima analgetike prije zahvata _____

UZIMANJE ANTIBIOTIKA PRIJE ZAHVATA a) DA b) NE

DIAGNOZA: a) pulpitis b) gangrena c)parodontitis apicalis chronica

d) parodontitis apicalis chronica kod punjenih zuba

Postojanje periapikalnog procesa i lokalizacija na zubu:_____

OSJETLJIVOST NA PERKUSIJU a) DA b) NE

Osjetljivost na perkusiju:

0 1 2 3 4 5 6 7 8 9 10

Nema boli BLAGA UMJERENA JAKA INTENZIVNA MAKSIMALNA

ZAOKRUŽITE TOČAN ODGOVOR

1. Jeste li osjetili bolove nakon završetka endodontskog zahvata?

a)DA b)NE

Opišite karakter boli

a) Spontana bol b) bol na zagriz c) bol na toplo/hladno d) konstantna e) pulzirajuća

2. Ako da, kada su se bolovi pojavili nakon zahvata?

a)NAKON 12 SATI b) NAKON 24 SATA c)NAKON 48 SATI d) NAKON 72 sata

3. Zaokružite na skali broj koji opisuje jačinu bolova koje ste osjećali?

1. DAN

0 1 2 3 4 5 6 7 8 9 10

Nema boli BLAGA UMJERENA JAKA INTENZIVNA MAKSIMALNA

2. DAN

0 1 2 3 4 5 6 7 8 9 10

Nema boli BLAGA UMJERENA JAKA INTENZIVNA MAKSIMALNA

3. DAN

0 1 2 3 4 5 6 7 8 9 10

Nema boli BLAGA UMJERENA JAKA INTENZIVNA MAKSIMALNA

4. DAN

0 1 2 3 4 5 6 7 8 9 10

Nema boli BLAGA UMJERENA JAKA INTENZIVNA MAKSIMALNA

5. DAN

0 1 2 3 4 5 6 7 8 9 10

Nema boli BLAGA UMJERENA JAKA INTENZIVNA MAKSIMALNA

6. DAN

0 1 2 3 4 5 6 7 8 9 10

Nema boli BLAGA UMJERENA JAKA INTENZIVNA MAKSIMALNA

7. DAN

0 1 2 3 4 5 6 7 8 9 10

Nema boli BLAGA UMJERENA JAKA INTENZIVNA MAKSIMALNA

4. Koliko dugo su bolovi trajali?

a) 1-2 DANA b)2-4 DANA c) 5-7 DANA d) VIŠE OD 7 DANA

5. Jeli nakon zahvata bilo prisutno postoperativno oticanje?

a) DA b) NE

6. Jeste li uzimali analgetike?

a) DA b) NE

7. Ako jeste navedite koje i koliko često (svakih koliko sati)? _____

8. Jesu li bolovi prestali nakon uzimanja analgetika?

a) Da b) NE

9. Jeste li uzimali antibiotike?

a) DA b) NE

10. Ako da navedite koje?_____

Slika 11. Upitnik o trajanju, intenzitetu i pojavnosti postoperativne boli

2.5. Analiza cijeljenja periapikalne lezije nakon jedne godine konusnom kompjuteriziranom tomografijom

Godinu dana nakon endodontskog liječenja pacijenti su pozvani na prvu kontrolu u svrhu provjere cijeljenja periapikalne lezije, procjene dugoročne prognoze zuba i odluke o budućoj protetskoj ili kirurškoj terapiji. Napravljena je CBCT snimka zuba prema istim parametrima kao u prvom snimanju (*endo-mode* veličina voksela 0,085 mm 450,3 mGy/cm2, 6,3 mA, 90 kV, 8,7s) kako bi se jasno evaluirao status zuba prema ALARA načelu.

Analizu cijeljenja radila su dva iskusna specijalista endodoncije uz prethodnu kalibraciju. Svaki specijalist endodoncije svaki je snimani zub stavljao u određenu kategoriju prema kriterijima (114):

1. nova periapikalna radiolucencija
2. povećana periapikalna radiolucencija
3. nepromijenjena periapikalna radiolucencija
4. smanjena periapikalna radiolucencija

Bilo kakvo neslaganje u odluci riješeno je raspravom dok se ne postigne dogovor. Smjernice ESE-a savjetuju kliničku i radiološku kontrolu najmanje godinu dana nakon endodontskog zahvata.

Kvantitativna analiza cijeljenja periapikalne lezije provedena je volumetrijskom procjenom pomoću softvera OnDemand3D (Cybermed, R. Koreja). Kalkulacija i volumetrijska procjena u mm^3 provedena je uz 3D modulu OnDemand softvera uz dodatno oblikovanje, ručno podešavanje i prijenos. Područje periapikalnog procesa je segmentirano, a mjerenje provedeno na najvećoj rezoluciji u DICOM (Digital Imaging and Communication in Medicine) 3 formatu. OnDemand3D omogućuje simultani prikaz sagitalnog, aksijalnog i koronarnog presjeka. Periapikalni proces segmentiran je uz pomoć vrijednosti sive boje u defektu. Modul 3D u navedenom softveru omogućuje označavanje lezije u sva tri presjeka te automatsku kalkulaciju njezine veličine u milimetrima kubičnim (Slika 6.).

Kod višekorijenskih zuba defekt je prikazan kao zbroj pojedinih periapikalnih procesa. Na kontroli nakon godinu dana svi periapikalni procesi manji od dvostruke debljine parodontnog ligamenta računali su se kao 0 mm^3, odnosno kao potpuno cijeljenje (117).

2.6. Statističke metode

Podaci su prikazani tablično i grafički. Napravljena je analiza normalnosti raspodjele numeričkih podataka (Smirnov-Kolmogorovljev test) te su shodno dobivenim rezultatima primijenjeni odgovarajući neparametrijski statistički testovi. Kvantitativni podaci prikazani su kroz medijane i interkvartilne raspone. Kategorijski podaci prikazani su kroz apsolutne frekvencije i pripadajuće udjele. Razlike u kvantitativnim vrijednostima analizirane su Mann-Whitney U testom kod razlika koje su se odnosile na usporedbu kontinuiranih vrijednosti između dviju skupina. Razlike u kategorijskim varijablama analizirane su Fisherovim egzaktnim testom.

Sve P vrijednosti manje od 0,05 smatrane su značajnima. U analizi je korištena licencirana programska podrška IBM SPSS Statistics for Windows, verzija 29.0.1. (IBM, Armonk, New York, Sjedinjene Američke Države).

4. REZULTATI

4.1. Rezultati raspodjele pacijenata po spolu i po skupinama zuba

U skupini PDT/BIO planirani protokol primijenjen je na ukupno 20 pacijenata. Svi su pacijenti došli na kontrolni pregled i kontrolni CBCT nakon godinu dana. Od toga je bilo 7 pacijenata muškog spola i 13 pacijenata ženskog spola. Po skupinama zubi, bilo je 15 kutnjaka (2.6, 1.7, 1.7, 2.7, 2.6, 1.6, 3.6, 3.6, 1.7, 1.6, 2.7, 1.6, 3.6, 3.6 i 4.7), 2 pretkutnjaka (2.5 i 2.5), jedan očnjak (1.3) te 2 sjekutića (3.2 i 4.2). U razdiobi po čeljustima imali smo 13 zubi u gornjoj čeljusti (10 kutnjaka: 2.6, 1.7, 1.7, 2.7, 2.6, 1.6, 1.7, 1.6, 2.7 i 1.6, 2 pretkutnjaka: 2.5 i 2.5 i 1 očnjak: 1.3), u donjoj čeljusti 7 zuba, i to 5 kutnjaka (3.6, 3.6, 3.6, 3.6 i 4.7) i 2 sjekutića (3.2 i 4.2).

U skupini UAI/BIO planirani protokol primijenjen je na ukupno 21 pacijentu, a 2 pacijenta nisu došla na kontrolni pregled nakon godinu dana, tako da je ukupno analizirano 19 pacijenata. Od toga je bilo 4 pacijenta muškog spola i 15 pacijenata ženskog spola. Po skupinama zubi bilo je 11 kutnjaka (1.6, 3.6, 2.6, 2.6, 1.6, 3.6, 2.6, 3.6, 4.6, 3.6 i 4.6), 6 pretkutnjaka (1.5, 4.5, 2.4, 3.5, 2.5 i 3.5), 2 sjekutića (4.1 i 3.1). U razdiobi po čeljustima imali smo 8 zuba u gornjoj čeljusti (5 kutnjaka: 1.6, 2.6, 2.6, 1.6 i 2.6), 3 pretkutnjaka (1.5, 2.4 i 2.5) te 11 zubi u donjoj čeljusti i to 6 kutnjaka (3.6, 3.6, 3.6, 4.6, 3.6 i 4.6), 3 pretkutnjaka (4.5, 3.5 i 3.5) i 2 sjekutića (4.1 i 3.1).

U skupini PDT/AH+ ukupno je intervenciju primilo 18 pacijenata. Od toga je analizirano 15 pacijenata, 3 pacijenta nisu uključena u analizu, 2 zbog trudnoće i nemogućnosti snimanja kontrolnog CBCT-a i jedan pacijent zbog ekstrakcije zuba. Od ukupnog broja pacijenata bilo je 8 pacijenata muškog spola i 7 pacijenata ženskog spola. Po skupinama zubi bilo je 11 kutnjaka (1.6, 3.6, 3.6, 2.6, 3.8, 3.6, 3.7, 2.6, 4.6, 3.7 i 4.6), 1 pretkutnjak (2.5), 1 očnjak (2.3) i 2 sjekutića (2.2, 3.2). U razdiobi po čeljustima imali smo 6 zuba u gornjoj čeljusti (3 kutnjaka: 1.6, 2.6 i 2.6, 1 pretkutnjak: 2.5 i 2 sjekutića: 2.3, 2.2) i 9 zuba u donjoj čeljusti (8 kutnjaka: 3.6, 3.6, 3.8, 3.6, 3.7, 4.6, 3.7 i 4.6 i 1 sjekutić: 3.2).

U skupini UAI/AH+ intervenciju je primio ukupno 18 pacijent. Od ukupnog broja pacijenata 3 je bilo muškog spola, a 15 ženskog spola. Po skupinama zubi bilo je 10 kutnjaka (3.6, 1.6, 1.6, 3.6, 1.6, 1.6, 3.7, 2.7, 3.7 i 4.6), 4 pretkutnjaka (3.5, 4.5, 4.5 i 1.4), 3 očnjaka (3.3, 2.3, 4.3) i 1 sjekutić (1.2). U razdiobi po čeljustima bilo je 8 zuba u gornjoj čeljusti (5 kutnjaka: 1.6, 1.6, 1.6, 1.6 i 2.7, 1 pretkutnjak: 1.4, 1 očnjak: 2.3, 1 sjekutić: 1.2), 10 zuba u donjoj čeljusti (5 kutnjaka: 3.6, 3.6, 3.7, 3.7 i 4..6, 3 pretkutnjaka: 3.5, 4.5, 4.5, 2 očnjaka: 3.3 i 4.3).

Razlika u spolnoj raspodjeli između ispitivanih skupina prikazana je u Tablici 2. i Slici 12. Značajne razlike su zabilježene između skupina PDT/AH+ i UAI/AH+ gdje je značajno više žena (88,9 % prema 46,7 %) bilo u skupini PDT/AH+ (p=0,009).

Tablica 2. Razlika u spolnoj raspodjeli između ispitivanih skupina

		Skupina							
		PDT/AH+		PDT/BIO		UAI/AH+		UAI/BIO	
		N	%	N	%	N	%	N	%
Spol	muški	8	53,3%	6	30,0%	2	11,1%	4	21,1%
	ženski	7	46,7%	14	70,0%	16	88,9%	15	78,9%

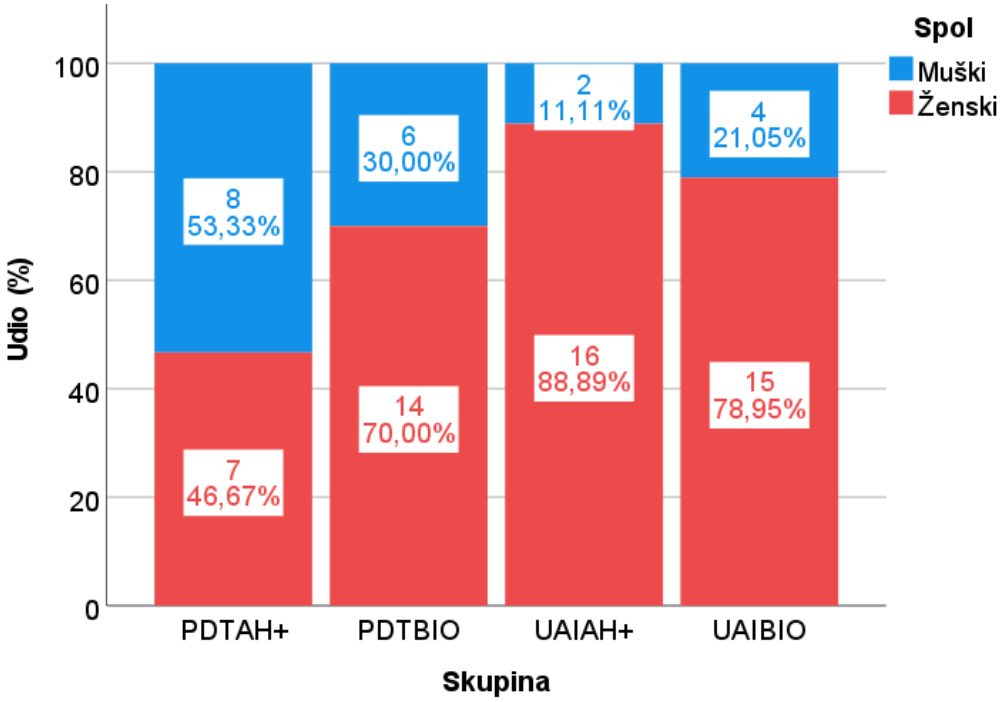

Slika 12. Razlika u spolnoj raspodjeli između ispitivanih skupina

Razlika u vrsti zuba između ispitivanih skupina prikazana je u Tablici 3. Nije bilo značajnih razlika između skupina, odnosno, različiti zubi bili su podjednako raspoređeni unutar skupina.

Tablica 3. Razlika u vrsti zuba između ispitivanih skupina

		Skupina							
		PDT/AH+		PDT/BIO		UAI/AH+		UAI/BIO	
		N	%	N	%	N	%	N	%
Zub	1.2	0	0%	0	0%	1	5,6%	0	0%
	1.3	0	0%	1	5,0%	0	0%	0	0%
	1.4	0	0%	0	0%	1	5,6%	0	0%
	1.5	0	0%	0	0%	0	0%	1	5,3%
	1.6	1	6,7%	3	15,0%	4	22,2%	2	10,5%
	1.7	0	0,0%	3	15,0%	0	0%	0	0%
	2.2	1	6,7%	0	0%	0	0%	0	0%
	2.3	1	6,7%	0	0%	1	5,6%	0	0%
	2.4	0	0%	0	0%	0	0%	1	5,3%
	2.5	1	6,7%	2	10,0%	0	0%	1	5,3%
	2.6	2	13,3%	2	10,0%	0	0%	3	15,8%
	2.7	0	0%	2	10,0%	1	5,6%	0	0%
	3.1	0	0%	0	0%	0	0%	1	5,3%
	3.2	1	6,7%	1	5,0%	0	0%	0	0%
	3.3	0	0%	0	0%	1	5,6%	0	0%
	3.5	0	0%	0	0%	1	5,6%	2	10,5%
	3.6	3	20,0%	4	20,0%	2	11,1%	4	21,1%
	3.7	2	13,3%	0	0,0%	2	11,1%	0	0%
	3.8	1	6,7%	0	0%	0	0%	0	0%
	4.1	0	0%	0	0%	0	0%	1	5,3%
	4.2	0	0%	1	5,0%	0	0%	0	0%
	4.3	0	0%	0	0%	1	5,6%	0	0%
	4.5	0	0%	0	0%	2	11,1%	1	5,3%
	4.6	2	13,3%	0	0%	1	5,6%	2	10,5%
	4.7	0	0%	1	5,0%	0	0%	0	0%

4.2. Rezultati utjecaja fotodinamske terapije i biokeramičkoga punila na cijeljenje periapikalne lezije godinu dana nakon jednoposjetne revizije endodontskog punjenja

Slika 13. prikazuje broj analiziranih pacijenata na kraju istraživanja u svakoj skupini.

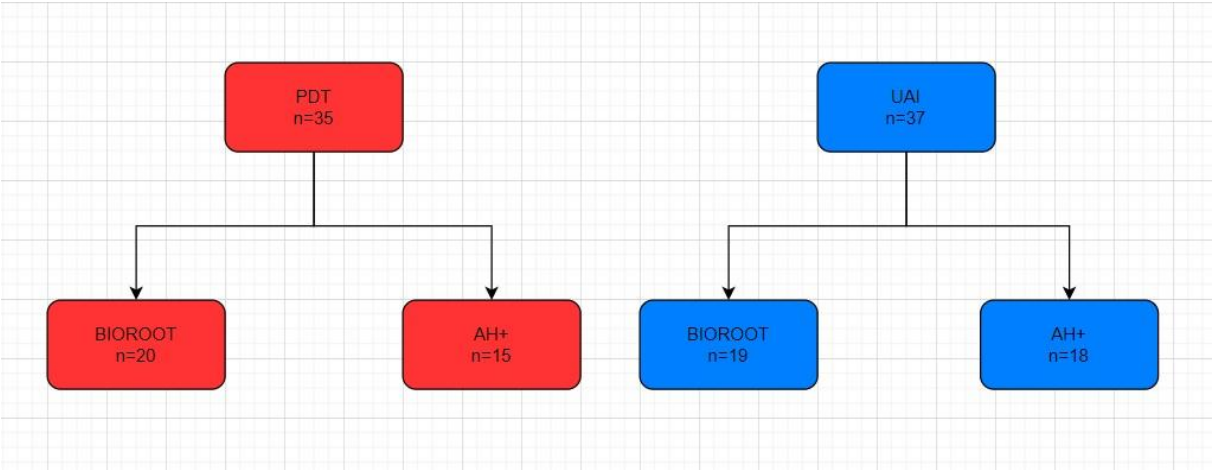

Slika 13. Broj analiziranih pacijenata nakon godine dana po skupinama

Tablica 4. prikazuje vrijednosti volumena periapikalne lezije prije početka endodontskog liječenja i godinu dana nakon endodontskog liječenja izmjerenih na CBCT snimkama zuba te stupanj smanjenja periapikalne lezije.

Rezultati su pokazali značajno smanjenje volumena u svim ispitivanim skupinama, i to: PDT/AH+ 79,72 % ($P<0,05$), PDT/BIO 89,58 % ($P<0,05$), UAI/AH+ 86,98 % ($P<0,05$), i UAI/BIO 86,95 % ($P<0,05$).

Intergrupna analiza nije pokazala statistički značajnu razliku između eksperimentalnih skupina u stupnju smanjenja periapikalne lezije godinu dana nakon završetka endodontskog liječenja ($p>0,05$) (Tablica 5.).

Tablica 4. Vrijednosti volumena periapikalne lezije prije endodontskog liječenja godinu dana nakon endodontskog liječenja te stupanj smanjenja volumena (mm^3)

Eksp. skupina		N	Min	Max	Centile		
					25.	Medijan	75.
Prvi volumen	PDT/AH+	15	152,62	2566,06	261,85	320,53	572,45
	PDT/BIO	20	26,32	1611,13	107,33	269,73	672,49
	UAI/AH+	18	116,71	15549,90	188,92	330,16	975,73
	UAI/BIO	19	95,44	12663,90	173,73	533,77	1284,84
Drugi volumen	PDT/AH+	15	0,00	279,31	0,00	70,73	158,01
	PDT/BIO	20	0,00	1055,82	0,00	48,10	114,51
	UAI/AH+	18	0,00	8575,65	0,00	30,57	355,34
	UAI/BIO	19	0,00	1068,61	49,52	110,78	437,44
Smanjenje volumena (%)	PDT/AH+	15	12,81%	100,00%	54,32%	79,72%	100,00%
	PDT/BIO	20	5,15%	100,00%	34,11%	89,58%	100,00%
	UAI/AH+	18	11,13%	100,00%	37,23%	86,98%	100,00%
	UAI/BIO	19	6,64%	100,00%	34,77%	86,95%	91,76%

N-broj pacijenata

Tablica 5. Statistička razlika (p-vrijednost) između skupina

	Prvi volumen	Drugi volumen	Smanjenje volumena (%)
	P	P	P
PDT/AH+ vs PDT/BIO	0,351	0,707	0,784
UAI/AH+ vs UAI/BIO	0,395	0,422	0,458
PDT/BIO vs UAI/BIO	0,077	0,098	0,458
PDT/AH+ vs UAI/AH+	0,828	0,601	0,970

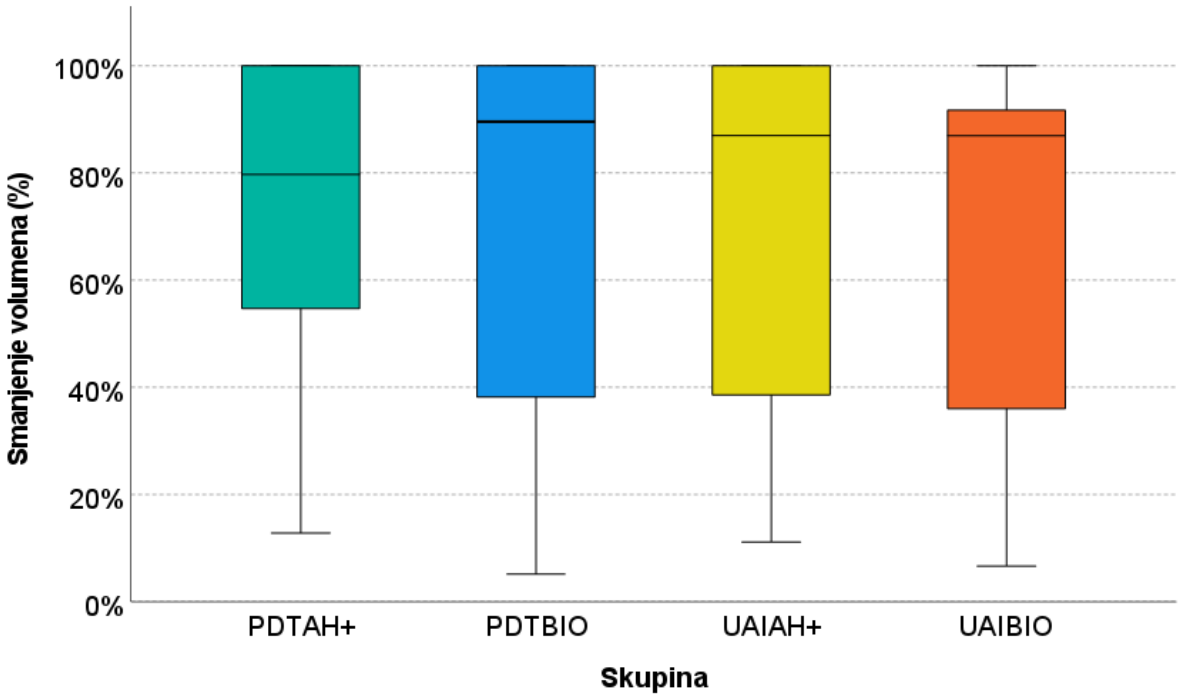

Slika 14. Stupanj smanjenja volumena periapikalne lezije godinu dana nakon završetka endodontskog liječenja za svaku skupinu prikazan uz pomoć kutijastog dijagrama

4.3. Rezultati utjecaja primijenjenih protokola endodontskog liječenja na incidenciju i intenzitet postoperativnih bolova poslije jednoposjetne revizije endodontskog punjenja

Pacijenti su nakon zahvata dobili upitnik o pojavnosti, trajanju i intenzitetu postoperativnih bolova koji su popunjavali tijekom sedam dana. Intenzitet i pojavnost bolova ispitivala se VAS (Visual Analogue Scale) skalom. Isključeni su svi pacijenti koji su uzimali potpornu antibiotsku terapiju zadnjih mjesec dana prije zahvata. Bilježilo se i uzimanje doza analgetika tijekom sedmodnevnog postoperativnog perioda. U sljedećoj posjeti pacijenti su donosili ispunjeni upitnik i tada je napravljena trajna restauracija kompozitnim materijalom.

Tablica 6. i Slika 15. prikazuju postotak prisutnih postoperativnih bolova kod pacijenata u skupinama. Nije bilo statistički značajne razlike između skupina u pojavnosti postoperativnih bolova (p>0,05).

Tablica 6. Prikaz broja i postotka pacijenata s postoperativnim bolovima nakon jednoposjetnog endodontskog liječenja (revizija)

		Skupina							
		PDT/AH+		PDT/BIO		UAI/AH+		UAI/BIO	
		N	%	N	%	N	%	N	%
Postoperativni bolovi	Ne	8	53,3%	7	35,0%	9	50,0%	8	42,1%
	Da	7	46,7%	13	65,0%	9	50,0%	11	57,9%

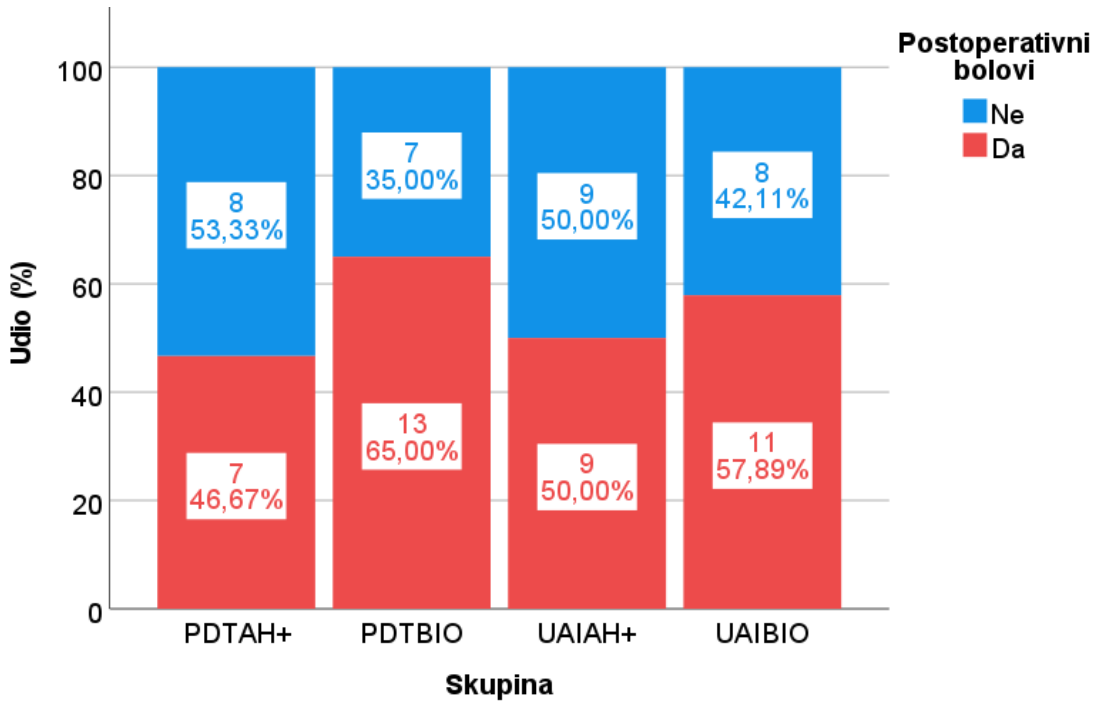

Slika 15. Postotak pacijenata s postoperativnim bolovima u svakoj eksperimentalnoj skupini

Tablica 7. i Slika 16. prikazuju trajanje postoperativnih bolova kod pacijenata u svakoj eksperimentalnoj skupini. Nije bilo statistički značajne razlike između skupina u trajanju postoperativnih bolova (p>0,05).

Tablica 7. Razlika u trajanju postoperativnih bolova između ispitivanih skupina

		Skupina							
		PDT/AH+		PDT/BIO		UAI/AH+		UAI/BIO	
		N	%	N	%	N	%	N	%
Trajanje postoperativnih bolova	do 2 dana	4	57,1%	9	69,2%	4	44,4%	4	36,4%
	2-4 dana	2	28,6%	2	15,4%	3	33,3%	2	18,2%
	5-7 dana	1	14,3%	2	15,4%	2	22,2%	5	45,5%
	više od 7 dana	0	0%	0	0%	0	0%	0	0%

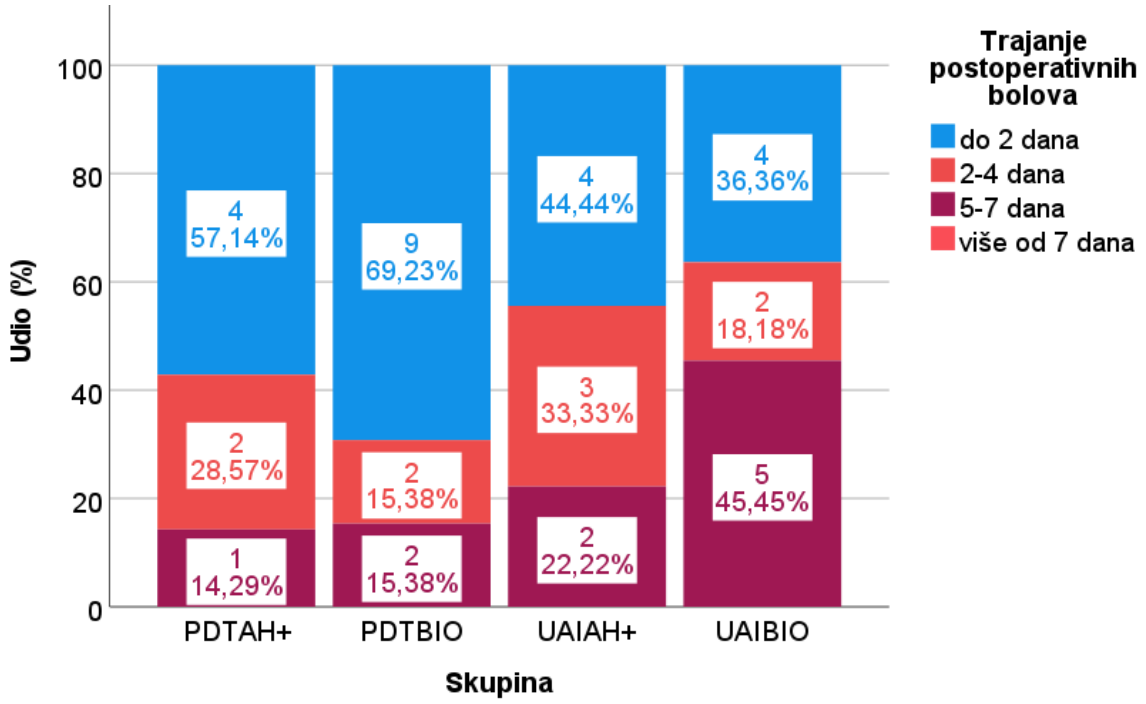

Slika 16. Prikaz postotka pacijenata s postoperativnim bolovima i s vremenom trajanja postoperativnih bolova

Razliku u VAS-u procijenjene boli između ispitivanih skupina prikazuju Tablica 8. i Slika 17-23. Najveća percipirana bol bila je prvi dan, ali s obzirom na medijane VAS vrijednosti ta je bol bila iznimno slaba (medijani u rasponu od 0 do 1). Značajne razlike su zabilježene samo između UAI/AH+ i UAI/BIO četvrti dan (Tablica 9.) (p=0,049).

Tablica 8. Prikaz jačine bolova prema VAS skali u svakoj skupini za pacijente s postoperativnim bolovima

Skupina		N	Min	Max	Centile		
					25.	Medijan	75.
VAS dan 1	PDT/AH+	15	0,00	8,00	0,00	0,00	2,00
	PDT/BIO	20	0,00	8,00	0,00	1,00	4,00
	UAI/AH+	18	0,00	8,00	0,00	0,50	1,50
	UAI/BIO	19	0,00	8,00	0,00	1,00	3,00
VAS dan 2	PDT/AH+	15	0,00	9,00	0,00	0,00	2,00
	PDT/BIO	20	0,00	9,00	0,00	0,00	2,50
	UAI/AH+	18	0,00	6,00	0,00	0,00	1,25
	UAI/BIO	19	0,00	9,00	0,00	0,00	2,00
VAS dan 3	PDT/AH+	15	0,00	5,00	0,00	0,00	0,00
	PDT/BIO	20	0,00	10,00	0,00	0,00	1,50
	UAI/AH+	18	0,00	6,00	0,00	0,00	1,00
	UAI/BIO	19	0,00	8,00	0,00	0,00	2,00
VAS dan 4	PDT/AH+	15	0,00	4,00	0,00	0,00	0,00
	PDT/BIO	20	0,00	10,00	0,00	0,00	1,50
	UAI/AH+	18	0,00	2,00	0,00	0,00	0,00
	UAI/BIO	19	0,00	4,00	0,00	0,00	1,00
VAS dan 5	PDT/AH+	15	0,00	4,00	0,00	0,00	0,00
	PDT/BIO	20	0,00	10,00	0,00	0,00	0,00
	UAI/AH+	18	0,00	1,00	0,00	0,00	0,00
	UAI/BIO	19	0,00	3,00	0,00	0,00	1,00
VAS dan 6	PDT/AH+	15	0,00	4,00	0,00	0,00	0,00
	PDT/BIO	20	0,00	10,00	0,00	0,00	0,75
	UAI/AH+	18	0,00	2,00	0,00	0,00	0,00
	UAI/BIO	19	0,00	4,00	0,00	0,00	0,00
VAS dan 7	PDT/AH+	15	0,00	4,00	0,00	0,00	0,00
	PDT/BIO	20	0,00	10,00	0,00	0,00	0,00
	UAI/AH+	18	0,00	2,00	0,00	0,00	0,00
	UAI/BIO	19	0,00	4,00	0,00	0,00	0,00

Tablica 9. P-vrijednosti usporedbe jačine postoperativnih bolova kod pacijenata između svih skupina

	VAS dan 1	VAS dan 2	VAS dan 3	VAS dan 4	VAS dan 5	VAS dan 6	VAS dan 7
	P	P	P	P	P	P	P
PDT/AH+ vs PDT/BIO	0,190	0,865	0,328	0,155	0,250	0,155	0,250
UAI/AH+ vs UAI/BIO	0,582	0,411	0,585	0,049	0,128	0,585	0,585
PDT/BIO vs UAI/BIO	0,589	0,767	0,846	0,901	0,415	0,208	0,359
PDT/AH+ vs UAI/AH+	0,875	0,785	0,336	0,861	0,444	0,861	0,861

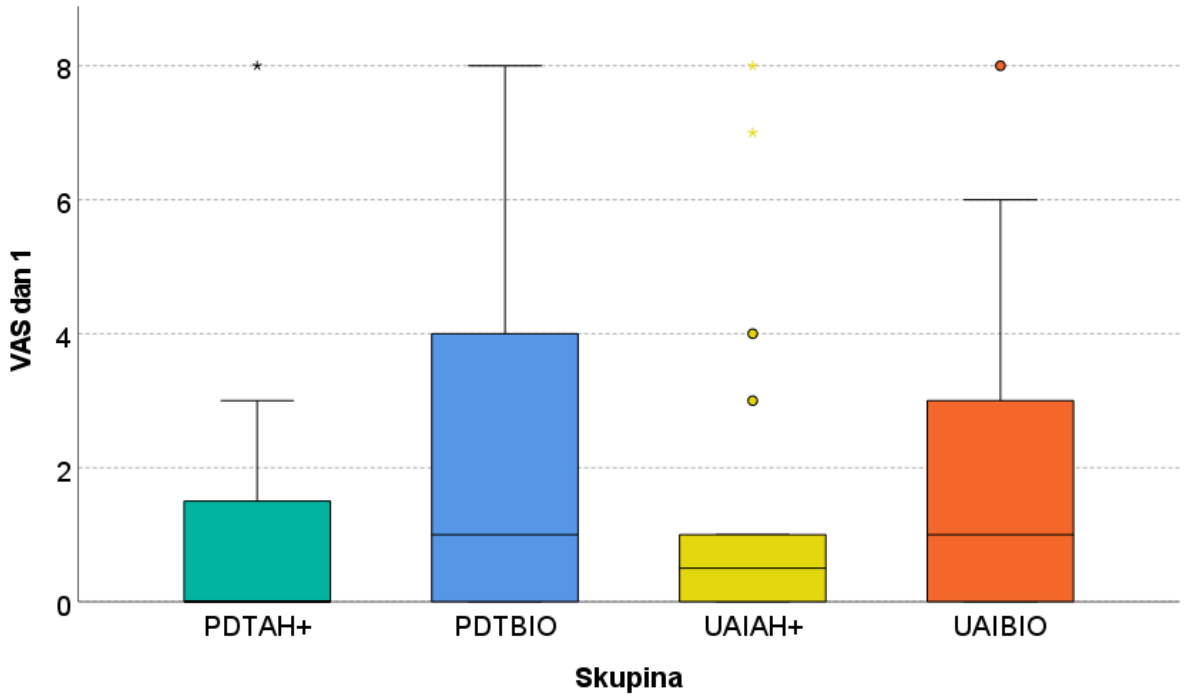

Slika 17. Prikaz jačine postoperativnih bolova 1. dan nakon endodontskog liječenja kod pacijenata u svakoj skupini

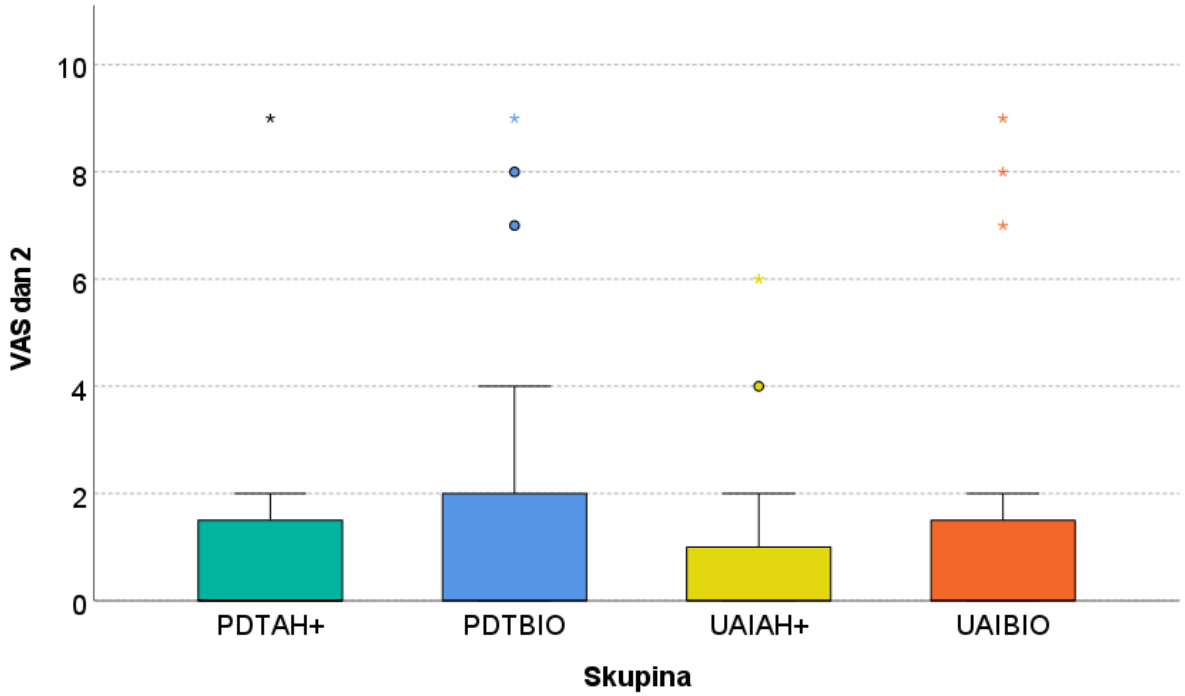

Slika 18. Prikaz jačine postoperativnih bolova 2. dan nakon endodontskog liječenja kod pacijenata u svakoj skupini

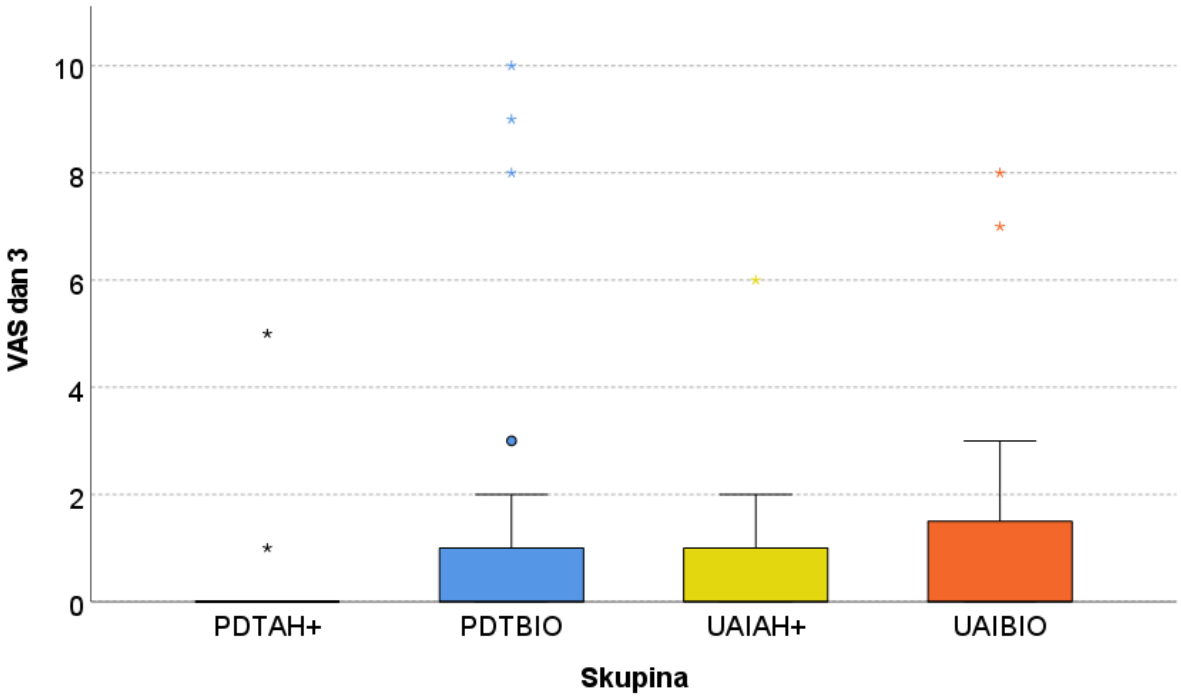

Slika 19. Prikaz jačine postoperativnih bolova 3. dan nakon endodontskog liječenja kod pacijenata u svakoj skupini

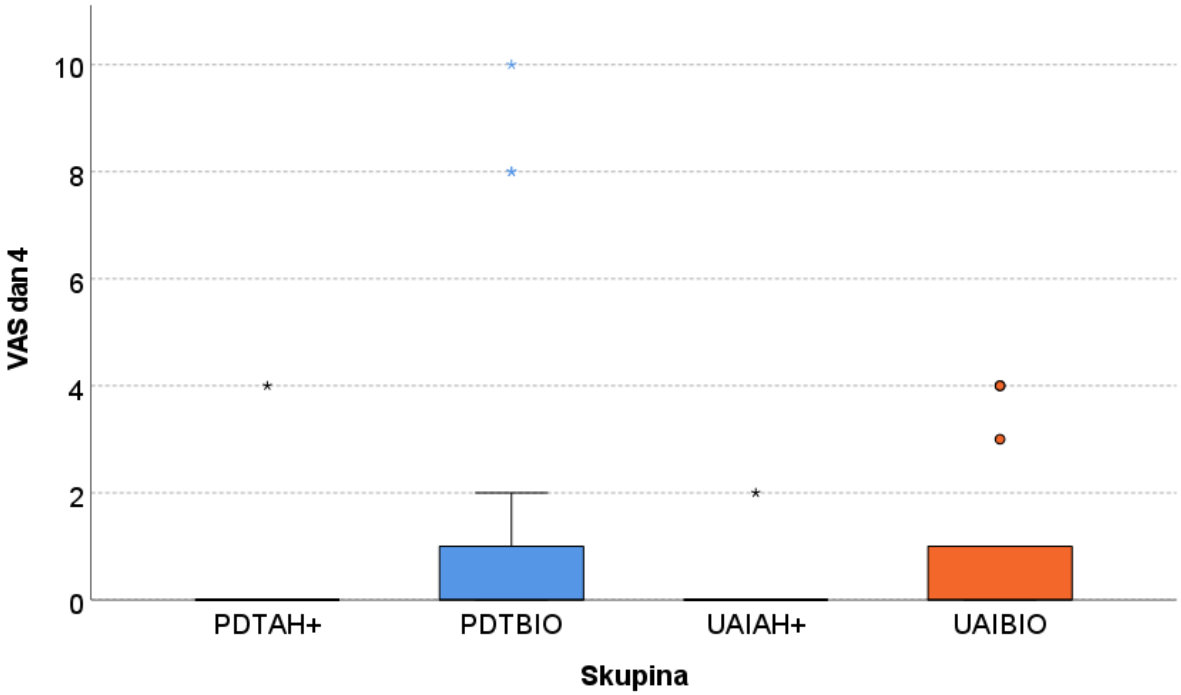

Slika 20. Prikaz jačine postoperativnih bolova 4. dan nakon endodontskog liječenja kod pacijenata u svakoj skupini

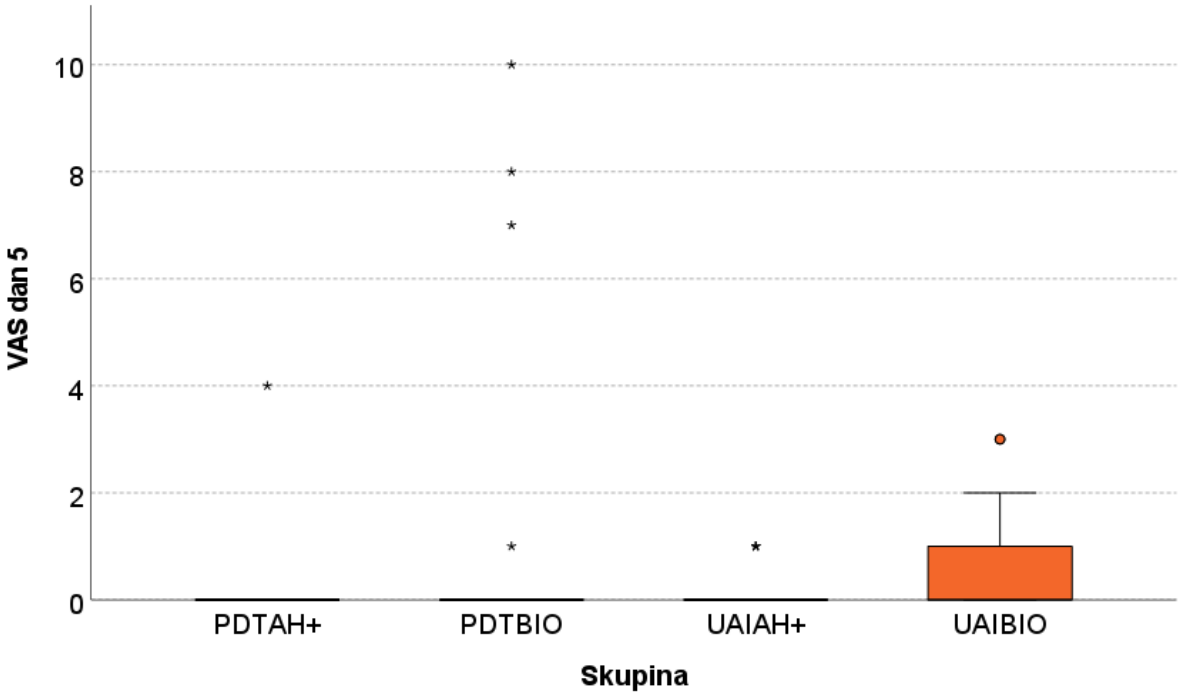

Slika 21. Prikaz jačine postoperativnih bolova 5. dan nakon endodontskog liječenja kod pacijenata u svakoj skupini

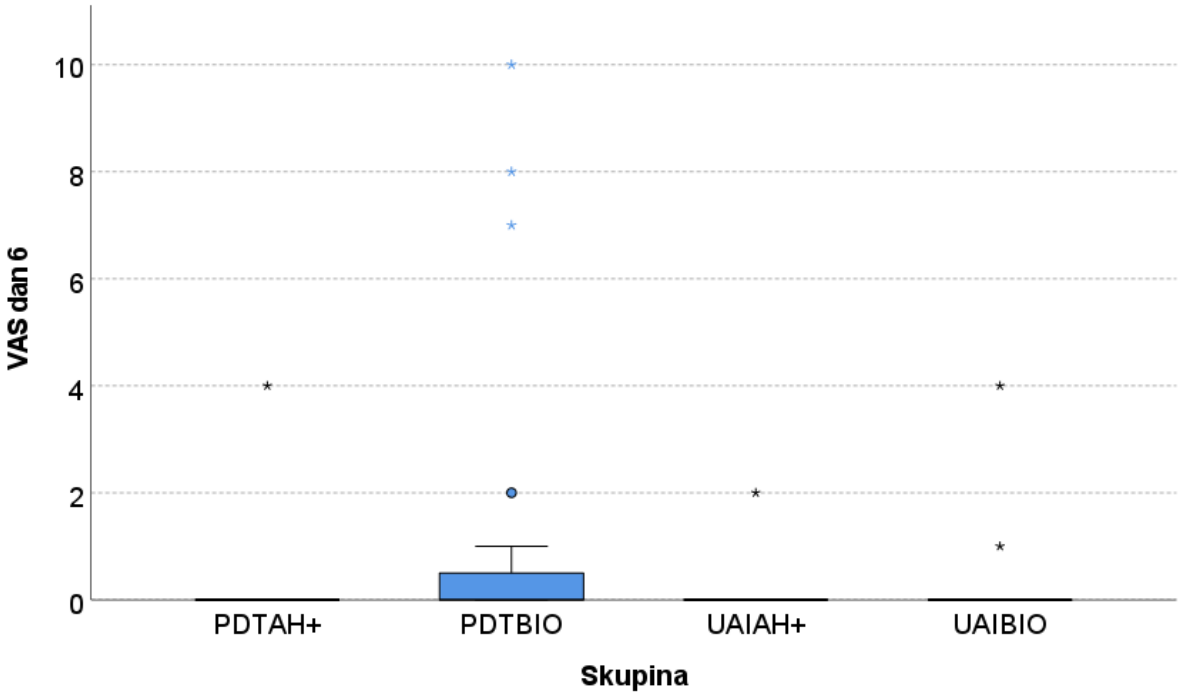

Slika 22. Prikaz jačine postoperativnih bolova 6. dan nakon endodontskog liječenja kod pacijenata u svakoj skupini

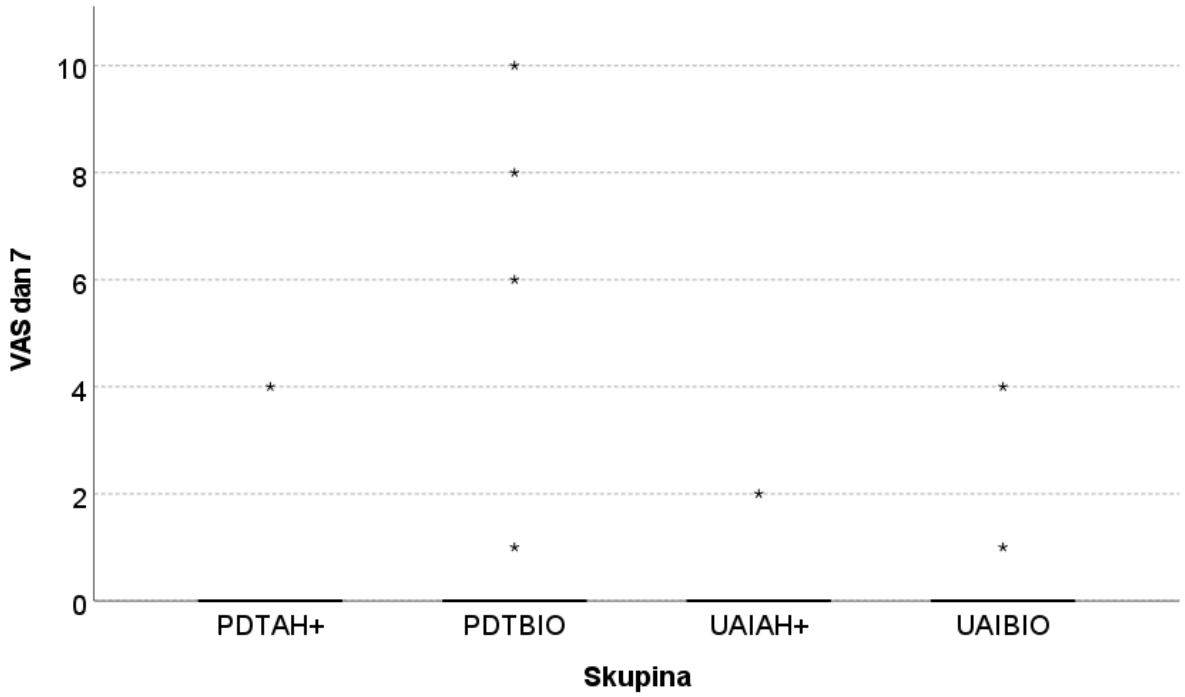

Slika 23. Prikaz jačine postoperativnih bolova 7. dan nakon endodontskog liječenja kod pacijenata u svakoj skupini

Navedene slike u obliku kutijastog dijagrama prikazuju najnižu i najvišu vrijednost, interkvartilne raspone (razliku između gornje i donje kvartile) i medijan vrijednosti podataka prikazan horizontalnom crtom.

5. RASPRAVA

Apikalni parodontitis predstavlja lokalnu upalu periapikalnog tkiva koja ima svoj izvor i uzrok u patološki promijenjenoj pulpi (147).

Apikalni parodontitis može nastati kao rezultat napredovanja karijesa, traume ili kao rezultat zahvata na tvrdim zubnim tkivima (148). Inficirana pulpa glavni je uzrok apikalnog parodontitisa, dok je imunološki odgovor domaćina glavni uzrok upale i posljedične destrukcije periradikularnih tkiva.

Zubna pulpa, najosjetljiviji dio zubne strukture zaštićen je tvrdim zubnim tkivima i parodontnim ligamentom. Tvrde zubne strukture s jedne strane štite pulpu od različitih noksi, dok s druge predstavljaju problem u smislu limitiranih kompenzatornih mogućnosti pulpne cirkulacije u slučaju razvoja upalnog procesa.

Prodor bakterija u pulpu moguć je kroz pukotine u caklini i dentinu, putem karijesa ili eksponiranog cementa (149). Reakcija pulpe na prodor bakterija jest formiranje tercijarnog ili reparatornog dentina (150). Ukoliko se prodor bakterija ipak dogodi, dolazi do aktivacije imunološkog odgovora domaćina i upalne reakcije koja može dovesti do oštećenja pulpnog tkiva. S druge strane, imunološki je odgovor limitiran zbog uskog apikalnog otvora i oklopa od tvrdih zubnih tkiva koji je uzrok vrlo brzom prekidu cirkulacije (148). Nakon prekida cirkulacije dolazi do djelomične ili potpune nekroze pulpnog tkiva. Nekrotično tkivo idealan je medij za razvoj prvenstveno anaerobne mikroflore koja na kraju prolazi kroz apikalni otvor i izaziva imunološki odgovor u periapikalnom tkivu te posljedičnu destrukciju istoga i razvoj periapikalne lezije (151).

Imunološki, obrambeni odgovor domaćina manifestira se kroz aktivaciju različitih vrsta obrambenih stanica, intracelularnih medijatora upale i humoralnih antitijela. Rezultat aktivacije imunološkog odgovora može dovesti do razaranja periapikalnih tkiva, napose parodontnog ligamenta i alveolne kosti. Destrukcija ovih tkiva dovodi do razvoja periapikalne lezije koja može imati različite kliničke manifestacije. Stoga periapikalnu bolest možemo definirati kao upalnu bolest koja je rezultat dinamičkog odnosa između mikrobioloških uzročnika i imunoloških obrambenih snaga domaćina u području apeksa zuba (152).

Unatoč kompleksnom imunološkom odgovoru, uzrok upalnog procesa u periapeksu i dalje opstaje u endodontskom prostoru, nedostupan obrambenim snagama domaćina. Stoga, nema

mogućnosti izlječenja apikalnog parodontitisa bez kirurške ili nekirurške endodontske terapije ili ekstrakcije zuba (153).

Medicina, a tako i dentalna medicina nastoji provoditi algoritme liječenja koji su predvidivi, jednostavni, financijski učinkoviti i utemeljeni na dokazima. U tu svrhu potrebno je razumjeti relevantne kliničke, tehničke i biomehaničke čimbenike koji utječu na cijeljenje periapikalne lezije nakon endodontskog tretmana ili revizije endodontskog liječenja. Čimbenici koji utječu na cijeljenje periapikalne lezije dijele se na preoperativne, intraoperativne i postoperativne. Čimbenici koji utječu na cijeljenje periapikalne lezije isti su i za primarni endodontski tretman i za reviziju endodontskog liječenja, s tim da je kod revizije manja vjerojatnost pozitivnog ishoda zbog kompromitiranog apikalnog područja i modificiranog odnosa domaćina i infektivnog agensa. U slučaju revizije endodontskog punjenja ishod ovisi o modulaciji interakcije uzročnika i domaćina od strane operatera te o očuvanju integriteta zuba i sprječavanju sekundarne infekcije poslije revizije endodontskog punjenja (154).

Cijeljenje periapikalne lezije primarno ovisi o prisutnosti i predoperativnoj veličini periapikalne lezije (155-158). Velike periapikalne lezije rezultat su raznolikosti mikrobiološke flore u endodontskom prostoru kao i dubine penetracije bakterija u dentinske tubule (159, 160). Veličina lezije također može ukazivati na cističnu transformaciju (161), kao i na agresivni imunološki odgovor domaćina koji se neće zaustaviti zbog prisutnosti rezidualnih bakterija (162).

Unatoč redukciji bakterijske mikroflore tijekom kemomehaničke obrade, u slučaju višeposjetne endodoncije dolazi do porasta broj bakterija ako se ne postavi intrakanalni antiseptički uložak ili ako dođe do mikropropuštanja kroz privremeni ispun (147).

Intervencijske studije bi iz navedenih razloga trebale biti ili jednoposjetne endodoncije ili višeposjetne s odgovarajućim koronarnim pečatom i antiseptičkim uloškom koji će spriječiti međuposjetno razmnožavanje bakterijske mikroflore.

Uklanjanje bakterija iz endodontskog prostora povezano je s periapikalnim cijeljenjem, dok rezidualne bakterije višestruko umanjuju mogućnost cijeljenja periapikalne lezije. Pri tome u slučaju eradikacije mikroflore iz endodontskog prostora kvaliteta trajnog punjenja ne utječe na cijeljenje lezije, dok u slučaju zaostajanja rezidualnih bakterija kvaliteta punjenja ima utjecaj na cijeljenje periapikalne lezije (163).

Bez obzira na način uzorkovanja, upotreba negativne kulture da se utvrdi razina dezinfekcije ima pozitivan utjecaj na ishod endodontskog liječenja. U tu svrhu razvijeni su brzi testovi za detekciju mikroflore zbog predviđanja periapikalnog cijeljenja (164).

Endodontsko liječenje predstavlja kombinaciju mehaničke instrumentacije, kemijske obrade i trodimenzionalnog punjenja koje ima svrhu održavanja ili uspostavljanja zdravog periradikularnog tkiva. Unatoč sveobuhvatnoj kemomehaničkoj obradi, mikroorganizmi se mogu detektirati u oko 50 % slučajeva prije trajnog punjenja korijenskog kanala (165). Bakterije se mogu naći u istmusima, lateralnim kanalima, proširenjima, ramifikacijama i ostalim anatomskim strukturama koje ostaju nedostupne mehaničkoj instrumentaciji (166, 167).

Neuspjeh primarnog tretmana leži u neadekvatnoj izolaciji radnog polja, loše izvedenom pristupnom kavitetu, netretiranim korijenskim kanalima, neadekvatnoj instrumentaciji i dezinfekciji endodontskog prostora te jatrogenim čimbenicima kao što su frakturirani instrumenti, perforacije ili stepenice (168).

Svrha ovog doktorskog rada bila je ispitati utjecaj novih protokola endodontskog liječenja na primarni ishod, a to je cijeljenje periapikalne lezije. U tom smislu ispitivana je učinkovitost PDT-e, primijenjene nakon kemomehaničke obrade, te uspoređena s konvencionalnim protokolom dezinfekcije, UAI. U drugom dijelu doktorskog rada ispitana je učinkovitost biokeramičkog punila u cijeljenju periapikalne lezije u usporedbi sa „zlatnim standardom“, punilom temeljenim na epoksi smoli.
Rezultati istraživanja nisu pokazali nikakav značajniji doprinos PDT-e, primijenjene nakon kemomehaničke obrade i UAI-a, na cijeljenje periapikalne lezije nakon jednoposjetne revizije.

Rezultati istraživanja pokazali su sveukupno potpuno cijeljenje periapikalne lezije na CBCT-u 35,84 %, 32,43 % u grupi UAI i 37,14 % u PDT grupi. Smanjenje periapikalne lezije zabilježeno je 95,84 % slučajeva, s tri neuspjeha u UAI grupi, dva u UAI/AH+ i jedan u UAI/BIO (4,16 %). Može se zaključiti da su svi primijenjeni protokoli pokazali jednaku učinkovitost. Brochado Martins i sur. (201) u retrospektivnoj studiji imali su sličan postotak cijeljenja lezija (86,7 %) na CBCT-u godinu dana nakon revizije endodontskog liječenja. Većina dosadašnjih istraživanja ispitivala je utjecaj PDT-a na eliminaciju bakterijske mikroflore. Istraživanja su pokazala učinkovitost PDT–a u eliminaciji bakterijske mikroflore, uključujući i *Enterococcus faecalis*, koji je prisutan u skoro 80 % slučajeva koji zahtijevaju reviziju endodontskog liječenja (67, 169, 90).

U ovom doktorskom radu nismo ispitivali mikrobiološki status korijenskih kanala nakon dezinfekcijskog protokola i stoga nije moguće uzročno-posljedično povezati te dvije varijable, što može biti dio budućeg istraživanja u ovom području. Ipak, ovo istraživanje može se interpretirati na više načina. Prvo, u ovom istraživanja PDT je korišten u kontekstu jednoposjetne endodoncije, a prema Borsatto i sur. iz 2016. (171), PDT primijenjen kod dvoposjetne endodoncije s intrakanalnim međuposjetnim uloškom kalcij-hidroksida doveo je do cijeljenja u većoj mjeri nego PDT primijenjen kod jednoposjetne endodoncije. Sličan zaključak može se naći u istraživanju Trindade i sur. iz 2017. (172), koji su zaključili da PDT korišten uz međuposjetni uložak kalcij-hidroksida osigurava nešto veću stimulaciju periapikalnog cijeljenja. Ipak, nije bilo razlike u cijeljenju sa ili bez primjene PDT-a u smislu radiološke i histološke analize. U istom istraživanju PDT nije doveo do značajnije redukcije bakterija u endodontskom prostoru u odnosu na korištenje NaOCl-a. Stoga se može zaključiti da postoje ograničenja uporabe PDT-a u kliničkim uvjetima.

Niska koncentracija kisika u korijenskim kanalima, posebno u kompleksnim korijenskim morfologijama, dovodi do blokade prodora citotoksičnog kisika i ograničene penetraciju fotosenzitivnog agensa. Svi ovi čimbenici kompromitiraju učinkovitost PDT-a u kliničkim uvjetima. Završno, nema jasnog konsenzusa oko protokola uporabe PDT-a u kliničkoj praksi jer su se u istraživanjima koristili različiti fotosenzitivni agensi, iradijacijske doze i izvori svjetlosti (67).

U ovom istraživanju PDT je primijenjen nakon završnog protokola ultrazvučno aktivirane irigacije i uspoređivan sa samostalnom primjenom UAI u istom protokolu. UAI je trenutačno najčešće korištena metoda aktivacije irigansa (41) koja dokazano pospješuje dezinfekciju endodontskog prostora u *in vitro* studijama (61). S druge strane, kliničke studije nisu dokazale poboljšanja u dezinfekciji endodontskog prostora u smislu antimikrobne učinkovitosti niti u dugoročnim ishodima cijeljenja periapikalne lezije (61, 171).

U ovom istraživanju UAI je korišten kao kontrolna grupa, dok je u eksperimentalnoj grupi osim UAI korišten i PDT. UAI je kao kontrolna grupa korištena zbog toga što se očekuje visokovirulentna flora organizirana u obliku bakterijskog biofilma u slučajevima revizije endodontskog punjenja (9, 172).

Organizacija bakterija u bakterijskom biofilmu lociranom u anatomski kompleksnim dijelovima endodontskog prostora i komplicirana eliminacija istoga predstavljaju glavni izazov irigacijskog protokola. Nadalje, dobro su poznata ograničenja pasivnih irigacijskih protokola u kompleksnim anatomskim sustavima endodontskog prostora s velikom količinom bakterijskog biofilma na zidovima korijenskog kanala (55).

Revizija endodontskog liječenja svakako je zahtjevnija od primarne endodoncije zbog intrakanalnih zapreka, uklanjanja gutaperke i punila iz kanala, uklanjanja nadogradnji i frakturiranih instrumenata iz kanala i korigiranja jatrogenih pogrešaka kao što su stepenice i perforacije (168).

Nakon uklanjanja starog punjenja iz korijenskog kanala, kao i svladavanja zapreka i pogrešaka primarnog zahvata, zaostatne bakterije za uspješnu reviziju endodontskog liječenja moraju biti svedene na minimum (173).

Uobičajena metoda kemijske eradikacije bakterijske mikroflore iz korijenskog kanala jest naizmjenično ispiranje NaOCl-om i kelirajućim agensom kao što je etilendiaminotetraoctena kiselina ili limunska kiselina (174).

Dodatna metoda dezinfekcije korijenskog kanala uz uobičajenu primjenu navedenih kemijskih agensa jest fotodinamska terapija. Postoji mali broj kliničkih istraživanja koji se bave utjecajem adjuvantnih metoda mikrobiološke eradikacije u korijenskom kanalu.

Prvi cilj ovog doktorskog rada jest ispitati utjecaj fotodinamske terapije, primijenjene na kraju kemomehaničke obrade, na cijeljenje periapikalne lezije godinu dana nakon revizije endodontskog liječenja.

Recentna istraživanja pokazala su da je za učinkovitu dezinfekciju složene endodontske anatomije važnija energija za pokretanje fluida nego viša koncentracija NaOCl-a (175). Prema Boutsioukis i Arias–Moliz iz 2022. (178) irigacija iglom i špricom uz ultrazvučnu aktivaciju jest najčešće korištena irigacijska metoda. Stoga se smatra da je UAI važna tehnika u eliminaciji bakterija u slučajevima revizije i dobra alternativa PDT-u. Rezultati ovog doktorskog rada nisu pokazali da primjena PDT-a poslije UAI-a pridonosi značajnijem cijeljenju periapikalne lezije od primjene samo UAI-a. Ipak, u PDT grupi zabilježen je veći broj periapikalnih lezija koje su potpuno zacijelile nakon godinu dana, u usporedbi s UAI-em. Nadalje, skupina PDT nije imala nijedan porast veličine lezije u odnosu na UAI grupu. Ovo istraživanja nije ispitivalo mikrobiološki status prije i nakon intervencije, tako da ne možemo donijeti zaključak o antibakterijskoj učinkovitosti primijenjenih protokola.

Rezultati ovoga istraživanja mogu se razmatrati vezano za određene faze irigacijskog protokola. Koristili smo kontinuirani UAI protokol s jednim ciklusom aktivacije EDTA (60 s) i NaOCl (30 s). U literaturi su predloženi različiti irigacijski protokoli (176, 61), a najčešće korišteni jest 1x60 s (112). Osim toga postoje i protokoli 3x20 s i 1x30 s.

Zanimljivi rezultati objavljeni kod Retsas i sur. iz 2022. (179) pokazali su da je broj ciklusa aktivacije važniji od ukupnog aktivacijskog vremena za uklanjanje biofilma. Za učinkovitost UAI-a najvažniji je početak aktivacijskog ciklusa kad je amplituda ultrazvučnog vala najveća i samim time učinkovitija. Stoga je inicijacija aktivacije presudna za njezinu učinkovitost. Istraživanje Verma i sur. iz 2020. (180) pokazalo je bolje radiološke i kliničke ishode liječenja nakon ponavljanih UAI u odnosu na kontrolnu grupu bez UAI.

Svrha trodimenzionalnog punjenja korijenskog kanala jest sprječavanje ponovne kolonizacije endodontskog prostora mikrobiološkim uzročnicima periapikalne bolesti. Danas se u tu svrhu koristi veliki broj materijala i tehnika trajnog punjenja korijenskog kanala. Zadnjih godina dolazi do intenzivnog razvoja biokeramičkih materijala u endodonciji. Današnji biokeramički materijali dolaze u različitim kombinacijama, kao prah i tekućina za miješanje, kao kapsulirani oblik ili u šprici kao materijal spreman za upotrebu (179).

Dosadašnja *in vitro* istraživanja BioRoot RCS materijala su pokazala biokompatibilnost i nisku citotoksičnost (180). BioRoot RCS ima pH vrijednost veću od 11 i radiopaktnost analognu pločici aluminija debljine 5 mm. U kliničkim uvjetima inducira produkciju angiogenih i osteogenih faktora rasta, što ukazuje na bioaktivnost materijala (181).

Evaluacijom u izravnom kontaktu sa stanicama BioRoot RCS nije pokazao citotoksično djelovanje niti je utjecao na vijabilnost, kao ni na morfološke osobitosti stanice, što znači da nije došlo do poremećaja staničnog rasta (104).

In vitro istraživanje Dimitrova-Nakov i sur. iz 2015. (107) ispitivalo je citotoksičnost i osteokonduktivna svojstva BioRoot RCS (BioRoot, Septodont, Francuska) u usporedbi s Pulp Canal Sealerom (PCS, Kerr, Italija). Rezultati su pokazali manju citotoksičnost u slučaju BioRoot RCS i očuvanje sposobnosti matičnih stanica za diferencijaciju u smjeru depozicije koštanog matriksa.

Istraživanje Eldeniz i sur. iz 2016. (184) ispitivalo je citotoksičnost i genotoksičnost BioRoot RCS silikatnog punila u odnosu na druga punila, AH Plus Jet (De Trey/Dentsply, Konstanz, Njemačka) i Acroseal (Septodont, Saint Maur des Fosses, Francuska), EndoREZ (Ultradent, South Jordan, Utah, Sjedinjene Američke Države), RealSeal (SybronEndo, Orange, CA, Sjedinjene Američke Države), RealSeal SE (SybronEndo, Orange, CA, Sjedinjene Američke Države) and Hybrid Root SEAL (Sun Medical, Moriyama, Shiga, Japan), iRootSP (Innovative BioCeramix, Vancouver, BC, Kanada) i MTA Fillapex (Angelus, Londrina, PR; Brazil).

BioRoot RCS pokazao je najmanji stupanj oštećenja dvostruke DNK uzvojnice u usporedbi s ostalim silikatnim punilima ili punilima temeljenim na epoksi smoli.

Istraživanje Collado-González i sur. iz 2017. (185) ispitivalo je biokompatibilnost tri kalcij-silikatna endodontska punila, BioRoot BC Sealer (Septodont, Saint-Maur-des-Fosses, Francuska), Endoseal MTA (EndoSeal, Maruchi, Seoul, Koreja) and Nano-ceramic Sealer (B&L Biotech, Fairfax, VA, Sjedinjene Američke Države) (NCS). BioRoot i Nano-ceramic sealer pokazali su veću biokompatibilnost u odnosu na Endoseal MTA.

U ovom doktorskom radu analiziran je utjecaj biokeramičkog punila na cijeljenje periapikalne lezije nakon revizije endodontskog liječenja, te je uspoređen s utjecajem punila temeljenog na epoksi smoli na cijeljenje periapikalne lezije. Rezultati istraživanja pokazali su jednaku učinkovitost primijenjenih materijala u cijeljenju periapikalne lezije. Kliničko istraživanje Thakur i sur. iz 2013. (186) uključivalo je tri grupe po 15 sudionika: kanali su punjeni cink-oksid eugenolom (Tubliseal, Kerr/Sybron, Romulus, MI), epoksi smolom (AH Plus, Dentsply DeTrey, Konstanz, Njemačka) i MTA (ProRoot MTA, Densply Tulsa, Johnson City), a analiziran je periapikalni indeks cijeljenja i postoperativna bol nakon jednog tjedna i šest mjeseci poslije endodontskog liječenja. Postojala je statistički značajna razlika u veličini lezije nakon šest mjeseci u svim grupama, ali ne i između grupa.

Kliničko istraživanje Bardini i sur. 2021. (187) pokazalo je sličan utjecaj na periapikalno cijeljenje BioRoot RCS biokeramičkog punila i *single-cone* gutaperke i punila temeljenog na cink–oksid eugenolu s toplom gutaperkom. U obje grupe došlo je do značajnog smanjenja PAI indeksa. Studija pokazuje da biokeramičko punilo u kombinaciji s gutaperka štapićima daje predvidljive rezultate u smislu cijeljenja periapikalne lezije.

Tehnika punjenja kao ni materijali za trajno punjenje nemaju utjecaj na ishod liječenja, ili nema dovoljno podataka, jer za pojedine materijale poput biokeramike nema dugoročnih studija koje bi mogle dokazati njihovu superiornost i pozitivan utjecaj na ishod endodontskog liječenja (199).

U ovom doktorskom radu analizirana je i pojava i jačina postoperativne boli nakon primijenjenih protokola endodontskog liječenja zuba. Rezultati doktorata pokazali su da je najveća percipirana bol bila prvi dan. Međutim, s obzirom na medijane VAS vrijednosti ta bol je bila iznimno slaba (medijani u rasponu od 0 do 1). Značajne razlike zabilježene su samo u jednoj usporedbi UAI/AH+ i UAI/BIO četvrti dan (p=0,049), ali i ta razlika nije bila klinički važna jer je medijan VAS-a bio 0, dok se razlika odnosila samo na izmjerene raspone

minimalnih i maksimalnih VAS vrijednosti. Zaključno, bol je bila slabog intenziteta i podjednaka među skupinama te je u potpunosti nestala 7 dana nakon primijenjene intervencije. Primijenjene dodatne metode dezinfekcije endodontskog prostora (fotodinamska terapija) i biokeramički materijal (BioRoot RCS) za trajnu opturaciju korijenskih kanala nisu imali utjecaj na pojavnost i intenzitet postoperativnih bolova.
Ovi su rezultati u skladu sa zaključcima kliničkog randomiziranog istraživanja Yoshinari i sur. iz 2019. (188) koje je pokazalo da dodatna uporaba PDT-a ne pridonosi smanjenju postoperativnih bolova kod pacijenata s apikalnim parodontitisom.

U randomiziranom kliničkom istraživanju Aslan i sur. iz 2021. (189) ispitivan je utjecaj trajnih punila na postoperativnu bol nakon jednoposjetnog endodontskog liječenja kutnjaka. Ispitivana punila su: AH Plus (Dentsply DeTrey GmbH, Konstanz, Njemačka), EndoSeal MTA (Maruchi, Wonju, Koreja), EndoSequence BC sealer (Brasseler, Sjedinjene Američke Države). Rezultati nisu pokazali statistički značajnu razliku u intenzitetu postoperativne boli navedenih punila.

Utjecaj ekstruzije dvije vrste materijala za trajno punjenje korijenskog kanala na razvoj postoperativne boli ispitivan je u randomiziranom kliničkom istraživanju Fonseca i sur. iz 2019. (190). Ispitivani materijali su AH Plus (Dentsply-Sirona, Konstanz, Njemačka) i biokeramičko punilo Sealer Plus BC (MKLife Medical and Dental Products, Porto Alegre, Brazil). Rezultati su pokazali veću ekstruziju materijala kod biokeramičkog punila, ali ta ekstruzija nije dovela do razvoja intenzivnijih postoperativnih bolova.

Randomizirano kliničko istraživanje Ates i sur. iz 2019. (191) nije pokazalo statistički značajnu razliku u intenzitetu bolova i uzimanju analgetika nakon trajnog punjenja s dvije vrste punila, AH Plus (Dentsply-Sirona, Konstanz, Njemačka) i iRoot SP (Innovative BioCeramix Inc., Vancouver, Kanada). U istraživanju je korištena termoplastična gutaperka na plastičnom nosaču Herofill™ Soft-Core obturators (Micro-Mega, Besançon, Francuska).

Zaključak randomiziranog kliničkog istraživanja Tan i sur. iz 2021. (192) jest da nema statistički značajne razlike u intenzitetu boli 1, 3 i 7 dana nakon punjenja između grupa napunjenih s TotalFill BC (FKG Dentaire SA, La Chaux-de-Fonds, Švicarska) ili AH Plus punilom (Dentsply Maillefer, Ballaigues, Švicarska).

Radiološka procjena kvalitete punjenja odnosi se na postoperativnu radiološku analizu kvalitete, dužine i homogenosti trajnog endodontskog punjenja (154).

Iako dvodimenzionalna procjena trodimenzionalnih struktura ima svoje limite, radiološki zadovoljavajuća endodontska punjenja ipak su povezana s daleko većom uspješnosti i cijeljenjem periapikalne lezije (157, 168), čak i u slučaju trodimenzionalne radiološke procjene endodontskog punjenja (191, 192).

Radiološka kontrola cijeljenja provodi se u rasponu od 1-4 ili više godina ovisno o utjecaju dvaju presudnih čimbenika, imunološkom odgovoru domaćina i mikrobiološkom uzročniku (153).

Svi čimbenici koji utječu na ishod endodontskog liječenja, kako predoperativni, tako i intraoperativni i postoperativni moraju dovesti do pomaka odnosa imunološkog odgovora domaćina i mikrobiološkog agensa u smjeru imunološkog odgovora domaćina ili spriječiti ponovni pomak odnosa u smjeru mikrobiološkog agensa (154).

Sva istraživanja utjecaja pojedinih čimbenika na uspjeh endodontskog tretmana moraju se provoditi randomiziranim kliničkim studijama (154) (Slika 24.) i detaljno objašnjenim, reproducibilnim postupcima u skladu s PRIRATE konsenzusom (148). PRIRATE konsenzus sastoji se od 11 odjeljaka s 58 stavki i dijagramom tijeka istraživanja koji su nužni kod provođenja standardiziranih randomiziranih kliničkih istraživanja u endodonciji.

Volumetrijske promjene periapikalne lezije nakon primijenjene intervencije izravna su posljedica, odnosno mjera uspješnosti primijenjene intervencije. Trodimenzionalnom radiološkom dijagnostikom dobivamo daleko više podataka u predoperativnom, dijagnostičkom smislu, a svakako i u smislu ishoda endodontskog liječenja. Dvodimenzionalna radiološka dijagnostika sa svojim ograničenjima u smislu superpozicije drugih anatomskih struktura, dvodimenzionalnog prikaza trodimenzionalnih struktura, debljine kortikalne kosti, kompleksne anatomije višekorijenskih zuba nije dovoljna za preciznu detekciju patoloških promjena u periapeksu, dijagnostiku, planiranje liječenja, određivanje radne duljine korijenskog kanala, procjenu kvalitete punjenja i procjenu cijeljenja periapikalne lezije (193).

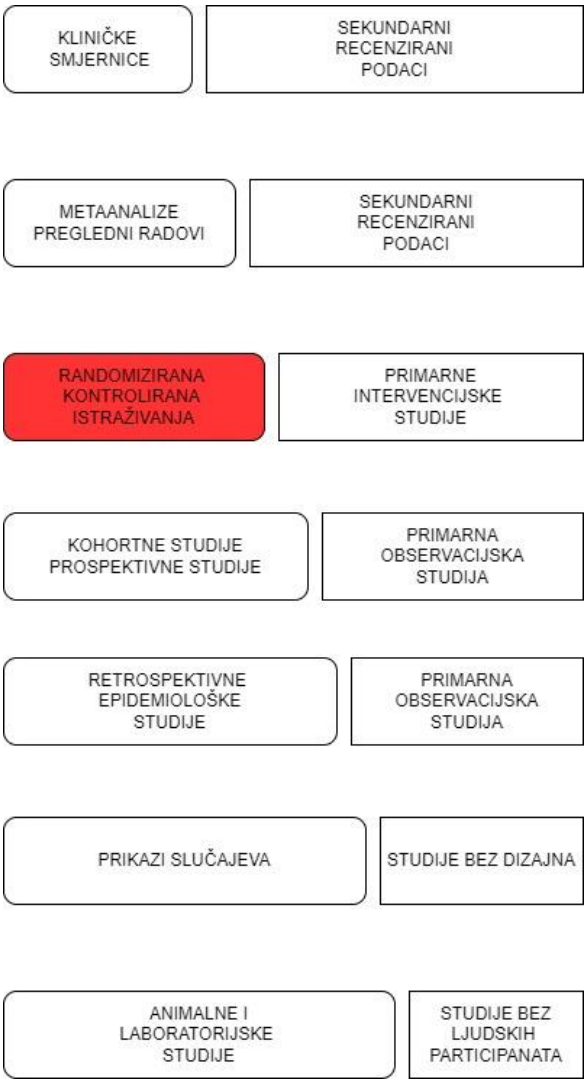

Slika 24. Vrste istraživanja u piramidi dokaza (prilagođeno iz 154)

Cijeljenje apikalnog parodontitisa jest primarni cilj kliničke endodoncije (176). Stoga je potrebno više standardiziranih kliničkih protokola, posebno protokola koji evaluiraju utjecaj dezinfekcijskih protokola i materijala za trajno punjenje na cijeljenje periapikalne lezije (67, 176, 194).

U ovom smo se istraživanju koristili CBCT-om za kvantitativno mjerenje cijeljenja apikalnog parodontitisa. CBCT je visokoosjetljiva radiološka metoda koja precizno može mjeriti promjene koštanog tkiva kroz određeni vremenski period i iz toga objektivno prikazati uspješnost ishoda endodontskog liječenja (141).

U recentnom istraživanja Davies i sur. (143), CBCT radiološka dijagnostika pokazala je znatno manji broj uspješnih ishoda revizije endodontskog liječenja od intraoralne dvodimenzionalne

radiološke dijagnostike. CBCT radiološka dijagnostika točnija je i osjetljivija metoda detekcije periapikalne bolesti od intraoralne radiološke dijagnostike (185, 114). Stoga bi se trodimenzionalna radiološka dijagnostika trebala koristiti za detekciju periapikalne lezije, kao i za praćenje ishoda endodontskog liječenja (114). Ista lezija može pokazivati sporije cijeljenje na CBCT-u nego na klasičnoj intraoralnoj dvodimenzionalnoj radiografiji (141).

U ovom istraživanju procjena ishoda endodontskog liječenja rađena je 12 mjeseci nakon intervencije. Iako je moguće da je to prekratak period praćenja da se odredi puni potencijal cijeljenja, jednogodišnji period nakon intervencije je u skladu s preporukama Europskog endodontskog društva za procjenu ishoda nekirurškog liječenja apikalnog parodontitisa (115). Sve doze zračenja CBCT snimanja su u skladu s ALARA pravilom, dakle, minimalna doza zračenja kojom je moguće postići kvalitetnu radiološku dijagnostiku. Patel i sur. (197) pokazali su da je upotreba CBCT-a s etičkim odobrenjem opravdana za kliničku upotrebu kod malih polja snimanja (FOV) za svrhu istraživanja, procjene novih protokola liječenja, dezinfekcijskih tehnika koje će rezultirati s objektivnijom procjenom ishoda endodontskog liječenja.

U svom istraživanja, Laukkanen i sur. iz 2019. (198) dobili su veći postotak uspješnosti endodontskog liječenja kod prednjih zuba i pretkutnjaka u odnosu na kutnjake. Razlog leži u složenijoj anatomiji kutnjaka, posebno u apikalnom području, koji je teško očistiti, dezinficirati i adekvatno trodimenzionalno napuniti. Stoga je moguće da je različita morfologija ispitivanih zuba utjecala na rezultate istraživanja. Nadalje, ovo istraživanje evaluiralo je dodatnu primjenu PDT-a nakon UAI, kao završnog irigacijskog protokola. UAI je zlatni standard u području aktivirane irigacije te je preporučen kao poboljšana tehnika irigacije (105, 112). Moguće je da UAI kao napredna metoda irigacije nije ostavila mogućnost PDT-u da pokaže svoj puni dezinfekcijski potencijal. Zato bi u budućim istraživanjima bilo zanimljivo u kontrolnoj skupini za PDT koristiti pasivno ispiranje iglom i špricom. Istraživanje nije ispitivalo mikrobiološki status korijenskih kanala prije i poslije intervencije, tako da se ne može donijeti zaključak o antibakterijskoj efikasnosti navedenih protokola.

Primijenjeni materijali za trajno punjenje korijenskog kanala koji su činili podgrupe u istraživanju nisu pokazali statistički značajnu razliku u cijeljenju nakon godinu dana. Sve su grupe pokazale jednaku učinkovitost sa značajnom redukcijom veličine lezije godinu dana nakon intervencije. Biokeramički materijal BioRoot RCS nije pokazao superiornost u odnosu na zlatni standard, odnosno punilo na bazi epoksi smole AH+.

Utjecaj primijenjenih protokola na incidenciju i intenzitet postoperativnih bolova kroz tjedan dana poslije intervencije nije pokazao statistički značajnu razliku između ispitivanih grupa. U prosjeku u grupi PDT 44,16 % pacijenata nije zabilježilo bol nakon intervencije, a u grupi UAI

46,05 %. Ako toj činjenici dodamo podgrupe s biokeramičkim punilom i punilom temeljenim na epoksi smoli, dobivamo sljedeći postotak pacijenata bez boli nakon intervencije:
PDT/AH+ 53,33 %, PDT/BIO 35 %, UAI/AH+ 50 % i UAI/BIO 46,05 %.
Nakon sedam dana od intervencije nije bilo boli kod svih pacijenata u svim ispitivanim grupama. Rezultati su u skladu s istraživanjem Granuaite i sur. iz 2018. (199) koje zaključuje da AH+ i biokeramičko punilo TotalFill imaju sličan utjecaj na pojavnost i intenzitet postoperativne boli kod zuba s asimptomatskim apikalnim parodontitisom bez ekstruzije materijala za punjenje preko apeksa zuba. Većina pacijenata u svim grupama osjećala je bolove u trajanju do 4 dana, a bol je prestala u svim grupama nakon 7 dana, što je u skladu s istraživanjem Pak i White iz 2011. (200).

6. ZAKLJUČAK

1. Fotodinamska terapija primijenjena na kraju kemomehaničke obrade nije imala utjecaj na smanjenje periapikalne lezije godinu dana nakon jednoposjetne revizije punjenja u odnosu na kontrolnu skupinu koja je primila samo ultrazvučno aktiviranu irigaciju.
2. Biokeramičko punilo BioRoot za trajno punjenje korijenskih kanala nije imalo utjecaj na smanjenje periapikalne lezije godinu dana nakon jednoposjetne revizije endodontskog punjenja, u odnosu na kontrolnu skupinu punjenu s punilom temeljenim na epoksi smoli (AH+).
3. Nije bilo statistički značajne razlike između svih ispitivanih skupina u smanjenju periapikalne lezije godinu dana nakon jednoposjetne revizije endodontskog punjenja, odnosno medijan smanjenja je bio u rasponu od 79,72 % (PDT/AH+) do 89,58 % (PDT/BIO).
4. Kod svih ispitivanih skupina pokazala se jednaka kliničku učinkovitost te je došlo do značajnog smanjenja periapikalnih lezija godinu dana nakon revizije.
5. Nije bilo statistički značajne razlike u incidenciji i intenzitetu postoperativnih bolova tijekom sedam dana nakon primijenjene intervencije.
6. Značajne razlike zabilježene su u samo jednoj usporedbi UAI/AH+ i UAI/BIO četvrti dan (P=0,049), ali i ta je razlika bila klinički nevažna jer je medijan VAS-a bio 0, dok se razlika odnosila samo na izmjerene raspone minimalnih i maksimalnih vrijednosti VAS skale. Zaključno, bol je bila slabog intenziteta i podjednaka među skupinama.
7. Najveća percipirana bol bila je prvi dan, ali obzirom na medijane VAS vrijednosti ta bol je bila iznimno slaba (medijani u rasponu od 0 do 1).

7. LITERATURA

1. Patel S, Arias A, Whitworth J, Mannocci F. Outcome of endodontic treatment - the elephant in the room. Int Endod J. 2020;53(3):291-7.
2. Kirkevang L-L. What does epidemiology tell us about treatment outcomes in endodontics. Ind Endod J. 2023;56(2):53-61.
3. Siqueira JF Jr, Rôças IN. Present status and future directions: Microbiology of endodontic infections. Int Endod J. 2022;55(3):512-30.
4. Langeland K. Tissue response to dental caries. Endod Dent Traumatol. 1987;3:149-71.
5. Ricucci D, Siqueira, JF Jr. Endodontology. An integrated biological and clinical view. London: Quintessence Publishing; 2013.
6. Ørstavik, D. (2020) Apical periodontitis: microbial infection and host responses. In: Ørstavik, D. (Ed.) Essential endodontology, 2nd edition. Oxford, UK: Wiley Blackwell, pp. 1-10.
7. Shin JM, Luo T, Lee KH, Guerreiro D, Botero TM, McDonald NJ i sur. Deciphering endodontic microbial communities by next-generation sequencing. J Endod. 2018; 44:1080-7.
8. Ricucci D, Loghin S, Gonçalves LS, Rôças IN, Siqueira JF Jr. Histobacteriologic conditions of the apical root canal system and periapical tissues in teeth associated with sinus tracts. J Endod. 2018;44:405-13.
9. Siqueira JF Jr. Aetiology of root canal treatment failure: why well-treated teeth can fail. Int Endod J. 2001;34:1-10.
10. Fouad AF, Walton RE, Rittman BR. Induced periapical lesions in ferret canines: histologic and radiographic evaluation. Endod Dent Traumatol. 1992;8:56-62.
11. Stashenko P, Teles R, D'Souza R. Periapical inflammatory responses and their modulation. Crit Rev Oral Biol Med. 1998; 9:498-521.
12. Horiba N. i sur. Correlations between endotoxin and clinical symptoms or radiolucent areas in infected root canals. Oral Surg Oral Med Oral Pathol. 1991;71:492-5.
13. Jacinto, R.C. i sur. Quantification of endotoxins in necrotic root canals from symptomatic and asymptomatic teeth. J Med Microbiol. 2005;54: 777-83.
14. Caviedes-Bucheli J. i sur. Neuropeptides in dental pulp: the silent protagonists. J Endod. 2008;34: 773-88.
15. McNicholas S. i sur. The concentration of prostaglandin E2 in human periradicular lesions. J Endod. 1991;17:97-100.
16. Torabinejad M, Cotti E, Jung T. Concentrations of leukotriene B4 in symptomatic and asymptomatic periapical lesions. J Endod.1992; 18:205-8.

17. Kuo ML, Lamster IB, Hasselgren G. Host mediators in endodontic exudates. I. Indicators of inflammation and humoral immunity. J Endod. 1998;24:598-603.
18. Basrani B. Endodontic irrigation: Update of Endodontic irrigating solutions. Springer Cham; 2015:99-115.
19. Neelakantan P, Romero M, Vera J, Daood U, Khan AU, Yan A, i sur. Biofilms in Endodontics - Current Status and Future Directions. Int J Mol Sci. 2017;18(8):1748.
20. Caggianiello G, Kleerebezem M, Spano G. Exopolysaccharides produced by lactic acid bacteria: From health-promoting benefits to stress tolerance mechanisms. Appl Microbiol Biotechnol. 2016;100:3877-86.
21. Devaraj S, Jagannathan N, Neelakantan P. Antibiofilm efficacy of photoactivated curcumin, triple and double antibiotic paste, 2% chlorhexidine and calcium hydroxide against Enterococcus fecalis in vitro. Sci Rep. 2016;6:24797.
22. Patel R. Biofilms and antimicrobial resistance. Clin Orthop Relat Res. 2005;437:41-7.
23. Siqueira Jr JF , Rôças IN. Optimising single-visit disinfection with supplementary approaches: a quest for predictability. Aust Endod J. 2011;37(3):92-8.
24. Zehnder, M. Root canal irrigants. J Endod. 2006;32:389-98.
25. Neelakantan P, Cheng CQ, Mohanraj R, Sriraman P, Subbarao C, Sharma S. Antibiofilm activity of three irrigation protocols activated by ultrasonic, diode laser or Er:YAG laser in vitro. Int Endod J. 2015;48:602-10.
26. Jukić Krmek S i sur. Pretklinička endodoncija. Zagreb: Medicinska naklada; 2017.
27. Van der Sluis LW, Versluis M, Wu MK, Wesselink PR. Passive ultrasonic irrigation of the root canal: a review of the literature. Int Endod J. 2007;40(6):415-26.
28. Nagendrababu V, Jayaraman J, Suresh A, Kalyanasundaram S, Neelakantan P. Effectiveness of ultrasonically activated irrigation on root canal disinfection: a systematic review of in vitro studies. Clin Oral Investig. 2018;22(2):655-70.
29. Barbosa AFA, Lima CO, Sassone LM, Fares RD, Fidalgo TKDS, Silva EJNL. Effect of passive ultrasonic irrigation on hard tissue debris removal: a systematic review and meta-analysis. Braz Oral Res. 2021;35:123.
30. Haapasalo M, Shen Y, Wang Z, Gao Y. Irrigation in endodontics. Br Dent J. 2014;216(6):299-303.
31. McDonnell G, Russell D. Antiseptics and disinfectants: activity, action, and resistance. Clin Microbiol Rev. 1999;12:147-79.

32. Haapasalo M, Shen Y, Qian W, Gao Y. Irrigation in endodontics. Dent Clin North Am. 2010;54:291-312.
33. Orozco EIF, Toia CC, Cavalli D, Khoury RD, Cardoso FGDR, Bresciani E, Valera MC. Effect of passive ultrasonic activation on microorganisms in primary root canal infection: a randomized clinical trial. J Appl Oral Sci. 2019;28:e20190100.
34. Goldman M, Kronman JH, Goldman LB, Clausen H, Grady J. New method of irrigation during endodontic treatment. J Endod. 1976;2:257-60.
35. Gulabivala K, Patel B, Evans G, i sur. Effects of mechanical and chemical procedures on root canal surfaces. Endod Top. 2005;10:103-22.
36. Greenstein G, Berman C, Jaffin R. Chlorhexidine. An adjunct to periodontal therapy. J Periodontol. 1986;57:370-5.
37. Hennessey TS. Some antibacterial properties of chlorhexidine. J Periodontal Res Suppl. 1973;12: 61-7.
38. Hugo W, Longworth A. Some aspects of the mode of action of chlorhexidine. J Pharm Pharmacol. 1964;16:751-8.
39. Hugo WB, Longworth AR. The effect of chlorhexidine on the electrophoretic mobility, cytoplasmic constituents, dehydrogenase activity and cell walls of Escherichia coli and Staphylococcus Aureus. J Pharm Pharmacol. 1966;18:569-78.
40. Gomes BP, Vianna ME, Zaia AA, Almeida JF, Souza-Filho FJ, Ferraz CC. Chlorhexidine in endodontics. Braz Dent J. 2013;24(2):89-102.
41. Boutsioukis C, Arias-Moliz MT. Present status and future directions - irrigants and irrigation methods. Int Endod J. 2022;55(3):588-612.
42. Stojicic S, Shen Y, Qian W, Johnson B, Haapasalo M. Antibacterial and smear layer removal ability of a novel irrigant, QMiX. Int Endod J. 2012;45:363-71.
43. Siqueira Junior JF, Rôças IDN, Marceliano-Alves MF, Pérez AR, Ricucci D. Unprepared root canal surface areas: causes, clinical implications, and therapeutic strategies. Braz Oral Res. 2018;32(1):e65.
44. Arias A, Paqué F, Shyn S, Murphy S, Peters OA. Effect of canal preparation with TRUShape and Vortex rotary instruments on three-dimensional geometry of oval root canals. Aust Endod J. 2018;44(1):32-9.
45. Lacerda MF, Marceliano-Alves MF, Pérez AR, Provenzano JC, Neves MA, Pires FR i sur. Cleaning and shaping oval canals with 3 instrumentation systems: a correlative micro-computed tomographic and histologic study. J Endod. 2017;43(11):1878-84.

46. De Gregorio C, Estevez R, Cisneros R, Heilborn C, Cohenca N. Effect of EDTA, sonic, and ultrasonic activation on the penetration of sodium hypochlorite into simulated lateral canals: an in vitro study. J Endod. 2009;35:891-5.
47. Parente JM, Loushine RJ, Susin L, Gu L, Looney SW, Weller RN, i sur. Root canal debridement using manual dynamic agitation or the EndoVac for final irrigation in a closed system and an open system. Int Endod J. 2010;43:1001-12.
48. Schoeffel GJ. The EndoVac method of endodontic irrigation: safety first. Dent Today. 2007;26:92, 94, 96.
49. Tay FR, Gu LS, Schoeffel GJ, Wimmer C, Susin L, Zhang K, i sur. Effect of vapor lock on root canal debridement by using a side-vented needle for positive- pressure irrigant delivery. J Endod. 2010;36:745-50.
50. Vera J, Hernández EM, Romero M, Arias A, van der Sluis LW. Effect of maintaining apical patency on irrigant penetration into the apical two millimeters of large root canals: an in vivo study. J Endod. 2012;38:1340-3.
51. Dutner, J, Mines P, Anderson, A. Irrigation trends among American Association of Endodontists members: a web-based survey. J Endod. 2012;38:37-40.
52. De Gregorio C, Arias, A, Navarrete N, Cisneros R, Cohenca N. Differences in disinfection protocols for root canal treatments between general dentists and endodontists: A Web-based survey. *J Am Dent Assoc*.2015;146:536-43.
53. Savani G.M, Sabbah W, Sedgley CM, Whitten B. Current trends in endodontic treatment by general dental practitioners: report of a United States national survey. J Endod. 2014;40:618-24.
54. Willershausen I, Wolf TG, Schmidtmann I, i sur. Survey of root canal irrigating solutions used in dental practices within Germany. Int Endod J. 2015;48:654-60.
55. Jiang LM, Verhaagen B, Versluis M, van der Sluis LWM. Evaluation of a sonic device designed to activate irrigant in the root canal. J Endod.2010;36:143-46.
56. Verhaagen B, Boutsioukis C, van der Sluis LW, Versluis M. Acoustic streaming induced by an ultrasonically oscillating endodontic file. J Acoust Soc Am. 2014;135:1717-30.
57. Retsas A, Boutsioukis C. An update on ultrasonic irrigant activation. ENDO-Endodontic Practice Today. 2019;13: 115-29.
58. Basrani B. Endodontic irrigation: Sonic and ultrasonic irrigation. Springer Cham; 2015.173-99.
59. Cameron JA. The effect of ultrasonic endodontics on the temperature of the root canal wall. J Endod. 1998;14:554-59.

60. Zeltner M, Peters OA, Paqué F. Temperature changes during ultrasonic irrigation with different inserts and modes of activation. J Endod. 2009;35:573-7.
61. Sirtes G, Waltimo T, Schaetzle M, Zehnder M. The effects of temperature on sodium hypochlorite short-term stability, pulp dissolution capacity, and antimicrobial efficacy. J Endod. 2005;3:669-71.
62. Stojicic S, Zivkovic S, Qian W, Zhang H, Haapasalo M. Tissue dissolution by sodium hypochlorite: effect of concentration, temperature, agitation, and surfactant. J Endod. 2010;36:1558-62.
63. Căpută PE, Retsas A, Kuijk L, Chávez de Paz LE, Boutsioukis C. Ultrasonic Irrigant Activation during root canal treatment: a systematic review. J Endod. 2019;45:31-44.
64. Granevik Lindström M, Wolf E, Fransson H. The antibacterial effect of Nd:YAG laser treatment of teeth with apical periodontitis: a randomized controlled trial. J Endod. 2017;43:857-63.
65. Morsy DA, Negm M, Diab A, Ahmed G. Postoperative pain and antibacterial effect of 980 nm diode laser versus conventional endodontic treatment in necrotic teeth with chronic periapical lesions: a randomized control trial. F1000Res. 2018;7:1795.
66. Koba K, Kimura Y, Matsumoto K, Watanabe H, Shinoki T, Kojy R, i sur. Post-operative symptoms and healing after endodontic treatment of infected teeth using pulsed Nd:YAG laser. Endod Dent Traumatol. 1999;15:68-72.
67. Liapis D, De Bruyne MAA, De Moor RJG, Meire MA. Postoperative pain after ultrasonically and laser-activated irrigation during root canal treatment: a randomized clinical trial. Int Endod J. 2021; 54:1037-50.
68. De Meyer S, Meir MA, Coenye T, Deoor RJ. Effect of laser-activated irrigation on biofilms in artificial root canals. Int Endod J. 2017;50:472-9.
69. Plotino G, Grande NM, Mercade M. Photodynamic therapy in endodontics. Int Endod J. 2019;52:760-74.
70. Foote CS. Definition of type I and type II photosensitized oxidation. Photochem Photobiol. 1991;54(5):659.
71. De Rosa FS, Bentley MVB. Photodynamic therapy of skin cancers: sensitizers, clinical studies and future directives. Pharm Res. 2000;17(12):1447-55.
72. Konopka K, Goslinski T. Photodynamic therapy in dentistry. J Dent Res. 2007;86(8):694-707.
73. Allison RR, Downie GH, Cuenca R, Hu XH, Childs CJ, Sibata CH. Photosensitizers in clinical PDT. Photodiagnosis Photodyn Ther. 2004;1(1):27-42.

74. Nagata JY, Hioka N, Kimura E i sur. Antibacterial photodynamic therapy for dental caries: evaluation of the photosensitizers used and light source properties. Photodiagnosis Photodyn Ther. 2012;9(2):122-31.
75. Ball DJ, Luo Y, Kessel D, Griffiths J, Brown SB, Vernon DI. The induction of apoptosis by a positively charged methylene blue derivative, J Photochem Photobiol. 1998;42(2):159-63.
76. Severino D, Junqueira HC, Gugliotti M, Gabrielli DS, Baptista MS. Influence of negatively charged interfaces on the ground and excited state properties of methylene blue. Photochem Photobiol. 2003;77(5):459-68.
77. Usacheva MN, Teichert MC, Biel MA. The role of the methylene blue and toluidine blue monomers and dimers in the photoinactivation of bacteria. Photochem Photobiol: B. 2003;71(1-3):87-98.
78. Kubler A. Photodynamic therapy. Med Laser Appl. 2005;20:37-45.
79. Gabrić D, Bago I, Filipović-Zore I, Sušić M, Katanec D, Vucicevic Boras V. Application of Diode Laser in Oral and Maxillofacial Surgery. 2012;10.5772/52404.
80. Usacheva MN, Teichert MC, Biel MA. Comparison of the methylene blue and toluidine blue photobactericidal efficacy against gram-positive and gram-negative microorganisms. Lasers Surg Med. 2001;29:165-73.
81. Schaechter M, Englebert N, Eisenstein B, Medoff G. Microbiologia: Mecanismos das Doencas Infecciosas 3rd edition. Brazil: Guanabara Koogan;2002.
82. Dahl TA, Midden WR, Hartman PE. Pure singlet oxygen cytotoxicity for bacteria. Photochem Photobiol. 1987;46(3):345-52.
83. Trindade AC, De Figueiredo JA, Steier L, Weber JB. Photodynamic therapy in endodontics: a literature review. Photomed Laser Surg. 2015;33:175-82.
84. Figueiredo RA, Anami LC, Mello I, Carvalho Edos S, Habitante SM, Raldi DP. Tooth discoloration induced by endodontic phenothiazine dyes in photodynamic therapy. Photomed Laser Surg. 2014;32:458-62.
85. Kishen A, Upadya M, Tegos GP, Hamblin MR. Efflux pump inhibitor potentiates antimicrobial photodynamic inactivation of Enterococcus faecalis biofilm. Photochem Photobiol. 2010;86(6):1343-9.
86. Rocas IN, Siqueira Jr JF, Santos KR. Association of Enterococcus faecalis with different forms of periradicular diseases. J Endod. 2004;30:315-20.

87. Kishen A. Advanced therapeutic options for endodontic biofilms. Endod Topics. 2010;22(1):99-123.
88. Hoedke D, Enseleit C, Gruner D i sur. Effect of photodynamic therapy in combination with various irrigation protocols on an endodontic multispecies biofilm ex vivo. Int Endod J. 2018;51(1)23-4.
89. Borba ASM, da Silva Pereira SM, Borba MCM i sur. Photodynamic therapy with high-power LED mediated by erythrosine eliminates Enterococcus faecalis in planktonic forms. Photodiagnosis Photodyn Ther. 2017;19:348-51.
90. Bonsor SJ, Nichol R, Reid TM, Pearson GJ. Microbiological evaluation of photo-activated disinfection in endodontics (an in vivo study). Br Dent J. 2006;200(6):337-41.
91. Garcez AS, Nuñez SC, Hamblim MR, Suzuki H, Ribeiro MS. Photodynamic therapy associated with conventional endodontic treatment in patients with antibiotic-resistant microflora: a preliminary report. J Endod. 2010;36(9):1463-6.
92. Bago Jurič I , Plečko V, Gabrić Pandurić D, Anić I. The antimicrobial effectiveness of photodynamic therapy used as an addition to the conventional endodontic retreatment: a clinical study. Photodiagnosis Photodyn Ther. 2014;11(4):549-55.
93. Silva LA, Novaes AB Jr, de Oliveira RR, Nelson–Filho P, Santamaria M, i sur. Antimicrobial photodynamic therapy for the treatment of teeth with apical periodontitis: a histopathological evaluation. J Endod. 2012;38(3):360-6.
94. Zorita-García M, Alonso-Ezpeleta LA, Cobo M, Del Campo R, Rico-Romano C, Mena-Álvarez J, i sur. Photodynamic therapy in endodontic root canal treatment significantly increases bacterial clearance, preventing apical periodontitis. Quintessence Int. 2019;50(10):782-9.
95. João Eduardo Gomes-Filho JE, Gustavo Sivieri-Araujo G, Sipert CR, Mota da Silva Santos L, Olinta de Azevedo Queiroz I, Men Martins C, i sur. Evaluation of photodynamic therapy on fibroblast viability and cytokine production. Photodiagnosis Photodyn Ther. 2016;13:97-100.
96. Rabello DGD, Corazza BJM, Ferreira LL, Santamaria MP, Gomes APM, Martinho FC. Does supplemental photodynamic therapy optimize the disinfection of bacteria and endotoxins in one-visit and two-visit root canal therapy? A randomized clinical trial. Photodiagnosis Photodyn Ther. 2017;19:205-11.

97. Pourhajibagher M, Bahador A. Adjunctive antimicrobial photodynamic therapy to conventional chemo-mechanical debridement of infected root canal systems: A systematic review and meta-analysis. Photodiagnosis Photodyn Ther. 2019;26:19-26.
98. Barbosa AFA, De Lima CO, Moreira T, Sassone LM, Da Silva Fidalgo TK, Silva EJNL. Photodynamic therapy for root canal disinfection in endodontics: an umbrella review. Lasers Med Sci. 2022;37:2571-80.
99. Kaur A, Shah N, Logani A, Mishra N. Biotoxicity of commonly used root canal sealers: A meta-analysis. J Conserv Dent. 2015;18(2):83-8.
100. Al-Haddad A, Che Ab Aziz ZA, Bioceramic-Based Root Canal Sealers: A Review. Int J Biomater. 2016;2016:9753210.
101. Grossman L, "Obturation of root canal," in Endodontic Practice, L. Grossman, Ed., p. 297, Lea and Febiger, Philadelphia, Pa, USA, 10th edition, 1982.
102. Song W, Li S, Tang Q, Chen L, Yuan Z. In vitro biocompatibility and bioactivity of calcium silicate-based bioceramics in endodontics (Review). Int J Mol Med. 2021;48:128.
103. Dong X, Xu X. Bioceramics in Endodontics: Updates and Future Perspectives. Bioengineering (Basel). 2023;10(3):354.
104. Camilleri J, Atmeh A, Li X, Meschi N. Present status and future directions: Hydraulic materials for endodontic use. Int Endod J. 2022;55(3):710-77.
105. Siboni F, Taddei P, Zamparini F, Prati C. Properties of BioRoot RCS, a tricalcium silicate endodontic sealer modified with povidone and polycarboxylate. Int Endod J. 2017;50(2):120-36.
106. Camps J, Jeanneau C, Ayachi I, Laurent P, About I. Bioactivity of a calcium silicate-based endodontic cement (Bioroot RCS): Interactions with human periodontal ligament cells in vitro. J Endod. 2015;41:1469–73.
107. Dimitrova-Nakov S, Uzunoglu E, Ardila-Osorio H, Baudry A, Richard G, Kellermann O, i sur. In vitro bioactivity of Bioroot™ RCS, via A4 mouse pulpal stem cells. Dent Mater. 2015;31(11):1290-7.
108. Prüllage RK, Urban K, Schäfer E, Dammaschke T. Material Properties of a Tricalcium Silicate-containing, a Mineral Trioxide Aggregate-containing, and an Epoxy Resin-based Root Canal Sealer. J Endod. 2016;42(12):1784-8.
109. Arias-Moliz MT, Camilleri J. The effect of the final irrigant on the antimicrobial activity of root canal sealers. J Dent. 2016;52:30-6.

110. Lee BN, Hong JU, Kim SM, Jang JH, Chang HS, Hwang YC, i sur. Anti-inflammatory and Osteogenic Effects of Calcium Silicate–based Root Canal Sealers. J Endod. 2019; 45(1):73-8.

111. Holland R, Gomes Filho JE, Tavares ACL , Olinta de Azevedo Queiroz I, Carlos Estrela J. Factors Affecting the Periapical Healing Process of Endodontically Treated Teeth. Appl Oral Sci. 2017;25(5):465-6.

112. Azim AA , Griggs JA, Huang G T-J. The Tennessee study: factors affecting treatment outcome and healing time following nonsurgical root canal treatment. Int Endod J. 2016;49(1):6-16.

113. Wayne D, Chubb R. A review of the prognostic value of irrigation on root canal treatment success. Aust Endod J. 2019;45:5-11.

114. Kirkevang L-L, Hørsted-Bindlev P. Technical aspects of treatment in relation to treatment outcomes. Endod Topics. 2003;2(1):89-102.

115. Huumonen S, Ørstavik D. Radiological aspects of apical periodontitis. Endod Topics. 2002;1(1):3-25.

116. Patel S, Wilson R, Dawood A, Foschi F, Mannocci F. The detection of periapical pathosis using digital periapical radiography and cone beam computed tomography – Part 2: a 1-year post-treatment follow-up. Int Endod J. 2012;45(8):711-23.

117. Lost C. Quality guidelines for endodontic treatment: consensus report of the European Society of Endodontology. Int Endod J. 2006;39(12):921-30.

118. Rud J, Andreasen JO, Möller Jensen JE. Radiographic criteria for the assessment of healing after endodontic surgery. Int J of Oral Surg. 1972;1(4):195-214.

119. Schloss T , Sonntag D, Kohli MR , Setzer FC. A Comparison of 2- And 3-dimensional Healing Assessment After Endodontic Surgery Using Cone-beam Computed Tomographic Volumes or Periapical Radiographs. J Endod. 2017;43(7):1072-9.

120. Cohen S, Burns RC. Pathways of the Pulp: Nonsurgical Endodontic Retreatment. 18th edition. St. Louis:Mosby, Inc; Mosby; 2002.876-7.

121. Kanagasingam, S, Mannocci, F, Lim, C, Yong, C, Patel, S. Diagnostic accuracy of periapical radiography and cone beam computed tomography in detecting apical periodontitis using histopathological findings as a reference standard. Int Endod J. 2016;50(5):417-26.

122. Friedman S. Considerations and concepts of case selection in the management of post-treatment endodontic disease (treatment failure). Endod Topics. 2002;1(1):54-78.

123. Lo Giudice R, Nicita F, Puleio F, Alibrandi A, Cervino G, Lizio AS, i sur. Accuracy of Periapical Radiography and CBCT in Endodontic Evaluation. Int J Dent. 2018; 2018:2514243.
124. Orstavik D, Kerekes K, Eriksen HM, The periapical index: A scoring system for radiographic assessment of apical periodontitis. Dent Traumatol. 1986;2(1):20-34.
125. Patel S, Brown J, Pimentel T, Kelly RD, Abella F, Durack C. Cone beam computed tomography in Endodontics – a review of the literature. Int Endod J. 2019;52(8):1138-52.
126. Miles DA. Atlas of cone beam imaging: Basic Principles of CBCT;2nd Edition, Quintessence Publishing Co, Inc; 2013.9-14.
127. Ludlow JB, Timothy R, Walker C, Hunter R, Benavides E, Samuelson DB, i sur. Effective dose of dental CBCT-a meta analysis of published data and additional data for nine CBCT units. Dentomaxillofac Radiol. 2015;44(1):20140197.
128. Pauwels R, Seynaeve L, Henriques JC, de Oliveira-Santos C, Souza PC, Westphalen FH, i sur. Optimization of dental CBCT exposures through mAs reduction. Dentomaxillofac Radiol. 2015;44(9):20150108.
129. Queiroz PM, Oliveira ML, Groppo FC, Haiter-Neto F, Freitas DQ. Evaluation of metal artefact reduction in cone-beam computed tomography images of different dental materials. Clin Oral Investig. 2018;22(1):419-23.
130. Patel S, Wilson R, Dawood A, Mannocci F. The detection of periapical pathosis using digital periapical radiography and cone beam computed tomography – Part 1: pre – operative status. Int Endod J. 2012;45(8):702-10.
131. Abella F, Patel S, Duran-Sindreu F, i sur. Evaluating the periapical status of teeth with irreversible pulpitis by using cone-beam computed tomography scanning and periapical radiographs. J Endod. 2012;38:1588-91.
132. Kang S, Ha S-W, Kim U, Kim S, Kim E. A One-Year Radiographic Healing Assessment after Endodontic Microsurgery Using Cone-Beam Computed Tomographic Scans. J Clin Med. 2020;9(11):3714.
133. Tsai P, Torabinejad M, Rice D, Azevedo B. Accuracy of cone-beam computed tomography and periapical radiography in detecting small periapical lesions. J Endod. 2012;38(7):965-70.

134. Lofthag-Hansen S, Huumonen S, Grondahl K, Grondahl H. Limited cone-beam CT and intraoral radiography for the diagnosis of periapical pathology. Oral Surg Oral Med Oral Pathol Oral Radiol Endod. 2007;103(1):114-9.

135. Fu J, Wang H. Reliability of volumetric imaging software for cone-beam computed tomogram scans in the anterior maxilla. Implant Dent. 2013;22:182-6.

136. Tanomaru F, Jorge E, Guerreiro-Tanomaru J, i sur. Two- and tridimensional analysis of periapical repair after endodontic surgery. Clinical Oral Investig. 2015;19:17-25.

137. Cardoso F, Ferreira N, Martino F, Nascimento G, Manhaes Jr L, Rocc M, i sur. Correlation between volume of apical periodontitis determined by cone-beam computed tomography analysis and endotoxin levels found in primary root canal infection. J Endod. 2015;41(7):1015-9.

138. Zhang M, Liang Y, Gao X, Jiang L, Sluis L, Wu M. Management of apical periodontitis: Healing of post-treatment periapical lesions present 1 year after endodontic treatment. J Endod. 2015;41(7):1020-5.

139. Patel S, Abella F, Roig M, Shemesh H, Lambrechts P, i sur. European Society of Endodontology position statement: the use of CBCT in endodontics. Int Endod J 2014;47(6):502-4.

140. Chugal N, Mallya SM, Kahler B, Lin LM. Endodontic Treatment Outcomes. Dent Clin North Am. 2017;61(1):59-80.

141. Rosenberg PA, Schindler WG, Krell KV, Hicks ML, Davis SB. Identify the endodontic treatment modalities. J Endod. 2009;35(12):1675-94.

142. Strindberg L. The dependence of the results of pulp therapy on certain factors. Acta Odontol Scand. 1956;14(21):1-75.

143. Davies A, Mannocci F, Mitchell P, Andiappan M, Patel S. The detection of periapical pathoses in root filled teeth using single and parallaxperiapical radiographs versus cone beam computed tomography – a clinical study. Int Endod J. 2015;48(6):582-92.

144. Loubele M, Bogaerts R, Van Dijck E, Pauwels R, Vanheusden S, Suetens P, i sur. Comparison between effective radiation dose of CBCT and MSCT scanners for dentomaxillofacial applications. Eur J Radiol. 2009;71(3):461-8.

145. Durack C, Patel S, Davies J, Wilson R, Mannocci F. Diagnostic accuracy of small volume cone beam computed tomography and intraoral periapical radiography for the detection of simulated external inflammatory root resorption. Int Endod J. 2011;44(2):136-47.

146. Lennon S, Patel S, Foschi F, Wilson R J, Davies J. Diagnostic accuracy of limited-volume cone-beam computed tomography in the detection of periapical bone loss: 360° scans versus 180° scans. Int Endod J. 2011;44(12):1118-27.
147. Kralik I, Faj D, Lauc T, Skarica M, Popic J, Brkic H. Dose area product in estimation of effective dose of the patients undergoing dental cone beam computed tomography examinations. J. Radiol Prot. 2018;38(4):1412-27.
148. Nagendrababu V, Duncan HF, Bjørndal L, Kvist T, Priya E, Jayaraman J, i sur. PRIRATE 2020 guidelines for reporting randomized trials in Endodontics: a consensus-based development. Int Endod J. 2020;53(6):764-73.
149. Meirinhos J, Martins JNR, Pereira B, Baruwa A, Gouveia J, Quaresma SA, i sur. Prevalence of apical periodontitis and its association with previous root canal treatment, root canal filling length and type of coronal restoration – a cross-sectional study. Int Endod J. 2020;53(4):573-84.
150. Sasaki H, Hirai K, Martins CM, Furusho H, Battaglino R, Hashimoto K. Interrelationship Between Periapical Lesion and Systemic Metabolic Disorders. Curr Pharm Des. 2016;22(15):2204-15.
151. Gomes BPFA, Herrera DR. Etiologic role of root canal infection in apical periodontitis and its relationship with clinical symptomatology. Braz Oral Res. 2018;32(1):e69.
152. Smith AJ. Pulpal responses to caries and dental repair. Caries Res. 2002;36(4):223-32.
153. Ramachandran Nair PN. Light and electron microscopic studies of root canal flora and periapical lesions. J Endod. 1987;13(1):29-39.
154. Nair PN. Pathogenesis of apical periodontitis and the causes of endodontic failures. Crit Rev Oral Biol Med. 2004;15(6):348-81.
155. Nair PN. Apical periodontitis: a dynamic encounter between root canal infection and host response. Periodontol 2000. 1997;13:121-48.
156. Gulabivala K, Ng YL. Factors that affect the outcomes of root canal treatment and retreatment-A reframing of the principles. Int Endod J. 2023;56(2):82-115.
157. Ng YL, Mann V, Gulabivala K. A prospective study of the factors affecting outcomes of nonsurgical root canal treatment: part 1: periapical health. Int Endod J. 2011;44(7):583-609.
158. Ng YL, Mann V, Gulabivala K. A prospective study of the factors affecting outcomes of non-surgical root canal treatment: part 2: tooth survival. Int Endod J. 2011;44(7):610-25.

159. Ng YL, Mann V, Rahbaran S, Lewsey J, Gulabivala K. Outcome of primary root canal treatment: systematic review of the literature – Part 2. Influence of clinical factors. Int Endod J. 2008;41(1):6-31.
160. Ng YL, Mann V, Rahbaran S, Lewsey J, Gulabivala K. Outcome of primary root canal treatment: systematic review of the literature – part 1. Effects of study characteristics on probability of success. Int Endod J. 2007;40(12):921-39.
161. Sundqvist G. (1976) Bacteriological studies of necrotic dental pulps. Umeå: Department of Oral Microbiology, University of Umeå.
162. Shovelton D. The presence and distribution of microorganisms within non-vital teeth. Br Dent J. 1964;117(3):101-7.
163. Nair PN. On the causes of persistent apical periodontitis: a review. Int. Endod J. 2006; 39(4):249-81.
164. Nair PNR, Henry S, Cano V, Vera J. Microbial status of apical root canal system of human mandibular first molars with primary apical periodontitis after "one-visit" endodontic treatment. Oral Surg Oral Med Oral Pathol Oral Radiol Endod. 2005;99(2):231-52.
165. Fabricius, L, Dahlen, G, Sundqvist, G, Happonen, RP, Moller AJ.Influence of residual bacteria on periapical tissue healing after chemomechanical treatment and root filling of experimentally infected monkey teeth. Eur J Oral Sci. 2006;114(4):278-85.
166. Knight A, Blewitt I, Al-Nuaimi N, Watson T, Herzog D, Festy F, i sur. Rapid chairside microbial detection predicts endodontic treatment outcome. J Clin Med. 2020;9(7):2086.
167. Bystrom A, Sundqvist G: Bacteriologic evaluation of the effect of 0.5 percent sodium hypochlorite in endodontic therapy. Oral Surg Oral Med Oral Pathol. 1983;55:307-12.
168. Ng YL, Mann V, Rahbaran S, Lewsey J, Gulabivala K. Outcome of primary root canal treatment: systematic review of the literature – part 2. Influence of clinical factors. Int Endod J. 2008;41:6-31.
169. Nair PN, Henry S, Cano V, Vera J. Microbial status of apical root canal system of human mandibular first molars with primary apical periodontitis after "one-visit" endodontic treatment. Oral Surg Oral Med Oral Pathol Oral Radiol Endod. 2005;99:231-52.
170. Patel S, Barnes JJ: Contemporary endodontics – part 2. Br Dent J. 2011;211:517-24.
171. Borsatto MC, Correa-Afonso AM, Lucisano MP, Bezerra da Silva RA, Paula-Silva FW, Nelson-Filho P, i sur. One-session root canal treatment with antimicrobial photodynamic therapy (aPDT): An in vivo study. Int Endod J. 2016;49(6):511-8.

172. Trindade AC, de Figueiredo JA, de Oliveira SD, Barth Junior VC, Gallo SW, Follmann C, i sur. Histopathological, microbiological, and radiographic analysis of antimicrobial photodynamic therapy for the treatment of teeth with apical periodontitis: a study in rats' molars. Photomed laser surg. 2017;35(7):364-71.
173. Liang YH, Jiang LM, Jiang L, Chen XB, Liu YY, Tian FC, i sur. Radiographic healing after a root canal treatment performed in single-rooted teeth with and without ultrasonic activation of the irrigant: a randomized controlled trial. J Endod. 2013;39(10):1218-25.
174. Zandi H, Kristoffersen AK, Ørstavik D, Rôças IN, Siqueira Jr JF, Enersen M. Microbial analysis of endodontic infections in root-filled teeth with apical periodontitis before and after irrigation using pyrosequencing. J Endod. 2018;44(3):372-8.
175. Bonsor SJ, Nichol R, Reid TM, Pearson GJ: An alternative regimen for root canal disinfection. Br Dent J. 2006;201(2):101-5.
176. Violich DR, Chandler NP: The smear layer in endodontics – a review. Int Endod J. 2010;43:2-15.
177. Pereira TC, Boutsioukis CH, Dijkstra RJ, Petridis X, Versluis M, De Andrade, i sur. Biofilm removal from a simulated isthmus and lateral canal during syringe irrigation at various flow rates: a combined experimental and Computational Fluid Dynamics approach. Int Endod J. 2021;54(3):427-38.
178. Boutsioukis C, Arias-Moliz MT, Chávez de Paz LE. A critical analysis of research methods and experimental models to study irrigants and irrigation systems. Int Endod J. 2022;55(2):295-329.
179. Retsas A, Dijkstra RJ, van der Sluis L, Boutsioukis C. The effect of the ultrasonic irrigant activation protocol on the removal of a dual-species biofilm from artificial lateral canals. J Endod. 2022;48(6):775-80.
180. Verma A, Yadav RK, Tikku AP, Chandra A, Verma P, Bharti R, i sur. A randomized controlled trial of endodontic treatment using ultrasonic irrigation and laser activated irrigation to evaluate healing in chronic apical periodontitis. J Clin Exp Dent. 2020;12(9):e821.
181. Drukteinis S. (2021). Bioceramic Materials for Root Canal Obturation. In: Drukteinis, S, Camilleri J. (eds) Bioceramic Materials in Clinical Endodontics. Springer, Cham.
182. Jung S, Sielker S, Hanisch MR, Libricht V, Schäfer E, Dammaschke T. Cytotoxic effects of four different root canal sealers on human osteoblasts. PloS One. 2018;13(3):e0194467.
183. Rawat i sur. / IP Indian J Conserv and Endod. 2022;7(4):163-71.

184. Eldeniz AU, Shehata M, Hogg C, Reichl FX. DNA double-strand breaks caused by new and contemporary endodontic sealers. Int. Endod J. 2016;49:1141-51.

185. Collado-González M, Garcia-Bernal D, Onate-Sanchez RE, Ortolani-Seltenerich PS, Lozano A, Forner L, i sur. Biocompatibility of three new calcium silicate-based endodontic sealers on human periodontal ligament stem cells. Int Endod J. 2017;50:875-84.

186. Thakur S, Emil J, Paulaian B. Evaluation of mineral trioxide aggregate as root canal sealer: A clinical study. J Conserv Dent. 2013;16(6):494-8.

187. Bardini G, Casula L, Ambu E, Musu D, Mercadè M, Cotti E. A 12-month follow-up of primary and secondary root canal treatment in teeth obturated with a hydraulic sealer. Clin Oral Investig. 2021;25(5):2757-64.

188. Yoshinari FM, Pereira KF, Beraldo DZ, Silva JC, Zafalon EJ, Silva PG. Influence of Photodynamic Therapy in the Control of Postoperative Pain in Endodontic Treatment: A Cross-Sectional Randomized Clinical Trial. Pesqui Bras Odontopediatria Clín Integr. 2019;19:1-8.

189. Aslan T, Özkan HD. The effect of two calcium silicate-based and one epoxy resin-based root canal sealer on postoperative pain: A randomized controlled trial. Int Endod J. 2021;54:190-7.

190. Fonseca B, Coelho MS, Silveira Bueno da CE, Fontana CE, De Martin AS, Rocha DGP. Assessment of extrusion and postoperative pain of bioceramic and resin-based root canal sealers. Eur J Dent. 2019;13:343-8.

191. Ates AA, Dumani A, Yoldas O, Unal I. Post-obturation pain following the use of carrier-based system with “AH Plus” or iRoot SP sealers: A randomized controlled clinical trial. Clin Oral Investig. 2019;23:3053-61.

192. Tan HSG, Lim KC, Lui JN, Lai WMC, Yu VSH. Postobturation pain associated with tricalcium silicate and resin-based sealer techniques: A randomized clinical trial. J Endod. 2021;47:169-77.

193. Fernandez R, Cardona JA, Cadavid D, Alvarez LG, Restrepo FA. Survival of Endodontically treated roots/teeth based on periapical health and retention: a 10-year retrospective cohort study. J Endod. 2017;43(12):2001-8.

194. Liang YH, Li G, Wesselink PR, Wu MK. Endodontic outcome predictors identified with periapical radiographs and cone-beam computed tomography scans. J Endod. 2011;37(3):326-31.

195. Scarfe WC, Levin MD, Gane D, Farman AG. Use of cone beam computed tomography in endodontics. Int J Dent. 2009;2009:1-20.
196. Khandelwal A, Janani K, Teja K, Jose J, Battineni G, Riccitiello F, i sur. Periapical Healing following Root Canal Treatment Using Different Endodontic Sealers: A Systematic Review. Biomed Res Int. 2022;2022:3569281.
197. Patel S, Durack C, Abella F, Shemesh H, Roig M, Lemberg K. Cone beam computed tomography in endodontics–a review. Int Endod J. 2015;48(1):3-15.
198. Laukkanen E, Vehkalahti MM, Kotiranta AK. Impact of type of tooth on outcome of non-surgical root canal treatment. Clin Oral Investig. 2019;23:4011-8.
199. Granuaite I, Skucaite N, Lodiene G, Agentiene I, Machiulskiene V. Effect of Resin-based and Bioceramic Root Canal Sealers on Postoperative Pain: A Split-mouth Randomized Controlled Trial. J Endod. 2018;44(5):689-93.
200. Pak JG, White SN. Pain prevalence and severity before, during, and after root canal treatment: a systematic review. J Endod. 2011;37(4):429-38.
201. Brochado Martins JF, O. Guerreiro Viegas O, Cristescu R, Diogo P, Shemesh H. Outcome of selective root canal retreatment-a retrospective study. Int Endod J. 2023;56(3):345-55.

8. ŽIVOTOPIS

Boris Pažin rođen je 23. veljače 1978. godine u Metkoviću. Osnovnu školu završava u Višićima, Bosna i Hercegovina. Prirodoslovno-matematičku gimnaziju u Metkoviću završava 1996. godine. Iste godine upisuje Stomatološki fakultet u Zagrebu koji završava 2002. Do 2006. godine radi u Hitnoj stomatološkoj službi i Domu zdravlja Zagreb Centar.

Specijalizaciju iz Dentalne patologije i endodoncije na Stomatološkom fakultetu u Zagrebu započinje 2006. i završava 2009. godine. Do 2018. godine radi kao odjelni liječnik na odjelu Endodoncije, oralne patologije i parodontologije Stomatološke poliklinike Zagreb. Od 2018. je voditelj odjela Endodoncije, oralne patologije i parodontologije.

Poslijediplomski doktorski studij na Stomatološkom fakultetu u Zagrebu započinje 2018.g.

Godine 2020. postaje stalni sudski vještak za dentalnu medicinu.

Član je Hrvatske stomatološke komore, Hrvatskog endodontskog društva, Hrvatskog društva sudskih vještaka i procjenitelja i Atletskog kluba Forca te aktivni sudionik mnogih kongresa u zemlji i inozemstvu.

OBJAVLJENI RADOVI PROIZAŠLI IZ DOKTORATA:

1. Pažin B, Lauc T, Bago I. Effect of photodynamic therapy on the healing of periapical lesions after root canal retreatment: 1-year follow up randomized clinical trial. Photodiagnosis Photodyn Ther. 2024;45:103907.

Index/JCR kvartil u godini objave rada: Q2

OSTALI OBJAVLJENI RADOVI I KONGRESNA PRIOPĆENJA:

1. Pažin B, Lauc T, Bago I. Effect of photodynamic therapy on the healing of periapical lesions after root canal retreatment – A randomized clinical study. Int Endod J. 2024;57(1):3–61.

Index/JCR kvartil u godini objave rada: Q1

2. Bago I, Sandri A, Beljic-Ivanovic K, Pažin B. Influence of irrigation and laser assisted root canal disinfection protocols on dislocation resistance of a bioceramic sealer. Photodiagnosis Photodyn Ther. 2022;40:103067.

Index/JCR kvartil u godini objave rada: Q3

3. Pažin, Boris ; Bago, Ivona Postoperative pain after root canal filling with bioceramic and epoxy resin based sealer – preliminary results of a randomized clinical study // 20th ESE Biennial Congress ESE Wladimir Adlivankine Research Prize, Education Prize and Original Research Abstracts / - Budapest, 2022. Budimpešta, 2022. str. 30-30.

4. Pažin B. Surgical therapy of severe external cervical resorption in the aesthetic zone // E-Poster | Clinical Report Presentation Journal of Clinical Periodontology. 2022. str. 302-302 doi: 10.1111/jcpe.13637.

5. Pažin B. Endodoncija - izazovi u svakodnevnoj kliničkoj praksi. Međunarodni kongres Hrvatskog endodontskog društva, Zagreb, 2020.

6. Pazin, B. Endodontic surgery in the treatment of lateral cyst and severe internal resorption // Book of abstracts/19th Biennial Congress of the European Society of Endodontology. 2019. str. 38-38.

7. Domić T, Magdalenić Meštrović M, Pažin B, Vražić D. Multidisciplinary approach to functional and esthetic therapy of the patient with bilateral palatal and lip cleft // Abstracts of EuroPerio 9 Amsterdam. 2018. str. 401-402 doi: 10.1111/jcpe.114_12916.

8. Borić R, Brakus I, Cigić L, Čarić A, Dumančić J, Fugošić V, Goršeta K, Košta V, Marinović Guić M, Matošević D i sur. Hrvatsko stomatološko nazivlje. Zagreb: Institut za hrvatski jezik i jezikoslovlje (IHJJ), 2015.

9. Klemencic M, Pazin B, Rincic N, Pater-Henigsman Lj. The role of endodontics in the treatment of severe periodontal lesions // International endodontic journal. 2013. str. 98-98.

10. Rincic N, Pazin B. Periapical inflammation and endodontic treatment outcome in diabetes mellitus patient // International endodontic journal. 2013. str. 98-99.

11. Pazin B, Molnar M, Sepic Matanovic BM, Pater Henigsman Lj, Malčić, A. Endodontic treatment of the first and second maxillary premolars with unusual anatomy // 15th Biennial Congress of the European Society of Endodontology/Book of Abstracts. 2011. str. 23-23.

12. Anić I, Azinović Z, Baraba A, Ciglar I, Čizmić A, Galić N, Janković B, Jukić Krmek S, Karlović Z, Katunarić M i sur. Endodontics: Principles and practice // Endodontics: Principles and practice / Anić, Ivica (ur.). Zagreb: Naklada Slap, 2009. str. 258-287.

13. Lauš Šošić M, Ivić-Kardum M, Božić D, Pažin B. Regenerativna kirurška terapija kod pulpno parodontnog sindroma: prikaz slučaja // Acta stomatologica Croatica. 2008. str. 383-384.

14. Brzović V, Miletić I, Pezelj- Ribarić S, Malčić A, Pažin B, Anić I. Antibacterial activity of root canal sealers // International endodontic journal. 2007. str. 979-998.