

# Vertikalna fraktura korijena zuba

---

Jurković, Ivana

Postgraduate specialist thesis / Završni specijalistički

2024

Degree Grantor / Ustanova koja je dodijelila akademski / stručni stupanj: **University of Zagreb, School of Dental Medicine / Sveučilište u Zagrebu, Stomatološki fakultet**

Permanent link / Trajna poveznica: <https://um.nsk.hr/um:nbn:hr:127:622294>

Rights / Prava: [Attribution-NonCommercial-NoDerivatives 4.0 International/Imenovanje-Nekomercijalno-Bez prerada 4.0 međunarodna](#)

Download date / Datum preuzimanja: **2025-04-01**



Repository / Repozitorij:

[University of Zagreb School of Dental Medicine Repository](#)





Sveučilište u Zagrebu

Stomatološki fakultet

Ivana Jurković

# **VERTIKALNA FRAKTURA KORIJENA ZUBA**

POSLIJEDIPLOMSKI SPECIJALISTIČKI RAD

Zagreb, 2024.

Rad je ostvaren na Zavodu za endodonciju i restaurativnu stomatologiju, Stomatološkog fakulteta Sveučilišta u Zagrebu.

Naziv sveučilišnog specijalističkog studija: Dentalna medicina

Mentor rada: prof. dr. sc. Nada Galić, Stomatološki fakultet Sveučilišta u Zagrebu

Lektor hrvatskog jezika: Sinonim d.o.o.

Lektor engleskog jezika: Sinonim d.o.o.

Sastav Povjerenstva za ocjenu poslijediplomskog specijalističkog rada:

- 1.
- 2.
- 3.

Sastav Povjerenstva za obranu poslijediplomskog specijalističkog rada:

- 1.
- 2.
- 3.
- 4.
- 5.

Datum obrane rada:

Rad sadrži: 41 stranicu

22 slike

CD

Rad je vlastito autorsko djelo, koje je u potpunosti samostalno napisano uz naznaku izvora drugih autora i dokumenata korištenih u radu. Osim ako nije drukčije navedeno, sve ilustracije (tablice, slike i dr.) u radu su izvorni doprinos autora poslijediplomskog specijalističkog rada. Autor je odgovoran za pribavljanje dopuštenja za korištenje ilustracija koje nisu njegov izvorni doprinos, kao i za sve eventualne posljedice koje mogu nastati zbog nedopuštenog preuzimanja ilustracija odnosno propusta u navođenju njihovog podrijetla.

Želim zahvaliti svojoj mentorici prof. dr. sc. Nadi Galić na pomoći, strpljenju i savjetima kojima mi je olakšala pisanje ovog rada. Također bih željela zahvaliti svojoj obitelji na podršci i strpljenju koje su pokazali tijekom mojega poslijediplomskog studija. Jako vas volim i velika vam hvala! Posebna hvala mojoj obiteljskoj kumi Ivi koja je čuvala moju djecu Luce i Luku kako bih uopće uspjela napisati završni rad te privesti poslijediplomski studij kraju.

## **Sažetak**

### **VERTIKALNA FRAKTURA KORIJENA ZUBA**

Vertikalna fraktura korijena zuba uzdužni je prijelom korijena, najčešće u bukolingvalnom smjeru, moguć na bilo kojem dijelu korijena. Može biti potpuna i nepotpuna. Uočena je i kod vitalnih i endodontski liječenih zuba. Nastaje djelovanjem klinastih sila koje prelaze snagu i elastičnost dentina unutar korijenskog kanala. Najčešći su etiološki čimbenici pretjerane sile pri opturaciji, klinasto djelovanje nadogradnji te pretjerano uklanjanje korijenskog dentina. Jedan je od najtežih kliničkih problema za dijagnozu i liječenje. Dijagnoza je često nepouzdana jer vertikalne frakture oponašaju druga stanja i kliničke slike kao što su bolesti parodonta ili neadekvatna endodontska liječenja. Subjektivni simptomi često su minimalni; može biti prisutan periapikalni proces, parodontni apsces ili mobilnost zuba. Za postavljanje dijagnoze četiri su patognomonična znaka: osjetljivost na zagriz, fistula u srednjoj ili koronarnoj trećini korijena, duboki uski džep bez prethodne parodontne bolesti te radiološki nalaz resorpcije kosti do apeksa ili resorpcija u obliku kapljice. Najsigurniji dokaz je kirurški prikaz korijena. Terapijsko rješenje je uklanjanje frakturiranog korijena ili cijeloga zuba, stoga pogrešna dijagnoza ima ozbiljne posljedice.

**Ključne riječi:** vertikalna fraktura korijena; etiologija; dijagnoza; terapija

## **Summary**

### **VERTICAL ROOT FRACTURE**

A vertical root fracture is a longitudinal fracture of the root, most often in the buccolingual direction, possible on any part of the root. The fracture can be complete or incomplete. It was observed in both vital teeth and endodontically treated teeth. It is caused by the action of wedge forces that exceed the strength and elasticity of the dentin inside the root canal. The most common etiological factors are excessive forces during obturation, wedge effect of abutments and excessive removal of root dentin. It is one of the most difficult clinical problems to diagnose and treat. The diagnosis is often unreliable because vertical fractures mimic other conditions and clinical pictures such as periodontal disease or inadequate endodontic treatment. Subjective symptoms are often minimal; periapical process, periodontal abscess or tooth mobility may be present. There are four pathognomonic signs for establishing a diagnosis: bite sensitivity, a sinus tract in the middle or coronal third of the root, a deep narrow pocket without previous periodontal disease, and a radiological finding of bone resorption to the apex or resorption in the form of a droplet. The surest proof is the surgical presentation of the root. The therapeutic solution is the removal of the fractured root or the entire tooth, therefore a wrong diagnosis has serious consequences.

Key words: vertical root fracture; etiology; diagnosis; therapy

## SADRŽAJ

1. UVOD .....	1
1.1. Klasifikacija napuklina i fraktura zuba .....	3
2. PROBLEMATIKA VERTIKALNE FRAKTURE .....	8
2.1. Prevalencija vertikalne frakture korijena .....	9
2.2. Demografija vertikalne frakture korijena .....	10
2.3. Etiologija vertikalne frakture korijena .....	14
2.3.1. Predisponirajući čimbenici .....	14
2.3.2. Jatrogeni čimbenici .....	16
2.4. Dijagnostika vertikalne frakture korijena .....	18
2.4.1. Patognomonični znakovi i njihova dijagnostika .....	20
2.4.2. Radiografska analiza .....	22
2.4.3. Kompjuterska tomografija s konusnim zrakama (CBCT) .....	23
2.4.4. Kirurški prikaz korijena .....	24
2.5. Terapija vertikalne frakture korijena .....	25
2.5.1. Resekcija korijena (hemisekcija) .....	25
2.5.2. Povezivanje frakturiranih segmenata .....	25
2.5.3. Namjerna replantacija .....	26
2.5.4. Ekstrakcija frakturiranog zuba .....	26
2.6. Prognoza vertikalne frakture korijena .....	27
2.7. Prevencija vertikalne frakture korijena .....	28
3. RASPRAVA .....	29
4. ZAKLJUČAK .....	32
5. LITERATURA .....	34
6. ŽIVOTOPIS .....	40

## **Popis skraćenica**

EDTA – etilendiamintetraoctena kiselina

CBCT – kompjuterska tomografija s konusnim zrakama (engl. *Cone Beam Computed Tomography*)

MTA – mineral trioksid agregat (engl. *Mineral Trioxide Aggregate*)



## **1. UVOD**

Napukline i frakture zuba, s obzirom na etiologiju dijelimo na traumatske i netraumatske (1). Dok se netraumatske frakture najčešće javljaju na stražnjim zubima kod starije populacije, traumatske frakture su češće kod djece i mlađih osoba na prednjim zubima (2). Napukline i frakture mogu biti vertikalne i kose, potpune ili nepotpune. Sve je češća njihova pojavnost poradi dodatnih čimbenika koji mogu utjecati na njihov nastanak, a to su stres, parafunkcijske kretnje potaknute stresom kojeg nosi sa sobom suvremeni način života te zamor strukture zuba zbog dužeg životnog vijeka (3). Ukoliko se napukline i frakture ne prepoznaju na vrijeme, sama terapija postaje zahtjevnija, uz veću mogućnost gubitka samoga zuba. Mogu napredovati i zahvatiti zubnu pulpu s posljedičnim patološkim promjenama u pulpi i periapikalnim tkivima, te uzrokovati gubitak kosti što otežava buduću postavu implantata na mjestu gubitka zuba (4). Nakon karijesa i parodontne bolesti, frakture su po učestalosti treći razlog gubitka zuba (5).

Svrha ovog rada je suvremeni prikaz problematike vertikalne frakture korijena, uz pregled suvremenih stavova i dosega u okviru prevalencije, etiologije, dijagnostike, terapije te prognoze i prevencije navedene problematike.

Pacijenti su na Zavodu za endodociju i restaurativnu stomatologiju pristali i potpisali informirani pristanak za korištenje podataka.

### **1.1. Klasifikacija napuklina i fraktura zuba**

Prema najnovijim smjernicama Američkog endodontskog društva (2015./2016. godine) napukline i frakture možemo podijeliti u iduće skupine (6):

1. Abfrakcija
2. Infrakcija
3. Napuklina zuba
4. Prijelom krune zuba
5. Prijelom korijena zuba
6. Horizontalna fraktura korijena
7. Vertikalna (uzdužna) fraktura korijena
8. Razdvojeni fragmenti korijena

Abfrakcija je opisana kao patološki gubitak cakline i dentina uzrokovan biomehaničkim silama, najčešće zbog nefunkcionalnog kontakta, ekstrahiranog susjednog zuba, neispravne restauracije ili parafunkcija. To su klinaste lezije uzrokovane savijanjem i krajnjim zamorom materijala zahvaćenog zuba na mjestu udaljenom od mjesta na kojem djeluje sila. Gubitak strukture zuba pojavljuje se u regijama gdje se koncentrira naprezanje (6, 7, 8).

Infrakcija je pukotina cakline bez gubitka strukture zuba. Često ih nalazimo u odraslih pacijenata, pojavljuju se prirodno tijekom života. Asimptomatske su te obično ne zahtijevaju terapiju, osim iz estetskih razloga (6, 9).

Napuklina zuba („cracked tooth”) je nepotpuna fraktura koja započinje na kruni, zahvaćajući površinski caklinu i dentin, a moguće i cement zuba. Zahvaća aproksimalne plohe zuba, te jedan ili oba marginalna grebena. Plan terapije ovisi o mjestu i dubini zahvaćenosti tvrdih zubnih tkiva (6, 10).

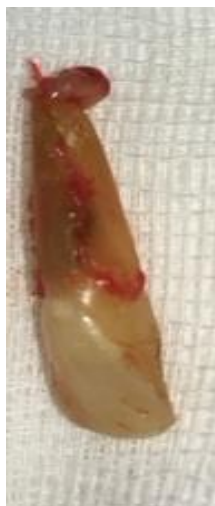Prijelom krune zuba je fraktura strukture krune, kosti i/ili parodontnog ligamenta zuba, zahvaća caklinu i/ili dentin i/ili cement. Fraktura je nepoznate dubine, vidljiva ili nevidljiva klinički i radiografski, s odvojenim ili neodvojenim segmentima (6, 11).

Prijelomi korijena zuba su prijelomi koji postoje ili se protežu u korijen, uključujući dentin, cement i eventualno pulpni prostor (6, 12, 13).

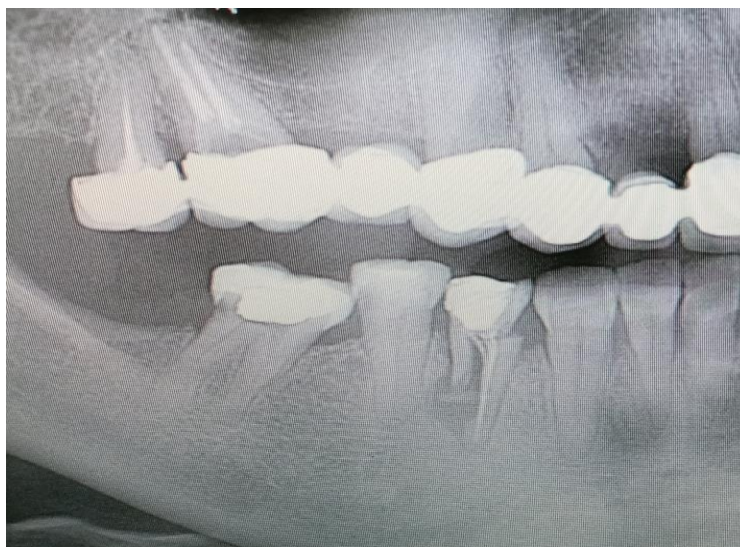
Horizontalna fraktura korijena je fraktura korijena koja se proteže u aksijalnoj ravnini (6, 14).

Vertikalna (uzdužna) fraktura korijena djelomična je ili potpuna fraktura koja se širi od korijenskog kanala, najčešće u bukolingvalnom smjeru prema vanjskoj, cementnoj površini korijena (Slika 1). Djelomična fraktura zahvaća dio korijena, a potpuna se proteže od vrška korijena do vrata zuba (9,12). Razvija se u koronarno- apikalnom ili apikalno- koronarnom smjeru, jednake učestalosti u cervikalnom i apikalnom dijelu (13, 15, 16).

Razdvojeni fragmenti korijena je termin koji podrazumijeva nastavak pukotine ili okomitog prijeloma korijena pri čemu su slomljeni segmenti potpuno odvojeni uzdužno. Može uzrokovati izolirani parodontni defekt ili sinusni trakt (Slika 2) (6, 17).

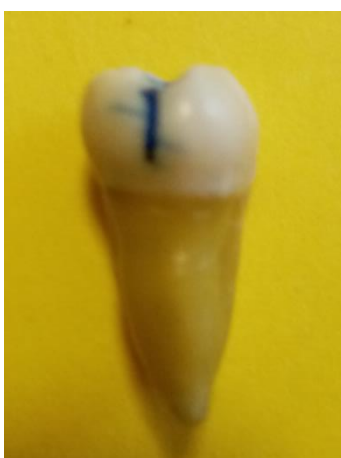

Slika 1. Vertikalna fraktura korijena zuba. Preuzeto s dopuštanjem autora: prof.dr.sc.  
Jurica Matijević

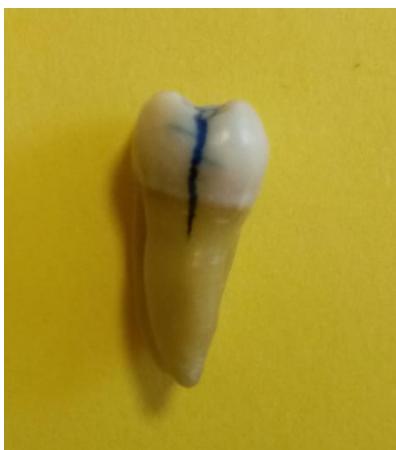

Slika 2. Radiografski prikaz rascijepljenog korijena zuba 44.

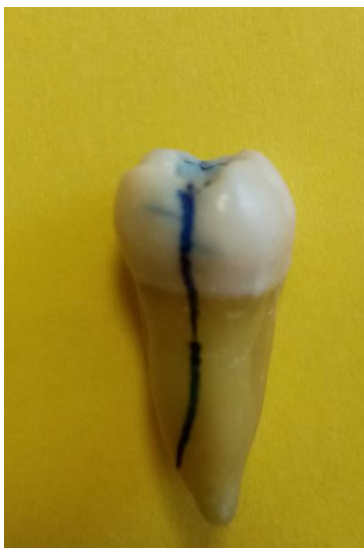Napredovanje napuknuća zuba od napuknutog zuba do rascijepljenog zuba (npr. donjeg molara) odvija se u nekoliko etapa. Pukotina najprije zahvaća mezijalni ili distalni marginalni greben donjeg molara okluzalno te mezijalni, odnosno, aproksimalni dio krune zuba, pri čemu se pukotina još nije proširila na korijen (Slika 3). Pukotina napreduje tako što uključuje mezijalne i distalne rubne grebene i proteže se na mezijalnu površinu korijena (Slika 4). Daljnje širenje rezultira rascijepljenim zubom čiji se segmenti mogu odvojiti. Zahvaćeni su mezijalni i distalni rubni grebeni, a prijelom seže duboko u korijen (Slika 5) (6) .



Slika 3. Prikaz napuknuća donjeg molara koji je zahvatio mezijalni greben i mezijalni dio krune pri čemu se pukotina nije proširila do korijena.



Slika 4. Prikaz napredovanja pukotine pri čemu uključuje mezijalne i distalne rubne grebene krune te se proteže na mezijalnu površinu korijena.



Slika 5. Prikaz daljnjeg napredovanja pukotine što dovodi do rascijepljenja zuba čiji se segmenti mogu odvojiti. Zahvaćeni su mezijalni i distalni marginalni grebeni, a prijelom seže duboko u korijen.

## **2. PROBLEMATIKA VERTIKALNE FRAKTURE**



Vertikalne frakture korijena povezane su s endodontski liječenim zubima, rjeđe se povezuju s vitalnim zubima, te predstavljaju jedan od najtežih kliničkih problema za dijagnosticiranje i liječenje. Ukoliko nema patognomoničnih simptoma, dijagnoza može biti teška. Budući da se uzdužni prijelomi korijena više povezuju sa endodontski liječenim zubima, često postaje teško razlikovati zub s ovim stanjem od endodontski neadekvatno liječenog zuba ili zuba s popratnim parodontološkim simptomima. Frakture se teško uočavaju dok se ne prošire ili povećaju. Mogu biti skrivene ispod gingive, kosti ili restauracija što otežava samu dijagnostiku u ranom stadiju nastanka. Nažalost, zub kojem je dijagnosticiran vertikalni prijelom korijena najčešće se ekstrahira. Rano otkrivanje prijeloma korijena i vađenje zuba održavaju cjelovitost alveolarne kosti za ugradnju implantata (12, 13, 18).

### **2.1. Prevalencija vertikalne frakture korijena**

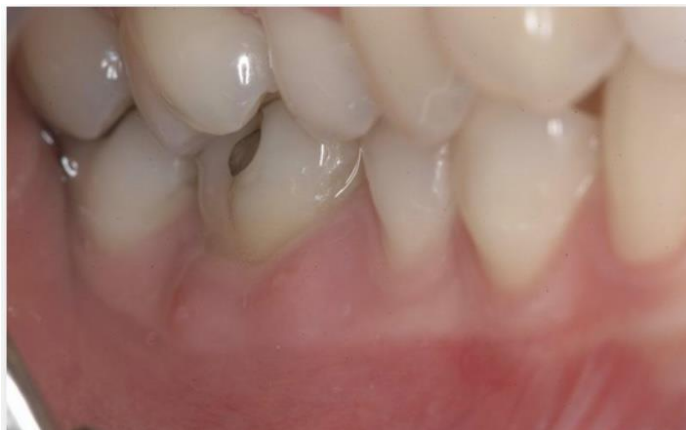Incidencija vertikalnih fraktura je u porastu (9). Veća je pojavnost vertikalnih fraktura korijena u endodontski liječenih zubi. Prevalencija vertikalnih fraktura je oko 3,69-25% kod endodontski liječenih zuba (12, 19). Nekoliko studija ukazuje na relativno nižu prevalenciju od 2–5%. Ovo se može objasniti poteškoćama u dijagnostici vertikalnih fraktura. Kao rezultat toga, nedovoljno jasne kliničke slike i radiografski prikazi, te različiti kriteriji uključivanja u istraživanja doveli su do varijabilnih prevalencija vertikalnih fraktura (12, 19, 20).

## **2.2. Demografija vertikalne frakture korijena**

Vertikalna fraktura zuba češća je pojavnost kod muškaraca nego žena, što se objašnjava razvijanjem veće mišićne snage tijekom žvakanja kod muškaraca te žvakanjem tvrde hrane. Primijećena je veća incidencija vertikalnih fraktura kod vitalnih zuba kineskih pacijenata, dok kod stanovnika zapadnog svijeta nije zamijećena. Stvarni uzroci razlika između istočnog i zapadnog stanovništva nisu jasni. Za ulogu rasnih i genetskih čimbenika potrebno je još istraživanja (12). Javlja se najčešće između 45 i 60 godine života. Starenjem se mijenja omjer minerala i kolagena, čime se smanjuje čvrstoća dentina (9, 13).

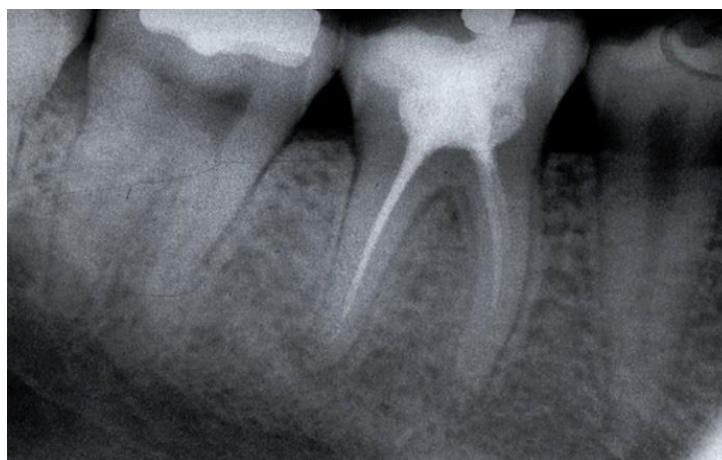S obzirom na porast dobi pacijenata i zubi u ustima prisutni su dulje vremena te samim time duže podliježu silama. Zbog duljeg ljudskog života, zubi sve više podliježu složenim restaurativnim i endodontskim terapijskim postupcima (Slike 6-9) kojima se uklanja dentin i smanjuje otpornost preostalih zubnih tkiva na žvačne sile i ostala opterećenja unutar stomatognatog sustava.

Fraktura nastaje kada sile prijeđu granicu elasticiteta tvrdih zubnih tkiva, uzrokujući zamor i pucanje. Iritansi koji izazivaju upalni proces posljedica su loma.

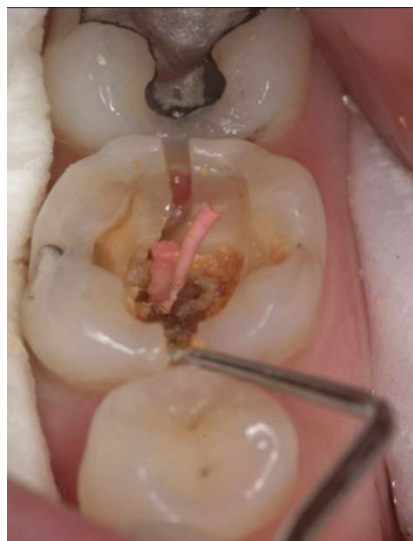

Slika 6. Pacijent dolazi radi osjetljivosti na zagriz te apscesa i fistule u području zuba 46.

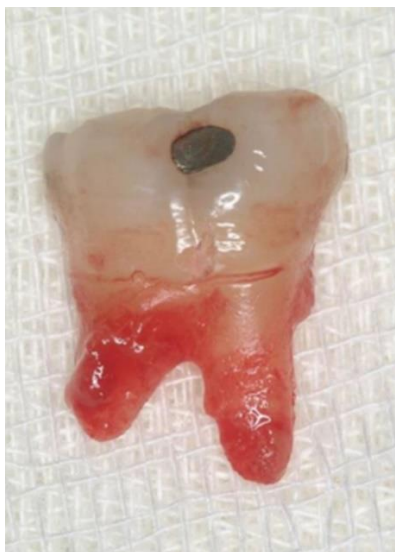Preuzeto s dopuštenjem autora: prof.dr.sc. Božidar Pavelić



Slika 7. Uvidom u RTG-slike zuba 46 vidi se neodgovarajuće endodotsko punjenje korijenskih kanala uz proširenu parodontnu pukotinu i blago izraženu periapikalnu translucenciju na distalnom korijenu. Preuzeto s dopuštenjem autora: prof.dr.sc. Božidar Pavelić

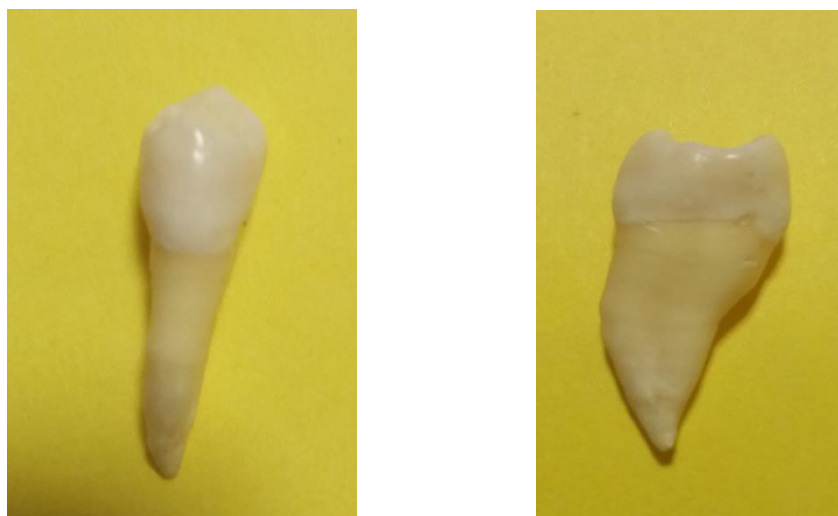

Slika 8. Nakon uklanjanja starog ispuna primjećuje se neadekvatno endodontsko punjenje te rascijepljena kruna i korijeni zuba pri čemu su slomljeni segmenti potpuno odvojeni uzdužno u meziodistalnom smjeru. Preuzeto s dopuštenjem autora: prof.dr.sc. Božidar Pavelić



Slika 9. Prikaz bukalnog segmenta uzdužno rascijepljenog zuba 46. Preuzeto s dopuštenjem autora: prof.dr.sc. Božidar Pavelić

Na temelju demografskog istraživanja, utvrđeno je da su maksilarni pretkutnjaci i mandibularni molari najčešće frakturirani zubi. Korijeni s poprečnim presjekom manjeg meziodistalnog promjera i ovalnog ili spljoštenog oblika osjetljiviji su na vertikalne frakture (Slika 10) (21-23).



Slika 10. Korijeni koji su uski u meziodistalnom smjeru, a široki u bukolingvalnom smjeru podložniji su frakturama.

### **2.3. Etiologija vertikalne frakture korijena**

Etiološke čimbenike možemo podijeliti na predisponirajuće i jatrogene čimbenike (9, 13, 23).

#### **2.3.1. Predisponirajući čimbenici**

U predisponirajuće čimbenike ubrajamo:

1. Gubitak strukturalnog integriteta zuba
2. Specifična anatomija i morfologija korijenih kanala
3. Ranije mikropukotine dentina
4. Mikrostrukturalne promjene povezane s dobi
5. Parafunkcije (13, 24).

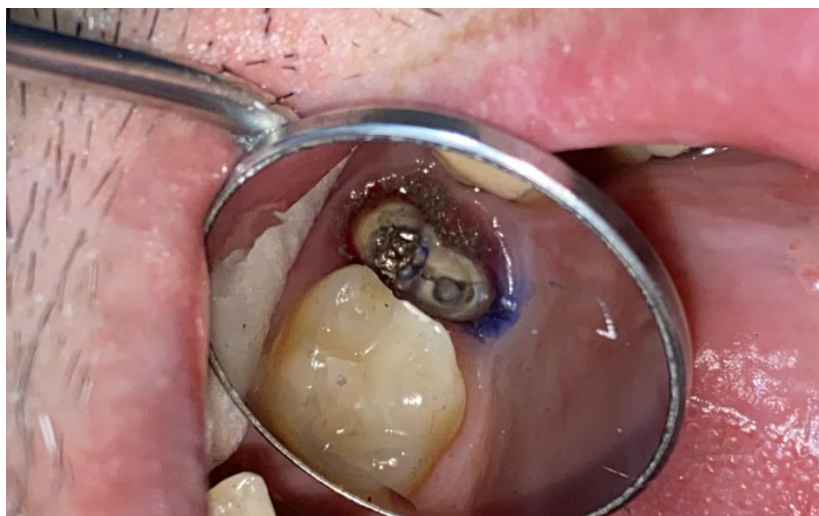Gubitak zdravog zubnog tkiva endodontski liječenih zubi smatra se najčešćim netraumatskim uzrokom frakture, kao neizbježna popratna pojava endodontskog liječenja. Izrada pristupnog i trepanacijskog otvora uzrokuje nepovratni gubitak tvrdog tkiva. Svaka restauracija endodontski liječenih zubi zahtijeva nadoknadu velike količine izgubljenog tkiva. I nakon adekvatne endodontske terapije i restauracije, bitna je kvalitetna količina ostataka zdrave strukture zuba (9, 13).

Ovalni, obli i opsežni korijeni otporniji su na pucanje. Zakrivljeni korijeni, uski u meziodistalnom smjeru, a široki u bukolingvalnom smjeru podložniji su frakturama, pogotovo nakon endodontskih zahvata ili preparacija za intrakanalne kolčiće (Slike 11 i 12). Primjer su drugi pretkutnjaci gornje čeljusti, meziobukalni korijen kutnjaka gornje čeljusti, mezijalni i distalni korijeni kutnjaka donje čeljusti, sjekutići i pretkutnjaci donje čeljusti (24). Prisutnost isthmusa (prolaz u obliku vrpce između glavnih ili pomoćnih kanala) i korijenski kanali poprečnog presjeka pješčanog sata osjetljiviji su na nastanak vertikalnih frakture (25).

Prisutnost već postojećih pukotina negativan je prognostički čimbenik u ishodu endodontskog liječenja.

Endodontski liječeni zubi osjetljiviji su na vertikalne frakture zbog promjena u biomehaničkim svojstvima dentina. Smanjuje se udio slobodne vode unutar dentinskih tubulusa i matriksa, što posljedično ima učinak na viskoelastična svojstva. Samim time zub je manje otporan na lom, smanjuje mu se mikrotvrdoća te ima manju sposobnost adaptacije na okluzalne sile (21).

Parafunkcije i traumatska okluzija također mogu doprinijeti nastanku vertikalnih fraktura, što je češći uzrok fraktura kod vitalnih zuba (13).



Slika 11. Nalaz vertikalne frakture korijena zuba 15 u čijem se bukalnom kanalu nalazi metalni intrakanalni kolčić. Preuzeto s dopuštenjem autora: prof.dr.sc. Jurica Matijević



Slika 12. Prikaz izvađenog intrakanalnog kolčića iz bukalnog kanala zuba 15. Preuzeto s dopuštanjem autora: prof.dr.sc. Jurica Matijević

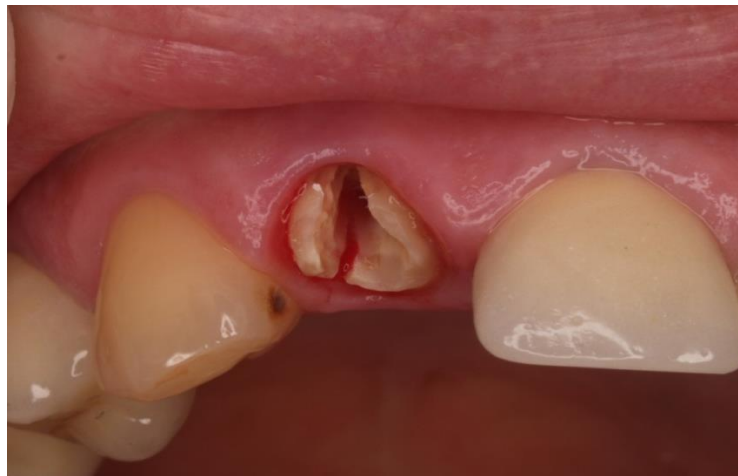### **2.3.2. Jatrogeni čimbenici**

1. Prekomjerno uklanjanje zdravog dentina tijekom endodontskog liječenja
2. Produljena izloženost intrakanalnim dezinficijensima i lijekovima
3. Prekomjerna uporaba sile tijekom obturacije korijenskih kanala
4. Neodgovarajuća priprema prostora za intrakanalne nadogradnje
5. Neodgovarajuća postendodontska restauracija

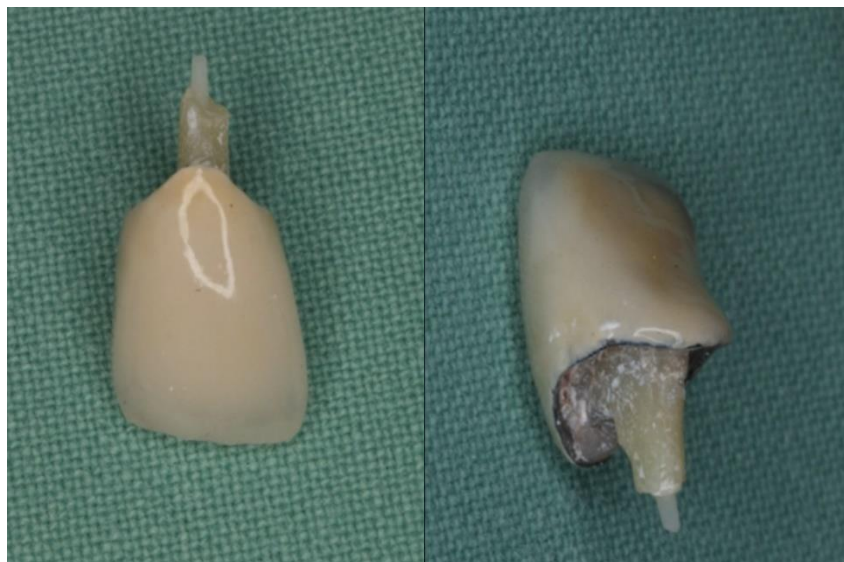
Pretjerano uklanjanje strukture korijenskog dentina može dovesti do slabljenja zuba i povećati mogućnost pojave vertikalne frakture. Moguće je nastanak mikropukotina dentina tijekom pripreme korijenskih kanala ili punjenja koje daljnjim širenjem mogu dovesti do frakture. Opsežnom instrumentacijom korijenskih kanala stanjuje se dentinska stijenka kanala čime se gubi strukturalni integritet zuba (9). Debljina preostalog korijenskog dentina presudna je za



otpornost na žvačne sile. Vertikalne frakture najčešće nastaju tijekom endodontskih zahvata ili tijekom preparacije za intrakanalne kolčiće te samim klinastim djelovanjem nadogradnji tijekom postavljanja u korijenski kanal i cementiranja istih (Slike 13 i 14). Produljena izloženost intrakanalnim dezinficijensima (natrijev hipoklorit, etilendiamintetraoctena kiselina) i lijekovima (kalcijev hidroksid) te neodgovarajuća posteendodontska opskrba zuba također mogu biti čimbenici vertikalnih fraktura (13). Vertikalna i lateralna kondenzacija tijekom punjenja djeluju poput klina u korijenskom kanalu. Sile klina mogu izazvati naprezanja i deformacije te dovesti do loma korijena. Prilikom dizajna kaviteta za intrakanalne nadogradnje trebalo bi minimalizirati uklanjanje intaktnih struktura radikularnog dentina (12). Rekonstrukcije zuba s metalnim nadogradnjama pokazuju veću incidenciju vertikalnih fraktura nego kompozitne nadogradnje, stakleno-ionomerne nadogradnje ili nadogradnje od smolom modificiranih staklenih ionomera koji imaju sličan modul elastičnosti kao dentin.



Slika 13. Rascijepljeni korijen zuba 12 uslijed izrade neodgovarajućeg intrakanalnog protetskog nadomjestka. Preuzeto s dopuštenjem autora: prof.dr.sc. Božidar Pavelić



Slika 14. Neodgovarajući protetski nadomjestak izvađen iz rascijepljenog zuba 12.

Preuzeto s dopuštanjem autora: prof.dr.sc. Božidar Pavelić

#### **2.4. Dijagnostika vertikalne frakture korijena**

Osnovni koraci u dijagnostičkom procesu su:

1. Glavna pritužba
2. Općemedicinska i stomatološka anamneza
3. Klinički pregled i ispitivanja
4. Analiza podataka; diferencijalna dijagnoza
5. Plan terapije (9)

Vertikalne frakture korijena mogu oponašati ostala stanja kao što su neuspjela endodonska liječenja ili bolesti parodonta, stoga se često diferencijalno dijagnostički i zamijene istima. Što se kasnije utvrdi postojanje, veća je vjerojatnost da će zahvatiti zubnu pulpu i parodontni ligament. Mogu se sporo razvijati, bez očitih znakova i simptoma (1). Ranim otkrivanjem postoji veća šansa za zadržavanjem zahvaćenog zuba, uz svođenje neželjenih posljedica na minimum (26, 27). Subjektivni su simptomi minimalni, uglavnom se radi o blagim bolovima na zagriz te laganoj pomičnosti (28, 29, 30).

Osim toga, preporuka je napraviti iduće dijagnostičke testove:

- Pregled mekog tkiva za lokaliziranu oteklinu ili sinusne trakt(ove)
- Perkusija
- Palpacija
- Testovi zagriža (testirati svaku kvržicu)
- Testovi vitalnosti (električno ispitivanje pulpe i test hladnoćom)
- Parodontno sondiranje (savitljivim plastičnim sondama)
- Uklanjanje restauracije (ako je potrebno za potpunu vizualizaciju)
- Transiluminacija (za traženje poremećaja u prijenosu svjetlosti koji su česti kod napuknutih zuba)
- Bojenje bojom (bilo prije ili nakon uklanjanja restauracije)
- Kirurška procjena
- Radiografski pregled koji uključuje i periapikalne RTG slike i kompjutoriziranu tomografiju konusnom zrakom (CBCT) (6).

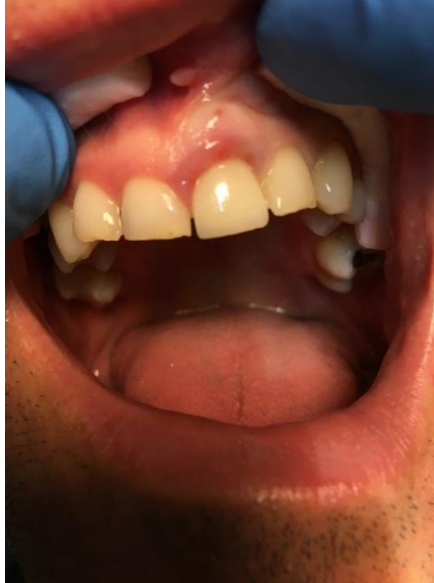### 2.4.1. Patognomonični znakovi i njihova dijagnostika

Za postavljanje dijagnoze četiri su patognomonična znaka:

1. Osjetljivost na zagriz.

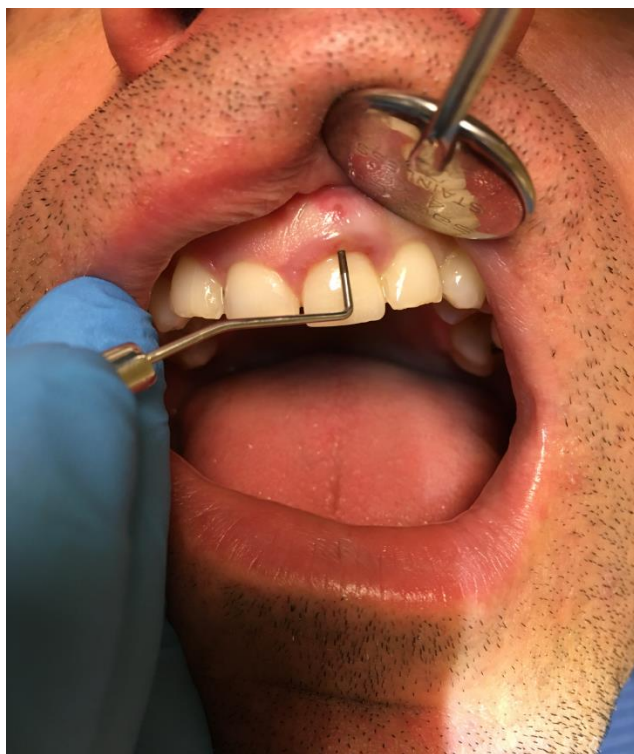
Zagrizni test može se provesti ugrizom u svitak staničevine, štapić od kore naranče ili okruglo svrdlo broj 10. omotano u celofan kako bi se reproducirala nelagoda pacijenta pri žvakanju i potvrdila tegoba (31, 32).

2. Sinusni trakt u koronarnoj ili srednjoj trećini korijena (Slika 15) pronađen je u 35 – 42 % vertikalnih fraktura (12). Fistula se može intraoralno javiti vestibularno i/ili palatinalno. Kod vertikalnih fraktura moguć je nalaz multiplih fistula u blizini ruba gingive. Lokalizirana oteklina na gingivi najčešće dovodi pacijente do stomatologa, što je vidljivo kliničkom inspekcijom. Preporuka je napraviti rendgensku snimku sa gutaperkom (33).

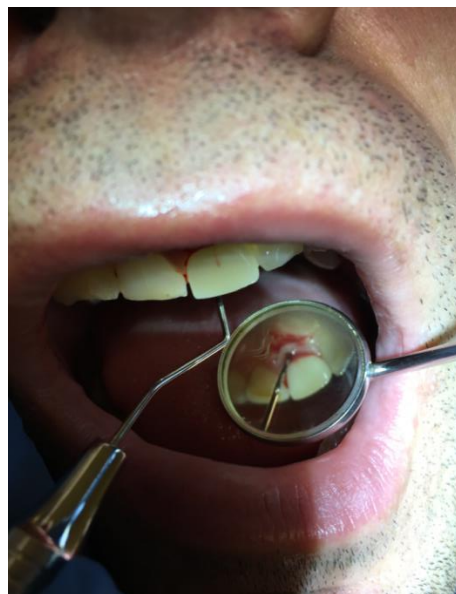
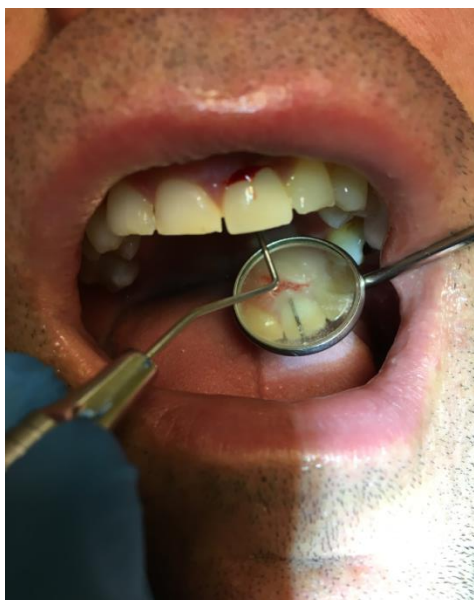

Slika 15. Prikaz sinusnog trakta u koronarnoj ili srednjoj trećini korijena. Preuzeto s dopuštenjem autora: prof.dr.sc. Jurica Matijević

3. Parodontnim sondiranjem otkriva se izolirani duboki uski džep (Slika 16) na zubu bez prethodne parodontne bolesti (13, 34). Za razliku od džepova nastalih parodontnom bolešću, ovdje je utvrđena dubina sondiranja koja odgovara liniji prijeloma korijena (12). Mogući su apscesi parodontnog tipa kao posljedica kronične upale na prijelomnoj liniji (Slike 17 i 18).
4. RTG nalaz resorpcije kosti do apeksa ili resorpcija u obliku kapljice (12).



Slika 16. Prikaz parodontnog sondiranja izoliranog dubokog uskog džepa. Preuzeto s dopuštenjem autora: prof.dr.sc. Jurica Matijević



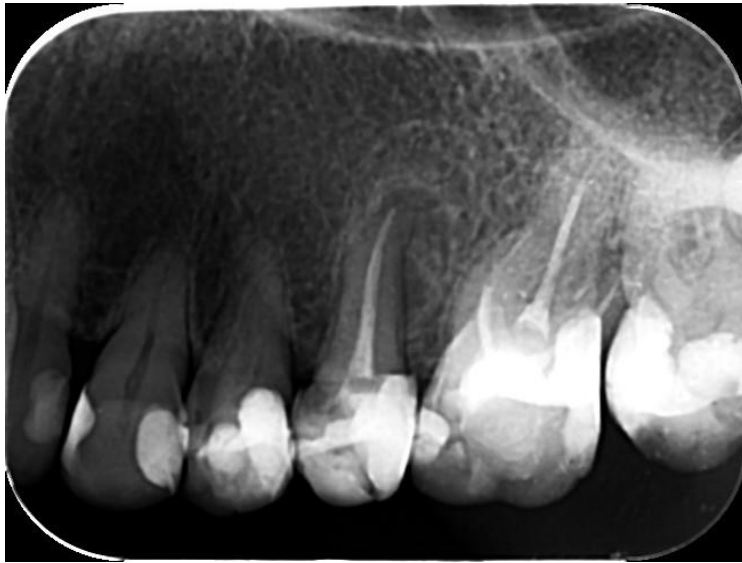Slike 17. i 18. Prikaz drenaže purulentnog sadržaja iz apscesa parodontnog tipa nastalih kao posljedica kronične upale na prijelomnoj liniji. Preuzeto s dopuštenjem autora: prof.dr.sc. Jurica Matijević

#### **2.4.2. Radiografska analiza**

Točnost radiografske dijagnoze ovisi o pravilnoj radiografskoj angulaciji, kontrastu, gustoći i sposobnosti kliničara u interpretaciji radiografskog nalaza. Materijali za punjenje korijenskih kanala, prisutnost metalnih kolčića, upotreba digitalnih ili konvencionalnih sustava radiografskog snimanja, utjecaj širine linije prijeloma; sve su to faktori koji bi mogli utjecati na radiografsko otkrivanje vertikalnih fraktura. Prema istraživanjima, udaljenost veća od 0,2 mm između zubnih fragmenata daje veći broj točnih dijagnoza vertikalnih fraktura (35, 36). Radiografski nalaz u 35,7 % slučajeva otkriva liniju prijeloma. Ako radiološka snimka pokazuje radiolucentnu liniju koja razdvaja punjenje od stijenke kanala i razdvojenost fragmenata, možemo biti sigurni da

se radi o frakturi korijena. Pojava radiografskog „halo-efekta“ opisuje se kao resorpcija koja se proširila preko vrha korijena, uz jednu površinu korijena, u obliku slova J (24).

Resorbirana kost može izgledati kao neuspjelo endodontsko liječenje, kao da kapljica visi s vrha korijena (Slika 19), (engl. *hanging drop*) (9, 13, 24, 37).



Slika 19. Prikaz radiografskog nalaza vertikalne frakture zuba 25.

#### **2.4.3. Kompjuterska tomografija s konusnim zrakama (CBCT)**

Vertikalne frakture korijena lakše je dijagnosticirati pomoću kompjuterske tomografije s konusnim zrakama (CBCT). Još uvijek ne postoje čvrsti dokazi i smjernice koje podržavaju rutinsku uporabu CBCT-a u dijagnosticiranju vertikalnih fraktura korijena. Preporuka je upotrijebiti ovu metodu ako kombinacija kliničkih testova i RTG-a nije dovela do konačne dijagnoze, a prije odluke o kirurškoj intervenciji (29, 37). CBCT je korisniji u dijagnostici zubi s vertikalnim frakturama koji nisu endodontski liječeni zbog intrakanalnih materijala koji mogu biti uzrokom artefakata ili zakloniti liniju prijeloma, čime se ograničava njegova dijagnostička vrijednost (12, 38, 39).

#### **2.4.4. Kirurški prikaz korijena**

Najsigurnija je potvrda dijagnoze kirurški prikaz korijena (eksploracija). Podizanjem gingivnog reznja vidljiv je defekt kosti kao dehiscijencija ili fenestracija ispunjena granulomatoznim tkivom ispod koje je frakturna pukotina (24). Međutim, mezijalni i distalni aspekti površine korijena obično se ni na taj način ne mogu vizualizirati (29). Označavanje pukotine metilenskim bojilom može pomoći pri postavljanju dijagnoze (40).

Transiluminacija je korisna pri uočavanju longitudinalnih fraktura krune; svjetlo ne prolazi kroz frakturnu liniju. Ovim testiranjem dobiju se kontrastni svijetli i tamni segmenti zuba na mjestu frakture (9). Dio zubne krune koji je bliže izvoru svjetla prikazuje se kao svijetlo područje, a dio zuba koji je razdvojen napuklinom ostaje taman (25).



## **2.5. Terapija vertikalne frakture korijena**

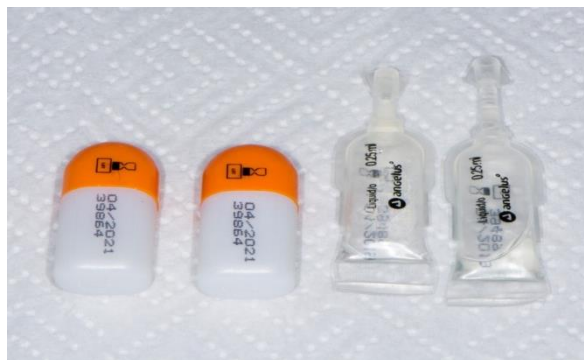Liječenje uključuje složene endodontske ili kirurške postupke. Uspjeh ovisi o opsegu i mjestu prijeloma, stanju zuba te o vještini stomatologa (41, 42).

### **2.5.1. Resekcija korijena (hemisekcija)**

Kod višekorijenskih zubi moguće je napraviti hemisekciju ili resekciju (amputaciju) korijena kao alternativno rješenje da se izbjegne vađenje zuba. Resekcija ili amputacija korijena podrazumijeva uklanjanje korijena na njegovoj furkaciji ili vrhu, bez uklanjanja krune zuba. Hemisekcija je kirurški postupak uklanjanja polovice zuba. Cilj je sačuvati što je više moguće izvorne anatomije zuba. Postupak pokazuje dobre rezultate u slučajevima djelomičnih fraktura. Jako je bitan uredan parodontni status zuba. Nedostatak ovog terapijskog rješenja smanjena je otpornost zuba na okluzalne sile uz mogućnost frakture preostalog dijela zuba (43, 44, 45).

### **2.5.2. Povezivanje frakturiranih segmenata**

U postojećoj literaturi opisani su pokušaji spajanja frakturiranih segmenata, njihovo cementiranje te spajanje stakloionomernim cementima, različitim adhezivnim i epoksi smolama (46, 47). Idealan materijal za spajanje vertikalnih fraktura trebao bi imati iduće značajke: dovoljnu snagu fiksacije, kratko vrijeme stvrdnjavanja, jednostavnu primjenu, hidrofilnost, bakteriostatičnost i biokompatibilnost. Cilj je takvih tehnika spriječiti prodor bakterija, međutim uvijek postoji rizik od zaostalih bakterija unutar prijelomne linije (48). Bioaktivni materijali kao što je MTA (Slika 20) mogu biti prikladni za pečačenje linije prijeloma, kao i za ortogradno punjenje korijenskih kanala i apikalno retrogradno punjenje. Pokazuje dobru sposobnost brtvljenja te visoka bioinduktivna i antimikrobna svojstva (49, 50).



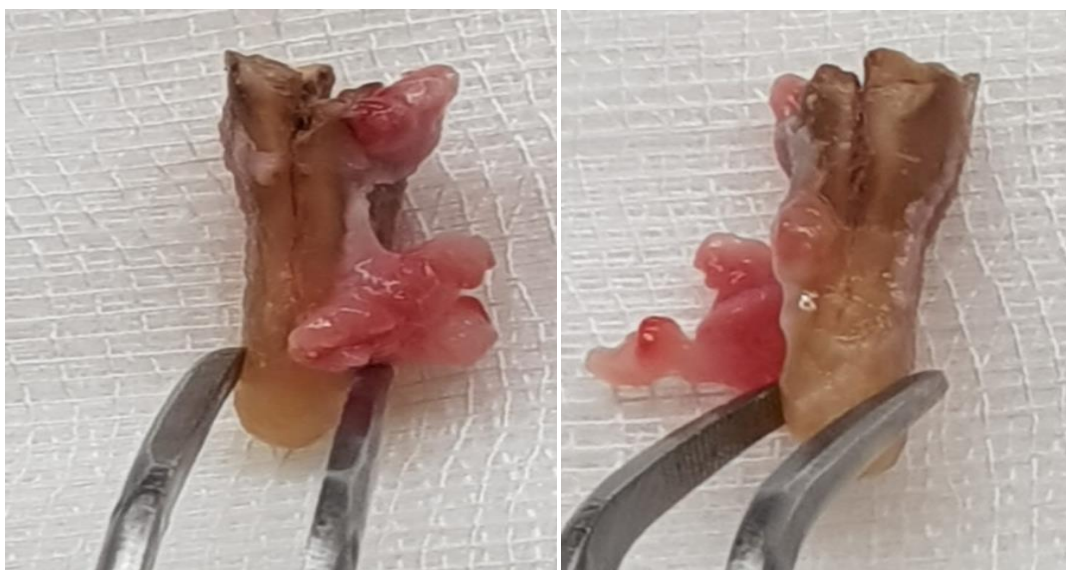Slika 20. Prikaz bioaktivnog materijala MTA (Angelus, Brasil).

### 2.5.3. Namjerna replantacija

Namjerna replantacija smatra se posljednjom opcijom za liječenje. Ovaj postupak omogućuje ekstraoralno liječenje izvađenog zuba te uklanjanje inficiranog tkiva pod mikroskopom. Nakon vađenja zuba, čiste se i obrađuju vrh korijena i linija prijeloma. Postojali su pokušaji obrade frakturne linije Nd:YAG laserom u atmosferi CO<sub>2</sub> te replantacija zuba u alveolu. Ništa od toga, za sada, ne pokazuje dobre konačne rezultate (42, 51).

### 2.5.4. Ekstrakcija frakturiranog zuba

Uklanjanje frakturiranog korijena jedini je terapijski postupak s predvidivim ishodom (Slike 21 i 22). Pravovremenom ekstrakcijom smanjuje se bol i neugoda te periradikularni gubitak kosti koji bi imao utjecaj na buduću potencijalnu implantološku terapiju (13).



Slike 21 i 22. Prikaz izvađenog frakturiranog korijena i uraslih granulacija. Preuzeto s dopuštenjem autora: prof.dr.sc. Jurica Matijević

## **2.6. Prognoza vertikalne frakture korijena**

Nažalost, prognoza zuba s vertikalnom frakturom korijena je loša. U većini slučajeva, vađenje zuba je najpredvidljiviji izbor terapije. Hemisekcija ili amputacija korijena može biti prikladna alternativna opcija.

U postojećoj literaturi nema dovoljno dokaza za preporuku specifičnog protokola kod pristupa prijelomu kirurškom intervencijom i punjenju frakture restaurativnim materijalom. Dugoročna prognoza ponovnog spajanja slomljenih korijena upitna je i zahtjeva daljnje praćenje.

Relativno je malo provedenih istraživanja o vertikalnim frakturama korijena, posebno o kliničkim ishodima u odnosu na dijagnozu i terapiju. Mnoge su preporuke zasnovane na iskustvu, no, nisu potkrijepljene kontroliranim kliničkim postupcima (9).

## 2.7. Prevencija vertikalne frakture korijena

S obzirom na to da su uzroci vertikalnih fraktura dobro poznati, prevencija ne bi trebala biti teška. Bitno je procijeniti sam zub prije endodontskog zahvata, imajući na umu morfologiju kanala te moguće anatomske varijacije.

Potrebno je slijediti koncept minimalno invazivne endodontije te pristupni kavitet izraditi s težnjom što većeg očuvanja tvrdih zubnih tkiva. Očuvanjem tvrdih zubnih tkiva, endodontski tretiran zub bit će otporniji na žvačne sile, a samim time smanjuje se mogućnost fraktura (17). Opsežno širenje korijenskih kanala stanjuje dentinsku stijenku kanala, što je čini pogodnijom za nastanak fraktura. Preporuka je povećati konus kanala tijekom preparacije kako bi se omogućila jednaka raspodjela naprezanja tijekom lateralne kondenzacije te minimalizirati pritisak tijekom punjenja (9,13).

Potrebno je upozoriti pacijenta na to da izbjegava žvakanje tvrde hrane dok zub nije adekvatno postendodontski opskrbljen. Intrakanalna nadogradnja koja se upotrebljava trebala bi pasivno prijanjati, bez unutarnje retencije urezivanjem u dentin korijena.

Završna restauracija mora osigurati dobru izolaciju dentina i endodontskog punjenja, osigurati pravilnu raspodjelu sila i zaštititi zub od frakture. U slučaju da je razorenost zubnog tkiva opsežna, što je čest slučaj kod endodontski liječenih zuba, protetska restauracija odabrana je terapija (9, 13, 52).

Nakon izrade odgovarajuće postendodontske restauracije, bitno je uspostaviti dobre okluzalne odnose među zubima pri svim kretanjama mandibule.

U slučaju da primijetimo parafunkcijske kretnje, potrebno je savjetovati pacijenta o izradi okluzijske udlage (29).

### **3. RASPRAVA**

Vertikalna fraktura korijena uzdužni je prijelom korijena koji se razvija iz korijena bilo u smjeru vrha ili krune na bukalnoj ili lingvalnoj površini. Češće se pojavljuju kod endodontski liječenih zuba te imaju znakove i simptome slične onima kroničnog apikalnog parodontitisa. U većini slučajeva, vertikalna fraktura može se otkriti na temelju kliničkih znakova i simptoma te radiografskih dokaza. CBCT može poslužiti kao učinkovit dopunski modalitet zbog svoje 3D prirode za otkrivanje ranih fraktura korijena (53, 54).

U situacijama frakturiranih jednokorijenskih zubi, izbor terapijskog pristupa je ograničen te najčešće dovodi do ekstrakcija. Kod višekorijenskih zubi moguće je napraviti amputaciju ili hemisekciju frakturiranog korijena. Važno je naglasiti pacijentima da se gubitak kosti nastavlja dokle god je fraktura prisutna. Konačno, količina izgubljene kosti može jako ugroziti buduće restaurativne zahvate (24).

Predlagali su se različiti pristupi za spajanje frakturne linije adhezivnim tehnikama uz reimplantaciju. Glavni čimbenici koji dovode do neuspjeha i ekstrakcija su bakterijske infekcije u liniji prijeloma i resorpcija kosti (53,55).

U nekim eksperimentalnim kliničkim slučajevima MTA se pokazao dobar za zatvaranje vertikalnih fraktura korijena. MTA je biokompatibilan i bioinduktivan materijal jer otpušta kalcijeve ione iz strukture MTA i formira kalcijeve kristale na površini dentina. Aktivira enzimatske i prekursorske sustave u organizmu odgovorne za povećanje stanične aktivnosti i cijeljenje (9).

Prevenција vertikalnih fraktura korijena sastoji se od poznavanja i poštivanja morfologije korijenskih kanala, pažljive obrade korijenskih kanala, uporabe minimalnih sila pri kondenzaciji punila te uporabe adekvatnih intrakanalnih kolčića (24).

Nema sumnje da, u slučajevima vertikalnih fraktura stražnjih zuba, postupci liječenja koji uspješno u potpunosti uklanjaju slomljene fragmente (bilo hemisekcijom ili amputacijom korijena) mogu rezultirati dugoročnim uspješnim rezultatom, no liječenje prednjih zubi može se u najboljem slučaju smatrati eksperimentalnim. Iako se mora priznati da pokušaji liječenja strateških zuba u nastojanju da se odgodi komplicirano ili opsežno liječenje restrukturiranja mogu biti opravdani, prije nego što se razmotre bilo kakvi složeni eksperimentalni postupci liječenja,

poželjnost zadržavanja korijena zuba treba pažljivo odvagnuti u odnosu na vađenje i zamjenu protezom, mostom ili implantatom (25).

#### **4. ZAKLJUČAK**



Vertikalne frakture korijena najzastupljenije su kod endodontski liječenih zubi. S obzirom na to da su nam poznati etiološki čimbenici, potrebno je težiti prevenciji istih.

Simptomi i/ili klinički znakovi vertikalnih fraktura korijena, osobito u ranim stadijima, mogu pouzdanu dijagnozu učiniti izazovnom.

CBCT može biti koristan za dijagnosticiranje radiografskih značajki periradikularnog gubitka kosti koje je patognomično za vertikalne frakture.

Rana dijagnoza vertikalne frakture korijena zuba važna je da bi se izbjeglo nepotrebno nekirurško ponovno liječenje, kontinuirano oticanje mekih tkiva, gubitak koštane mase ili apikalni kirurški zahvati, što dovodi do poteškoća u kasnijoj operaciji implantacije.

Postoji potreba za uspostavom standardiziranih protokola za terapiju vertikalnih fraktura i provođenjem daljnjih istraživanja kako bi se utvrdila dugoročna predvidivost i učinkovitost odabrane terapije. Očuvanje frakturiranog zuba pomaže u održavanju funkcije i estetike, a također i glede psihološkog aspekta gubitka zuba.

## **5. LITERATURA**

1. Ingle's endodontics 6 - NLM Catalog - NCBI [Internet]. [cited 2024 Feb 14]. Available from: <https://www.ncbi.nlm.nih.gov/nlmcatalog/101486251>
2. Silvestri AR, Singh I. Treatment rationale of fractured posterior teeth. *J Am Dent Assoc.* 1978 Nov;97(5):806–10.
3. Ricucci D, Siqueira JF, Loghin S, Berman LH. The cracked tooth: histopathologic and histobacteriologic aspects. *J Endod.* 2015 Mar;41(3):343–52.
4. Dutner JM, Herold RW, Wilson JP, Bunting ME, Bullock JS, Dunham DD, et al. Fracture necrosis: A risk indicator for tooth loss. *J Am Dent Assoc.* 2020 Jun;151(6):454–63.
5. Davis MC, Shariff SS. Success and Survival of Endodontically Treated Cracked Teeth with Radicular Extensions: A 2- to 4-year Prospective Cohort. *J Endod.* 2019 Jul;45(7):848–55.
6. American Association of Endodontics. Cracked Teeth and Vertical Root Fractures: A New Look at a Growing Problem. 2022. [cited 2024 Jun 3]. Available from: <https://www.aae.org/specialty/wp-content/uploads/sites/2/2022/12/ecfe-2022-edition-FINAL.pdf>
7. Nascimento MM, Dilbone DA, Pereira PN, Duarte WR, Geraldeli S, Delgado AJ. Abfraction lesions: etiology, diagnosis, and treatment options. *Clin Cosmet Investig Dent.* 2016 May3;8:79-87.
8. Roberts WE, Mangum JE, Schneider PM. Pathophysiology of Demineralization, Part I: Attrition, Erosion, Abfraction, and Noncariious Cervical Lesions. *Curr Osteoporos Rep.* 2022 Feb;20(1):90-105.
9. Torabinejad M, Walton RE, eds. *Principles and Practice of Endodontics*. 4<sup>th</sup>ed. Philadelphia: PA WB Saunders Company; 2009.
10. Rivera EM, Walton RE. Cracking the cracked tooth code: Detection and treatment of various longitudinal tooth fractures. *Colleagues for Excellence, Newsletter, Summer.* 2008;2:2–7.

11. Loomba K, Loomba A, Bains R, Bains VK. A proposal for classification of tooth fractures based on treatment need. *J Oral Sci.* 2010 Dec;52(4):517-29.
12. Wan-Chuen L, Chi-Hung C, Yu-Hwa P, Mei-Chi C, Jjiang-Huei J. Vertical Root Fracture in Non-Endodontically and Endodontically Treated Teeth: Current Understanding and Future Challenge. *J Pers Med.* 2021;11(12):1375.
13. Patel S, Bhuvra B, Bose R. Present status and future directions: vertical root fractures in root filled teeth. *Int Endod J.* 2022;55(3):804-26.
14. Liao WC, Chen CH, Pan YH, Chang MC, Jeng JH. Horizontal root fracture in posterior teeth without dental trauma: A diseased condition with special characteristics. *J Formos Med Assoc.* 2022 Sep;121(9):1625-35.
15. Mamoun JS, Napoletano D. Cracked tooth diagnosis and treatment: An alternative paradigm. *Eur J Dent.* 2015 Apr-Jun;9(2):293-303.
16. Salihu B, Stavileci M. Review of Approaches to the Management of Vertical Dental Root Fractures and Tooth Preservation. *Med Sci Monit.* 2024 Feb;30(10).
17. Bhanderi S. Facts About Cracks in Teeth. *Prim Dent J.* 2021 Mar;10(1):20-7.
18. Ritchey B, Mendenhall R, 7. GJ, Orban B. Pulpitis resulting from incomplete tooth fracture. *Oral Surg Oral Med Oral Pathol.* 1957 Jun;10(6):665–70.
19. See WK, Ho JC, Huang CF, Hung WC, Chang CW. The association between clinical diagnostic factors and the prevalence of vertical root fracture in endodontic surgery. *J Formos Med Assoc.* 2019 Mar;118(3):713-20.
20. Oulghazi I, El Yamani A, Morchad B. Factors Influencing Vertical Radicular Fractures in Teeth Supported by Metallic Dental Core: A Scoping Review. *Clin Cosmet Investig Dent.* 2024;16:101-14.
21. Glavičić Valovičić S, Brekalo Pršo I, Peršić Bukmir R, Braut A, Vidović I, Vidas J, Anić I. Utjecaj opterećenja na nastanak vertikalne frakture korijena tijekom strojne ProTaper i ProFile instrumentacije. *Medicina Fluminensis.* 2014;50(3):330-8.
22. Popescu SM, Diaconu OA, Scriciu M, Marinescu IR, Drăghici EC, Truşcă AG et al. Root fractures: epidemiological, clinical and radiographic aspects. *Rom J Morphol Embryol.* 2017;58(2):501-6.

23. Yang SF, Chen YW, Tsai CL, Cheng HC, Wu SL, Tamse A, Ho YC. Incidence and contributing factors of non-root canal treated teeth with chronic fatigue root fracture: A cross-sectional study. *J Formos Med Assoc.* 2023 Dec;122(12):1338-44.
24. Medvedec I, Šimović M, Pavušek I, Prpić Mehičić G. Vertikalna fraktura korijena. *Sonda.* 2011;21(1):51-2.
25. Pitts DL, Natkin E. Diagnosis and treatment of vertical root fractures. *J Endod.* 1983;9:338-46.
26. Kang SH, Kim BS, Kim Y. Cracked Teeth: Distribution, Characteristics, and Survival after Root Canal Treatment. *J Endod.* 2016 Apr;42(4):557–62.
27. Kahler B, Moule A, Stenzel D. Bacterial contamination of cracks in symptomatic vital teeth. *Aust Endod J.* 2000 Dec;26(3):115–8.
28. Ivanković Karaula M, Novak I. Sindrom frakturiranog zuba. *Sonda.* 2009;17:55-6.
29. Baageel TM, Allah EH, Bakalka GT, Jadu F, Yamany I. Vertical root fracture: Biological effects and accuracy of diagnostic imaging methods. *J Int Soc Prev Community Dent.* 2016;6(2):93-104.
30. Yoshino K, Ito K, Kuroda M, Sugihara N. Duration from Initial Symptoms to Diagnosis of Vertical Root Fracture in Dental Offices. *Bull Tokyo Dent Coll.* 2018;59(1):59-61.
31. Zidane B. Recent Advances in the Diagnosis of Enamel Cracks: A Narrative Review. *Diagnostics (Basel).* 2022 Aug 22;12(8):2027.
32. Mathew S, Thangavel B, Mathew CA, Kailasam S, Kumaravadivel K, Das A. Diagnosis of cracked tooth syndrome. *J Pharm Bioallied Sci.* 2012 Aug;4(Suppl 2):S242-4.
33. Paymanpour P, Ashraf H, Darmiani S. Diagnosis and treatment of odontogenic cutaneous sinus tracts of endodontic origin: A case report. *Int Dent J of Stud Res.* 2014 Jan;2(1):8-10.
34. Khasnis SA, Kidiyoor KH, Patil AB, Kenganal SB. Vertical root fractures and their management. *J Conserv Dent.* 2014;17(2);103-10.

35. Tofangchiha M, Adel M, Bakhshi M, Esfehiani M, Nazeman P, Ghorbani Elizeyi M et al. Digital radiography with computerized conventional monitors compared to medical monitors in vertical root fracture diagnosis. *Iran Endod J.* 2013 Winter;8(1):14-7.
36. Leite De Lima K, Silva LR, Andrade Mota Neto M, Gusmao Paraiso Cavalcanti M, Rodrigues Leles C, Alves Garcia Santos Silva M et al. Impact of Fracture Line Width on Radiographic Diagnosis of Vertical Root Fractures: Analysis of the Generalised Estimating Equation Model. *Chin J Dent Res.* 2022;25(3):197-204.
37. Kambungton J, Janhom A, Prapayasadok S, Pongsiriwet S. Assessment of vertical root fractures using three imaging modalities: cone beam CT, intraoral digital radiography and film. *Dentomaxillofac Radiol.* 2012 Feb;41(2):91-5.
38. Jakobson SJ, Westphalen VP, Silva Neto UX, Fariniuk LF, Schroeder AG, Carneiro E. The influence of metallic posts in the detection of vertical root fractures using different imaging examinations. *Dentomaxillofac Radiol.* 2014;43(1):20130287.
39. Bueno MR, Azevedo BC, Estrela C. A Critical Review of the Differential Diagnosis of Root Fracture Line in CBCT scans. *Braz Dent J.* 2021 Dec 6;32(5):114-28.
40. Alamri HM, Altamimi A, Mirza MB, Aldosimani MA, Ghabbani H, Aljarbou F. Detecting Vertical Root Fractures Using Modified Methylene Blue Dye: A Preliminary In Vitro Study. *Healthcare (Basel).* 2023 Feb 9;11(4):504.
41. Zhong X, Yan P, Fan W. New approach for the treatment of vertical root fracture of teeth: A case report and review of literature. *World J Clin Cases.* 2022;10(17):5816-24.
42. Arakawa S, Cobb CM, Rapley JW, Killoy WJ, Spencer P. Treatment of root fracture by CO<sub>2</sub> and Nd:YAG lasers: an *in vitro* study. *J Endod.* 1996;22(12):662-7.
43. Salihu B, Stavileci. Review of Approaches to the Management of Vertical Dental Root Fractures and Tooth Preservation. *Med Sci Monit.* 2024;30: e943100-1–e943100-7. Published online 2024 Feb 25. [cited 2024 Jun 5]. Available from: <https://www.ncbi.nlm.nih.gov/pmc/articles/PMC10903158/>
44. Taori P, Nikhade PP, Mahapatra J. Hemisection: A Different Approach From Extraction. *Cureus.* 2022 Sep 21;14(9):e29410.
45. Saluja I, Kamath AK, Pradeep S, Gupta R, Duggal K. Hemisection: Partial preservation of compromised tooth. *J Conserv Dent.* 2023 May-Jun;26(3):355-8.

46. Nogueira Leal da Silva EJ, Romão Dos Santos G, Liess Krebs R, Coutinho-Filho Tde S. Surgical Alternative for Treatment of Vertical Root fracture: A Case Report. *Iran Endod J.* 2012 Winter;7(1):40-4.
47. Okaguchi M, Kuo T, Ho YC. Successful treatment of vertical root fracture through intentional replantation and root fragment bonding with 4-META/MMA-TBB resin. *J Formos Med Assoc.* 2019 Mar;118(3):671-8.
48. Shimizu K, Satoh T, Shinkai K. Evaluation of Restorative Techniques for Vertically Fractured Roots. *Materials (Basel).* 2021 Apr 21;14(9):2099.
49. Pandey P, Nandkeoliar T, Bains R, Singh D. Use of mineral trioxide aggregate for retreatment of tooth with large periapical lesion, wide-open apices and vertical root fracture. *BMJ Case Rep.* 2018. Published online.[cited 2024 Jun 5]. Available from: <https://pubmed.ncbi.nlm.nih.gov/30396891/>
50. Baranwal HC, Singh N, Kumar N, Garg R, Yadav J, Tripathi R. New Approach in the Management of Vertical Root Fracture with the Help of Biodentine and CBCT. *Case Rep Dent.* 2020; 2020: 2806324.
51. Niavarzi S, Noori F, Sheikhezadei MS, Ghabraei S. Diagnosis and Treatment of an Incomplete Crown-Root Fracture with Intentional Replantation: A Case Report. *Front Dent.* 2022 Aug 5;19:24.
52. Shabir J, Zehra T, Najmi N, Hasan A, Naz M, Piasecki L, et al. Access Cavity Preparations: Classification and Literature Review of Traditional and Minimally Invasive Endodontic Access Cavity Design. *J Endod.* 2021;47(8):1229-44.
53. Baranwal HC, Singh N, Kumar N, Garg R, Yadav J, Tripathi R. New Approach in the Management of Vertical Root Fracture with the Help of Biodentine and CBCT. *Case Rep Dent.* Published online 2020 Sep 14.[cited 2024 Jun 5]. Available from: <https://www.ncbi.nlm.nih.gov/pmc/articles/PMC7509562/>
54. Habibzadeh S, Ghoncheh Z, Kabiri P, Mosaddad SA. Diagnostic efficacy of cone-beam computed tomography for detection of vertical root fractures in endodontically treated teeth: a systematic review. *BMC Med Imaging.* 2023;23(1):68.
55. Moule AJ, Kahler B. Diagnosis and management of teeth with vertical root fractures. *Aust Dent J.* 1999 Jun;44(2):75-87.

## **6. ŽIVOTOPIS**



Ivana Jurković rođena je 15. rujna 1992. godine u Zagrebu. Završila je osnovnu školu Marin Držić te VII. gimnaziju u Zagrebu. Godine 2011. upisuje studij Dentalna medicina pri Medicinskom fakultetu Sveučilišta u Rijeci. Diplomski rad izradila je na Zavodu za protetiku pod nazivom „Neinvazivni terapijski postupci u liječenju temporomandibularnih poremećaja“ te ga je obranila 2017. godine. Po završetku fakulteta radi u Ordinaciji dentalne medicine Anđa Tomić te upisuje program Menadžer u zdravstvu na Poslovnom učilištu Experta. Godine 2018. upisuje poslijediplomski specijalistički studij Dentalna medicina na Stomatološkom fakultetu u Zagrebu. Godine 2021. otvara svoju privatnu ordinaciju dentalne medicine u Sesvetama. Od 2022. godine na specijalizaciji je iz Parodontologije na Stomatološkom fakultetu u Zagrebu. Redovno se usavršava na raznim područjima stomatologije kroz brojne simpozije i kongrese u Hrvatskoj i inozemstvu. Osim što voli rad s pacijentima, majka je i dvoje djece.