

Dentalno asistiranje 1

Barošević, Maja; Brzović Rajić, Valentina; Ivanišević, Ana; Vukelić, Ivana

Authored book / Autorska knjiga

Publication status / Verzija rada: **Published version / Objavljena verzija rada (izdavačev PDF)**

Publication year / Godina izdavanja: **2021**

Permanent link / Trajna poveznica: <https://um.nsk.hr/um:nbn:hr:127:624081>

Rights / Prava: [In copyright](#)/[Zaštićeno autorskim pravom.](#)

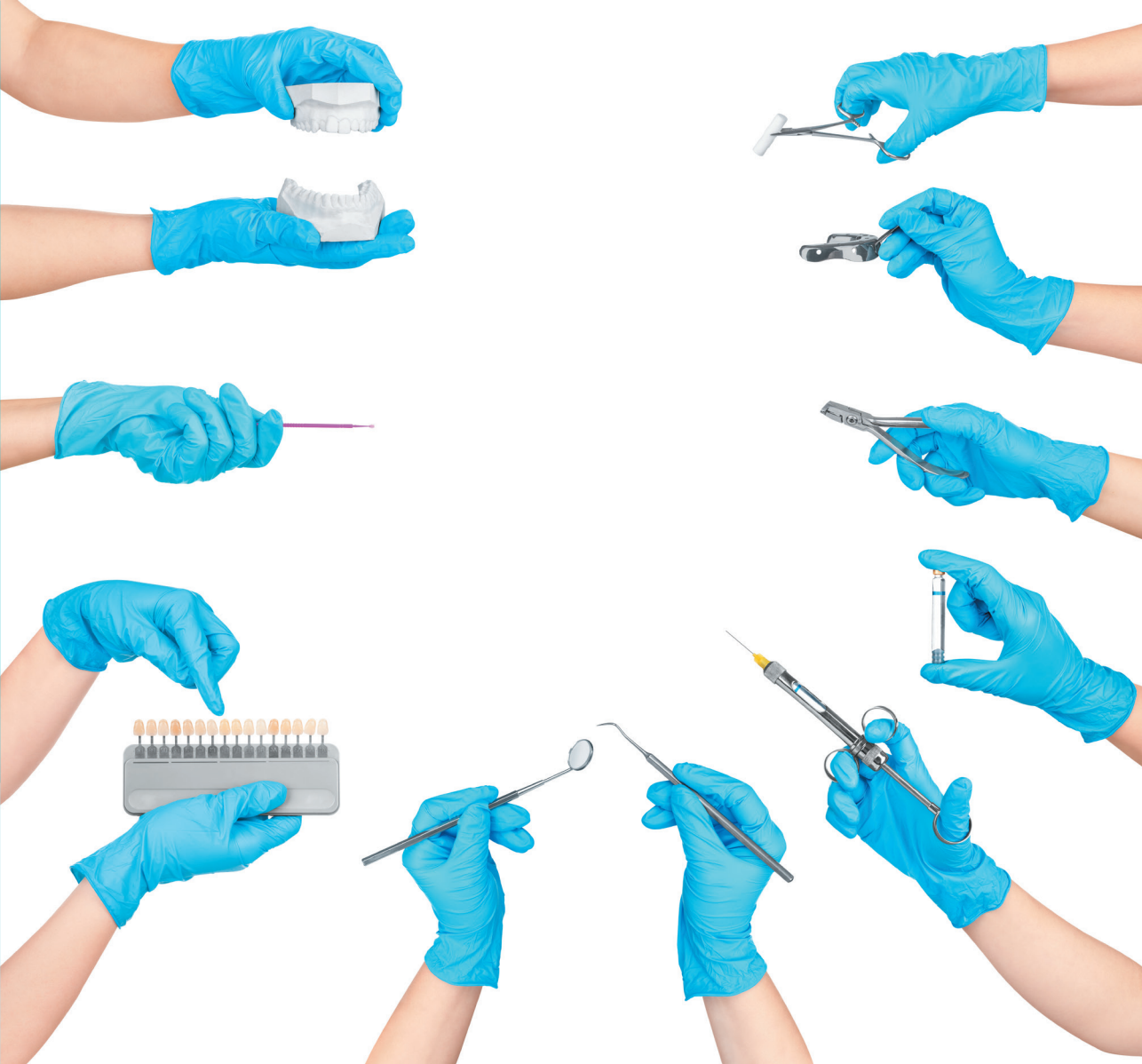Download date / Datum preuzimanja: **2024-12-26**



Repository / Repozitorij:

[University of Zagreb School of Dental Medicine
Repository](#)





Maja Barošević
Valentina Brzović Rajić
Ana Ivanišević
Ivana Vukelić

DENTALNO ASISTIRANJE

1

udžbenik za drugi razred srednje
zdravstvene škole

Maja Barošević
Valentina Brzović Rajić
Ana Ivanišević
Ivana Vukelić

DENTALNO ASISTIRANJE 1

UDŽBENIK ZA DRUGI RAZRED SREDNJE ZDRAVSTVENE ŠKOLE
ZA STJECANJE KVALIFIKACIJE DENTALNI ASISTENT



Projekt je sufinancirala Europska unija iz Europskog socijalnog fonda.

DENTALNO ASISTIRANJE 1

udžbenik za drugi razred srednje zdravstvene škole
za stjecanje kvalifikacije dentalni asistent

AUTORI:

Maja Barošević, mag. med. techn.
doc. dr. sc. Valentina Brzović Rajić, dr. med. dent.
doc. dr. sc. Ana Ivanišević, dr. med. dent.
Ivana Vukelić, bacc. med. techn.

NAKLADNIK:

Učilište Ambitio

ZA NAKLADNIKA:

Alen Stranjik, mag. ing. aeroing.

UREDNICI:

doc. dr. sc. Valentina Brzović Rajić, dr. med. dent.,
specijalist endodoncije i restaurativne dentalne medicine
prof. dr. sc. Željko Verzak, dr. med. dent., specijalist pedodoncije

STRUČNE UREDNICE:

Ivanka Firić, mag. med. techn.
Marija Zubak, mag. educ. philol. croat. et mag. educ. hist.

RECENZENTI:

prof. dr. sc. Vlaho Brailo
Ana Ljubas, mag. med. techn.
Dijana Didak, bacc. med. techn.

Zagreb, 2021.

CIP zapis je dostupan u računalnome katalogu Nacionalne i sveučilišne knjižnice u Zagrebu
pod brojem 001090432.

Autori
ISBN 978-953-49391-0-9

Ministarstvo znanosti i obrazovanja...

© Sva prava pridržana. Ova knjiga zaštićena je autorskim pravima i ne smije se ni djelomično reproducirati, pohraniti u sustavu za reproduciranje ni prenositi u bilo kojem obliku i na bilo koji način bez pismenog dopuštenja autora i izdavača.

Maja Barošević
Valentina Brzović Rajić
Ana Ivanišević
Ivana Vukelić

DENTALNO ASISTIRANJE 1

UDŽBENIK ZA DRUGI RAZRED SREDNJE ZDRAVSTVENE ŠKOLE
ZA STJECANJE KVALIFIKACIJE DENTALNI ASISTENT

UČILIŠTE
ambitio
USTANOVA ZA OBRAZOVANJE ODRASLIH

Učilište Ambitio
Zagreb, 2021.

ZAHVALA

Zahvaljujemo predstojniku Klinike za stomatologiju Kliničkog bolničkog centra Zagreb, prof. dr. sc. Željku Verzaku, dr. med. dent., specijalisti pedodontije, na inicijativi i bezuvjetnoj podršci tijekom cijelog procesa izdavanja ovog udžbenika.

Zahvaljujemo urednicima, autorima i recenzentima na velikom trudu u pisanju te uobličavanju sadržaja i slika ovog udžbenika.

Zahvaljujmo lektorici na lekturi teksta i grafičkoj dizajnerici na prijelomu te grafičkom uređenju teksta.

Izdavanje ovog udžbenika omogućeno je zahvaljujući Regionalnom centru kompetentnosti Mlinarska i sredstvima Europske unije iz Europskog socijalnog fonda.

Zahvaljujemo svima koji su doprinijeli da ovaj udžbenik učinimo dostupnim učenicima i svima koji žele steći nova znanja i vještine u području dentalnog asistiranja.

*Za izdavača
Alen Stranjik*

PREDGOVOR

„Nema prijatelja tako odanog kao knjiga.“ – Ernest Hemingway

Kako je zapisano, tako želimo da ovaj udžbenik bude vaš prijatelj, saveznik i učitelj. Tako je zamišljeno u samom začetku i s toliko predanog rada i entuzijazma stvarana je ova priča.

Dentalni asistent novo je zanimanje na tržištu rada još od 2011. godine, a danas je neizostavan član dentalnoga tima koji svojim stručnim i ljudskim kompetencijama omogućuje pružanje kvalitetnije zdravstvene skrbi pacijentu. Sukladno visokim standardima zanimanja dentalnog asistenta, nužno je kontinuirano učenje i usavršavanje. Tragom te dinamike, a u potrazi za literaturom, mjeseci intenzivnog rada i vremena u kojemu su se rađale ideje, ali i djeca, usavršavalo i napredovalo, bolovalo i borilo s nebrojenim izazovima, rezultirali su slikovnim i sadržajnim opusom koji želimo ostaviti u trajno nasljeđe za bolja vremena!

Rad dentalnog asistenta u specijalističko-konzilijarnoj zaštiti, multidisciplinarnom timu, u javnom zdravstvu, dentalnoj industriji, osiguravajućim ili trgovačkim društvima podrazumijeva učenje koje se nastojalo osigurati i olakšati pripremom prvog ovakvog udžbenika. Sadržaj prati nastavni plan u svrhu ispunjavanja ishoda učenja te stjecanja znanja tijekom školovanja, no ujedno je i koristan izvor informacija kada se za to ukaže potreba u svakodnevnom kliničkom radu.

U ovom, prvom udžbeniku, tri opsežna poglavlja uvode vas u svijet dentalnog asistiranja, u anamnezu, klinički pregled, ali i specijalističke grane endodoncije, restaurativne dentalne medicine i dječje dentalne medicine.

Ovaj udžbenik obuhvaća i dio sadržaja koji se nastavlja u drugom udžbeniku te u sveukupno osam poglavlja obrađuje dentalno asistiranje u svim specijalističkim granama dentalne medicine. Izvrstan je klinički vodič i asistent u provedbi svih dijagnostičko-terapijskih postupaka.

Udžbenik je namijenjen učenicima koji stječu kvalifikaciju dentalnog asistenta, a vjerujemo da će jednako koristan i zanimljiv biti svima koji žele bolje razumjeti dentalno asistiranje.

Zahvaljujem autoricama koje su svoje dugogodišnje kliničko iskustvo nesebično i rado podijelile s vama kao trajni ulog u obrazovanje i napredovanje. Zahvaljujem stručnim urednicama na smjernicama i doprinosu kojim su oblikovale konačni sadržaj.

Zahvaljujem predstojniku Klinike za stomatologiju KBC-a Zagreb, prof. dr. sc. Željku Verzaku, koji je vjerovao u realizaciju ove ideje i koji nas je podržavao na ovom kreativnom putu u svrhu prosperiteta Klinike i svih njezinih djelatnika, a posebice dentalnih asistenata, kojima je Klinika nastavna baza.

Ovaj udžbenik posvećujem gospođi Denis Milošević, bacc. med. techn., koja je cijeli radni vijek uz svoje stručne kompetencije unosila vedrinu u radni kolektiv, motivirala sve autorice okupljene oko ovoga projekta i uvijek vjerovala u potencijal humanosti i znanja.

*doc. dr. sc. Valentina Brzović Rajić, dr. med. dent.,
glavna urednica i autorica
8. veljače 2021.*

SADRŽAJ

ZAHVALA	4
PREDGOVOR	5
1. DENTALNO ASISTIRANJE PRI UZIMANJU ANAMNEZE I KLINIČKOM PREGLEDU	9
1.1. ANAMNEZA	10
1.2. ASISTIRANJE TIJEKOM UZIMANJA ANAMNEZE	11
1.3. RIZIČNE SKUPINE PACIJENATA U ORDINACIJI DENTALNE MEDICINE	13
1.3.1. Kardiovaskularne bolesti	13
1.3.2. Povećana sklonost krvarenju	14
1.3.3. Endokrinološki poremećaji	15
1.3.4. Onkološki pacijenti	16
1.3.5. Respiratorne bolesti	16
1.3.6. Zarazne bolesti	17
1.3.7. Epilepsija	17
1.3.8. Pacijenti s psihijatrijskim dijagnozama	17
1.3.9. Pacijenti s invaliditetom	17
1.4. KLINIČKI PREGLED	18
1.4.1. Asistiranje tijekom provedbe kliničkog pregleda	18
1.4.2. Ekstraoralni i intraoralni klinički pregled mekih tkiva	18
1.4.3. Pregled zuba	20
1.4.4. Analiza radiološkog nalaza	21
1.4.5. Suvremeni uređaji za ranu dijagnostiku karijesa	21
1.5. DEZINFEKCIJA RADNOG MJESTA NAKON PROVEDENOG KLINIČKOG PREGLEDA	22
1.6. DOKUMENTIRANJE PROVEDENOG POSTUPKA UZIMANJA ANAMNEZE I KLINIČKOG PREGLEDA	23
2. DENTALNO ASISTIRANJE U RESTAURATIVNOJ DENTALNOJ MEDICINI I ENDODONCIJI	25
2.1. UVOD U RESTAURATIVNU DENTALNU MEDICINU I ENDODONCIJU	26
2.2. UVOD U ASISTIRANJE TIJEKOM DIJAGNOSTIČKO-TERAPIJSKIH POSTUPAKA U RESTAURATIVNOJ DENTALNOJ MEDICINI I ENDODONCIJI	27
2.2.1. Specifična obilježja dijagnostičko-terapijskih postupaka	28
2.2.2. Specifičnosti pribora, materijala, instrumenata i uređaja za pojedine postupke u endodonciji i restaurativnoj dentalnoj medicini	31
2.2.2.1. Instrumenti, materijali i uređaji u restaurativnoj dentalnoj medicini	32
2.2.2.2. Instrumenti, materijali i uređaji u endodonciji	35
2.3. POSTUPCI KOJI SE PRIMJENJUJU PRILIKOM SVAKOG POSJETA PACIJENTA	42
2.3.1. Priprema medicinske i dentalne dokumentacije	42
2.3.2. Fizička i psihološka priprema pacijenta	43

2.3.3. Priprema instrumenata, pribora, materijala i uređaja	44
2.3.4. Standardne mjere zaštite	46
2.3.5. Evidencija stanja zuba, sluznice, usnica i jezika prema nalazu doktora dentalne medicine u endodonciji i restaurativnoj medicini	50
2.4. ASISTIRANJE TIJEKOM DIJAGNOSTIČKO-TERAPIJSKIH POSTUPAKA U RESTAURATIVNOJ DENTALNOJ MEDICINI I ENDODONCIJI	50
2.4.1. Osnovna obilježja izrade amalgamskog ispuna	51
2.4.1.1. Priprema instrumentarija i materijala za izradu amalgamskog ispuna	51
2.4.1.2. Provedba postupka izrade amalgamskog ispuna	52
2.4.2. Osnovna obilježja izrade staklenoionomernog ispuna	53
2.4.2.1. Priprema instrumentarija i materijala za izradu staklenoionomernog ispuna	55
2.4.2.2. Provedba postupka izrade staklenoionomernog ispuna	56
2.4.3. Osnovna obilježja postupka izrade kompozitnog ispuna	57
2.4.3.1. Priprema instrumentarija i materijala za izradu kompozitnog ispuna	58
2.4.3.2. Provedba postupka izrade kompozitnog ispuna	59
2.4.4. Osnovna obilježja postupaka u endodonciji	61
2.4.4.1. Priprema instrumentarija i materijala za endodonsko liječenje	62
2.4.4.2. Provedba postupka endodonskog liječenja	63
2.4.5. Osnovna obilježja revizije endodonskog liječenja	64
2.4.5.1. Priprema instrumentarija i materijala za reviziju endodonskog liječenja	65
2.4.5.2. Provedba postupka revizije endodonskog liječenja	65
2.4.6. Traume zuba i njihovo zbrinjavanje	65
2.4.6.1. Priprema instrumentarija i materijala za zbrinjavanje trauma zuba	65
2.4.6.2. Provedba postupka zbrinjavanja traumatskih ozljeda zuba	66
2.4.7. Osnovna obilježja postupka izbjeljivanja zuba	67
2.4.7.1. Priprema instrumentarija i materijala za provedbu izbjeljivanja zuba u ordinaciji dentalne medicine	67
2.5. DEZINFEKCIJA RADNOG MJESTA U RESTAURATIVNOJ DENTALNOJ MEDICINI I ENDODONCIJI	69
2.6. DOKUMENTIRANJE POSTUPAKA PREMA UPUTAMA DOKTORA DENTALNE MEDICINE	69
3. DENTALNO ASISTIRANJE U DJEČJOJ I PREVENTIVNOJ DENTALNOJ MEDICINI	73
3.1. UVOD U DJEČJU I PREVENTIVNU DENTALNU MEDICINU	74
3.2. UVOD U ASISTIRANJE TIJEKOM DIJAGNOSTIČKO-TERAPIJSKIH POSTUPAKA U DJEČJOJ I PREVENTIVNOJ DENTALNOJ MEDICINI	76
3.2.1. Što je karijes?	77
3.2.2. Specifična obilježja dijagnostičko-terapijskih postupaka	79
3.2.3. Specifičnost pribora, materijala, instrumenata i uređaja za pojedine postupke u dječjoj i preventivnoj dentalnoj medicini	79
3.2.4. Materijali u dječjoj i preventivnoj dentalnoj medicini	81
3.3. POSTUPCI KOJI SE OBAVEZNO PRIMJENJUJU PRILIKOM SVAKOG POSJETA PACIJENTA	83
3.3.1. Strah od doktora dentalne medicine	84

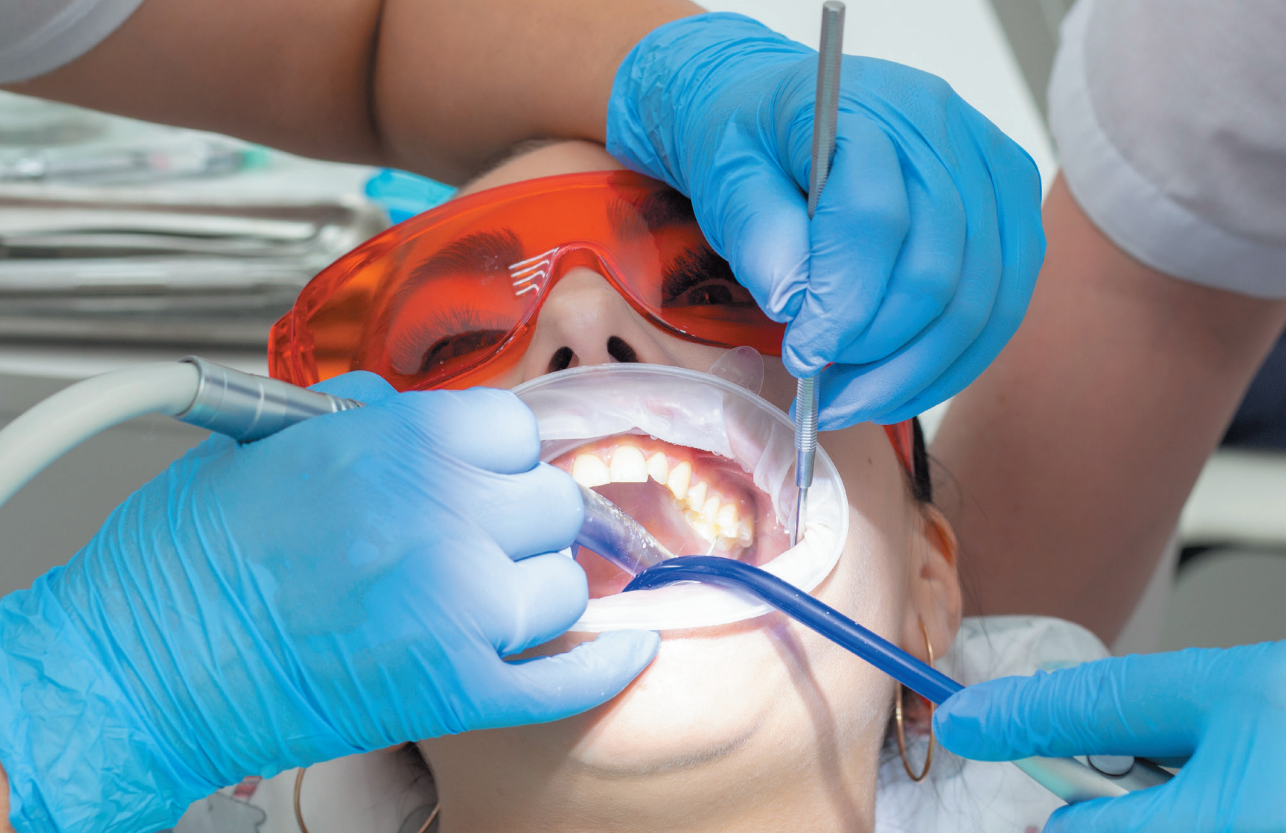3.3.2. Priprema medicinske i dentalne dokumentacije	86
3.3.3. Fizička i psihološka priprema pacijenta	86
3.3.4. Održavanje suhog radnog polja	88
3.3.5. Priprema instrumenata, pribora, materijala i uređaja	89
3.3.6. Standardne mjere zaštite	89
3.3.7. Evidencija stanja zuba, sluznice, usnica i jezika prema nalazu doktora dentalne medicine	90
3.4. ASISTIRANJE TIJEKOM DIJAGNOSTIČKO-TERAPIJSKOG POSTUPKA U DJEČJOJ I PREVENTIVNOJ DENTALNOJ MEDICINI	91
3.4.1. Priprema i asistiranje – rani pregled doktora dentalne medicine u svrhu prevencije karijesa	91
3.4.1.1. Osnovna obilježja postupka	91
3.4.1.2. Priprema i asistiranje	92
3.4.1.3. Provedba postupka	93
3.4.2. Priprema i asistiranje kod fluoridacije	93
3.4.2.1. Osnovna obilježja postupka	93
3.4.3. Priprema i asistiranje kod pečačenja fisura i jamica	93
3.4.3.1. Osnovna obilježja postupka	93
3.4.3.2. Priprema instrumentarija i materijala za pečačenje fisura i jamica	94
3.4.3.3. Provedba postupka pečačenja fisura i jamica	94
3.4.4. Asistiranje kod primjene anestezije	95
3.4.4.1. Osnovna obilježja postupka	95
3.4.4.2. Priprema materijala za primjenu anestezije	95
3.4.4.3. Provedba postupka	97
3.4.4.4. Sedacija	98
3.4.5. Asistiranje kod provedbe restaurativnih postupaka	99
3.4.5.1. Osnovna obilježja postupka	99
3.4.5.2. Priprema materijala	99
3.4.5.3. Provedba postupka	100
3.4.6. Asistiranje kod endodontskog zahvata kod djece	100
3.4.6.1. Osnovna obilježja postupaka u endodonciji	100
3.4.6.2. Priprema materijala	103
3.4.6.3. Provedba postupka endodontskog liječenja	104
3.4.7. Asistiranje kod traume zuba	105
3.4.7.1. Osnovna obilježja postupka	105
3.4.7.2. Priprema materijala	106
3.4.7.3. Provedba postupka	107
3.4.8. Asistiranje kod vađenja zuba	107
3.4.8.1. Osnovna obilježja postupka	107
3.4.8.2. Priprema materijala	108
3.4.8.3. Provedba postupka	108
3.5. DEZINFEKCIJA RADNOG MJESTA U DJEČJOJ I PREVENTIVNOJ DENTALNOJ MEDICINI	109
3.6. DOKUMENTIRANJE POSTUPAKA PREMA UPUTAMA DOKTORA DENTALNE MEDICINE	110
POJMOVNIK	113
KAZALO	119
LITERATURA	121



DENTALNO ASISTIRANJE PRI UZIMANJU ANAMNEZE I KLINIČKOM PREGLEDU

NAKON PROCESA UČENJA UČENICI ĆE MOĆI:

- Definirati pojam anamneze.
- Navesti postupke uzimanja anamnestičkih podataka.
- Razlikovati opće podatke, medicinsku i stomatološku anamnezu.
- Nabrojiti rizične skupine pacijenata u ordinaciji dentalne medicine.
- Opisati kontraindikacije za provedbu postupaka u ordinaciji dentalne medicine kod rizičnih skupina pacijenata.
- Objasniti prilagodbu postupaka kod rizičnih pacijenata i osoba s invaliditetom.
- Objasniti povezanost patoloških stanja u ustima sa sistemskim bolestima.
- Razlikovati načine izvođenja ekstraoralnog i intraoralnog pregleda s obzirom na način pregleda i svrhu.
- Opisati metode i uređaje za ranu dijagnostiku u dentalnoj medicini.
- Opisati metode provođenja dezinfekcije u ordinaciji dentalne medicine.
- Argumentirati važnost dokumentiranja podataka o pacijentu.



1.1. ANAMNEZA

Uzimanje anamneze smatralo se važnim još u staroj Grčkoj. U 17. stoljeću liječnici su anamnestičke podatke dobivali od asistenata te su rijetko sami vidali pacijente. Tek se u 19. stoljeću osobita pozornost pridaje uzimanju anamneze i pregledu pacijenta, a fizikalni nalazi počeli su se uspoređivati s nalazima obdukcije. Razvojem mikrobiologije, radiologije i molekularne genetike uvelike se proširio broj dijagnostičkih postupaka, ali ispravno provedena ana-

mneza i dalje je osnova postavljanja dijagnoze. Anamneza je upoznavanje s pacijentom na temelju njegovih osobnih podataka te analiza cjelokupnog zdravstvenog stanja. Ona je temelj pripreme pacijenta za terapijski postupak i njegovu uspješnu provedbu. U suvremenoj ordinaciji dentalne medicine dentalni asistent tijekom planiranja i organizacije rada koordinira sve navedene aktivnosti u svrhu upoznavanja pacijenta s terapijskim postupkom, rješavanja komunikacijskih prepreka te osiguranja kvalitete usluge.

1.2. ASISTIRANJE TIJEKOM UZIMANJA ANAMNEZE

Postavljanje ispravne dijagnoze i određivanje plana terapije ključni su za uspjeh bilo kojeg postupka u dentalnoj medicini. S tim je ciljem, prije samog kliničkog pregleda, bitno provesti sustavnu anamnezu. Ona podrazumijeva uzimanje općih podataka, podataka o problemu zbog kojega pacijent dolazi te stomatološku i medicinsku anamnezu (tablica 1).

Postupak uzimanja anamneze u pravilu predstavlja prvi kontakt dentalnog tima s pacijentom. Prilikom uzimanja anamneze važno je predstaviti se i objasniti svoju ulogu u dentalnom timu: ulogu administrativnog djelatnika, dentalnog asistenta ili doktora dentalne medicine. Iz naše se perspektive to može činiti samorazumljivo, no valja uzeti u obzir stres pod kojim se pacijent nalazi prilikom dolaska u ordinaciju. Osim dobivanja ključnih informacija za postavljanje dijagnoze i plana terapije, bitno je i stavom prema pacijentu doprinijeti izgradnji povjerenja.



VAŽNO!

Izgradnja povjerenja između pacijenta i članova dentalnog tima uvelike doprinosi smanjenju stresa.

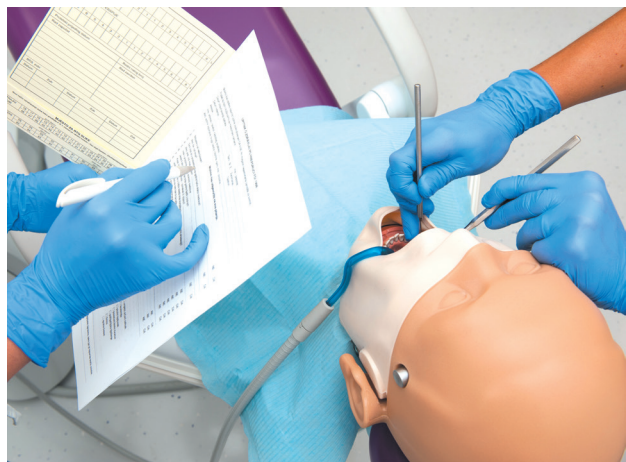
Uz neposredan razgovor zdravstvenih djelatnika s pacijentom, drugi uobičajeni postupak uzimanja anamnestičkih podataka jest putem tiskanih obrazaca. **Standardizirani tiskani obrasci** koje pacijenti ispunjavaju u čekaonici uvelike smanjuju vrijeme uzimanja općih podataka, stomatološke i medicinske anamneze. Na temelju pisanih odgovora dodatna **usmena pitanja** mogu se usmjeriti na razjašnjavanje nejasnoća. Kod uzimanja anamneze putem standardiziranih

obrazaca postoji opasnost da se dentalni asistent i terapeut koncentriraju na podatke dobivene pisanim putem pa kontakt očima i humani pristup, koji bi morali biti u osnovi svakog postupka zdravstvenih djelatnika, mogu izostati. Ipak, uobičajeno je da se stomatološka anamneza i utvrđivanje trenutne bolesti provode u neposrednom razgovoru. Pritom pacijent mora biti ugodno smješten u dentalnom stolcu, pitanja moraju biti razumljiva i upućena jednostavnim jezikom, a vrlo je važno obratiti pozornost i na neverbalnu komunikaciju.



VAŽNO!

Uzimanje anamneze provodi se u neposrednom razgovoru s pacijentom, a pomoći mogu i standardizirani obrasci koje pacijent ispunjava.



Slika 1. Uzimanje anamnestičkih podataka te klinički pregled i bilježenje statusa često se odvijaju istovremeno. Pritom su doktor i dentalni asistent koordinirani i zajednički komuniciraju s pacijentom, čime se uvelike doprinosi izgradnji povjerenja i opuštanju pacijenta.

Temeljem članka 21. i članka 22. Zakona o zdravstvenoj zaštiti, te članka 25. Zakona o stomatološkoj djelatnosti pristajem na stomatološku terapiju, te u tu svrhu dajem sljedeću

SUGLASNOST ZA STOMATOLOŠKO LIJEČENJE

Ime i prezime: _____ Broj kartona: _____
Adresa: _____ Broj telefona: _____

- Izjavljujem da sam iscrpno obaviješten/a da su Stomatološki fakultet i Klinika za stomatologiju akademske ustanove, te pristajem da znanstveno-nastavno osoblje, asistenti, specijalizirani i studenti, sudjeluju u terapiji kako mi je predloženo. Odgovorni liječnik bol je: _____
- Obezbeđujem se pridržavati svih mjera održavanja oralne higijene i naputaka koji su mi preporučeni ili će biti preporučeni tijekom terapije.
- Pristajem na kolografiranje i Rtg snimanje prije, tijekom i nakon terapije, radi medicinske dokumentacije (Rtg snimanje obavljača ortopedskogam, te ostale vrste Rtg snimki po potrebi).
- Pristajem na upotrebu medicinsko-stomatološke i fotodokumentacije u znanstvene, stručne ili obrazovne namjene, pri čemu široj javnosti neće biti otkriven identitet te izjavljujem da nemam nikakvih materijalnih potraživanja protivnih iz rezultata istraživanja.
- Izjavljujem da sam od doktora stomatologije obio/la sve obavijesti o značaju, domaćinju i nužnosti zahvata ako se, s medicinskog gledišta, pokazuju potrebni.
- Upoznat/a sam s činjenicom da završni rezultat i učinak terapije ovisi o dijagnozi, reakciji organizma i ponašanju pacijenta neposredno prije, tijekom i nakon terapije, što uključuje i redovite kontrole na kontroli.
- Upoznat/a sam s činjenicom da je endodontski zahvat pokušaj liječenja zuba (koji se, u protivnom, mora izvesti) te da liječenje ne mora nužno uspjeti.
- Upoznat/a sam s činjenicom da nakon zahvata može doći do komplikacija (osjetljivost, bol, otekline) te da ću dosljedno provoditi ispru doktora stomatologa.
- Obezbeđujem se da ću se, nakon završenog liječenja, s liječnim zubovim/a odnositi s pažnjom i brigom i upoznat/a sam s mogućim njezina mogućeg boma i oboljenja.
- Potvrdjujem da sam sve razumijem/la te da sam pri punoj svijesti i svojevrijem potpisao/la ovu Suglasnost.
- Pristajem da se zahvat izvrši pod lokalnom anestezijom.

U Zagrebu, _____ Potpis korisnika usluga: _____

* Za maloljetne osobe suglasnost potpisuje roditelj / skrbnik

UPITNIK O ZDRAVLJU PO PREPORUCI FDI 1998.

Molimo Vas osobno ispunite Upitnik zadržavajući DA ili NE. Pri mogućim nejasnoćama zamolite za pomoć. Podaci su tajni i služe samo za medicinske namjene.

Datum popunjavanja upitnika: _____ Ime i prezime: _____
Datum rođenja: _____ Spol: M 2 Zanimanje: _____
Adresa: _____ Telefon: _____
Ime, adresa i telefon najbližeg srodnika: _____
Ako upitnik ispunjavate druga osoba napišite njezino ime i prezime: _____

Molimo Vas odgovorite na sva pitanja.

- Bokujeta li od neke bolesti? _____ NE DA
- Ako da, od koje? _____
- Da li Vas je u posljednje dvije godine liječio doktor medicine? _____ NE DA
- Ako jest, od koje bolesti? _____
- Ime i prezime Vašeg doktora medicine: _____ Tel: _____
- Jeste li se u posljednje dvije godine liječili u bolnici? _____ NE DA
- Koje lijekove uzimate - ponekad ili stalno? _____
- Jeste li Vi ili netko u Vašoj obitelji imali komplikacije pri lokalnoj ili općoj anesteziji? _____ NE DA
- Jeste li alergični na neki lijek ili na nešto drugo? _____ NE DA
- Je li u Vas primijeten poremećaj zgrušavanja krvi? _____ NE DA
- Jesu li Vas ikada liječili zračenjem glave i vrata? _____ NE DA
- Imate li nekakvu infektivnu bolest? _____ NE DA
- Jeste li primili transfuziju krvi? _____ NE DA
- Navedite tip i datum: _____
- Jeste li bili izloženi virusu AIDS-a (HIV)? _____ NE DA
- Jeste li sropozitivni? _____ NE DA
- Za žene, jeste li trudni? _____ NE DA
- Ako jeste, kada očekujete porođ? _____
- Označite sa X bolesti ili stanja koja ste ih imali ili imate:

<input type="checkbox"/> mane srčanih zaliskaa	<input type="checkbox"/> urođene srčane mane	<input type="checkbox"/> endokarditis	<input type="checkbox"/> umjetni srčani zaliskaa
<input type="checkbox"/> srčani pacemaker	<input type="checkbox"/> visoki krvni tlak	<input type="checkbox"/> anemija	<input type="checkbox"/> leukemija
<input type="checkbox"/> stalni kašalj	<input type="checkbox"/> TBC	<input type="checkbox"/> bronhiektazije	<input type="checkbox"/> plućni ispljuvak
<input type="checkbox"/> sinusitis	<input type="checkbox"/> astma	<input type="checkbox"/> alergije	<input type="checkbox"/> povećani limfni čvorovi
<input type="checkbox"/> virusna hepatitis	<input type="checkbox"/> gastrointestinalni ulkus	<input type="checkbox"/> epilepsija	<input type="checkbox"/> psihijatrijsko liječenje
<input type="checkbox"/> dijabetes (šećerna b.)	<input type="checkbox"/> artritis	<input type="checkbox"/> gljivična infekcije	<input type="checkbox"/> žutica
<input type="checkbox"/> glaukom	<input type="checkbox"/> rak	<input type="checkbox"/> bolesti štitnjače	<input type="checkbox"/> sporna bolest

Molimo napišite naziv bolesti koju imate, a nije upisana u Upitnik _____

Izjavljujem da sam na sva pitanja odgovorio/a istinito i iskreno, te da je na upitniku sve napisano ispravno, tako ga je ispunila treća osoba.

Potpis: _____ Pregledač: _____

Slika 2. Tiskani obrazac za uzimanje općih podataka i medicinske anamneze (Klinički zavod za bolesti zubi, Klinika za stomatologiju KBC-a Zagreb)

OPĆI PODACI	RAZLOG DOLASKA I SIMPTOMI	STOMATOLOŠKA ANAMNEZA	MEDICINSKA ANAMNEZA I OBITELJSKA ANAMNEZA
<ul style="list-style-type: none"> ime i prezime datum rođenja identifikacijski broj MBO-a adresa broj telefona 	<ul style="list-style-type: none"> bilježi se pacijentovim riječima opis simptoma (bol, otekline, crvenilo itd.) vrijeme početka simptoma tijek i intenzitet bola ili drugog simptoma od trenutka pojave do dolaska u ordinaciju utjecaj podražaja, položaja tijela i doba dana na simptom 	<ul style="list-style-type: none"> provođenje oralne higijene izloženost fluoru nepodesne navike učestalost posjeta stomatologu prijašnji stomatološki zahvati komplikacije tijekom njih 	<ul style="list-style-type: none"> sistemske bolesti koje se mogu manifestirati u usnoj šupljini ili zahtijevaju promjenu stomatološkog terapijskog postupka: kardiovaskularne bolesti, respiratorne bolesti, poremećaji zgrušavanja krvi, šećerna bolest, onkološki bolesnici, invalidi itd. postojanje sistemskih bolesti u obitelji ili obiteljska sklonost bolestima ili anomalijama zuba, usne šupljine i čeljusti

Tablica 1. Osnovni dijelovi anamneze s istaknutim najvažnijim pitanjima



VAŽNO!

Opće podatke najčešće prikupljaju administrativni djelatnici ili dentalni asistenti. Podatke o simptomima zbog kojih pacijent dolazi u ordinaciju, stomatološku i medicinsku anamnezu uzima doktor. Stomatološka anamneza obuhvaća pitanja vezana uz zube i usnu šupljinu. Medicinska anamneza odnosi se na pitanja o općem zdravstvenom stanju.

1.3. RIZIČNE SKUPINE PACIJENATA U ORDINACIJI DENTALNE MEDICINE

1.3.1. KARDIOVASKULARNE BOLESTI

Prevalencija kardiovaskularnih bolesti relativno je visoka te je stoga bitno prilagođavanje stomatoloških postupaka stanju pacijenata kako se ne bi ugrozilo njihovo zdravlje. Kod pacijenata s **visokim krvnim tlakom (hipertenzijom)** važno je dobiti informaciju o kontroli krvnog tlaka te se, ovisno o tome, odlučuje za lokalnu anesteziju s adrenalinom ili bez njega, a zahvat se može i odgoditi. Kod pacijenata s umjerenom hipertenzijom (160-180/100-110 mmHg) poželjno je tijekom zahvata mjeriti krvni tlak.



VAŽNO!

Ako je izmjereni sistolički tlak veći od 180 mmHg, a dijastolički veći od 110 mmHg, zahvat treba odgoditi, osim ako se radi o hitnom zahvatu.

Kod pacijenata s povišenim krvnim tlakom stres u ordinaciji može dovesti do dodatnog porasta krvnog tlaka, a uloga dentalnog asistenta u smanjivanju stresa u takvim situacijama može biti presudna. Valja znati da mnogi lijekovi koje uzimaju pacijenti s visokim krvnim tlakom mogu izazvati pad tlaka kada se pacijent naglo uspravi, stoga je bitno postepeno mijenjati položaj dentalnog stolca. Prije ustajanja pacijenta stolac treba dovesti u potpuno uspravan položaj.



JESTE LI ZNALI?

Kod pacijenata s povišenim krvnim tlakom stres i strah povezani s posjetom dentalnoj ordinaciji mogu dovesti do dodatnog porasta krvnog tlaka, bola u prsima, srčanog zastoja i moždanog udara.

Ako pacijent ima nekontrolirane srčane **aritmije**, upotrebljava se anestetik bez adrenalina, a ako pacijent ima **ugrađen srčani elektrostimulator (engl. pacemaker)**, trebalo bi izbjegavati upotrebu elektrokirurških i ultrazvučnih uređaja u ordinaciji jer mogu poremetiti rad srčanog elektrostimulatora.



VAŽNO!

Kod pacijenata s ugrađenim srčanim elektrostimulatorom potreban je oprez pri uporabi elektrokirurških i ultrazvučnih uređaja.

Električni uređaji koji se upotrebljavaju u ordinaciji, a za koje su istraživanja pokazala da bitno ne interferiraju sa srčanim elektrostimulatorom jesu amalgamatori, vitalometri, lampe za polimerizaciju, turbine i mikromotori, električne četkice, mikrovalne pećnice i rendgenske jedinice te ih se može bez straha koristiti.

Kod pacijenata sa **slabijom prokrvljenošću (ishemijskom bolesti srca), tj. anginom pectoris** postoji mogućnost pojave napadaja tijekom zahvata, zbog čega je potrebno imati nitroglice-

rin pri ruci. Kada cirkulacija u dijelu srčanog mišića stane, dolazi do **infarkta miokarda**. Unutar jednog mjeseca nakon preboljenog infarkta miokarda (srčanog udara) visok je rizik od aritmija, zatajenja srca i ponovnog infarkta pa se preporučuje ograničiti stomatološki tretman samo na hitne zahvate. Ranije je taj period bio mnogo duži, do šest mjeseci, no novije studije pokazale su da rizik od ponovnog infarkta nakon četiri do šest tjedana opada na razinu koju imaju pacijenti sa stabilnom anginom pectoris.



VAŽNO!

Ako pacijent boluje od angine pectoris, dentalni asistent doktoru stavlja tablete nitroglicerina nadohvat ruke, koje takvi pacijenti uvijek nose sa sobom. Unutar mjesec dana nakon infarkta miokarda ne preporučuje se izvoditi stomatološke zahvate, osim ako se radi o hitnom zahvatu.

Rizik za razvoj **bakterijske upale srčanih zalistaka ili infektivnog endokarditisa** postoji kod pacijenata s umjetnim srčanim zaliscima, prethodno preboljenim infektivnim endokarditisom i cijanotičnim srčanim greškama. Kod takvih je pacijenata indicirana antibiotska premedikacija. Antibiotska premedikacija podrazumijeva uzimanje određene doze antibiotika jedan sat prije zahvata, najbolje u ordinaciji dentalne medicine, kako bi se imao nadzor i kontrola nad uzetom količinom lijeka, vremenom uzimanja i stanjem pacijenta.

Posljedice preboljene reumatske vrućice mogu (ali ne moraju) biti promjene na srčanim zaliscima. Stoga sâm podatak iz medicinske anamneze o preboljenoj reumatskoj vrućici ne znači da je potrebno davati antibiotik prije određenih zahvata (vidi tablicu 2). Potrebna je konzultacija s kardiologom oko potrebe za antibiotskom profilaksom.



VAŽNO!

Propisivanje antibiotika prije „krvavih“ stomatoloških zahvata važno je za sprječavanje upale endokarda kod pacijenata s umjetnim srčanim zaliscima i teškim srčanim greškama. Preporučuje se konzultirati se s pacijentovim kardiologom prije zahvata.

1.3.2. POVEĆANA SKLONOST KRVARENJU

Kardiovaskularni pacijenti često su na **terapiji protiv zgrušavanja krvi (antikoagulantnoj terapiji)** pa je prije oralnokirurških zahvata, na temelju vrijednosti protrombinskog vremena (INR-a), potrebno donijeti odluku o provođenju zahvata. Lijekovi protiv zgrušavanja uključuju acetilsalicilnu kiselinu (Andol, Aspirin), kumarinske antikoagulanse (Martefarin, Marivarin) i tzv. nove antikoagulanse (Xarelto, Eliquis i Pradaxa).

Zahvati kod kojih je indicirana antibiotska premedikacija:	Zahvati kod kojih nije indicirana antibiotska premedikacija:
<ul style="list-style-type: none"> • vađenje zuba • parodontološki zahvati • implantologija • endodoncija preko apeksa • postavljanje ortodontskih prstenova • davanje intraligamentarne anestezije. 	<ul style="list-style-type: none"> • popravci zuba • rutinska lokalna anestezija • endodontska terapija gdje se ne prelazi apeks • uzimanje otisaka • uklanjanje šavova.

Tablica 2. Popis dentalnih zahvata prije kojih je potrebno / nije potrebno propisati antibiotik ako pacijent ima određene tipove srčanih grešaka, oštećenja srčanih zalistaka ili umjetne srčane zaliske

ZA ONE KOJI ŽELE ZNATI VIŠE



Acetilsalicilna kiselina ometa agregaciju trombocita, a u većim terapijskim dozama smanjuje otpuštanje trombocita iz koštane srži. Terapiju acetilsalicilnom kiselinom ne treba prekidati prije stomatoloških zahvata, a povećano krvarenje kontrolira se lokalnim mjerama. Odluka o eventualnom prekidanju terapije kumarinskim antikoagulansima prije zahvata ovisi o vrijednosti INR-a (*International normalized ratio*). INR je standardna veličina koja se određuje temeljem protrombinskog vremena i reagensa koji se koristi kako bi se ono izmjerilo. Ako je INR u terapijskom intervalu (3.0-3.5,) antikoagulantnu terapiju ne treba prekidati.

Osim zbog uzimanja određenih lijekova, koagulacija može biti poremećena zbog nekih **hematoloških bolesti**. Kod osoba koje imaju bolesti koje ometaju koagulaciju (npr. hemofiliju, akutnu leukemiju, trombocitopeniju) potrebna je konzultacija s hematologom prije stomatoloških zahvata koji mogu izazvati krvarenje. U pravilu, za sigurno izvođenje rutinskih oralnokrurških zahvata vrijednosti trombocita trebaju biti iznad $50 \times 10^9/L$.

Kod pacijenata na **hemodijalizi** preporučuje se izvođenje zahvata dan nakon dijalize kada je djelovanje antikoagulansa heparina sigurno prestalo, a lijekovi se propisuju u konzultaciji s urologom. Općenito, valja evidentirati boluje li pacijent od **bolesti bubrega ili jetre**. Najčešće rabljeni lokalni anestetici (amidi) metaboliziraju se u jetri, a izlučuju bubrezima te može biti potrebno smanjiti dozu lokalnog anestetika. Osim toga, mnogi čimbenici koagulacije sintetiziraju se u jetri pa se može očekivati produženo vrijeme krvarenja kod osoba s bolesnom jetrom.



VAŽNO!

Skлонost produženom krvarenju može se očekivati kod pacijenata koji uzimaju lijekove protiv zgrušavanja krvi, onkoloških pacijenata, pacijenata s bolesnom jetrom i pacijenata koji idu na dijalizu.

1.3.3. ENDOKRINOLOŠKI POREMEĆAJI

Od endokrinoloških poremećaja **dijabetes** je najučestaliji.

VAŽNO!

Ako dijabetes nije kontroliran, stomatološki je zahvat kontraindiciran, osim ako se radi o hitnom zahvatu.



Kod kontroliranog dijabetesa svi se postupci u načelu provode uobičajeno, no postoji opasnost od zapadanja u hipoglikemiju. Stoga se stomatološke zahvate na takvim pacijentima preporučuje planirati odmah ujutro te ih uputiti da uobičajeno doručkuju i prime inzulinsku terapiju. U slučaju razvoja hipoglikemije tijekom zahvata, u ordinaciji treba imati izvor glukoze u obliku slatkog soka. Hipoglikemiju je potrebno što prije liječiti jer neliječena rezultira smrtnim ishodom. Također, ako se očekuje veća rana nakon vađenja zuba, treba imati u vidu moguće otežano cijeljenje i infekciju. Zato je pacijente koji imaju dijabetes potrebno naručiti na kontrolu nekoliko dana nakon vađenja zuba. Također, valja imati na umu da zbog prirode primarne bolesti kod ovih pacijenata ne bi trebalo remetiti obroke i predviđeni omjer sastavnica obroka. Pacijente stoga treba upozoriti na moguće otežano hranjenje nakon zahvata i potrebu da oblik hrane prilagode stanju u usnoj šupljini (npr. usitne ju sjeckalicom ili konzumiraju u obliku frappea).



JESTE LI ZNALI?

Klinički su znakovi hipoglikemije nemir, razdražljivost, glad, tremor, bljedilo, znojenje, parestezije i tahikardija. Pacijentu odmah treba dati izvor glukoze na usta.



VAŽNO!

Svaku promjenu ponašanja kod dijabetičara treba tretirati kao hipoglikemiju!



ZA ONE KOJI ŽELE ZNATI VIŠE

Tiroidna oluja posljedica je neprimjerenog liječene hipertireoze (pojačanog lučenja hormona štitnjače). Simptomi su hipertireoze razdražljivost, tremor, ubrzan rad srca, hiperaktivnost, povećano znojenje, nepodnošenje vrućine, umor, pojačani apetit, ali ipak mršavljenje, nesanica, učestala stolica.

Kod **bolesti štitnjače** nije potrebno mijenjati uobičajene postupke. Jedino je u slučaju tiroidne oluje kontraindicirano davati lokalni anestetik.

1.3.4. ONKOLOŠKI PACIJENTI

Zahvate na pacijentima koji uzimaju kortikosteroide, imunosupresive i kemoterapeutike potrebno je, ako je moguće, odgoditi do vremena kada pacijenti neće uzimati terapiju jer



ZA ONE KOJI ŽELE ZNATI VIŠE

Vađenje zuba iz ozračenog područja (osobito ako je ukupna doza iznosila >65 Gy, a osobito u području mandibule) prati povećan rizik od nastanka osteoradionekroze čeljusti. Stoga je bitno napraviti potrebne ekstrakcije i sanacije zuba prije zračenja i u skladu s time planirati kalendar naručivanja pacijenta.

otežavaju cijeljenje i imunološki odgovor. Za vrijeme aktivnog onkološkog liječenja provode se samo hitni zahvati.

Onkološki pacijenti koji su bili podvrgnuti zračenju glave i vrata često imaju kserostomiju (suha usta) zbog oštećenih žlijezda slinovnica. Zbog toga su skloni razvoju karijesa pa je takve pacijente potrebno posebno educirati o oralnoj higijeni i češće naručivati na kontrolne preglede. Za prevenciju radijacijskog karijesa ključna je **SVAKODNEVNA** topikalna fluoridacija gelovima s udjelom fluora većim od 1 %.

ZA ONE KOJI ŽELE ZNATI VIŠE

Uređaj kojim se mjeri zasićenost krvi kisikom zove se pulsni oksimetar. Ako je izmjereno zasićenje kisikom manje od 91 %, potrebno je davati O₂.

1.3.5. RESPIRATORNE BOLESTI

Astma i KOPB (kronična opstruktivna plućna bolest) mogu uvelike modificirati izvođenje standardnih stomatoloških postupaka. Kod **KOPB-a** potrebno je izbjegavati ležeći položaj i mjeriti razinu kisika tijekom zahvata. Uporaba zaštitne gumene plahtice kod takvih pacijenata nije poželjna, a lokalne anestetike normalno se može primijeniti.

Kod pacijenata koji boluju od **astme** indicirano je izbjegavati lokalne anestetike s vazokonstriktorima zbog alergijskih reakcija na konzervanse (konzervans u ampulama lokalnog anestetika sprječava razlaganje vazokonstriktora; u „čistom“ lokalnom anestetiku stoga nema konzervansa). U slučaju potrebe za analgeticima, ovim se pacijentima ne preporučuje uzimati Aspirin i Voltaren zbog poticanja bronhokonstrikcije. Prije samog zahvata asistent stavlja Ventolin pumpicu na vidljivo mjesto, koja se pacijentu daje u slučaju astmatskog napadaja. *Status asthmaticus* najteži je oblik astmatskog napadaja, kada je potrebno pozvati hitnu pomoć.

1.3.6. ZARAZNE BOLESTI

Važno je znati boluje li pacijent od neke zarazne bolesti kako bi se primjereno zaštitilo osoblje i druge pacijente. Takvi pacijenti naručuju se na kraju radnog vremena, a uz standardne mjere zaštite (maska i zaštitne naočale) potrebno je povećati mjere zaštite poput stavljanja duplih rukavica, odvajanja instrumenata u posebnu dekontaminacijsku otopinu i slično. Rizik transmisije na stomatologa ili asistenta za HIV iznosi 0,3 % nakon jednog uboda na iglu kontaminiranu krvlju zaražene osobe, 1,8 % za hepatitis C, a za hepatitis B ne postoji ako je zdravstveni radnik cijepljen i ima uredan titar antitijela. U slučaju ubodnog incidenta potrebno je javiti se nadležnom infektologu koji će procijeniti rizik zaraze i po potrebi ordinirati postekspozicijsku profilaksu.



VAŽNO!

U ordinaciji dentalne medicine standardnim mjerama zaštite svakom se pacijentu pristupa kao moguće infektivnom pacijentu te se na taj način učinkovito provode mjere prevencije širenja infekcije.

1.3.7. EPILEPSIJA

Pacijenti koji boluju od epilepsije ne mogu predvidjeti vrijeme epileptičkog napadaja. Ako do epileptičkog napadaja dođe u ordinaciji dentalne medicine, ako je moguće, treba ukloniti instrumente iz usta, pridržavati pacijenta za vrijeme napadaja te ga otpustiti uz pratnju. U slučaju trajanja epileptičkog napadaja više od pet minuta potrebno je aplicirati Diazepam u bedreni mišić te pozvati hitnu službu.

1.3.8. PACIJENTI S PSIHIJATRIJSKIM DIJAGNOZAMA

Pacijentima se mogu preporučiti neki od lijekova za smirenje prije zahvata koje ordinira liječnik psihijatar. Također, treba pokušati stvoriti ugodno i mirno ozračje u ordinaciji te pokazati empatiju bez diskriminacije pacijenata s psihičkim poremećajima. U slučaju pretjerane uznemirenosti pacijenata s psihijatrijskim dijagnozama najbolje je odgoditi zahvat.

1.3.9. PACIJENTI S INVALIDITETOM

Pacijenti s tjelesnim invaliditetom (u invalidskim kolicima, slabovidni, osobe oštećena sluh) suočavaju se s brojnim poteškoćama kada dolaze u ordinaciju dentalne medicine. Ponekad je potrebno više vremena da se dogovori njihov dolazak u ordinaciju. Dobar timski rad i komunikacija preduvjet su njihove pripreme za provođenje postupaka.

Prilikom transfera (premještanja) **pacijenta u invalidskim kolicima** potrebno je pridržavati se sljedećega:

- osloboditi put pacijentu u invalidskim kolicima
- dovesti pacijenta što bliže stomatološkom stolcu pod kutom od 45° i zatim odmaknuti postolje za noge
- pozicionirati pacijenta što bliže rubu kolica (radi „preseljenja“)
- „zakočiti“ invalidska kolica i pomaknuti u stranu držače noge
- smjestiti pacijenta na stomatološki stolac na isti način kao da je u kolicima (zadržati isti položaj)
- pomoći pacijentu da se udobno smjesti u stomatološki stolac
- pravilno pričvrstiti zaštitni remen.

Slabovidne osobe oslanjaju se na osjećaj dodira i verbalnu komunikaciju. Njima je potrebno objasniti sve postupke prije njihova provođenja, kao što je dovođenje do stomatološke jedinice uz pridržavanje pacijenta za ruku, opisivanje eventualnih prepreka na putu i mirisa dentalnih materijala.

Prilikom dolaska pacijenata **oštećena sluha** u ordinaciji dentalne medicine potrebno je ukloniti suvišnu buku poput, primjerice, glazbe. Pri komunikaciji treba skinuti masku i služiti se zrcalima, modelima, crtežima i drugim oblicima pisanih informacija.

1.4. KLINIČKI PREGLED

Pregled usne šupljine dio je svakog općeg medicinskog sistematskog pregleda. Mnoge sistemske bolesti specifično se manifestiraju u usnoj šupljini, a oralne manifestacije sistemskih bolesti mogu prethoditi ostalim simptomima, stoga njihovo prepoznavanje može doprinijeti ranom dijagnosticanju sistemskih bolesti.

1.4.1. ASISTIRANJE TIJEKOM PROVEDBE KLINIČKOG PREGLEDA

Prilikom uzimanja anamneze i provedbe kliničkog pregleda bitno je obratiti pozornost na simptome koji se mogu vezivati uz dentalnu i oralnu patologiju, no i ozbiljna sistemska stanja. Ti su simptomi sljedeći: krvarenje desni, bol u orofacijalnoj regiji, utrnuća i promjena pozicije zuba s posljedičnom malokluzijom i problemima u žvakanju. Ako ovi dentooralni simptomi traju dulje vrijeme, dovode do gubitka tjelesne mase zbog smanjenog uzimanja hrane, a mogu ukazivati i na zloćudnu bolest.

Krvarenje i bol kod četkanja obično su posljedica upale gingive, no mogu se pojaviti i zbog hemoragijskih dijateza (hemofilija, hipovitaminoza) ili čak leukemije.

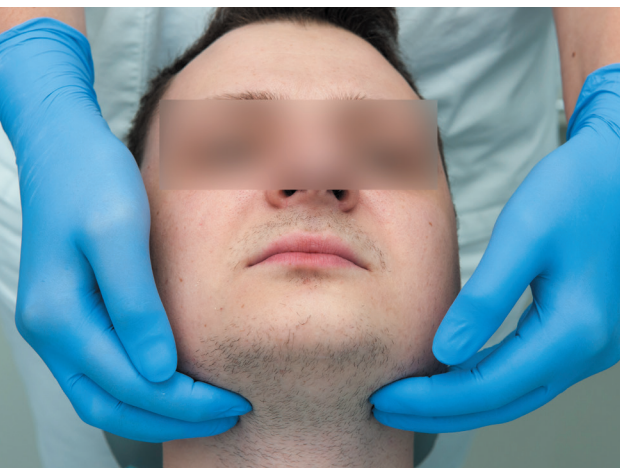Bol u području orofacijalne regije može se javiti zbog zuba, spazma mišića, temporomandibularnog zgloba itd. Bol mišića žvakača može biti posljedica neadekvatno prilagođenih dentalno-protetskih nadomjestaka, ali i prirodnih neuromuskularnih poremećaja.

Utrnuće ili parestezije u području lica mogu se javiti zbog tumora glave i vrata ili tumora središnjeg živčanog sustava, multiple skleroze, moždanog udara i drugih neuroloških oštećenja. Pušenje i alkohol važni su čimbenici rizika od raka glave i vrata te u slučaju sumnje na tumor kao uzrok utrnuća svakako treba obratiti pozornost na taj anamnestički podatak.

1.4.2. EKSTRAORALNI I INTRAORALNI KLINIČKI PREGLED MEKIH TKIVA

Prije provedbe kliničkog pregleda dentalni asistent treba pripremiti jednokratni pribor (maske, rukavice, sisaljku i zaštitnu pregaču za pacijenta) te osnovni instrumentarij (ogledalo, sondu i pincetu) za provedbu pregleda. Važno je omogućiti doktoru rad u suhom radnom polju te osigurati potreban materijal za postizanje istog. Tijekom provedbe pregleda dentalni asistent asistira doktoru dentalne medicine bilježeći podatke skladno napatku doktora te promatra reakcije pacijenta.

Ekstraoralni pregled glave i vrata uključuje **inspekciju i palpaciju**, a odnosi se na provjeru simetrije, palpiranje limfnih čvorova i pregled pokretljivosti temporomandibularnog zgloba. Pri utvrđivanju postojanja asimetrije doktor se nalazi ispred pacijenta te radi inspekciju cijelog lica, posebno se usredotočujući na područje oko čeljusti i usta. U slučaju uočavanja asimetrije doktor postavlja pitanja pacijentu oko mogućih uzroka uočene asimetrije kao što su prethodne operacije, traume, ožiljci, infekcije i tumori.



Slika 3. Ekstraoralni pregled uključuje palpaciju limfnih čvorova

Pregled limfnih čvorova obavlja se palpacijom kako bi se procijenilo jesu li neki limfni čvorovi na vratu povećani ili bolni na dodir.

Pregled čeljusnih zglobova provodi se stavljanjem vrškova kažiprsta ispred tragusa uške, na glavu kondila uz lagani pritisak. Potom pacijent polako otvara i zatvara usta nekoliko puta. Ako se uoči nemogućnost otvaranja usta, preskakanje ili pucketanje u zglobovima, pacijenta se upućuje na radiološko snimanje zgloba i analizira se funkcija u artikulaturu.

Intraoralni pregled mekih tkiva započinje **inspekcijom** i palpacijom usnica i labijalne sluznice. Labijalna sluznica trebala bi izgledati mokro i sjajno i imati zdravu svjetloružičastu boju.



JESTE LI ZNALI?

INSPEKCIJA – pregled/kontrola oka
PALPACIJA – opip povećanja/zadebljanja
PERKUSIJA – kuckanje/lupkanje pomoću instrumenata

ZA ONE KOJI ŽELE ZNATI VIŠE



U normalnim okolnostima limfni su čvorovi mali, često nepalpabilni ili se palpiraju kao čvorovi veličine leće te nisu osjetljivi na dodir. Abnormalni limfni čvorovi općenito su veći, mogu biti osjetljivi te mogu biti znak upale. Neosjetljivi povećani limfni čvorovi mogu pobuditi sumnju u neoplastični proces te im treba ozbiljno pristupiti. Pregled limfnih čvorova uključuje palpaciju područja ispred i iza uha, ispod donje čeljusti, vrata (uzduž prednjeg ruba sternokleidomastoidnog mišića) i područja iznad ključne kosti.

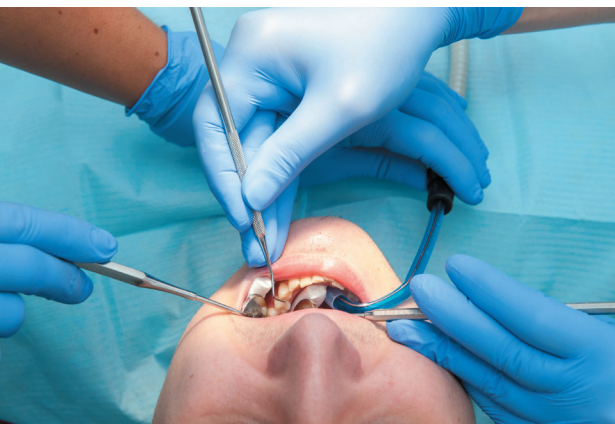Nakon otvaranja usta uz pomoć dentalnog ogledala pregledava se sluznica obraza, tvrdo i meko nepce, uvula i orofarinks. Potom se gleda jezik i podjezični prostor te gingiva i zubi. Ako se ogledalo lijepi za sluznicu obraza prilikom inspekcije, treba izmjeriti količinu stimulirane i nestimulirane sline jer postoji mogućnost kserostomije (suhoće usta zbog smanjenog lučenja sline). Posebnu pozornost treba obratiti na sluznicu donje strane jezika i na dnu usne šupljine gdje bjelkaste ili crvenkaste promjene (leukoplakija i eritroplakija) mogu pobuditi sumnju u karcinom usne šupljine.

Osim inspekcije, pregled uključuje **palpaciju** predvorja usne šupljine i dna usne šupljine pri čemu pacijent treba biti što opušteniji, a usta ne previše otvorena. Žlijezde slinovnice grozdaste su pod opipom, ali meke, dok je kamenac u izvodnim kanalima žlijezda slinovnica pod opipom tvrd. Nakon toga radi se inspekcija nepca i ždrijela. Kod pregleda jezika vrh jezika pridržava se sterilnom gazom. Prvo se pregledava gornja (dorzalna) strana, zatim bočne (lateralne) strane i na kraju ventralna strana jezika. Vrlo je važno povući jezik prema naprijed i u stranu da se prikaže područje korijena jezika. Ako se inspekcijom uoči otekline ili ulkus,

područje se palpira: tkivo bi na dodir trebalo biti meko. Kod dugotrajnih ulceroznih lezija na ventralnoj strani jezika i dnu usne šupljine treba uzeti biopsiju zbog spomenute sumnje na karcinom. Potom se pregledava gingiva i alveolarna sluznica. Crvenilo, oticanje i fistule u ovom području najčešće upućuju na patologiju koja je vezana uz zube. Palpacijom alveolarnih nastavaka može se lokalizirati eventualno bolno područje koje nas upućuje na periapikalne procese iznad određenog zuba.

1.4.3. PREGLED ZUBA

Nakon ekstraoralnog i intraoralnog pregleda mekih tkiva pregledavaju se zubi. Dentalni asistent treba pripremiti radno mjesto i osnovni instrumentarij te sukladno uputi doktora dentalne medicine bilježiti promjene. Kod kliničkog pregleda zuba i parodonta uz inspekciju i palpaciju bitno je sondirati fisure i sulkuse, a standardni je postupak i perkusija zuba. Na zubima se pregledava oblik, položaj, mobilnost, boja, oštećenja, prisustvo plaka i kamenca.



Slika 4. Sondiranje fisure zuba i parodontnih džepova

Osjetljivost zuba na perkusiju, tj. kucanje, procjenjuje se drškom dentalnog ogledala. Povećana osjetljivost na perkusiju upućuje na upalu u području vrška korijena, parodontnu bolest ili pak frakturu zuba. Ako je više susjednih zuba u gornjoj čeljusti osjetljivo na perkusiju, to može upućivati na upalu sinusa. Palpacijom u projekciji apeksa zuba može se izazvati bolan osjećaj koji također upućuje na periapikalnu upalu.

Pokretljivost zuba posljedica je gubitka integriteta potpornog aparata zuba. Procjenjuje se drščima dvaju instrumenata koji se pozicioniraju na nasuprotne plohe zuba. Povećana pokretljivost zuba najčešće je posljedica upale potpornog aparata, tj. parodonta, no može biti i posljedica traume ili pak **škripanja zubima (bruksizam)**, ali i nekih sistemskih stanja (hiperparatireoidizam ili *diabetes mellitus*). Do pokretljivosti mogu dovesti i tumori u čeljusti (npr. ameloblastom).

Atipična morfologija zuba, kao i defekti veličine, broja ili boje zuba mogu upućivati na genetske i endokrinološke poremećaje. Ipak, najčešće promjene boje ne povezuju se s težim sistemskim stanjima. Tako je relativno čest nalaz bjelkastih flekica na caklini posljedica fluoroze, tj. izloženosti prevelikoj koncentraciji fluorida u vrijeme razvoja cakline.

ZA ONE KOJI ŽELE ZNATI VIŠE



Genetski uvjetovana bolest koja se, između ostaloga, manifestira i u usnoj šupljini jest ekstdermalna displazija. Karakterizira je odsustvo zuba ili su zubi koničnog oblika.

Amelogenesis, dentinogenesis i odontogenesis imperfecta također su genetski određene bolesti, a zbog poremećenog stvaranja tvrdih zubnih tkiva tijekom razvoja zuba zubi su atipična oblika, boje i kvalitete.

Manji broj ili prekobrojnost zuba (hipodoncija i hiperdoncija) javlja se nevezano uz sistemske bolesti, a najčešće zahvaća umnjake, maksilarne lateralne sjekutiće i mandibularne druge pretkutnjake.

Zub može promijeniti boju zbog fizioloških procesa uslijed starenja, no i zbog nekroze pulpe nakon traume. Uporaba tetriciklina u vrijeme razvoja zuba može dovesti do trajne diskoloracije (drugi dio trudnoće i do djetetove devete godine). Kongenitalna porfirija i hiperbilirubinemija mogu dovesti do crvenkaste odnosno žućkaste diskoloracije.

Erozija cakline može biti posljedica snižene pH-vrijednosti u usnoj šupljini, a posebnu pozornost valja obratiti na erozije palatinalnih ploha zuba u mlađih djevojaka kako bi se isključila bulimija. Zloraba droga može se manifestirati u ustima na drastičan način, pa tako postoje tzv. „meth mouth“ s ekstenzivnim karijesima kao posljedica uzimanja metamfetamina ili pak erozije cakline kod konzumenata kokaina. Erozijske su česte i kod plivača zbog klora u bazenskoj vodi, a ako je u vodu dodan NaCO_3 kako bi se povisila pH-vrijednost, taloži se smeđi kamenac, no on se lako uklanja ultrazvučnim instrumentom.

Test vitaliteta podrazumijeva primjenu određenog podražaja na zub (hladnoće, topline, električnog podražaja) i bilježenje reakcije na podražaj. Ako zub reagira na podražaj, test vitaliteta je pozitivan i pulpa vitalna te obratno. Ako se provodi test vitaliteta hladnoćom, dentalni asistent treba pripremiti sondu s vaticom te etil-klorid u spreju. Sprej se nanosi na vaticu koja se naslanja na zub. Za test toplinom potreban je izvor topline (plamenik) i gutaperka. Test električnim podražajem provodi se pomoću posebnog uređaja koji se zove električni vitalometar. Kod oticanja zuba zbog parodontnog džepa pulpa je najčešće vitalna, dok je

kod oticanja zbog odumrle (nekrotične) pulpe avitalna.

JESTE LI ZNALI?

„Vitalan“ dolazi od latinske riječi *vita*, -ae, f., što znači „život“. Prefiks „a“ označava suprotnost ili nedostatak nečega. Za pulpu koja je funkcionalna kaže se da je vitalna, a ako je odumrla, kaže se da je avitalna.



1.4.4. ANALIZA RADIOLOŠKOG NALAZA

Radiološki nalaz neizostavna je nadopuna kliničkom pregledu. Dentalni asistent dokumentira sve dostupne nalaze ili priprema pacijenta za dodatnu RTG-dijagnostiku. Različite strukturne promjene zuba i okolnih koštanih struktura nerijetko je moguće dijagnosticirati isključivo RTG-dijagnostikom. RTG-snimka nužna je za planiranje terapije i provođenje kontrole u svim specijalnostima dentalne medicine.

1.4.5. SUVREMENI UREĐAJI ZA RANU DIJAGNOSTIKU KARIJESA

Dentalni asistent priprema pacijenta osiguravajući suho radno polje i dajući pacijentu informacije o uređaju i načinu njegove primjene.

ZA ONE KOJI ŽELE ZNATI VIŠE

U svrhu dijagnosticiranja aproksimalnih karijesa (na bočnim stijenkama) stražnjih zuba koristi se fiber-optička transiluminacija (FOTI) kod koje se uska zraka svjetlosti usmjerava na zub s bukalne plohe uz promatranje zuba s okluzalne plohe. Ako transmisijsko svjetlo pokazuje sjenu, moguće je da postoje karijesne lezije aproksimalne plohe.



Laserski uređaji za dijagnostiku karijesa na načelu laserske fluorescencije doprinose detekciji ranih karijesnih lezija na mjestima koja nisu dostupna vizualnom pregledu. Površina zuba obasjana svjetlom određene valne duljine emitira svjetlost valne duljine koja ovisi o promjenama u kemijskom sastavu površine zuba. Uređaj radi na mjerljivoj razlici između fluorescencije intaktne cakline prema onoj zahvaćenoj karijesom. Posebna je prednost uređaja mogućnost prilagodbe za svakog pacijenta. Na taj su način osigurani objektivni rezultati mjerenja. Zubno tkivo promijenjeno karijesom emitira svjetlost koju senzor uređaja registrira i bilježi kao numerički podatak. Uređaji za lasersku detekciju karijesa nemaju stopostotnu preciznost, ali vrlo su korisno pomoćno sredstvo u otkrivanju ranog karijesa.

Na temelju provedenog kliničkog pregleda te medicinske i stomatološke anamneze dentalni asistent osigurava pohranu medicinske dokumentacije, priprema radno mjesto i pacijenta za dijagnostičko-terapijski postupak.

1.5. DEZINFEKCIJA RADNOG MJESTA NAKON PROVEDENOG KLINIČKOG PREGLEDA

Primjenjivanje mjera zaštite zdravlja i okoliša, provođenje higijene zdravstvenih djelatnika te održavanje čistoće prostora i instrumentarija u ordinaciji dentalne medicine osiguravaju kvalitetnu uslugu te sigurnost s pravnog aspekta. Odgovorna osoba za nadzor i provedbu navedenih postupaka jest dentalni asistent.

Dezinfekcija podrazumijeva uklanjanje nečistoće s radnih površina, instrumentarija i uređaja s ciljem uništenja i smanjenja mikroorganizama na razinu koja nije štetna za ljudsko zdravlje. Nakon provedenog kliničkog pregle-

da čisti se i dezinficira osnovni instrumentarij te sve površine i uređaji koji su bili u kontaktu s pacijentom. Jednokratni materijal (maske, rukavice, sisaljka, zaštitna pregača) odlaze se u infektivni otpad.

Primjenom kemijskih agenasa dezinficiraju se: radne površine i instrumentarij (aldehidi), ruke i radne površine (alkoholi), ruke i instrumentarij (amonijevi spojevi – kvaterni amonijevi spojevi, QUATS), ruke, sluznice i instrumentarij (halogeni, npr. natrijev hipoklorit), instrumentarij i sluznice (PER-spojevi, npr. hidrogen peroksid), instrumentarij i radne površine (fenoli).

Kemijska dezinfekcija provodi se:

- uranjanjem instrumentarija i pribora u kemijske agense
- brisanjem/raspršivanjem na radne površine, instrumentarij i uređaje
- utrljavanjem u ruke.

Nakon provedenog postupka dezinfekcije nužna je kontrola radi izdvajanja mogućeg oštećenog instrumentarija. Zglobni i rotirajući instrumenti nakon uporabe podmazuju se za to predviđenim sredstvima nanošenjem na zglob i rotirajuće dijelove izbjegavajući površine instrumenata.

Radno mjesto, stolić za instrumente, dijelovi stomatološke radne jedinice (reflektor, drške, bičevi) i stomatološki stolac nakon čišćenja dezinficiraju se više puta jednokratnom papirnatom kompresom natopljenom dezinficijensom. Vodeni dijelovi radne jedinice (fontana, punjač čaše, crijevo sisaljke) također se dezinficiraju.

Prilikom dezinfekcije instrumentarija, radnog mjesta i radnih površina dentalni asistent treba nositi jednokratnu zaštitnu masku, rukavice i pregaču.



JESTE LI ZNALI?

Više od 30 % hrvatskih doktora dentalne medicine tijekom svoga radnog vijeka imalo je neku vrstu problema s infekcijama koje se povezuju s obavljanjem djelatnosti dentalne medicine, a od toga je njih 15 % moralo zatražiti liječničku pomoć.

Sterilizacija je postupak uništavanja ili uklanjanja svih oblika i vrsta mikroorganizama, uključujući i bakterijske spore, koji se provodi vrućom vodenom parom pod tlakom (autoklav) nakon provedene dezinfekcije.

1.6. DOKUMENTIRANJE PROVEDENOG POSTUPKA UZIMANJA ANAMNEZE I KLINIČKOG PREGLEDA

Postavljanje konačne dijagnoze nakon anamneze, kliničkog pregleda i dodatnih testova te donošenje plana terapije vrlo je zahtjevan i odgovoran zadatak za doktora dentalne medicine i cijeli njegov dentalni tim. Učenje komunikacije i pregovaranja s pacijentom olakšat će dentalnom asistentu i doktoru uzimanje nužnih podataka, a kod pacijenta doprinijeti osjećaju povjerenja.

Sukladno važećim zakonskim propisima, doktor dentalne medicine uz pomoć dentalnog asistenta obvezan je voditi osobni zdravstveni karton osigurane osobe u elektroničkom obliku prema odredbama Pravilnika o načinu vođenja osobnog zdravstvenog kartona. Podaci iz kartona dostavljaju se elektroničkim putem i čuvaju u središnjem dijelu integralnog informacijskog sustava CEZIH-a. Osobni zdravstveni karton osnovna je medicinska dokumentacija obvezno zdravstveno osigurane osobe koja se

koristi zdravstvenom zaštitom koja se vodi u e-kartonu. On sadrži podatke koje je izabrani doktor dentalne medicine obvezan upisivati. Potpisivanjem Izjave o izboru/promjeni izabranog doktora dentalne medicine osigurana osoba daje suglasnost za ispunjavanje, prikupljanje, obrađivanje odnosno korištenje osobnih i zdravstvenih podataka.

VAŽNO!

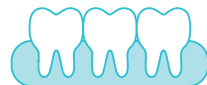Izabrani doktor i svi koji mogu doći u doticaj s podacima obvezni su čuvati povjerljivost podataka iz medicinske dokumentacije pacijenata i nakon prestanka ovlaštenja na temelju kojega imaju pravo pristupa tim podacima.



PITANJA ZA PONAVLJANJE



1. Definirajte pojam anamneze.
2. Navedite dva uobičajena postupka uzimanja anamnestičkih podataka.
3. Objasnite razliku između općih podataka, medicinske i stomatološke anamneze.
4. Nabrojite najčešće rizične skupine pacijenata u ordinaciji dentalne medicine.
5. Objasnite kako vrijednosti sistoličkog i dijastoličkog tlaka utječu na provođenje dijagnostičko-terapijskog postupka u dentalnoj medicini.
6. Definirajte pojam antibiotske premedikacije.
7. Opišite provedbu terapije/zahvata kod pacijenata koji boluju od dijabetesa i moguće komplikacije.
8. Objasnite što je INR i pri kojoj je vrijednosti moguće provesti terapijski postupak.
9. Opišite modifikaciju zahvata kod pacijenata koji boluju od respiratornih bolesti.
10. Navedite postupke u ordinaciji dentalne medicine kod pacijenta u epileptičkom napadaju.
11. Opišite način i prilagodbu postupaka kod osoba s invaliditetom.
12. Objasnite koji se dentalni i oralni simptomi mogu javljati uz ozbiljna sistemska stanja.
13. Opišite kako se provodi ekstraoralni, a kako intraoralni pregled.
14. Navedite načine provjeravanja vitaliteta zuba.
15. Argumentirajte važnost radiološkog nalaza u dentalnoj medicini.
16. Navedite neke od uređaja koji se rabe za suvremenu ranu dijagnostiku karijesa.
17. Objasnite što podrazumijeva dezinfekcija i kako se provodi u ordinaciji dentalne medicine.
18. Argumentirajte važnost dokumentiranja i čuvanja povjerljivosti podataka o pacijentu.



DENTALNO ASISTIRANJE U RESTAURATIVNOJ DENTALNOJ MEDICINI I ENDODONCIJI

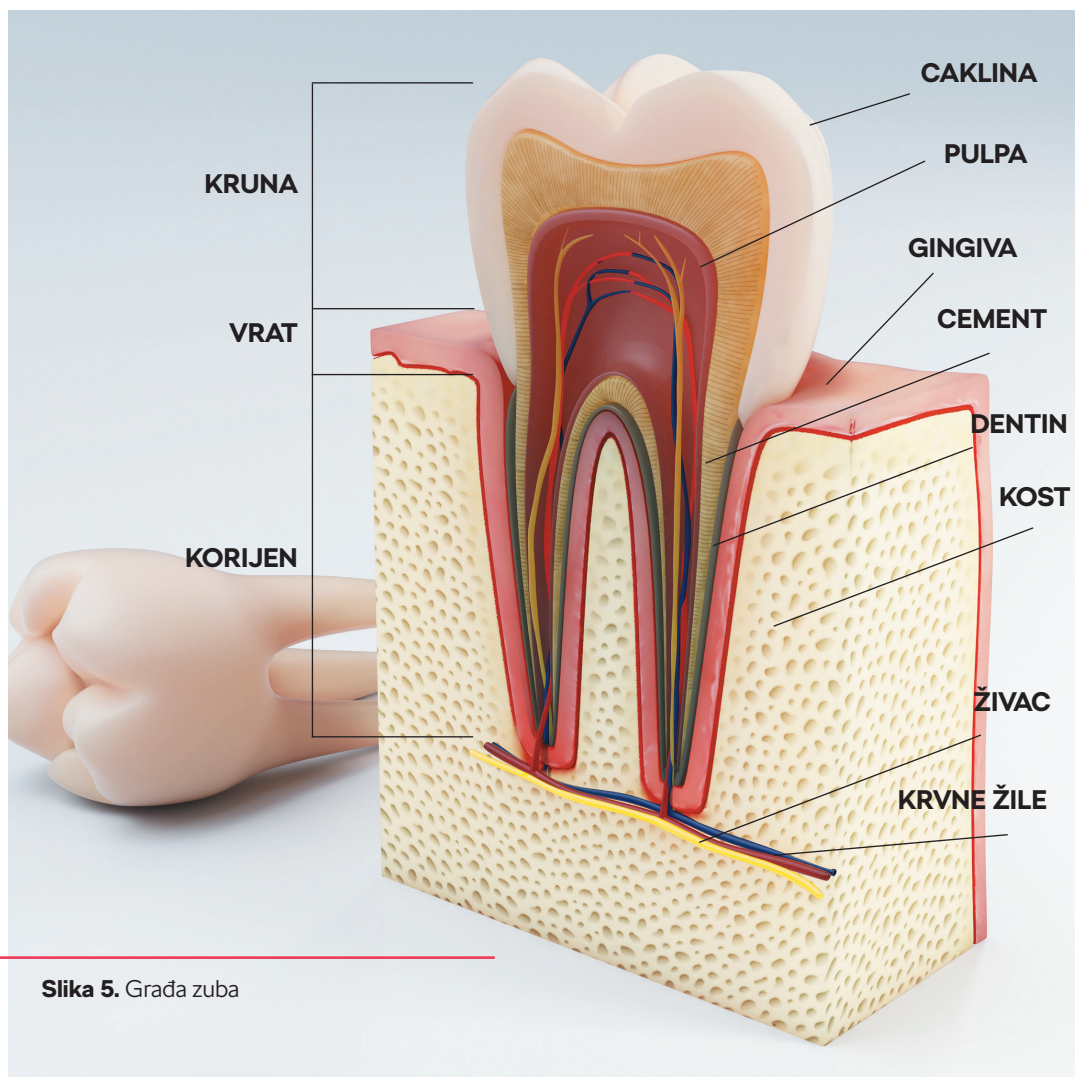
NAKON PROCESA UČENJA UČENICI ĆE MOĆI:

- Definirati osnovne pojmove koji se upotrebljavaju u restaurativnoj dentalnoj medicini i endodonciji.
- Nabrojiti osnovne faze asistiranja pri dijagnostičko-terapijskim postupcima iz restaurativne dentalne medicine i endodoncije.
- Argumentirati važnost suhog radnog polja u restaurativnim i endodontskim postupcima.
- Demonstrirati omogućavanje nesmetanog pristupa radnom polju doktoru dentalne medicine retrakcijom mekih tkiva.
- Opisati pripremu za primjenu koferdama.
- Navesti osnovni instrumentarij u restaurativnoj dentalnoj medicini i endodonciji.
- Navesti obilježja instrumenata, materijala i uređaja u restaurativnoj dentalnoj medicini.
- Objasniti važnost primjene lampe za polimerizaciju.
- Navesti obilježja instrumenata, materijala i uređaja u endodonciji.
- Navesti postupke koji se primjenjuju prilikom svakog posjeta pacijenta.
- Objasniti psihološku pripremu pacijenta prije i podršku tijekom dijagnostičko-terapijskog postupka.
- Obrazložiti važnost promatranja i praćenja stanja pacijenta tijekom restaurativnog ili endodontskog postupka.
- Demonstrirati postupke dentalnog asistiranja u izradi ispuna s različitim vrstama materijala u restaurativnoj dentalnoj medicini.
- Demonstrirati postupke dentalnog asistiranja u endodonciji.
- Razlikovati načine zbrinjavanja trauma zuba.
- Demonstrirati postupke dentalnog asistiranja kod izbjeljivanja zuba.
- Opisati načine sprječavanja infekcije u ordinaciji dentalne medicine.

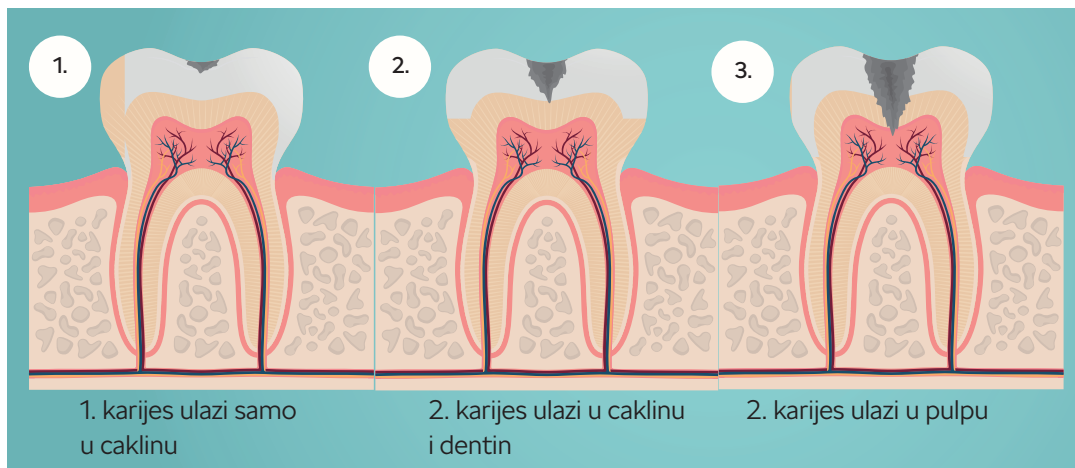
2.1. UVOD U RESTAURATIVNU DENTALNU MEDICINU I ENDODONCIJU

Prisjetimo se na početku građe zuba. Zub je organ koji se sastoji od triju dijelova: krune, vrata i korijena (slika 5). Tkiva koja čine zub su caklina, dentin, cement i pulpa. Pulpa je specijalizirano tkivo i sastoji se od vezivnog tkiva, krvnih žila i živaca te ima prehrambenu, formativnu i zaštitnu ulogu. Prema Svjetskoj zdrav-

stvenoj organizaciji, zubni karijes najraširenija je bolest današnjice. Definiran je kao lokalizirani patološki proces mikrobnog podrijetla koji dovodi do demineralizacije tvrdih zubnih tkiva, tj. cakline, dentina i cementa. Zadatak **restaurativne dentalne medicine** jest dijagnosticirati karijes, ukloniti demineralizirano i bakterijama inficirano tkivo zuba te ga nadoknaditi adekvatnim restaurativnim materijalom. Ako demineralizacija zubnog tkiva uznapreduje, uzrokuje upalu zubne pulpe (slika 6).



Slika 5. Građa zuba



Slika 6. Prikaz napredovanja karijesne lezije

Endodontsko liječenje terapijski je postupak uklanjanja upalom zahvaćene zubne pulpe i bakterija iz korijenskih kanala. Prodor mikroorganizama može uzrokovati upalne promjene i u području oko vrha korijena zuba. **Endodoncija** podrazumijeva uklanjanje mikroorganizama mehaničkom i kemijskom obradom, punjenje korijenskih kanala te nadoknadu tvrdog zubnog tkiva koje nedostaje. Struka danas teži liječenju zuba u jednome posjetu.

2.2. UVOD U ASISTIRANJE TIJEKOM DIJAGNOSTIČKO-TERAPIJSKIH POSTUPAKA U RESTAURATIVNOJ DENTALNOJ MEDICINI I ENDODONCIJI

Dentalni asistent uz doktora dentalne medicine čini neizostavni dio dentalnoga tima. Njegove obveze i kompetencije podrazumijevaju asistiranje tijekom dijagnostičko-terapijskih postupaka. Provedba restaurativnih i endodontskih terapijskih postupaka primjenjuje se u različitim specijalističkim granama dentalne medicine:

- endodonciji i restaurativnoj dentalnoj medicini
- dječjoj i preventivnoj dentalnoj medicini
- obiteljskoj dentalnoj medicini.

Osnova asistiranja podrazumijeva:

- pripremu pacijenta
- pripremu i dezinfekciju radnog mjesta
- pripremu instrumentarija i materijala za dijagnostičko-terapijske postupke te njihovo zbrinjavanje
- zbrinjavanje medicinskog otpada nakon provedenih postupaka
- zbrinjavanje pacijenta nakon provedenih postupaka
- vođenje evidencije i medicinske dokumentacije primjenom suvremenih informacijsko-komunikacijskih tehnologija.

Provođenje dijagnostičko-terapijskih postupaka iz područja endodoncije i restaurativne dentalne medicine podrazumijeva:

- asistiranje tijekom uzimanja dentalne anamneze – dentalnog statusa
- asistiranje prilikom primjene lokalne anestezije

- asistiranje pri osiguravanju suhog radnog polja
- asistiranje pri provođenju restaurativnih i endodontskih postupaka
- provedbu dezinfekcije i sterilizacije u svrhu adekvatne pripreme instrumentarija i materijala.

Specifičnosti prilikom asistiranja uključuju:

- skrb o medicinski kompleksnim pacijentima
- provedbu postupaka primjenom novih tehnologija (primjena mikroskopa, provođenje strojne endodoncije i aktivacijske dezinfekcije korijenskih kanala, izbjeljivanja zuba primjenom novih tehnologija, primjena lasera i ozona).

2.2.1. SPECIFIČNA OBILJEŽJA DIJAGNOSTIČKO-TERAPIJSKIH POSTUPAKA

Specifična obilježja provedbe dijagnostičko-terapijskih postupaka u restaurativnoj dentalnoj medicini slijede visoke estetske i biološke kriterije.



VAŽNO!

Rad u suhom radnom polju i njegovo osiguravanje glavni su izazov za dentalnog asistenta, a nužan su preduvjet uspjeha restaurativnih zahvata s obzirom na adhezijsko svezivanje kompozitnih materijala na zubna tkiva.

Kontrola kakvoće polimerizacijskog svjetla važan je aspekt restaurativnog postupka zbog polimerizacije restaurativnih materijala i zaštitnih premaza. Primjena anestezije uz osiguravanje odsustva bola te asistiranje dodavanjem instrumenata i materijala od iznimne je važno-

sti. Priprema i nanošenje zaštitnih podloga i staklenoionomernih cemenata nužno znači pridržavanje uputa proizvođača s obzirom na to da je vrijeme ograničavajući čimbenik te asistencija dentalnog asistenta omogućuje pravovremenu i kvalitetnu pripremu.

Suvremeni restaurativni postupci obuhvaćaju i velik broj minimalno invazivnih restaurativnih zahvata, liječenje nekarijesnih lezija (nastalih uslijed zubnog trošenja) i izbjeljivanje zuba, primjenu lasera i ozona, pri čemu je asistencija dentalnog asistenta neophodna tijekom provođenja postupka sukladno pravilima struke i uputi doktora dentalne medicine.

Za provedbu restaurativnog zahvata i endodontskog liječenja nužno je osigurati **suho radno polje**. Ono se ostvaruje primjenom:

- gumene zaštitne plahtice (koferdama)
- rollice vate ili svitaka staničevine
- sisaljke.

Kod četveroručnog rada dentalni asistent treba omogućiti nesmetani pristup radnom polju doktoru dentalne medicine tijekom provedbe terapijskih postupaka. To prije svega podrazumijeva primjenu sisaljke i zubnog ogledala kako bi se retrakcijom zaštitila meka tkiva i sluznica usne šupljine te spriječio dotok sline u područje na kojemu se provodi postupak. Pridržavanjem mekih tkiva i sluznice, osim zaštite pacijenta, omogućuje se i nesmetani pristup te preglednost radnog polja. U restaurativnim i endodontskim postupcima primjenjuju se različiti instrumenti i materijali koji mogu prouzročiti ozljede i štetne učinke po zdravlje pacijenta. Upotreba dijamantnih i čeličnih svrdala te drugih brusnih tijela na velikom broju okretaja turbine i mikromotora zahtijeva oprez i asistenciju u svrhu sprječavanja ozljeda. Retrakcijom mekih tkiva također se omogućuje adekvatna provedba pojedinih faza terapijskog postupka, što podrazumijeva sprječavanje

dotoka vlage na zub jer to kompromitira uspješnost postupka. Osim retrakcije mekih tkiva primjenom ogledala i/ili retraktora, dentalni asistent asistira pridržavanjem sisaljke, odnosno aspiratora jače snage te prilikom postave gumene zaštitne plahtice.

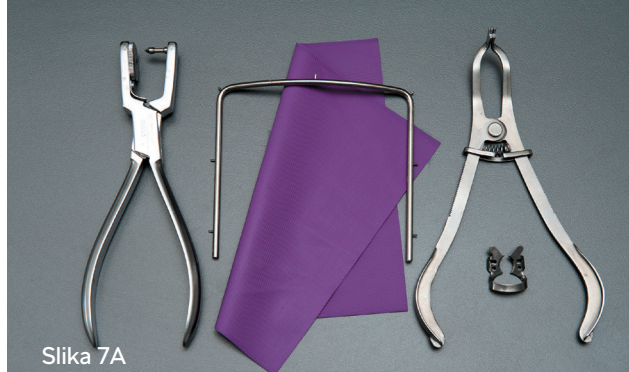Gumena zaštitna plahtica ima svrhu izolacije jednog ili više zuba tijekom provedbe restaurativnih i endodontskih zahvata.

Za osiguranje suhog radnog polja primjenom gumene zaštitne plahtice (koferdama) potrebni su (slika 7):


- gumena plahtica
- kliješta za bušenje rupica
- kliješta za postavljanje kvačica
- kvačice (s krilima, bez krila, dvolučne)
- okvir za pridržavanje i stabilnost gumene plahtice.

Dodatno:


- suvremeni sustavi za osiguravanje suhog radnog polja i zaštitu okolnih mekih tkiva
- suvremeni setovi gumene zaštite (optradam)
- aspirator
- svjetlosno-polimerizirajuće paste za izolaciju radnog polja
- otvarači i retraktori za usne i obraze
- lubrikanti
- zubni konac
- šablone ili žigovi za otiskivanje čeljusti na plahticu
- interdentalni kolčići
- paste za izolaciju
- retencijske vrpce za stabilizaciju gumene plahtice.



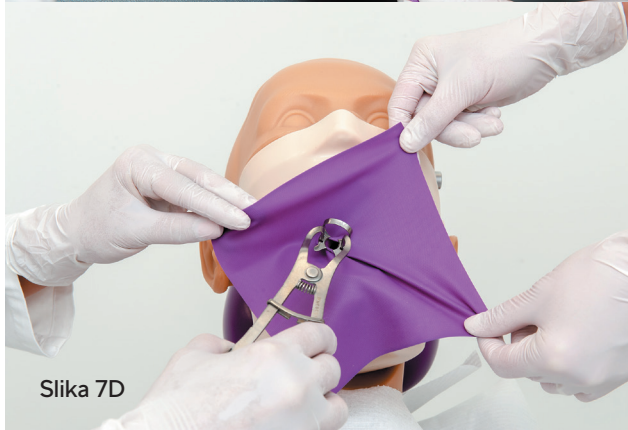Slika 7A



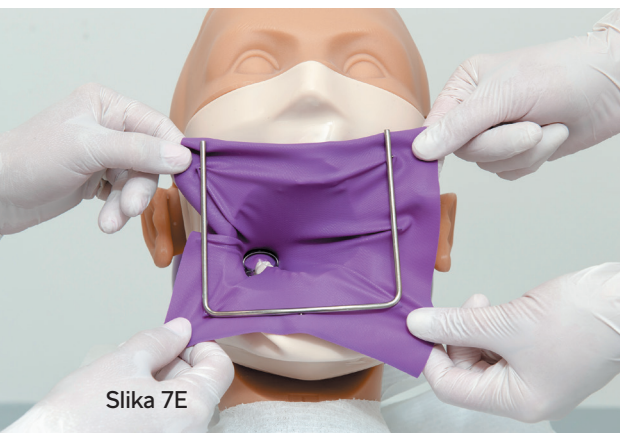Slika 7B



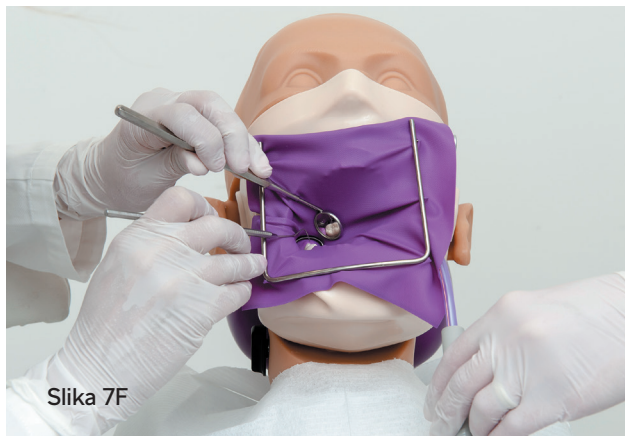Slika 7C



Slika 7D



Slika 7E



Slika 7F

Slika 7. Primjena gumene zaštitne plahtice



JESTE LI ZNALI?

Izolacija radnog polja primjenom gumene zaštitne plahtice tijekom endodontskog zahvata preporučuje se u smjernicama Endodontske europske udruge iz 1994. godine.

Svrha postizanja suhog radnog polja:

- postizanje uspješne terapije
- zaštita pacijenta, stomatologa i dentalnog asistenta
- aseptična sredina (sprječavanje kontaminacije mikroorganizmima)
- bolja preglednost i učinkovitost (odmicanje i zaštita mekih tkiva)
- sprječavanje aspiracije instrumenta
- osiguranje pravnog aspekta rada.

Tri su najčešće tehnike postavljanja gumene zaštitne plahtice:

- Prvo kvačica pa preko nje gumena plahtica.
- Prvo gumena plahtica pa potom kvačica.
- Istovremeno postavljanje gumene plahtice i kvačice.

Tijekom endodontskog postupka, nakon otvaranja zuba, upalno promijenjeno vitalno ili nekrotično tkivo uklanja se ručnim endodontskim instrumentima proizvedenim od ugljičnog čelika i nehrđajućeg čelika u kombinaciji s različitim kemijskim sredstvima za ispiranje i dezinfekciju korijenskih kanala. U novije vrijeme endodontsko liječenje također se provodi primjenom strojnih tehnika instrumentacije korijenskih kanala prema uputama proizvođača korištenjem nikal-titanskih endodontskih instrumenata. Svrha kemomehaničke obrade jest ukloniti bakterije iz korijenskih kanala. Završna faza endodontskog liječenja zuba jest punjenje korijenskih kanala sa svrhom sprječavanja reinfekcije.

Kod neuspjeha endodontskog liječenja i ponovnog nastanka patološkog procesa nužno je provesti reviziju endodontskog liječenja. Tijekom revizije uklanja se staro punjenje, ponovno se provodi kemomehanička obrada i punjenje korijenskih kanala. U slučaju izostanka cijeljenja kosti potrebno je kirurški odstraniti vrh korijena i ukloniti periapikalno upalno promijenjeno/razoreno tkivo (apikotomija).

2.2.2. SPECIFIČNOSTI PRIBORA, MATERIJALA, INSTRUMENTATA I UREĐAJA ZA POJEDINE POSTUPKE U RESTAURATIVNOJ DENTALNOJ MEDICINI I ENDODONCIJI

Prilikom asistiranja doktoru dentalne medicine nužna je adekvatna priprema radnog mjesta, instrumentarija i materijala jer doprinosi brzini i preciznosti zahvata te osigurava kvalitetan rad. Pribor mora biti sterilan. Svi sterilni instrumenti trebaju biti u zatvorenim sterilnim kasetama ili posudama iz kojih se vade sterilnom pincetom (instrumenti, svrdla, stezači, matrice, četkice, polirne gumice, polirne trake, endodontski pribor, pribor za postavljanje gumenih plahtice...). Kazete i posude moraju biti zatvorene do iduće uporabe kako bi instrumenti ostali sterilni. Potrošni materijali trebaju biti skladišteni prema uputi proizvođača. Uređaji poput endometra i polimerizacijskih lampi trebaju biti dezinficirani nakon svake primjene te je nužna kontrola njihove ispravnosti, odnosno istrošenosti baterija. Radno mjesto, kao i radne površine, nužno je dezinficirati te je potrebno pripremiti pacijenta i instrumentarij ovisno o tome provodi li se restaurativni ili endodontski zahvat. Na radnom mjestu prije početka zahvata treba biti dostupan i jednokratni pribor koji ima za svrhu zaštitu pacijenta, ali i dentalnoga tima (zaštitna pregača, čaša, sisaljka, maska, rukavice). U slučaju primjene anestetika, nužna je priprema istog. Valja ukazati na važnost adekvatne pohrane anestetika, kao i drugih lijekova i materijala. Skladištenje lijekova, vođenje evidencije o otvaranju i roku trajnosti lijekova i materijala zakonom je propisano i uvjet je za kvalitetan rad.

Osnovni instrumentarij u restaurativnoj dentalnoj medicini i endodonciji obuhvaća zubno ogledalo, sondu i pincetu (slika 8).

Zubno ogledalo upotrebljava se da bi se vidjeli dio zuba i usta koji se ne mogu izravno vidjeti. Osim toga, njime se usmjerava svjetlo na radno područje ili odmiče meko tkivo usta. Odrasne površine mogu biti ravne ili ispupčene.

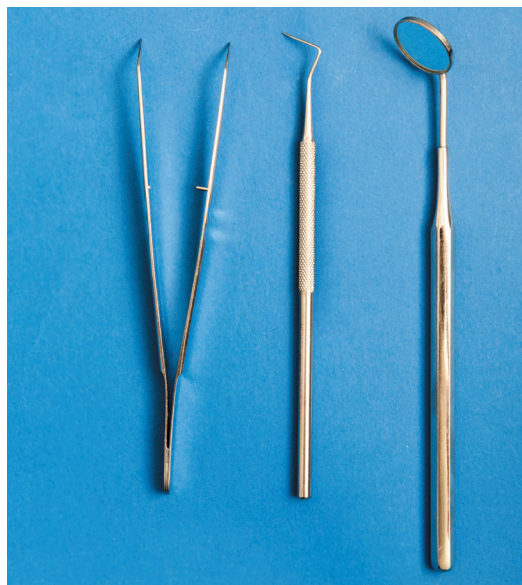Sonda je instrument koji se sastoji od držača i radnog dijela. Radni dio je tanak, a vrh mu je oštar i šiljast. Omogućuje pregled fisura i nepristupačnih mjesta. Radni dio većinom se može zamijeniti.

Pinceta je dvokraka hvataljka za hvatanje i pridržavanje malih predmeta koji se ne dotiču prstima.

Dodatni instrumentarij ovisi o postupku koji se provodi na pacijentu

JESTE LI ZNALI?

Vrste pinceta koje se upotrebljavaju u dentalnoj medicini: stomatološka, anatomska, kirurška i ortodonska.



Slika 8. Osnovni instrumentarij (pinceta, sonda, zubno ogledalo)

2.2.2.1. INSTRUMENTI, MATERIJALI I UREĐAJI U RESTAURATIVNOJ DENTALNOJ MEDICINI

Instrumenti u restaurativnoj dentalnoj medicini

Uz osnovni instrumentarij u dentalnoj medicini, pojedini restaurativni postupak podrazumijeva primjenu okruglih i/ili ravnih nabijača, Heidemannove špatule (poznate pod nazivom 5/6 instrument), instrumenata za modeliranje ispuna, stezača, matrica, interdentalnih klinova, različitih čeličnih i dijamantnih svrdala te brusnih tijela, gumica i četkica (slika 9). Neizostavan dio svakog terapijskog postupka u restaurativnoj dentalnoj medicini podrazumijeva odsustvo bola tijekom provedbe postupka te se sukladno tome u konzultaciji s pacijentom provodi anestezija područja na kojemu će se provesti postupak. Dentalni asistent prema uputi doktora dentalne medicine priprema anestetik prije početka zahvata (slika 10).

Lokalni anestetici koji se primjenjuju u restaurativnoj dentalnoj medicini i endodonciji:

- topikalni anestetici
- lokalna infiltracijska anestezija
- i/ili lokalna provodna anestezija.

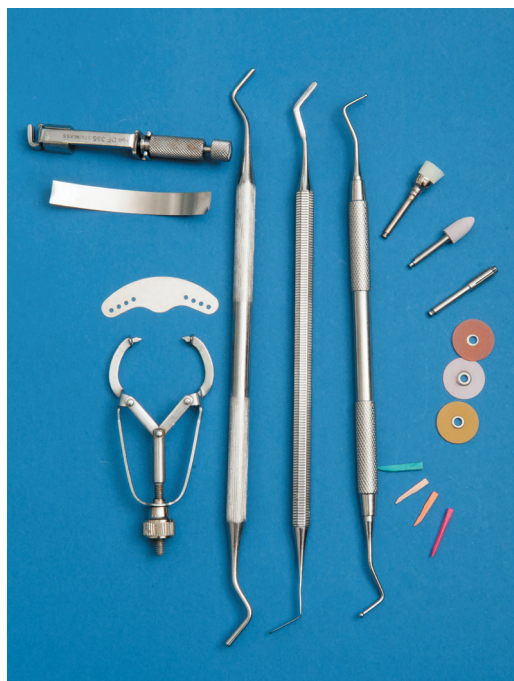Za aplikaciju lokalne anestezije dentalni asistent prema uputama doktora dentalne medicine treba pripremiti:

- štrcaljku za infiltracijsku ili provodnu anesteziju (jednokratna plastična, višekratna ili karpul-štrcaljka)
- štrcaljku za intraligamentarnu anesteziju
- mlazne štrcaljke ili jet-injektore
- igle za jednokratne plastične štrcaljke i igle za karpul-štrcaljke
- ampule lokalnog anestetika.

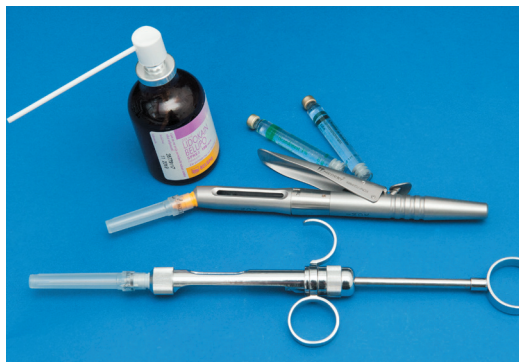Topikalni anestetici nanose se pomoću aplikatorskog štapića.

VAŽNO!

Od izuzetne je važnosti sortiranje vrste anestetika, vođenje evidencije o roku trajanja, vođenje evidencije o datumu otvaranja anestetika te adekvatno skladištenje i odlaganje oštrog otpada u za to označene posude.



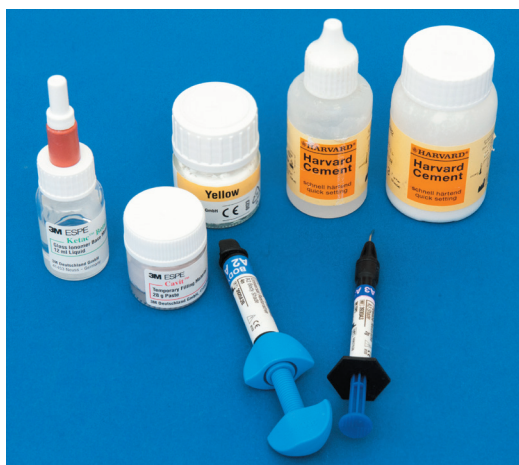Slika 9. Instrumentarij u restaurativnoj dentalnoj medicini



Slika 10. Vrste anestetika i karpula

Materijali u restaurativnoj dentalnoj medicini

Za nadoknadu tvrdih zubnih tkiva danas se upotrebljavaju uglavnom kompozitni materijali, staklenoionomerni cementi i kavitetne zaštitne podloge (slika 11). Dentalni amalgam još je u primjeni, no od 1. siječnja 2019. godine propisan je i izrađen plan mjera koje se namjeravaju provesti u svrhu ukidanja primjene amalgama u dugoročnom razdoblju, a najdulje do 2030. godine.



Slika 11. Najčešće korišteni materijali u restaurativnoj dentalnoj medicini

Primjena i svojstva materijala u restaurativnoj dentalnoj medicini objašnjeni su u četvrtome dijelu ovoga poglavlja.

Uređaji u restaurativnoj dentalnoj medicini

Lampa za polimerizaciju

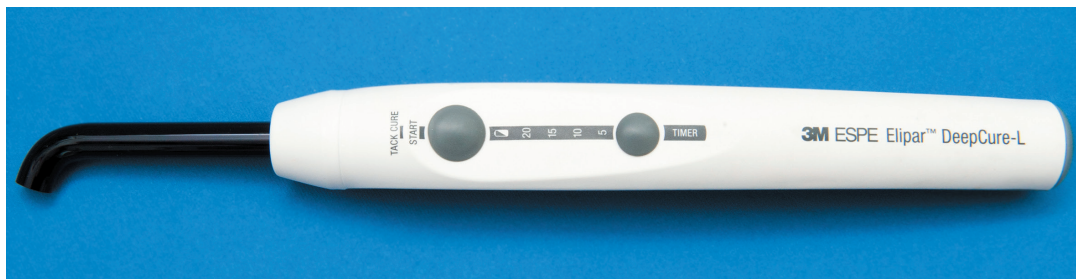
Lampa za polimerizaciju zastupljena je kod svakog restaurativnog zahvata (slika 12). Restaurativni materijali koji imaju široku primjenu u restaurativnoj dentalnoj medicini, protetici, ortodontici, parodontologiji, dječjoj i obiteljskoj dentalnoj medicini podrazumijevaju postupak polimerizacije materijala uz primjenu polimerizacijske lampe. Takvi materijali svoj konačni oblik i funkciju ostvaruju tek po završetku polimerizacije, stoga je kvaliteta polimerizacijskog svjetla i način primjene lampe od izuzetne važnosti za uspjeh terapijskih zahvata. Zahvaljujući inovativnoj tehnologiji, današnje lampe za polimerizaciju skraćuju vrijeme polimerizacije kompozitnih ispuna (preporuka je 10 do 20 sekundi lampom visokog intenziteta, $> 1100 \text{ mW/cm}^2$). Dugi niz godina široku primjenu imali su halogeni uređaji. Suvremena dentalna medicina koristi LED (engl. *Light Emitting Diode*) tehnologiju kao stabilan i adekvatan izvor polimerizacijskog svjetla.

Važne karakteristike polimerizacijske lampe su sljedeće: vanjski oblik lampe koji je pogodan za rad u ustima, veličina i pokretljivost te snaga svjetlosti kod polimerizacije koja osigurava bolji prodor i smanjuje reakciju pulpe nakon zahvata.

Nužno je sljedeće:

- kontrola intenziteta polimerizacijskog svjetla koje uvjetuje kvalitetnu polimerizaciju
- način i vrijeme aplikacije
- mogućnost dezinfekcije lampe.

Danas su na tržištu dostupne različite jednokratne zaštite koje se nakon svakog pacijenta mijenjaju. Također, članovima dentalnoga



Slika 12. Lampa za polimerizaciju

tima, kao i pacijentu, preporučuje se uporaba zaštitnih naočala prilikom korištenja polimerizacijske lampe.

Uređaji za aktivaciju kapsuliranih stakleno-ionomernih cemenata

Miješalice za aktivaciju kapsuliranih stakleno-ionomernih cemenata aktiviraju se sukladno uputi proizvođača pojedinog stakleno-ionomernog cementa. Važna je kontrola ispravnosti te održavanje čistoće i ispravnosti uređaja (slika 13).



Slika 13. Miješalica za aktivaciju kapsuliranih stakleno-ionomernih cemenata

Uređaji za terapiju ozonom

Restaurativna dentalna medicina u kliničkom radu primjenjuje i terapiju ozonom koji aktivnim tvarima potiče regeneraciju tkiva i ima snažan antibakterijski učinak. Nakon uporabe ozona tijekom 10 sekundi eliminira se 99 % bakterija. Uređaj je pouzdan za uporabu, a nakon terapijske ekspozicije sustav vakuumom usiše višak ozona te nema štetnih učinaka za pacijenta. Uređaj zahtijeva uredno održavanje te redovitu kontrolu ispravnosti.

Primjena laserskih uređaja u restaurativnoj dentalnoj medicini

Rezultat usmjerenosti laserske zrake iznimno je mala divergencija na velikoj udaljenosti. To svojstvo laserske zrake omogućava da se ona lako kontrolira i usmjerava na ciljno mjesto primjene.

ZA ONE KOJI ŽELE ZNATI VIŠE

U dentalnoj medicini najčešće se primjenjuju Er:YAG i CO₂ laseri zbog svojih valnih duljina i visokog apsorpcijskog koeficijenta laserske zrake u vodi i hidroksiapatitu tvrdih zubnih tkiva.



Područje primjene lasera u restaurativnoj dentalnoj medicini je raznoliko:

- uklanjanje subgingivnih karijesnih lezija
- priprema cakline i dentina za izradu dodatne retencije kompozitnih ispuna (alternativa jetkanju)

- redukcija mikroorganizama unutar karijesne lezije
- terapija preosjetljivosti dentina
- rano otkrivanje i prevencija karijesa
- uklanjanje starih restaurativnih materijala
- izbjeljivanje zuba.

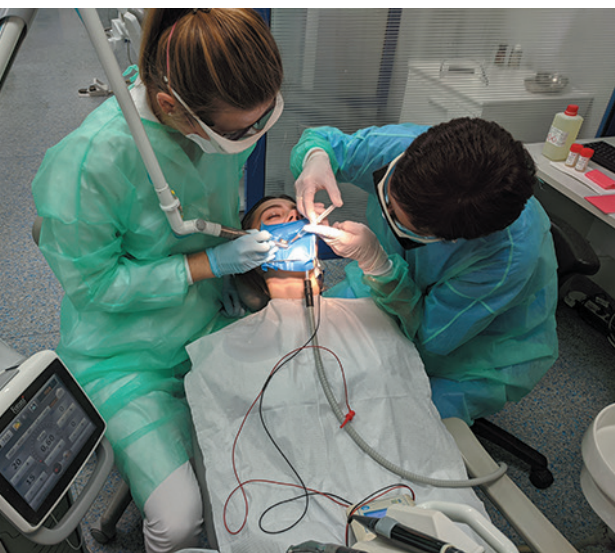VAŽNO!

Zbog mogućeg štetnog učinka uslijed djelovanja laserske zrake obavezna je prethodna zaštita pacijenta i članova dentalnoga tima zaštitnim naočalama. Prema uputama proizvođača, nužno je pridržavanje istih vezano uz primjenu pojedinog laserskog uređaja, kao i njegovo skladištenje i održavanje od strane ovlaštenih osoba (slika 14).

ZA ONE KOJI ŽELE ZNATI VIŠE

Suvremeni uređaji za dijagnostiku karijesa

Neinvazivna dijagnostika karijesnih lezija, uz taktilnu metodu i rendgenske snimke, upotpunjuje se i uređajima poput onog temeljenog na laserskoj fluorescenciji. Tehnologija DIAGNOdent® diodnog lasera radne duljine 655 nm omogućuje rano otkrivanje karijesa u stadiju prije vizualnog uočavanja. DIAGNOdent® mjeri lasersku fluorescenciju unutar mineralne strukture zuba. Optička jedinica uređaja omogućuje da istodobno kvantificira reflektiranu lasersku svjetlosnu energiju. Numerički prikaz na ekranu upućuje na dinamiku karijesne lezije. Uređaj je potrebno održavati, kalibrirati i kontrolirati njegovu ispravnost sukladno uputama proizvođača.



Slika 14. Primjena lasera u endodonciji i restaurativnoj dentalnoj medicini; primjena zaštite kod članova dentalnoga tima (ljubaznošću doc. dr. sc. Ivone Bago)

2.2.2.2. INSTRUMENTI, MATERIJALI I UREĐAJI U ENDODONCIJI

Instrumentarij koji se upotrebljava u endodonciji može biti ručni, instrumentarij koji se montira na vrtaljku te instrumentarij za strojne tehnike instrumentacije korijenskih kanala. Endodontski instrumenti potrebni za endodontski postupak trebaju biti sortirani prema standardiziranim napatcima s obzirom na to da se radi o velikoj i brojnoj skupini instrumenata.

Ručni instrumenti

Ručni instrumenti najčešće se izrađuju od nehrđajućeg čelika. Njihova je prednost mogućnost dezinfekcije i sterilizacije. Oštrica instrumenta može otupiti i oštetiti se tijekom rada, kao i prilikom višekratne sterilizacije.



VAŽNO!

Nužne su kontrole instrumenata prije ponovne uporabe radi sprječavanja mogućeg loma.

Ručni instrumenti međusobno se razlikuju prema koničnosti, geometriji vrška, duljini i opsegu rotacije. Standardizirani su prema ISO standardu (ISO – „International Organization for Standardization“ – „Međunarodna organizacija za standardizaciju“, koja je mjerilo kvalitete u cijelom svijetu), a razlikujemo ih po boji drška instrumenta: roza, siva, ljubičasta, bijela, žuta, crvena, plava, zelena, crna (slika 15).



Slika 15. Endodontske iglice za ručnu instrumentaciju korijenskih kanala

Duljine instrumenata dostupne su u trima standardnim veličinama: 21, 25 i 31 mm. Najčešće se upotrebljavaju instrumenti duljine 25 mm, ali radni dio instrumenata uvijek je 16 mm.

VAŽNO!


Osnovne vrste endodontskih iglica za instrumentaciju korijenskih kanala su: strugači, proširivači i korijenske pilice (Hedstroemov instrument) (slika 16).



JESTE LI ZNALI?

Strugači imaju više navoja po milimetru dužine nego odgovarajuća veličina proširivača i služe za istrugivanje stijenki kanala pokretom *unutra-van* te imaju mnogo rezanih rubova koji su pod pravim kutom na uzdužnu os instrumenata.

Proširivači se upotrebljavaju pokretom uvrtnja i izvlačenja tako da prilikom te rotacije dolazi do rezanja dentina stijenki kanala. Proširivači imaju manje navoja, a prostor između navoja je veći.



Slika 16. Vrste ručnih endodontskih instrumenata: Hedstroemov instrument, strugač i proširivač



JESTE LI ZNALI?

Korijenske pilice izrađuju se tokarenjem i služe za istrugivanje stijenki korijenskog kanala.

Posebni ručni instrumenti koji služe za punjenje korijenskih kanala su: lateralni **potiskivači** (engl. *spreader*) i **nabijači** (engl. *plugger*). **Potiskivači** su instrumenti sa zašiljenim vrhom i nalikuju igli za šivanje. Služe za lateralno potiskivanje gutaperke u korijenskom kanalu, dok su **nabijači** ravnog vrha i služe za vertikalno potiskivanje punjenja u korijenskom kanalu.

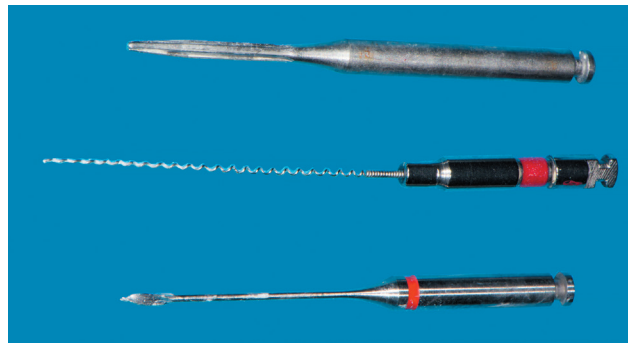
Prije provođenja endodontskog liječenja endodontske instrumente treba pripremiti na endostalak koji je sterilan, kao i instrumenti (slika 15).

Instrumenti koji se montiraju na vrtaljku

Gates-Gliddenova svrdla eliptični su instrumenti koji se pričvršćuju na kolječnik i služe za proširivanje ulaza u korijenske kanale. Dostupni su u duljinama od 15 do 19 mm.

Lentulo-spirale su instrumenti izrađeni od zavinute žice i upotrebljavaju se u kolječniku s reduciranim brojem okretaja, i to za unošenje paste, punila, cementa ili kalcijeva hidroksida u kanal. Moraju se upotrebljavati pravilno da ne dođe do proguravanja sadržaja kroz apeks.

Peesovi proširivači upotrebljavaju se kao dopunski instrumenti, imaju paralelno rezane rubove, a osiguravaju ravni pristup u korijenske kanale.



Slika 17. Instrumenti koji se montiraju na vrtaljku

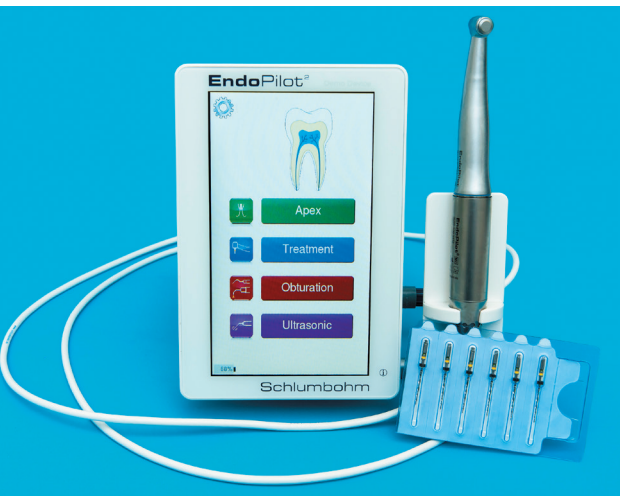Instrumenti za strojnu endodonciju

Danas široku primjenu u svakodnevnoj kliničkoj praksi imaju nikal-titanski endodontski instrumenti koji se upotrebljavaju za mehaničko čišćenje i širenje korijenskih kanala. Elasticitet i mogućnost savijanja nikal-titanskih instrumenata („memorija oblika“) uvelike su veći u odnosu na čelične instrumente te se bolje prilagođavaju originalnom obliku korijenskog kanala zuba. Instrumenti za strojne tehnike instrumentacije međusobno se razlikuju ovisno o konicitetu, duljini, poprečnom presjeku i reznim plohama. Primjenjuju se u endodontskim kolječnicima s reduciranim brojem okretaja uz egzaktno definiran okretni moment.

VAŽNO!

Za strojnu instrumentaciju korijenskih kanala primjenjuju se jednokratni nikal-titanski instrumenti koji su u sterilnim pakiranjima (slika 18).





Slika 18. Uređaj za strojnu endodonciju i pripadajući endodontski instrumenti za jednokratnu primjenu

ZA ONE KOJI ŽELE ZNATI VIŠE



Klinički uspjeh materijala koji se primjenjuju u terapiji zubnog tkiva ovisi o njegovim fizikalnim i kemijskim karakteristikama te biološkoj sigurnosti. To je svojstvo od iznimne važnosti zato što toksični materijali mogu oštetiti zdravo tkivo te uzrokovati upalni odgovor organizma. Lokalizirane, ali i sistemske reakcije zbog djelovanja pojedinih komponenti materijala mogu se odraziti kao alergijske reakcije, kontaktni dermatitis ili urtikarije kod pacijenata, ali i članova dentalnoga tima koji rukuju takvim materijalima. Bioaktivni materijali danas imaju široku kliničku primjenu u dentalnoj medicini.

Gutaperka štapići upotrebljavaju se u kombinaciji s punilom za završno punjenje korijenskih kanala. Dostupni su u različitim veličinama, koje se određuju prema veličini posljednjeg instrumenta ili prema tehnici instrumentacije korijenskog kanala (slika 19).

Gutaperka štapići veličinom odgovaraju veličini prethodno korištenog endodontskog instrumenta.



JESTE LI ZNALI?

Do 1960. godine instrumenti su se proizvodili od čelika s udjelom ugljika. Danas se upotrebljavaju fleksibilni nehrđajući čelični instrumenti koji imaju visok stupanj savitljivosti. Prva primjena rotirajućeg nikal-titanskog instrumenta bila je 1991. godine primjenom uređaja NTEngine.

Materijali u endodonciji

U materijale u endodonciji ubrajaju se:

- papirnati štapići za sušenje korijenskih kanala
- gutaperke
- materijali za punjenje korijenskog kanala
- materijali za privremeno zatvaranje kaviteta.

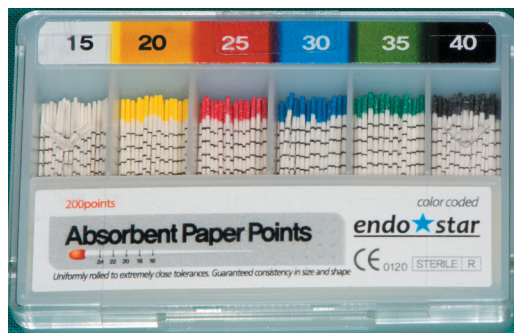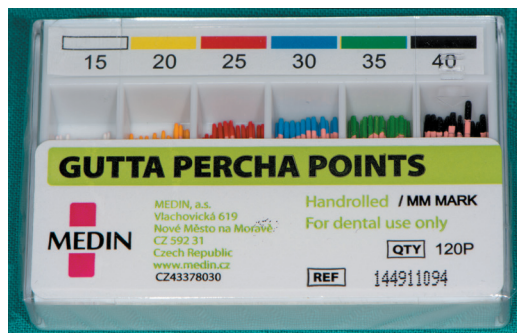
VAŽNO!

Gutaperka štapići i papirnati štapići su u sterilnim pakiranjima, a tijekom postupka dodaju se sterilnom pincetom.



Materijali za punjenje korijenskog kanala mogu biti: meka punila koja trajno ostaju meka, meka punila koja se stvrdnjavaju u kanalu, polutvrda punila, tvrda punila i materijali za retrogradno punjenje korijenskog kanala.

Nakon završenog punjenja višak gutaperke uklanja se zagrijanim instrumentom. Zagrijavanje instrumenta mora biti pažljivo da ne



Slika 19. Gutaperka štapići i papirnati štapići

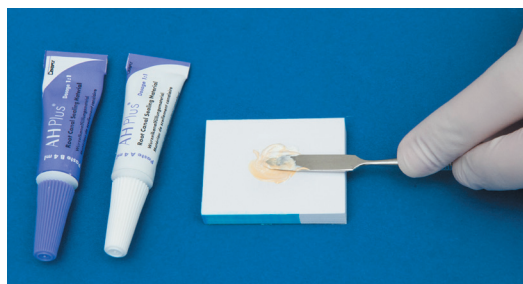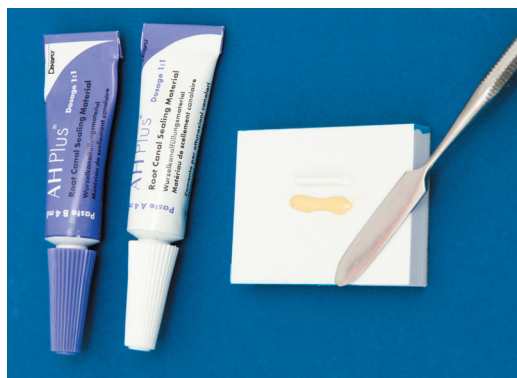dođe do neželjenih događaja i zapaljivanja. Ako asistent zagrijava instrument, pažljivo ga mora predati doktoru dentalne medicine da ne dođe do opekotina.



VAŽNO!

Prilikom pripreme materijala za punjenje korijenskog kanala potrebno je pridržavati se uputa proizvođača. Pasta se miješa na sterilnoj podlozi vrhom špatule, vremenski i konzistencijom sukladno preporuci proizvođača (slika 20).

Nakon čišćenja pristupnog kaviteta stavlja se sterilna vatica te se zub zatvara privremenim ispunom. Doktor dentalne medicine pažljivo uklanja zaštitnu gumenu plahticu i odlaže u nesterilnu posudu koja služi za odlaganje svih nesterilnih i kontaminiranih instrumenata.



Slika 20. Pasta za punjenje korijenskih kanala i miješanje na papirnatoy podlozi

JESTE LI ZNALI?



Europski komitet za standardizaciju 1996. godine ističe važnost svojstva biokompatibilnosti materijala koji ne smiju biti štetni za organizam domaćina.

Uređaji u endodonciji

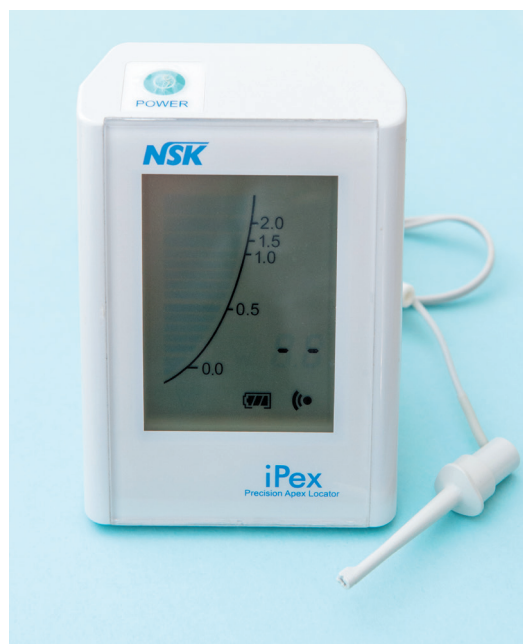Endometar je uređaj koji se upotrebljava tijekom endodontskog liječenja zuba, a služi za određivanje duljine korijenskog kanala (slika 21). Radi na principu mjerenja impedancije (otpora prolasku izmjenične struje) aktivne metalne elektrode u korijenskom kanalu i neutralne elektrode koja se postavi na usnu pacijenta. Kao aktivna elektroda može se upotrebljavati endodontski instrument kojim se provodi

endodontski tretman. Endometri su u novije vrijeme i integralni dio uređaja za strojnu endodonciju.



VAŽNO!

Endometre je nužno dezinficirati nakon svake primjene te je nužna kontrola ispravnosti baterije uređaja. Kvačice za endometar napravljene su od nehrđajućeg čelika i pogodne su za sterilizaciju. Nakon svakog pacijenta trebaju se sterilizirati. Elektrode električnog endometra također su pogodne za dezinfekciju.



Slika 21. Uređaj za mjerenje duljine korijenskih kanala – endometar

JESTE LI ZNALI?



Elektronsku metodu određivanja duljine korijenskog kanala prvi je put istraživao Custer 1918. godine. Uočio je da je moguće odrediti završetak kanala na temelju činjenice da je električna provodljivost tkiva oko vrha korijena veća od provodljivosti unutar korijenskog kanala. Tu je razliku lakše uočiti ako je kanal suh ili ispunjen tekućinom koja ne provodi električnu struju.

Uređaji za strojnu instrumentaciju

Adekvatno mehaničko čišćenje i oblikovanje korijenskih kanala optimizira dezinfekciju i punjenje, no prema recentnoj literaturi 60 % endodontskog prostora nije zahvaćeno ručnom mehaničkom instrumentacijom, stoga sve češću primjenu u endodontskom liječenju imaju **strojne tehnike instrumentacije korijenskih kanala**. Uređaji koji primjenjuju nikal-titanske instrumente smanjuju rizik od loma instrumenta i osiguravaju bolju centriranost instrumenta unutar kanala, čime se postiže kvalitetnije uklanjanje infektivnog sadržaja te skraćivanje trajanja endodontskog postupka. Svaki od sustava ima svoj protokol rada koji je nužno poznavati i primjenjivati s obzirom na različitosti i specifičnosti svakog pojedinog sustava. Kolječnici se održavaju sukladno uputama proizvođača, a uređaji zahtijevaju dezinfekciju, uredno skladištenje i održavanje od strane nadležnih osoba/servisa.

Uređaji za aktivacijsku dezinfekciju korijenskih kanala

Nasuprot konvencionalnim postupcima ispiranja, široku kliničku primjenu imaju uređaji koji aktivacijom intrakanalne otopine za dezinfekciju omogućuju bolji protok i kvalitetniju kemijsku obradu složenog sustava korijenskih kanala.



VAŽNO!

Tijekom mehaničkog čišćenja korijenskih kanala nužna je kemijska obrada primjenom različitih dezinfekcijskih otopina (natrijev hipoklorit, klorheksidin, fiziološka otopina, EDTA – etilendiamintetraoctena kiselina te druga kelacijska i kombinirana sredstva).

Primjenom suvremenih tehnika aktivacijske dezinfekcije (slika 22) na kraju čišćenja i ispiranja korijenskog kanala, sredstva za ispiranje postižu veću učinkovitost. Takav učinak postiže se primjenom pasivnog ultrazvučnog ispiranja (prijenos ultrazvučne energije titrajućeg instrumenta na sredstvo za ispiranje korijenskog kanala), zvučnim aktivnim ispiranjem (prijenos energije nastavka koji titra zvučnom frekvencijom na sredstvo za ispiranje) i laserski aktiviranim ispiranjem (prijenos pulsne energije laserskog zračenja u sredstvo za ispiranje). Sve sustave i pojedine komponente nužno je dezinficirati nakon primjene, a za dijelove koji se jednokratno primjenjuju nije dopušteno ponovno korištenje. Uređaje je nužno skladištiti i održavati sukladno uputama proizvođača.

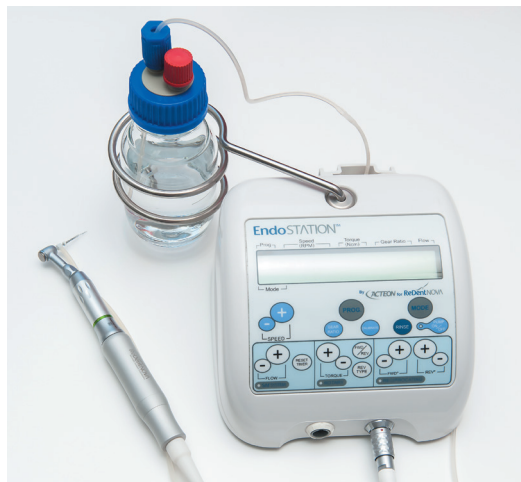

JESTE LI ZNALI?

Tijekom provođenja endodontskog liječenja kanali se ispiru otopinom natrijeva hipoklorita (1 – 5,25 % NaOCl), koji je još uvijek „zlatni standard“ snažnog antimikrobnog učinka i proteolitičke aktivnosti.

Laseri u endodonciji

Laser (*Light Amplification by Stimulated Emission of Radiation*, hrv. „pojačanje svjetla pomoću stimulirane emisije zračenja“) uređaj je koji stvara zraku svjetlosti koja se ne rasipa i ne gubi snagu. Laseri imaju široko indikacij-



Slika 22. Sustav suvremene tehnike aktivacijske dezinfekcije korijenskih kanala

sko područje i pokazuju se vrlo učinkovitima u provođenju mnogih terapijskih postupaka u dentalnoj medicini. Laserska energija može proći kroz tkivo (transmisija), može se odbiti o površinu tkiva (reflektirati), rasipati u kontaktu s tkivom (izazivajući disperziju) te apsorbirati u tkivo. S obzirom na valnu duljinu Nd:YAG lasera (valna duljina: 1064 nm), apsorbira se u pigment bakterija izazivajući duboku dezinfekciju, dok je Er:YAG laser (valna duljina: 2790 nm) učinkovit u tvrdim i u mekim tkivima te pogodan za laserski aktivirano ispiranje zbog dobre apsorpcije u vodi i hidroksiapatitu. Komplementarnost ovih dvaju lasera rezultirala je primjenom učinkovitog dualnog sustava koji je također prisutan na tržištu.

2.3. POSTUPCI KOJI SE PRIMJENJUJU PRILIKOM SVAKOG POSJETA PACIJENTA

Prilikom svakog posjeta pacijenta nužna je priprema medicinske i dentalne dokumentacije uz provjeru osnovnog i dopunskog osiguranja.



VAŽNO!

Kontrolne preglede nužno je obavljati svakih šest mjeseci jer su neophodni za održavanje zdravlja usne šupljine i desni.

Kod svakog posjeta pacijenta potrebno je provesti klinički pregled i za njega pripremiti odgovarajuće osnovne instrumente:

- sondu
- zubno ogledalo
- dvije stomatološke pincete (jedna se rabi u ustima, a druga za sterilne instrumente i materijale).



Slika 23. Priprema instrumentarija i jednokratnog pribora za provođenje dijagnostičko-terapijskog postupka

Pacijenta je potrebno smjestiti na stomatološki stolac, pripremiti osnovni instrumentarij, staviti zaštitnu jednokratnu pregaču, sisaljku i jednokratnu čašu (slika 23).

Specifični postupci koje je potrebno provoditi uz standardni dijagnostičko-terapijski postupak:

- pripremiti podatke o pacijentovoj medicinskoj i stomatološkoj povijesti bolesti
- evidentirati anamnezu o bolu (trajanje, lokacija, jačina, povijest bola i karakter)
- pripremiti osnovne instrumente za pregled
- pripremiti potrebno za test vitaliteta
- pripremiti postojeću RTG-snimku ili uputiti pacijenta na slikanje
- pripremiti anesteziju (ako je potrebna)
- dati upute i terapijske mjere koje propisuje doktor dentalne medicine.

2.3.1. PRIPREMA MEDICINSKE I DENTALNE DOKUMENTACIJE

Medicinska je dokumentacija dokument o tijeku pacijentove bolesti i liječenja, odnosno o zdravstvenom stanju pacijenta, načinu rada na mjestu pružanja zdravstvene zaštite te uputama danih u svrhu ostvarivanja pacijentovih prava na zdravstvenu zaštitu, koji je nastao u zdravstvenoj ustanovi i koji je propisao ovlašteni zdravstveni radnik. Cilj je medicinske dokumentacije praćenje i utvrđivanje tijeka bolesti u postupku liječenja bolesnika koje provode određeni zdravstveni djelatnici i zdravstvene ustanove. Medicinska dokumentacija služi da bi se podsjetilo na rezultate i situaciju kod bolesnika. Nadalje, cilj je medicinske dokumentacije pružanje jasne predodžbe o općem zdravlju pacijenta. Točna dijagnoza postaviti će se na temelju svih informacija dobivenih od pacijenta te objektivnih kliničkih nalaza i provedenih dijagnostičkih postupaka.

Sukladno Općoj uredbi o zaštiti osobnih podataka (GDPR), koja se u RH primjenjuje **od 25. svibnja 2018. godine, svi osobni podaci pacijenata moraju biti zaštićeni od moguće zloporabe**. Ordinacija dentalne medicine, odnosno osoba zadužena za nadzor dokumentacije u svakom trenutku mora znati gdje su podaci te u koju se svrhu smiju koristiti. Također, u slučaju da netko odluči povući privolu za korištenje svojih osobnih podataka, ordinacija to mora izvršiti u zadanom roku. Nepoštivanje odredbe povlači visoke kazne.

2.3.2. FIZIČKA I PSIHOLOŠKA PRIPREMA PACIJENTA

Dentalni asistent odgovoran je za pripremu pacijenta za stomatološki pregled u ordinaciji dentalne medicine. Stomatološki zahvati često izazivaju strah i anksioznost pacijenata. Psihološka priprema pacijenta uključuje niz postupaka koji služe za smanjivanje tjeskobe i zabrinutosti prije postupka. Psihološka priprema podrazumijeva informacije o uobičajenim stresnim reakcijama i načinima njihova ublažavanja te učenje o kontroli vlastitih stresnih reakcija. U procesu pripreme informiranje pacijenta treba biti dominantno. Važno je upoznati pacijenta sa samim postupkom. Najučinkovitije su informacije o tome što će pacijent doživjeti tijekom postupaka i detalji o kronološkom tijeku postupaka. U odnosu na to, pacijent će razviti realna i konkretna očekivanja koja će mu omogućiti bolju strategiju suočavanja s vlastitim strahom. Samim time olakšava se i potiče osjećaj kontrole u određenim situacijama i smanjuje emocionalna reakcija na bol. Time se olakšava suradnja pacijenta i dentalnoga tima.

O nepoznicama o eventualnim izvanrednim okolnostima tijekom ili nakon provedbe dijagnostičko-terapijskog postupka nužno je komunicirati s pacijentom prije provedbe za-

hvata. Na taj se način pacijent umiruje, a iskazivanjem podrške stječe dojam sigurnosti i povjerenja u dentalni tim. Dentalni asistent, osim informiranja pacijenta o njegovim pravima i planu terapije, nerijetko daje upute i o provedbi oralne higijene te kontrolnim pregledima i postupanju nakon provedenog terapijskog postupka.

Od iznimne je važnosti promatrati i pratiti stanje pacijenta tijekom restaurativnog ili endodontskog postupka. Povećani oprez i pažnja pridaju se određenim skupinama pacijenata, a to su:

- medicinski kompromitirani pacijenti
- pacijenti s alergijama
- trudnice
- djeca
- stariji pacijenti
- djeca s teškoćama u razvoju.

Nekim pacijentima potrebno je ordinirati lijekove prije terapijskog zahvata (antibiotici, benzodiazepini – lijekovi za smirenje i sl.), a neki moraju svoje lijekove imati uz sebe u slučaju iznenadnih stanja (pacijenti sa srčanim problemima, pacijenti s respiratornim problemima i sl.). Praćenje pacijenta neizostavan je dio provedbe svakog stomatološkog zahvata jer u ordinaciji dentalne medicine mnoga stanja predisponirana stresom ili osnovnom bolešću od koje boluje pacijent mogu razviti:

- poremećaj srčanog ritma
- poremećaj disanja
- edem
- urtikariju
- bljedilo
- gubitak svijesti
- pad ili povišenje krvnog tlaka
- nagon na povraćanje.

Pravovremena informacija i dijagnostika određuju smjer i modalitete liječenja, a ujedno mogu spriječiti neželjene reakcije. To se prvenstveno odnosi na rizične i posebno osjetljive skupine pacijenata, ali u ordinaciji dentalne medicine nužno je provoditi nadzor i kontrolu svakog pacijenta. Pružanje zdravstvene skrbi svakom pacijentu, a osobito osjetljivijim skupinama, poseban je profesionalni i etički izazov, a zahtijeva dodatan fizički i emocionalni angažman te produženo vrijeme provedbe postupka.

2.3.3. PRIPREMA INSTRUMENTATA, PRIBORA, MATERIJALA I UREĐAJA

Suvremena dentalna medicina podrazumijeva sinergiju djelovanja svih članova dentalnoga tima, čime se osigurava uspješno provođenje dijagnostičko-terapijskih postupaka. Važnu ulogu u postizanju toga cilja ima dentalni asistent koji, osim asistiranja u provođenju dijagnostičko-terapijskih postupaka, svojim kompetencijama uvjetuje izvršavanje svih razina aktivnosti koje podrazumijeva standard zanimanja.

Nakon fizičke, psihološke i administrativne pripreme pacijenta sukladno zakonskim propisima i profesionalnoj etici dentalni asistent odgovoran je za pripremu radnog mjesta.



VAŽNO!

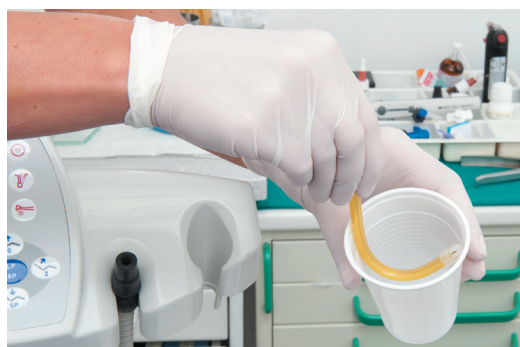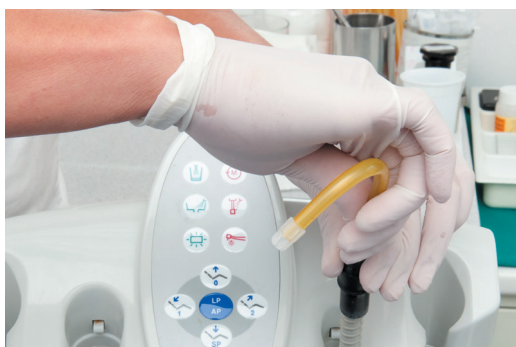Provođenje mjera dezinfekcije i sterilizacije prema pravilima struke, osobna higijena dentalnog asistenta te zaštita pacijenta i članova dentalnoga tima osiguravaju kvalitetu usluge sukladno važećim zakonskim propisima, preveniraju moguće infekcije ili slične incidente te doprinose unapređenju struke.

Pranje ruku (slika 24) i jednokratno korištenje maske, vizira, rukavica, čaše, sisaljke i zaštitne pregače osnovni su preduvjet zaštite pacijenta, doktora dentalne medicine i dentalnog asistenta od infekcija te osiguravaju i pravni aspekt rada.





Slika 24. Pranje ruku



Slika 25. Odlaganje jednokratno korištenog materijala u otpad za infektivni materijal

Vođenje kontrole provedenog dezinfekcijskog i sterilizacijskog postupka također je u nadležnosti dentalnog asistenta, a omogućuje kvalitetnu pripremu instrumenata i materijala za pojedine postupke. Održavanje i priprema radne jedinice i nasadnih uređaja zahtijevaju kontinuirani nadzor dentalnog asistenta koji prema potrebi kontaktira nadležne osobe, servise ili stručne službe. Rukovanje materijalima i lijekovima podrazumijeva njihovo skladištenje i pripremu sukladno uputi proizvođača. Sterilni instrumenti pripremaju se ovisno o planiranom dijagnostičko-terapijskom postupku te se nakon primjene dezinficiraju i steriliziraju. Zbrinjavanje medicinskog, kemijskog i mehaničkog otpada (slika 26), kao i primjena mjera zaštite u slučaju incidenata na radu, provodi se sukladno zakonskim propisima.



Slika 26. Zbrinjavanje medicinskog, kemijskog i mehaničkog otpada



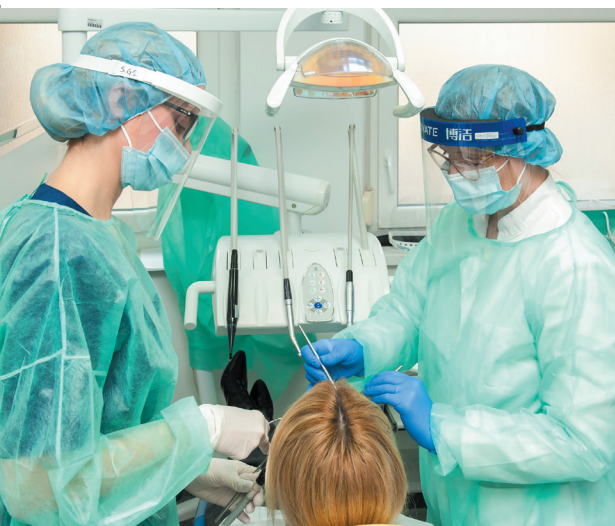2.3.4. STANDARDNE MJERE ZAŠTITE

Rad s pacijentom u ordinaciji dentalne medicine nosi opasnost izlaganja biološki rizičnim čimbenicima. Postupci koji se provode u endodonciji i restaurativnoj dentalnoj medicini kao **najvažniju mjeru zaštite podrazumijevaju kontrolu infekcije**. Standardnim mjerama zaštite sprječava se izravan kontakt s inficiranim materijalom te se štiti pacijenta i dentalni tim od infekcije i njezinih mogućih posljedica. Standardne mjere zaštite podrazumijevaju obavezno redovito i pravilno pranje ruku, ispravno odlaganje korištenog instrumentarija i oštih predmeta te zbrinjavanje medicinskog otpada.

Svaki zdravstveni radnik mora biti u odgovarajućoj zaštitnoj odjeći, sa svim ostalim zaštitnim sredstvima (slika 27) kao što su:

- zaštitne jednokratne maske
- zaštitne jednokratne rukavice
- zaštita za oči (naočale).

Uz standardne mjere zaštite potrebno je pravilno provoditi dezinfekciju i/ili sterilizaciju predmeta, instrumenata, radnih površina, nasadnih instrumenata i stomatoloških jedinica.



Slika 27. Standardne mjere zaštite dentalnog asistenta

U ordinaciji dentalne medicine upotrebljavaju se i predmeti čija je primjena **jednokratna** (slika 28), a to su:

- čaše
- sisaljke
- nastavci za aspirator
- pregače
- sterilne igle
- vaterolice
- jednokratni kistići
- rukavice
- maske.



Slika 28. Predmeti u ordinaciji dentalne medicine za jednokratnu primjenu tijekom restaurativnih postupaka

VAŽNO!

Predmeti za jednokratnu primjenu zbrinjavaju se kao infektivni označeni otpad – sve što je imalo doticaja s pacijentom i njegovim izlučevinama (krv, slina). Svi oštri predmeti kao što su igle, skalpeli i jednokratni endodontski instrumenti moraju se staviti u posebne plastične kutije koje imaju zatvarač. U takve vrste kutija stavljaju se predmeti koji bi mogli prouzročiti posjekotinu ili ubod (slika 29).



Slika 29. Odlaganje oštih predmeta nakon uporabe

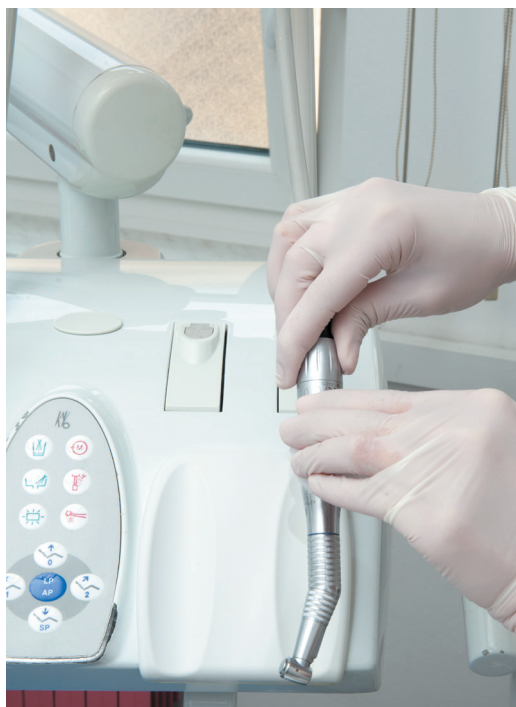Instrumenti se nakon korištenja moraju uro-
niti u kemijska sredstva za **dezinfekciju, tzv.
dekontaminacijsku otopinu**. Često su to
koncentrati koje je potrebno ranije pripremiti
prema uputi proizvođača.



VAŽNO!

Pripremljena otopina nikada se ne miješa
s drugim dezinfekcijskim otopinama i pri-
prema se sukladno uputama proizvođača
u točno određenom postotku.


Radne površine, nasadne instrumente i
stomatološke jedinice potrebno je dezinficirati
nakon svakog pacijenta (slike 30 i 31) i konačno
sterilizirati u pakiranjima ili kazetama za steril-
izaciju na kraju radnog dana (slika 32).



Slika 30. Dezinfekcija radnih površina, nasadnih uređaja i radne jedinice



Slika 31. Čišćenje i dezinfekcija instrumenata



Slika 32. Priprema i sterilizacija instrumentarija u autoklavu

Sterilizacijom se uništavaju živi i pasivizirani oblici mikroorganizama. Razlikujemo parne sterilizatore (autoklav), suhe sterilizatore i kemijske sterilizatore. Parni sterilizator (autoklav) današnji je standard. Razlikuju se tri tipa klasificirana prema europskim standardima. Sterilizacija se provodi na temperaturi između 121 i 124 °C pri 200 kPa i traje minimalno petnaest minuta.

2.3.5. EVIDENCIJA STANJA ZUBA, SLUZNICE, USNICA I JEZIKA PREMA NALAZU DOKTORA DENTALNE MEDICINE U ENDODONCIJI I RESTAURATIVNOJ MEDICINI

Evidencija stanja zuba, sluznice i jezika upisuje se u zubno-zdravstveni karton sukladno naputku doktora dentalne medicine. U kartonu se evidentira ekstraoralni i intraoralni nalaz koji uključuje primjenu testa vitaliteta, inspekciju, palpaciju, perkusiju, sondiranje parodonta i po potrebi RTG-snimke. U zubne se kartone unosi status zuba i sluznice (karijesi, ispuni, ekstrakcije zuba, promjene na oralnoj sluznici...). Pravilno provođenje dentalne i medicinske anamneze te njihova evidencija u zubnom kartonu pacijenta osnovna su pretpostavka kvalitetnog liječenja, praćenja pacijentova zdravlja i planiranja dijagnostičko-terapijskih postupaka (detaljnije vidi poglavlje *Dentalno asistiranje pri uzimanju anamneze i kliničkom pregledu*). Klinički pregled i rendgenska dijagnostika daju potpun nalaz. Klinički pregled provodi se prilikom svakog posjeta pacijenta. Nerijetko je nužno interdisciplinarno zbrinjavanje ili konzultacija s liječnikom medicine koji liječi primarnu bolest pacijenta. To su važne stavke koje također utječu na modalitet liječenja te ih je nužno evidentirati u zubnom kartonu pacijenta. Danas se u klinički rad implementiraju suvremene informacijsko-komunikacijske tehnologije.

2.4. ASISTIRANJE TIJEKOM DIJAGNOSTIČKO-TERAPIJSKIH POSTUPAKA U RESTAURATIVNOJ DENTALNOJ MEDICINI I ENDODONCIJI

Dentalni asistent odgovoran je za analizu, planiranje i organizaciju rada u ordinaciji dentalne medicine. Stoga je prilikom dolaska pacijenta nužno organizirati čekaonicu, provjeriti postojeće stanje u ordinaciji dentalne medicine, voditi raspored narudžbi i dolazaka te sukladno tome osigurati ugodno okruženje za pacijenta te pripremiti radno mjesto za planirani dijagnostičko-terapijski postupak.

Nakon identificiranja pacijenta putem dokumentacije (zdravstvena iskaznica, iskaznica dopunskog osiguranja, RTG-snimke, uputnica, povijest bolesti) te unosa u bazu podataka i/ili zdravstveni karton potrebno je napraviti i procjenu tjelesnog i psihičkog stanja, utvrditi prisutnost alergije, sistemskih bolesti, infektivnih bolesti i sl. te pohraniti dobivene podatke. Slijedi priprema radnog mjesta za pregled usne šupljine i okolnih tkiva, asistiranje pri uzimanju anamneze i kliničkom pregledu te asistiranje pri provedbi specifičnog terapijskog postupka.

Priprema osnovnog pribora i materijala prema pravilima struke:

- jednokratna čaša i sisaljka
- jednokratna zaštitna pregača za pacijenta
- zaštitne rukavice, maska i vizir
- sterilni instrumenti
- dezinficijens za ruke, instrumente i površine.

Dentalni asistent vodi brigu o pravilnom pozicioniranju pacijenta (namjestiti naslon za glavu da se pacijent osjeća ugodno tijekom proved-

be postupka). Nužno je praćenje verbalnih i neverbalnih znakova pacijenta, kao što su strah, nelagoda i bol te moguće neželjene reakcije.



VAŽNO!

Interakcija dentalnog asistenta s pacijentom te pravovremena reakcija u suradnji s doktorom dentalne medicine poželjni su obrasci ponašanja u svakoj suvremenoj ordinaciji dentalne medicine.

2.4.1. OSNOVNA OBILJEŽJA IZRADE AMALGAMSKOG ISPUNA

Dentalni amalgami najduže su rabljeni materijali za nadoknadu tvrdih zubnih tkiva u dentalnoj medicini. U uporabi su duže od 150 godina. Predstavljaju slitinu žive s jednom ili više kovina. Temeljni kemijski sastojci su srebro, kositar i živa. U manjim količinama mogu se dodati bakar, cink i zlato. Prednosti amalgamskog ispuna su sljedeći: otpornost na žvačne sile, jednostavnost primjene, bakteriostatski učinak i pristupačna cijena. Nedostaci su estetika, obilno uklanjanje zdravog zubnog tkiva da bi se osigurala mehanička retencija, toplinska provodljivost te toksičnost zbog žive u sastavu. Odlaganje, skladištenje i rukovanje amalgamom zbog mogućeg citotoksičnog i genotoksičnog učinka mora biti sukladno pravilima struke i važećim zakonskim propisima.

2.4.1.1. PRIPREMA INSTRUMENTARIJA I MATERIJALA ZA IZRADU AMALGAMSKOG ISPUNA

Priprema pacijenta i radnog mjesta prije provedbe postupka izrade amalgamskog ispuna podrazumijeva rad u uvjetima suhog radnog polja i odsustvo bola. Stoga dentalni asistent primarno osigurava potreban materijal i instrumentarij za postavljanje gumene zaštitne

JESTE LI ZNALI?

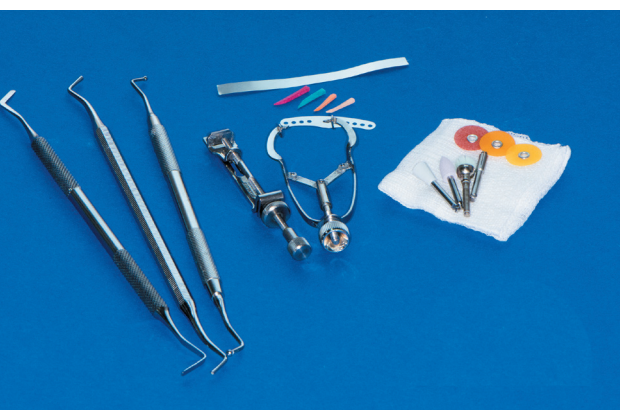
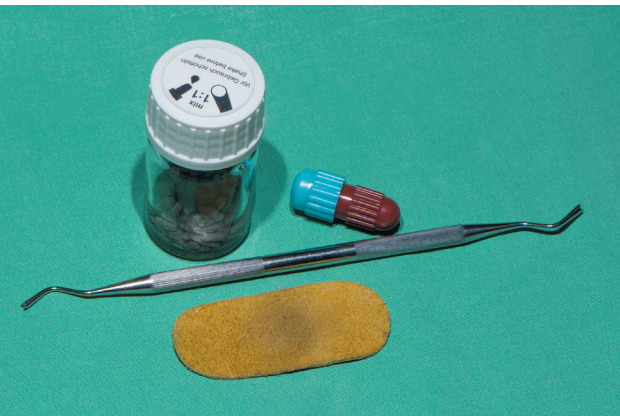
Na temelju odluke Minimatske konvencije o živi iz 2017. godine utvrđen je niz pravila za mjere ograničavanja uporabe žive i živinih spojeva. EU je donijela uredbu koja se primjenjuje od 11. svibnja 2017., a Hrvatska se kao potpisnik te konvencije obvezala izraditi nacionalni plan mjera ukidanja dentalnog amalgama u periodu od 2020. do 2025. godine. Od siječnja 2019. dentalni amalgam smije se upotrebljavati samo u kapsuliranom obliku, a od srpnja 2018. amalgam se ne smije primjenjivati kod liječenja mliječnih zuba djece mlađe od petnaest godina te trudnica i dojilja. RH postojećom zakonskom regulativom kao standardni materijal za izradu ispuna kod osiguranih osoba do osamnaest godina propisuje primjenu staklenoionomernog cementa i kompozitnog materijala. Amalgamske ispune moguće je ograničiti na preostalu populaciju na najmanju moguću mjeru predviđenu vremenskim rokom do kraja 2025. godine.

plahtice (koferdama), anesteziju (površinska, provodna, pleksus, intraligamentna) te instrumentarij potreban za provedbu postupaka koji dodaje doktoru dentalne medicine sterilnom pincetom:

- brušenje zuba / odstranjivanje karijesa (čelična i dijamantna svrdla)
- toaleta kaviteta (sterilne vaticice, natrijev hipoklorit)
- postavljanje zaštitne cementne podloge (pločica/podloga i špatula)
- postavljanje amalgama (nosač amalgama, okrugli/ravni nabijači, Heidemannova špatula, stezač, metalna matrica, interdentalni klin) (slika 33)

- poliranje amalgama (gumice, polirna svrdla, mandrel i disk za poliranje, artikulacijski papir).



Slika 33. Amalgam, nosač amalgama i instrumentarij koji se upotrebljava za izradu amalgamskog ispuna

2.4.1.2. PROVEDBA POSTUPKA IZRADE AMALGAMSKOG ISPUNA

- Proveriti identifikacijske podatke o pacijentu, objasniti pacijentu postupak i osigurati odnos poverjenja.
- Procijeniti kognitivni status pacijenta i proveriti podatke iz FDI izjave o zdravlju.
- Pripremiti karton pacijenta i RTG-snimke na uvid doktoru dentalne medicine.
- Sigurno smjestiti pacijenta u stomatološki stolac.
- Postaviti zaštitnu jednokratnu pregaču na pacijenta.
- Postaviti jednokratnu čašu za pacijenta (postaviti čašu pred pacijentom).
- Zamoliti pacijenta da ispere usnu šupljinu oralnim antiseptikom.
- Higijenski oprati ruke i utrljati alkoholni dezinficijens za ruke.
- Navući jednokratne rukavice.
- Pripremiti instrumente: zubno ogledalo, stomatološku sondu, stomatološku pincetu, okrugli/ravni nabijač, instrument po Heidemannu.
- Pripremiti dijamantna svrdla (okruglo, kruškoliko, cilindrično) za turbinu i okrugla čelična svrdla za kolječnik.
- Asistirati pri postavljanju zaštitne gumene plattice.
- Dodati metalne matrice s interdentalnim klinom u svrhu zaštite susjednog zuba.
- Dodati sterilne vaticе natopljene dvoipolpostotnom otopinom natrijeva hipoklorita u svrhu toalete kaviteta.
- Dodati instrument po Heidemannu i ravni/okrugli nabijač u svrhu postavljanja zaštitne podloge (najčešće se rabi staklenoionomer-ni cement ili cinkoksifosfatni cement, koji se pripremaju sukladno uputi proizvođača).
- Aktivirati kapsulu amalgama u amalgamatoru prema uputama proizvođača te unijeti amalgam nosačem u kavitet.
- Dodati ravni/okrugli nabijač radi kondenziranja amalgama.
- Dodati oštre instrumente za rezbanje amalgama.

- Za vrijeme cijelog postupka vršiti retrakciju mekih tkiva i sukciju tekućine (osiguravanje vidljivosti u radnom polju).
- Stezače, metalne matrice i zaštitne gumene plahtice odložiti u otopinu za dezinfekciju odnosno infektivni otpad.
- Dodati Millerovu pincetu s artikulacijskim papirom.
- Dodati interdentalne metalne i poliesterske brusne vrpce prema odabiru doktora dentalne medicine.
- Dodati interdentalnu zubnu svilu (doktor dentalne medicine provjerava aproksimalne površine i kontaktne odnose).
- Nakon završenog postupka materijal i instrumentarij raspoređiti prema protokolu.
- Korištene instrumente isprati pod mlazom vode te uroniti u dezinficijens.
- Jednokratno korišteni materijal (času, sisaljku, zaštitnu gumenu plahticu, svitke staničevine, diskove, vatices, celuloidne matrice, kistiće, kapsulu, maske i rukavice) odložiti u označeni infektivni otpad.
- Oštre predmete koji su korišteni odložiti u predviđene posude za oštre predmete.
- Dezinficirati alkoholom sve površine koje su se upotrebljavale (radni stolić, miješalicu, lampu za polimerizaciju, staklenu pločicu/podlogu, turbinu, mikromotor, puster, držač sisaljke, podložak za čaše, reflektor).
- Oprati i dezinficirati ruke.
- Sukladno napatku doktora dentalne medicine, dokumentirati provedeni postupak.

VAŽNO!

Nakon provedenog postupka potrebno je pacijenta naručiti za 24 sata (kada prestaju dimenzionalne promjene amalgama) radi završne obrade poliranja amalgamskog ispuna metalnim poliretima i odgovarajućim gubicama.

2.4.2. OSNOVNA OBILJEŽJA IZRADE STAKLENOIONOMERNOG ISPUNA

Staklenoionomerni cementi (SIC) čine skupinu bioaktivnih materijala koji se u kliničkom radu uspješno primjenjuju posljednjih pet desetljeća.

Prednosti njihove primjene temelje se na:

- biokompatibilnosti (netoksičnosti)
- poboljšanim tehnološkim i biološkim svojstvima
- dimenzijskoj i kemijskoj stabilnosti
- antibakterijskom učinkom.

VAŽNO!

Suvremeni staklenoionomerni cementi otpuštaju fluoride. Time potiču remineralizaciju, a ujedno postižu snažan antikariogeni učinak.

Danas se staklenoionomerni cementi rabe za različite i brojne indikacije te su visokokvalitetna opcija za brojne kliničke situacije: za cementiranje krunica, mostova, postendodontsku opskrbu zuba, za ispune erozivnih i klinastih defekata, za pečaćenje fisura, za baze, podloge i ispune u restaurativnoj dentalnoj medicini, pedodontici, ortodontici, kirurgiji i parodontologiji. U usporedbi s amalgamima, SIC-i zadovoljavaju estetske zahtjeve, posjeduju

sposobnost adhezije na tvrda zubna tkiva i otpuštaju fluoride. Uspoređujući SIC-e s kompozitnim materijalima, prednost im je što ne zahtijevaju potpuno suho radno polje tijekom provedbe postupka.

Osnovu staklenoionomernih cementata čine prah i tekućina.

mora biti poravnata s površinom rubova dozatora. Prah se miješa s određenom količinom tekućine, većinom jednom ili dvije kapi, sukladno uputama proizvođača. Cement se miješa na papirnoj podlozi plastičnom špatulom u omjeru koji je zadan (slika 34). Cement je pogodan za uporabu dok ne izgubi površinski sjaj.



ZA ONE KOJI ŽELE ZNATI VIŠE

Prašak čine čestice stakla, a tekućina je pedesetpostotna vodena otopina poliakrilne, itakonske i vinske kiseline. Prisutnost vode unutar cementa može se podijeliti na slabo vezanu vodu koja se može odstraniti dehidracijom i čvrsto vezanu vodu koja ostaje kao važan čimbenik stvrdnjavanja cementa.

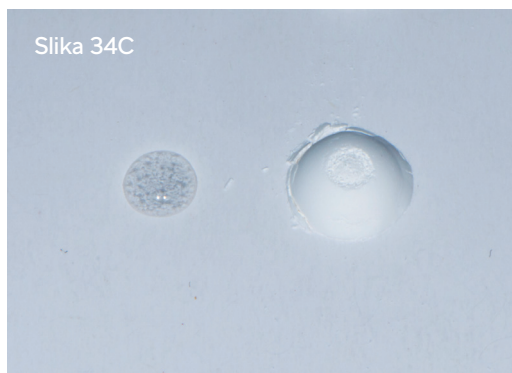
Svaki gubitak i/ili pretjerana prisutnost vode može imati utjecaj na kvalitetu zamiješanog i postavljenog SIC-a.



Slika 34A



Slika 34B



Slika 34C




VAŽNO!

Valja razlikovati radno vrijeme u odnosu na vrijeme stvrdnjavanja materijala! Radno vrijeme je vrijeme od trenutka kada je cement zamiješan do trenutka kada izgubi površinski sjaj. Vrijeme stvrdnjavanja je kompletno vrijeme koje obuhvaća početak miješanja, postavljanje u kavitet i stvrdnjavanje unutar kaviteta.

Staklenoionomerni cementi dostupni su u dvama oblicima:

Tekućina + prah: paziti u kojem se omjeru miješa!

U kompletu se nalazi „dozator“ (žličica). Kada se „dozator“ izvuče iz bočice, količina praha



Slika 34D



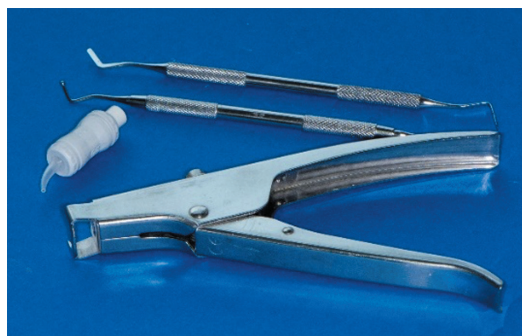Slika 34E



Slika 34F

Slika 34. Postupak miješanja dvokomponentnog SIC-a

U kapsuliranom obliku: međusoban količinski odnos određen je unutar kapsule. Kapsula se aktivira u miješalici programiranoj prema uputi proizvođača. Aktivacijom kapsule, stavljanjem u nosač i izravnom aplikacijom materijala na zub smanjuje se mogućnost pogreške (slika 35).



Slika 35. Kapsulirani staklenoionomerni cement i pribor za njegovu aplikaciju

2.4.2.1. PRIPREMA INSTRUMENTARIJA I MATERIJALA ZA IZRADU STAKLENOIONOMERNOG ISPUNA

Priprema pacijenta i radnog mjesta prije provedbe postupka izrade staklenoionomernog ispuna ne podrazumijeva nužno postizanje suhog radnog polja jer su upravo staklenoionomerni cementi materijali izbora koji se primjenjuju u kliničkim situacijama otežanog postizanja suhog radnog polja. Indicirani su u posebno zahtjevnih pacijenata poput nesuradljive djece, medicinski kompromitiranih pacijenata, a posebice u pacijenata s posebnim potrebama.

Nakon aplikacije anestetika i postave gumene zaštitne plahtice dentalni asistent sudjeluje u svakoj fazi provedbe postupka.

Za pojedine faze terapijskoga postupka potrebno je osigurati sljedeći instrumentarij:

- za brušenje zuba / odstranjivanje karijesa: čelična i dijamantna svrdla
- za postavljanje stezača i matrice: različite tipove stezača i matrica ovisno o vrsti ispuna, kao i interdentalni klin
- za kondicioniranje cakline i dentina: poliakrilnu kiselinu, sterilne vaticice ili jednokratne kistiće

- za miješanje dvokomponentnog SIC-a (staklenoionomernog cementa): papirnatu podlogu i plastičnu špatulu; za kapsulirani SIC: uređaj za aktivaciju kapsule te aplikator za kapsulu
- za postavljanje SIC-a: okrugle/ravne nabijače, Heidemannovu špatulu
- za nanošenje zaštitnog premaza: zaštitni premaz, jednokratni kistić
- za polimerizaciju ispuna prema uputi proizvođača: lampu za polimerizaciju
- za usklađivanje zagriža i poliranje staklenoionomernog ispuna: gumice, polirna svrdla, mandrel i disk za poliranje, artikulacijski papir.

2.4.2.2. PROVEDBA POSTUPKA IZRADE STAKLENOIONOMERNOG ISPUNA

- Provjeriti identifikacijske podatke o pacijentu, objasniti pacijentu postupak i osigurati odnos povjerenja.
- Procijeniti kognitivni statusa pacijenta i provjeriti podatke iz FDI izjave o zdravlju.
- Pripremiti karton pacijenta i RTG-snimke na uvid doktoru dentalne medicine.
- Sigurno smjestiti pacijenta u stomatološki stolac.
- Postaviti zaštitnu jednokratnu pregaču na pacijenta.
- Postaviti jednokratnu čašu za pacijenta (postaviti čašu pred pacijentom).
- Zamoliti pacijenta da ispere usnu šupljinu oralnim antiseptikom.
- Higijenski oprati ruke i utrljati alkoholni dezinficijens za ruke.
- Navući jednokratne rukavice.
- Pripremiti instrumente: zubno ogledalo, stomatološku sondu, stomatološku pincetu, okrugli/ravni nabijač, instrument po Heidemannu.
- Pripremiti dijamantna svrdla (okruglo, kruškoliko, cilindrično) za turbinu i okrugla čelična svrdla za kolječnik.
- Asistirati pri postavljanju zaštitne gumene plattice.
- Dodati metalne matrice s interdentalnim klinom u svrhu zaštite susjednog zuba.
- Nanijeti vazelin na instrument kojim se aplicira SIC (olakšava manipulaciju staklenoionomernim cementom te ga štiti od isušivanja).
- Dodati blagu organsku 10 – 25 % poliakrilnu kiselinu na sterilnoj vatici ili jednokratnom kistiću.
- Aktivirati kapsulu / miješati staklenoionomerni cement prema uputi proizvođača.
- Dodati polimerizacijsku lampu ili osvijetliti prema zahtjevu doktora dentalne medicine.
- Za vrijeme cijelog postupka vršiti retrakciju mekih tkiva i sukciju tekućine (osiguravanje vidljivosti u radnom polju).
- Stezače, metalne matrice i zaštitne gumene plattice odložiti u otopinu za dezinfekciju odnosno infektivni otpad.
- Dodati Millerovu pincetu s artikulacijskim papirom.
- Dodati interdentalne metalne i poliesterske brusne vrpce prema odabiru doktora dentalne medicine.
- Dodati interdentalnu zubnu svilu (doktor dentalne medicine provjerava aproksimalne površine i kontaktne odnose).
- Dodati zaštitni premaz na jednokratnom kistiću i polimerizacijsku lampu (samoadezivni premazi s nanopunilom povećavaju

otpornost na pucanje i trošenje ispuna).

- Nakon završenog postupka materijal i instrumentarij raspoređiti prema protokolu.
- Korištene instrumente isprati pod mlazom vode te uroniti u dezinficijens.
- Jednokratno korišteni materijal (času, sisaljku, zaštitnu gumenu plahticu, svitke staničevine, diskove, vaticke, celuloidne matrice, kistiće, kapsulu, maske i rukavice) odložiti u označeni infektivni otpad.
- Oštre predmete koji su korišteni odložiti u predviđene posude za oštre predmete.
- Dezinficirati alkoholom sve površine koje su se upotrebljavale (radni stolić, miješalicu, lampu za polimerizaciju, staklenu pločicu/podlogu, turbinu, mikromotor, puster, držač sisaljke, podložak za čaše, reflektor).
- Oprati i dezinficirati ruke.
- Sukladno napatku doktora dentalne medicine, dokumentirati provedeni postupak.



JESTE LI ZNALI?

Staklenoionomerni cementi imaju svojstvo ekspanzije i kontrakcije slične onoj koju imaju tvrda zubna tkiva. Dodatkom nanočestica suvremenim staklenoionomernim cementima poboljšana su njihova mehanička svojstva, estetika i otpornost na trošenje.

2.4.3. OSNOVNA OBILJEŽJA POSTUPKA IZRADE KOMPOZITNOG ISPUNA

Suvremena dentalna medicina za nadoknadu tvrdog zubnog tkiva najčešće upotrebljava materijale koji se kemijski svezuju s tvrdim zubnim tkivom. Uspjeh kliničke primjene tih materijala ovisi o fizikalnim, kemijskim i biološkim karakteristikama.

ZA ONE KOJI ŽELE ZNATI VIŠE



Dermatitis i lihenoidne promjene prisutne kod članova dentalnoga tima iznimno rijetko mogu biti posljedica djelovanja monomera male molekularne težine koji prolaze kroz lateks, pa je zaštita rukavica ma prilikom rukovanja samo djelomična.

Od 1970-ih kompozitne smole počele su se rabiti kao restaurativni materijal u dentalnoj medicini, a danas dominiraju nad drugim restaurativnim materijalima.

Mikromehaničko i kemijsko svezivanje s tvrdim zubnim tkivima omogućuje minimalno odstranjivanje tvrdog zubnog tkiva, što je imperativ suvremene dentalne medicine jednako kao i suho radno polje jer slina smanjuje adhezivsku površinu i sadrži mikroorganizme koji uzrokuju sekundarni karijes.

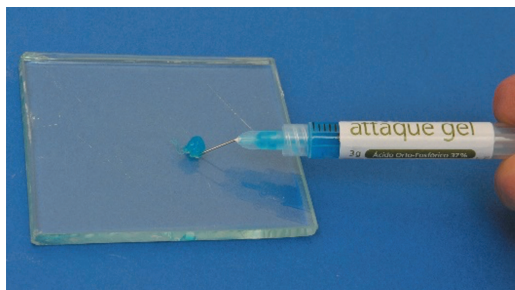
Svaki organski sadržaj otežava prodiranje adheziva u demineralizirani dentin. Krvarenje u kavitet tijekom provedbe postupka najčešće je posljedica oštećenja gingive instrumentima, ali i gingivitisa. Posljedično dolazi do kompromitiranja ispuna zbog nezadovoljavajuće estetike i kvalitete. Primjenom zaštitne gumene plahtice, interdentalnog klina i retrakcijskog končića impregniranog adstringensom prevenira se neuspjeh provedbe restaurativnog postupka izrade kompozitnog ispuna. Važno je obilježje kompozitnih materijala i njihovo skupljanje tijekom polimerizacije, uslijed čega dolazi do nastajanja rubne pukotine te neuspjeha u terapiji. Adekvatna primjena polimerizacijskog svjetla te kontrola ispravnosti uređaja za polimerizaciju čimbenici su na koje uvelike može utjecati dentalni asistent.

Nužno je pridržavanje uputa proizvođača i napatka doktora dentalne medicine kako bi se proces jetkanja, nanošenja adheziva ili obli-

kovanje i polimerizacija kompozitnog ispuna proveli u uvjetima rada prema pravilima struke. Dentalni asistent uvelike doprinosi kvaliteti provedbe ovog postupka uzimajući u obzir vrijeme kao važan čimbenik svih faza provedbe ovog postupka.

2.4.3.1. PRIPREMA INSTRUMENTARIJA I MATERIJALA ZA IZRADU KOMPOZITNOG ISPUNA

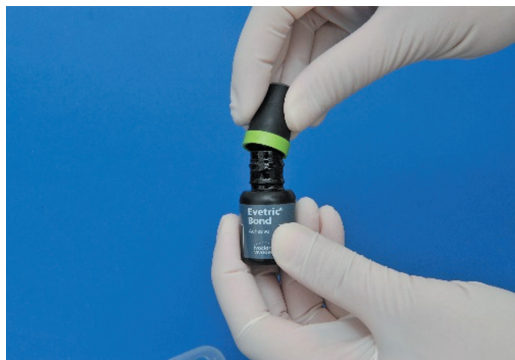Priprema pacijenta i radnog mjesta prije provedbe postupka izrade kompozitnog ispuna zahtijeva strogo pridržavanje uvjeta rada u suhom radnom polju kako bi se spriječila kontaminacija zubnog tkiva i kompozitnog ispuna. Primjena stezača, matrice i interdentalnog klina nužan je preduvjet za ostvarivanje kontaktne točke među zubima te sprječavanje impakcije hrane i stvaranja prevjesa među njima. Obrada cakline i dentina, pravilna primjena i skladištenje kiseline za jetkanje i caklinsko-adhezijskih sustava preduvjet su dugoročnosti i kvalitete kompozitnog sustava (slike 36, 37 i 38).



Slika 36. Kiselina za jetkanje



Slika 37. Adheziv



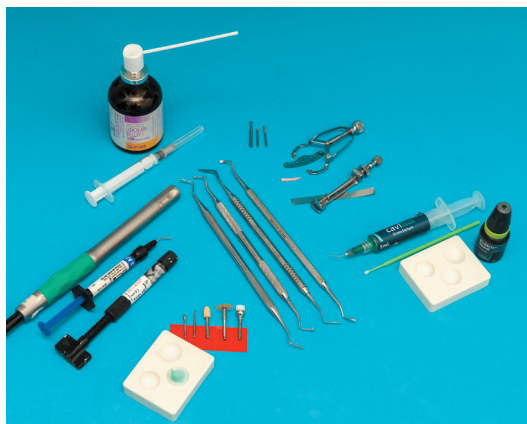Slika 38. Pravilno zatvaranje bočice u svrhu sprječavanja hlapljenja otapala u adhezivu

Dentalni asistent osigurava potreban materijal i instrumentarij za postavljanje zaštitne gumenе plahtice, anesteziju (površinska, provodna, pleksus, intraligamentna) te instrumentarij potreban za provedbu postupaka koji dodaje sterilnom pincetom doktoru dentalne medicine (slika 39).

Za pojedine faze terapijskoga postupka potrebno je osigurati sljedeći instrumentarij:

- za brušenje zuba / odstranjivanje karijesa: čelična i dijamantna svrdla
- za postavljanje stezača i matrice: različite tipove stezača i matrica ovisno o vrsti ispuna, kao i interdentalni klin
- za jetkanje cakline i dentina: ortofosfornu kiselinu, sterilne vaticе ili jednokratne kistiće
- za nanošenja adheziva: jednokratni kistić
- za postavljanje kompozitnog materijala: okrugle/ravne nabijače, instrument po Heidemannu, instrumente za oblikovanje kompozitnog ispuna
- za polimerizaciju ispuna: lampu za polimerizaciju
- za usklađivanje zagriža i poliranje stakleno-

ionomernog ispuna: gumice, polirna svrdla, mandrel i disk za poliranje, artikulacijski papir, četkicu za poliranje, polirnu pastu.



Slika 39. Priprema instrumentarija i materijala za izradu kompozitnog ispuna

2.4.3.2. PROVEDBA POSTUPKA IZRADE KOMPOZITNOG ISPUNA

- Provjeriti identifikacijske podatke o pacijentu, objasniti pacijentu postupak i osigurati odnos povjerenja.
- Procijeniti kognitivni status pacijenta i provjeriti podatke iz FDI izjave o zdravlju.
- Pripremiti karton pacijenta i RTG-snimke na uvid doktoru dentalne medicine.
- Sigurno smjestiti pacijenta u stomatološki stolac.
- Postaviti zaštitnu jednokratnu pregaču na pacijenta.
- Postaviti jednokratnu čašu za pacijenta (postaviti čašu pred pacijentom).
- Zamoliti pacijenta da ispere usnu šupljinu oralnim antiseptikom.
- Higijenski oprati ruke i utrljati alkoholni dezinficijens za ruke.
- Navući jednokratne rukavice.
- Pripremiti instrumente: zubno ogledalo, stomatološku sondu, stomatološku pincetu, okrugli/ravni nabijač, instrument po Heidemannu.
- Pripremiti dijamantna svrdla (okruglo, kruškoliko, cilindrično) za turbinu i okrugla čelična svrdla za kolječnik.
- Asistirati pri postavljanju zaštitne gumene plahtice.
- Dodati metalne matrice s interdentalnim klinom u svrhu zaštite susjednog zuba.
- Dodati tridesetsedampostotnu ortofosfornu kiselinu u svrhu jetkanja 15 – 30 sekundi (jetkanje jednokratnim kistićem ili sterilnom vaticom: uklanjanje zaostatnog sloja, otapanje cakline, stvaranje mikropora).
- Sukladno dogovoru s doktorom dentalne medicine, kod dubokih kaviteta dodati poliakrilnu kiselinu za kondicioniranje dentina (prije nanošenja ortofosforne kiseline) te dodati SIC za zaštitnu dentinsku podlogu kojom se prekriva sav dentin („sandwich tehnika“).
- Dodati jednokratni kistić s dentinskim adhezivom sukladno uputi proizvođača.
- Ovisno o naputcima proizvođača, dodati polimerizacijsku lampu i osvijetliti adheziv prema zahtjevu doktora dentalne medicine.
- Za vrijeme cijelog postupka vršiti retrakciju mekih tkiva i sukciju tekućine (osiguravanje vidljivosti u radnom polju).
- Pripremiti instrumente: okrugli/ravni nabijač, instrument po Heidemannu, instrumenti za oblikovanje i slojevanje kompozitnog materijala.
- Prema zahtjevu doktora dentalne medicine osvijetliti pojedine slojeve kompozitnog materijala.

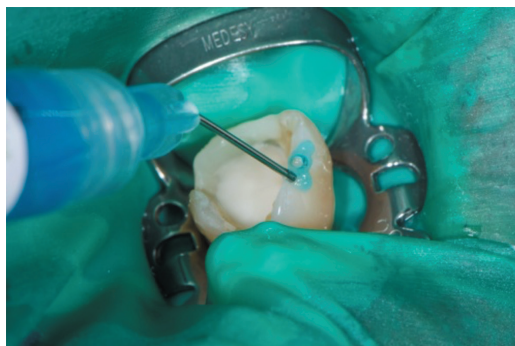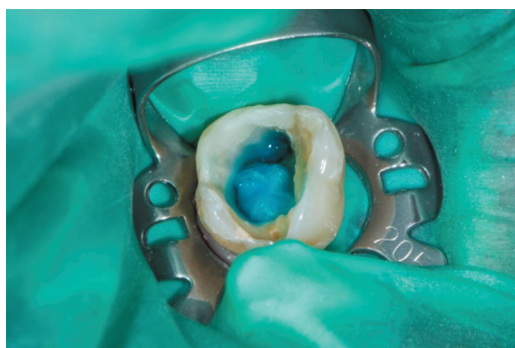- Stezače, metalne matrice i zaštitne gumene plahtice odložiti u otopinu za dezinfekciju odnosno infektivni otpad.
- Dodati Millerovu pincetu s artikulacijskim papirom.
- Dodati interdentalne metalne i poliesterske brusne vrpce prema odabiru doktora dentalne medicine.
- Dodati interdentalnu zubnu svilu (doktor dentalne medicine provjerava aproksimalne površine i kontaktne odnose).
- Nakon završenog postupka materijal i instrumentarij raspoređiti prema protokolu.
- Korištene instrumente isprati pod mlazom vode te uroniti u dezinficijens.
- Jednokratno korišteni materijal (času, sisaljku, zaštitnu gumenu plahticu, svitke staničevine, diskove, vaticе, celuloidne matrice, kistiće, kapsulu, maske i rukavice) odložiti u označeni infektivni otpad.
- Oštre predmete koji su korišteni odložiti u predviđene posude za oštre predmete.
- Dezinficirati alkoholom sve površine koje su se upotrebljavale (radni stolić, miješalicu, lampu za polimerizaciju, staklenu pločicu/podlogu, turbinu, mikromotor, puster, držač sisaljke, podložak za čaše, reflektor).
- Oprati i dezinficirati ruke.
- Sukladno naputku doktora dentalne medicine, dokumentirati provedeni postupak.

ZA ONE KOJI ŽELE ZNATI VIŠE

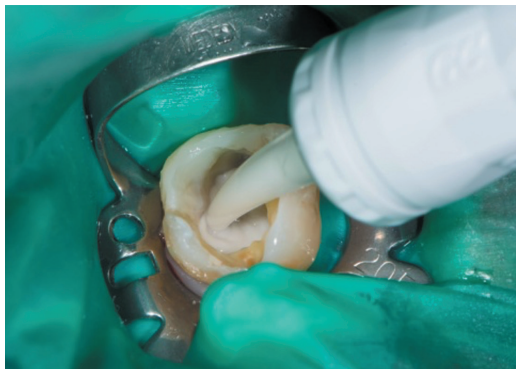

Jetkanje je proces kojim se tridesetset-dampostotnom ortofosfornom kiselinom uklanja zaostadni sloj, demineraliziraju caklina i dentin te povećava reaktivnost površine. Na taj se način pripremaju za umreženje caklinsko-adhezijskog sustava. To je ujedno priprema za svezivanje kompozita za tvrda zubna tkiva.

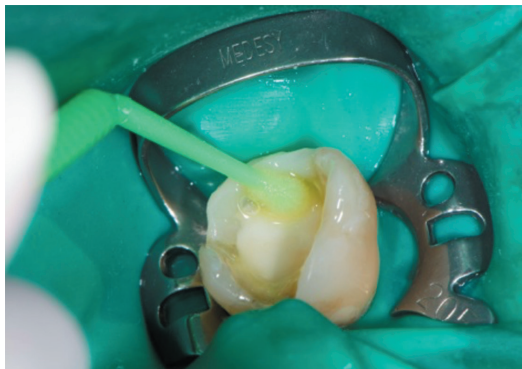Kondicioniranje dentina proces je kojim se primjenom poliakrilne kiseline uklanja zaostadni sloj, ali se ne demineraliziraju caklina i dentin.



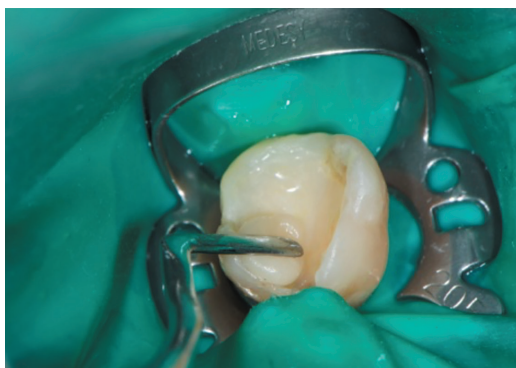Slika 40. Kondicioniranje dentina poliakrilnom kiselinom i jetkanje cakline ortofosfornom kiselinom



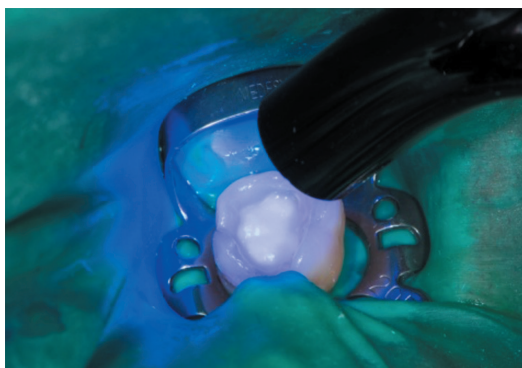
Slika 41. Nanošenje staklenoionomernog cementa



Slika 42. Nanošenje adheziva



Slika 43. Sandwich tehnika (nanošenje kompozitnog materijala na staklenoionomerni cement)



VAŽNO!

Adheziv se nanosi četkicom na sve dentinske površine i zidove kaviteta.

Na tržištu postoje različiti adhezijski sustavi te se pri radu treba pridržavati uputa proizvođača o vremenu djelovanja adheziva, vremenu sušenja i polimerizacije. Nakon uporabe adheziv je potrebno zatvoriti i spriječiti hlapljenje.

2.4.4. OSNOVNA OBILJEŽJA POSTUPAKA U ENDODONCIJI

Različiti patološki procesi mogu ugroziti vitalitet ili opstanak zuba te uzrokovati nastanak periapikalnih upalnih lezija. Endodontsko liječenje zuba kao dijagnostičko-terapijski postupak obuhvaća uklanjanje upalno promijenjenog vitalnog i nekrotičnog pulpnog tkiva te upalno promijenjenog dentina u svrhu zadržavanja anatomije oblika endodontskog prostora. Prodor mikroorganizama i moguće širenje upale iz usne šupljine u organizam rezultira različitim simptomima i kliničkim nalazima. Stoga su osnovna obilježja endodontskog liječenja pravovremena dijagnoza i terapija u svrhu olakšanja

bola i kontrole nad upalnom reakcijom. Kemo-mehanička obrada korijenskog kanala teško se postiže zbog složenosti endodontskog prostora. Unatoč tome, suvremena endodoncija kontinuiranim inovacijama i unapređenjem materijala i tehnika promiče sve kvalitetniju zdravstvenu skrb pacijenata.

Uspješan endodontski postupak teži endodontskom liječenju u jednom posjetu, kontrolnom RTG-praćenju tijekom i nakon provedenog liječenja te poslijeendodontskoj opskrbi zuba unutar deset dana nakon dovršetka endodontskog liječenja.

Odsustvo bola i primjena zaštitne gumene plahtice (koferdama) obilježja su suvremenog endodontskog liječenja. Dijagnostički dio endodontskog postupka najčešće upotrebljava dvodimenzionalnu rendgensku snimku, no nove tehnologije radi detaljnijeg prikaza zuba i svih njegovih anatomskih raznolikosti omogućuju upotrebu i trodimenzionalnih snimki. Temeljna načela suvremenog endodontskog liječenja podrazumijevaju i **primjenu operativnog mikroskopa** radi preciznosti provedbe terapijskog postupka. Važan aspekt postupka svakako je medicinska anamneza, koja može upućivati na sistemske bolesti ili terapiju koje mogu utjecati na uspjeh endodontskog liječenja. Dentalni asistent treba biti educiran i upućen u navedena osnovna obilježja endodontskog postupka kako bi se pacijentu u suradnji s doktorom dentalne medicine pružila kvalitetna zdravstvena usluga.

2.4.4.1. PRIPREMA INSTRUMENTARIJA I MATERIJALA ZA ENDODONTSKO LIJEČENJE

Sterilnost endodontskog instrumentarija i osiguravanje suhog radnog polja sprječavaju djelovanje patogenih mikroorganizama i kompromitiranje postupka.

Osiguravanje suhog radnog polja provodi se prema smjernicama Endodontske europske udruge i Hrvatskog endodontskog društva. Primjena zaštitne gumene plahtice, usisnih uređaja za evakuaciju sline i upijajućih pamučnih valjčića/gaza omogućuje primjerenu zaštitu pacijenta i osoblja, bolju preglednost te osigurava pravni aspekt rada.

Dentalni asistent u provedbi dijagnostičko-terapijskih endodontskih postupaka osigurava sljedeće:

- uvid u RTG-snimku
- informira doktora dentalne medicine o medicinskoj anamnezi i postojećoj dokumentaciji
- priprema potreban materijal i instrumentarij za postavljanje gumene zaštitne plahtice (koferdama)
- priprema anesteziju (površinska, provodna, pleksus, intraligamentarna)
- priprema instrumentarij potreban za provedbu endodontskih postupaka (slika 44).

Za pojedine faze endodontskog liječenja potrebno je osigurati sljedeće:

- za trepanaciju zuba: dijamantna i čelična svrdla, Gates-Gliddenova i Peesova svrdla
- za mehaničku i kemijsku obradu korijenskih kanala: proširivače, strugače, pilice, natrijev hipoklorit, EDTA, klorheksidin, papirnat štapiće, endometar, šprice i endomjerku
- za punjenje korijenskih kanala: gutaperka štapiće, punilo, lateralni potiskivač (engl. *spreader*), vertikalni nabijač (engl. *plugger*), ekskavator, plamenik i sterilne vaticе
- materijal za privremeni ispun.

2.4.4.2. PROVEDBA POSTUPKA ENDODONTSKOG LIJEČENJA

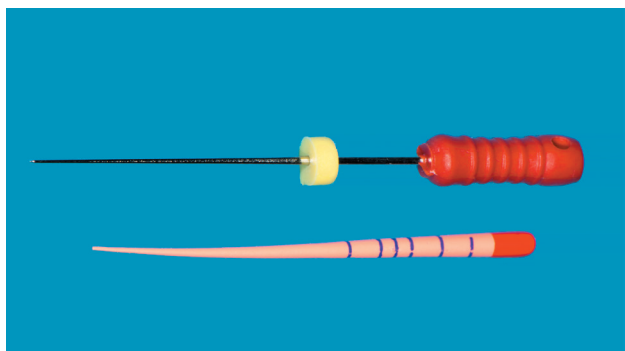
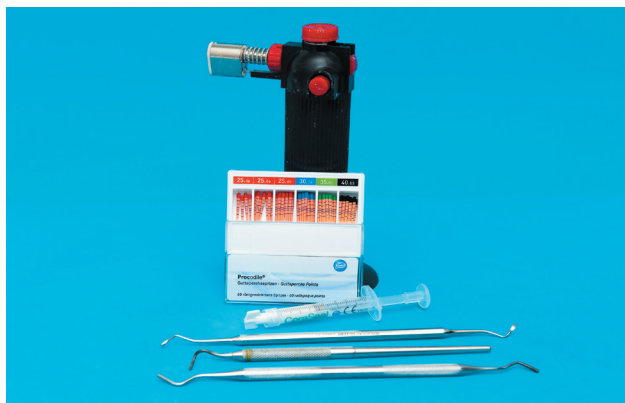- Provjeriti identifikacijske podatke o pacijentu, objasniti pacijentu postupak i osigurati odnos povjerenja.
- Procijeniti kognitivni status pacijenta i provjeriti podatke iz FDI izjave o zdravlju.
- Pripremiti karton pacijenta i RTG-snimke na uvid doktoru dentalne medicine.
- Sigurno smjestiti pacijenta u stomatološki stolac.
- Postaviti zaštitnu jednokratnu pregaču na pacijenta.
- Postaviti jednokratnu čašu za pacijenta (postaviti čašu pred pacijentom).
- Zamoliti pacijenta da ispere usnu šupljinu oralnim antiseptikom.
- Higijenski oprati ruke i utrljati alkoholni dezinficijens za ruke.
- Navući jednokratne rukavice.
- Pripremiti instrumente: zubno ogledalo, stomatološku sondu, stomatološku pincetu, instrument po Heidemannu.
- Pripremiti dijamentna svrdla (okruglo, kruškoliko, cilindrično) za turbinu i okrugla čelična svrdla za kolječnik te Gates-Gliddenova svrdla, Müllerova svrdla i Peesova svrdla za trepanaciju zuba.
- Asistirati pri postavljanju zaštitne gumene plahitice.
- Dodati ručne endodontske instrumente sukladno zahtjevu doktora dentalne medicine: proširivače, strugače i pilice standardizirane po boji drške; ovisno o izboru doktora dentalne medicine, moguće je primijeniti i strojne tehnike instrumentacije uz kontinuiranu rotaciju nikal-titanskih instrumenata.
- Dodati endomjerku i elektroničku napravu – endometar – te sterilnu kvačicu za usnu pacijenta.
- Dodati dezinfekcijske otopine: 1 – 5,25 % NaOCl, 15 – 17 % EDTA (etilendiamintetraoctena kiselina), limunsku kiselinu, klorheksidin.
- Na zahtjev doktora dentalne medicine moguća je provedba završnog protokola ispiranja korijenskih kanala; dodati uređaj za aktivnu dezinfekciju korijenskih kanala; primijeniti sukladno uputama proizvođača pojedinih sustava (pasivno ultrazvučno ispiranje, zvučno aktivno ispiranje, laserski aktivirano ispiranje).
- Dodati papirnate štapiće u svrhu sušenja korijenskih kanala.
- Dodati gutaperka štapiće za punjenje korijenskih kanala.
- Pripremiti punilo prema uputi proizvođača.
- Pripremiti lateralne potiskivače (engl. *spreader*).
- Za završnu fazu punjenja pripremiti plamenik, ekskavator i vertikalni potiskivač (engl. *plugger*).
- Za toaletu kaviteta pripremiti vaticu natrijnu alkoholom.
- Pripremiti materijal za privremeni ispun.
- Za vrijeme cijelog postupka vršiti retrakciju mekih tkiva i sukciju tekućine (osiguravanje vidljivosti u radnom polju).
- Nakon završenog postupka materijal i instrumentarij raspoređiti prema protokolu.
- Korištene instrumente isprati pod mlazom vode te uroniti u dezinficijens.
- Jednokratno korišteni materijal (čašu, sisaljku, zaštitnu gumenu plahiticu, svitke staničevine, diskove, vaticu, celuloidne matri-

ce, kistiće, kapsulu, maske i rukavice) odložiti u označeni infektivni otpad.

- Oštre predmete koji su korišteni odložiti u predviđene posude za oštre predmete.
- Dezinficirati alkoholom sve površine koje su se upotrebljavale (radni stolić, miješalicu, lampu za polimerizaciju, staklenu pločicu/podlogu, turbinu, mikromotor, puster, držač sisaljke, podložak za čaše, reflektor).
- Oprati i dezinficirati ruke.
- Sukladno napatku doktora dentalne medicine, dokumentirati provedeni postupak.



Slika 44. Priprema instrumentarija i materijala za endodontsko liječenje



Slika 45. Priprema instrumentarija i materijala za punjenje korijenskog kanala (na prvoj slici: plamenik, gutaperke, punilo, ekskavator, *plugger*, ravni nabijač; na drugoj slici: *spreader*/potiskivač, gutaperka štapić)

2.4.5. OSNOVNA OBILJEŽJA REVIZIJE ENDODONTSKOG LIJEČENJA

Ako nakon provedenog endodontskog liječenja, uklanjanja upalno promijenjene pulpe i drugih provocirajućih čimbenika izostane cijeljenje upalne periapikalne lezije i ustanovi se prisutnost kliničkih simptoma: bol, otekline, fistula, paradontni džep i dr., nužno je ponovno endodontsko liječenje, odnosno revizija (uklanjanje postojećeg punjenja iz korijenskih kanala, čišćenje, dezinfekcija te ponovno punjenje korijenskih kanala).

2.4.5.1. PRIPREMA INSTRUMENTARIJA I MATERIJALA ZA REVIZIJU ENDODONTSKOG LIJEČENJA

Dentalni asistent osigurava uvjete identične pripremi opisanog postupka endodontskog liječenja (vidi str. 62). Dodatno je potrebno pripremiti **otapalo (eukaliptusovo ulje)** kojim se najčešće otapa/uklanja staro punjenje iz korijenskog kanala. Uvid u RTG-snimku osnovni je preduvjet za započinjanje revizije endodontskog liječenja.

Dentalni asistent u provedbi revizije endodontskog liječenja osigurava sljedeće:

- uvid u RTG-snimku
- informira doktora dentalne medicine o medicinskoj anamnezi i postojećoj dokumentaciji
- priprema potreban materijal i instrumentarij za postavljanje gumene zaštitne plahtice (koferdama)
- priprema anesteziju (površinska, provodna, pleksus, intraligamentarna)
- priprema instrumentarij potreban za provedbu endodontskih postupaka.

2.4.5.2. PROVEDBA POSTUPKA REVIZIJE ENDODONTSKOG LIJEČENJA

Za pojedine faze revizije endodontskog liječenja potrebno je osigurati sljedeće:

- otapalo za postojeće endodontsko punjenje: eukaliptusovo ulje
- za trepanaciju zuba: dijamantna i čelična svrdla, Gates-Gliddenova i Peesova svrdla
- za mehaničku i kemijsku obradu korijenskih kanala: proširivače, strugače, pilice, natrijev hipoklorit, EDTA, klorheksidin, papirnat

štapiće, endometar, šprice i endomjerku

- za punjenje korijenskih kanala: gutaperka štapiće, punilo, lateralni potiskivač (engl. *spreader*), vertikalni potiskivač (engl. *plugger*), ekskavator, plamenik i sterilne vatic
- materijal za privremeni ispun.

Za provedbu revizije endodontskog liječenja provode se postupci identični provedbi opisanoj na str. 63 i 64 uz navedenu pripremu i aplikaciju eukaliptusovog ulja u kanale, kojemu je svrha otapanje postojećeg punjenja iz korijenskih kanala.

2.4.6. TRAUME ZUBA I NJIHOVO ZBRINJAVANJE

Traume zuba zahtijevaju hitno zbrinjavanje jer gubitak vremena umanjuje uspjeh liječenja. Klinički pregled, anamneza i RTG-dijagnostika od iznimne su važnosti za terapiju hitnih stanja, no jednako je važan i psihološki pristup pacijentu. Emocionalni status i kooperabilnost pacijenta mogu uvelike utjecati na tijek liječenja, a odgovornost je dentalnog asistenta provesti psihološku i emocionalnu pripremu te prikupiti sve podatke relevantne za terapiju. Pravni aspekt je čimbenik o kojemu se sve češće raspravlja te je stoga nužno dokumentiranje svih traumatskih ozljeda sukladno pravilima struke i važećim zakonskim propisima.

2.4.6.1. PRIPREMA INSTRUMENTARIJA I MATERIJALA ZA ZBRINJAVANJE TRAUMA ZUBA

Traume zuba prema klasifikaciji Svjetske zdravstvene organizacije razlikuju se ovisno o anatomskim, terapijskim i prognostičkim čimbenicima. Sve vrste traumatskih ozljeda zuba zahtijevaju praćenje i redovite kontrolne preglede. Hitne intervencije doktora dentalne medicine zahtijevaju: komplicirane traume krune i

korijena, teške **intruzijske** (utiskivanje zuba u alveolu), **ekstruzijske** (istiskivanje zuba iz alveole), **luksacijske ozljede** („iščašenje“ zuba) te **avulzija zuba** (izbijanje zuba iz alveole).

Priprema pacijenata s traumom zuba podrazumijeva detaljnu provedbu kliničkog pregleda uz pomoć dentalnog asistenta koji sve dokumentira:

- područje zahvaćeno traumom
- ekstraoralne rane i prijelome
- ozljede sluznice i mekih tkiva
- ozljede potpornog tkiva i koštane alveole
- ozljede zubne krune (opsežnost traume, ekspoziranost pulpe)
- pomičnost zuba
- poremećaj okluzije (zagrizi).

Nakon provedenog kliničkog pregleda priprema se instrumentarij i materijal ovisno o vrsti trauma te sukladno uputi doktora dentalne medicine i pravilima struke. Ponekad je potrebno i interdisciplinarno zbrinjavanje traumatskih ozljeda zuba.

2.4.6.2. PROVEDBA POSTUPKA ZBRINJAVANJA TRAUMATSKIH OZLJEDA ZUBA

Najčešći način **zbrinjavanja kompliciranih fraktura, ekstruzije, luksacije ili intruzije** uključuje:

- imobilizaciju fragmenata ili čitava zuba (žičano-kompozitnim splintom do izrade trajnog rješenja)
- provođenje endodontskog liječenja (pripremu pribora vidi na str. 62.)
- prekrivanje ekspanirane pulpe (preparatima kalcijeva hidroksida, biokeramičkim materijalima ili MTA-om)
- konačnu restauraciju (četiri tjedna nakon završenog endodontskog liječenja).

Zbrinjavanje zuba unutar jednoga sata nakon avulzije (izbijanja zuba iz alveole):

1.	zub se prije replantacije pohrani u fiziološku otopinu
2.	alveola se ispire fiziološkom otopinom
3.	replantacija zuba
4.	usklađivanje okluzije (zagrizi)
5.	imobilizacija (fleksibilni žičano-kompozitni splint – dva tjedna)
6.	terapija antibioticima (prevencija resorpcije) (stariji od dvanaest godina)
7.	konzumacija mekane hrane tijekom nošenja splinta; provođenje oralne higijene mekano četkicom; primjena 0,12 % otopine klorheksidina
8.	kontrola: <ul style="list-style-type: none"> • nakon dva tjedna (uklanjanje splinta) • nakon četiri tjedna • nakon tri mjeseca • nakon šest mjeseci • nakon godinu dana.

Zbrinjavanje zuba nakon što je prošlo više od jednoga sata nakon avulzije:

1.	zub se uroni u 2,4 % otopinu natrijeva fluorida (kiselosti do pH-vrijednosti 5,5) tijekom 5 – 20 minuta (prevencija resorpcije)
2.	endodontsko liječenje provede se na zubu izvan alveole (zub se pridržava gazom natopljenom fluoridom)
3.	primjena anestetika i uklanjanje krvnog ugruška iz alveole; ispiranje alveole slanom otopinom
4.	replantacija zuba
5.	usklađivanje okluzije (zagrizi)
6.	imobilizacija (fleksibilni splint tijekom četiri tjedna)
7.	konzumacija mekane hrane tijekom nošenja splinta; provođenje oralne higijene mekano četkicom; primjena 0,1 % otopine klorheksidina
8.	kontrola: <ul style="list-style-type: none"> • nakon dva tjedna (uklanjanje splinta) • nakon četiri tjedna • nakon tri mjeseca • nakon šest mjeseci • nakon godinu dana.

Zbrinjavanje traumatskih ozljeda zuba te provedba dijagnostičko-terapijskih postupaka zahtijevaju pravovremenu reakciju doktora dentalne medicine u suradnji s dentalnim asistentom kako bi se prevenirale komplikacije i dugotrajna liječenja te mogući gubitak zuba.

2.4.7. OSNOVNA OBILJEŽJA POSTUPKA IZBJELJIVANJA ZUBA

Izbjeljivanje zuba postupak je kojim se tretiraju diskoloracije zuba. Izbjeljivanje zuba posljedica je mehanizma reakcije vodikova peroksida, koji je aktivan spoj svih sredstava za izbjeljivanje. Izvori svjetlosti ubrzavaju aktivni raspad molekula vodikova peroksida te time poboljšavaju učinak izbjeljivanja zuba. Postupci izbjeljivanja zuba primjenjuju se na avitalnim i vitalnim zubima. Izbjeljivanje vitalnih zuba može se provoditi kod kuće i u ordinaciji dentalne medicine.

2.4.7.1. PRIPREMA INSTRUMENTARIJA I MATERIJALA ZA PROVEDBU IZBJELJIVANJA ZUBA U ORDINACIJI DENTALNE MEDICINE

Priprema pacijenta za ovaj postupak podrazumijeva kontinuiranu asistenciju dentalnog asistenta, pri čemu je naglasak pripreme i provedbe postupka na zaštiti mekih tkiva (gingiva, usnice, jezik i sluznice pacijenta), suhom radnom polju, vremenu provedbe sukladno uputi proizvođača te obaveznom davanju uputa pacijentu nakon provedenog postupka.

Postupak **izbjeljivanja vitalnih zuba:**

- rabi se vodikov peroksid (25 – 50 %) ili karbamid peroksid (35 – 40 %)
- gel za izbjeljivanje nanosi se sukladno uputi proizvođača nakon zaštite mekih tkiva i sluznice

- nakon završetka postupka gel uklanja doktor dentalne medicine.

Za ubrzavanje postupka izbjeljivanja upotrebljavaju se 30 – 35 % vodikov peroksid i 35 % karbamid peroksid uz uporabu aktivatora ili promotora izbjeljivanja: svjetla, topline ili lasera sukladno uputi proizvođača. Postupak je indiciran za izbjeljivanje pojedinih zuba, skupine zuba ili kompletnog zubnog luka.

Za provedbu postupka izbjeljivanja vitalnih zuba potrebno je:

- Provjeriti identifikacijske podatke o pacijentu, objasniti pacijentu postupak i osigurati odnos povjerenja.
- Procijeniti kognitivni status pacijenta i provjeriti podatke iz FDI izjave o zdravlju.
- Pripremiti karton pacijenta i RTG-snimke na uvid doktoru dentalne medicine.
- Sigurno smjestiti pacijenta u stomatološki stolac.
- Postaviti zaštitnu jednokratnu pregaču na pacijenta.
- Postaviti jednokratnu čašu za pacijenta (postaviti čašu pred pacijentom).
- Zamoliti pacijenta da ispere usnu šupljinu oralnim antiseptikom.
- Higijenski oprati ruke i utrljati alkoholni dezinficijens za ruke.
- Navući jednokratne rukavice.
- Pripremiti instrumente: zubno ogledalo, stomatološku sondu, stomatološku pincetu.
- Asistirati pri postavljanju zaštitne gumene plahtice i drugih komponenti za zaštitu mekih tkiva i sluznice koji se nalaze u setovima za izbjeljivanje.

- Za vrijeme cijelog postupka vršiti retrakciju mekih tkiva i sukciju tekućine.
- Primijeniti sredstva ili lampe za izbjeljivanje sukladno uputi proizvođača.
- Nakon završenog postupka materijal i instrumentarij rasporediti prema protokolu.
- Korištene instrumente isprati pod mlazom vode te uroniti u dezinficijens.
- Jednokratno korišteni materijal (čahu, sisaljku, zaštitnu gumenu plahticu, svitke staničevine, diskove, vaticice, celuloidne matrice, kistiće, kapsulu, maske i rukavice) odložiti u označeni infektivni otpad.
- Oštre predmete koji su korišteni odložiti u predviđene posude za oštre predmete.
- Dezinficirati alkoholom sve površine koje su se upotrebljavale (radni stolić, miješalicu, lampu za polimerizaciju, staklenu pločicu/podlogu, turbinu, mikromotor, puster, držač sisaljke, podložak za čaše, reflektor).
- Oprati i dezinficirati ruke.
- Sukladno napatku doktora dentalne medicine, dokumentirati provedeni postupak.

Postupak **izbjeljivanja avitalnih zuba** provodi se nakon kliničkog pregleda i analize RTG-snimke. Priprema i provedba postupka izbjeljivanja avitalnog zuba primjenjuje se nakon postizanja suhog radnog polja, prema ključu boja.

Za provedbu postupka izbjeljivanja avitalnog zuba potrebno je:

- Pripremiti instrumente: zubno ogledalo, stomatološku sondu, stomatološku pincetu, okrugli/ravni nabijač, instrument po Heidemannu.
- Pripremiti dijamantna svrdla (okruglo, kruškoliko, cilindrično) za turbinu i okrugla čelična svrdla za kolječnik.
- Dodati na sterilnoj vatici ili jednokratnom kistiću natrijev hipoklorit ili poliakrilnu kiselinu.
- Dodati SIC za podlogu (zaštitna barijera kako sredstvo za izbjeljivanje ne bi difundiralo u korijenski kanal ili u okolno potporno tkivo).
- Dodati natrijev perborat ili tripostotni vodikov peroksid za izbjeljivanje.
- Dodati materijal za privremeni ispun.
- Postupak se ponavlja u više posjeta do postizanja željenog učinka.
- Za vrijeme cijelog postupka vršiti retrakciju mekih tkiva i sukciju tekućine (osiguravanje vidljivosti u radnom polju).
- Nakon završenog postupka materijal i instrumentarij rasporediti prema protokolu.
- Korištene instrumente isprati pod mlazom vode te uroniti u dezinficijens.
- Jednokratno korišteni materijal (čahu, sisaljku, zaštitnu gumenu plahticu, svitke staničevine, diskove, vaticice, celuloidne matrice, kistiće, kapsulu, maske i rukavice) odložiti u označeni infektivni otpad.
- Oštre predmete koji su korišteni odložiti u predviđene posude za oštre predmete.
- Dezinficirati alkoholom sve površine koje su se upotrebljavale (radni stolić, miješalicu, lampu za polimerizaciju, staklenu pločicu/podlogu, turbinu, mikromotor, puster, držač sisaljke, podložak za čaše, reflektor).
- Oprati i dezinficirati ruke.
- Sukladno napatku doktora dentalne medicine, dokumentirati provedeni postupak.

2.5. DEZINFEKCIJA RADNOG MJESTA U RESTAURATIVNOJ DENTALNOJ MEDICINI I ENDODONCIJI

Aseptički i higijenski postupci u radu odgovornost su svih zdravstvenih djelatnika. U svrhu sprječavanja i suzbijanja širenja infekcija, dentalni asistent mora provoditi postupak sterilizacije i dezinfekcije. Zaštita pacijenta, doktora dentalne medicine i ostalih zdravstvenih radnika u dentalnom timu postiže se mjerama zaštite koji zahtijevaju provođenje dezinfekcije i sterilizacije. Dezinfekcija podrazumijeva selektivno uništavanje mikroorganizama u određenom vremenskom razdoblju. Provodi se mehaničkim i fizikalnim otopinama. Dezinfekcija kemijskim otopinama dijeli se prema stupnju mikrobicidne djelotvornosti dezinficijensa. Postoji opća lista dezinficijensa prema namjeni i razinama rizika koju donosi Povjerenstvo za infekcije. Dezinfekcija radnog mjesta podrazumijeva uklanjanje nečistih instrumenata i dezinfekciju radnih površina.

Dezinfekcija radne površine:

- ukloniti nesterilne, upotrijebljene instrumente prema pravilima struke i važećim zakonskim propisima
- staničevinom natopljenom dezinficijensom prebrisati sve površine radnog mjesta
- dezinficirati nasadne instrumente, fontanu i držač čaše
- dezinficirati držač za sisaljku
- dezinficirati rukohvat reflektora
- dezinficirati ploče s digitalnim komandama
- dezinficirati uređaje korištene tijekom zahvata.

JESTE LI ZNALI?

Florence Nightingale, osnivačica moderne njege bolesnika, uvela je mjere sprječavanja širenja infekcije, prije svega higijene ruku, opreme i prostora, čime se stopa smrtnosti smanjuje s 40 % na 2 %.

2.6. DOKUMENTIRANJE POSTUPAKA PREMA UPUTAMA DOKTORA DENTALNE MEDICINE

Dokumentacija u dentalnoj ordinaciji treba se čuvati sukladno važećim zakonskim propisima, Zakonu o arhivskom gradivu i arhivima, odredbi GDPR-a te pravnim odredbama ustanove. Kod svakog pacijenta nužna je provjera ispravnosti zdravstvene iskaznice i dopunskog zdravstvenog osiguranja. Danas se primjenjuju računalni programi u kojima se evidentiraju i pohranjuju podaci o pacijentu. Suvremeno organizirani zdravstveni sustavi temelje se na primjeni i osiguravanju poboljšanja kvalitete zdravstvene zaštite. Koncepti poboljšanja provode se u svim aspektima djelatnosti zdravstva. Učinkovitost se postiže primjenom odgovarajućih normi, prevencijom rizika, transparentnošću sustava, informatizacijom i dostupnošću informacija i usluga itd.

Iznimno važan postupak pripreme pacijenta za provedbu dijagnostičko-terapijskih postupaka jest pravilno provođenje anamneze te adekvatno bilježenje osobnih podataka. Analiza postojeće i provedba nove RTG-dijagnostike te dobivanje na uvid ranijih nalaza olakšavaju i upotpunjuju moguće planiranje interdisciplinarnog zbrinjavanja pacijenta. Suvremena dentalna medicina u RH podrazumijeva i zbrinjavanje zahtjevnijih pacijenata kroz Dnevnu bolnicu

s jednodnevnom oralnom kirurgijom KBC-a Zagreb. Posebno osjetljiva kategorija djece pacijenata s teškoćama u razvoju u suradnji s dentalnim timom i anesteziologom sanira se u općoj anesteziji, a nakon dnevne bolnice otpušta na kućnu njegu. Pacijenti koji boluju od kroničnih bolesti ili se pripremaju za operativne zahvate osnovnih bolesti te imaju složenu medicinsku anamnezu šalju se specijalistima u Stomatološku polikliniku na Rebru te se detaljnom interdisciplinarnom obradom uz dodatne pripreme postupke i farmakoterapiju pripremaju i sistematski obrađuju. Nove mogućnosti pružanja kvalitetnije zdravstvene zaštite olakšavaju rad ordinacijama dentalne medicine zbog složenog medicinskog i zahtjevnog pravnog aspekta.

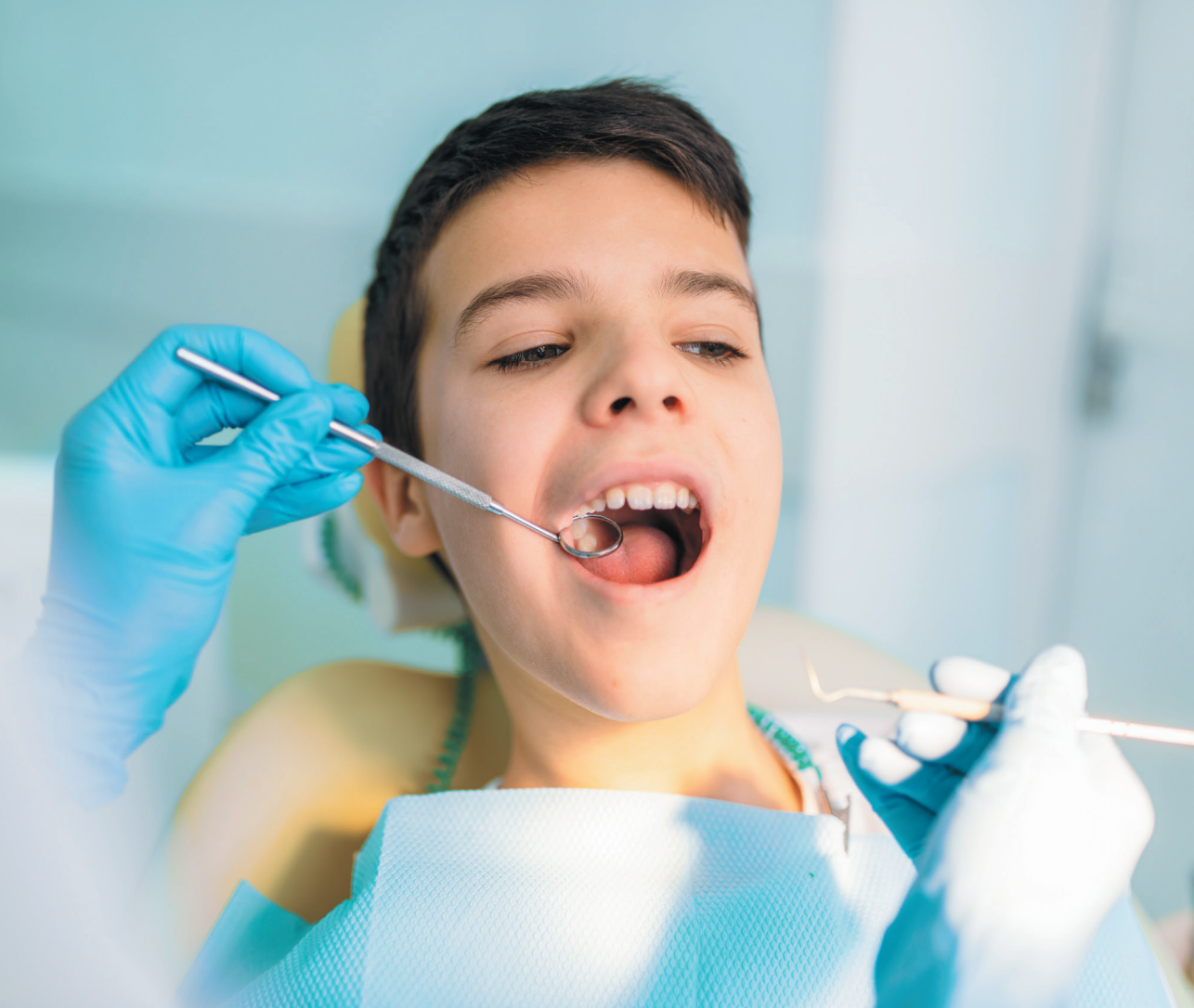Podaci koje nam pacijent daje na uvid osobni su, stoga je uvijek nužna njihova adekvatna pohrana i zaštita.

Dentalni asistent asistira doktoru dentalne medicine vodeći evidenciju o medicinskoj dokumentaciji u skladu sa zakonskim propisima. Prikupljanje biografskih i demografskih podataka te arhiviranje medicinske i financijske dokumentacije u ordinaciji dentalne medicine odgovoran je posao dentalnog asistenta koji omogućuje detaljno praćenje pacijentova zdravstvenog stanja te kvalitetan rad ordinacije sukladno profesionalnoj etici i standardima rada suvremene ordinacije dentalne medicine.

PITANJA ZA PONAVLJANJE



1. Definirajte pojam restaurativne dentalne medicine.
2. Definirajte pojam endodoncije.
3. Nabrojite osnove asistiranja pri dijagnostičko-terapijskim postupcima iz restaurativne dentalne medicine i endodoncije.
4. Objasnite važnost suhog radnog polja u restaurativnim i endodontskim postupcima.
5. Demonstrirajte omogućavanje nesmetanog pristupa radnom polju doktoru dentalne medicine retrakcijom mekih tkiva.
6. Opišite pripremu za osiguravanje suhog radnog polja primjenom zaštitne gumene plahtice (koferdama).
7. Navedite osnovni instrumentarij u restaurativnoj dentalnoj medicini i endodonciji.
8. Objasnite pripremu za aplikaciju lokalne infiltracijske anestezije i lokalne provodne anestezije.
9. Navedite uređaje koji se upotrebljavaju u restaurativnoj dentalnoj medicini.
10. Objasnite razlog primjene polimerizacijske lampe u restaurativnoj dentalnoj medicini.
11. Navedite učinke primjene uređaja za terapiju ozonom i laserskih uređaja.
12. Nabrojite osnovne vrste endodontskih iglica za instrumentaciju korijenskih kanala.
13. Navedite uređaje koji se upotrebljavaju u endodonciji.
14. Nabrojite dezinfekcijske otopine kojima se provodi kemijska dezinfekcija korijenskih kanala.
15. Nabrojite specifične postupke u restaurativnoj dentalnoj medicini i endodonciji koje je potrebno provoditi uz standardni dijagnostičko-terapijski postupak.
16. Objasnite što podrazumijeva fizička, psihološka i administrativna priprema pacijenta prilikom svakog posjeta.
17. Objasnite važnost promatranja i praćenja stanja pacijenta tijekom restaurativnog ili endodontskog postupka.
18. Navedite stanja koja se mogu razviti predisponirana stresom ili osnovnom bolešću za vrijeme dijagnostičko-terapijskih postupaka u ordinaciji dentalne medicine.
19. Nabrojite jednokratni pribor koji se redovito upotrebljava u ordinacijama dentalne medicine.
20. Demonstrirajte postupke dentalnog asistiranja kod izrade amalgamskog ispuna.
21. Demonstrirajte postupke dentalnog asistiranja kod izrade staklenoionomernog ispuna.
22. Demonstrirajte postupke dentalnog asistiranja kod izrade kompozitnog ispuna.
23. Demonstrirajte postupke dentalnog asistiranja pri provedbi endodontskog liječenja.
24. Demonstrirajte postupke dentalnog asistiranja pri provedbi revizije endodontskog liječenja.
25. Navedite razlike u zbrinjavanju zuba kod trauma zuba s obzirom na vrijeme koje je prošlo od avulzije.
26. Demonstrirajte postupke dentalnog asistiranja pri provedbi izbjeljivanja zuba.
27. Opišite načine sprječavanja širenja infekcije u ordinaciji dentalne medicine.
28. Opišite standardne mjere zaštite za djelatnike tima u dentalnoj medicini.
29. Objasnite što podrazumijevaju postupci dezinfekcije i sterilizacije u djelatnosti dentalne medicine.





DENTALNO ASISTIRANJE U DJEČJOJ I PREVENTIVNOJ DENTALNOJ MEDICINI

NAKON PROCESA UČENJA UČENICI ĆE MOĆI:

- Definirati pojam preventivne skrbi u dječjoj i preventivnoj dentalnoj medicini.
- Opisati ulogu dentalnog asistenta u preventivnoj dentalnoj medicini kod djece.
- Navesti faktore rizika za razvoj karijesa kod djece.
- Objasniti utjecaj fluora na razvoj zuba.
- Objasniti specifičnosti pristupa dentalnoga tima djetetu u ordinaciji dentalne medicine.
- Razlikovati prilagodbu na zahvate u dentalnoj medicini prema djetetovoj dobi.
- Opisati načine pridržavanja sisaljke u svrhu održavanja suhog radnog polja kod djece.
- Navesti specifičnosti evidencije i označavanja zuba u dječjoj dobi.
- Nabrojiti postupke u svrhu prevencije karijesa kod djece.
- Primijeniti postupke dentalnog asistiranja kod topikalne fluoridacije.
- Demonstrirati postupke dentalnog asistiranja kod pečačenja fisura i jamica.
- Razlikovati postupke pripreme i provedbe za topikalnu i infiltracijsku anesteziju.
- Argumentirati primjenu sedacije kod djece.
- Navesti metode liječenja pulpe mliječnih i mladih trajnih zuba.
- Demonstrirati postupke dentalnog asistiranja u provedbi endodontskog liječenja zuba kod djece.
- Razlikovati vrste trauma zuba kod djece prema mjestu i opsegu oštećenja.
- Primijeniti postupke dentalnog asistiranja kod imobilizacije zuba.
- Demonstrirati postupke dentalnog asistiranja pri vađenju zuba kod djece.

3.1. UVOD U DJEČJU I PREVENTIVNU DENTALNU MEDICINU

Dječja dentalna medicina pruža zdravstvenu zaštitu zdravoj djeci od rođenja do osamnaeste godine života, a djeci s posebnim potrebama tijekom cijeloga života.

Oralno zdravlje složen je dinamičan sustav koji je sposoban prilagođavati se pozitivnim i negativnim utjecajima životne sredine. Zadovoljstvo pacijenta pokazatelj je kvalitete komunikacije i rada.

U dječjoj stomatologiji veliku važnost ima preventivna zdravstvena skrb. Za optimalni terapijski postupak i provođenje preventivnih postupaka u dječjoj dentalnoj medicini nužna je suradnja dentalnog asistenta u timu.

Preventivna zdravstvena skrb obuhvaća:

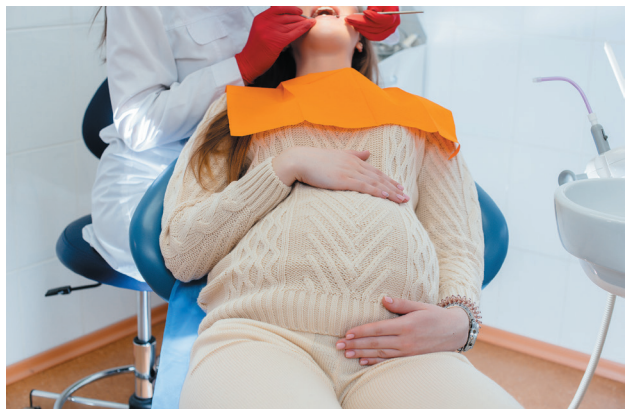- sprječavanje oralnih bolesti
- stomatološki zdravstveni odgoj
- savjetovanje
- pomoć pri stomatološko-medicinskim dijagnostičkim postupcima.



VAŽNO!

Prevenција treba započeti već tijekom trudnoće majke, koju treba informirati kako će se brinuti o budućem oralnom zdravlju djeteta (slika 46). Valja upozoriti da je dijete potrebno prvi put dovesti u ordinaciju do prve godine života. Dok su djeca mala, roditelji moraju voditi brigu o njihovom oralnom zdravlju.

Specifičnost rada u dentalnom timu u dječjoj dentalnoj medicini jest da dijete, sa svim svojim dobnim te karakterno i odgovorno uvjetova-



Slika 46. Preventivni pregled oralnog zdravlja trudnice

nim osobitostima, zbog potencijalno prisutnih neugodnih iskustava traži određeni psihološki pristup. Malo djetete teže savladava strah od bola i strah od nepoznatoga te ne zna kontrolirati te osjećaje.

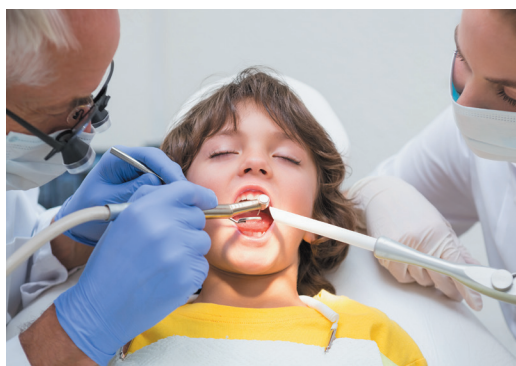Ako ne postoji razlog za neku od hitnih intervencija, dijete ulazi u program psihološke prilagodbe koji uključuje **prilagodbu na ordinaciju dentalne medicine**, upoznavanje s detaljima ordinacije dentalne medicine, prisutnost dentalnog asistenta, izgrađivanje odnosa povjerenja s doktorom dentalne medicine, a sve u cilju pridobivanja djeteta na suradnju i uspješnog obavljanja zahvata u ordinaciji dentalne medicine.

U većini slučajeva dentalni postupci izazivaju određeni stupanj anksioznosti. Svaka dob djeteta nosi sa sobom specifičnosti te svako dijete individualno reagira. Također, utjecaj roditeljskog stava na dijete određuje odabir određenog **pristupa uspostave povjerenja** i načina reagiranja u cilju uspostave pozitivne suradnje i pružanja dentalne medicinske pomoći.

To od doktora dentalne medicine zahtijeva primjenu metoda kontrole i oblikovanja ponašanja, a situacija **zahtijeva izvođenje postup-**

ka u što kraćem vremenu. Također, često je potrebna suradnja roditelja/staratelja, njihova edukacija, dogovor i poštivanje dogovora. U slučaju potrebe, dijete se posjedne u krilo roditelja uz primjenu metode svladavanja.

Rad dentalnog asistenta u ordinaciji dentalne medicine kao vid zdravstvene skrbi za pacijenta obuhvaća asistenciju doktoru dentalne medicine. Dentalni asistent tu je kao „treća ruka“ neizostavan, a asistiranje mora biti usredotočeno, brzo i točno (slika 47). Zato je važno poznavanje svih postupaka koji se primjenjuju u dijagnostici i liječenju u dječjoj dentalnoj medicini.



Slika 47. Dentalni asistent kao „treća ruka“ neizostavan je član tima tijekom postupaka u dječjoj i preventivnoj dentalnoj medicini

Svaki član dentalnoga tima ima svoj dio odgovornosti, svoju ulogu, ograničenja i djelokrug rada unutar tima.

Dentalni asistent uvijek može pokazati **kako se provode postupci oralne higijene.** Isto tako roditelje treba upozoriti da i kada dijete počne samostalno održavati oralnu higijenu, oni moraju nadgledati provodi li se četkanje zuba pravilno.

Roditelji se trebaju **upoznati s utjecajem prehrambenih navika** na pojavu bolesti tvrdih zubnih tkiva. Adolescente također treba

nadgledati, po potrebi i poticati, a u toj dobi preporučljivo je uključiti i upotrebu zubne svile. Ako postoji potreba za ortodontskom terapijom, potrebno je pratiti i nadgledati dijete da adekvatno obavlja oralnu higijenu koja će svakako morati biti redovita te pojačana, ovisno o vrsti ortodontske terapije koja se provodi. Ako se dijete bavi sportom kod kojega postoji povećan rizik za nastanak traume zuba, preventivno je potrebno izraditi štitnik koji će spriječiti ili barem ublažiti težinu ozljede. Također, štitnik se može izraditi i ako dijete pati od bruksizma (nakon šesnaeste godine života), kako zbog toga ne bi došlo do oštećenja cakline. Doktor dentalne medicine moći će pravovremeno reagirati samo ako roditelji budu redovito dovodili dijete na kontrolne preglede.

Tablica 3. Klinički rad dentalnog asistenta u preventivnoj zdravstvenoj skrbi

Klinički rad dentalnog asistenta u preventivnoj zdravstvenoj skrbi obuhvaća:
holistički pristup pacijentu
profesionalnu komunikaciju s korisnicima zdravstvene skrbi i suradnicima
edukaciju i motivaciju za zdravstveno odgovorno ponašanje
pripremu materijala i pribora koji se koristi pri pružanju dentalne medicinske usluge
pripremu i pravilno skladištenje lijekova
mehaničko čišćenje sitnih stomatoloških instrumenata i sterilizaciju instrumenata prema kliničkim standardima
održavanje higijene radne jedinice te provjeru ispravnosti radne jedinice i aparata
asistiranje pri dijagnostičkim i terapijskim postupcima
brigu o sigurnosti pacijenta i suradnika te vlastitoj sigurnosti
postupanje prema Pravilniku o gospodarenju otpadom
vođenje dokumentacije o svemu navedenom

Prvi korak prilikom planiranja zdravstvene njege u timu dentalne medicine neizostavna je procjena pacijenta: dob, sklonost infekcijama, prisutnost straha. Sukladno navedenom, uloga dentalnog asistenta u timu dentalne medicine ne obuhvaća samo sprječavanje očekivanog prijenosa infekcije već i poznavanje psihološkog razvoja djeteta te niz drugih čimbenika koji utječu na planiranje i provedbu zdravstvene njege. Dentalni asistent djeluje u dijelu prevencije te sudjeluje pri dijagnostičkim i terapijskim dentalnim postupcima.

3.2. UVOD U ASISTIRANJE TIJEKOM DIJAGNOSTIČKO-TERAPIJSKIH POSTUPAKA U DJEČJOJ I PREVENTIVNOJ DENTALNOJ MEDICINI

Što dentalni asistent treba znati o radu s djecom? Prvi zubi formiraju se već tijekom šestoga tjedna embrionalnog razvoja. Prvi mliječni zubi obično niknu u dobi od oko šest mjeseci.

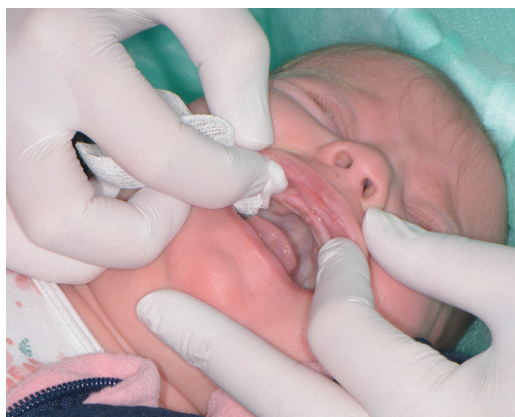
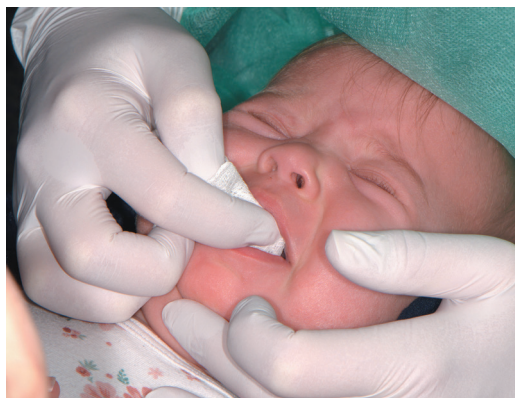
JESTE LI ZNALI?

Neka djeca mogu i ugledati svijet s jednim do dva iznikla zuba, no to nisu pravi mliječni zubi, nego predmliječni ili urođeni zubi koje će, prema procjeni doktora dentalne medicine, vjerojatno trebati izvaditi kako ne bi ometali dojenje te pravilan rast i razvoj pravih mliječnih zuba.

U vrijeme kada djetetu niču mliječni zubi preporuka će biti da se greben, sluznica i zubi prebrišu mekom i vlažnom sterilnom (čistom) gazom ili štapićem, konfekcijskim maramicama za čišćenje zuba, i to nakon obroka, a pogotovo

vo prije spavanja i nakon dojenja tijekom noći. Na taj način započinju prvi postupci u provedbi oralne higijene kod djeteta (slika 48).



Slika 48. Održavanje oralne higijene u dojenčeta

Kada zubi počnu nicati, očekivano je da će dijete biti nemirnije, noću će slabije spavati, a zubno meso bit će upaljeno i otečeno uz bol i svrbež te pojačanu salivaciju. Dijete će imati potrebu gristi, često će u usta stavljati i prstiče, a kako bi mu se olakšale te negativne popratne pojave nicanja prvih zuba, mogu mu se dati posebni gumeni predmeti koje je preporučljivo i ohladiti. Na tržištu ima više različitih gelova za ublažavanje bolnog i otečenog zubnog mesa (gingive) koji su posebno izrađeni

za tu svrhu. Nakon nicanja gornjih sjekutića preporučljivo je nabaviti i četkicu prilagođenu djetetovoj dobi te se zubi četkaju samo s vodom. U dobi od dvanaest mjeseci u njegu zuba preporučeno je uključiti i pastu za zube koja sadrži fluor ili ksilitol te obavezno mora biti prilagođena djetetovoj dobi.

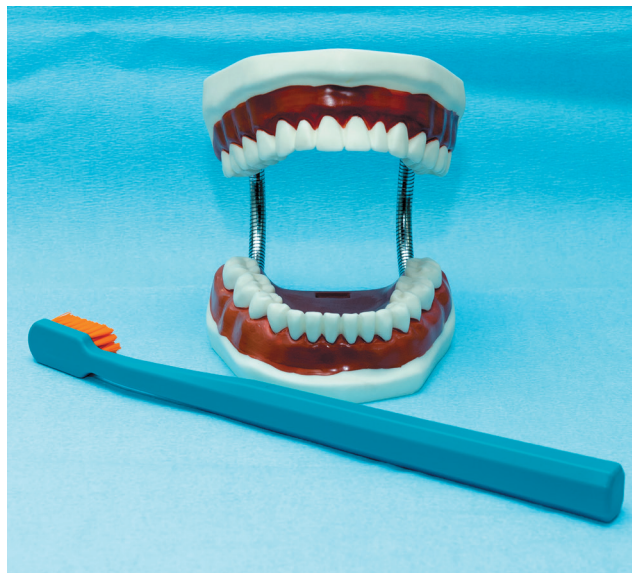

VAŽNO!

Dijete treba poticati da samo četka zube, a roditelj mora očetkati zube nakon njega ako za to postoji potreba. Dok dijete ne savlada tehniku četkanja, što je individualno za svako dijete, roditelj treba očetkati zube kako bi bili ispravno očetkani. Kada dijete savlada tehniku četkanja, pomoć pri četkanju prestaje oko osme godine djetetova života, a roditelj je dužan nadgledati četkanje te ponekad prekontrolirati kako su zubi očetkani sve do dobi od trinaest godina.

Dužnost doktora dentalne medicine i dentalnog asistenta jest naglasiti roditelju kako je karijes bolest koja nastaje zbog loše oralne higijene i neodgovarajuće prehrane.

Dentalni asistent sudjeluje u educiranju roditelja i djece o tome na koji način četkati zube, pokazujući tehniku na modelu (slika 49). Četkanje zuba započinje se malim kružnim pokretima bez pritiska na gornjim sjekutićima; vlakna četkice treba usmjeriti prema gingivi. Nakon što se sjekutići iščetkaju, malim kružnim pokretima nastavlja se četkati prema kutnjacima. Kod četkanja donjih zuba vlakna također treba usmjeriti prema gingivi i četkati malim kružnim pokretima od sjekutića prema kutnjacima. Četkati treba i unutarnju stranu zuba. Unutarnju stranu sjekutića najbolje je četkati tako da je glava četkice okrenuta prema gingivi.



Slika 49. Model zuba i zubne četkice

3.2.1. ŠTO JE KARIJES?

Karijes je infektivna bolest koja zahvaća sve uzraste. **Najčešći je uzročnik karijesa *Streptococcus mutans***, koji razgrađuje šećer te nastaju kiseline koje smanjuju pH-vrijednost sline u usnoj šupljini. Kada se pH-vrijednost snizi (5,2 – 5,5), kiseline počinju razarati zub. U mlađoj dobi vrlo je važno poduzeti sve mjere prevencije.

VAŽNO!

Prevenција karijesa kod djece važna je zato što se briga o usnoj šupljini u toj dobi odražava na kasnije godine, a provodi se pomoću fluoridacije, pečaćenja fisura i antibakterijske zaštite.

Doktori dentalne medicine i dentalni asistenti pokušavaju djecu što više motivirati kako bi svaki put uspješno obavila terapiju. Smatra se



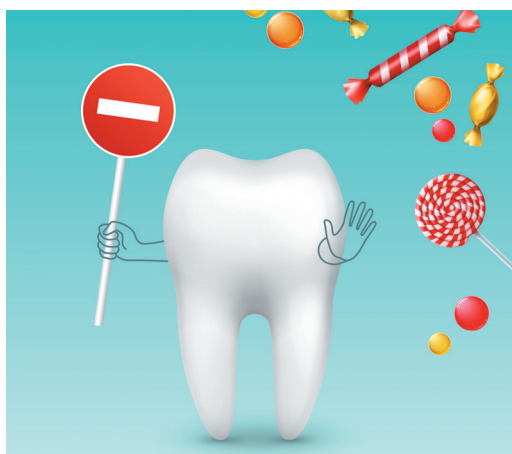Slika 50. Djeca uče od svojih roditelja i usvajaju navike održavanja oralne higijene

da je upravo **topikalna fluoridacija najučinkovitiji preventivni postupak** primjene fluorida uz minimalni rizik. Uz primjenu fluoridacije također je važno dijete i roditelja/staratelja savjetovati o pravilnoj oralnoj higijeni te educirati o zdravoj prehrani (redukcija unosa šećera). Uz doktora dentalne medicine veliku ulogu u motivaciji maloga djeteta imaju i roditelji/staratelj. Dijete od rođenja uči od roditelja i usvaja navike, pa tako i obavljanje oralne higijene (slika 50). Roditelji imaju zadatak naučiti svoju djecu da je pravilno i redovito pranje i čišćenje oralne sluznice i zuba normalna navika svakoga čovjeka koja se radi svakodnevno. Uz pranje zuba nakon svakog obroka također treba voditi brigu o sastavu obroka i vremenu kada se obrok konzumira. U današnje je vrijeme šećer kao sastojak nekih proizvoda rasprostranjen i svakodnevno se unosi u nepreporučenim količinama. Šećer je najveći neprijatelj tek izraslih trajnih zuba kod djece (slika 51). Iako je količina unesenog šećera vrlo bitna, također velik utjecaj ima vrijeme u kojemu je šećer u doticaju sa zubima. Stoga kod djece obavezno treba smanjiti i kontrolirati konzumaciju ugljikohidrata, koji su važni posrednici za nastanak karijesa. **Dentalni asistent kao član dentalnoga tima ima veliku ulogu u edukaciji djece i roditelja.**

ZA ONE KOJI ŽELE ZNATI VIŠE



Odnos između uzimanja hrane i vremena njezina metaboliziranja u ustima najbolje je opisan tzv. Stephanovom krivuljom. U prvih petnaest minuta nakon uzimanja hrane dolazi do intenzivnog metabolizma bakterija praćena produkcijom kiselina. Produkcija kiselina dovodi do izraženog pada pH-vrijednosti sline. Kada pH-vrijednost padne ispod 5,4, počinju procesi demineralizacije površine cakline i oslobađanja iona Ca i P. Vremensko razdoblje demineralizacije ovisi o količini uzete hrane, ali u prosjeku traje deset do petnaest minuta, nakon čega dolazi do postepenog podizanja pH-vrijednosti. Nakon toga nastupa vrijeme remineralizacije, gdje se svi razgrađeni dijelovi ponovno iz sline ugrađuju u površinu cakline zajedno s ionima F ako oni postoje u slini. Ako se vrlo brzo nakon završenog obroka ponovno uzme neki oblik hrane, ne dolazi do faze podizanja pH-vrijednosti u slini i posljedične remineralizacije, već se stanje demineralizacije produžuje. Kako je karijes dinamičan proces praćen izmjenama razdoblja demineralizacije i remineralizacije, do nastanka inicijalne lezije dolazi kada procesi demineralizacije prevladaju nad procesima remineralizacije.



Slika 51. Šećer je najveći neprijatelj zuba kod djece

Naputak pacijentu treba biti da se smanje međuobroci slatke hrane ili zaslađenih napitaka te da razdoblja između obroka budu najmanje dva sata. Ako se neka hrana uzima ranije, dobro je isprati usta vodom ako nije moguće četkanje zuba.

3.2.2. SPECIFIČNA OBILJEŽJA DIJAGNOSTIČKO-TERAPIJSKIH POSTUPAKA

Dijagnostičko-terapijski postupci kod djece specifični su jer se razlikuju ovisno o djetetovoj dobi. Do šeste godine života djeca imaju mliječne zube. U tom razdoblju ovise o brizi roditelja, a dentalni tim ima ulogu educiranja roditelja o tome kako pravilno održavati oralnu higijenu. Najčešći je problem u tom razdoblju rani karijes djetinjstva (tzv. **karijes bočice**). Nakon šeste godine počinju nicati trajni zubi, a to je razdoblje obilježeno mješovitom dencijom. Djeca još uvijek ovise o brizi roditelja i o preventivnim postupcima dentalnoga tima. Adolescentna dob ponovno je specifična najviše zbog prehrambenih navika koje mogu utjecati na oralno zdravlje. Osnovni je pristup kod rada s djecom provoditi procjenu o riziku od nastanka karijesa i individualno prilagoditi preventivnu terapiju. Preventivni postupci, osim četkanja zuba, podrazumijevaju profesionalnu aplikaciju fluorida, preparata temeljenih na kazein fosfatu koji pospješuju remineralizaciju, postupke pečaćenja fisura itd. Operativni pristup provodi se samo kada je bolest već uznapredovala, tj. kada karijes zahvati dentin. U tim slučajevima materijali za nadoknadu tvrdog zubnog tkiva su staklenoionomerni cementi i kompozitni materijali.

ZA ONE KOJI ŽELE ZNATI VIŠE

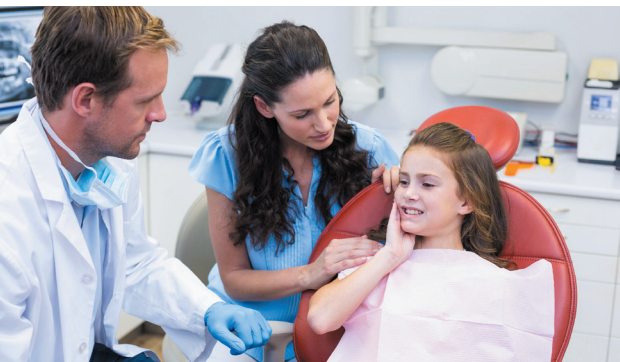

Ako dođe do zahvaćenosti živca (zubne pulpe) kod uznapredovalih lezija, poštuje se osnovno načelo, a to je očuvanje vitaliteta. Gubitkom vitaliteta zuba liječenje je usmjereno prema očuvanju zuba u usnoj šupljini i uspostavljanju izgubljene funkcije. Izbor metode liječenja kod mliječnih zuba s involviranom pulpom temelji se na kliničkim znakovima, simptomima i rendgenskom nalazu. kada procesi demineralizacije prevladaju nad procesima remineralizacije.

3.2.3. SPECIFIČNOST PRIBORA, MATERIJALA, INSTRUMENTATA I UREĐAJA ZA POJEDINE POSTUPKE U DJEČJOJ I PREVENTIVNOJ DENTALNOJ MEDICINI

Dječja dentalna medicina specijalizacija je koja dotiče mnoge dijelove struke te uključuje terapijske postupke iz raznih područja dentalne medicine. Budući da je dentalni asistent prvi u kontaktu s djetetom i roditeljima, vrlo je važno uspostaviti kontakt i **komunikaciju u skladu s djetetovom dobi kao preduvjet za uspješnu terapiju**. Valja pokušati steći povjerenje, uzeti **anamnezu** (socijalnu, dentalnu, medicinsku) u opuštenom razgovoru te pripremiti dijete za **klinički pregled** (ekstraoralni – ako je dijete otečeno i drži se za bolnu stranu lica; intraoralni – pripremiti ogledalo i sondu).

Dentalni tim trebao bi se uvijek okrenuti djetetu, saslušati ga, dopustiti mu da govori, biti iskren i prilagoditi se djetetovu govoru (slika 52.). Uzneimajući pojmovi kao što su „svrdlo“ i „injekcija“ ili fraze poput: „Ne moraš se bojati!“ i „To ne boli!“ trebali bi se izbjegavati. Oni poručuju djetetu da treba računati sa strahom ili bolom i pojačavaju njegova negativna očekivanja. Suprotno tome, valja se služiti sinonimima (prilagođenima djetetovoj dobi) kao što su „pritisak“ umjesto „bol“, „škakljanje“ umjesto „bušenje“,



Slika 52. Dentalni tim trebao bi se uvijek okrenuti djetetu, saslušati ga, dopustiti mu da govori, biti iskren i prilagoditi se djetetovu govoru

„pčelica“ umjesto „svrdlo“, „kapi za spavanje“ umjesto „lokalni anestetik“. Radi boljeg razumijevanja važno je preporučiti da se ovi pojmovi usuglase sa svim suradnicima u timu i da se formira jedinstveni „rječnik“ pojmova koji odgovaraju dječjoj dobi.

Osnovno je načelo upoznavanje djece sa stomatološkom terapijom, a ono podrazumijeva:

- upoznavanje stomatološke ordinacije (omogućiti djetetu da prošetala po ordinaciji)
- upoznavanje dentalnoga tima (sindrom bijele kute izaziva strah; po mogućnosti odabrati šarene uniforme i maske)
- pregled usne šupljine, zajedno s velikim ručnim ogledalom i malim oralnim ogledalom
- snimanje zuba, fotografije, rendgenske snimke
- četkanje zuba, profesionalno čišćenje zuba četkicom na kolječniku i pastom s fluorom
- lokalnu fluoridaciju
- pečačenje fisura
- ekskavaciju karijesa ručnim instrumentima
- minimalno invazivnu ekskavaciju karijesa s okruglim karbidnim svrdlom, izradu ispuna
- klasičnu terapiju ispunom rotirajućim instrumentima
- ekstrakciju zuba / endodonciju.

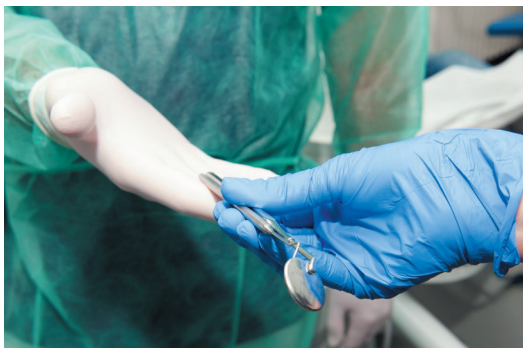Tablica 4. Prijedlozi za prevođenje stručnih naziva na jezik razumljiv djetetu

Prijedlozi za prevođenje stručnih naziva na jezik razumljiv djetetu:
stomatološka lampa – sunce
stomatološka radna jedinica – sjedalo u autu, kraljevski tron, sjedalica poput one u lunaparku
ogledalo – ogledalce, retrovizor
puster – vjetar, sušilo za zube, kiša, tuš, vodena mašina
sonda – gumb (prekidač), brojalica za zube
svitci staničevine – jastučić
zubna četkica – čistač zuba
gumica za poliranje – gumica za brisanje
dijamantno svrdlo / kolječnik – stroj za pranje
okruglo svrdlo – puzajuća pčelica
ekskavator – žlica
sisaljka – usisivač, patkica
lak za fluoridaciju – krema/guma za žvakanje
kompomer/kompozit – plastelin
fosforna kiselina – šampon za zub
adheziv – ljepilo
polimerizacijska lampa – čarobna lampa, nindža lampa (za dječake), frozen lampa (za djevojčice)
površinski anestetik – marmelada
lokalni anestetik – kuglice za spavanje, kapi za spavanje
injekcija – čarobni štapić
matrica – remen, kalup za pečenje kolača
kliješta – hvataljke

Dijete je ponekad u strahu da će imati nekoliko instrumenata u ustima. Stoga se preporučuje uzimanje sonde zajedno s ogledalom kako bi dijete mislilo da se upotrebljava samo jedan instrument. Dentalni asistent dodaje instrumente doktoru dentalne medicine, i to tako da se u ruku doktora stavlja donji dio ogledala i sonde (slika 53). Veće i češće poteškoće nastaju uporabom štrcaljke koja djetetu izgleda

kao injekcija te ju je potrebno koliko je god moguće ukloniti iz djetetova vidnog polja. Djetetu treba objasniti da štrcaljka služi samo za ispiranje zuba. Treba biti oprezan i pri stavljanju instrumenata na radni stol: oštrice treba okrenuti od djeteta. U dječjoj dentalnoj medicini vrlo se često obavljaju pečaćenja fisura koja, uz osnovni instrumentarij, uključuju i četkicu, pastu, kiselinu za jetkanje i pečatnu smolu. U liječenju korijenskih kanala uključuje se i instrumentarij za endodonciju koji se sastoji od:

- endodontskih instrumenata koji se nalaze na sterilnom endodontskom stalku
- endomjerke za mjerenje duljine korijenskog kanala
- endometra za mjerenje dužine korijenskog kanala
- po potrebi instrumentarija za koferdam
- tekućine za ispiranje korijenskih kanala
- papirnatih štapića za sušenje korijenskih kanala
- gutaperke
- materijala za punjenje korijenskog kanala
- materijala za privremeno zatvaranje korijenskog kanala.



Slika 53. Dodavanje instrumenata (sonda i zubno ogledalo zajedno) u ruke doktora dentalne medicine

3.2.4. Materijali u dječjoj i preventivnoj dentalnoj medicini

Fluor

Fluor je kemijski element koji u periodnom sustavu elemenata nosi simbol F i često ga se može naći u pastama za zube. Spojevi fluora nalaze se u zubnoj caklini, kostima i nekim biljkama.

Jedan od tehnički najvažnijih spojeva fluora jest **natrijev fluorid** (NaF). To je bijela tvar koja se u prirodi nalazi kao mineral viliomit. Upotrebljava se kao **odatak vodi za piće i zubnim pasta- ma jer ojačava zubnu caklinu, tako da ga u obliku tableta uzimaju djeca i trudnice.**

VAŽNO!

Široka rasprostranjenost fluorida u dentalnoj medicini uvelike je reducirala pojavu karijesa kod djece.

Najbolji način reduciranja rizika za nastanak karijesa jest stalna izloženost malim količinama fluorida. Smatra se da je fluoridacija najvažniji postupak u prevenciji karijesa jer tako zub postiže otpornost. Fluoridi kontroliraju ranu pojavu karijesa svojim prisustvom u plaku i slini, inhibirajući pritom početnu demineralizaciju cakline.

U slučaju smanjene količine fluorida dolazi do povećane aktivnosti *Streptococcus mutans*. Kada se preparati fluora upotrebljavaju na odgovarajući način, sigurno i učinkovito prevenciju karijesa. Fluoridi u dentalnoj medicini mogu se koristiti **topikalno ili endogeno**. Endogena ili sistemska fluoridacija (odatak fluora vodi, mlijeku ili soli) ima upitan pozitivan učinak te se više primjenjuju topikalne metode fluoridacije. Tablete s fluorom primjenjuju se kod osoba s visokom karijesnom aktivnošću, a prepo-



ZA ONE KOJI ŽELE ZNATI VIŠE

Prisutnost fluorida privlači i druge minerale poput kalcija, pri čemu sudjeluju u remineralizaciji, formirajući kalcij-fluorid, koji površinu zuba čini otpornijom na kiseline. Unos fluora u organizam omogućuje zamjenu hidroksilapatita fluorapatitom koji je otporniji na djelovanje kiselina. Pritom se mijenjaju fizikalno-kemijska svojstva cakline na način da caklina postaje homogenija, interprizmatski prostori postaju uži, prizme postaju većih dimenzija i manji je sadržaj karbonata, a veći sadržaj fluorida.

ručljivo je njihovo lokalno (topikalno) djelovanje, koje nastaje otapanjem/cucanjem tablete u ustima.



JESTE LI ZNALI?

Pregledno istraživanje iz 2015. godine pokazuje kako je uvođenje fluoridacije vode smanjilo pojavu karijesom zahvaćenih, restauriranih ili ekstrahiranih zuba mliječne denticije za 35 %, odnosno za 26 % u trajnoj denticiji. Broj djece s potpunim odsustvom karijesa u mliječnoj denticiji povećao se za 15 %, a u trajnoj denticiji za 14 %.

Fluor u dentalnoj medicini

Prilikom **topikalne fluoridacije** preparati fluora izravno se nanose na površinu cakline, i to je najbolji način prevencije karijesa uz najmanji rizik. Mogu imati različite učinke:

- baktericidni učinak
- bakteriostatski učinak
- antienzimski učinak.

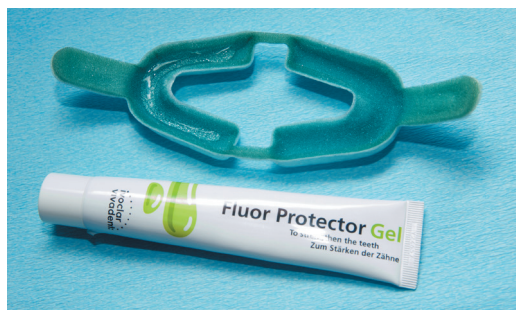

ZA ONE KOJI ŽELE ZNATI VIŠE

Topikalna fluoridacija jest postupak primjene organskih i anorganskih preparata fluora kao intenzivnog remineralizacijskog postupka. Istraživanja su dokazala da topikalna upotreba fluorida ima bolji kariostatski učinak od endogene ili sistemske fluoridacije.

Topikalna fluoridacija

Topikalna fluoridacija provodi se pomoću fluoridnih gelova (slika 54), lakova i vodica za ispiranje usta te pomoću pasta za zube koje sadržavaju fluor. Najčešće se upotrebljavaju gelovi, i to tako da se apliciraju u udlagu do 1/3 i dijete zagrije u nju tijekom pet do deset minuta. Lakovi su proizvedeni s namjerom da se poboljša djelovanje između fluorida i zubne cakline i produlji kontaktno vrijeme.



Slika 54. Udloga za topikalnu fluoridaciju s gelom

Endogena fluoridacija

Endogena fluoridacija jest primjena preparata fluora u vodi za piće, mlijeku, soli ili upotrebom tableta na bazi fluora koje se unose u organizam. Danas se rijetko primjenjuje jer ju je jako teško dozirati. Neadekvatno doziranje najčešće dovodi do neželjenih nuspojava poput dentalne fluoroze, negativnih utjecaja na

neke organe (želudac, bubrege) te alergijskih reakcija uz neznatan pozitivan utjecaj na sprječavanje karijesa. Dentalna fluoroza najčešće je uzrokovana korištenjem fluoridnih preparata u prvih šest godina djetetova života. U terapiji dentalne fluoroze većinom se upotrebljavaju kompozitni materijali. Kod težih oblika fluoroze izrađuju se krunice i fasete.



ZA ONE KOJI ŽELE ZNATIVIŠE

Blagi oblik dentalne fluoroze ogleda se u prugastim zubima, a kod težeg oblika u zadebljanju kostiju. S obzirom na vrijeme nastanka, dentalna fluoroza dijeli se u tri skupine. U prvu skupinu ubrajaju se djeca do četvrte godine: kod njih je prisutan rizik dentalne fluoroze trajnih inciziva i prvih molara. U drugu skupinu ubrajaju se djeca od četvrte do šeste godine: fluoroza zahvaća stražnje zube (premolari i drugi molari). Treću skupinu čine djeca starija od šest godina: mali rizik od dentalne fluoroze, osim na trećim molarima.

Materijali za nadoknadu tvrdih zubnih tkiva

Osobitosti pojedinih materijala navedene su u poglavlju o restaurativnoj dentalnoj medicini..

Materijali u endodonciji

U materijale u endodonciji ubrajaju se papirnati štapići za sušenje korijenskih kanala, materijali za punjenje korijenskih kanala, gutaperka i materijal za privremeno zatvaranje kaviteta. Detaljnije su opisani u poglavlju o restaurativnoj dentalnoj medicini.

Uređaji za pojedine postupke u dječjoj i preventivnoj dentalnoj medicini:

- lampa za polimerizaciju
- uređaji za aktivaciju kapsuliranih staklenoionomernih cementa
- uređaji za terapiju ozonom
- uređaj za dijagnostiku karijesa – DIAGNOdent®
- endometar
- uređaj za strojnu instrumentaciju.

3.3. POSTUPCI KOJI SE OBAVEZNO PRIMJENJUJU PRILIKOM SVAKOG POSJETA PACIJENTA

Postupak koji se uvijek primjenjuje prilikom posjeta pacijenta uključuje prvi kontakt koji mora imati pedagošku metodu koja pomaže u eliminiranju često prisutnoga straha kod djece. Potrebno je uzeti medicinsku i dentalnu anamnezu te pristanak roditelja za liječenje. Pacijenta je potrebno smjestiti u stomatološki stolac i pripremiti za pregled.

U slučaju da je pacijent novorođenče, roditelja/staratelja treba uputiti da dijete u nosiljci položi na stomatološki stolac ili da sjedne na stomatološki stolac, a novorođenče primi u krilo. U slučaju da je pacijent dojenče, prvi pregled izvodi se tako da se pored stomatološkog stolca smjeste dvije stolice, jedna nasuprot drugoj. Na jednu stolicu sjest će doktor, a na drugu uputiti roditelja/staratelja s djetetom tako da je dijete okrenuto licem prema roditelju/staratelju, a zatim treba polegnuti dijete doktoru u krilo. Malo dijete treba uputiti da samo sjedne na stomatološki stolac, a roditelja/staratelja primjereno smjestiti blizu djeteta. U slučaju da se dijete osjeća nesigurno i ne želi sjesti, roditelja/

staratelja treba uputiti da sjedne na stomatološki stolac i da primi dijete u krilo. Predškolsku i školsku djecu te adolescente upućuje se da sami sjednu na stomatološki stolac. Roditelja/staratelja treba primjereno smjestiti blizu djeteta. Dijete s posebnim potrebama treba smjestiti prema procjeni djetetova stanja.

Pacijentu treba staviti zaštitnu jednokratnu pregaču i na predviđeno mjesto odložiti jednokratnu čašu i sisaljku. Potrebno je pripremiti sterilne instrumente za pregled, a to su: zubno ogledalo, sonda i stomatološka pinceta. U dogovoru s doktorom dentalne medicine dodaje se ostali pribor. Pacijentu je potrebno pristupiti na zanimljiv i ugodan način uz razgovor kako bi se pregled obavio što ugodnije i bez trauma. Ako je potrebno, treba napraviti i plan terapije.

3.31. STRAH OD DOKTORA DENTALNE MEDICINE

Anksioznost i strah od doktora dentalne medicine uzrok su ozbiljnih poteškoća u radu s djecom (slika 55). Strah može biti razlog za neodlazak stomatologu i izbjegavanje liječenja. Dentalni asistent treba prepoznati nekooperativno dijete i zajedno sa stomatologom primijeniti jednu od tehnika za kontrolu ponašanja u ordinaciji dentalne medicine.

Za uspješnu kontrolu djeteta s nekooperativnim ponašanjem najvažnija je precizna dijagnoza tipa ponašanja.

Prema **Wrightu** (1975), moguće je razlikovati tri kategorije ponašanja, a to su:

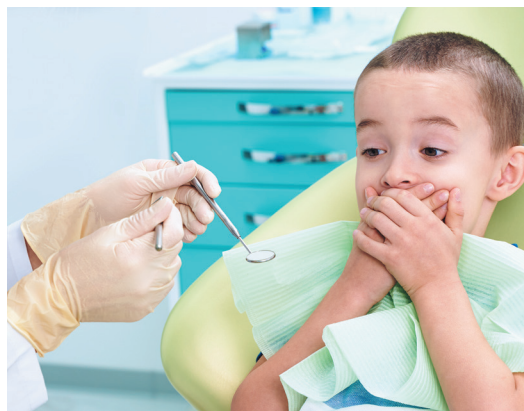- kooperativno ponašanje
- manjak kooperativne sposobnosti
- potencijalno nekooperativno ponašanje.

Frankova skala ponašanja djeteta (1962):

- Jasno negativno ponašanje: odbijanje liječenja, otvoren otpor i neprijateljstvo, ekstre-

JESTE LI ZNALI?

Procjenjuje se da oko 16 % djece školske dobi ima strah od doktora dentalne medicine.



Slika 55. Anksioznost i strah od doktora dentalne medicine uzrok su ozbiljnih poteškoća u radu s djecom

man strah, snažan plač, silno povlačenje i izolacija ili drugi oblici vrlo negativnog ponašanja.

- Lagano negativno ponašanje: manji otpor i protivljenje liječenju (pristupačan liječenju), umjerenost suzdržanost, umjerenost nekooperativnost, strah, nervoza ili plač.
- Lagano pozitivno ponašanje: prihvaća liječenje s oprezom, određeno protivljenje, zapitkivanje i taktika odlaganja, umjerenost spremnost da popusti sa suzdržanošću, slijedi upute doktora dentalne medicine.
- Jasno pozitivno ponašanje: dobar odnos s doktorom dentalne medicine, nema znakova straha, zainteresiranost za postupke, odgovarajući verbalni kontakt, smijeh i uživanje u situaciji.

Kada se oblik ponašanja prepozna i pravilno procijeni, može se odabrati i odgovarajući postupak za njegovu kontrolu. Među najčešće tehnike za kontrolu ponašanja djeteta koje se danas upotrebljavaju u dječjoj dentalnoj medicini ubrajaju se sljedeće:

1. Oblikovanje ponašanja (temelji se na planiranom uvodu u terapiju)

Oblikovanje ponašanja tehnika je koja se može definirati kao proces usmjeravanja ponašanja djeteta prema određenom cilju. Za tu je metodu važno definirati niz koraka pomoću kojih se želi postići određeni cilj, a to je kooperativno ponašanje djeteta koje omogućuje provedbu liječenja. Ti koraci u napredovanju liječenja počinju od oralnog pregleda i profilakse pa sve do apliciranja lokalnog anestetika i provođenja preparacije kaviteta. Vrijeme zadržavanja na svakom od koraka ovisi o djetetovu ponašanju.

2. Metoda „reci, pokaži, učini“ (engl. tell-show-do)

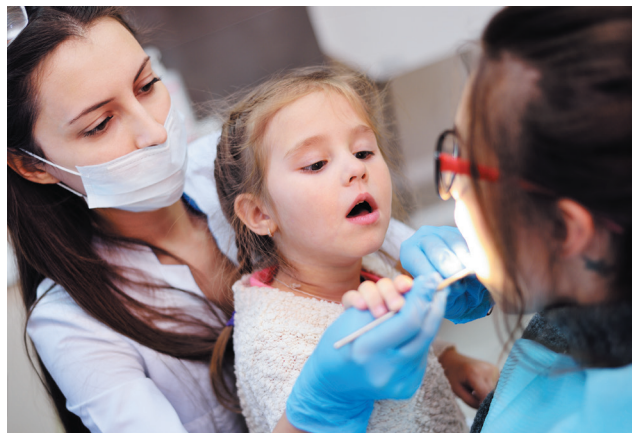RECI: Objasniti što se radi; ukratko i sažeto opisati postupak koji se planira provesti.

POKAŽI: Zatim se na određeni način izvan usta pokaže kako će se i čime učiniti zahvat. Može se demonstrirati na ruci/prstu/noktu doktora, roditelja, plišane igračke, djeteta.

UČINI: Na kraju se objašnjen i pokazan zahvat učini u djetetovim ustima. Valja uključiti dijete u provođenje zahvata, dati mu da gleda (ogledalo) (slika 56), zajedno brojiti zube, dopustiti djetetu da samo primi svitak staničevine, sisaljku, dopustiti braći/sestrama da asistiraju (četkanje zuba, fluoridacija).

3. Metoda potkrepljivanja, ohrabrivanja i pohvale

Potkrepljivanje ponašanja temelji se na spo-



Slika 56. Oblikovanje ponašanja – dijete zubnim ogledalom gleda zube svojoj doktorici dentalne medicine (metoda „reci, pokaži, učini“)

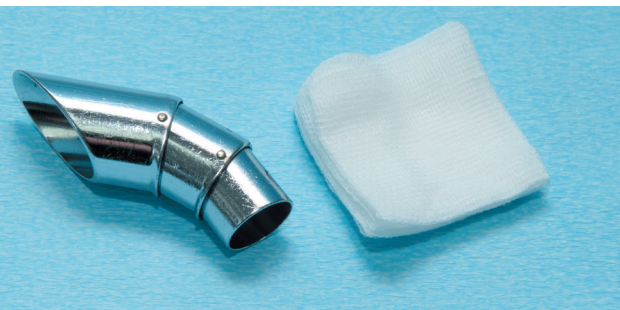znaji da ako se određeno ponašanje potkrijepi, tada je vrlo vjerojatno da će se ono i ponoviti. Postoji pozitivno i negativno potkrepljivanje. Ako je pacijent nagrađen za ponašanje, radi se o poticanju pozitivnog ponašanja. S druge strane, ako se radi o nepoželjnom ponašanju, negativni stimulans se uklanja i tada je riječ o uklanjanju uzroka negativnog ponašanja. Najčešće se radi o dopuštanju prisutnosti roditelja u ordinaciji ili odlasku roditelja u čekaonicu.

4. Metoda prikazivanja

Metoda prikazivanja obuhvaća promatranje rada kod vršnjaka iz vrtića ili razreda čije je ponašanje kooperativno.

5. Metoda desenzibilizacije (učenje djeteta da se opusti)

Kod primjene metode desenzibilizacije dijete se postupno izlaže podražajima koji izazivaju dentalni strah i anksioznost. Kada se stimulans prihvati, nastavlja se sa sljedećim podražajem na razini višeg potencijala. Tehnika se provodi dok se ne smanji razina straha i dok se dijete ne opusti. Tehnika se često kombinira s tehnikom „tell-show-do“.



Slika 57. Instrument koji onemogućuje zatvaranje usta (metalni prsten)

6. Metoda svladavanja

Metodu svladavanja treba izbjegavati, osim kada služi na dobrobit djeteta (hitno stanje). Tada i dentalni asistent pomaže u držanju djeteta (metalni prsten, omotan gazom, tako da dijete ne može zatvoriti usta, uvijek se drži na suprotnoj strani od zahvata (slika 57)).

3.3.2. PRIPREMA MEDICINSKE I DENTALNE DOKUMENTACIJE

Medicinska dokumentacija pruža informacije o općem zdravstvenom stanju djeteta i sastoji se od pitanja o bolestima djeteta, uzimanju lijekova i prisutnosti alergija. Dentalna dokumentacija daje informacije o dosadašnjim dentalnim zahvatima i stanjima.

Uzimanje anamneze treba provesti sustavno, a uzima se od roditelja/staratelja.

Temeljita **anamneza** sastoji se od:

- općih podataka
- razloga posjeta i trenutnih tegoba
- obiteljske anamneze
- medicinske anamneze
- dentalne anamneze.

Kod općih podataka, osim osnovnih podataka, treba navesti i kontakt nadležnog pedijatra.

Anamneza svakako treba sadržavati sljedeće podatke.

Medicinska anamneza:

- duljina/tijek trudnoće
- porođajna težina
- uzimanje lijekova
- razvoj govora i motorike
- kalendar cijepjenja
- sistemske bolesti
- onkološke bolesti
- alergije.

Obiteljska i socijalna anamneza:

- u kakvu domaćinstvu dijete živi
- broj članova obitelji
- nasljedne bolesti u obitelji.

Dosadašnja dentalna anamneza:

- razlozi prethodnih dolazaka
- dosadašnje intervencije
- oralno-higijenske navike
- vrijeme erupcije zuba
- prehrambene navike.

Valja naglasiti da sâm postupak uzimanja anamnestičkih podataka treba izvesti u ugodnom ozračju za roditelja i pacijenta. Tim postupkom doprinosi se opuštanju djeteta te se olakšavaju klinički pregled i intervencije.

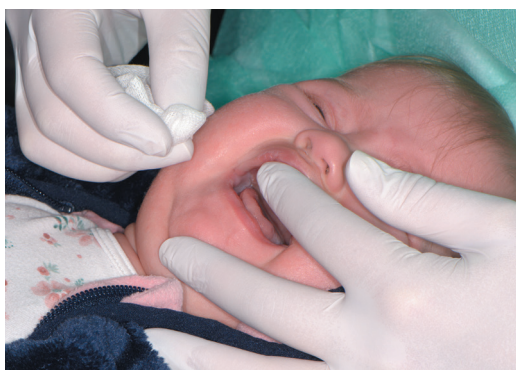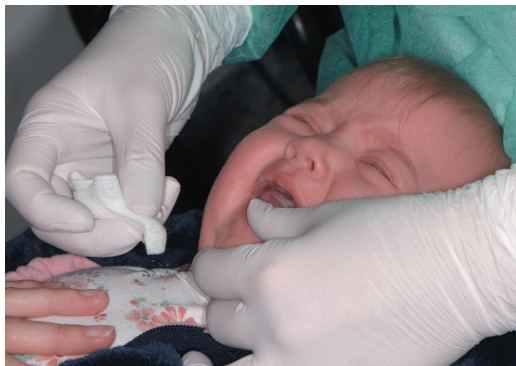3.3.3. FIZIČKA I PSIHIČKA PRIPREMA PACIJENTA

PRILAGODAVANJE DJETETOVOJ DOBI

Mala djeca (do tri godine)

Djeca bi se s dentalnom terapijom trebala upoznavati postepeno, najranije u dobi od dvije i pol godine. Desenzibilizacija započinje prvim posjetom doktoru dentalne medicine, najbolje unutar šest mjeseci od nicanja prvoga zuba. Pedijatar, u okviru ranih pregleda u prvoj godini života, može uputiti malu djecu specijalistu dječje stomatologije. Takav pristup pruža

moćnost da se djeca rano naviknu na doktora dentalne medicine te da se provode jednostavne, preventivne mjere. Djeca ove dobne skupine nalaze se u senzoričko-motoričkoj fazi, što znači da sve primaju svojim osjetima te su usredotočena na osobe koje se o njima brinu (prvenstveno majke). Zbog toga bi se pregled usne šupljine trebao izvoditi na krilu roditelja u položaju „koljeno uz koljeno“ (slika 58) s ogledalom i svitkom staničevine. U tom položaju moguće je i vježbati četkanje zuba s roditeljima ili konzervativno sanirati manje karijesne lezije. Zbog ograničene sposobnosti surađivanja opsežniji konzervativni zahvati kao npr. liječenje karijesa mliječnih zuba multiplim ekstrakcijama trebali bi se izvoditi u (inhalacijskoj) sedaciji ili općoj anesteziji.



Slika 58. Pregled djeteta u položaju „koljeno uz koljeno“

Djeca predškolske dobi (tri do šest godina)

Djeca u dobi od treće do šeste godine mogu se dobro motivirati i već se mogu uključiti u jednostavne terapijske postupke. Ona slijede kratke upute i žele poslušati, dodirnuti i isprobati. U ovoj dobnoj skupini zbog kratke kooperativne sposobnosti djeteta većinom je dovoljno jednostavno objašnjenje povezano s pokazivanjem prije terapije. Dodatno se djeci može dati mogućnost kontrole, a time i pružiti osjećaj sigurnosti davanjem velikog ručnog ogledala, koje drže objema rukama i kojim mogu promatrati zahvat (slika 59).

Djeca osnovnoškolske dobi (šest do dvanaest godina)

Djeca u toj dobi već razumiju jednostavne procese i povezanosti te žele biti prihvaćeni kao odrasli i odgovorni. Individualne profilaktičke mjere, educiranje o održavanju oralne higijene te pečaćenje fisura prvih trajnih molara najbolje funkcioniraju s jasnim uputama.



Slika 59. Pridržavanje velikog ogledala u svrhu promatranja stomatološkog liječenja



ZA ONE KOJI ŽELE ZNATI VIŠE

Poseban su izazov u ovoj dobi djeca sa strukturnim poremećajima zuba, kao što je npr. hipomineralizacija sjekutića i kutnjaka. Zbog preosjetljivosti pogođenih zuba i vrlo često pratećeg posteruptivnog gubitka tvrdog zubnog tkiva, kao i moguće povezanosti s karijesom, prednost bi trebalo dati vizualnoj i RTG-dijagnostici.

Kod djece je preporučljivo izbjegavati upotrebu multifunkcijskog nastavka (pustera) i velike sisaljke (saugera). Osjetljivi zubi umjesto toga mogu se osušiti svitcima staničevine, kao i kuglicama vate, a nakon toga treba ih provizorno sanirati zaštitnim pokrovnim slojem staklenoionomernog cementa prije nego što se napravi daljnji plan terapije.

Tinejdžeri (dvanaest do osamnaest godina)

Tinejdžeri (u pubertetu) također mogu biti poseban izazov za dentalni tim. Problemi s autoritetom ili suradljivosti najbolje se mogu riješiti tako da se mladi tretiraju i liječe kao partneri. U ovoj dobi trebalo bi se komunicirati nedvosmisleno; mladi su sada sve više odgovorni za svoje zdravlje i doktor dentalne medicine u tome im može pomoći. To znači da je doktor dentalne medicine partner koji im objašnjava uzroke i posljedice bolesti u području zuba, usta i čeljusti te demonstrira preventivne mjere. Time ih se motivira na suradnju i potiče se vlastiti osjećaj odgovornosti mladih kod postizanja estetski odgovarajuće, zdrave denticije s blještavim osmijehom.

Roditelji imaju presudnu ulogu u pripremi djeteta za odlazak doktoru dentalne medicine i to bi trebalo provoditi od najranije djetetove dobi.

Djeci treba objasniti tko je zapravo doktor dentalne medicine i što točno radi.

Kod prvog pregleda dentalni asistent treba pristupiti djetetu vedro i nasmiješeno kako bi olakšao i ublažio djetetov strah. Doktor dentalne medicine objasniti će djetetu svaki korak oralnoga pregleda i pokazati mu stomatološki pribor koji će upotrebljavati.

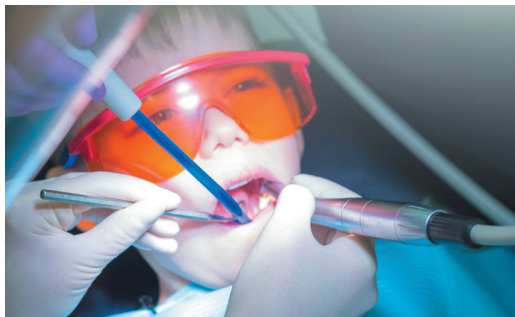Dječje ordinacije dentalne medicine imaju velike plišane igračke, četkice za zube i modele usne šupljine i zuba na kojima se pokazuju kako ih pravilno četkati (slika 60). Često su obojene i uređene veselim bojama, crtežima i monitorima na kojima se prikazuju crtani filmovi ili sadržaji za djecu.



Slika 60. Objašnjavanje i pokazivanje postavljanja četkice za čišćenje zuba

3.3.4. ODRŽAVANJE SUHOG RADNOG POLJA

Održavanje suhog radnog polja jedan je od važnih segmenata rada tijekom stomatološkog liječenja. Osim pripreme svitaka staničevine, sisaljki, koferdama i drugih pomagala prilikom dobivanja suhog radnog polja, dentalni asistent



Slika 61. Sisaljku je tijekom zahvata potrebno usmjeravati i stavljati na položaj koji je najpodobniji za što brže skupljanje sline i ostalih tekućina

treba se brinuti i o tehničkoj ispravnosti komandi i nastavaka na stomatološkom stolcu. Potrebno je provjeriti aspirator te osigurati čisto plastično crijevo sisaljke, mehanički očišćeno od ostataka sline i ostalih nečistoća. Vrlo je važno da je puster ispravan, da ne miješa vodu sa zrakom i da su mlaznice ispravne.

Za održavanje suhog ranog polja potrebni su:

- svici staničevine
- sisaljka i aspirator
- suhi zrak iz pustera
- zaštitna guma (koferdam).

Djeci treba pokazati kako radi sisaljka pomoću koje će se ukloniti nakupljena slina (djeca najčešće sjede u majčinu ili očevu krilu kako bi imala dodatan osjećaj sigurnosti).

Korištenje sisaljke kod djece treba objasniti na njima zanimljiv način. Postoje razni nazivi za sisaljku koji su prilagođeni djeci i njihovoj dobi. Sisaljku treba namjestiti tako da doktor dentalne medicine neometano može pristupiti radnom polju i pridržavati je tako da je dijete ne odguruje jezikom ili rukama. Sisaljku je tijekom zahvata (slika 61) potrebno usmjeravati i stavljati na položaj koji je najpodobniji za što brže skupljanje sline i ostalih tekućina.

Kod djece su česte poteškoće prilikom postavljanja svitaka staničevine jer ih žele izbaciti iz usta. Potreba za izolacijom zuba osobito je izražena kod endodontskih zahvata. Djetetu treba objasniti da uz postavljanje gumene zaštite može neometano disati. Dentalni asistent, kao član tima, sudjeluje u brzini izvođenja postupka, pri čemu je važnost održavanja suhog radnog polja i uspješnost istog snažno povezana.

3.3.5. PRIPREMA INSTRUMENTATA, PRIBORA, MATERIJALA I UREĐAJA

Poznavajući fizičku i psihičku pripremu djeteta za zahvat te specifičnost postupaka u dječjoj i preventivnoj dentalnoj medicini, dentalni asistent je kompetentan i stručan za rad s djecom. Opća znanja o pripremi instrumenata, pribora, materijala i uređaja jednaka su kao i u ostalim područjima dentalne medicine. Vidi poglavlje: *Dentalno asistiranje u restaurativnoj dentalnoj medicini i endodonciji (2.3.3. Priprema instrumenata, pribora, materijala i uređaja).*

3.3.6. STANDARDNE MJERE ZAŠTITE

Djeca, kao posebno osjetljiva skupina podložnija infekcijama i prijenosu mikroorganizama uslijed utjecaja boravka u grupi (predškolske ustanove, škola, slobodne aktivnosti), iziskuju naglašenu primjenu standardnih mjera zaštite i poznavanje istih. Ispravna i profesionalna primjena standardnih mjera zaštite sprječava prijenos infekcije u ordinacijama dječje i preventivne dentalne medicine te čuva zdravlje djece kao najosjetljivije skupine u populaciji. Primjena standardnih mjera zaštite ista je kao i u ostalim djelatnostima dentalne medicine. Vidi poglavlje: *Dentalno asistiranje u restaurativnoj dentalnoj medicini i endodonciji (2.3.4. Standardne mjere zaštite).*

3.3.7. EVIDENCIJA STANJA ZUBA, SLUZNICE, USNICA I JEZIKA PREMA NALAZU DOKTORA DENTALNE MEDICINE

Evidencija stanja zuba, sluznice i jezika upisuje se u zubno-zdravstveni karton sukladno naputku doktora dentalne medicine. Dio kartona za bilježenje dentalnoga statusa obično je u obliku dijagrama i obuhvaća mlječnu i trajnu denticiju te daje mogućnost evidentiranja promjena tijekom izmjene zuba i bilježenja svih provedenih terapijskih zahvata na tvrdim zubnim tkivima. U kartonu se evidentira ekstraoralni i intraoralni nalaz.

Svrha je ekstraoralnog pregleda opća procjena djeteta i njegova zdravlja te procjena djetetova razvoja i ponašanja. Treba obratiti pozornost na djetetovo držanje tijela i hod, promjene na koži, kosi i noktima. Prilikom pregleda glave i

gnostički postupci uobičajeni za ovaj dio pregleda jesu inspekcija, palpacija, perkusija i test vitaliteta. Dodatno se mogu provesti radiološke pretrage, snimanje kliničkih fotografija i analiza gipsanih modela. U zubne se kartone unosi status zuba i sluznice (karijesi, ispuni, ekstrakcije zuba, promjene na oralnoj sluznici...).

Označavanje zuba provodi se binarnom (dvo-brojčanom) FDI metodom, na način da se kvadranti zubnog luka označavaju brojevima 1, 2, 3 ili 4 u smjeru kazaljke na satu, počevši od gornjeg desnog kvadranta, a zatim se dodaje redni broj zuba, pri čemu se središnji sjekutić označava s 1, a treći molar s 8. Označavanje mlječnih zuba radi se prema istom načelu, a kvadranti nose brojeve 5, 6, 7 i 8. Tako se npr. donji desni prvi trajni kutnjak označava s 46, a gornji lijevi mlječni središnji sjekutić sa 61 (slika 62).

MJESTO ZA RTG SLIKE																
Novi način označavanja zuba kako predlaže F. D. I. nazvan je »dualni sistem« »Two digit-System« (Zweizeichensystem)																
gore desno								gore lijevo								
TRAJNI ZUBI	18	17	16	15	14	13	12	11	21	22	23	24	25	26	27	28
	48	47	46	45	44	43	42	41	31	32	33	34	35	36	37	38
dolje desno								dolje lijevo								
MLJEČNI ZUBI	55	54	53	52	51	61	62	63	64	65	65	74	73	72	71	81
	85	84	83	82	81	71	72	73	74	75	75	84	83	82	81	85

Slika 62. Prikaz označavanja zuba

vrata treba obratiti pozornost na oblik i veličinu glave, osnovni oblik i proporcije lica, oblik i kompetentnost usana, prisutnost asimetrija i ožiljaka, izgled i pokretljivost očnih jabučica i temporomandibularni zglobovi. Pregled vrata treba uključivati inspekciju i palpaciju regionalnih limfnih žlijezda.

Intraoralni pregled čini pregled mekih tkiva usne šupljine, okluzije, zuba i parodonta. Dija-

Pravilno provođenje dentalne i medicinske anamneze te njihova evidencija u zubnom kartonu pacijenta osnovna su pretpostavka kvalitetnog liječenja, praćenja pacijentova zdravlja i planiranja dijagnostičko-terapijskih postupaka. Klinički pregled i rendgenska dijagnostika daju potpuni nalaz i evidentiraju se prilikom svakog posjeta pacijenta. Nerijetko je nužno interdisciplinarno zbrinjavanje ili konzultacija s pedijatrom koji liječi primarnu bolest pacijenta. To

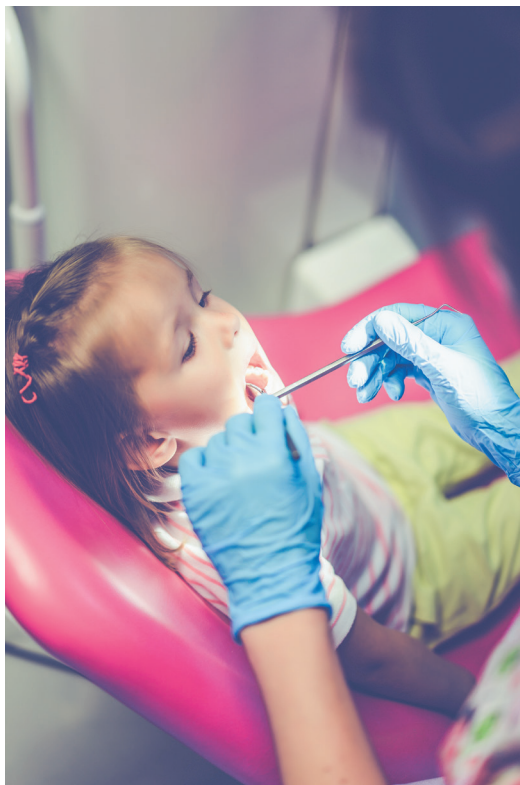su važne stavke koje također utječu na nalaz kliničkog i/ili RTG-pregleda te ih je nužno evidentirati u zubnom kartonu pacijenta.

3.4. ASISTIRANJE TIJEKOM DIJAGNOSTIČKO-TERAPIJSKOG POSTUPKA U DJEČJOJ I PREVENTIVNOJ DENTALNOJ MEDICINI

3.4.1. PRIPREMA I ASISTIRANJE – RANI PREGLED DOKTORA DENTALNE MEDICINE U SVRHU PREVENCIJE KARIJESA

3.4.1.1. OSNOVNA OBILJEŽJA POSTUPKA

Pod ranim pregledom doktora dentalne medicine podrazumijeva se pregled djeteta u prvoj godini života. Oralno zdravlje u tom periodu postavlja se kao temelj koji treba nadograditi edukacijom o prevenciji i njezi oralnoga zdravlja kako bi se ostvarila mogućnost da pojedinac tijekom cijeloga života ne oboli od oralnih bolesti. **Svrha ranog posjeta doktoru dentalne medicine jest prilagodba djeteta i prevencija karijesa, a treba ga obaviti od šestog mjeseca života pa najkasnije šest mjeseci od nicanja prvoga mliječnog zuba** (slika 63). Najvažnije je točno informirati roditelje i motivirati ih za usvajanje pravilnih preventivnih postupaka. Tijekom ranoga pregleda doktor dentalne medicine mora procijeniti rizik za nastanak bolesti, na temelju toga odrediti individualni preventivni program, upoznati roditelje s normalnim razvojem denticije i načinom rješavanja problema tijekom nicanja zuba dajući upute za pravilnu prehranu i oralnu higijenu djeteta te planirati buduće posjete. Najjednostavniji način pregleda jest u položaju u kojemu roditelj i doktor sjede licem u lice i do-



Slika 63. Svrha ranog posjeta doktoru dentalne medicine jest prilagodba djeteta i prevencija karijesa

diruju se koljenima („koljeno uz koljeno“). Dijete je okrenuto prema roditelju i sjedi mu u krilu, a glava mu se spusti u krilo doktora. Ovaj položaj omogućava doktoru dentalne medicine dobar uvid u usnu šupljinu, a dijete osjeća sigurnost jer gleda u roditelja, koji ga istovremeno pridržava te onemogućava otpor i pokrete koji bi otežali pregled. Tu priliku treba iskoristiti i kako bi se roditelju demonstrirala pravilna tehnika četkanja zuba. Na osnovi procijenjenog rizika za nastanak karijesa i izloženosti fluoridima (voda, prehrana, zubna pasta) odlučuje se treba li dijete dodatne pripravke fluora (sustavno ili topikalno) te na kraju treba odrediti termin za sljedeći pregled, u rasponu od tri do šest mjeseci, s obzirom na utvrđeni rizik.

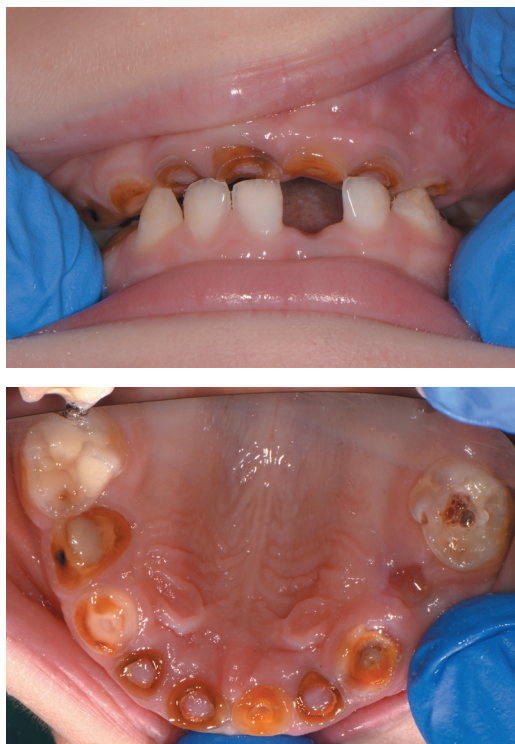Pacijenti s povećanim rizikom za nastanak karijesa:

- djeca s posebnim zdravstvenim potrebama
- djeca majki s visokom incidencijom karijesa
- djeca s mnogo zubnih naslaga, početnim demineralizacijama ili ranim karijesom
- djeca koja se hrane bočicom ili su dojena noću
- djeca koja imaju stariju braću i sestre (popušta nadzor roditelja)
- djeca iz obitelji s nižim socioekonomskim statusom.

Dentalni asistent s doktorom dentalne medicine sudjeluje u davanju uputa o pravilnoj prehrani, oralnoj higijeni, privikavanju djeteta na ordinaciju dentalne medicine te uključivanju djeteta i roditelja u preventivni program.

Karijes bočice

Karijes bočice ili rani dječji karijes javlja se u dobi od šest do osam mjeseci pa sve do treće godine djetetova života. To je agresivan oblik karijesa koji vrlo brzo uništava mliječne zube (slika 64). Uzrokuje ga kolonizacija bakterija, a posebno *Streptococcus mutans*. Caklina mliječnih zuba slabije je mineralizirana, a pulpa veća nego kod trajnih zuba. Iz tog razloga bakterije vrlo brzo prodiru kroz caklinu mliječnog zuba ispod kojega je porozan dentin te tako pogoduju bržem i progresivnijem širenju karijesa. Karijes bočice javlja se u ranom djetinjstvu, kod djece mlađe od tri godine. Karijes bočice može nastati noćnim hranjenjem bočicom (ili zaslađenim napitcima) i dugotrajnim noćnim dojenjem pri kojemu dijete zaspi, a laktoza iz majčina mlijeka razlaže se na kiseline.



Slika 64. Karijes bočice

3.4.1.2. PRIPREMA I ASISTIRANJE

Za pacijenta je potrebno:

- prije početka zahvata objasniti roditeljima postupak koji će se raditi i stvoriti s djetetom komunikaciju koja će ukloniti strah od zahvata
- pripremiti i provjeriti potrebnu medicinsku dokumentaciju sa suglasnostima
- staviti jednokratnu čašu i sisaljku
- pripremiti osnovni instrumentarij za zahvat: ogledalo, pincetu, sondu, aplikator za nanošenje gela, otopine, štapić s vatom na vrhu
- pripremiti udlagu i gel za topikalnu fluoridaciju.

3.4.1.3. PROVEDBA POSTUPKA

- Smjestiti roditelja i dijete na stomatološki stolac te zaštititi dijete zaštitnom pregačom.
- Higijenski oprati ruke i utrljati alkoholni dezinficijens za ruke.
- Zaštititi se zaštitnim rukavicama.
- Na stolić postaviti instrumente, ogledalo, sondu i pincetu.
- Dodati doktoru dentalne medicine zaštitne rukavice i masku.
- Dodati četkicu i pastu.
- Tijekom tretmana dodati doktoru dentalne medicine ogledalo i četkicu.
- Spustiti stolac kako bi roditelj s djetetom mogao sići.
- Pospremiti upotrijebljeni materijal.
- Dezinficirati stolić i sve radne površine.
- Dokumentirati postupak.

3.4.2. PRIPREMA I ASISTIRANJE KOD FLUORIDACIJE

3.4.2.1. OSNOVNA OBILJEŽJA POSTUPKA

Primjena fluorida ima za svrhu spriječiti nastanak karijesa, tj. demineralizaciju tvrdih tkiva zuba te potaknuti remineralizaciju početnih lezija djelujući pritom baktericidno. Indikacija za topikalnu fluoridaciju je prevencija karijesa, izrazita sklonost karijesu, jake kompresijske anomalije, fiksna ili mobilna ortodontska terapija, preosjetljivost zubnih vratova te prevencija parodontopatija.

Kod **topikalne fluoridacije koja se provodi kod kuće** potrebno je upoznati roditelje s postupkom:

- Paste s fluorom koristiti dva puta dnevno.
- Nadgledati četkanja zuba.

- Naučiti dijete da ispljune ostatak paste i da je ne guta, ali niti ne ispirati ostatak paste vodom.

Za pacijente s visokim rizikom od karijesa treba izraditi individualne programe za fluoridaciju u kojima se upotrebljava više izvora fluora u različitim koncentracijama.

3.4.3. PRIPREMA I ASISTIRANJE KOD PEČAĆENJA FISURA I JAMICA

3.4.3.1. OSNOVNA OBILJEŽJA POSTUPKA

Pečaćenje fisura preventivni je postupak kojim se površina zuba (jamice i fisure) zatvaraju materijalom za pečaćenje fisura temeljenim na smoli ili staklenoionomernim cementom koji može adherirati na caklinu okluzalne plohe zuba i tako sprječavati prodor bakterija i hrane. Zbog same morfologije okluzalne plohe zuba i nemogućnosti čišćenja takve površine fisure su retencijsko mjesto za nakupljanje plaka. S pečaćenjem zuba trebalo bi pričekati do njihova potpunog nicanja, osim ako postoji visoka sklonost karijesu.

Indikacije za pečaćenje fisura:

- duboke i retentivne fisure koje uzrokuju zapinjanje sonde
- minimalni karijes u mliječnoj ili trajnoj dentaciji (šestice)
- obojene fisure
- odsutnost aproksimalnog karijesa
- mogućnost dobre izolacije od sline i ostalih oralnih tekućina
- visoki rizik za karijes.

Kontraindikacije za pečaćenje fisura:

- široke i plitke fisure pogodne za samočišćenje
- klinički i radiografski dokaz postojanja aproksimalnog karijesa

- prisutnost aproksimalnih lezija i ispuna
- karijes dentina
- zub koji je djelomično eruptiran
- nemogućnost osiguravanja suhog radnog polja.

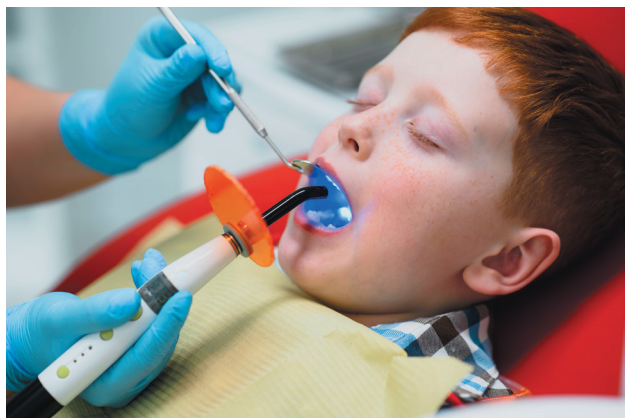3.4.3.2. PRIPREMA INSTRUMENTARIJA I MATERIJALA ZA PEČAĆENJE FISURA I JAMICA

- Na stolić postaviti sterilne instrumente, ogledalo, sondu, pincetu i staničevinu koja služi za izolaciju radnog polja.
- Pripremiti rotirajuće gumice i četkice kojima će se ukloniti sva nečistoća sa zuba (danas se najčešće upotrebljavaju male četkice koje su posebno napravljene za čišćenje fisura).
- Pripremiti nefluoridiranu abrazivnu profilaktičku pastu.
- Pripremiti kiselinu za jetkanje.
- Pripremiti materijal za pečaćenje koji se upotrebljava prema uputama proizvođača.
- Pripremiti polimerizacijsku lampu.
- Pripremiti artikulacijski papir.

3.4.3.3. PROVEDBA POSTUPKA PEČAĆENJA FISURA I JAMICA

Prije početka zahvata potrebno je objasniti roditeljima postupak koji će se raditi i stvoriti s djetetom komunikaciju koja će ukloniti strah od zahvata. Postupak se provodi na sljedeći način:

- Identificirati dijete.
- Pripremiti i provjeriti potrebnu medicinsku dokumentaciju sa suglasnostima.
- Provjeriti potpisani upitnik o zdravlju po preporuci FDI-a (1998).
- Objasniti djetetu tijekom postupka (psihološka priprema).
- Higijenski oprati ruke i utrljati alkoholni dezinficijens za ruke.



Slika 65. Osvjetljavanje polimerizacijskom lampom kod postupka pečaćenja fisura i jamica na zubu djeteta

- Navući jednokratne rukavice.
- Smjestiti dijete na stomatološki stolac.
- Zaštititi dijete jednokratnom pregačom.
- Staviti jednokratnu čašu i sisaljku.
- Dodavati odgovarajuće instrumente koji će biti potrebni.
- Sukcija sline sisaljkom tijekom profilaktičkog četkanja, kao i tijekom nastavka postupka.
- Dodati kiselinu za jetkanje.
- Dodati materijal za pečaćenje.
- Dodati ili osvijetliti polimerizacijskom lampom (ovisno o zahtjevu doktora dentalne medicine) (slika 65).
- Dodati artikulacijski papir.
- Nakon završenog postupka ukloniti djetetu zaštitnu pregaču.
- Spustiti stolac kako bi dijete moglo sići.
- Upotrijebljenu čašu i sisaljku odložiti u vrećicu za infektivni otpad.
- Upotrijebljeni instrumentarij potopiti u dezinficijens.
- Dezinficirati radne površine staničevinom natopljenom u alkohol.
- Oprati ruke.

- Dokumentirati zahvat, dati upute koje su preporučene i informirati o daljnjoj higijeni zuba.

3.4.4. ASISTIRANJE KOD PRIMJENE ANESTEZIJE

3.4.4.1. OSNOVNA OBILJEŽJA POSTUPKA

Lokalna je anestezija postupak koji se upotrebljava za uklanjanje bola tijekom zahvata u dentalnoj medicini. Lokalni je anestetik gotov pripravak u spreju ampulama i staklenim ampulama s gumenim čepom. Prije pripreme anestetika potrebno je pročitati upute i poštivati preporuke proizvođača i rok trajanja. Na bočicu anestetika u spreju treba napisati datum i vrijeme otvaranja i čuvati prema pisanim uputama.

Djeca se trebaju liječiti bez bola. Jedna od postojećih definicija kaže da je bol neugodna senzacija koja uključuje emocionalnu reakciju na tu senzaciju. Kontrola bola preduvjet je kooperativnosti pacijenta, pogotovo u dječjoj dentalnoj medicini (slika 66).

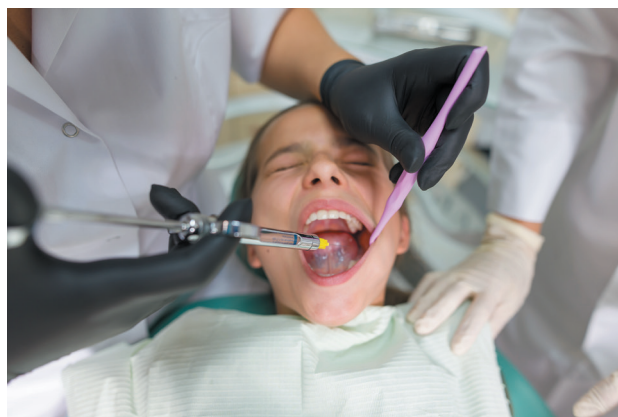
U suvremenoj kliničkoj praksi nemoguće je zamisliti provedbu stomatološkog zahvata bez primjene lokalne anestezije. Važan je čimbenik mogućnost suradnje s djetetom.

Prilikom planiranja invazivnih zahvata kod djeteta koje je anksiozno (prestrašeno) mogu se primijeniti metode desenzibilizacije na sljedeći način:

- topikalni anestetik na ruku
- kap anestetika na ruku
- topikalni anestetik na sluznicu (kap anestetika na sluznicu)
- blaga infiltracija (predinfiltracija s nekoliko kapi anestetika)
- infiltracija.

VAŽNO!

Prevenција bola tijekom provođenja zahvata važna je zbog prevencije straha, anksioznosti i fobije, kojima je čest uzrok neugodno i bolno iskustvo kojemu je dijete u ulozi pacijenta podvrgnuto tijekom provođenja zahvata u ordinaciji dentalne medicine.



Slika 66. Primjena lokalne anestezije kod djeteta

3.4.4.2. PRIPREMA MATERIJALA ZA PRIMJENU ANESTEZIJE

Koju anesteziju, tj. iglu i karpul-štrcaljku pripremiti ovisi o tipu anestezije: infiltracijska, mandibularna, intraosealna, intraligamentarna, Mada Jet XL anestezija.

Osnovni instrumentarij potreban za davanje lokalne anestezije sastoji se od štrcaljke, igle i ampule u kojoj se nalazi tekućina.

Za primjenu intraoralne injekcije lokalnog anestetika mogu se primijeniti plastične štrcaljke za jednokratnu upotrebu te višekratne štrcaljke ili karpul-štrcaljke. Višekratne štrcaljke mogu biti plastične ili metalne, aspirirajuće ili samoaspirirajuće te postoje u različitim konstrukcijskim oblicima. Lokalni anestetik za ovaj tip štrcaljke

nalazi se u posebno izrađenim ampulama koje se poput uloška umeću u štrcaljku.

Za intraligamentarnu primjenu lokalnog anestetika primjenjuju se intraligamentarne ili tlačne štrcaljke. One omogućuju svladavanje velikog otpora tkiva i injiciranje malih, precizno određenih doza anestetika 0,2 ml po pritisku. Preporučuje se injicirati 0,2 ml svakih 20 sekundi. Imaju oblik kemijske olovke koja potpuno prekriva umetnutu ampulu anestetika, čime je pacijent zaštićen od rasipanja stakla unutar usne šupljine u slučaju nenadanog pucanja staklene ampule.

Površinski anestetik nanosi se na sluznicu pomoću kuglice vate koja se drži pincetom ili aplikatorom u obliku drvenog štapića na koji je namotana vata (slika 67).

Priprema anestetika iz ampule:

- Oprati ili dezinficirati i posušiti ruke.
- Iz gornjeg dijela ampule polukružnim pokretom izliti anestetik u donji dio ampule.
- Kuglicom vate natopljenom dezinfekcijskim sredstvom dezinficirati vrat ampule.
- Odlomiti vrat ampule prema oznaci na vratu ampule.
- Spojiti iglu sa štrcaljkom, uroniti iglu u ampulu do dna i navući anestetik.
- Ne izvlačiti iglu iz ampule, okrenuti štrcaljku okomito i istisnuti mjehuriće zraka u ampulu; paziti da se ne istisne anestetik.
- Upotrijebljenu iglu odložiti u posudu za oštre predmete.
- Staviti sterilnu iglu sa štitnikom na štrcaljku.
- Ampulu sačuvati do završetka rada na pacijentu, a zatim odložiti u posudu za oštre predmete.
- Nakon navlačenja anestetika oprati i posušiti ruke.
- Pratiti moguće neželjene reakcije.

- Priprema anestetika iz staklene ampule s gumenim čepom i karpul-štrcaljkom.
- Oprati ili dezinficirati i posušiti ruke.
- Dezinficirati gumeni čep na ampuli vaticom natopljenom dezinficijensom.
- Staviti ampulu u karpul-štrcaljku.
- Skinuti čep s igle, probosti gumeni čep na ampuli i spojiti s karpul-štrcaljkom.
- Okrenuti karpul-štrcaljku prema gore i istisnuti zrak iz igle.
- Nakon aplikacije anestetika odložiti iglu i ampulu u posudu za oštre predmete, a karpul-štrcaljku u posudu s dezinficijensom.
- Pratiti moguće neželjene reakcije.

VAŽNO!

Opća pravila pripreme i primjene lijekova:

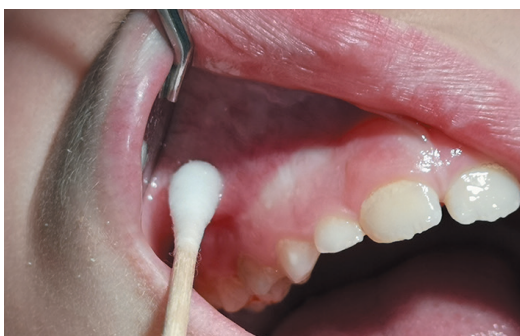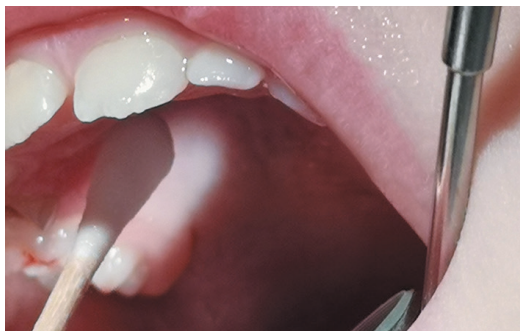- pravi lijek
- pravi pacijent
- pravo vrijeme
- prava doza
- pravi način apliciranja lijeka
- temeljita i potpuna dokumentacija pacijenta
- pravo pacijenta da zna razlog primanja lijeka
- učinak i moguće nuspojave ili reakcije na lijek
- mogućnost pacijenta da odbije lijek.

U dječjoj dentalnoj medicini pri pripremi anestezije i asistiranju primjenjuje se, osim općih pravila pripreme i primjene lijekova, sinkronizirani način rada s doktorom dentalne medicine. Doktor dentalne medicine psihološki priprema dijete, a dentalni asistent priprema anesteziju i dodaje ju doktoru u ruke tako da dijete ne vidi anesteziju kako bi se ublažio strah od uboda iglom (slika 68).

3.4.4.3. PROVEDBA POSTUPKA

- Doktoru dentalne medicine dati na uvid FDI izjavu (upitnik o djetetovu zdravlju).
- Smjestiti dijete na stolac ili u krilo roditelja i zaštititi ga jednokratnom pregačom.
- Staviti jednokratnu čašu i sisaljku.
- Na stolić postaviti sterilne instrumente, ogledalo, sondu i pincetu.
- Doktoru dentalne medicine dodati štapić za nanošenje topikalnog anestetika.
- Dodati anestetik u gelu ili spreju.
- Štrcaljku ili karpul-štrcaljku dodati iza djetetovih leđa.
- Tijekom apliciranja anestetika pratiti verbalne i neverbalne znakove kod djeteta (strah, bol, poremećaj svijesti, nagon na povraćanje).
- Nakon provedenog postupka upotrijebljenu ampulu i iglu odložiti u posudu za oštre predmete.
- Sav ostali upotrijebljeni materijal odložiti u infektivni otpad.
- Instrumente i karpul-štrcaljku odložiti u dekontaminacijsku otopinu.
- Nakon skidanja rukavica oprati i dezinficirati ruke.

Cilj je ovakva pristupa pripremiti dijete i omogućiti bezbolan ubod iglom, jer je loše iskustvo zbog bola uzrokovana ubodom i sâm vizualni doživljaj igle prilikom kasnijih posjeta najčešće razlog pojave straha i nekooperativnosti djeteta.



Slika 67. Aplikacija površinskog anestetika štapićem vate



Slika 68. Dodavanje injekcije doktoru iz ruku dentalnog asistenta izvan djetetova vidnog polja




JESTE LI ZNALI?

Za ublažavanje bola prije apliciranja lokalne anestezije primjenjuje se površinski lokalni anestetik. Površinski anestetik u dječjoj dentalnoj medicini može se koristiti i kao samostalna anestezija kod malih zahvata u usnoj šupljini te za uklanjanje bolova koji uzrokuju površinske lezije sluznice.

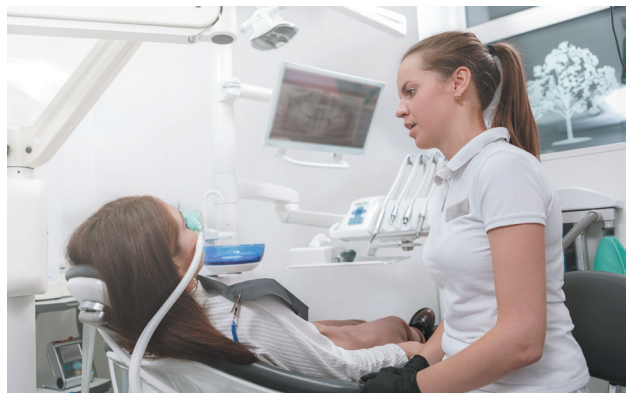

ZA ONE KOJI ŽELE ZNATI VIŠE

Quick Sleeper anestezija, koja se još naziva i *CompuDent&STA (Single Tooth Anesthesia)*, kompjutorski je kontrolirana dentalna anestezija zbog koje je minimalizirana mogućnost ljudske pogreške pri davanju anestezije. *Quick* aparat ima nožnu pedalu i uključuje se pritiskom na nju, a to je i način na koji kontrolira davanje anestetika (slika 69).



Slika 69. Kompjuterski potpomognut injekcijski sustav *Quick Sleeper* za intraligamentarnu i intraosealnu anesteziju



Slika 70. Primjena sedacije u ordinaciji dentalne medicine

3.4.4.4. SEDACIJA

Pod sedacijom se podrazumijeva postupak primjene jednog ili više lijekova radi postizanja određenog stupnja depresije središnjeg živčanog sustava tijekom kojega je verbalni kontakt s pacijentom moguć, jer je svijest očuvana (slika 70).

Karakteristike sedacije:

- očuvana svijest pacijenta
- očuvani zaštitni refleksni mehanizmi
- očuvan slobodni dišni put
- stabilne dišne funkcije
- promjena raspoloženja pacijenta
- podizanje praga bola
- anterogradna amnezija

Sedacija pacijenta u dječjoj dobi ima određene specifičnosti u odnosu na odrasle osobe. Te se specifičnosti odnose na indikacije, određene opasnosti koje ona nosi u dječjoj dobi i određene neželjene učinke.

Indikacije za primjenu sedacije:

- zahvati koji dugo traju
- ograničena sposobnost tolerancije dentalnog zahvata
- izbjegavanje traumatskih iskustava koja mogu izazvati odontofobiju.

Neželjeni učinci sedacije:

- mogućnost pojave paradoksalne reakcije, odnosno incidenta gdje umjesto sedacije nastane uznemirenost (ekscitacija)
- mogućnost predoziranja lijekom i mogućnost prestanka disanja
- pojava mučnine i povraćanja
- pojava halucinacija za vrijeme sedacije i nakon nje
- prolongirana sedacija
- pojava laringospazma
- desaturacija kisikom
- srčani zastoj.

Ovisno o načinu primjene lijekova i anestetičkih sredstava, sedacija se može primijeniti:

- oralno
- inhalacijski
- intramuskularno
- intravenski.

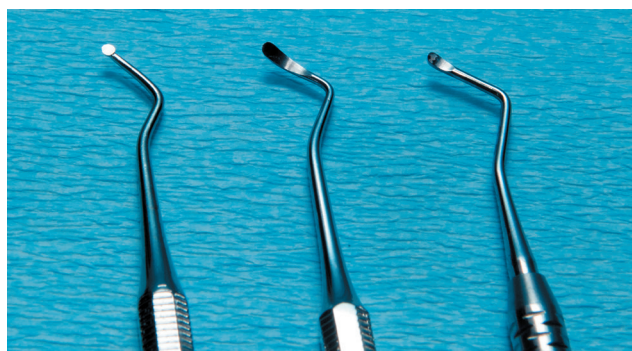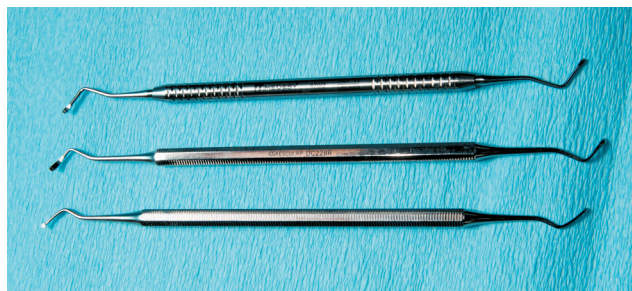3.4.5. ASISTIRANJE KOD PROVEDBE RESTAURATIVNIH POSTUPAKA

3.4.5.1. OSNOVNA OBILJEŽJA POSTUPKA

Osnovno načelo zbrinjavanja karijesa trajnih zuba u djece ne razlikuje se bitno od onih koja se primjenjuju u radu s odraslim pacijentom. Kao i kod djece s mliječnom denticijom, i kod one s mješovitom ili trajnom jedan je od najvažnijih trenutaka izrada plana terapije te upoznavanje pacijenta i roditelja s njim.

Pri odabiru tehnike i materijala za izradu ispuna valja se voditi načelom maksimalnog očuvanja tvrdih zubnih tkiva pri preparaciji kaviteta, ali uz uklanjanje karijesno promijenjenog dentina danas. To se naziva **minimalno invazivna tehnika restauracije**. Temelji se na pošteditvrdog zubnog tkiva i osobinama materijala koji će se upotrijebiti za ispun. Minimalno invaziv-

na tehnika može se napraviti i s ekskavatorom (lopaticom), pri čemu je malo djeci potrebno pokazati na koji način radi lopatica (slika 71).



Slika 71. Objašnjavanje i pokazivanje ručnog ekskavatora za ekskavaciju karijesa

3.4.5.2. PRIPREMA MATERIJALA

Danas se na tržištu mogu naći različiti materijali za direktnu izradu ispuna u ustima koji se prema kemijskom sastavu dijele na materijale na staklenionomernoj osnovi i na materijale na kompozitnoj osnovi. Kompozitni materijali mogu biti kondenzabilni (čvrsti) i tekući kompozitni materijali.



JESTE LI ZNALI?

Kompomeri (složenica od kompozit-staklenoionomer) materijali su koji su po svom sastavu kombinacija kompozita i staklenoionomernog cementa.

Dentalni asistent osigurava potreban materijal i instrumentarij za sve faze postupka izrade ispuna:

- brušenje zuba / odstranjivanje karijesa (čelična i dijamantna svrdla)
- postavljanje stezača i matrice (različiti tipovi stezača i matrica ovisno o vrsti ispuna, interdentalni klin)
- jetkanje cakline i dentina (ortofosforna kiselina, sterilne vaticice ili jednokratni kistići)
- nanošenje adheziva (jednokratni kistić)
- nanošenje kompozitnog materijala (kanila za aplikaciju tekućeg kompozitnog materijala, instrument po Heidemannu)
- polimerizacija ispuna prema uputi proizvođača (lampa za polimerizaciju)
- usklađivanje zagriža i poliranje staklenoionomernog ispuna (gumice, polirna svrdla, mandrel i disk za poliranje, četkica, polirna pasta, artikulacijski papir)

3.4.5.3. PROVEDBA POSTUPKA

Postupak izrade ispuna jednak je postupku u odraslih pacijenata. Detalji postupka opisani su u poglavlju *Dentalno asistiranje u restaurativnoj dentalnoj medicini i endodonciji* (2.4.2.2. *Provedba postupaka kod izrade staklenoionomernog i kompozitnog ispuna*; 2.4.3.2. *Provedba postupka izrade kompozitnog ispuna*).

Sve faze izrade restauracije karijesne lezije zahtijevaju stalnu prisutnost i asistenciju dentalnog asistenta. Svi postupci tijekom pripreme materijala i instrumentarija, kao i tijekom

provedbe potrebnih postupaka trebaju biti u skladu s uputom doktora dentalne medicine i prema pravilima struke:

- Smjestiti dijete na stolac ili u krilo roditelja i zaštititi ga jednokratnom pregačom.
- Objasniti postupak, dopustiti pitanja.
- Staviti jednokratnu čašu i sisaljku.
- Dokumentirati postupak.

3.4.6. ASISTIRANJE KOD ENDODONTSKOG ZAHVATA KOD DJECE

3.4.6.1. OSNOVNA OBILJEŽJA POSTUPAKA U ENDODONCIJI

Osnovno je načelo liječenja bolesti pulpe mliječnih zuba očuvanje njezina vitaliteta. Metoda izbora su pulpotomija i pulpektomija. Indikacije, ciljevi i izbor metode liječenja ovise o stanju pulpe zuba, procjeni suradljivosti djeteta i motiviranosti roditelja. Bitna je i procjena važnosti mliječnih zuba za razvoj okluzije. Gubitak mliječnih kutnjaka privremeni je gubitak prostora za nicanje trajnog nasljednika.

Indikacije za provođenje vitalnih terapijskih postupaka na mliječnim zubima su duboke karijesne lezije i traumatske ozljede kod kojih je upala ograničena. RTG-snimka zuba daje malo informacija prije liječenja kod ranih patoloških promjena, no važna je u praćenju cijeljenja.

Indirektno prekrivanje pulpe (IPP) i direktno prekrivanje pulpe (DPP)

Indirektno prekrivanje pulpe (IPP) i direktno prekrivanje pulpe (DPP) dva su najčešća endodontska tretmana kod mliječnih i mladih trajnih zuba. Razlog zbog kojega se rade jest osiguravanje pravilnog rasta i razvoja korijena zuba. IPP i DPP mogu odgoditi vađenje zuba, što u konačnici utječe na pravilno formiranje trajnih zuba.

Indirektno prekrivanje pulpe (IPP)

IPP kod mliječnih zuba najblaži je zahvat na pulpi (živcu), koji slijedi nakon uklanjanja karijskog dentina. Preporučuje se čišćenje karijesa u više posjeta (postupna ekskavacija) uz tretman kalcij-hidroksida između posjeta.

IPP kod mladih trajnih zuba koristi se prilikom uklanjanja karijesa koji su često duboki i mekani i dolazi do iritacije pulpe. Iz tog razloga potrebno je pulpi dati vremena da se oporavi, a to se postiže uz tretman kalcij-hidroksidom. Prognoza IPP-a kod mladih trajnih zuba povoljna je jer pulpa takvih zuba odlično reagira na kalcij-hidroksid.

Za zahvat je potrebno:

- primijeniti lokalni anestetik
- odstraniti karijes do caklinsko-dentinskog spojišta (dijamantno svrdlo, karbidno, keramičko svrdlo ili ekskavator)
- prekriti kariozni dentin preparatom na bazi $\text{Ca}(\text{OH})_2$ (kalcij-hidroksid)
- staviti zaštitni sloj cinkoksid-eugenol cementa (ZOE)
- postaviti podlogu i trajni ispun

Direktno prekrivanje pulpe (DPP)

DPP je terapijski postupak postave medikamentoznog sredstva izravno na pulpu koja je otvorena prilikom preparacije kaviteta, odnosno odstranjenja karijesa s ciljem očuvanja vitaliteta zuba. DPP ima nizak postotak uspješnosti kod mliječnih zuba; često dolazi do nekroze pulpe zbog čega se prednost daje vitalnoj pulpotomiji.

Za zahvat je potrebno sljedeće:

- primijeniti lokalni anestetik
- odstraniti karijes do caklinsko-dentinskog spojišta (dijamantno svrdlo, karbidno, keramičko svrdlo ili ekskavator)

- prekriti kariozni dentin preparatom na bazi $\text{Ca}(\text{OH})_2$ (kalcij-hidroksid)
- staviti zaštitni sloj cinkoksid-eugenol cementa (ZOE)
- postaviti podlogu i trajni ispun.

Pulpotomija mliječne pulpe najčešći je endodontski zahvat u dječjoj dentalnoj medicini. Pulpotomija ili amputacija pulpe terapijski je postupak u kojemu se odstranjuje samo koronarni dio pulpe do razine ulaska u karijske kanale. Očuvanje vitaliteta radikularne pulpe postiže se postavom medikamentoznog uložka na mjestu amputacije eksponirane pulpe.

Tehnike vitalne pulpotomije mogu se podijeliti na farmakoterapijske i hemostatske, ovisno o korištenom sredstvu.

Farmakoterapijske tehnike amputacije pulpe:

formokrezol
glutaraldehid
kalcijev hidroksid
željezni sulfat
kolagen
mineralni trioksidni agregat (MTA).

Hemostatske tehnike:

elektrokirurška
laser.

Pulpotomija u kojoj se upotrebljavaju formokrezol i glutaraldehid kao prekrivajuće sredstvo sve se više napušta zbog mogućeg toksičnog, kancerogenog i alergijskog učinka na organizam. U praksi najčešće se prakticira pulpotomija kalcijevim hidroksidom ($\text{Ca}(\text{OH})_2$), željeznim sulfatom i mineralnim trioksidnim agregatom (MTA), a moguće su i elektrokirurška pulpotomija i pulpotomija laserom.

Devitalizacijska pulpotomija provodi se kod nesuradljive djece koju je nemoguće aneste-

zirati i provesti vitalnu pulpotomiju. Podrazumijeva uklanjanje medikamentoznog devitaliziranog pulpnog tkiva iz pulpne komore, dok se radikularni dio pulpe prekriva sredstvom za mumifikaciju.

Pulpektomija je endodontski postupak u kojemu se odstranjuje pulpno tkivo u cijelosti, i koronarni i radikularni dio. Indikacija za pulpektomiju su nekroza i gangrena pulpe. Postupak pulpektomije uključuje trepanaciju zuba, ekstirpaciju pulpe i punjenje korijenskih kanala. To je zahtjevan i složen postupak koji podrazumijeva potpunu suradnju pacijenta uz nekoliko posjeta. Iako pulpektomija nosi rizik od oštećenja zametka trajnog zuba i nemogućnosti čišćenja, oblikovanja i punjenja korijenskog kanala, kod postojanja indikacije pristupa se zahvatu koji se sastoji od sljedećih koraka:

- Ekstirpacija pulpe.
- Instrumentacija korijenskih kanala ručnim instrumentima (zbog tankih zidova korijena ne preporučuje se strojna endodonticija).
- Ispiranje s 1 % natrijevim hipokloritom, moguće i s 0,12 % klorheksidinom te etilendiamintetraoctenom kiselinom (EDTA).
- Primjena paste kalcijeva hidroksida ili natrijeva hipoklorita na vatici kao uložak između posjeta.
- Idealan je materijal za punjenje pasta koja se lako aplicira i uklanja iz korijenskih kanala.
- Punila koja se upotrebljavaju kod mliječnih zuba su pasta cinkova oksida i eugenola, nestvrdnjavajući kalcijev hidroksid, jodoform pasta i pasta kalcijeva hidroksida i jodoforma.
- Punjenje korijenskih kanala gutaperkom i punilom kontraindicirano je kod mliječnih zuba jer nije moguća resorpcija materijala za punjenje tijekom nicanja trajnoga zuba.

Liječenje bolesti pulpe mladih trajnih zuba

Mladi trajni zubi su zubi iznikli u usnu šupljinu kod kojih nije završen rast i razvoj korijena. Važno je sačuvati vitalnost pulpe do potpunog završetka rasta i razvoja korijena. Kod zuba s nezavršenim rastom korijena važno je ispravno postaviti dijagnozu, koja određuje i izbor terapije.

Ako je pulpa vitalna, a rast korijena nezavršen, metode liječenja su sljedeće:

- postavljanje ispuna zaštitnom podlogom ili bez nje
- indirektno prekrivanje pulpe
- direktno prekrivanje pulpe
- djelomična pulpotomija
- pulpotomija
- apeksogeneza
- endodontsko liječenje.

Ako je pulpa zuba avitalna, a rast korijena nezavršen, metode liječenja su sljedeće:

- apeksifikacija
- revaskularizacija
- endodontsko liječenje
- vađenje zuba.

Apeksogeneza je terapijski postupak koji se provodi na mladim trajnim zubima s nezavršenim rastom korijena. Provodi se kod dubokih karijesa gdje je infekcija napredovala i proširila se u početni dio korijenskog kanala ili kod trauma. Cilj je odstraniti infekciju i potaknuti nastavak fiziološkog rasta i razvoja korijena. Nakon lokalne anestezije trepanira se i odstranjuje infektivni sadržaj iz početnoga dijela korijenskog kanala. Ispire se s 1 % natrijevim hipokloritom i fiziološkom otopinom te se osuši. Tijekom terapije na preostali dio korijenske pulpe stavlja se uložak kalcijeva hidroksida koji se mijenja svaka tri mjeseca, a kavitet se privremeno zatvara staklenoionomernim cementom. Kon-

trola terapije provodi se klinički i radiološki. Nakon završenog postupka (šest do osam mjeseci) i potvrđenog završetka rasta korijena korijenski se kanal puni gutaperkom i pastom te se postavlja trajni ispun. RTG-kontrola korijenskog punjenja je obavezna.

Apeksifikacija je terapijski postupak koji se provodi u slučajevima gdje je širenje infekcije dovelo do propadanja zubne pulpe mladog trajnog zuba s nezavršenim rastom korijena. Cilj je terapije odstraniti infekciju iz korijenskog kanala te stimulirati završetak rasta i razvoja korijena. Terapijski postupak traje ovisno o stupnju razvoja korijena, obično između šest i dvanaest mjeseci. Nakon lokalne anestezije trepanira se i odstranjuje infektivni sadržaj iz korijenskog kanala. Korijenski kanal ispire se 1 % natrijevim hipokloritom u fiziološkom otopinom te se osuši. Tijekom terapije stavlja se uložak kalcijeva hidroksida koji se mijenja svaka tri mjeseca, a kavitet se privremeno zatvara staklenoionomernim cementom. Nakon završenog postupka (šest do dvanaest mjeseci) i RTG-om potvrđenog zatvaranja korijena korijenski kanal ispunjava se gutaperkom i pastom te se postavlja trajni ispun. Danas se sve više upotrebljavaju i bioaktivni materijali koji omogućuju provođenje apeksifikacije u jednom posjetu.

Revaskularizacija je terapijski postupak u kojemu se kod mladih trajnih zuba s nezavršenim rastom korijena i avitalnom pulpom potaknutim krvarenjem iz periapiksa u korijenski kanal i stvaranjem koaguluma nastoji postići daljnji razvoj i završetak rasta korijena. Odstranjivanje infektivnog sadržaja iz kanala provodi se ispiranjem 1 % natrijevim hipokloritom nakon čega slijedi sušenje kanala papirnatim štapićima. Izbjegava se mehanička instrumentacija kanala. Zatim se u kanal postavlja tzv. triantibiotska pasta, koja se sastoji od ciprofloksacina, metronidazola i minociklina. Pasta se može

dati izraditi u ljekarni ili se izrađuje neposredno prije primjene (uzme se po jedna kapsula od svakog antibiotika, izmiješa se prah svih triju kapsula s fiziološkom otopinom i zamiješa se gusta pasta). Pripremljena pasta lentulom se unosi u korijenski kanal. Na tako ispunjen kanal stavlja se sterilna vatica i privremeni ispun od staklenoionomera.

Prilikom drugoga posjeta, nakon anestezije i odstranjivanja privremenog ispuna, ispere se antibiotska pasta natrijevim hipokloritom u fiziološkom otopinom nakon čega se kanal posuši papirnatim štapićima. Endodontskim instrumentima (proširivač, Hedstroemov strugač) potakne se krvarenje iz periapexnog područja u korijenski kanal. Nakon što krv ispuni korijenski kanal krvarenje se zaustavlja sterilnom vaticom u trajanju od tri do pet minuta. Sterilna vatica potom se odstranjuje, a krvavi koagulum prekriva se pastom kalcijeva hidroksida na sedam do četrnaest dana i privremeno zatvori staklenoionomernim cementom. U sljedećem posjetu stabilizirani ugrušak prekriva se MTA-om i izrađuje se konačni ispun.

3.4.6.2. PRIPREMA MATERIJALA

Sve faze endodontskog liječenja zahtijevaju stalnu prisutnost i asistenciju dentalnog asistenta tijekom pripreme materijala i instrumentarija te za vrijeme provedbe postupaka sukladno uputi doktora dentalne medicine i pravilima struke. Dentalni asistent sudjeluje u postupku osiguravanjem suhoga radnog polja i dodavanjem sterilnih instrumenata i ostalih materijala potrebnih za provođenje zahvata:

- za trepanaciju zuba: dijamantna i čelična svrdla, Gates-Gliddenova i Peesova svrdla
- za mehaničku instrumentaciju korijenskih kanala: proširivači, strugači, pilice, natrijev hipoklorit, EDTA, klorheksidin, papirnati štapići, endometar, endomjerka

- za punjenje korijenskog kanala: gutaperka štapići, punilo, lateralni potiskivač (engl. *spreader*), vertikalni potiskivač (engl. *plugger*), ekskavator, plamenik, sterilna vatica
- materijal za zatvaranje zuba nakon provedenog zahvata.

3.4.6.3. PROVEDBA POSTUPKA ENDODONTSKOG LIJEČENJA

- Smjestiti dijete na stolac ili u krilo roditelja i zaštititi ga jednokratnom pregačom.
- Objasniti postupak, dopustiti pitanja.
- Staviti jednokratnu čašu i sisaljku.
- Na stolić postaviti sterilne instrumente, ogledalo, sondu, pincetu, plastične instrumente, nabijač, instrumente za modeliranje kompozitnog ispuna, pribor i materijal za postavljanje koferdama, ako je to kod djeteta moguće.
- Za trepanaciju zuba: dijamantna i čelična svrdla, Gates-Gliddenova svrdla, Peesovi proširivači.
- Za mehaničku instrumentaciju korijenskih kanala: ručni endodontski instrumenti (proširivači, strugači i pilice standardizirani po boji; ovisno o izboru doktora dentalne medicine, moguće je primijeniti i strojne tehnike instrumentacije uz pomoć nikal-titanskih instrumenata).
- Za određivanje radne duljine (temeljem RTG-snimke i elektroničkom napravom – endometrom + sterilna kvačica za usnu) te bilježenje radne dužine uz pomoć endomjereke.
- Dezinfekcija korijenskih kanala ispiranjem (dezinfekcijske otopine: 1 – 5,25 % NaOCl, 15 – 17 % EDTA (etilendiamintetraoctena kiselina), limunska kiselina, klorheksidin).
- Kao završni protokol ispiranja korijenskih kanala može se provesti aktivna dezinfekcija

korijenskih kanala sukladno uputama proizvođača pojedinih sustava (pasivno ultrazvučno ispiranje, zvučno aktivno ispiranje, laserski aktivirano ispiranje).

- Za sušenje korijenskih kanala: papirnati štapići dodaju se sterilnom pincetom iz pakiranja.
- Završna obrada stijenki kanala: strugači ili Hedström pilice.
- Za punjenje korijenskih kanala: gutaperka štapići dodaju se sterilnom pincetom iz pakiranja; punilo se priprema prema uputi proizvođača; lateralni potiskivači (engl. *spreader*), plamenik.
- Završna kondenzacija: ekskavator i vertikalni potiskivač punjenja (engl. *plugger*).
- Odstranjivanje viška punjenja: okruglo čelično svrdlo.
- Toaleta kaviteta: vatica natopljena alkoholom.
- Izrada privremenog ispuna ili trajna postendodonska opskrba zuba.
- Nakon završenog postupka materijal i instrumentarij raspoređiti prema protokolu.
- Korištene instrumente očistiti od vidljive nečistoće, uroniti u dezinficijens.
- Jednokratno korišteni materijal (čašu, sisaljku, zaštitnu gumenu plahticu, svitke staničevine, vaticu, maske i rukavice) odložiti u označeni infektivni otpad.
- Korištene oštre predmete odložiti u predviđene posude za oštre predmete.
- Dezinficirati alkoholom sve površine koje su se upotrebljavale (radni stolić, endometar, plamenik, turbinu, mikromotor, puster, držač sisaljke, podložak za čaše, reflektor).
- Oprati i dezinficirati ruke.
- Dokumentirati postupak.

3.4.7. ASISTIRANJE KOD TRAUME ZUBA

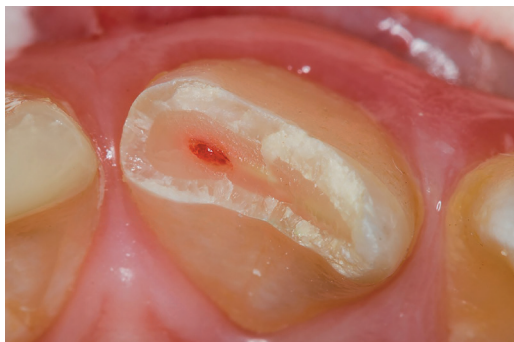3.4.7.1. OSNOVNA OBILJEŽJA POSTUPKA

Traume zuba nastaju kratkotrajnim djelovanjem jake sile koja dovodi do pucanja tvrdih zubnih tkiva. Lomovi mogu nastati izravnim ili neizravnim prijenosom sile koja dovodi do ozljede tvrdih i mekih tkiva stomatognatog sustava. Traumom su najčešće zahvaćeni prednji zubi objiju čeljusti. Traume zuba u 80 % slučajeva događaju se kod djece, tijekom sportskih aktivnosti ili u prometnim nesrećama.

Oštećenja tvrdih zubnih tkiva mogu se razlikovati prema opsegu, od neznatnog i gotovo neprimjetnog napuknuća cakline do lomova većih dijelova krune i korijena zuba.

Traume zuba, od lakših prema težima, dijele se na:

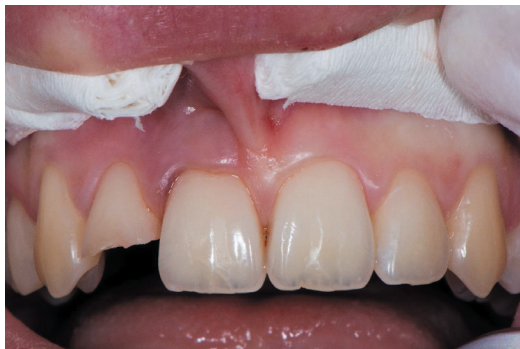- napuknuće cakline
- lom cakline
- lom cakline i dentina
- lom cakline i dentina s izloženom pulpom (slika 72)
- kosi lomovi koji zahvaćaju krunu i korijen
- lom korijena.



Slika 72. Fraktura cakline i dentina s otvorenom pulpom

Traume potpornih tkiva zuba

Izravan ili neizravan udarac u zub može oštetiti i njegova potporna tkiva. Ovisno o intenzitetu sile koja ih je uzrokovala, traume se razlikuju od vrlo blagih, koje se jednostavno liječe, do teških, koje ugrožavaju opstanak zahvaćenog zuba (slika 73).



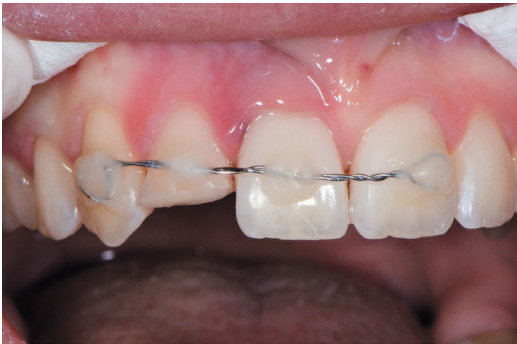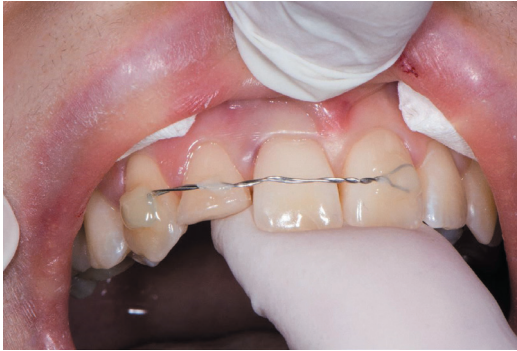Slika 73. Traume potpornih tkiva zuba

Traume potpornih tkiva prema intenzitetu oštećenja zuba dijele se na:

- kontuziju (potres) zuba
- subluksaciju zuba
- luksaciju zuba – lateralnu, intruzijsku, ekstruzijsku
- avulziju (izbijanje) zuba.

VAŽNO!

Avulzija je najteži oblik traume, kod koje je bitno dati prave upute što učiniti s izbijenim zubom, ako ga se pronađe. Izbijeni zub potrebno je staviti u mlijeko, fiziološku otopinu ili profesionalni transportni medij koji bi svaka škola i vrtić trebali imati.



Slika 74. Repozicija i imobilizacija zuba

Svaki pacijent s ozljedom zuba hitan je slučaj i mora se zbrinuti odmah po nastanku ozlijede, bez odgađanja, dolaskom u ordinaciju dentalne medicine. Za primjereno liječenje i odgovarajući plan terapije neophodno je:

- uzeti anamnestičke podatke
- obaviti pregled pacijenta
- postaviti dijagnozu
- napraviti rendgenski nalaz
- postaviti plan terapije.

JESTE LI ZNALI?



Imobilizacija zuba postupak je povezivanja mobilnog (ozlijeđenog) zuba s ostalim zubima u čeljusti u fiksnu jedinicu koju nazivamo „udlaga“ ili „splint“. Imobilizacija se može izvršiti kompozitnim splintom ili, još bolje, žičano-kompozitnim splintom (slika 74).

3.4.7.2. PRIPREMA MATERIJALA

Za provođenje postupka imobilizacije zuba potrebno je učiniti sljedeće:

- pripremiti jednokratnu čašu i sisaljku te zaštitnu pregaču
- na stolić postaviti sterilne instrumente, ogledalo, sondu, pincetu, instrument po Heidemannu, nabijač, instrumente za modeliranje kompozitnog ispuna
- ovisno o tome što doktor dentalne medicine traži, pripremiti za imobilizaciju zuba: elastičnu žicu za žičano-kompozitni splint, Ribbond traku, staklena vlakna, najlon za ribarenje (flaks)
- pripremiti zaštitne rukavice i masku za doktora dentalne medicine
- pripremiti štapić za nanošenje topikalnog anestetika, anestetik u spreju
- pripremiti iglu i špricu s anestetikom
- pripremiti kiselinu za jetkanje cakline i kondicioniranje dentina (ortofosforna kiselina, poliakrilna, sterilne vatiće ili jednokratni kistići), aheziv, kompozitni materijal
- pripremiti lampu za polimerizaciju
- pripremiti sterilna dijamantna i čelična svrdla
- za usklađivanje zagriza i poliranje staklenoionomernog ispuna pripremiti gumice, polirna svrdla, mandrel i disk za poliranje, četkicu, polirnu pasta, artikulacijski papir

- pripremiti alkoholni dezinficijens za ruke
- pripremiti posudu za nečisto
- pripremiti posudu za oštre predmete.

3.4.7.3. PROVEDBA POSTUPKA

- Smjestiti dijete na stolac ili u krilo roditelja i zaštititi ga jednokratnom pregačom.
- Objasniti postupak, dopustiti pitanja djetetu i roditelju.
- Staviti jednokratnu čašu i sisaljku.
- Na stolić postaviti sterilne instrumente, ogledalo, sondu, pincetu, plastične instrumente, instrumente za modeliranje kompozitnog ispuna.
- Dodati sterilna svrdla.
- Dodati nasadne instrumente.
- Dodati lampu za polimerizaciju.
- Dodati iglu i špricu s anestetikom, površinski anestetik.
- Dodati štrcaljku ili karpul-štrcaljku iza djetetovih leđa.
- Dodati kiselinu za jetkanje (ortofosforna, poliakrilna), adheziv, kistić, kompozitni materijal, staklenoionomer koji doktor dentalne medicine traži.
- Dodati kiselinu.
- Nakon ispiranja i sušenja dodati adheziv na kistiću.
- Izrada splinta mora biti brza jer se izrađuje izravno u ustima ozlijeđenog djeteta, a postavljanje ne smije dodatno traumatizirati zube; mora omogućiti fiziološki pomak zuba, ne smije ometati okluziju, ne smije otežavati održavanje oralne higijene, mora se moći laganom ukloniti.
- Dodati traženi materijal i pribor za modeliranje.
- Polimerizirati naneseći materijal lampom za polimerizaciju.

- Nakon što je doktor dentalne medicine ispolirao površinu nanesenog materijala svrdlom dodati artikulacijski papir za provjeru okluzije.
- Nakon usklađivanja okluzije dodati instrumente za poliranje (gumica, četkica, diskovi s mandrelom, pasta za poliranje, interdentalni konac).
- Tijekom zahvata podsjećati pacijenta na pravilno disanje, aspirirati slinu po potrebi, osiguravati suho radno polje.
- Nakon završenog rada upotrijebljeni materijal rasporemiti prema protokolu.
- Instrumente očistiti od vidljive nečistoće i uroniti u dezinficijens.
- Nakon završenog postupka ukloniti djetetu zaštitnu pregaču.
- Spustiti stolac kako bi dijete moglo sići.
- Upotrijebljenu čašu i sisaljku odložiti u vrećicu za infektivni otpad.
- Rasporemiti upotrijebljeni materijal.
- Dezinficirati stolić i sve radne površine na kojima se radilo.
- Dokumentirati postupak.

3.4.8. ASISTIRANJE KOD VAĐENJA ZUBA

3.4.8.1. OSNOVNA OBILJEŽJA POSTUPKA

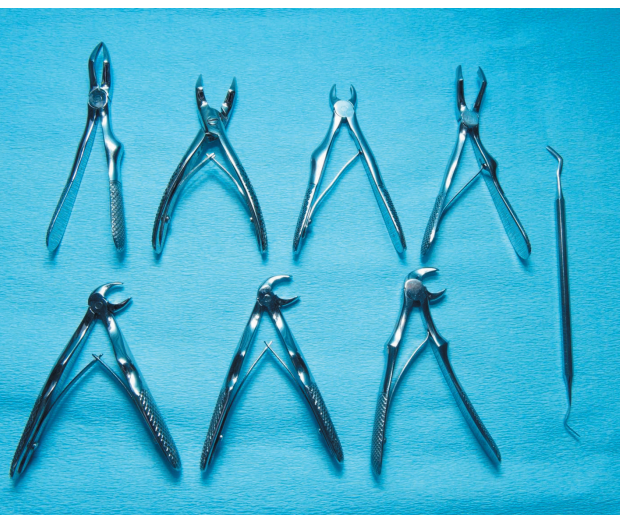Najčešći oralnokirurški zahvat kod djece jest vađenje zuba. U dječjoj dentalnoj medicini indikacije za ekstrakciju zuba su mnogobrojne: resorbirani mliječni zubi, mliječni zubi s kroničnim patološkim promjenama, mliječni zubi s traumatskim frakturama korijena, ortodontski razlozi, prekobrojni atipični zubi (meziodens).

Kliješta i poluge osnovni su instrumenti za vađenje zuba, a konstruirani su prema morfologiji zuba, njihovoj veličini, položaju u zubnome nizu i tehnici vađenja. Postoje kliješta za mliječne i trajne zube (slika 75). Prema konstrukciji i na-

mjeni, kliješta i poluge dijele se u dvije osnovne skupine: za gornje i donje zube. U slučaju komplikacija prilikom vađenja zuba mogu se koristiti i drugi nespecifični instrumenti za tu namjenu: ekskavatori, sonde, srpasti instrumenti za uklanjanje zubnog kamenca, endodontski instrumenti i dr.

Kliješta za vađenje zuba dvokraka su poluga sa zajedničkom osi otvaranja (zglob). Osovina otvaranja dijeli kliješta na kraći i dulji krak. Kraći je krak hvatalo, a dulji, prilagođen ruci, držak je kliješta. Hvatalo i držak kliješta za gornje zube lagano su zakrivljeni u obliku slova S, a hvatalo i držak kliješta za donje zube čine približno pravi kut.

Kod vađenja mliječnih zuba nema kohleiranja ekstrakcijske rane kako se ne bi oštetio trajni zametak. Postupak je potrebno prilagoditi djetetu i njegovoj dobi da bi se postigla suradnja djeteta.



Slika 75. Kliješta za vađenje mliječnih zuba

3.4.8.2. PRIPREMA MATERIJALA

Vađenje zuba traumatično je iskustvo i za dijete i za roditelja. Dentalni asistent treba udobno smjestiti roditelja (ako je u pitanju mlađe djetete) i objasniti mu kako će držati dijete.

Pacijenti najmlađe dobi moraju biti smješteni u krilu roditelja, koji čvrsto drži dijete, jer na taj način pomaže u provedbi kirurškoga zahvata. U takvim je situacijama od izuzetne važnosti uloga dentalnog asistenta, koji rukama fiksira glavu pacijenta u potrebnom položaju. Dentalni asistent priprema:

- topikalnu anesteziju
- anesteziju u plastičnoj štrcaljki, karpul-štrcaljki, intraligamentarnu ili tlačnu štrcaljku
- traženu iglu
- kliješta
- ako je u pitanju mliječna denticija, instrumentom po Heidemannu provjerava se bezbolnost oko zuba i odvaja pričvrсни epitel
- u trajnoj denticiji pričvrсни epitel odvaja se Beinovom polugom
- zaštitne rukavice i masku
- zaštitne naočale
- jednokratnu čašu s dezinficijensom za ispiranje usta
- jednokratnu zaštitnu pregaču
- sterilne tupfere

3.4.8.3. PROVEDBA POSTUPKA

- Smjestiti dijete u stolac ili u krilo roditelja i zaštititi ga jednokratnom pregačom.
- Objasniti postupak, dopustiti pitanja djetetu i roditelju.
- Provjeriti suglasnost za vađenje zuba.
- Dopustiti pacijentu da verbalizira svoje osjećaje (strah) i umiriti ga.
- Oprati ruke, staviti masku i jednokratne rukavice.

- Dati pacijentu čašu s dezinficijensom da ispere usta.
- Staviti jednokratnu čašu i sisaljku.
- Na stolić postaviti sterilne instrumente, ogledalo, sondu i pincetu.
- Dodati traženu Beinovu polugu.
- Dodati tražena kliješta.
- Pripremiti iglu i štrcaljku s anestetikom i površinski anestetik.
- Štrcaljku ili karpul-štrcaljku dodati iza djetetovih leđa.
- Asistirati kod zahvata, pridržavati djetetovu glavu i temporomandibularni zglobov.
- Procjenjivati pacijentovo stanje tijekom zahvata.
- Nakon završetka zahvata odložiti nečistu pregaču i gaze u infektivni otpad.
- Odložiti upotrijebljene igle u spremnik za oštri infektivni otpad.
- Odložiti instrumente u posudu s dezinficijensom.
- Dezinficirati radne površine (stolić za odlaganje pribora, držak reflektora, stomatološki stolac i fontanu).
- Skinuti i odložiti rukavice i masku u infektivni otpad, dezinficirati zaštitne naočale.
- Oprati i dezinficirati ruke.
- Dati pacijentu usmene i pisane upute o njezi usta nakon oralnokirurškog zahvata.
- Vratiti pacijentu svu njegovu dokumentaciju.
- Dogovoriti kontrolni pregled (ako je potrebno).
- Evidentirati postupak u medicinsku dokumentaciju.

3.5. DEZINFEKCIJA RADNOG MJESTA U DJEČJOJ I PREVENTIVNOJ DENTALNOJ MEDICINI

Dentalni asistent ima veliku ulogu u održavanju instrumenata, radnog mjesta i stomatološke jedinice. Nakon završenog dentalnog zahvata u ustima djeteta potrebno je:

- odložiti sisaljku, čašu i zaštitnu pregaču u infektivni otpad
- očistiti instrumente od vidljive nečistoće i potopiti u dezinficijens prema uputama proizvođača uz odgovarajuću (preporučenu) koncentraciju otopine
- isprati, posušiti i sterilizirati instrumente
- staničevinom natopljenom dezinficijensom prebrisati sve površine radnoga mjesta
- dezinficirati nasadne instrumente, fontanu i držač čaše
- dezinficirati nastavak za sisaljku
- dezinficirati rukohvat reflektora
- dezinficirati ploče s digitalnim komandama
- uređaje korištene tijekom zahvata i polimerizacijsku lampu
- po završetku navedenih postupaka odložiti zaštitne rukavice u infektivni otpad i provesti higijensko pranje i dezinfekciju ruku.

3.6. DOKUMENTIRANJE POSTUPAKA PREMA UPUTAMA DOKTORA DENTALNE MEDICINE

Zadaća je dentalnog asistenta kvalitetno vođenje dokumentacije, koja je izvor neophodnih informacija za doktora dentalne medicine i za pacijenta. Evidentiranje podataka o stanju i tretmanu pacijenta treba biti sveobuhvatno i organizirano. Karton pacijenta treba sadržavati: obrazac za anamnestičke podatke, registraciju podataka prikupljenih pregledom, plan liječenja, evidenciju o provedenim zahvatima tijekom posjeta i informativni obrazac o suglasnosti za tretman koji potpisuje roditelj. Dio kartona za bilježenje dentalnoga statusa obično je u obliku dijagrama i obuhvaća mliječnu i trajnu denticiju te daje mogućnost evidentira-

nja promjena tijekom izmjene zuba i bilježenja svih provedenih terapijskih postupaka.

Neophodni podaci koji se evidentiraju pri svakom novom postupku su datum, razlog dolaska, vrsta zahvata, interpretacija radiološkog ili drugog nalaza, postoperativni naputci i ordinirani lijekovi.

Kvalitetno vođenje evidencije o pacijentu važno je jer omogućava praćenje učinkovitosti rada i prepoznavanje nedostataka. Evidentiraju se sve postojeće karijesne lezije, anomalije, postojeći ispuni, kao i svi provedeni zahvati na zubima.

Nakon obavljenog posjeta djetetu i roditelju potrebno je dati upute, usmene ili pisane, o ponašanju nakon zahvata (vađenja zuba), upute o prehrani, higijeni, koliko dugo dijete ne smije konzumirati hranu i tekućinu i sl.

PITANJA ZA PONAVLJANJE



1. Definirajte pojam preventivne zdravstvene skrbi u dječjoj i preventivnoj medicini.
2. Opišite ulogu dentalnog asistenta u preventivnoj dentalnoj medicini kod djece.
3. Navedite čimbenike rizika za razvoj karijesa kod djece.
4. Objasnite utjecaj fluora na razvoj zuba.
5. Objasnite specifičnosti pristupa dentalnoga tima djetetu u ordinaciji dentalne medicine.
6. Nabrojite tehnike za kontrolu ponašanja djeteta koje se danas koriste u dječjoj dentalnoj medicini.
7. Primijenite tehniku za kontrolu ponašanja „reci, pokaži, učini“.
8. Opišite razlike u komunikaciji i prilagodbi na zahvate u dentalnoj medicini prema djetetovoj dobi.
9. Opišite načine pridržavanja sisaljke u svrhu održavanja suhog radnog polja kod djece.
10. Navedite specifičnosti označavanja zuba u dječjoj dobi.
11. Nabrojite postupke koji se provode u svrhu prevencije karijesa kod djece.
12. Demonstrirajte pripremu materijala i instrumenata za provedbu postupka topikalne fluoridacije.
13. Nabrojite indikacije i kontraindikacije za preventivni postupak pečačenja fisura i jamica.
14. Demonstrirajte pripremu materijala, instrumenata i provedbu postupka dentalnog asistiranja kod pečačenja fisura i jamica.
15. Navedite razlike u postupku pripreme i provedbe za topikalnu i infiltracijsku anesteziju.
16. Argumentirajte primjenu sedacije kod zahvata u dentalnoj medicini kod djece.
17. Navedite metode liječenja pulpe mliječnih i mladih trajnih zuba.
18. Opišite osnovna obilježja postupaka liječenja pulpe mliječnih i mladih trajnih zuba.
19. Demonstrirajte pripremu materijala, instrumenata i provedbu postupka dentalnog asistiranja kod endodontskog liječenja zuba kod djece.
20. Navedite razlike u vrsti trauma zuba kod djece prema mjestu i opsegu oštećenja.
21. Objasnite važnost transportnih medija u replantaciji zuba nakon avulzije.
22. Demonstrirajte pripremu materijala i instrumenata za provedbu postupka imobilizacije zuba.
23. Demonstrirajte pripremu materijala, instrumenata i provedbu postupka dentalnog asistiranja pri vađenju zuba kod djece.

Acetilsalicilna kiselina je lijek koji se koristi kao analgetik, antipiretik i antiplatelet (sprječava nakupljanje trombocita, odnosno nastanak tromboze). Propisuje se za sprječavanje ponovljenog srčanog ili moždanog udara kod pacijenata koji su ih preboljeli te nakon operativnih zahvata zbog sprječavanja nastanka ugrušaka i embolije. Poznata je pod zaštićenim nazivima Andol, Aspirin i Cardiopirin.

Adhezivni sustav je posrednik vezanja kompozitnog materijala uz tvrda zubna tkiva.

Adolescencija je razdoblje čovjekova razvoja i odrastanja. Označava prijelaz iz djetinjstva u svijet odraslih i uobičajeno traje od trinaeste do dvadesete godine života. Osoba koja prolazi razdoblje adolescencije naziva se adolescent.

Ameloblastom (adamantinom) je benigni tumor nastao od tkiva koje u normalnim okolnostima stvara caklinu. Najčešće se nalazi u kutu donje čeljusti. Rijetko se može zloćudno promijeniti. Liječi se ekskohlekcijom (kirurškim uklanjanjem), a po potrebi i resekcijom dijela čeljusti.

Amelogenesis imperfecta je skupina nasljednih razvojnih anomalija cakline. Defekti cakline kod ovih anomalija zahvaćaju i mliječne i trajne zube, a zubi su mali, diskolorirani s utorima i jamicama na caklini koja je sklona trošenju i pucanju.

Anamneza je postupak usmenog ili pismenog dobivanja podataka od pacijenta o preboljenim i sadašnjim bolestima, o bolestima u obitelji, simptomima zbog kojih dolazi k liječniku itd. Anamnezu upotpunjuju i opći podaci.

Medicinska anamneza odnosi se na pitanja o općem zdravstvenom stanju, a stomatološka anamneza obuhvaća pitanja vezana uz zube i usnu šupljinu.

Anestetik (lokalni) blokira provođenje živčanih impulsa kroz anestetizirani živac, što onemogućuje provođenje impulsa s periferije do središnjeg živčanog sustava i uklanja osjet bola.

Angina pectoris je bol ili pritisak u prsima, obično zbog nedostatnog protoka krvi (ishemije) kroz srčani mišić (miokard).

Antikoagulans je tvar koja sprječava koagulaciju (grušanje) krvi.

Aproksimalna ploha je bočna ploha zuba. Može biti mezijalna, bliža mediosagitalnoj ravlini, i distalna, udaljenija od mediosagitalne ravnine.

Aritmija je nepravilan ritam rada srca, što se odražava i na neujednačeni puls. Aritmija nastaje zbog smetnji u stvaranju impulsa ili zbog smetnji u provođenju impulsa.

Bronhokonstrikcija/bronhodilatacija je sužavanje odnosno proširivanje dišnih putova.

Bruksizam je škripanje i struganje zubima zbog ponavljane aktivnosti žvačnih mišića i temporomandibularnog zgloba. Može se pojaviti tijekom sna ili u budnom stanju.

CEZIH je pokratak za Centralni zdravstveni informacijski sustav Republike Hrvatske. CEZIH je središnji sustav pohrane zdravstvenih podataka i informacija.

Dentalni amalgam je legura žive sa srebrom, kositrom, bakrom i cinkom. Od 1850. godine najviše je primjenjivan materijal u dentalnoj medicini. Unatoč dobrim mehaničkim svojstvima, zbog potencijalno toksičnog učinka žive napušta se njegova primjena u dentalnoj medicini.

Dentin (lat. *substantia eburnea*) ili zubna kost je čvrsto avaskularno tkivo koje izgrađuje najveći dio zuba i daje mu oblik.

Dentinogenesis imperfecta genetski je poremećaj razvoja dentina, zbog čega zub poprima plavo-sivu ili žuto-smeđu boju.

Dezinfekcija je selektivno uništavanje mikroorganizama u određenom vremenskom razdoblju. Provodi se mehaničkim i fizikalnim otopinama.

Endodoncija je specijalistička grana dentalne medicine koja podrazumijeva provedbu dijagnostičko-terapijskih postupaka u svrhu očuvanja vitaliteta zuba ili u svrhu liječenja periapikalne bolesti koja je posljedica gubitka vitaliteta i razvoja upalnih promjena zubnog tkiva.

Endodontske iglice su strugači, proširivači i Hedstroemov instrument, standardizirani instrumenti od nehrđajućeg čelika namijenjeni ručnoj instrumentaciji korijenskih kanala.

Endometar je elektronički uređaj kojim se određuje dužina korijenskog kanala.

Ekstraoralni je onaj koji se nalazi izvan usne šupljine.

Ektodermalna displazija podrazumijeva raznovrsna stanja zbog genetski uvjetovanog poremećaja u razvoju kose, zuba, noktiju i egzokrinih žlijezda (lojnica, znojnica, slinovnica i suzne žlijezde).

Endokard je unutarnji sloj srčane stijenke. Srčanu stijenku uz endokard čine još dva sloja: mišićni (miokard) i epikard.

Fiber-optička transiluminacija (FOTI) dijagnostički je postupak za detekciju aproksimalnog karijesa. Temelji se na nižem indeksu transmisije svjetla u demineraliziranom tkivu (karijesu) u odnosu na zdravo tkivo. Uska zraka svjetla (0,5 mm) usmjerava se s bukalne strane na zub, dok se zub promatra se iz okluzalnog smjera, a tamna sjena upućuje na aproksimalni karijes.

Fluor (lat. *fluor* – „tečenje“; simbol „F“ (fluor)) kemijski je element iz skupine halogenih elemenata (atomska masa 18,9984). U prirodi se zbog svoje velike reaktivnosti nalazi samo u spojevima. Fluorovi su spojevi sastojci zdrave zubne cakline, kostiju i nekih biljaka.

Gingiva je dio žvačnice usne sluznice koji prekriva zubno ležište i okružuje zubni vrat (istoznačnice: desni, zubno meso).

Hemodijaliza je postupak odstranjivanja otpadnih tvari i viška vode iz krvi u slučaju zatajenja bubrega. Većina bolesnika dijalizira se tri puta tjedno. Tijekom dijalize koristi se heparin, lijek koji sprječava zgrušavanje krvi unutar dijalizatora.

Hemofilija je poremećaj krvarenja koji uzrokuje manjak jednog od faktora zgrušavanja krvi.

Hemoragijska dijateza je skupni izraz za sve vrste sklonosti krvarenju. Može nastati zbog poremećene funkcije trombocita, poremećaja sustava zgrušavanja krvi ili poremećaja u građi i funkciji stijenke krvnih žila.

Heparin je hormon koji se stvara u jetri i sprječava zgrušavanje krvi. Primjenjuje se kod transfuzije krvi i hemodijalize za zaštitu od nastanka tromboze. Kao prirodna tvar brzo se razgrađuje, pa mu je djelovanje kratkotrajno.

Hiperbilirubinemija je naziv za povećanje koncentracije bilirubina u krvi čovjeka. Može nastati kao posljedica povećanog nastajanja

bilirubina (zbog raspada eritrocita) i otežanog izlučivanja bilirubina (zbog žučnih kamenaca). Povećanje koncentracije bilirubina dovodi do žuto obojene kože i bjeloočnica očiju, što se naziva „žutica“ ili „ikterus“.

Hiperglikemija je povećanje razine glukoze u krvi, > 6 mmol/l natašte. Najčešće se javlja zbog nedostatka inzulina u šećernoj bolesti.

Hiperparatireoidizam je povećano lučenje paratiroidnog hormona iz paratiroidnih žlijezda. Paratiroidni hormon povisuje razinu kalcija u krvi, mobilizirajući ga iz kostiju, apsorpcijom iz probavnog sustava i bubrega. Povećano lučenje paratiroidnog hormona može biti posljedica bolesti tumora žlijezde (primarni hiperparatireoidizam) ili je posljedica smanjene koncentracije kalcija u krvi (sekundarni hiperparatireoidizam).

Hipertenzija ili povišeni krvni tlak je kronična bolest pri kojoj je krvni tlak u arterijama povišen. Hipertenzijom se smatra stanje kod kojega su vrijednosti krvnoga tlaka trajno na razini iznad 140/90 mmHg.

Hipertireoza predstavlja stanje povećane aktivnosti štitnjače. Hipertireozu obilježava hipermetabolizam uz povećane razine slobodnih hormona štitnjače u serumu. Od simptoma se ističu tahikardija, umor, mršavljenje i tremor. Tireoidna oluja (tireotoksična kriza) akutni je oblik kao posljedica neliječene hipertireoze.

Hipoglikemija je smanjena koncentracija glukoze u krvi (< 3 mmol/l). Kod šećerne bolesti može se javiti zbog prevelike doze inzulina ili nedovoljno uravnoteženog unosa hrane. Znakovi hipoglikemije su opća slabost, znojenje, tremor, zbunjenost, halucinacije i poremećaj svijesti. U liječenju je obično dovoljna oralna primjena glukoze.

Holistički pristup je cjelovit pristup ljudskom zdravlju, odnosno pristup koja uzima u obzir cjelinu, a ne samo pojedine dijelove.

Infarkt podrazumijeva odumiranje (nekrozu) ograničenoga područja organa ili tkiva zbog prekida arterijske opskrbe krvlju. Prekid opskrbe krvlju može nastati zbog tromboze (začepljenja ugruškom), embolije (začepljenja ugruškom u krvotoku koji je nastao na drugom mjestu), zbog ateroskleroze ili pritiska tumora na žilu. Najznačajniji su infarkt srčanoga mišića (miokarda), mozga i pluća, koji mogu dovesti do smrti.

Ishemija je nedovoljna prokrvljenost organa ili dijela tijela zbog suženja ili začepljenja pripadne arterije.

Imunosupresivi se propisuju kod liječenja autoimunih bolesti i kod sprječavanja odbacivanja transplantata kod transplantacije organa. Imunosupresivi smanjuju aktivaciju i učinkovitost imunološkog sustava.

Infekcija je zaraza, odnosno prodor stranih organizama ili patogena u tijelo domaćina čije djelovanje izaziva poremećaj normalnog funkcioniranja domaćinova organizma, a čija krajnja posljedica može biti smrt. Patogenima se najčešće smatraju mikroskopski organizmi kao što su virusi, bakterije, paraziti, gljivice, prioni i viroidi.

Inspekcija je vizualni pregled zuba i ostalih struktura u usnoj šupljini (intraoralno) i izvan nje (ekstraoralno).

Intraoralni je onaj koji se nalazi u ustima.

Izbjeljivanje zuba je postupak kojim se korigiraju promjene boje zuba primjenom sredstava za izbjeljivanje. Postupci izbjeljivanja zuba primjenjuju se na avitalnim i vitalnim zubima, kod kuće i u ordinaciji dentalne medicine.

Jetkanje je postupak pripreme površine cakline i dentina za nanošenje adhezivnog sustava i kompozitnog materijala.

Koferdam je gumena zaštitna plahtica. U uporabi je više od 140 godina. Potrebna je za izolaciju radnog polja / zuba u svrhu zaštite pacijenta te osiguranja suhog i preglednog radnog polja.

Kompozitni materijali su višekomponentni materijali koji podrazumijevaju postupak polimerizacije u svrhu postizanja optimalnih svojstava. Za njihovu primjenu nužno je prethodno jetkanje i nanošenje caklinsko-adhezijskog sustava na caklinu i dentin.

Kondicioniranje je priprema površine dentina u svrhu nanošenja staklenoionomernog cementa.

Kongenitalna porfirija je stanje koje nastaje zbog defektnih enzima koji sudjeluju u sintezi HEM-a (porfirinskog prstena koji sadrži željezo u strukturi hemoglobina), što rezultira nakupljanjem njegovih prekursora. Prekursori (porfirini) nakupljaju se i u dentinu, što rezultira karakterističnom crvenom bojom zuba, izraženijom u području vrata zuba.

KOPB, kronična opstruktivna bolest pluća, stanje je kronične upale dišnih putova i plućnog parenhima. Najčešći čimbenici rizika su pušenje i profesionalna izloženost prašini i kemikalijama, druge kronične bolesti dišnog sustava i učestale dišne infekcije u djetinjstvu.

Kortikosteroidi su hormoni kore nadbubrežnih žlijezda. Uz prirodne kortikosteroide, u terapijske se svrhe rabe i sintetski spojevi (npr. Deksametazon) čiji je učinak višestruko jači od učinka kortizola. Kortikosteroidi imaju imunosupresivni, odnosno protuupalni učinak. Imaju brojne i često vrlo štetne nuspojave.

Kserostomija ili suhoća usta zbog smanjenog lučenja sline može biti uzrokovana brojnim sistemskim bolestima i stanjima te nekim lijekovima i zračenjem tumora u području glave i vrata.

Kumarinski antikoagulansi antagonisti su vitamina K koji posreduje u sintezi čimbenika koagulacije u jetri. Poznati su pod zaštićenim imenima Pelentan, Sintrom i Marivarin.

Laser (engl. *Light Amplification by Stimulated Emission of Radiation*) uređaj je koji stvara zraku svjetlosti koja se ne rasipa i ne gubi snagu. Laseri imaju široko indikacijsko područje i učinkovitost u provođenju mnogih terapijskih postupaka u dentalnoj medicini.

LED lampa za polimerizaciju (engl. *Light Emitting Diode*) – LED tehnologija je standard suvremene polimerizacije.

Lokalni anestetici su sredstva koja reverzibilno prekidaju provođenje podražaja u perifernim osjetnim živcima i uzrokuju analgeziju mjesta primjene.

Malokluzija je nepravilan međuodnos zuba gornje i donje čeljusti.

Nitroglicerín propisuje se kod angine pektoris jer djeluje vazodilatacijski (širi krvne žile) i povećava dotok krvi u slabije prokrvljeni dio srca.

Odontogenesis imperfecta je poremećaj razvoja jednog ili nekoliko susjednih zuba, nepoznate etiologije, karakteriziran nedostatnim stvaranjem cakline i dentina, što rezultira abnormalno velikom pulpnom komorom, a zubi na radiogramu izgledaju poput duha.

Okluzalna ploha je grizna ploha pretkutnjaka i kutnjaka.

Oksimetar (pulsni) uređaj je kojim se mjeri zasićenost krvi kisikom. Ako je izmjereno zasićenje kisikom manje od 91 %, potrebno je davati O₂.

Orofacijalna regija je anatomsko područje lica i usta.

Osnovni instrumentarij čine zubno ogledalo, sonda i pinceta. Neophodni su za provedbu

kliničkog pregleda i terapijskih postupaka u dentalnoj medicini.

Palpabilno/nepalpabilno jest ono koje se osjeća / ne osjeća osjetom dodira kod kliničkog pregleda.

Palpacija je postupak pregleda određenog dijela usne šupljine, lica, glave ili vrata dodirivanjem prstima.

Parestezija je poremećaj osjeta, a podrazumijeva spontano javljanje osjetnih doživljaja bez odgovarajućih podražaja. Javlja se u obliku trnaca, iglica, bockanja, žarenja ili peckanja.

Periapikalni proces je kronična periapikalna upala. Posljedica je nekroze zubne pulpe i naseljavanja bakterija u korijenskom kanalu. Histološki se radi o upalnom granulacijskom tkivu pa se često periapikalni proces naziva granulomom.

Perkusija je klinički test kojim se procjenjuje stanje potpornog (parodontnog) tkiva zuba. Provodi se drškom ručnog stomatološkog instrumenta (najčešće ogledalom), laganim kuckanjem/udaranjem po zubu koji se testira.

pH (lat. *potentia hydrogenii* – „snaga vodika“) ili pH-vrijednost jest broj koji služi kao mjera kiselosti (aciditeta), odnosno lužnatosti (alkaliteta) vodenih otopina, a koji se dobiva kao negativan dekadski logaritam množinske koncentracije (točnije: aktiviteta) vodikovih iona u otopini.

Polimerizacija je proces koji se odvija tijekom izlaganja svjetlosno-polimerizirajućeg materijala izvoru polimerizacijskog svjetla. Time svjetlosno-polimerizirajući materijal postiže optimalna fizička, mehanička, kemijska i biološka svojstva.

Premedikacija podrazumijeva davanje lijekova bolesnicima prije anestezije i operacije zbog lakšeg uvođenja u opću anesteziju ili zbog

sprječavanja eventualnih negativnih posljedica prodora bakterija u krv tijekom operacije (antibiotska premedikacija / profilaksa).

Prevenција (lat. *praevenire* – „sprječavanje“) označava skup mjera kako bi se spriječile bilo kakve neželjene pojave.

Protrombinsko vrijeme je koagulacijski test za otkrivanje poremećaja zgrušavanja i za praćenje antikoagulantne terapije. Ovim testom mjeri se vrijeme potrebno da dođe do zgrušavanja u plazmi. Zbog korištenja različitih reagensa kod određivanja protrombinskog vremena rezultati nisu ujednačeni te se zato izražavaju preko INR-a (engl. *International Normalized Ratio*).

Restaurativna dentalna medicina je specijalistička grana dentalne medicine koja podrazumijeva provedbu dijagnostičko-terapijskih postupaka u svrhu obnove i nadoknade zubne strukture i okolnog zubnog tkiva.

Revizija endodontskog liječenja je odstranjivanje punjenja iz korijenskog kanala zbog neuspjeha endodontskog liječenja.

Srčani elektrostimulator (engl. *pacemaker*) je uređaj koji registrira srčane impulse te po potrebi šalje dodatne električne impulse radi održavanja normalnog srčanog ritma.

Staklenoionomerni cementi su bioaktivni i biokompatibilni materijali antikariogenog i remineralizacijskog učinka. Oni su visokokvalitetna opcija za brojne kliničke situacije u restaurativnoj dentalnoj medicini, dječjoj dentalnoj medicini, ortodontiji, kirurgiji i parodontologiji.

Status asthmaticus je hitno medicinsko stanje izrazitog pogoršanja astme. *Status asthmaticus* ima progresivan tijek, a reakcija na standardne terapijske mjere je slaba.

Sterilizacija je postupak uništavanja živih i pasiviziranih oblika mikroorganizama. U dentalnoj

medicini sterilizacija instrumentarija provodi se u parnim sterilizatorima, suhim sterilizatorima i kemijskim sterilizatorima.

Streptococcus mutans je akultativno anaerobni, gram-pozitivni kokus koji se obično nalazi u ljudskoj usnoj šupljini i važan je čimbenik u karijesu.

Suho radno polje je preduvjet provedbe uspješnog terapijskog postupka u endodonciji i restaurativnoj dentalnoj medicini. Ostvaruje se primjenom gumene zaštitne plahtice, sisaljke, rolica vate te dodatnog pribora.

Trauma zuba je hitno stanje koje se ogleda u različitim ozljedama tvrdih i mekih zubnih tkiva koje zahtijevaju hitnu provedbu dijagnostičkog i terapijskog postupka.

Trombocitopenija je smanjeni broj trombocita u perifernoj krvi. Normalno se u krvi nalazi između 150 i $450 \times 10^9/l$ trombocita.

Vitalometar je uređaj kojim se aplicira električni stimulus različitog intenziteta na zub kako bi se utvrdilo je li zub živ/vitalan.

A

Adheziv – 56, 57, 58, 59, 61, 80, 100, 107
Adolescencija – 75, 79, 84
Amalgamski ispun – 13, 33, 51, 52, 53, 71
Anamneza – 9, 10, 11, 12, 13, 50, 62, 65, 86
Antibiotska premedikacija – 14, 24
Apeksifikacija – 102, 103
Apeksogeneza – 102
Avulzija zuba – 66, 105

B

Bruksizam – 20

D

Dentalna fluoroza – 20, 82, 83
Dentalno asistiranje – 9, 25, 73
Dezinfekcija – 9, 22, 23, 24, 27, 28, 30, 33, 35, 40, 41, 44, 46, 47, 48, 49, 53, 56, 60, 63, 64, 69, 71, 73, 96, 104, 109

E

Ekskavator – 62, 63, 64, 65, 80, 99, 101, 104, 108
Ekstraoralni pregled – 9, 18, 19, 20, 24, 79, 90
Ekstruzija zuba – 66
Endodoncija – 27
Endometar – 39, 40, 62, 63, 65, 83, 103, 104
Endodontski instrumenti – 35, 36, 37, 38, 39, 47, 104, 105
Endodontsko liječenje – 27, 30, 61, 62, 64, 66, 102
Erozija cakline – 21

F

Fluoridacija – 16, 73, 77, 78, 80, 81, 82, 85, 92, 93, 111

G

Gutaperka štapići – 21, 37, 38, 39, 62, 63, 64, 65, 81, 83, 102, 103, 104

H

Heidemannova špatula – 51
Hipertenzija – 13
Hipoglikemija – 15, 16
Hipodoncija – 21
Hiperdoncija – 21

I

Imobilizacija zuba – 66, 106
Inspekcija – 19, 90
Interdentalni klin – 29, 32, 51, 52, 55, 56, 57, 58, 59, 100
Intraoralni pregled – 18, 19, 24, 79, 90
Intraligamentarna anestezija – 14, 32, 51, 58, 62, 65, 95, 96, 98, 108
Intruzija zuba – 66, 105
Izbjeljivanje zuba – 25, 28, 35, 67, 68, 71

J

Jednokratni pribor – 18, 22, 31
Jetkanje – 58, 59, 60, 81, 94, 100, 106, 107

K

Karijes – 16, 21, 22, 24, 26, 27, 35, 50, 51, 55, 57, 58, 77, 78, 79, 80, 81, 82, 83, 88, 90, 91, 93, 99, 100, 101, 102
Karijes bočice – 92
Karpul-štrcaljka – 32, 95, 96, 97, 107, 108, 109
Klorheksidin – 41, 62, 63, 65, 66, 102, 103, 104
Koferdam – 28, 29, 51, 62, 65, 81, 88, 89, 104
Kompozitni materijali – 33, 79, 83, 99

Kondicioniranje – 55, 59, 60, 106

Kserostomija – 16, 19

L

Laserski uređaji – 22, 34

Lokalna anestezija – 14, 32, 95

Luksacija zuba – 66

M

Malokluzija – 18

Mandrel – 52, 56, 59

Medicinska anamneza – 12, 13, 62, 86

Millerova pinceta – 53, 56, 60

Minimalno invazivna tehnika restauracije – 28, 99

Mliječni zubi – 51, 76, 79, 87, 90, 92, 100, 101, 102, 107, 108

O

Oblikovanje ponašanja – 85

Okluzija – 66, 90, 100, 107

Oksimetar, pulsni – 16

Oralna higijena – 12, 16, 43, 66, 75, 76, 77, 78, 79, 87, 91, 92, 107

Označavanje zuba – 90

Ozon – 28, 34, 83

P

Palpacija – 18, 19, 20, 50, 90

Parestezija – 16, 18

Pečaćenje fisura – 53, 77, 79, 80, 81, 87, 93, 94

Periapikalni proces – 20, 30, 61, 64

Perkusija – 19, 20, 50, 90

Polimerizacija – 13, 28, 31, 33, 34, 53, 56, 57, 58, 59, 60, 61, 64, 68, 80, 83, 94, 100, 106, 107, 109

Ponašanje djeteta – 85

Prevenција – 35, 66, 74, 77, 91, 93, 95

Prilagodba djeteta – 74, 91

Pulpektomija – 100, 102

Pulpotomija – 100, 101, 102

R

Restaurativni postupci – 28, 31, 51-61

Retrakcija – 28, 29, 58, 59, 63, 68

Revaskularizacija – 102, 103

S

Sedacija – 98, 99

Splint – 66, 102, 106, 107

Staklenoionomerni cementi – 28, 33, 34, 51, 52, 53, 54, 55, 56, 57, 61, 79, 83, 88, 93, 100, 102, 103

Standardne mjere zaštite – 17, 46, 47, 89

Sterilizacija – 23, 28, 35, 40, 44, 46, 47, 48, 49, 50, 69, 75

Stomatološka anamneza – 11, 12, 13, 31

Streptococcus mutans – 77, 81, 92

Suho radno polje – 21, 28, 54, 57, 107

T

Test vitaliteta – 21, 42, 90

Topikalni anestetik – 95, 97, 106, 108

Triantibiotska pasta – 103

V

Vitalometar – 13, 21

Z

Zubni karijes – 16, 21, 22, 24, 26, 27, 35, 50, 51, 55, 57, 58, 77, 78, 80, 81, 82, 83, 88, 90, 91, 93, 99, 100, 101, 102

- Armfield, J. M.** A preliminary investigation of the relationship of dental fear to other specific fears, general fearfulness, disgust sensitivity and harm sensitivity. *Community Dent Oral Epidemiol.* 2008;36:128–136. doi: 10.1111/j.1600-0528.2007.00379.x.
- Bakland, L. K.; Flores, M. T.** Zbrinjavanje traumatskih ozljeda zuba. U: Torabinejad, M.; Walton, R. E. *Endodoncija: načela i praksa*. Prvo izdanje. Naklada Slap. Zagreb. 2010:163–84.
- Ballal, N. V.; Khandelwal, D.; Saraswathi, M. V.** Rubber dam in endodontics – an overview of recent advances. *Int Jour of Clinic Dent.* 2013;6(4):319–330.
- Bird, D.; Robinson, D.** *Modern Dental Assisting*. Jedanaesto izdanje. Elsevier. St. Louis. 2015:210–26.
- Carvalho, J. C.; Dige, I.; Machiulskiene, V.; Qvist, V.; Bakhshandeh, A.; Fatturi-Parolo, C.; Maltz, M.** 2016. *Occlusal Caries: Biological Approach for Its Diagnosis and Management*. *Caries Res.* 50(6):527–542.
- Crnković, B.** 2016. Dezinfekcija i sterilizacija u ordinaciji dentalne medicine. *Dentalni asistent*, br. 1. HKDM. Zagreb. 3–7.
- Čustović, F. i sur.** 2005. *Anamneza i fizikalni pregled*. Školska knjiga. Zagreb.
- Eagle, K. A. i dr.** 1996. Guidelines for perioperative cardiovascular evaluation for noncardiac surgery. *J Am Coll Cardiol.* 27:910–948.
- Ferger, P.** 1983. *Lehrbuch für die Zahnarzthelferin 1 und 2*. Quintessenz Verlags-GmbH. Berlin.
- Gabrić, D.** i suradnici. 2015. *Lokalna anestezija u dentalnoj medicini*. Medicinska naklada. Zagreb. 29–45, 91–104.
- Glavina, D.; Majstorović, M.; Negovetić-Vranić, D.; Škrinjarić, K.** 2003. Pečaćenje fisura kompomernim materijalom: retencija nakon dvanaest mjeseci. *Acta stomatologica Croatica*, vol. 37, br. 4. 405–410.
- Greenberg, M. S.; Glick, M.** 2006. *Burketova oralna medicina: dijagnoza i liječenje*. Prvo hrvatsko izdanje. Medicinska naklada. Zagreb.
- Hraste, J.** 1970. Primjena novog sistema za označivanje zuba. *Acta stomatologica Croatica*, vol. 5, br. 4. Zavod za zaštitu zdravlja. 200–203.
- Iheozor-Ejiofor Z.; Worthington, H.V.; Walsh, T.** et al. Water fluoridation for the prevention of dental caries. *Cochrane Database Syst Rev.* 2015;(6): CD010856.
- Ivančić Jokić, N.; Bakarčić, D.; Hrvatinić, S.; Hristodulova Vidak, E.** Tipovi ponašanja djeteta u ordinaciji dentalne medicine. *Med fluminensis* 2014;50(3):288–293.
- Intelligent Dental.* <http://www.intelligentdental.com/2010/09/19/dental-assistant-guide-to-root-canal-treatment/> (5. prosinca 2020.).

Jahreiβ, S.; Lange, D. E.; Peters, S.; Schijatschky, M.; Tiemann, S. 1988. *Lehrbuch für die Zahnartzhelferin 1*. Quintessenz Verlags-GmbH Berlin. 367–398.

Jurić, H. 2015. *Dječja dentalna medicina*. Naklada Slap. Jastrebarsko. 80–84, 128–138, 187–194, 196–199.

Klingberg, G.; Berggen, U. et al. Child Dental fear: Cause related factors and clinical effects. *Eur J Oral Sci.* 1995;103:405–412. doi: 10.1111/j.1600-0722.1995.tb01865.x

Little, J. W.; Falace, D. A.; Miller, C. S.; Rhodus, N. L. 2002. *Dental management of the medically compromised patient*. Šesto izdanje. Mosby. St. Louis.

Matijević, J.; Jukić Krmek, S. 2017. Endodontski instrumenti. U: Jukić Krmek, S.; Baraba, A.; Klarić, E.; Marović, D.; Matijević, J. *Pretklinička endodoncija*. Medicinska naklada. Zagreb. 43–56.

Miller, C. S.; Leonelli, F. M.; Latham, E. 1998. Selective interference with pacemaker activity by electrical dental devices. *Oral Surg Oral Med Oral Pathol Oral Radiol Endod.* 85:33-6.

Malamed, S. F. 2004. *Handbook of Local anesthesia*. Peto izdanje. Elsevier Mosby. St. Louis.

Marx, R. E.; Fortin, M.; Broumand, V. 2006. Bisphosphonate-Iduced Exposed Bone (Osteonecrosis/Osteopetrosis) of the Jaws: Risk Factors, Recongnition, Pervation and Treatment. *J Oral Maxillof Surg.* 63:1567–1575.

MSD priručnici. <http://www.msd-prirucnici.placebo.hr/msd-prirucnik/bolesti-misica-kostiju-i-vezivnog-tkiva/bol-u-vratu-i-u-ledjima>. (pristupljeno 17. prosinca 2020.)

Mount, G. J.; Hume, W. R. 1998. *Preservation and restoration of tooth structure*. Mosby.

Osiguranje i poboljšanje kvalitete KBC Zagreb, Moj Alfresco, SOP-STO/1, SOP-STO/13, SOP-STO/14, SOP-STO/15, SOP-STO/21, SOP-STO/24.

Peretz, B.; Nazarian, Y. et al. Dental anxiety in a student's pediatric dental clinic: Children, parents and students. *Int J Pediatr Dent.* 2004;14:192–195. doi: 10.1111/j.1365-263X.2004.00545.x.

Plavi fokus, informativno glasilo HKMS, godina XIV/broj 2: 5–7.

Pocket Dentistry. <http://pocketdentistry.com/1-the-extraoral-and-intraoral-soft-tissue-head-and-neck-screening-examination/> (pristupljeno 15. prosinca 2020.)

Quizlet. <https://quizlet.com/8840970/assisting-with-an-endodontic-procedure-flash-cards/> (pristupljeno 17. siječnja 2021.)

Quintessence Publishing Hrvatska. Broj 4, kolovoz 2018: 471–478.

Ramos-Jorge J.; Marques, L. S. et al. Degree of dental anxiety in children with and without toothache: Prospective assessment. *Int J Paediatr Dent.* 2013;23:125–130. doi: 10.1111/j.1365-263X.2012.01234.x.

Rosenberg, P. A. 2006. *Case selection and treatment planning. Pathways of the pulp.* Ur. Cohen, S.; Hargreaves, K. M. Deveto izdanje. Mosby Elsevier. St. Louis. 80–96.

Salma, A. N.; Ramakrishnan M. *Use of anesthesia in pediatric dentistry: a cross-sectional survey.* *Int J Pedod Rehabil.* 2016;1:5–9.

Shapiro, D. N. *Reactions of children to oral surgery experience.* *J Dent Child.* 1967;34:97–107.

Splieth, Christian H. i suradnici. 2015. *Revolucija u dječjoj dentalnoj medicini.* Quintessence Publishing. 4–7, 27–29, 76–85, 126–127, 136–137, 192–199.

Škrinjarić, I. 1988. *Traume zuba u djece.* Globus. Zagreb. 175–233, 449–453.

Šutalo, J. i sur. 1994. *Patologija i terapija tvrdih zubnih tkiva.* Naklada Zadro. Zagreb.

Šutalo, J. 1988. *Kompozitni materijali u stomatologiji.* Grafički zavod Hrvatske. Zagreb.

The Task Force on Prevention, Diagnosis, and Treatment of Infective Endocarditis of the European Society of Cardiology (ESC). 2009. *European Heart Journal.* 30:2369–2413.

Torabinejad, M.; Shahrokh, S. 2010. Bolesti pulpe i periapiksa. U: Torabinejad, M.; Walton, R. E. *Endodoncija: načela i praksa.* Prvo izdanje. Naklada Slap. Zagreb. 49–67.

Vieten, M. 2004. *Handbuch der Zahnmedizinischen Fachangestellten.* Quintessenz. Berlin.

Weinberg, M. A.; Estefan, D. J. 2002. Assessing Oral Malignancies. *American Family Physician.* 65.

Zakon o dentalnoj medicini, NN 121/03, 117/08, 120/09.

Slika 1. Uzimanje anamnestičkih podataka te klinički pregled i bilježenje statusa često se odvijaju istovremeno. Pritom su doktor i dentalni asistent koordinirani i zajednički komuniciraju s pacijentom, čime se uvelike doprinosi izgradnji povjerenja i opuštanju pacijenta.

Slika 2. Tiskani obrazac za uzimanje općih podataka i medicinske anamneze (Klinički zavod za bolesti zubi, Klinika za stomatologiju KBC-a Zagreb)

Slika 3. Ekstraoralni pregled uključuje palpaciju limfnih čvorova

Slika 4. Sondiranje fisure zuba i parodontnih džepova

Slika 5. Građa zuba

Slika 6. Prikaz napredovanja karijesne lezije

Slika 7. Primjena gumene zaštitne plahstice

Slika 8. Osnovni instrumentarij (pinceta, sonda, zubno ogledalo).

Slika 9. Instrumentarij u restaurativnoj dentalnoj medicini

Slika 10. Vrsta anestetika i karpula

Slika 11. Najčešće korišteni materijali u restaurativnoj dentalnoj medicini

Slika 12. Lampa za polimerizaciju

Slika 13. Miješalica za aktivaciju kapsuliranih staklenoionomernih cementa

Slika 14. Primjena lasera u endodonciji i restaurativnoj dentalnoj medicini; primjena zaštite kod članova dentalnoga tima (ljubaznošću doc. dr. sc. Ivone Bago)

Slika 15. Endodontske iglice za ručnu instrumentaciju korijenskih kanala

Slika 16. Vrste ručnih endodontskih instrumenata: Hedstroemov instrument, strugač i proširivač

Slika 17. Instrumenti koji se montiraju na vrataljku

Slika 18. Uređaj za strojnu endodonciju i pripadajući endodontski instrumenti za jednokratnu primjenu

Slika 19. Gutaperka štapići i papirnati štapići

Slika 20. Pasta za punjenje korijenskih kanala i miješanje na papirnatom podlozi

Slika 21. Uređaj za mjerenje duljine korijenskih kanala – endometar

Slika 22. Sustav suvremene tehnike aktivacijske dezinfekcije korijenskih kanala

Slika 23. Priprema instrumentarija i jednokratnog pribora za provođenje dijagnostičko-terapijskog postupka

Slika 24. Pranje ruku

Slika 25. Odlaganje jednokratno korištenog pribora u otpad za infektivni materijal

Slika 26. Zbrinjavanje medicinskog, kemijskog i mehaničkog otpada

Slika 27. Standardne mjere zaštite dentalnog asistenta

Slika 28. Predmeti u ordinaciji dentalne medicine za jednokratnu primjenu tijekom restaurativnih postupaka

- Slika 29.** Odlaganje oštih predmeta nakon uporabe
- Slika 30.** Dezinfekcija radnih površina, nasadnih uređaja i radne jedinice
- Slika 31.** Čišćenje i dezinfekcija instrumenata
- Slika 32.** Priprema i sterilizacija instrumentarija u autoklavu
- Slika 33.** Amalgam, nosač amalgama i instrumentarij koji se upotrebljava za izradu amalgamskog ispuna
- Slika 34.** Postupak miješanja dvokomponentnog staklenoionomernog cementa (SIC-a)
- Slika 35.** Kapsulirani staklenoionomerni cement i pribor za njegovu aplikaciju
- Slika 36.** Kiselina za jetkanje
- Slika 37.** Adheziv
- Slika 38.** Pravilno zatvaranje bočice u svrhu sprječavanja hlapljenja otapala u adhezivu
- Slika 39.** Priprema instrumentarija i materijala za izradu kompozitnog ispuna
- Slika 40.** Kondicioniranje dentina poliakrilnom kiselinom i jetkanje cakline ortofosforom kiselinom
- Slika 41.** Nanošenje staklenoionomernog cementa
- Slika 42.** Nanošenje adheziva
- Slika 43.** Sandwich tehnika (nanošenje kompozitnog materijala na staklenoionomerni cement)
- Slika 44.** Priprema instrumenata i materijala za endodontsko liječenje
- Slika 45.** Priprema instrumentarija i materijala za punjenje korijenskog kanala (na prvoj slici: plamenik, gutaperke, punilo, ekskavator, plugger, ravni nabijač; na drugoj slici: *spreader*/potiskivač, gutaperka štapić)
- Slika 46.** Preventivni pregled oralnog zdravlja trudnice
- Slika 47.** Dentalni asistent kao „treća ruka“ neizostavan je član tima tijekom postupaka u dječjoj i preventivnoj dentalnoj medicini
- Slika 48.** Održavanje oralne higijene u dojenčeta
- Slika 49.** Model zuba i zubne četkice
- Slika 50.** Djeca uče od svojih roditelja i usvajaju navike održavanja oralne higijene
- Slika 51.** Šećer je najveći neprijatelj zuba kod djece
- Slika 52.** Dentalni tim trebao bi se uvijek okrenuti djetetu, saslušati ga, dopustiti mu da govori, biti iskren i prilagoditi se djetetovu govoru
- Slika 53.** Dodavanje instrumenata (sonda i zubno ogledalo zajedno) u ruke doktora dentalne medicine
- Slika 54.** Udlaga za topikalnu fluoridaciju s gelom
- Slika 55.** Anksioznost i strah od doktora dentalne medicine uzrok su ozbiljnih poteškoća u radu s djecom
- Slika 56.** Oblikovanje ponašanja – dijete zubnim ogledalom gleda zube svojoj doktorici dentalne medicine (metoda „reci, pokaži, učini“)
- Slika 57.** Instrument koji onemogućuje zatvaranje usta (metalni prsten)
- Slika 58.** Pregled djeteta u položaju „koljeno uz koljeno“
- Slika 59.** Pridržavanje velikog ogledala u svrhu promatranja stomatološkog liječenja
- Slika 60.** Objašnjavanje i pokazivanje postavljanja četkice za čišćenje zuba
- Slika 61.** Sisaljku je tijekom zahvata potrebno

usmjeravati i stavljati na položaj koji je najpobniji za što brže skupljanje slin i ostalih tekućina

Slika 62. Prikaz označavanja zuba

Slika 63. Svrha ranog posjeta doktoru dentalne medicine jest prilagodba djeteta i prevencija karijesa

Slika 64. Karijes bočice

Slika 65. Osvjetljavanje polimerizacijskom lampom kod postupka pečaćenja fisura i jamica na zubu djeteta

Slika 66. Primjena lokalne anestezije kod djeteta

Slika 67. Aplikacija površinskog anestetika štapićem vate

Slika 68. Dodavanje injekcije doktoru iz ruku dentalnog asistenta izvan djetetova vidnog polja

Slika 69. Kompjuterski potpomognut injekcijski sustav *Quick Sleeper* za intraligamentarnu i intraosealnu anesteziju

Slika 70. Primjena sedacije u ordinaciji dentalne medicine

Slika 71. Objašnjavanje i pokazivanje ručnog ekskavatora za ekskavaciju karijesa

Slika 72. Fraktura cakline i dentina s otvorenom pulpom

Slika 73. Traume potpornih tkiva zuba

Slika 74. Repozicija i imobilizacija zuba

Slika 75. Kliješta za vađenje mliječnih zuba

Tablica 1. Osnovni dijelovi anamneze s istaknutim najvažnijim pitanjima

Tablica 2. Popis dentalnih zahvata prije kojih je potrebno / nije potrebno propisati antibiotik ako pacijent ima određene tipove srčanih grešaka, oštećenja srčanih zalistaka ili umjetne srčane zaliske

Tablica 3. Klinički rad dentalnog asistenta u preventivnoj zdravstvenoj skrbi

Tablica 4. Prijedlozi za prevođenje stručnih naziva na jezik razumljiv djetetu

DENTALNO ASISTIRANJE 1

udžbenik za drugi razred srednje zdravstvene škole
za stjecanje kvalifikacije dentalni asistent

Autori:

Maja Barošević, mag. med. techn.
doc. dr. sc. Valentina Brzović Rajić, dr. med. dent.
doc. dr. sc. Ana Ivanišević, dr. med. dent.
Ivana Vukelić, bacc. med. techn.

Nakladnik:

Učilište Ambitio
Kuniščak 1A
Zagreb

Za nakladnika:

Alen Stranjik,
mag. ing. aeroing.

Lektorica i korektorica:

Selena Brkić, mag. educ. philol. croat. et mag. litt. comp.

Tisak:

Tiskara Zelina d.d.
Sveti Ivan Zelina

Grafički prijelom i dizajn:

BRANCIN{A}
kreativni studio
obrta za vizualne komunikacije
vl. Branka Moskaljov
Zagreb

Zagreb, 2021.

Sadržaj publikacije isključiva je odgovornost Učilišta Ambitio.

Ovaj udžbenik izrađen je u okviru projekta

Regionalni centar kompetentnosti

Mlinarska (UP.03.3.1.04.0020).



Regionalni centar
kompetentnosti
Mlinarska

KORISNIK PROJEKTA:

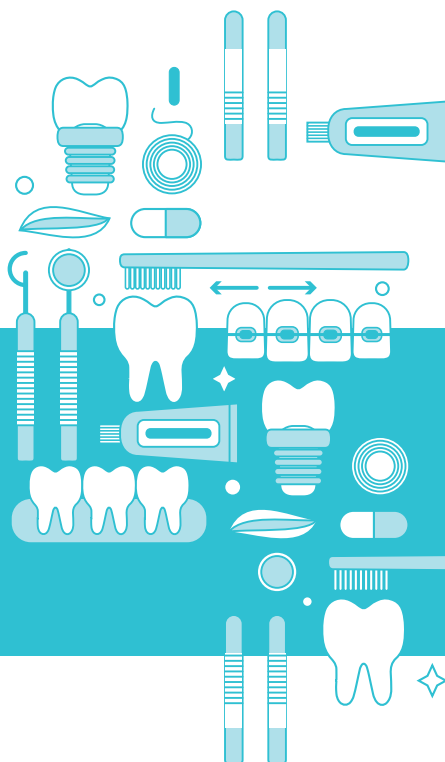Škola za medicinske sestre Mlinarska

Mlinarska cesta 34, 10 000 Zagreb

tel: +385 (0)1 4668 079

e-mail: mlinarska@mlinarska.hr

web: www.mlinarska.hr



PARTNER U PROJEKTU:

Učilište Ambitio

Kuniščak 1A, 10 000 Zagreb

tel: +385 (0)1 4677 802

e-mail: info@uciliste-ambitio.hr

web: www.uciliste-ambitio.hr


UČILIŠTE
ambitio

USTANOVA ZA OBRAZOVANJE ODRASLIH

Za više informacija o EU fondovima posjetite mrežnu stranicu

Europski strukturni i investicijski fondovi

www.strukturnifondovi.hr



9 789534 939109