

Biomehanika srednjeg lica nakon Le Fort i osteotomije radi izvlačenja gornje čeljusti

Grgurević, Lovro

Doctoral thesis / Disertacija

2014

Degree Grantor / Ustanova koja je dodijelila akademski / stručni stupanj: **University of Zagreb, School of Dental Medicine / Sveučilište u Zagrebu, Stomatološki fakultet**

Permanent link / Trajna poveznica: <https://um.nsk.hr/um:nbn:hr:127:512207>

Rights / Prava: [In copyright](#) / [Zaštićeno autorskim pravom.](#)

Download date / Datum preuzimanja: **2024-07-22**



Repository / Repozitorij:

[University of Zagreb School of Dental Medicine Repository](#)





SVEUČILIŠTE U ZAGREBU
STOMATOLOŠKI FAKULTET

Lovro Grgurević

**BIOMEHANIKA SREDNJEG LICA
NAKON LE FORT I OSTEOTOMIJE RADI
IZVLAČENJA GORNJE ČELJUSTI**

DOKTORSKI RAD

Zagreb, 2013



UNIVERSITY OF ZAGREB
SCHOOL OF DENTAL MEDICINE

Lovro Grgurević

**BIOMECHANICS OF THE MIDFACE
AFTER LE FORT I OSTEOTOMY**

DOCTORAL THESIS

Zagreb, 2013



SVEUČILIŠTE U ZAGREBU
STOMATOLOŠKI FAKULTET

Lovro Grgurević

**BIOMEHANIKA SREDNJEG LICA
NAKON LE FORT I OSTEOTOMIJE RADI
IZVLAČENJA GORNJE ČELJUSTI**

DOKTORSKI RAD

Mentor: prof.dr.sc. Vedran Uglešić

Zagreb, 2013



UNIVERSITY OF ZAGREB
SCHOOL OF DENTAL MEDICINE

Lovro Grgurević

**BIOMECHANICS OF THE MIDFACE
AFTER LE FORT I OSTEOTOMY**

DOCTORAL THESIS

Supervisor: prof. Vedran Uglešić, PhD, M.D.

Zagreb, 2013

Rad je napravljen na Katedri za maksilofacijalnu kirurgiju u okviru Zavoda za oralnu kirurgiju Stomatološkog fakulteta Sveučilišta u Zagrebu, te na Katedri za eksperimentalnu mehaniku Fakulteta strojarstva i brodogradnje Sveučilišta u Zagrebu

Voditelj rada: Vedran Uglešić, prof. dr. sc, Katedra za maksilofacijalnu kirurgiju u okviru Zavoda za oralnu kirurgiju Stomatološkog fakulteta Sveučilišta u Zagrebu

Lektor hrvatskog jezika: Zorica Androić, prof. hrvatskog jezika i književnosti, Gornjodravska obala 87, Osijek, zoricaandroić@gmail.com, 098/1678-160

Lektor engleskog jezika: Martina Batinica, prof. španjolskog i francuskog jezika i književnosti, sudski tumač za engleski, španjolski i francuski jezik, Međimurska 21/ V, Zagreb, martina@papel.hr, 095/9000-153

Istraživanje je provedeno u okviru znanstvenoistraživačkog projekta financiranog od Ministarstva znanosti, obrazovanja i športa br.065-0000000-3392 pod nazivom: „Biomehaničko ispitivanje sila i osteosintetskog materijala na modelu lubanje“.

Zahvaljujem svome mentoru, prof.dr.sc. Vedranu Uglešiću, doc.dr.sc. Predragu Kneževiću, dr.sc. Nenadu Drvaru, tvrtci Topomatika i svojoj obitelji zbog nesebičnih savjeta, iznimne podrške i razumijevanja tijekom istraživanja što je omogućilo izradu ove disertacije.

Sažetak

Istraživanje je provedeno s pretpostavkom da je za stabilizaciju fragmenta maksile, nakon Le Fort I osteotomije i izvlačenja maksile radi korekcije skeletalnog deformiteta srednjeg lica, do završetka koštanog cijeljenja dovoljan samo osteosintetski materijal. Pomak koštanog fragmenta maksile predodređen je računalnom simulacijom.

U svrhu potvrđivanja postavljene teze, kreiran je biomehanički model. Na plastičnim modelima lubanje učinjene su Le Fort I osteotomije te su modeli pseudostatički opterećivani od 0 do 350 N po zubu simetrično, na zadnjim molarima. Provedena je analiza beskontaktnom fotogrametrijskom metodom objektnog rastera koja omogućuje određivanje deformacija na površini modela bez izravnog utjecaja na sam model. Na nefrakturiranom modelu potvrđen je fiziološki raspored prijenosa sila duž potpornja. Uspoređivani su pomaci fragmenta maksile i površinske deformacije, ovisno o iznosu pomaka od 5 mm i od 10 mm. Rezultati istraživanja pokazuju da je za stabilnost fragmenta maksile nakon Le Fort I osteotomije i izvlačenja nužna koštana potpora te da sam osteosintetski materijal nije dostatan za prijenos sila. Pri većem iznosu pomaka, većina deformacija koncentrirana je na vijcima. Biomehanički model omogućuje daljnja istraživanja u maksilofacijalnoj traumatologiji i ortognatskoj kirurgiji.

Ključne riječi

LeFort I osteotomija, deformitet srednjeg lica, izvlačenje maksile, biomehanika

Summary

Biomechanics of the midface after Le Fort I osteotomy

Introduction

Maxillary advancement is a common surgical technique for correction of skeletal deformities of the midface. Amount of maxillary advancement is calculated with orthognathic software, maxilla is repositioned anteriorly and fixed with standard titanium plates. Depending on the amount of advancement it is not clear if osteosynthetic material is sufficient for transmission of bite forces.

Aim

The study was conducted with the assumption that for the stabilization of the maxillary fragment after LeFort I and maxillary advancement for skeletal deformities correction, osteosynthetic material is sufficient.

Materials and methods

In order to confirm theses a biomechanical model was created. On plastic models of the skull were made LeFort I osteotomy, and models are pseudostatically loaded 0-350 N per tooth symmetrically, the molars. Contactless photogrammetric analysis method allows the measurement of deformation on the surface of the model with no direct impact on the model.

Results

After the model was loaded, physiological transfer of forces along buttress was confirmed. Maxillary fragment displacement and surface deformations were compared among test models depending on the amount of displacement of 5 mm and 10 mm respectively.

Conclusion

The research results show that for the stability of the maxillary fragment after Le Fort I osteotomy and advancement bone support is necessary and that osteosynthetic material is not sufficient to transfer masticatory forces. With larger amounts of maxillary advancement load is transferred through osteosynthetic material. Biomechanical model enables further research in maxillofacial trauma and orthognathic surgery.

Key words

LeFort I osteotomy, maxillary advancement, biomechanics, midface deformities

Sadržaj

1.	Uvod	1
1.1	Anatomija srednjeg lica	2
1.2	Biomehanika srednjeg lica	3
1.3	Le Fort I osteotomija	5
1.3.1	Povijesni aspekt Le Fort I osteotomije	5
1.3.2	Le Fort I osteotomija i procjena estetike lica	7
1.3.3	Le Fort I osteotomija - kirurška tehnika	8
1.4	Fiksacijski sistemi	15
2.	Svrha istraživanja	22
3.	Materijali i postupci	24
3.1	Metoda objektnog rastera	27
3.2	Matematički model metode	28
3.2.1	Princip određivanja objektna točke	29
3.2.2	Evaluacija 2D pomaka	29
3.2.3	Evaluacija 3D pomaka	31
3.2.4	Određivanje deformacija	33
3.3	Opis eksperimenta	35
3.3.1	Materijalna sličnost	35
3.3.2	Geometrijska sličnost	35
3.3.3	Sličnost opterećenja i oslanjanja	35
3.4	Mjerni postav	37
3.4.1	Oprema	37
3.4.2	Korišteni parametri metode:	38
3.4.3	Fiksacija modela	39
3.4.4	Faze mjerenja	40

4.	Rezultati istraživanja.....	41
4.1	Čvrstoća	42
4.1.1	Tenzor naprezanja	42
4.1.2	Tenzor deformacije.....	44
4.1.3	Ovisnost naprezanja i deformacija	44
4.1.4	V. Mises - teorija najveće distorzijske energije.....	45
4.2	Rezultati opterećenja na nefrakturiranom modelu.....	46
4.3	Rezultati opterećenja na osteotomiranom modelu uz anteriorni pomak maksile od 5 mm	50
4.4	Rezultati opterećenja na osteotomiranom modelu uz anteriorni pomak maksile od 10 mm	60
5.	Rasprava.....	70
5.1	Utvrđivanje valjanosti modela	72
5.2	Ispitivanje stabilnosti maksile nakon Le Fort I osteotomije i izvlačenja u iznosu od 5 mm.....	75
5.3	Ispitivanje stabilnosti maksile nakon Le Fort I osteotomije i izvlačenja u iznosu od 10 mm.....	77
6.	Zaključak.....	79
7.	Literatura	82
8.	Životopis	92

1. Uvod

Ortognatska kirurgija podrazumijeva kiruršku manipulaciju elemenata skeleta lica kojom se uspostavljaju pravilni anatomske i funkcionalni odnosi u pacijenata s dentofacijalnim skeletnim anomalijama.

Povijesno gledano, sposobnost stabilnog pomaka mandibule prethodila je sposobnosti stabilnog pomaka maksile (1). Kao posljedica toga, mnogi pacijenti podvrgnuti su samo pomaku mandibule za primarne deforimitete gornje čeljusti, što rezultira nezadovoljavajućim estetskim rezultatom.

1.1 Anatomija srednjeg lica

Srednju trećinu lica možemo definirati kao prostor kranijalno omeđen ravninom koja prolazi kroz dvije zigomatiko-frontalne suture i kroz fronto-maksilarnu i fronto-nazalnu suturu. Kaudalno je srednje lice ograničeno okluzalnom ravninom maksilarnih zuba. Stražnja granica prostor je ograničen sfenoetmoidalnim spojem, ali uključuje i slobodne rubove pterigoidnih nastavaka donjeg dijela sfenoidne kosti.

Srednje lice sastoji se od sljedećih kostiju: dviju maksila, dviju palatinalnih kostiju, dviju zigomatičnih kostiju s temporalnim nastavcima, dvaju zigomatičnih nastavka temporalne kosti, dviju nosnih kostiju, dviju lakrimalnih kostiju, vomera i etmoidne kosti s konhama (2).

Na spoju tvrdog i mekog nepca izlaze velika palatinalna arterija i živac koji opskrbljuju kost i sluznicu tvrdog nepca. Grana maksilarne arterije (stražnja gornja alveolarna arterija) vaskularizira molare, a prednja gornja alveolarna arterija (grana infraorbitalne arterije) vaskularizira prednje zube. Maksila je dijelom vaskularizirana i preko bogate mreže krvnih žilica unutar gingive na alveolarnim nastavcima te indirektno preko mekog nepca od uzlazne faringealne arterije i facijalne arterije (faringealni i palatinalni ogranak). U slučajevima avulzija, gdje dolazi do većeg odvajanja mekog tkiva od koštane podloge, pogotovo ako je i meko nepce odvojeno od maksile, treba sačuvati svaki preostali kontakt sluznice za vrijeme eksploracije kako ne bi došlo do devaskularizacije maksile, što vodi nepotpunom cijeljenju i infekciji (3).

1.2 Biomehanika srednjeg lica

Srednje lice smješteno je između dviju čvrstih kraniofacijalnih koštanih struktura - baze lubanje i mandibule. Srednje lice čine relativno tanke kosti, raspoređene u seriji pregrada ili potpornja (podupirača) koji su zapravo strukture otporne na silu. Potpornji su strukture poput greda ili nosača sila, poredani u kombinaciji trokuta. Potpornje možemo slikovito prikazati kao rešetkastu strukturu koja prenosi opterećenja na širokom prostoru. Kost je u području podupirača deblja i podupirači su odgovorni za biomehaničke linije opterećenja srednjeg lica (4).

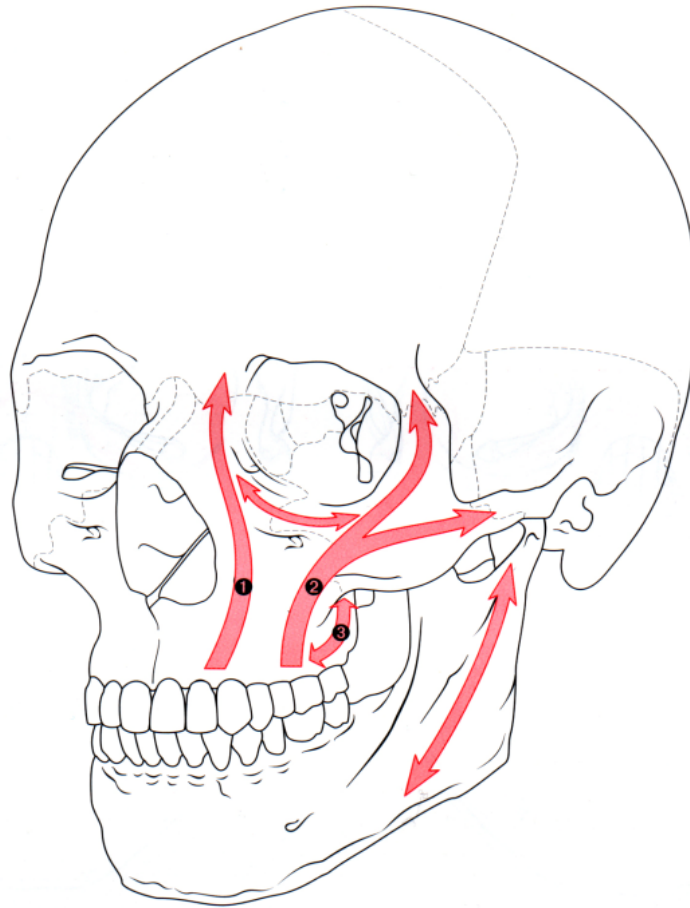
Sistem podupirača apsorbira i prenosi silu koja djeluje na kosti lica. Sile žvačne muskulature prenose se na bazu lubanje ponajprije preko vertikalnih potpornja koji su spojeni, ali i dodatno ojačani horizontalnim podupiračima. Baza lubanje glavna je komponenta horizontalne potpore, iako se ona ne klasificira kao sastavni dio potpornja. Kada djeluje vanjska sila, takva arhitektonika sprečava prekid kontinuiteta skeleta lica dok sila ne dosegne kritičnu razinu kada nastaje prijelom (5 - 8).

Tri vertikalna koštana potpornja srednjeg lica čine:

1. medijalni (nazomaksilarni) - proteže se od drugog inciziva i očnjaka, duž prednjeg dijela maksilarnog alveolarnog grebena, duž aperture piriformis, medijalnog dijela orbite, prednje lakrimalne kriste, nosnog nastavka maksile do gornjeg orbitalnog ruba i nasoetmoidnog prostora;

2. lateralni (zigomatikomaksilarni) - proteže se od alveolarnog grebena iznad prednjih molara do zigomatičnog nastavka čeone kosti i lateralno do zigomatičnog luka;

3. posteriorni (pterigomaksilarni) - proteže se od stražnjeg dijela maksile do pterigoidnih nastavaka sfenoidne kosti.



Slika 1. Raspored podupirača duž srednjeg lica (Preuzeto iz: Prein J. Manual of Internal Fixation in the Cranio-Facial Skeleton. Berlin: Springer; 1998. str. 109.)

Pri prijelomu točna anatomska rekonstrukcija četiriju prednjih potpornja (medijalnih i lateralnih obostrano) omogućuje repoziciju maksile u anteroposteriornj ravlini u odnosu na bazu lubanje te rekonstrukciju vertikalne visine. Intaktna mandibula omogućuje dodatni potporanj u odnosu na bazu lubanje i uspostavu uredne okluzije, a istodobno omogućuje dodatnu potporu rekonstruiranoj maksili (9).

Ispitivanje jačine i raspodjele sila žvačne muskulature također je provedeno uglavnom samo na mandibuli jer su veličine tih sila određivale veličinu, oblik i poziciju osteosintetskih pločica. Za vrijeme žvakanja mandibula se pomiče u odnosu na ostatak lubanje. Sile za vrijeme žvakanja djeluju na hvatištima mišića žvakača i na ravninu okluzije. Te se sile prenose sa zuba i alveolarnog grebena na koštane strukture mandibule i maksile.

Maksimalne sile žvačne muskulature u mladog muškarca zdravih zuba su:

- incizivna regija: 290 N
- kanina regija: 300 N
- premolari: 480 N
- molari: 660 N

Elektromiografska istraživanja pokazala su da žvačna muskulatura djeluje manje ili više simetrično, čak i kada je opterećenje na okluzalnoj ravni asimetrično. Vrijednosti za vrijeme “normalnog žvakanja” obično su mnogo manje u usporedbi s maksimalnim silama zagriža.

Kod pacijenata sa skeletalnim deformitetima u prosjeku uočena je manja sila zagriža u odnosu na populaciju. Korekcijom skeletnog deformiteta iznos sile zagriža se povećao u odnosu na preoperativni iznos, te se približio prosjeku populacije. Mjerenja sile zagriža, postoperativno, pokazala su da sila zagriža postupno raste tijekom oporavka, te najviše raste u prvih 6 mjeseci, te između 2 i 3 godine postoperativno(10–12)

Takva biomehanička struktura srednjeg lica uvjetuje veliku otpornost koštanog sklopa splahnokranija prema silama paralelnima s osima vertikalnih potpornja, a to su fiziološke sile žvakanja, te slabu otpornost prema silama pod kutom na osi vertikalnih potpornja kao što su sile impakcije (9).

1.3 Le Fort I osteotomija

1.3.1 Povijesni aspekt Le Fort I osteotomije

Postoje različite klasifikacije, ali većina liječnika i danas se koristi klasičnom klasifikacijom Renea Le Forta iz 1901. godine za opisivanje prijeloma srednjeg lica (13).

Iako osteotomija gornje čeljusti nosi ime Renea Le Forta, tehniku bilateralne osteotomije maksile opisao je prvi put 1868. Cheever, 31 godinu prije Le Fortova eksperimentalnog rada o frakturnim linijama srednjeg lica. Cheever se bilateralnom osteotomijom koristio kao pristupom pri resekciji nazofaringealnog tumora, po čemu je i nazvana - dvostrukom operacijom (14).

Wassmund 1921. godine izvodi Le Fort I osteotomiju za korekciju dentofacijalnih deformiteta. Korekciju provodi bez intraoperativne fiksacije, a za imobilizaciju se koristi ortopedskom napravom (15,16).

Auxhausen 1934. izvodi Le Fort I osteotomiju radi korekcije otvorenog zagrizu (17).

Converse 1952. u SAD-u opisuje osteotomije gornje čeljusti pri korekcijama razvojnih skeletnih anomalija (18).

Ohrabreni Converseovim rezultatima, ostali kirurzi izvode Le Fort I osteotomije za korekciju otvorenog zagrizu, ali rezultati nisu bili stabilni (19).

Converse 1969. objavljuje nekoliko metoda za ispravljanje skeletnih deformiteta i naglašava važnost bliske suradnje između kirurga i ortodonta (20). Nakon te publikacije, Obwegeser, Wilmar i Bell počinju se koristiti osteotomijom gornje čeljusti za korekcije skeletnih deformiteta lica u svakodnevnoj praksi (21,22).

Tek 1974. Stoker i 1975. Epker prezentiraju dobre rezultate pri korekciji dentofacijalnih deformacija pomoću downfracture tehnike uz kompletnu mobilizaciju gornje čeljusti nakon Le Fort I osteotomije (23,24).

Avaskularna nekroza, kontrola krvarenja i očuvanje vaskularizacije nakon potpune mobilizacije maksile, bili su glavni problemi s kojima su se maksilofacijalni kirurzi morali suočiti pri prvim Le Fort I osteotomijama. Iz tih razloga Turvey i Fonseca 1980. provode studiju o anatomiji arterije maksilaris (25) i u svom istraživanju navode važnost kirurške tehnike u stražnjem dijelu maksile u svrhu očuvanja maksilarne arterije. Bell je prethodno na rezus majmunima pokazao važnost mekih tkiva u vaskularnoj opskrbi maksile (26), a Justus je dokazala promjene u krvnoj opskrbi maksile koje se događaju u tjednima nakon Le Fort I osteotomije (27).

Do 1965. liječenje skeletnih deformiteta lica bilo je bazirano na osteotomijama mandibule, čak i kada su postojali deformiteti gornje čeljusti.

Rezultati takvih operacija često nisu bili estetski zadovoljavajući.

Velik napredak u ortognatskoj kirurgiji dogodio se pojavom ortognatskih operacija na objema čeljustima u istom aktu.

Godine 1959. Kõle opisuje tehniku korekcije disgnatije koja je bazirana na pomicanju gornjeg i donjeg alveolarnog grebena (28).

Važan doprinos ortognatskoj kirurgiji 1970. dali su Obwegeser i suradnici u Zürichu, kada je prvi put izvedena bimaksilarna osteotomija u jednom aktu (29).

Bimaksilarna osteotomija danas je osnova ortognatske kirurgije, a proizlazi iz zahtjeva današnjeg poimanja estetike lica.

Tijekom 30-godišnje povijesti Le Fort I osteotomije provedene su brojne studije te je zaključeno da nema većih komplikacija ako se primijene preporučene kirurške tehnike (30), a teške i životno ugrožavajuće komplikacije iznimno su rijetke (31,32).

1.3.2 Le Fort I osteotomija i procjena estetike lica

Prvi kriterij procjene estetike lica je simetrija. Simetrija je najvjerojatnije prepoznata kao ekspresija ispravnih genetskih osobina jedinke. Little i suradnici su 2001. pri ispitivanju skupine mladih žena prikazivali simetrične i asimetrične fotografije iste osobe. Ispitanice su simetrične osobe prepoznale kao lijepe (33). Do sličnih rezultata u svom su ispitivanju došli i Perrett i suradnici, gdje su simetrične jedinke definirane kao lijepe (34).

Drugi je kriterij ljepote izraženost bimaksilarnog prognatizma. Pojam ljepote se tijekom vremena mijenjao u smjeru bimaksilarnog prognatizma. Današnja je percepcija ljepote izražena u većine modernih estradnih umjetnika. Bimaksilarni prognatizam najvjerojatnije sugerira kompletnu ekspresiju rasta (35).

Treći kriterij modernog pojma ljepote (estetike lica) širok je osmijeh bez crnih hodnika (*black corridors*) u lateralnom području usta i umjerena vidljivost gingive gornjeg zubnog luka. Takav koncept lijepog osmijeha proizlazi iz povezanosti s padom linije osmijeha u starijoj životnoj dobi (36).

Četvrti kriterij ljepote povezanost je između izraženosti malarnih prominencija zigomatične kosti i donjeg ruba mandibule koji rezultira adekvatnom tenzijom kože i konkavitom obraza. Nabori kože obraza i nabori kože submentalno (podbradak) nisu ocijenjeni kao estetski prihvatljivi u današnjem društvu (37).

Takav koncept ljepote u velikoj mjeri utječe na planiranje korekcija dentofacijalnih deformiteta s tendencijom povećanja dimenzija skeleta lica Le Fort I osteotomijom ili bimaksilarnom osteotomijom.

Osnovna motivacija pacijenata za korekcijom dentofacijalnih deformiteta želja je za uravnoteženim izgledom lica. Ravnoteža lica uključuje dobru okluziju, dobru žvačnu funkciju, visoko estetski osmijeh, estetske konture lica (malarne eminencije i donji rub

mandibule) te općenito mladolik izgled lica i kože. Zbog toga su razvijene nove kirurške metode i metode planiranja u maksilofacijalnoj kirurgiji. Mnogi od tih postupaka uključuju Le Fort I osteotomiju s novim varijacijama te tehnike poput osteodistrakcije i koštane augmentacije (38–41).

Intenzivna suradnja između maksilofacijalnih kirurga, ortodonata, stomatologa i anesteziologa nužna je za uspješan krajnji rezultat liječenja.

1.3.3 Le Fort I osteotomija - kirurška tehnika

Le Fort I osteotomija indicirana je pri maksilarnom retrognatizmu ili prognatizmu ili pri poremećaju vertikalne dimenzije maksile.

Preparacija mekih tkiva

Prije incizije i preparacije mekih tkiva maksile fiziološka otopina i lokalni anestetik s adrenalinom (2% lidokain s 1:100000 adrenalina) infiltriraju se u sluznicu duž ukupne površina čeljusti kako bi se smanjilo krvarenje i povećala anestezija operativnog polja tijekom kirurškog zahvata. Osim toga, obilna količina otopine olakšava preparaciju slojeva maksile. Infiltracija lokalnim anestetikom ne izvodi se na nepčanoj strani maksile jer je nepčano meko tkivo vaskularna peteljka gornje čeljusti nakon potpunog odvajanja maksile Le Fort I osteotomijom. Ukupan gubitak krvi može se znatno smanjiti ako tijekom operacije glavu pacijenta dignemo 15 stupnjeva (glava pacijenta je uzdignuta u odnosu na srce) te ako se zahvat izvodi uz anesteziju s induciranom hipotenzijom (kontrola sistoličkog krvnog tlaka oko 90 mmHg) (42).

Rez kroz meka tkiva izvodi se obostrano u gornjem forniksu usta, od središnje linije do područja prvih molara kroz sluznicu, mišiće i periost. Nakon reza, opskrba čeljusti krvlju osigurana je širokom peteljkom bukalnog tkiva iznad gornjih zuba.

Subperiostealnom preparacijom s odizanjem i pomicanjem periosta prema gore prikaže se lateralni zid čeljusti, od pterigomaksilarnog spoja do spine nasalis anterior. Pri preparaciji mekog tkiva važno je pronaći i sačuvati infraorbitalni neurovaskularni snop. Rez kroz slojeve mekog tkiva ne bi trebao ići dalje od zuba 16,26 kako bi se sačuvala maksimalna moguća perfuzija gornje čeljusti krvlju. Preparacija se nastavlja tuneliranjem do tubera maksile i pterigoidnih nastavaka.

Na prednjem dijelu gornje čeljusti preparira se mukoperiost, mukoza dna nosa i mukoza lateralne stijenke nosa ispod donje nosne školjke. Pažljivom preparacijom nosa smanjuje se gubitak krvi i postoperativna neugoda.

Osteotomija

Nakon preparacije mekih tkiva, svrdlom se označavaju referentne točke planirane linije osteotomije. Referentne točke označavaju se na aperturi piriformis i na zigomatikomaksilarnom području.

Osteotomija počinje svrdlom ili kirurškom pilom na zigomatikomaksilarnom potpornju, oko 35 mm iznad okluzalne ravnine, i prolazi kroz lateralnu stijenku gornje čeljusti do aperture piriformis. Prije osteotomije lateralne stijenke nosa, potrebno je zaštititi mukozu umetanjem raspatorija između mukoze i koštanog zida nosa.

Osteotomija se nastavlja straga prema spoju tubera maksile i pterigoidnih nastavaka sfenoidne kosti. Pri osteotomiji posebnu pažnju treba posvetiti a.maxillaris i njenim ograncima te mekim tkivima tog područja jer su ključna za vaskularnu opskrbu maksile.

Ako je planirana impakcija maksile, u tom koraku treba izrezati predodređenu količinu kosti. Linija osteotomije trebala bi prolaziti oko 5 mm iznad vrhova korjenova drugog molara kako bi se izbjegla devitalizacija zuba.

Ako se u području nalaze impaktirani umnjaci, linija osteotomije se ne mijenja. Umnjaci će biti uklonjeni na kraju postupka nakon *downfracturea* maksile. Isti se postupak ponavlja na suprotnoj strani, a vlažne se gaze stavljaju u operirano područje radi kontrole krvarenja. Nakon preparacije lateralnih dijelova maksile, izvode se osteotomije lateralnih dijelova nosa i nosnog septuma.

Osteotomom za septum ulazi se ispod odignute sluznice nosa, duž hrskavičnog i koštanog dijela septuma, te ga se odvaja od maksile.

Pri osteotomiji lateralne stijenke nosa, raspatorijem se štiti sluznica, a osteotomom se kreće straga i dolje prema lamini perpendicularis ossis palatini. Posebnu pažnju treba posvetiti tom koraku postupka: kost lateralnog zida nosa tanka je i praktički nema otpora dljetu. Kada dljeto dođe u kontakt s vertikalnom pločom nepčane kosti, otpor dljetu će se povećati i popratit će ga promjena u zvuku dljeteta. Djelomična osteotomija vertikalne ploče nepčane kosti mora se provesti kako bi se izbjegla nepravilna fraktura pri *downfractureu*. Ako se ne izvrši djelomična osteotomija vertikalne ploče nepčane kosti, pri *downfractureu* se mogu dogoditi nepravilne frakture koje rezultiraju linijom frakture na višoj razini od dna nosa.

Takve nepravilne frakture mogu rezultirati frakturama i poremećajima koštanih dijelova orbita ili čak baze lubanje. Ako se osteotomija izvodi preduboko na vertikalnoj ploči nepčane kosti, osteotom se mogu ozlijediti silazne palatinalne arterije, što može rezultirati obilnim krvarenjem koje je teško zaustaviti prije izvođenja *downfracturea*. Suprotna strana lateralne stijenke nosa osteotomira se na isti način. Ako je čeljust i dalje čvrsto vezana uz lubanju, nakon osteotomija lateralnih stijenki čeljusti, nosa i septuma, izvodi se osteotomija pterigomaksilarnog spoja. Nakon što se uklone prethodno postavljene vlažne gaze postavlja se zakrivljeni osteotom na spoju maksile i pterigoidnih nastavaka klinaste kosti. Kažiprst se stavlja na nepce u područje hamularnog nastavka sfenoidne kosti kako bi se osjetio vrh osteotoma pri prolasku kroz kost.

Isti se postupak provodi na drugoj strani te se *downfracture* izvodi pritiskom prstima na prednji dio čeljusti. Tijekom tog postupka, nosna se sluznica, koja je djelomično pričvršćena, pažljivo odvaja od dna nosa.

Kada je planirana impakcija gornje čeljusti vomer, septum, septalni greben maksile i lateralni zidovi nosa reduciraju se koštanim kliještima ili frezom.

Nakon *downfracturea*, maksila se može slobodno pomicati u sve tri ravnine. Neurovaskularni snop arterije palatine descendens obično je sačuvan pa je pri uklanjanju kosti u stražnjem dijelu maksile potreban oprez kako se snop ne bi ozlijedio.

Ako se snop ozlijedi, krvarenje se može kontrolirati hemostatom, elektronožem ili tamponadom. Iznenadujuće je da se, čak i ako se neurovaskularni snop podveže, osjet u području maksile ne mijenja (43).

Uklanjanje kosti s pterigoidnih nastavaka također može izazvati obilno krvarenja iz pterigoidnih mišića.

U stražnjem dijelu maksile česti su prerani kontakti kosti nakon izvlačenja maksile. Prerane kontakte potrebno je ukloniti jer ometaju pravilan položaj maksile. Nakon uklanjanja preranih kontakata, postavlja se preprogramirani intermedijalni splint i intermaksilarna fiksacija žicom. U toj se fazi ponovno provjerava kontakt maksile i brušenjem se uklanjaju prerani kontakti. Posebnu pozornost treba obratiti na položaj kondila u glenoidnim jamicama. Također, treba kontrolirati položaj nosnog septuma da ne dođe do devijacije septuma i opstrukcije dišnog puta.

Fiksacija

Fiksacija maksile uključuje ispravno pozicioniranje maksile (prethodno izračunato simulacijom) u odnosu na bazu lubanje i fiksaciju segmenta za lubanju. Osteotomirani maksilarni segment pričvršćen je intermedijalnim splintom i intermaksilarnom fiksacijom na donju čeljust.

Tako fiksirani maksilomandibularni kompleks namješta se u željeni položaj i korigiraju se eventualne interferencije između koštanih segmenata. Pri tome treba paziti na položaj kondila u glenoidalnoj jamici kako bi se izbjegla malpozicija maksile. Zbog toga pri repoziciji maksilomandibularnog kompleksa treba rukom pritiskati na donji rub mandibule u području goniona, a ne u području simfize.

Klasično se osteosinteza izvodila žicama postavljenim u području aperture piriformis i u zigomatikomaksilarnom području obostrano, gdje je zadovoljavajuća debljina kosti. Također, postavljala se peta žica u području aperture piriformis koja je prolazila kroz mukozu maksile te se vezala na donji zubni luk i time sprečavala retruziju osteotomirane maksile.

Problem s fiksacijom žicom javljao se pri stezanju žičane petlje, kada je zbog tenzije žice moguća dislokacija maksile. Zbog tehnički osjetljive metode fiksacije žicom, postupno su razvijani sistemi fiksacije pločicama i vijcima.

Današnja metoda fiksacije maksile podrazumijeva fiksaciju maksile minipločicama i vijcima. Postavljaju se po dvije L pločice sa svake strane čeljusti, jedna u područje aperture piriformis, druga u zigomatikomaksilarno područje, i fiksiraju se monokortikalnim vijcima. Prije postavljanja, pločice treba adaptirati površini maksile kako pri postavljanju vijaka ne bi činile pritisak na čeljust i time je pomicala iz idealnog položaja. Iako bi se stabilizacija maksile mogla postići jednim vijkom po segmentu, preporuka je da se postave dva vijka po segmentu, tj. po dva vijka na svakoj strani osteotomije (četiri vijka po pločici).

Nakon postavljanja osteosintetskog materijala, skida se intermaksilarna fiksacija i intermedijalni splint te se provjerava okluzija. U slučaju odstupanja od željene okluzije, procedura se ponavlja dok se ne dobije zadovoljavajuća okluzija.

Položaj maksile ključan je čimbenik u estetici lica. Pri pomicanju gornje čeljusti treba utvrditi točan novi položaj gornje čeljusti nakon izvlačenja. Kontrola položaja može se provoditi pomoću vanjskih anatomskih obilježja (udaljenost incizivnog ruba od nasiona), unutarnjeg mjerenja pomaka na liniji osteotomije i najčešće pomoću "preprogramiranog" intermedijalnog splinta. Splint se koristi položajem mandibule kao referentnim položajem za pomak. Problem

koji se može javiti pri primjeni splinta, pomak je kondila mandibule iz fossae glenoidalis za vrijeme zahvata i iz toga slijedi pogreška u pomaku maksile.

Razvoj računalne intraoperativne navigacije donio je napredak u kontroli pomaka i kontroli zadanih ciljeva ortognatske kirurgije (44,45).

Koštana augmentacija

Nakon provedenih osteotomija i repozicioniranja maksile, mogu postojati nepotpuni kontakti između lateralnih zidova maksile koji nastaju zbog frakture tankih lateralnih zidova maksile.

Maksila u premolarnoj regiji može zacijeliti vezivnim tkivom, što ne utječe na njenu stabilnost ili na maksilarni sinus. Ključno područje za stabilnost maksile, područje je prednjeg i srednjeg potpornja, tj. područje aperture piriformis i zigomatikomaksilarno područje. Kada su ta područja u kontaktu, očekuje se uredno koštano cijeljenje. U suprotnom, značajni vertikalni nedostaci kosti (veći od 3 mm) moraju biti popunjeni koštanim presadcima.

Koštani presadci pomažu stabilizaciji maksile u novom položaju i omogućuju brže zarastanje kosti.

U slučajevima defekta, vertikalne dimenzije kosti s prazninama većim od 3 do 4 mm, kruta fiksacija minipločicama ne može sama podupirati kost do cijeljenja, što ugrožava stabilnost gornje čeljusti.

Koštani presadci mogu biti s udaljenog donorskog mjesta poput spine iliace, mandibule ili kalvarije.

Pri bimaksilarnim osteotomijama višak kosti s mandibule može se uglaviti između koštanih fragmenata maksile ili se može fiksirati nekim drugim sredstvom.

Koštani presadci moraju biti čvrsto fiksirani jer ako se pomaknu u maksilarni sinus mogu rezultirati kroničnim sinusitisom koji ometa normalno cijeljenje nakon osteotomije.

Zatvaranje mekih tkiva

Meka tkiva šivaju se 3-0 resorptivnim šavovima te se postavljaju lašvice radi drenaže koje se uklanjaju idući dan. Pomicanje maksile prema naprijed povezuje se skraćivanjem gornje usnice i širenjem baze nosa. Neki autori smatraju da je taj problem povezan s prekomjernim hvatanjem tkiva pri šivanju. Drugi sugeriraju da je uzrok tenzija uzrokovana ožiljkom, ali je najvjerojatnije glavni faktor porast napetosti mekih tkiva nakon anteriornog pomaka maksile.

Da bi se izbjegao taj problem razvijene su različite tehnike, poput *cinch* šava alarne baze i dvostrukog VY šava (46).

Tegobe i komplikacije

Komplikacije Le Fort I osteotomije mogu se podijeliti u 2 skupine: intraoperativne i postoperativne. Od intraoperativnih komplikacija najčešća je pojava obilnog intraoperativnog krvarenja, nepredviđeni lom koštanih ulomaka pri osteotomiji, edem koji zahtijeva urgentno održavanje dišnog puta (traheotomija).

Od postoperativnih komplikacija često se događa opstrukcija nosnog dišnog puta neposredno nakon operativnog zahvata. U slučajevima kada se ostavlja postoperativna intermaksilarna fiksacija, posebnu pozornost treba posvetiti prohodnosti nosa te održavati nos čistim od kraste i sekreta.

Edem mekih tkiva lica redovito se javlja u ranom postoperativnom razdoblju, postiže svoj maksimum drugi ili treći postoperativni dan te se postupno smanjuje za 14 do 20 dana. Edem se kontrolira povišenim uzglavljem, hladnim oblozima i kortikosteroidima.

Postoperativno krvarenje jedan je od najčešćih problema u ranoj postoperativnoj fazi.

Gubitak osjeta orbitalnih ili alveolarnih živaca najčešće su komplikacije koje obično prolaze za 6 do 12 mjeseci.

Pri suvremenoj fiksaciji čeljusti vijcima i minipločicama, intermaksilarna fiksacija obično nije potrebna, ali ako se intermaksilarna fiksacija postavlja u postoperativnom razdoblju, potrebno ju je napraviti na vijcima postavljenim u kost. Ako se intermaksilarna fiksacija u duljem razdoblju ostavi na zubnim aparatićima, postoji mogućnost ekstruzije gornjih sjekutića.

Najopasnija komplikacija u ranoj postoperativnoj fazi djelomična je ili potpuna nekroza maksile. Avaskularna nekroza, uzrokovana prekidom krvne opskrbe nakon Le Fort I osteotomije maksile, kao jedna od težih komplikacija, javlja se prema istraživanjima u manje od 1% slučajeva (47,48).

Glavni uzroci vezani uz kompromitiranu vaskularnu opskrbu nakon maksilarne mobilizacije su: ruptura a.palatinae descendens, postoperativna tromboza, perforacije palatinalne sluznice pri segmentalnim osteotomijama maksile te djelomična avulzija ili prekomjerna tenzija nepčane fibromukoze pri ekspanziji nepca (47).

Anatomske nepravilnosti, poput kraniofacijalnih displazija, rascjepa orofacijalne regije ili vaskularnih anomalija, povećavaju rizik vaskularnih komplikacija pri osteotomijama gornje čeljusti (49). Kod segmentalnih osteotomija gornje čeljusti ključno je očuvanje palatinalne fibromukoze kako bi se izbjegla djelomična nekroza i nesrastanje koštanih segmenata, posebice u pacijenta s ortodontskim napravama ili palatinalnim udlagama koje pritišću na sluznicu nepca.

Komplikacije vezane uz vaskularnu nekrozu maksile mogu uključivati gubitak vitalnosti zuba, paradontopatije, gubitak zuba i gubitak kosti u različitoj mjeri, od djelomičnog gubitka alveolarnog grebena do potpune nekroze maksile (50).

Liječenje avaskularne nekroze gornje čeljusti podrazumijeva visok stupanj higijene usne šupljine s kiretažom i nekrektomijom, uz antibiotsku, antikoagulantnu i hiperbaričnu terapiju (51,52).

Ozbiljna komplikacija Le Fort I osteotomije je i nepravilan prijelom kostiju gornje čeljusti pri *downfractureu*. U tom koraku posebnu pozornost treba obratiti na osteotomiju pterigoidnih nastavaka i vertikalne ploče nepčane kosti. Komplikacije prijeloma na krivoj razini tih kostiju mogu rezultirati obilnim krvarenjem, komplikacijama vezanim uz orbitu i bazu lubanje, od kojih treba posebno istaknuti sljepoću na jedno ili oba oka (32,53–56). Sljepoća je, kao komplikacija Le Fort I osteotomije, do sada opisana u samo 7 slučajeva, od kojih su 2 povezana s nepravilnim lomom kostiju baze lubanje, a kod ostalih nije jasan uzrok sljepoće (54).

1.4 Fiksacijski sistemi

Pri razvoju fiksacijskih sistema, velik dio biomehaničkih i kliničkih istraživanja usmjeren je na mandibulu zbog velikog iznosa i podjele sila duž čeljusti. Vrlo dobri postoperativni rezultati imali su za posljedicu izravnu primjenu načela fiksacije mandibule na srednje lice, bez dodatnih eksperimentalnih istraživanja. Međutim, količina i raspored sila koje djeluju na području srednjeg lica različiti su u usporedbi s donjom čeljusti. Literatura daje malo podataka o biomehaničkim istraživanjima srednjeg lica, a prikazani podaci često su kontradiktorni (2,57–61).

Osteosintetska načela preuzeta iz ortopedije počinju se primjenjivati i u maksilofacijalnom području, ponajprije na mandibuli. Tijekom 50-ih i 60-ih godina prošlog stoljeća, opisuje se manji broj slučajeva korištenja pločicama i vijcima u liječenju prijeloma donje čeljusti. Razlog prvotne primjene isključivo na mandibuli bio je u dimenziji pločica. Dugačke i relativno debele pločice teško su se modelirale. Osim toga, primjena načela kompresivne osteosinteze otežavala je upotrebu takvih pločica na tanjim kostima pa nisu bile pogodne za liječenje prijeloma kostiju srednjeg lica.

Radovima o miniosteosintetskim sustavima i primjeni novih biomehaničkih načela u osteosintezi maksilofacijalnog područja prethodila su brojna biomehanička i klinička ispitivanja. Ispitivanja su provedena uglavnom samo na donjoj čeljusti. Razlog tome je veličina i raspodjela sila koje se pružaju duž mandibule.

Biomehaničke sile na donjoj čeljusti značajno se razlikuju u usporedbi sa srednjim licem i kraniofacijalnom regijom (62). Jake vlačne sile na mandibuli posljedica su uglavnom djelovanja sila žvačne muskulature. Jačina mišića koji zatvaraju usta (maseter, temporalni mišić, medijalni pterigoidni mišić) i mišića koji otvaraju usta (digastrični mišić, milohioidni mišić, geniohioidni mišić) razlikuje se značajno na pojedinim dijelovima donje čeljusti. Prema istraživanjima Champyja i suradnika (63), mladi muškarac zdravih zuba razvija sile od 290 N u incizornoj regiji, do 660 N u molarnoj regiji. Prema nekim istraživanjima, iznos tih sila može doseći i 1000 N. Prema Steinhauseru (62), veći broj autora dokazao je, na temelju ispitivanja, da fiziološki koordinirane sile žvačne muskulature proizvode sile tenzije na gornjem rubu mandibule te sile kompresije na donjem rubu. Nakon prijeloma, te sile dovode do distrakcije i pomaka fragmenata donje čeljusti. Sile kompresije na donjem rubu mandibule dinamičke su i fiziološke, stalno prisutne i djeluju na frakturne ulomke. Tlačne sile nastaju

zbog muskularnog tonusa i povećavaju se tijekom žvakanja. Nakon što se učini adekvatna osteosinteza i ako ne postoji koštani defekt na mjestu prijeloma, ta dinamička kompresija potpuno je jednaka fiziološkom prijenosu sila koji je prisutan na intaktnoj mandibuli (63).

Biomehanički principi monokortikalne osteosinteze minipločicama zasnivaju se na matematičkim i eksperimentalnim istraživanjima koje je u Strasbourgu proveo GEBOAS - *Groupe d'Etudes en Biomecanique Osseuse et Articulaire de Strasbourg*. To istraživanje, provedeno također samo na mandibuli, rezultiralo je nastankom osteosintetskog sistema koji je jamčio cijeljenje prijeloma bez intermaksilarne fiksacije i bez međufragmentarne kompresije.

U istraživanju su simulirane, na jednostavnim modelima, anatomske i biomehaničke karakteristike mandibule. Primijenjen je biomehanički model načinjen od araldita. Polariziranim svjetlom ispitivane su kompresijske linije na aralditu nakon opterećenja. Nakon evaluacije tenzijskih i kompresijskih sila, načinjen je prekid kontinuiteta modela te fiksacija prekida miniosteosintetskim pločicama na različitim visinama na modelu. Na temelju ispitivanja, doneseni su zaključci na kojim mjestima na donjoj čeljusti treba postaviti pločice nakon prijeloma kosti a da ta pozicija pločica omogućava prijenos sila kao na neprekinutoj kosti, bez dislokacije fragmenata. Zaključak ispitivanja tima u Strasbourgu bio je da eksperimentalni rezultati i kliničke studije pokazuju da su monokortikalne pločice i vijci konstruirani prema biomehaničkim kriterijima i da su dostatni za sile koje djeluju na mandibulu (63).

Nakon publikacija Luhra (64) i Micheleta (65) o kliničkoj primjeni, početkom sedamdesetih godina prošlog stoljeća, veći broj takozvanih minisistema pločica i vijaka uvode Champy (66), Speissel (67), Jackson (68) i Drommer (69).

Minipločice su bile mnogo manje od dotad upotrebljavanih i njima se lakše koristilo na manjim koštanim fragmentima. Minipločice su bile duge 2 - 9 cm, široke 6 - 8 mm, debljine 0,9 - 1,1 mm. Rutinski su se koristile s vijcima duljine 3 - 15 mm. Vijci za minipločice su u osnovi monokortikalni i samonarezujući (62,70). Osim razlika u dimenzijama, takvi minisistemi više nisu primjenjivali načela kompresivne osteosinteze.

Takav način liječenja postao je idealna tehnika liječenja prijeloma donje čeljusti jer je omogućavao funkcionalnu terapiju otvaranjem usta (71,72).

Ranih 80-ih takvi sistemi, zbog komercijalnih interesa i prodaje, postaju dostupni u cijelom svijetu. Setovi su i dalje uglavnom namijenjeni za osteosintezu mandibule, no primjenjuju se i

na srednjem licu. Zahvaljujući dobrim kliničkim rezultatima, ali zapravo primjenjujući biomehanička načela eksperimentalno utvrđena na donjoj čeljusti, takve pločice i dalje se rutinski primjenjuju na srednjem licu.

Na maksili i srednjem licu nema insercije mišića koji svojim vlakom mogu bitno dislocirati koštane fragmente nakon prijeloma. Sile žvačne muskulature mnogo su manje na srednjem licu nego na donjoj čeljusti.

Osim toga, umnogome se razlikuju debljina kostiju donje čeljusti i srednjeg lica. Prosječno, vanjski korteks mandibule debljine je 3 do 5 mm pa je donja čeljust dovoljno čvrsta za stabilnu fiksaciju vijcima na bilo kojem mjestu. Maksila je vrlo tanka kost, s prednjim zidom maksilarnog sinusa prosječne debljine od oko 0,85 mm. To je zid pretanak za postavljanje i najmanjih vijaka. Prema Steinhauseru (62), ispitivanja koja je proveo Ewers pokazala su da je debljina kosti od 2 mm dovoljna za postavljanje vijaka. Na maksili su, po svojoj debljini, pogodna samo dva koštana prostora gdje se mogu sigurno postaviti vijci - medijalni i lateralni potporanj.

Osamdesetih godina prošlog stoljeća počinju se primjenjivati titanski sustavi čija je važnost bila velika biološka tolerancija. Osim izvrsne biološke tolerancije titana, njegova je prednost što se osteosintetski materijal ne mora otklanjati.

Primjena sistema minipločica za liječenje prijeloma srednjeg lica (73–75) nije se bazirala na eksperimentalnim istraživanjima nego je bila logičan nastavak načela tehnike osteosinteze u ortopediji te istraživanja na mandibuli i popraćena je dobrim postoperativnim kliničkim rezultatima (63).

No već u samim počecima primjene minisustava i monokortikalnih pločica, pojedini autori navode preporuke o lokalizaciji i veličini pločica na srednjem licu. Upute se uglavnom zasnivaju na iskustvu u kliničkom radu.

Opsežno kliničko ispitivanje fiksacije minipločicama sa 4, 6 i sve do 16 otvora te vijcima duljine 5, 7, 9 i 11 milimetara provedeno je od 1977. do 1979. godine na 587 pacijenata, od kojih je 95 bilo s izoliranim prijelomom zigomatične kosti i 37 s kombiniranim ozljedama srednje trećine lica tipa Le Fort I i Le Fort II. Tim istraživanjem Gerlach i Pape zaključuju da minipločice u rukama iskusnih operatera olakšavaju zbrinjavanje prijeloma zigomatične kosti i kombiniranih prijeloma srednje trećine lica (76).

Ewers i suradnici na temelju eksperimentalnog i kliničkog ispitivanja govore da za srednje lice nije upitno je li stabilizacija minipločicama dostatna. Pločice i vijci imaju odličnu sposobnost fiksacije na površini kosti. Fotoelastični eksperimenti na aralditu dokazali su da su miniosteosintetski vijci adekvatni za materijale od 2 mm debljine (77).

Rosen i suradnici govore o prednosti fiksacije minipločicama u ortognatskoj kirurgiji. Nema potrebe za intermaksilarnom fiksacijom, a rezultat je odličan ako je dobra suradnja kirurga i ortodonta te ako su dobro planirani i dobiveni skeletni odnosi. Za stabilizaciju se koriste dvama vijcima po fragmentu i četirima pločicama na potpornjima (78).

Luhr sa suradnicima u svom preliminarnom izvješću govori o pločicama od 0,5 mm debljine i dijametru vijka od 0,8 mm. Takve pločice i vijke preporučuju za nazoetmoidno područje i infraorbitalni rub. Također napominje da za mjesta prijenosa sila duž potpornja treba i dalje postavljati čvršće minipločice (79).

Prema Kummeru (80), osnovna ortopedska načela cijeljenja kostiju i biomehanike fiksacije primjenjiva su u kraniomaksilofacijalnoj rekonstruktivnoj kirurgiji. Međutim, tu je manje važno omogućavanje mehaničke stabilnosti kao protuteže jakim fiziološkim silama nego je naglasak na postizanju čvrste imobilizacije koja omogućava adekvatnu anatomsku restituciju i na taj način pospješuje cijeljenje (81).

Rahn je istražujući koštano cijeljenje utvrdio da stabilna fiksacija pospješuje ranu mineralizaciju u frakturnoj pukotini te da je mehanička uloga pločica potrebna samo u prvom, kratkom vremenskom razdoblju (82).

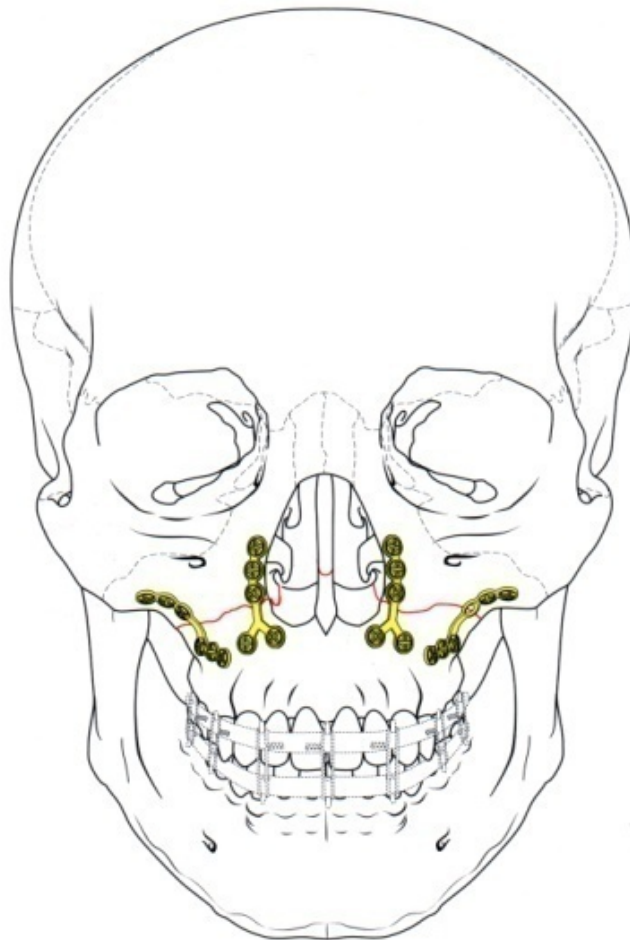
Osnovno AO/ASIF načelo u kraniomaksilofacijalnoj kirurgiji i dalje je čvrsta intraoralna fiksacija koja se postiže funkcionalno stabilnom fiksacijom koštanih površina, koristeći se adekvatnim napravama i sredstvima te njihovom pravilnom kirurškom primjenom (83–85).

Iz pregleda literature vidljivo je da još postoje kontroverze je li i koliko je čvrsta rigidna fiksacija potrebna za optimalno koštano cijeljenje.

Eksperimentalna istraživanja potvrđuju (86) da mikropomaci među frakturiranim fragmentima pomažu cijeljenje jer omogućuju mehanički signal koji stimulira biološki proces cijeljenja te da je za cijeljenje kosti, osim stabilizacije, potrebna i adekvatna vaskularizacija (80,86).

Rudderman u svom ispitivanju zaključuje da liječenje strukturalnih defekata srednjeg lica treba usmjeriti na «normalne» pretraumatske pravce opterećenja. Kada se pločice postavljaju na srednje lice, postavljanje nekoliko vijaka na svaku stranu frakture omogućava bolju distribuciju linija opterećenja (81).

O'Hara ispitivanje provodi na svježim lubanjama kadavera. U diskusiji navodi da je teško standardizirati model za ispitivanje. Kada se ispitivanje i provodi na svježim lubanjama kadavera, nemoguće je naći identične komparabilne lubanje (dob, spol, stanje kosti) (60).



Slika 2. Načini fiksacije fragmenata srednjeg lica (preuzeto iz: Prein J. Manual of Internal Fixation in the Cranio-Facial Skeleton. Berlin: Springer; 1998. str. 115.)

Cilj kirurškog pristupa liječenju prijeloma srednjeg lica restauriranje je kontinuiteta čvrstog koštanog okvira potpornja koji prenosi žvačne sile prema bazi lubanje. Nazomaksilarni potporanj prenosi sile od maksilarne kanine regije preko aperture piriformis i frontalnog nastavka maksile na supraorbitalni rub. Zigomatikomaksilarni potporanj prenosi sile od zigomatikoalveolarnog grebena preko zigomatične kosti do posteriornog dijela supraorbitalnog ruba i temporalne kosti. Pterigomaksilarni potporanj prenosi sile duž palatinalne kosti, pterigoida i baze sfenoida. Gornji i donji orbitalni rub i alveolarni greben tvore horizontalne potpornje. Oni djelomično omogućuju zaštitu od horizontalnih sila i mogu podnijeti mnogo manje iznose sila nego vertikalni potpornji. Takva koštana arhitektonika omogućuje da se vertikalne sile bolje apsorbiraju u kostima lica. Restoracija potpornja vraća trodimenzionalni, prvotni izgled i konture srednjeg lica (Slika 2.).

Pri Le Fort I osteotomiji i izvlačenju gornje čeljusti radi optimalnog estetskog i funkcijskog rezultata, svi potpornji bivaju presječeni, a fragment maksile je anteriorno pomaknut. Odgovarajući dijelovi kostiju koji čine koštane potpornje više ne naliježu jedni na druge pa je poremećena arhitektonika srednjeg lica, a time i sam put prijenosa mastikatornih sila.

Metode fiksacije pri izvlačenju maksile ne razlikuju se od uvriježenih principa fiksacije prijeloma maksile prema tipu Le Fort I pa se postavlja pitanje o načinu i putu prijenosa sila te o samoj stabilnosti fragmenta maksile.

Aдекватne odgovore na takva pitanja o stabilnosti srednjeg lica nakon osteotomije i izvlačenja omogućilo bi ispitivanje na eksperimentalnom modelu.

Kreiranje eksperimentalnog modela, evaluacija sila duž srednjeg lica te optimalan postav pločica, osnovni su problemi koje treba razmotriti. Na neka od tih pitanja odgovor je pokušao dati Alberts (87). On u svom članku govori da je čvrsta fiksacija - osteosinteza, postala svakodnevna rutina u kliničkoj praksi liječenja prijeloma i kongenitalnih deformacija u maksilofacijalnoj kirurgiji. Također navodi da su provedene i objavljene razne studije o silama koje se pružaju duž mandibule, ali malo se takvih istraživanja publiciralo o silama na maksili. Unatoč tome, pločice i vijci, ukomponirani u različite setove za osteosintezu, primjenjuju se na srednjem licu s dobrim postoperativnim rezultatima. U svojoj studiji pokušava razviti model za ispitivanje na temelju kojega bismo dobili odgovore na neka od postavljenih pitanja. Prije svega, pokušali su na modelu ispitati osnovne sile koje se pružaju duž srednjeg lica - sile žvačne muskulature. Kao model za ispitivanje biomehanike maksile

upotrijebili su glave kadavera, bez mandibule, učvršćene u držač. Ispitivanje je provedeno prije i nakon Le Fort I osteotomije s tenzometrima. Rezultati ispitivanja ukazuju na postojanje linearne veze između raspodjele vlačnih i tlačnih trajektorija deformacija, relativno u odnosu na prirast opterećenja kod nefrakturirane maksile. Raspodjele deformacija nakon Le Fort I osteotomije i rekonstrukcije pločicama bile su drugačije i manje linearne. Također je evidentno da aksijalne sile uzrokuju trajne deformacije i kolaps osteosintetskog materijala, pretežno zbog savijanja.

Autori navode da je to pouzdan model za ispitivanje sila na srednjem licu te da se velika standardna devijacija u njihovu ispitivanju sila mogla očekivati. Premda su za lubanje kadavera imali podatke o starosti, spolu i uzroku smrti, nisu imali podatke o kroničnim bolestima te strukturi i gustoći kosti skeleta. Lubanje nisu bile, a nisu ni mogle biti, standardizirane prema veličini, gustoći kostiju, debljini kostiju, anatomiji ili po svojim elastičnim svojstvima. Tenzometri daju rezultat samo u točki na kojoj su pričvršćeni, a ne daju informaciju o polju u kojemu se eksperiment provodi. Sve su te varijable pridonijele različitostima u ispitivanju pa autori navode da bi se znakovito smanjio rasap rezultata upotrebom sintetičkog modela lubanje. Standardizirani sintetički model imao bi odlike kao biološki jer lubanje kadavera, unatoč različitim tehnikama preparacije, gube na viskozno-elastičnim karakteristikama.

Svrha ovog rada je istražiti puteve prijenosa sila pri anteriornom izvlačenju maksile sa LeFort I osteotomijom. Iako je poznat put prijenosa sila nakon idealne repozicije slomljenih fragmenta preko potpornjeva, put prijenosa sila nakon izvlačenja i fiksacije u novom položaju nije poznat. Ovim radom utvrdio bi se utjecaj iznosa pomaka maksile na stabilnost struktura te koji elementi (kost, pločice ili vijci) dopridonose stabilnosti i koji su putevi prijenosa sila.

Hipoteza je da za zadani materijal, uz zadovoljenje uvjeta geometrijske sličnosti te uvjeta sličnosti opterećenja, postoji razlika u načinu prijenosa sila i stabilnosti fiksiranog maksilarnog fragmenta nakon izvlačenja u odnosu na nefrakturirani model lubanje

2. Svaha istraživanja

Svrha ovog istraživanja jest proučiti put prijenosa sila i utjecaj pomaka maksilarnog fragmenta nakon izvlačenja maksile na stabilnost osteosinteze.

Eksperiment je planiran u tri faze:

1. ispitivanje prijenosa sila duž srednjeg lica na standardnom (neosteotomiranom) modelu,
2. ispitivanje prijenosa sila duž srednjeg lica na osteotomiranom modelu uz anteriorni pomak maksile od 5 mm,
3. ispitivanje prijenosa sila duž srednjeg lica na osteotomiranom modelu uz anteriorni pomak maksile od 10 mm.

Svrha istraživanja:

1. kreiranje eksperimentalno biomehaničkog modela za ispitivanje prijenosa sila duž srednjeg lica;
2. ispitivanje prijenosa sila duž srednjeg lica nakon osteotomije i pomaka maksile za 5 i 10 mm na eksperimentalnom modelu;
3. uspoređivanje stabilnosti fragmenta maksile nakon izvlačenja, ovisno o iznosu pomaka.

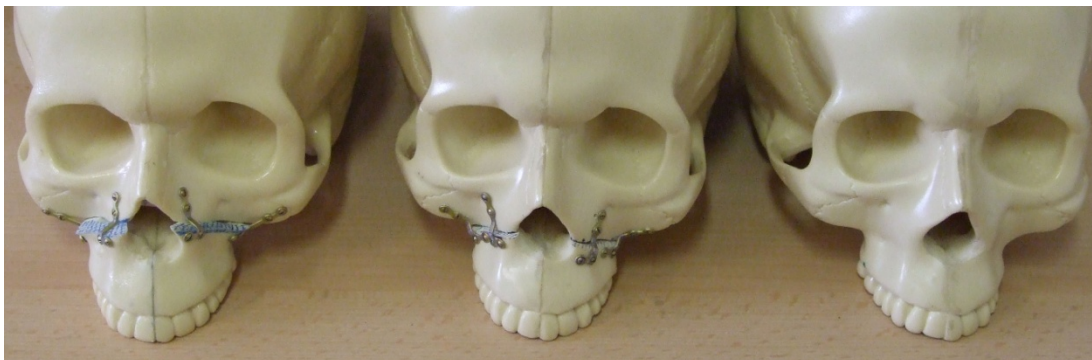3. Materijali i postupci

Danas ne postoji idealan eksperimentalni model za simuliranje biomehanike srednjeg lica. Većina ispitivanja provedena je na lubanjama kadavera ili numeričkim metodama.

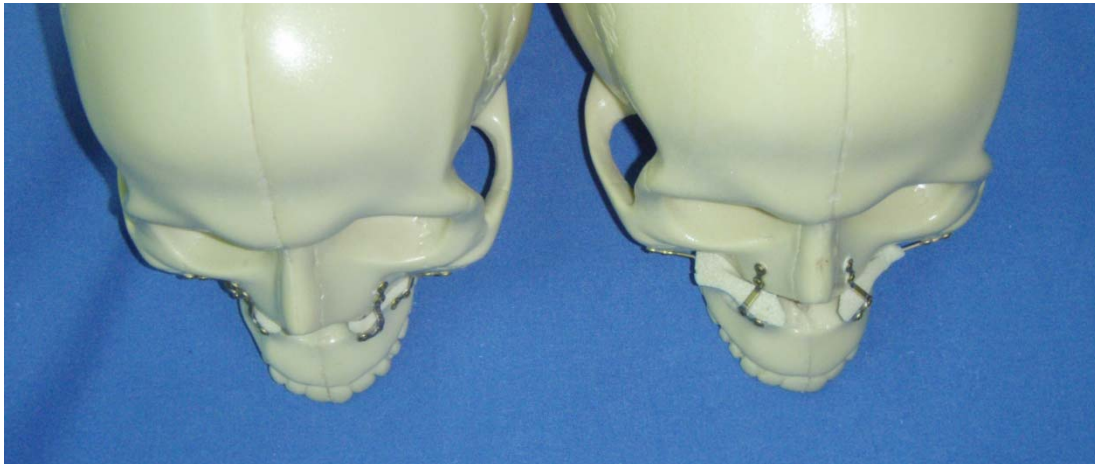Kadaverične lubanje nisu dobra osnova za eksperimentalni model iz nekoliko razloga. Nezaobilazni su etički problemi koji se javljaju pri radu s kadaveričnim lubanjama, a javljaju se i problemi biološko-tehničke prirode. Kadaverične lubanje zbog gubitka vode i bjelančevina gube svoja biomehanička svojstva. Ne postoje dvije identične lubanje pa nije moguće replicirati eksperiment.

Najsličniji biomehanički model koji može simulirati fiziološke uvjete opterećenja žvakanjem i prijenosa sila duž srednjeg lica, na kojemu se ista ili slična ispitivanja mogu ponavljati, model je baziran na sintetskim modelima lubanja koje se upotrebljavaju za vježbu kirurga i planiranje operativnih zahvata.

Ispitivanje je provedeno na anatomskim modelima lubanja proizvođača Sawbones. Za ispitivanje je odabran komercijalni model jer je na taj način omogućena usporedba s istraživanjima na drugim dijelovima lubanje te mogućnost da ispitivanje ponove drugi istraživači. Proizvođač, tvrtka Sawbones (Pacific Research Laboratories, Inc, Vashon, U.S.A), proizvodi anatomske modele za lakše svladavanje novih kirurških tehnika. Modeli su načinjeni tako da se mogu rezati, bušiti i modelirati te dobro oponašaju pravu kost. Model je načinjen je od unutarnjeg spongioznog dijela koji izvana okružuje čvrsti kortikalni sloj. Modeli lubanja pripremljeni su kirurškim instrumentima koji se upotrebljavaju pri Le Fort I osteotomiji. Osteotomirani segment maksile na prvom je modelu pomaknut 5 mm anteriorno te fiksiran sa četiri 2,0 Leibinger pločice i 16 vijaka na prednjem i srednjem potpornju. Drugi je model identično pripremljen, ali je osteotomirani fragment maksile pomaknut 10 mm anteriorno. Treći je model ostavljen neosteotomiran (slike 3. i 4.).



Slika 3. Usporedba osteotomiranih i neosteotomiranog modela



Slika 4. Iznos pomaka osteotomiranih segmenata maksile

Istraživanje je provedeno u Laboratoriju za eksperimentalnu mehaniku Fakulteta strojarstva i brodogradnje Sveučilišta u Zagrebu, metodom objektnog rastera, inkorporiranom u sustav ARAMIS za optičko mjerenje deformacija.

3.1 Metoda objektnog rastera

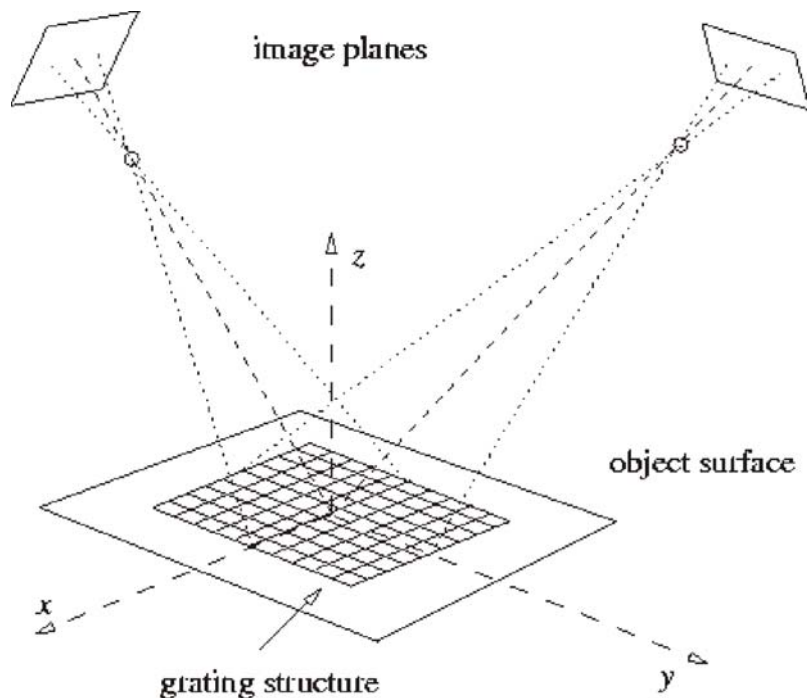
Metoda objektnog rastera optička je beskontaktna mjerna metoda pri kojoj se na temelju fotografskih snimki, primjenom elementarnih fotogrametrijskih principa, zaključuje o obliku, dimenzijama i promjeni oblika promatranog mjernog objekta. Proces mjerenja obuhvaća pripremu površine i opterećivanje mjernog objekta, snimanje fotografija referentnih stanja mjernog objekta iz jedne ili više pozicija te fotogrametrijsku analizu snimaka i prezentaciju rezultata.

Pri klasičnoj fotogrametriji mjerenje se provodi na osnovi jedne snimke koja sadrži samo dvodimenzionalne informacije. Dvodimenzionalne informacije o položaju mjernih točaka koje daje samo jedna snimka nisu dovoljne za mjerenje prostornih, neravnih objekata. Metoda je zato prikladna samo za analizu plošnih objekata i to ponajprije u slučaju okomitosti pravca snimanja na ravninu objekta. Za trodimenzionalna mjerenja potrebno je snimiti dvije ili više fotografija (tzv. stereoparovi) iz različitih položaja. Takva se mjerna metoda naziva stereofotogrametrija jer se temelji na stereoskopskom efektu koji omogućuje prostornu predodžbu mjernog objekta (tj. sposobnosti promatrača da gledajući s dva oka dobije prostornu predodžbu okoline).

Mjerenje se provodi na taj način da se opterećeni objekt mjerenja snima fiksno postavljenim kamerama. Na mjerni objekt prethodno je nanesen raster slučajne strukture koji ima svojstvo deformiranja jednako površini promatranog objekta. Raster po svojim svojstvima ne smije djelovati očvršćavajuće na površinu mjernog objekta. Efekt deformacije, koji nastaje kao posljedica opterećivanja, snima se kamerama pod različitim opterećenjima. Prva snimljena slika neopterećenog stanja određuje referentnu sliku faseta u slikama neopterećenog stanja. Faseta je osnovni slikovni element koji slikovni operator jednoznačno pronalazi u lijevoj, odnosno desnoj kameri te ga možemo smatrati mjernom točkom. Zatim, za svaki stadij naprezanja, 3D koordinate faseta na površini objekta mogu se točno izračunati primjenom fotogrametrijskih principa. Na osnovi 3D koordinatnog sustava, 3D pomaci, sila i stanje objekta promatranja mjere se točno i s velikom rezolucijom.

3.2 Matematički model metode

Osnovni problem pri mjerenju pomaka u optičkim 3D mjerenjima je jednoznačno definirati objektu točku na način da se definira trenutni položaj mjerne točke u direktnom odnosu s različitim stanjima deformacija mjenenog objekta. Objektne mjerna točka definira se kao deterministički ili stohastički markirana površina koja je čvrsto pričvršćena na površinu objekta. Potrebno je da površina bude jasno vidljiva i tako orijentirana da se može snimiti digitalnom kamerom za svaki od stadija opterećenja. Raster mora biti nanesen na takav način da nakon svakog opterećenja lokalni pomak rastera korespondira s deformacijom mjerene površine. Budući da analiza deformacija zahtijeva točno znanje o pomaku objekta, za dvodimenzionalne deformacije treba snimiti najmanje dvije referentne slike (točke) te stanje opterećenja da bi se mogao izračunati lokalni pomak vektora u polju. Za zahtjevnije 3D deformacije lokalni raster treba snimiti s najmanje dvije kamere koje su obično postavljene u konvergentnom položaju. To omogućuje dodatne podatke te primjenu perspektivne projekcije za triangulaciju položaja objektne mjerne točke u 3D prostornim koordinatama.



Slika 5. Shematski postav sustava: Aramis (Preuzeto iz: Gom-Optical Measuring Techniques (database on the Internet). ARAMIS: The Optical Strain Gauge;

Postupak mjerenja zahtijeva inicijalno provođenje postupka kalibriranja radi određivanja relativnog rasporeda kamere i pripadajućih optičkih elemenata, nakon čega slijedi postupak

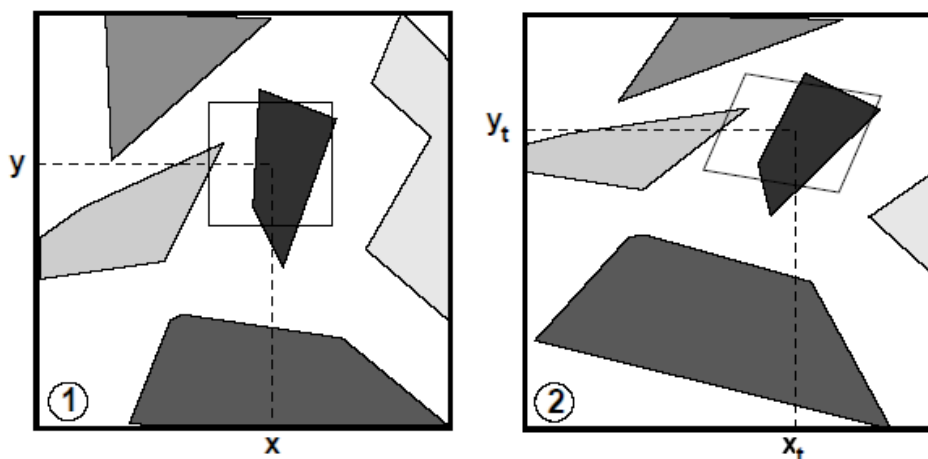
mjerenja deformacija. Svaka od zabilježenih slika mora se evaluirati preko 2D površinski orijentiranih slikovnih operatora kako bi se pronašli slikovni položaji objektne mjerne točke te njihovi relativni pomaci u slijednim slikama. Tako određeni slikovni 2D pomak transformira se triangulacijom u 3D koordinatni sustav, što rezultira poljem 3D distribucija deformacija za svako trenutno deformirano stanje. Usporedbom svakog deformiranog stanja može se izračunati distribucija deformacija.

3.2.1 Princip određivanja objektne točke

Evaluiranjem snimljenih slika slikovni operator dovodi u odnos objektu točku P u nedeformiranom stanju (X_u, Y_u, Z_u) s njenom novom, deformiranom koordinatom (X_l, Y_l, Z_l) jer tek kad znamo taj vektor, sile i pomak mogu se izračunati za zadanu objektu točku. Na temelju navedenog, lokalni pomak na svakoj 2D slici treba evaluirati i nakon toga učiniti 3D evaluaciju pomaka.

3.2.2 Evaluacija 2D pomaka

Snimljene slike sadrže raster koji omogućava jedinstvenu definiciju za zadanu točku mjerenja u svakoj kameri i za svako stanje mjerenja. Takve točke tretirat će se kao homologne ako njihov srednji intenzitet svjetloće za svaku sliku korespondira referentnoj snimci. U svrhu lakše usporedbe slikovnih mjernih točaka, svaka je slika podijeljena na mrežu faseta koje se međusobno uspoređuju za svaki korespondirajući zabilježeni par.



Slika 6. Objektna mjerna točka u dva mjerna stanja (Preuzeto iz: Gom-Optical Measuring Techniques (database on the Internet). ARAMIS: The Optical Strain Gauge;

Ta se pretpostavka može izraziti kao:

$$g_1(x, y) = g_2(x_t, y_t),$$

gdje g_1 i g_2 predstavljaju intenzitet svjetloće za nedeformirane i deformirane koordinate slika (Slika 8.). Transformacija između koordinata dana je kao pseudoaffine transformacije (paralelne linije pritom ostaju paralelne):

$$x_t = a_1 + a_2x + a_3y + a_4xy \quad y_t = a_5 + a_6x + a_7y + a_8xy,$$

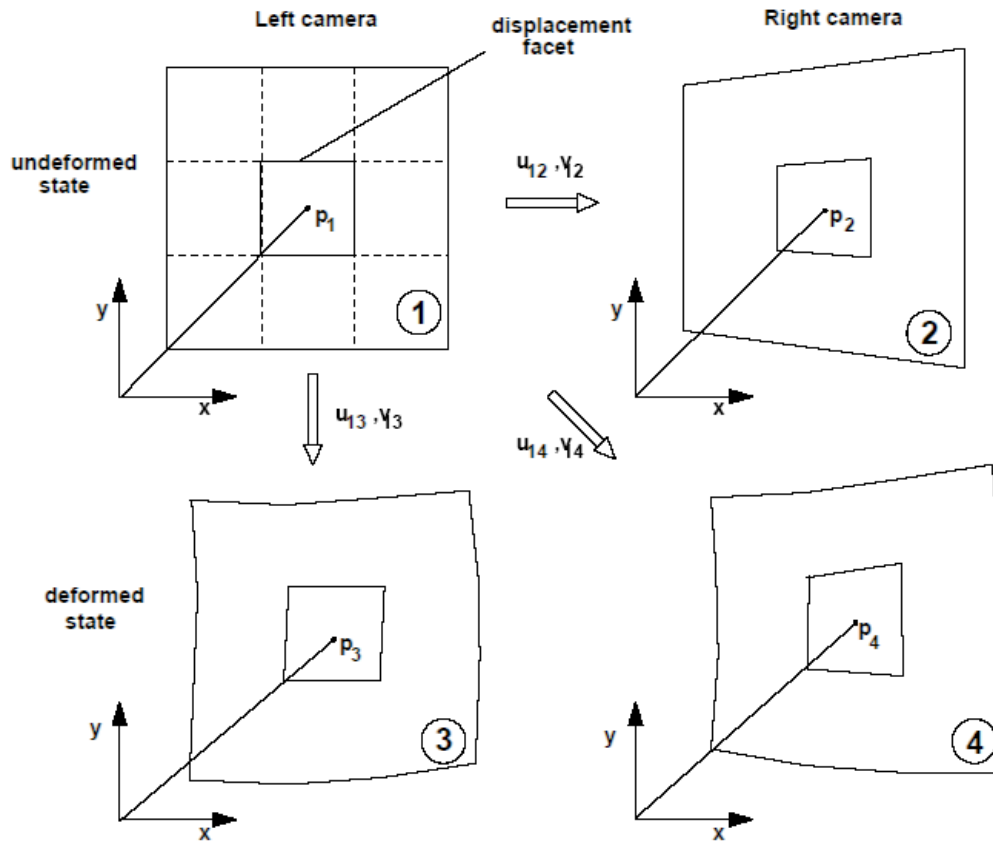
gdje parametri $a_{1...8}$ moraju biti određeni metodom najmanjih kvadrata.

3.2.3 Evaluacija 3D pomaka

Nakon što su lokalni pomaci za svaki stereopar poznati, 3D deformacije mogu se izračunati prostornom triangulacijom. Kao što je već rečeno, evaluacija 3D pomaka zahtijeva snimanje s dvije ili više kamera u konvergentnoj orijentaciji. Svaka kamera snima sliku referentne vrijednosti i trenutnog stanja deformacija tako da se nakon mjerenja trenutnog stanja opterećenja dobiju ukupno četiri slike. Ako je slika lijeve kamere izabrana kao referentna, veza vektora pomaka koji se primjenjuje u ovom modelu za ispitivanje transformacije pomaka između slika je:

$$\begin{pmatrix} x_{p1} \\ y_{p1} \end{pmatrix} = \begin{pmatrix} x_{M1} \\ y_{M1} \end{pmatrix} \quad \begin{pmatrix} x_{p2} \\ y_{p2} \end{pmatrix} = \begin{pmatrix} x_{p1} \\ y_{p1} \end{pmatrix} + \begin{pmatrix} u_{12} \\ v_{12} \end{pmatrix}$$

$$\begin{pmatrix} x_{p3} \\ y_{p3} \end{pmatrix} = \begin{pmatrix} x_{p1} \\ y_{p1} \end{pmatrix} + \begin{pmatrix} u_{13} \\ v_{13} \end{pmatrix} \quad \begin{pmatrix} x_{p4} \\ y_{p4} \end{pmatrix} = \begin{pmatrix} x_{p1} \\ y_{p1} \end{pmatrix} + \begin{pmatrix} u_{14} \\ v_{14} \end{pmatrix}$$

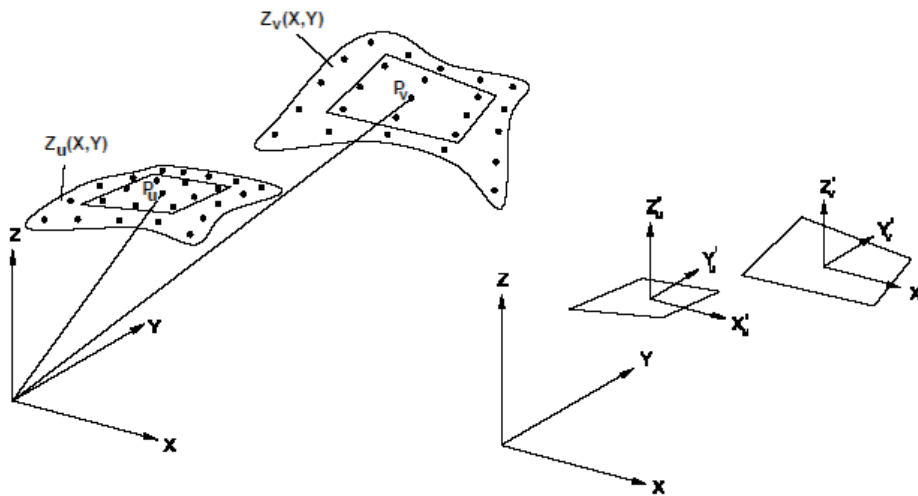


Slika 7. Veza vektora pomaka (Preuzeto iz: Gom-Optical Measuring Techniques (database on the Internet). ARAMIS: The Optical Strain Gauge;

Nakon izračunavanja svih triju 2D pomaka između slika deformiranog i referentnog, nedeformiranog stanja, pozicija slika svakog homolognog para točaka za svaku se sliku sada može izračunati. Budući da te homologne točke predstavljaju iste točke u dvama ispitivanim stanjima, njihove koordinate u 3D prostoru mogu se izračunati preko projekcije unatrag.

3.2.4 Određivanje deformacija

Nakon što su na opisani način određene 3D prostorne koordinate svake mjerne točke od značenja za objekt mjerenja, određivanje deformacija postaje stvar izračuna iz polja pomaka. Izabrani sustav računa deformacije na površini transformacijom distribucije 3D pomaka u distribuciju 2D pomaka pa su deformacije izračunate u 2D prostoru. Prvotno se za svaku objektnu točku izračuna pripadajuća tangencijalna ravnina (za oba uvjeta mjerenja) zajedno s okolnim objektnim točkama. Tako dobivenu kvadratnu ravninu smatramo objektnom mjernom točkom. Objektne točke u tim objektnim fasetama potom se projiciraju na tangencijalnu ravninu u smjeru vektora normale tangencijalne ravnine, čime problem određivanja deformacija postaje planaran. Daljnja izračunavanja gradijenta deformacije provode se na temelju teorije o velikim deformacijama koje dopuštaju velike plastične deformacije i pomak krutog tijela.



Slika 8. Tangencijalna ravnina (Preuzeto iz: Gom-Optical Measuring Techniques (database on the Internet) - ARAMIS: The Optical Strain Gauge;

U našem istraživanju primijenjena je opisana metoda inkorporirana u sustav za optičko mjerenje deformacija - ARAMIS. Sustav ARAMIS za mjerenje deformacija snima objekt pod opterećenjem dvjema konvergentno orijentiranim CCD kamerama. Za svaki trenutni stadij opterećenja, 3D koordinate površine objekta računaju se na osnovi analize digitalne snimke te se kao rezultat dobivaju njihovi trenutni položaji. Na osnovi usporedbe položaja susjednih točaka u uzastopnim stadijima opterećenja, dolazi se do informacija o pomaku mjerne točke, odnosno lokalnim deformacijama promatrane površine. ARAMIS je sustav mjerenja koji ne zahtijeva kontakt s objektom mjerenja i prilagođen je za mjerenje pomaka i raspored deformacija pod statičkim i dinamičkim opterećenjem. Rezultati mogu biti grafički, ali su dostupni i u TIFF ili JPEG formatu. Isto tako, rezultati se mogu dobiti u ASCII formatu zbog daljnje obrade.

3.3 Opis eksperimenta

Idealan model za ispitivanje biomehanike srednjeg lica ne postoji.

Eksperimentalni postav napravljen je kako bi što vjernije simulirao fiziološka opterećenja srednjeg lica silama žvačne muskulature te zadovoljio osnovno načelo ponovljivosti pokusa.

Da bi eksperimentalni model realno predstavljao živi model, mora zadovoljiti uvjete materijalne sličnosti, geometrijske sličnosti te sličnosti opterećenja i oslanjanja.

3.3.1 Materijalna sličnost

Materijalna svojstva kostiju lubanje za vrijeme života ovise o spolu, dobi, rasi, prehrambenim sklonostima, zubnom statusu, dinamičkim utjecajima na čvrstoću, a nakon smrti o razdoblju od smrti do eksperimenta tijekom kojega dolazi do gubitka vode i bjelančevina te se gubi na elastičnosti.

S obzirom na zahtjeve za većim brojem ponovljenih mjerenja, pri mjerenju na realnim lubanjama bilo bi potrebno imati više lubanja, što bi se kosilo sa zahtjevima geometrijske sličnosti. Sintetski model lubanje odabran je kao adekvatan model za ovaj eksperiment.

3.3.2 Geometrijska sličnost

Sintetski model lubanje modeliran je prema realnom modelu lubanje, u omjeru 1:1, čime je zadovoljen uvjet geometrijske sličnosti te uzastopnosti geometrijske sličnosti pri svim provedenim mjerenjima.

3.3.3 Sličnost opterećenja i oslanjanja

Realno stanje opterećenja područja maksile je dinamičko s nasumičnom raspodjelom, iznosima i trajanjima sila žvakanja. Problemi koji se javljaju pri postavljanju eksperimenta, uza zadovoljenje sličnosti opterećenja i oslanjanja su:

- nemogućnost ostvarivanja lokalnih dinamičkih sila na postojećem sustavu za opterećenje koji nam je bio dostupan,

- nepoznavanje materijalnih karakteristika u dinamičkom području odabranog modela,
- nemogućnost simuliranja adekvatne nasumične raspodjele sila po zubnom nizu,
- nepoznavanje realnih iznosa sila i frekvencija.

U ovom ispitivanju model je opterećivan pseudostatički jer je prirast sile bio vremenski ovisan. Prirast opterećenja izražen je ovisno o prirastu pomaka 1 mm/min. Sila je rasla od 0 do 350 N svedeno na zub. Očekuje se da pri frakturi pacijent neće ostvariti ekstremne sile koje su primijenjene u ovom eksperimentu iz nekoliko razloga - bol, nelagoda, strah. Zbog potrebe redukcije broja eksperimenata, simulacija opterećenja izvedena je na zadnjem paru zubi (molarima) jer se ondje, prema literaturi, pojavljuju najveća opterećenja.

3.4 Mjerni postav

3.4.1 Oprema

Uređaji i metode koji se primjenjuju pri ispitivanju:

a) Uređaj za opterećenje (kidalica): Instron 1255 sa servohidrauličnim pogonom maksimalnog opterećenja od 250 kN te s konstantnim prirastom pomaka (Slika 9.). Uređaj je predviđen za tlačna i vlačna ispitivanja i u cijelosti je digitalno upravlján.



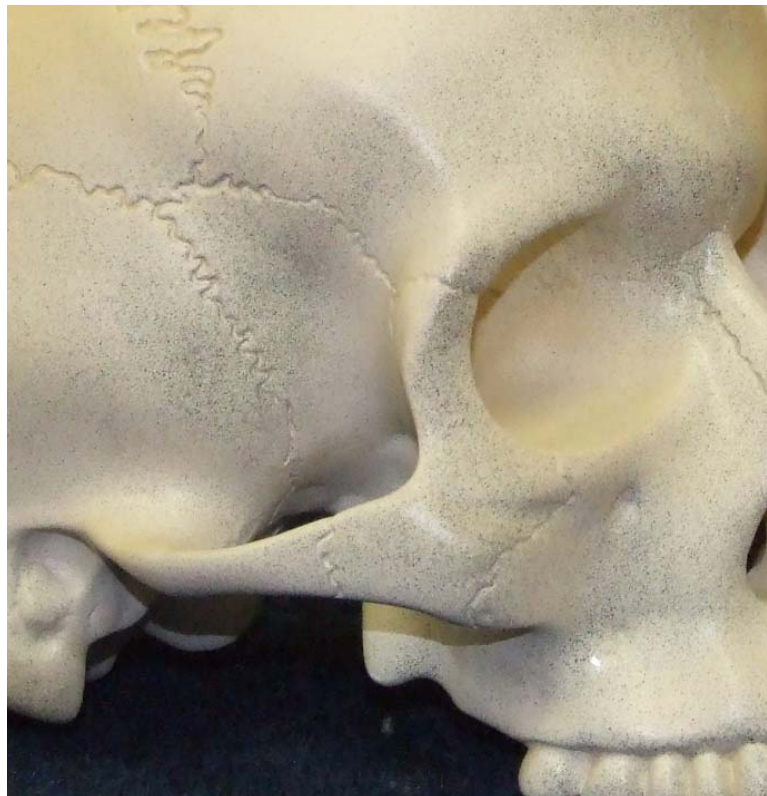Slika 9. Kidalica Instron 1255

b) Mjerenje površinskih deformacija:

Sustav za beskontaktno optičko mjerenje površinskih deformacija ARAMIS, proizvođača GOM mbH iz Braunschweiga, Njemačka. Za snimanje slika koristilo se dvjema integriranim digitalnim kamerama rezolucije 4Mp u konvergentnom postavu i integriranim osvjetljenjem sustava.

3.4.2 Korišteni parametri metode:

Raster na površini modela napravljen je prema uputama proizvođača sistema ARAMIS bijelom akrilnom aerosolnom bojom preko koje je raster nanesen grafitnim sprejem (Slika 10.).

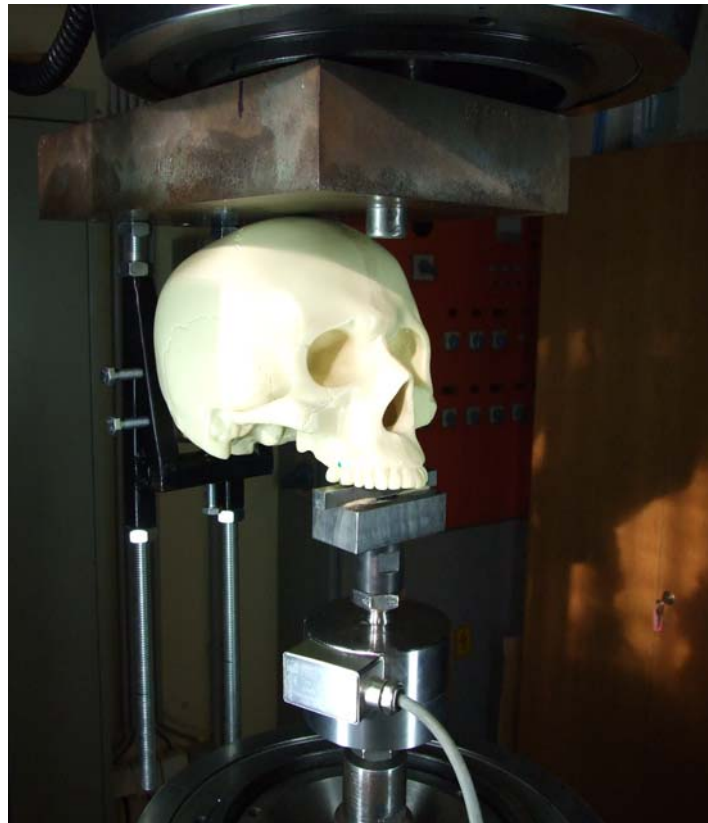

Slika 10. Detalj površine tretirane rasterom

Veličina facete 15x15 piksela s korakom od 13 piksela odabrana je na osnovi usporedbe oblika digitalizirane površine provedene s rasterom veličine 17x17 i korakom od 15 piksela.

3.4.3 Fiksacija modela

Budući da u dostupnoj literaturi nije pronađen ekvivalentan eksperiment, odabrana je fiksacija modela s obzirom na zahtjeve uređaja za opterećenje. Model je oslonjen u dvjema točkama (tjemeno i zatiljno) te opterećen u trećoj točki na paru gornjih molara, čime je ostvarena stabilnost modela u prostoru tijekom provođenja mjerenja. Odabranim pristupom opterećenje lokalno odgovara fiziološkoj raspodjeli opterećenja pa fiksacija modela zadovoljava zahtjeve preliminarnih mjerenja (Slika 11.).



Slika 11. Prikaz fiksacije modela

3.4.4 Faze mjerenja

Metodom objektnog rastera mjerene su deformacije na površini modela za područja kriste zigomatikoalveolaris (lateralni potporanj) i aperture piriformis (medijalni potporanj) za sljedeće slučajeve:

- simetrično opterećenje bez frakture,
- stanje nakon Le Fort I osteotomije i izvlačenja maksile u iznosu od 5 mm te fiksacije sa 4 L pločice i 16 vijaka,
- stanje nakon Le Fort I osteotomije i izvlačenja maksile u iznosu od 10 mm te fiksacije sa 4 L pločice i 16 vijaka,

Zbog velike lokalne zakrivljenosti površine modela i zadanih dimenzija mjernog volumena korištenog sustava, zasebno su mjerena područja medijalnog i lateralnog potpornja.

4. Rezultati istraživanja

Definicije osnovnih pojmova i matematičke teorije čije ćemo vrijednosti prikazati u rezultatima:

4.1 Čvrstoća

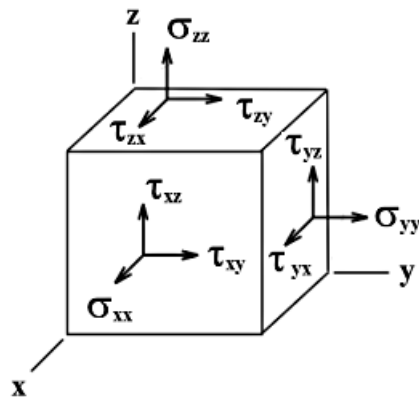
Iz iskustva je poznato da realna čvrsta tijela pod djelovanjem vanjskih sila mijenjaju oblik, pri čemu se u unutrašnjosti tijela javljaju dodatne sile između molekula. Da bi se opisala promjena oblika, u mehanici je definiran pojam deformacija, a za opisivanje dodatnih sila između molekula uveden je pojam naprezanja. S povećanjem vanjskih sila, postupno od nule do neke granične vrijednosti, mijenja se oblik tijela prema određenom zakonu, ovisno o materijalu. Prestankom djelovanja vanjskih sila, tijelo će poprimiti prvobitan oblik, a dodatne sile u unutrašnjosti pritom nestaju. Deformacije nakon rasterećenja tada su jednake nuli. Takvu pojavu vežemo uz pojam elastičnosti deformacija koje mogu nastupiti samo u slučaju idealno elastičnog tijela. Ako povećavamo sile iznad spomenute granice, tijelo se nakon rasterećenja neće vratiti u prvobitan oblik nego će se u njemu zadržati izvjestan dio deformacija koje pripisujemo plastičnim promjenama u materijalu. Očito je da će pri prekomjernom prekoračenju te granice nastupiti razaranje materijala.

4.1.1 Tenzor naprezanja

Za potpuno opisivanje troosnog stanja naprezanja u nekoj točki promatranog modela treba poznavati normalne i posmične komponente tenzora naprezanja σ_{ij} , što je ilustrirano Slikom 8.

Normalnim naprezanjem σ smatra se ono zbog kojega se tijelo opire međusobnom primicanju ili razmicanju svojih čestica. Posmičnim naprezanjem τ tijelo se opire klizanju jednog sloja čestica po drugom.

$$\sigma_{ij} = \begin{bmatrix} \sigma_x & \tau_{xy} & \tau_{xz} \\ \tau_{yx} & \sigma_y & \tau_{yz} \\ \tau_{zx} & \tau_{zy} & \sigma_z \end{bmatrix}$$



Slika 12. Osnovni prostorni element s prikazom komponenta naprezanja (Preuzeto iz: Jecić S., Semenski D. *Jednadžbe teorije elastičnosti*. Zagreb: Fakultet strojarstva i brodogradnje; 2001., str. 10)

Uobičajeno se osnovni element modelira kao diferencijalno mali dio volumena u nekom koordinatnom sustavu u obliku kocke (Slika 8.), na čijim su stranicama označeni smjerovi komponentata tenzora naprezanja. Iz uvjeta ravnoteže poznato je da će za dva međusobno okomita presjeka posmična naprezanja biti jednaka po predznaku i iznosu te usmjerena k zajedničkom bridu elementa (ili suprotno njemu), iz čega slijedi da je tenzor naprezanja simetričan s obzirom na dijagonalu.

Komponente tenzora naprezanja ovise o orijentaciji koordinatnih osi, odnosno promatranog presjeka. Postoji takva orijentacija osnovnog elementa pri kojoj neće postojati posmične komponente tenzora naprezanja nego će se stanje naprezanja moći opisati samo preko komponentata normalnih naprezanja, odnosno glavnih naprezanja. Za dvoosno stanje naprezanja ta veza glasi:

$$\sigma_{1,2} = \frac{\sigma_x + \sigma_y}{2} \pm \sqrt{\left(\frac{\sigma_x - \sigma_y}{2}\right)^2 + \tau_{xy}^2}$$

dok se element treba zakrenuti za kut φ_0 koji se računa prema:

$$\operatorname{tg}(2\varphi_0) = \frac{2\tau_{xy}}{\sigma_x - \sigma_y}$$

4.1.2 Tenzor deformacije

Da bi se opisala promjena oblika nekog tijela zbog djelovanja vanjske sile, treba poznavati vektor pomaka svake točke promatranog tijela. Pod pomakom se podrazumijeva svaki prostorni pomak u odnosu na neki prethodni referentni položaj. Pomaci krutog tijela nastaju kao posljedica gibanja pa se pritom udaljenosti među česticama ne mijenjaju. Kod realnih čvrstih tijela pri deformiranju, uz promjenu položaja elementarne prizme, dolazi i do promjene njezina oblika. Ta se promjena opisuje uvođenjem linijskih ε i kutnih deformacija γ , a pripadajući troosni tenzor deformacije glasi:

$$\varepsilon_{ij} = \begin{bmatrix} \varepsilon_x & \gamma_{xy}/2 & \gamma_{xz}/2 \\ \gamma_{xy}/2 & \varepsilon_y & \gamma_{yz}/2 \\ \gamma_{xz}/2 & \gamma_{yz}/2 & \varepsilon_z \end{bmatrix}$$

4.1.3 Ovisnost naprezanja i deformacija

Kod izotropnih materijala veze između tenzora naprezanja i deformacije izvode se na temelju poznavanja svojstava promatranih materijala. Stoga su uvedene tri konstante elastičnosti: Youngov modul elastičnosti E , modul smicanja G i Poissonov koeficijent ν , od kojih su samo dvije međusobno neovisne prema:

$$G = \frac{E}{2(1 + \nu)}$$

dok je veza tenzora izražena preko:

$$\varepsilon_x = \frac{1}{E} [\sigma_x - \nu(\sigma_y + \sigma_z)]_i$$

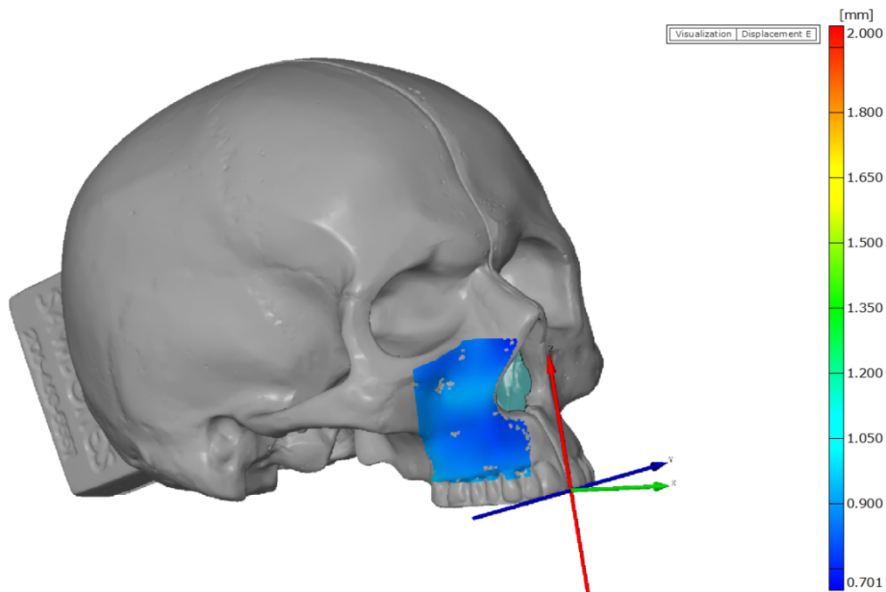
$$\gamma_{xy} = \frac{1}{G} \tau_{xy} \quad (\text{analogno za preostale komponente}).$$

4.1.4 V. Mises - teorija najveće distorzijske energije

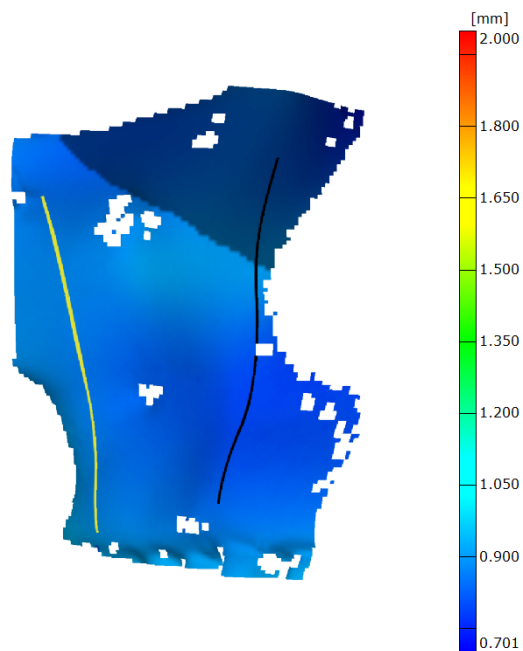
Pri jednoosnom stanju opterećenja dovoljno je usporediti maksimalno naprezanje s kritičnim naprezanjem određenim eksperimentalno za zadani materijal. Pri troosnim stanjima opterećenja, koja se javljaju kod realnih prostornih konstrukcija, takva je usporedba praktički nemoguća jer se ne može provesti eksperimentalna simulacija svih mogućih slučajeva naprezanja koji se u praksi mogu pojaviti. Stoga su razvijene teorije čvrstoće koje numerički na osnovi energetske metoda svode troosno stanje naprezanja na ekvivalentno jednoosno σ_{ekv} , koje je usporedivo s kritičnim vrijednostima dobivenim, primjerice, statičkim vlačnim pokusom.

$$\sigma_{ekv} = \sqrt{\frac{1}{2} [(\sigma_1 - \sigma_2)^2 + (\sigma_2 - \sigma_3)^2 + (\sigma_3 - \sigma_1)^2]}$$

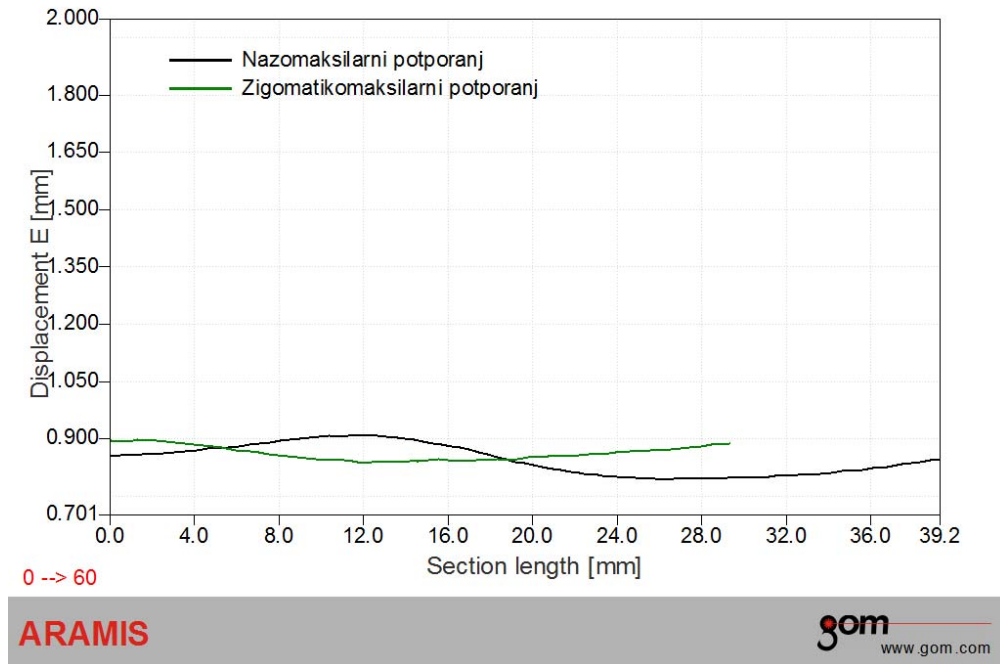
4.2 Rezultati opterećenja na nefrakturiranom modelu



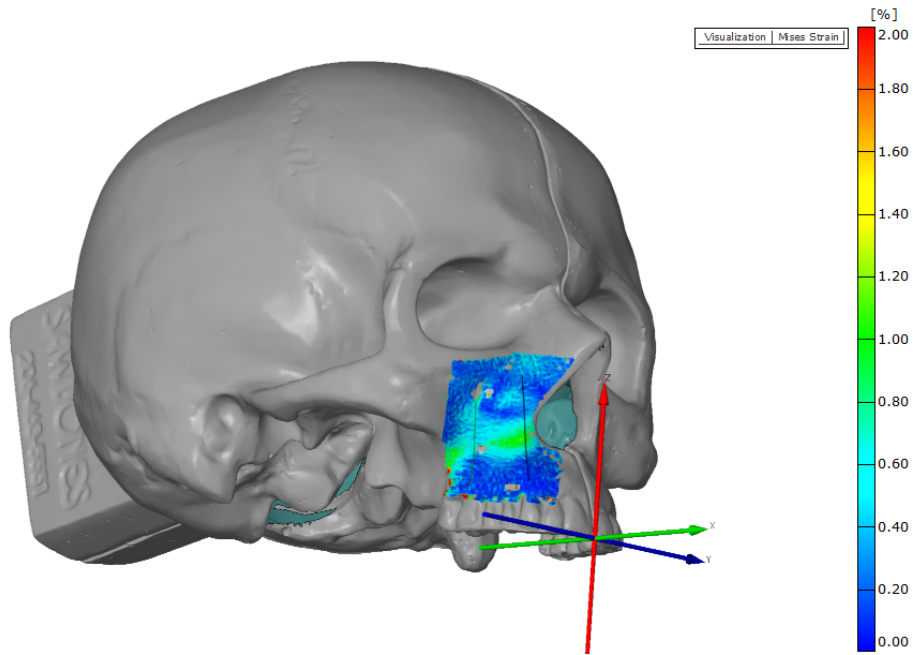
Slika 13. Modul prostornog pomaka točaka na površini mjernog objekta pri maksimalnom opterećenju



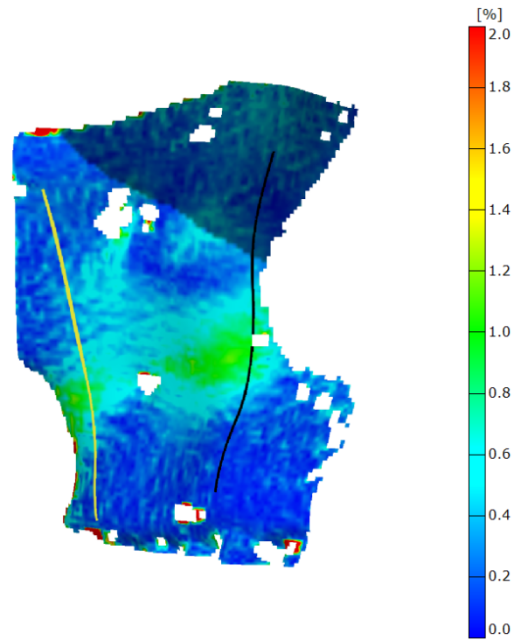
Slika 14. Uvećani detalj mjerene površine - modul prostornog pomaka točaka na površini mjernog objekta pri maksimalnom opterećenju



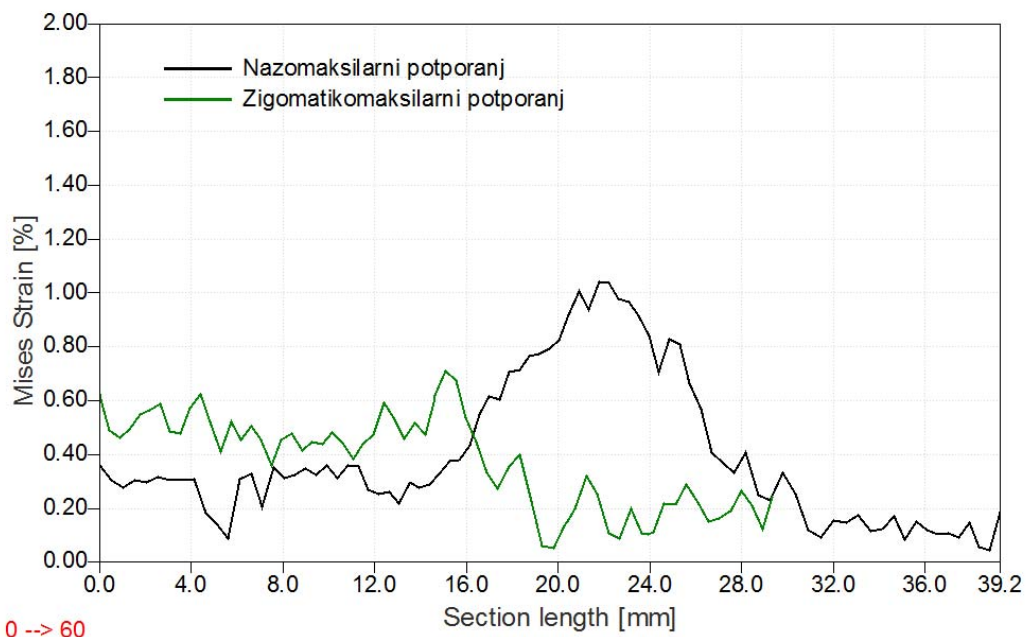
Slika 15. Apsolutni pomak duž promatranih presjeka u fazi najvećeg opterećenja



Slika 16. Raspodjela iznosa ekvivalentnih deformacija prema teoriji V. Misesa pri maksimalnom opterećenju



Slika 17. Uvećani detalj mjerene površine - raspodjela iznosa ekvivalentnih deformacija prema teoriji V. Misesa pri maksimalnom opterećenju



0 --> 60

ARAMIS

gom
www.gom.com

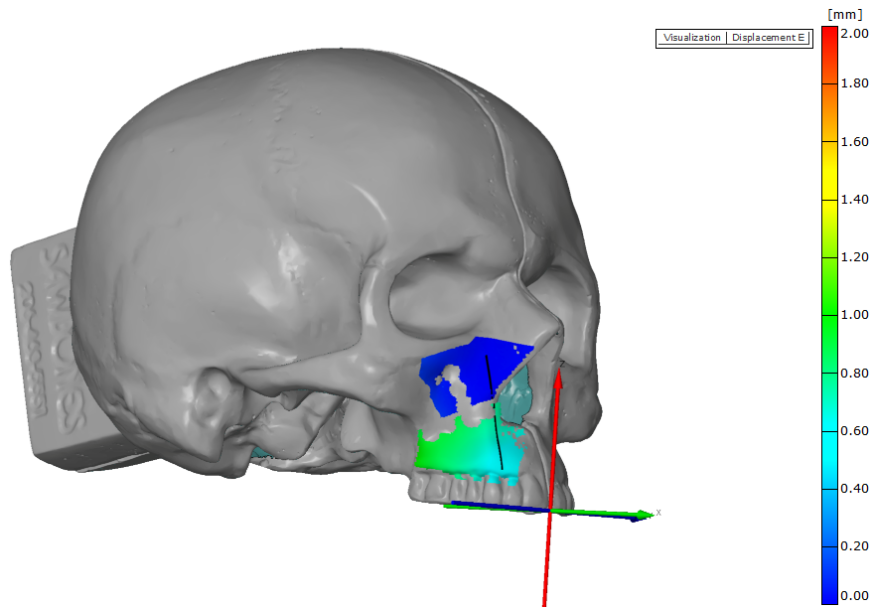
Slika 18. Raspodjela iznosa ekvivalentnih deformacija prema teoriji V. Misesa duž promatranih presjeka pri maksimalnom opterećenju

Na slikama 13 i 14 prikazan je pomak prostornih modela u fazi maksimalnog opterećenja. Prema mjerenjima, apsolutni pomak iznosi približno 0,9 mm, što je vidljivo na grafu prikazanom na slici 15.

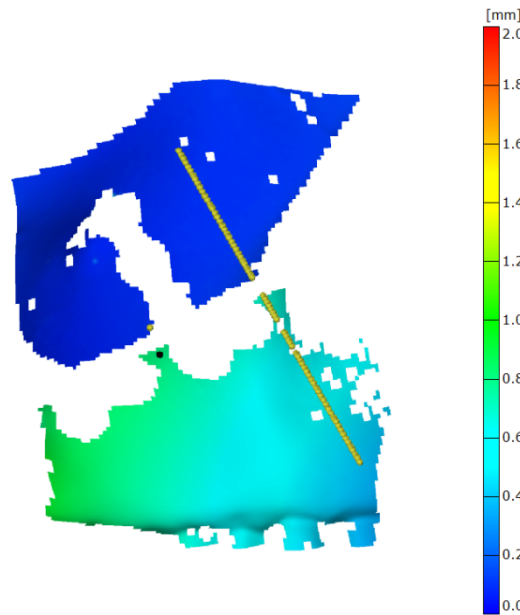
Na slikama 16 i 17 prikazana je raspodjela iznosa ekvivalentnih deformacija prema teoriji V. Misesa pri maksimalnom opterećenju iz koje se vidi prirast koncentracije deformacija do 1,1% duž zigomatikomaksilarnog i nazomaksilarnog potpornja.

Na slici 18 prikazan je graf prirasta ekvivalentnih deformacija prema teoriji V. Misesa duž promatranog presjeka za neosteotomirani model na zigomatikoalveolarnom i nazomaksilarnom potpornju u fazi najvećeg opterećenja.

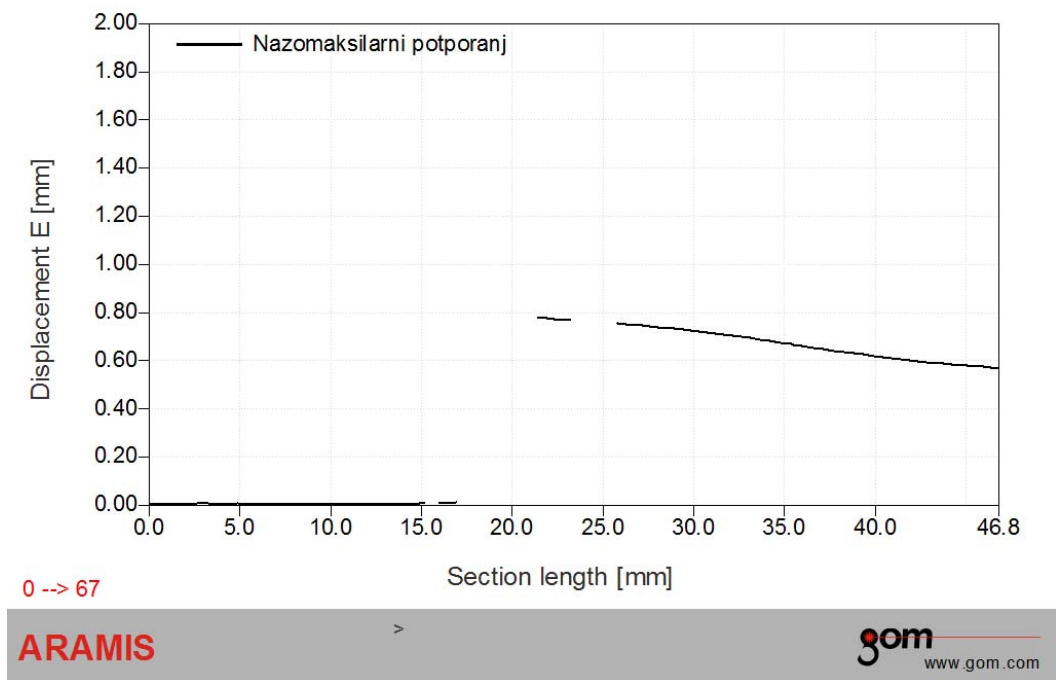
4.3 Rezultati opterećenja na osteotomiranom modelu uz anteriorni pomak maksile od 5 mm



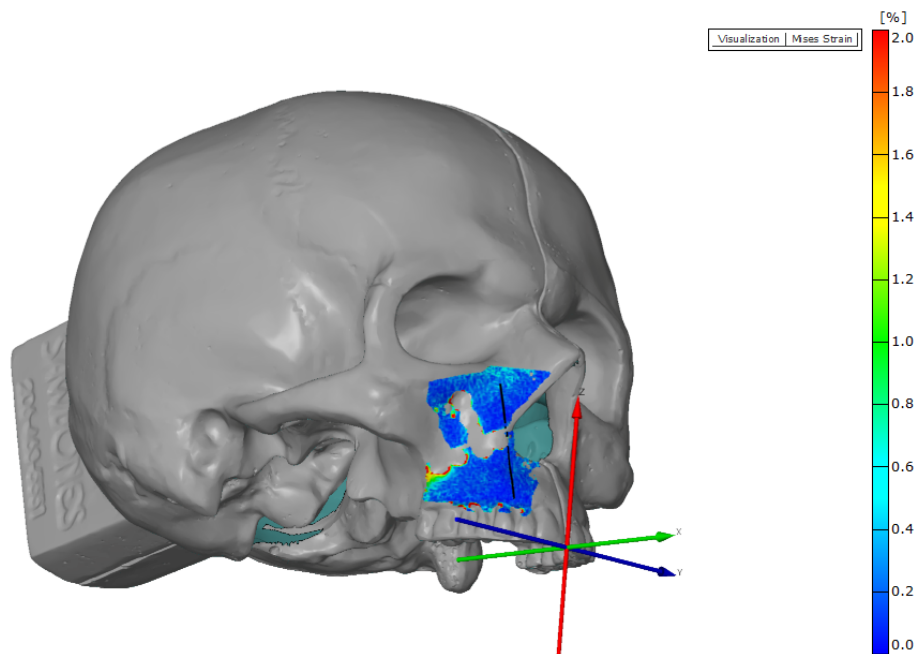
Slika 19. Modul prostornog pomaka točaka na površini mjernog objekta pri maksimalnom opterećenju



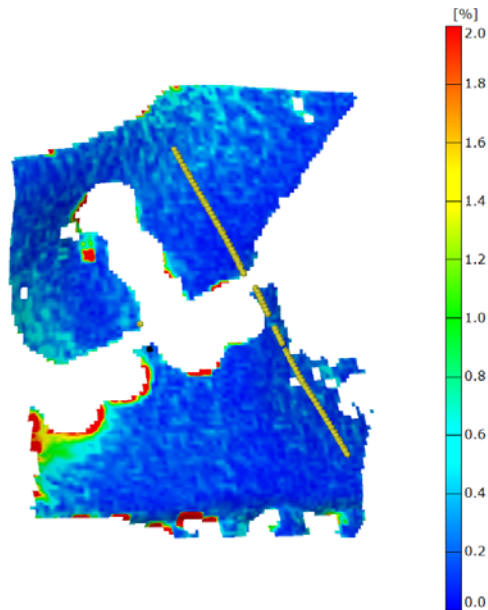
Slika 20. Uvećani detalj mjerene površine - modul prostornog pomaka točaka na površini mjernog objekta pri maksimalnom opterećenju



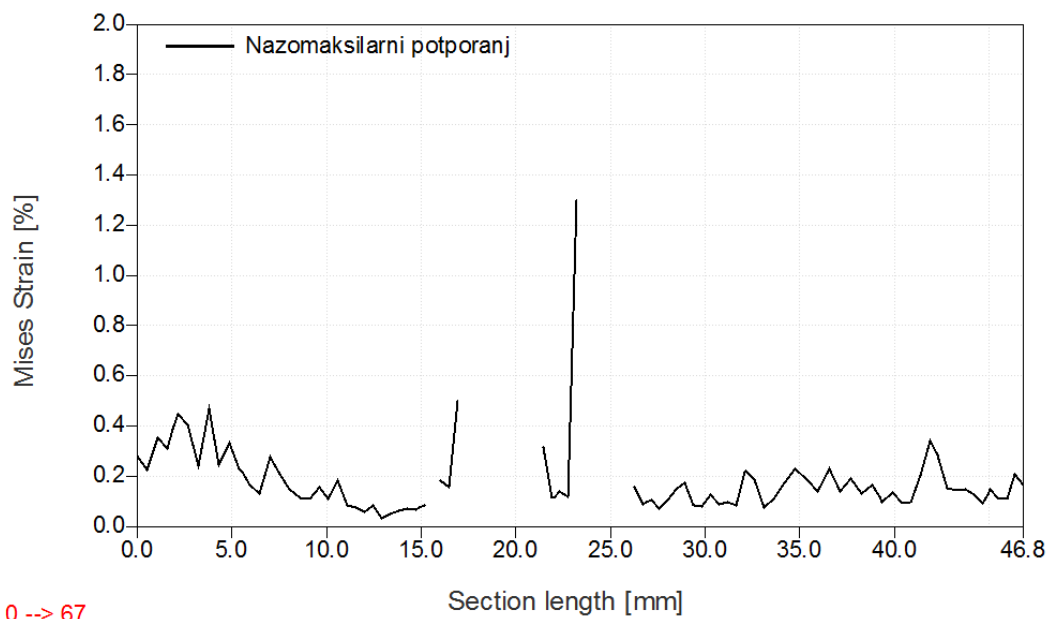
Slika 21. Apsolutni pomak duž promatranog presjeka u fazi najvećeg opterećenja



Slika 22. Raspodjela iznosa ekvivalentnih deformacija prema teoriji V. Misesa pri maksimalnom opterećenju



Slika 23. Uvećani detalj mjerene površine - raspodjela iznosa ekvivalentnih deformacija prema teoriji V. Misesa pri maksimalnom opterećenju



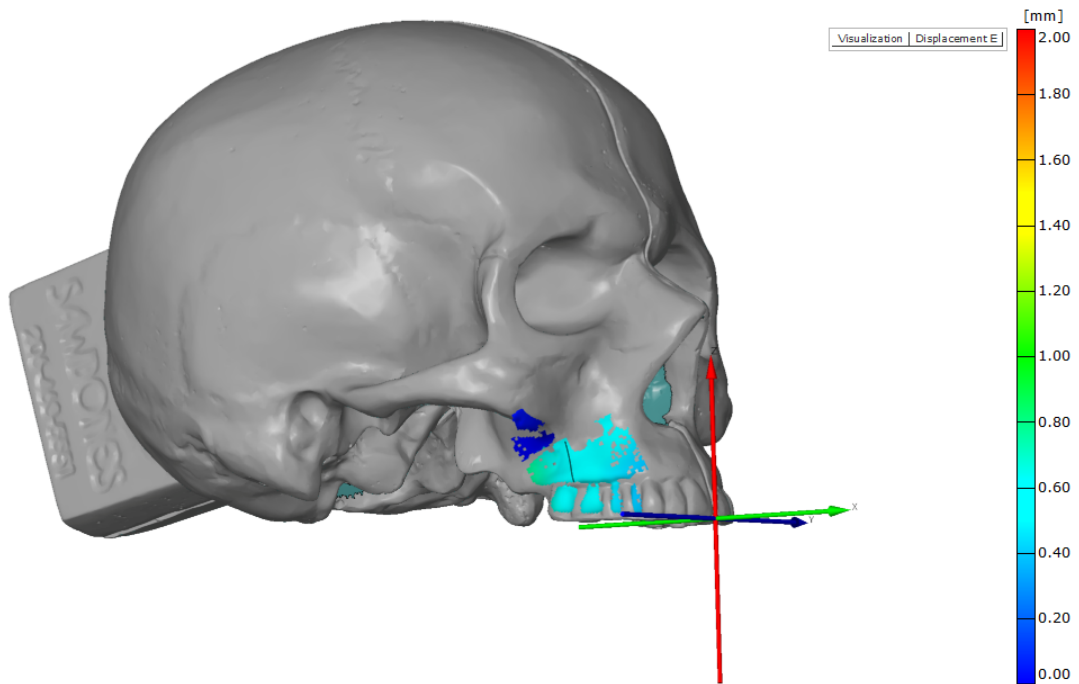
0 --> 67

ARAMIS

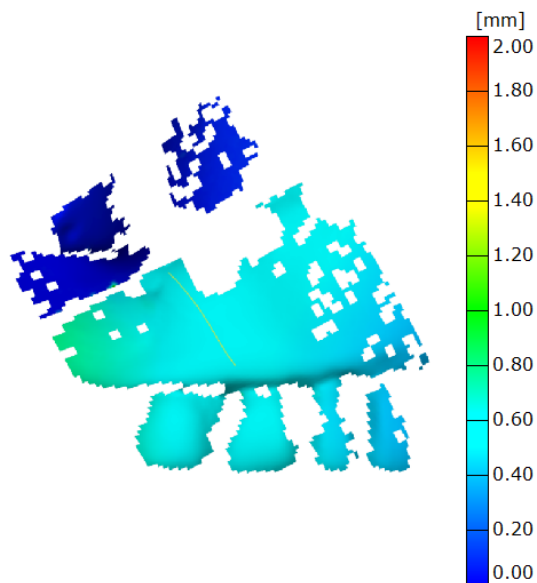
>

gom
www.gom.com

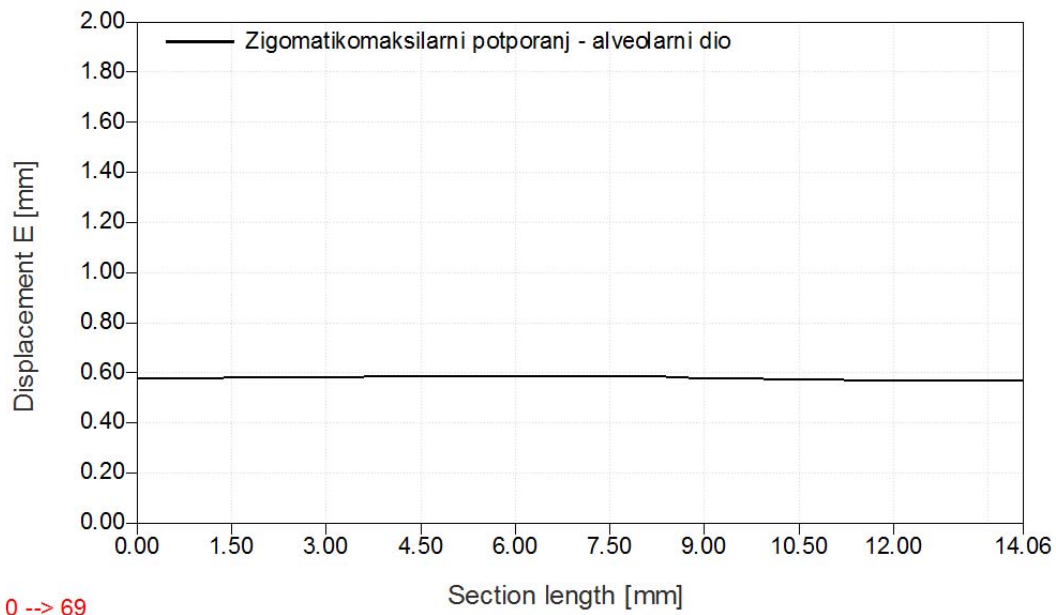
Slika 24. Raspodjela iznosa ekvivalentnih deformacija prema teoriji V. Misesa duž promatranih presjeka pri maksimalnom opterećenju



Slika 25. Modul prostornog pomaka točaka na površini mjernog objekta pri maksimalnom opterećenju



Slika 26. Uvećani detalj mjerene površine - modul prostornog pomaka točaka na površini mjernog objekta pri maksimalnom opterećenju

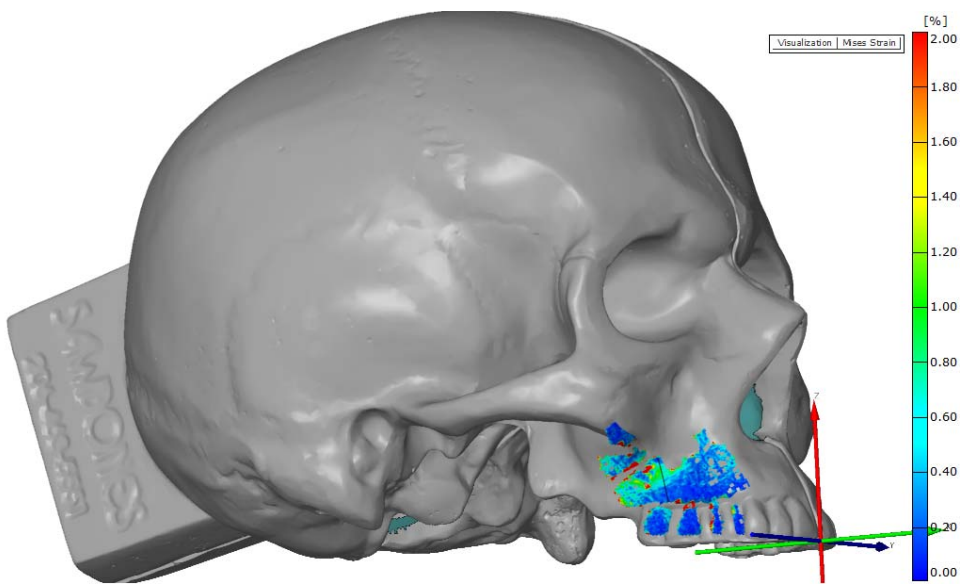


0 --> 69

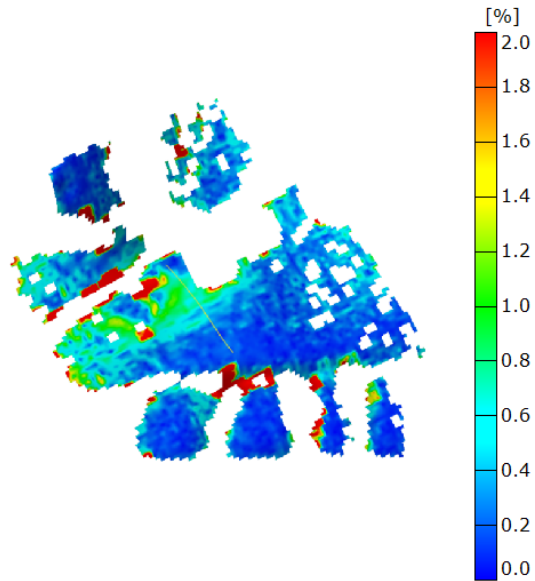
ARAMIS

gom
www.gom.com

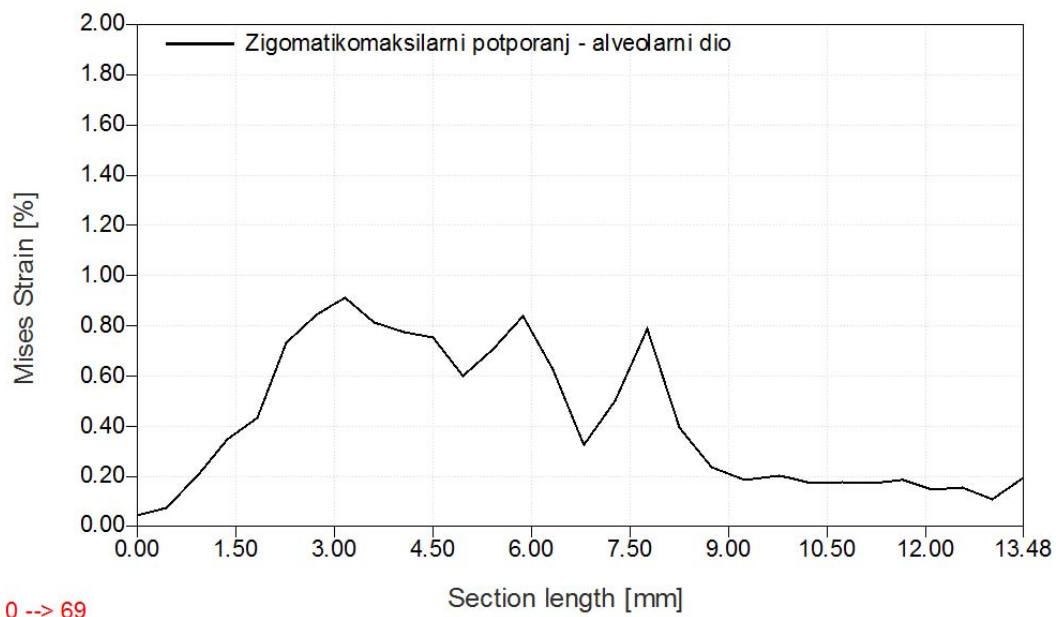
Slika 27. Apsolutni pomak duž promatranog presjeka u fazi najvećeg opterećenja



Slika 28. Raspodjela iznosa ekvivalentnih deformacija prema teoriji V. Misesa pri maksimalnom opterećenju



Slika 29. Uvećani detalj mjerene površine - raspodjela iznosa ekvivalentnih deformacija prema teoriji V. Misesa pri maksimalnom opterećenju

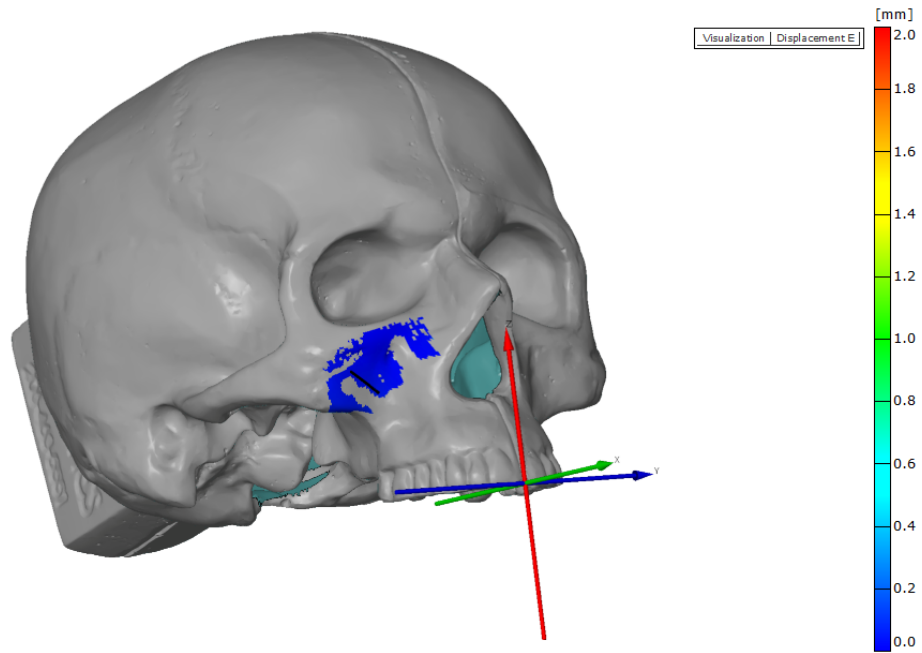


0 --> 69

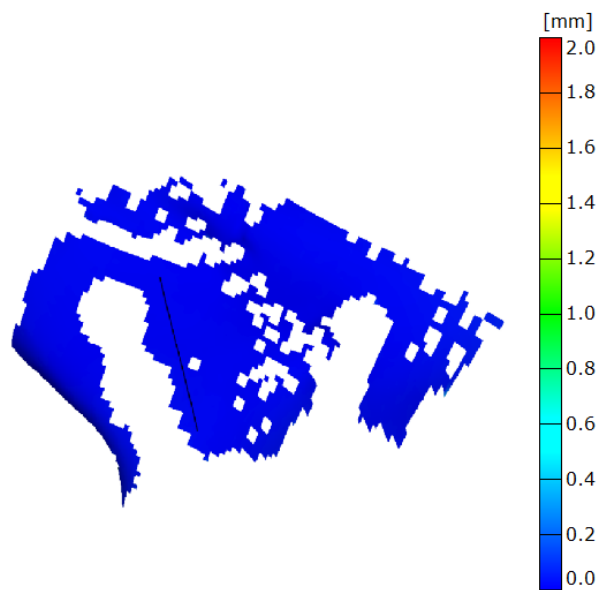
ARAMIS

gom
www.gom.com

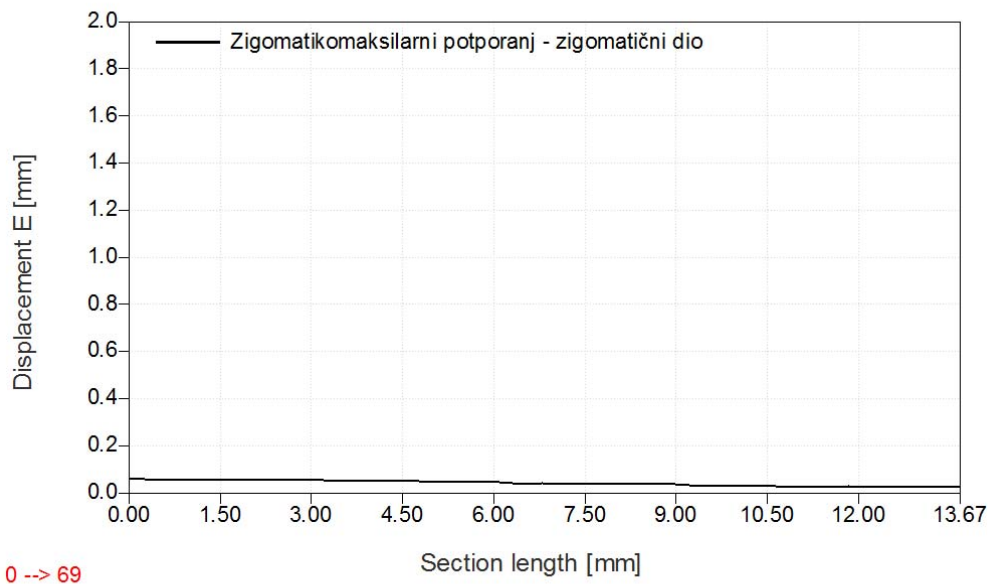
Slika 30. Raspodjela iznosa ekvivalentnih deformacija prema teoriji V. Misesa duž promatranih presjeka pri maksimalnom opterećenju



Slika 31. Modul prostornog pomaka točka na površini mjernog objekta pri maksimalnom opterećenju



Slika 32. Uvećani detalj mjerene površine - modul prostornog pomaka točka na površini mjernog objekta pri maksimalnom opterećenju

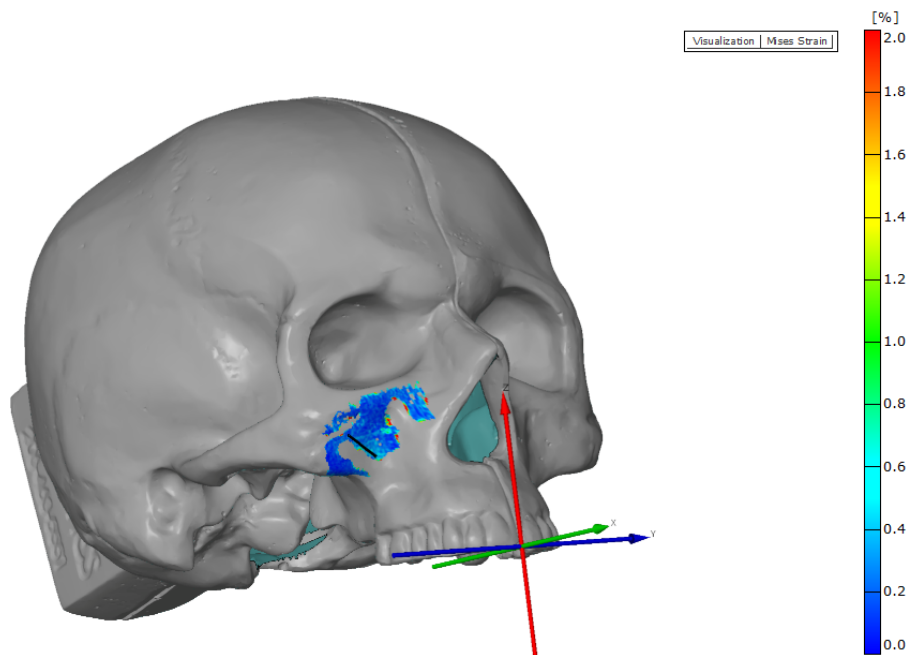


0 --> 69

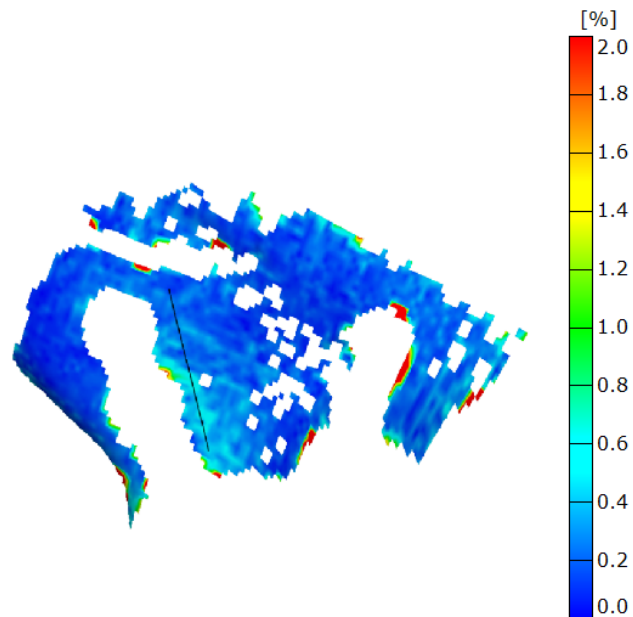
ARAMIS

gom
www.gom.com

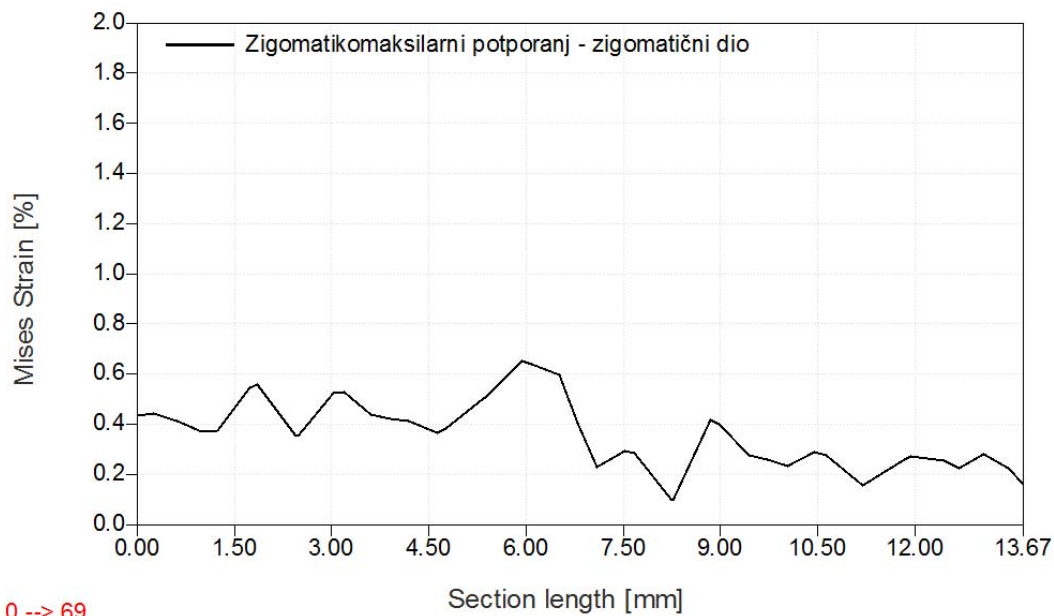
Slika 33. Apsolutni pomak duž promatranog presjeka u fazi najvećeg opterećenja



Slika 34. Raspodjela iznosa ekvivalentnih deformacija prema teoriji V. Misesa pri maksimalnom opterećenju



Slika 35. Uvećani detalj mjerene površine - raspodjela iznosa ekvivalentnih deformacija prema teoriji V. Misesa pri maksimalnom opterećenju



0 --> 69

ARAMIS

gom
www.gom.com

Slika 36. Raspodjela iznosa ekvivalentnih deformacija prema teoriji V. Misesa duž promatranih presjeka pri maksimalnom opterećenju

Slikama 19 i 20 prikazan je modul prostornog pomaka osteotomiranog fragmenta maksile u području nazomaksilarnog potpornja koji iznosi 0,6 do 0,8 mm, dok ostali dio modela (ostatak lubanje) je stacionaran što je vidljivo na grafu prikazanom slikom 21.

Slikama 22 i 23 prikazane su ekvivalentne deformacije prema teoriji V. Misesa područja nazomaksilarnog potpornja pri maksimalnom opterećenju. Vidljiva je monotonost deformacije u područjima udaljenim od pukotine, dok u samoj zoni pukotine dolazi do naglog prirasta deformacija, što prikazano grafom na slici 24.

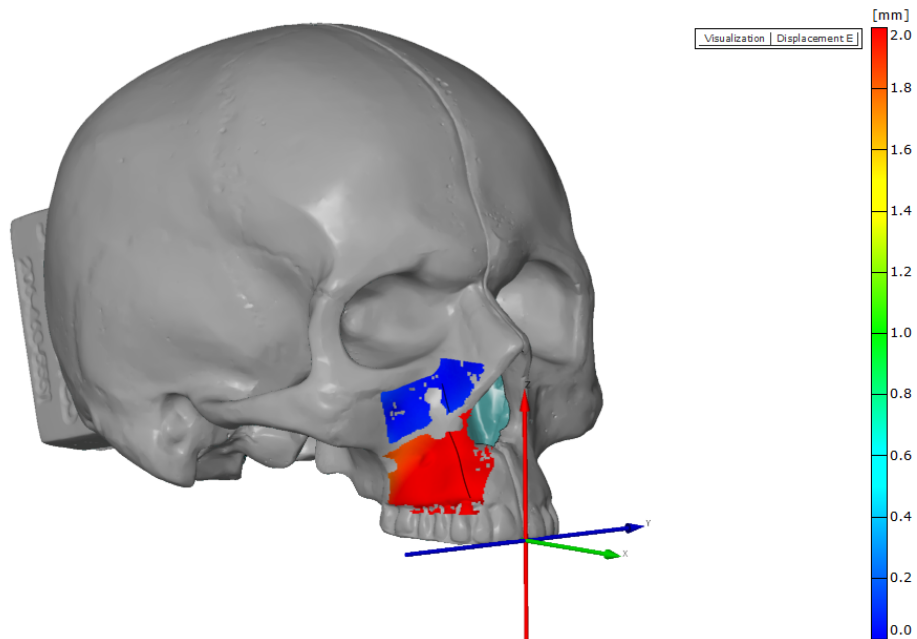
Slikama 25 i 26 prikazan je modul prostornog pomaka osteotomiranog fragmenta maksile u području zigomatikomaksilarnog potpornja koji iznosi približno 0,6 mm, dok ostali dio modela (ostatak lubanje) je stacionaran što je vidljivo na grafu prikazanom slikom 27.

Slikama 28 i 29 prikazane su ekvivalentne deformacije prema teoriji V. Misesa osteotomiranog fragmenta maksile područja zigomatikomaksilarnog potpornja pri maksimalnom opterećenju. Vidljivo je područje izraženih deformacija u iznosu od približno 1%, što prikazano grafom na slici 30.

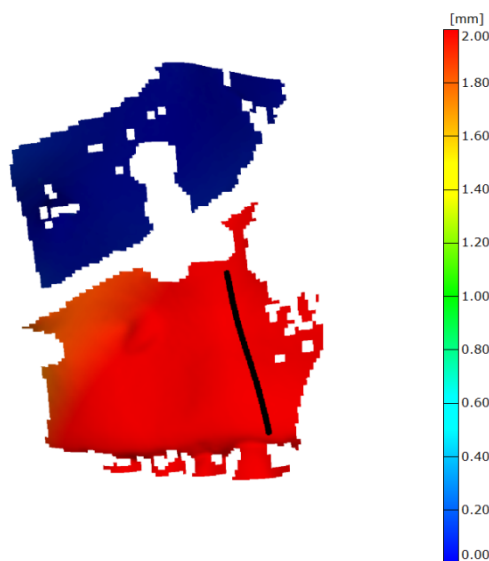
Slikama 31 i 32 prikazan je modul prostornog pomaka modela (lubanje) u području zigomatikomaksilarnog potpornja koji iznosi manje od 0,1 mm što je vidljivo na grafu prikazanom slikom 33.

Slikama 34 i 35 prikazne su ekvivalentne deformacije prema teoriji V. Misesa modela (lubanje) u području zigomatikomaksilarnog potpornja pri maksimalnom opterećenju. Vidljivo je područje izraženih deformacija koje se podudara sa gornjim parom vijaka u iznosu od približno 0,5%, što prikazano grafom na slici 36. Također je vidljivo da ekvivalentne deformacije prema teoriji V. Misesa su izraženije na vijku bližem pukotini, te da se smanjuju prema drugom vijku, tj. smanjuju se prema kraju pločice.

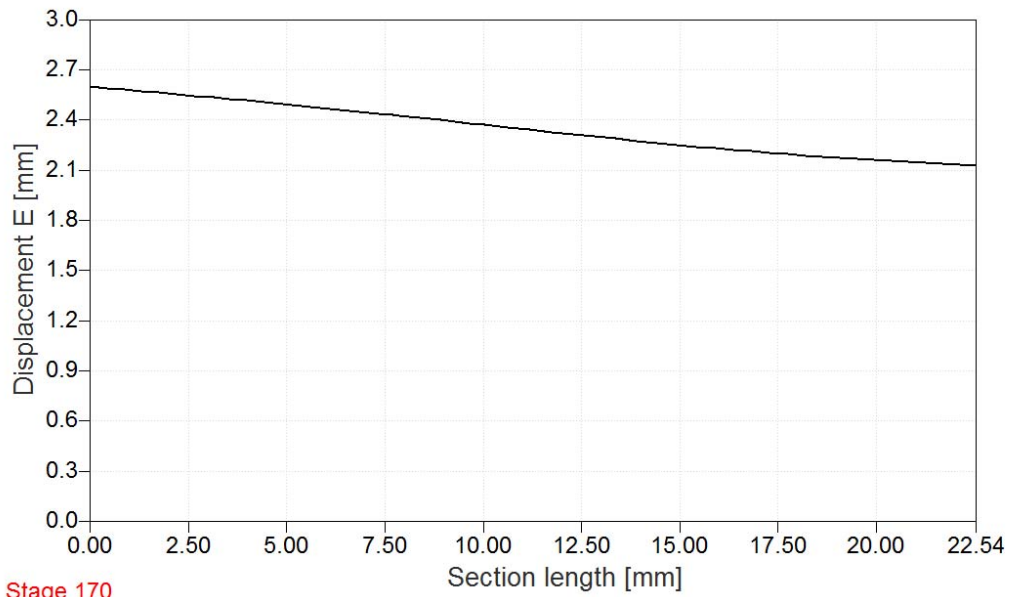
4.4 Rezultati opterećenja na osteotomiranom modelu uz anteriorni pomak maksile od 10 mm



Slika 37. Modul prostornog pomaka točaka na površini mjernog objekta pri maksimalnom opterećenju



Slika 38. Uvećani detalj mjerene površine - modul prostornog pomaka točaka na površini mjernog objekta pri maksimalnom opterećenju



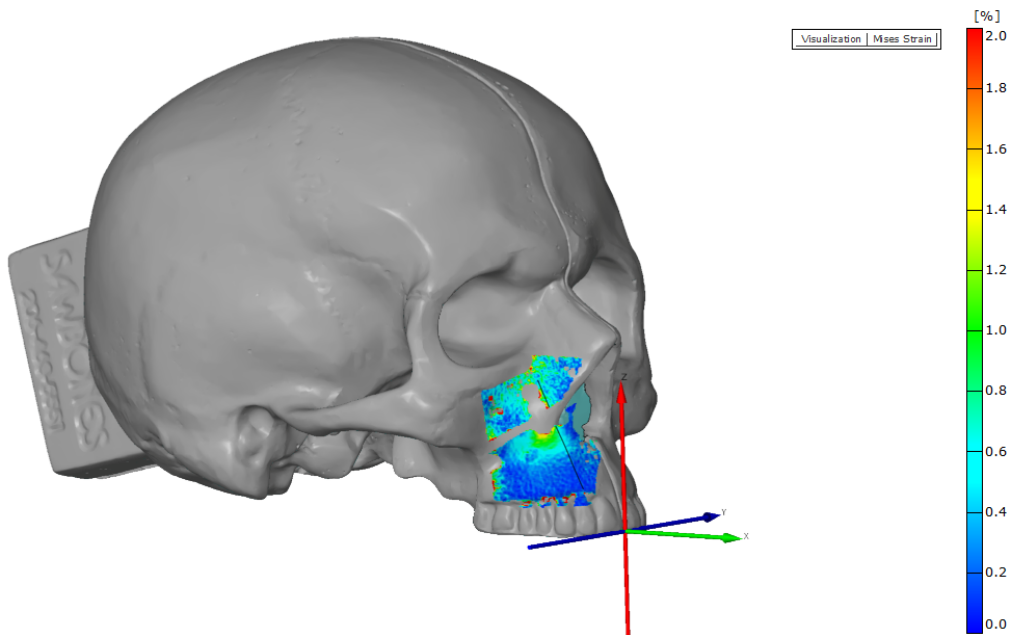
Stage 170

ARAMIS

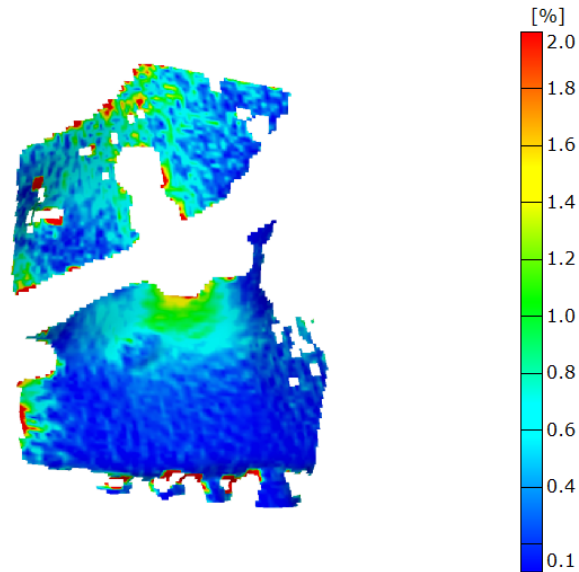
8/28/09

gom
www.gom.com

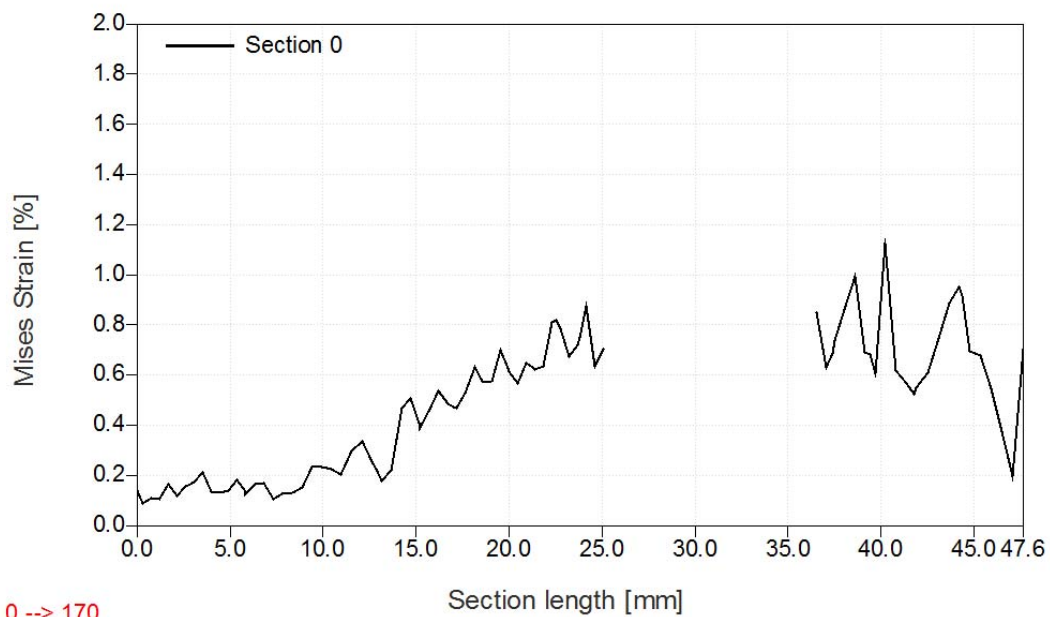
Slika 39. Apsolutni pomak duž promatranog presjeka u fazi najvećeg opterećenja



Slika 40. Raspodjela iznosa ekvivalentnih deformacija prema teoriji V. Misesa pri maksimalnom opterećenju



Slika 41. Uvećani detalj mjerene površine - raspodjela iznosa ekvivalentnih deformacija prema teoriji V. Misesa pri maksimalnom opterećenju

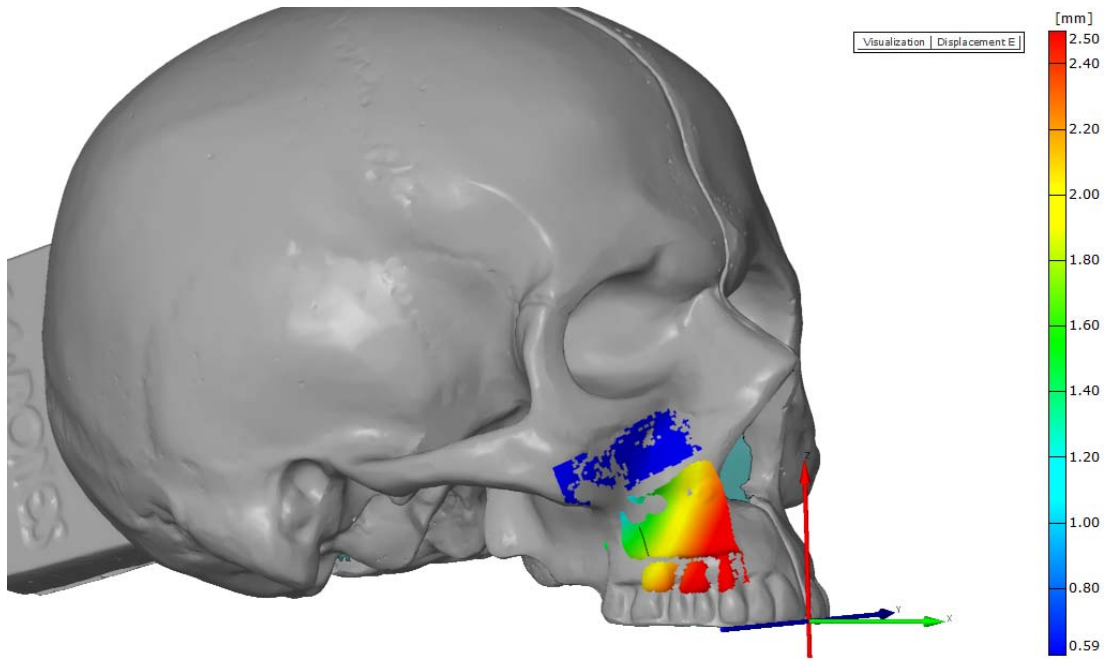


0 --> 170

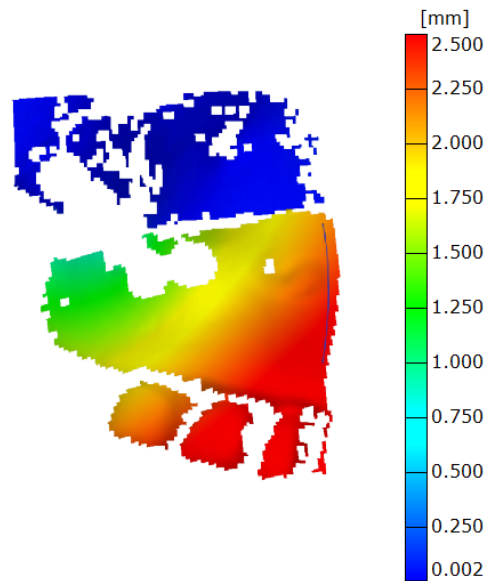
ARAMIS

gom
www.gom.com

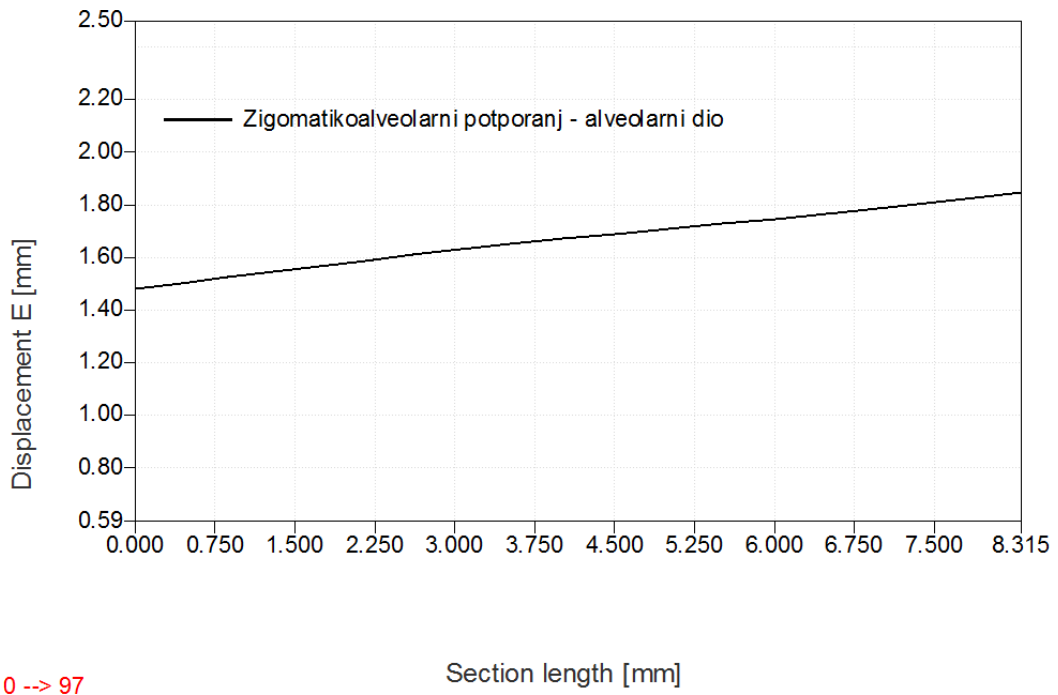
Slika 42. Raspodjela iznosa ekvivalentnih deformacija prema teoriji V. Misesa duž promatranih presjeka pri maksimalnom opterećenju



Slika 43. Modul prostornog pomaka točka na površini mjernog objekta pri maksimalnom opterećenju



Slika 44. Uvećani detalj mjerene površine - modul prostornog pomaka točka na površini mjernog objekta pri maksimalnom opterećenju

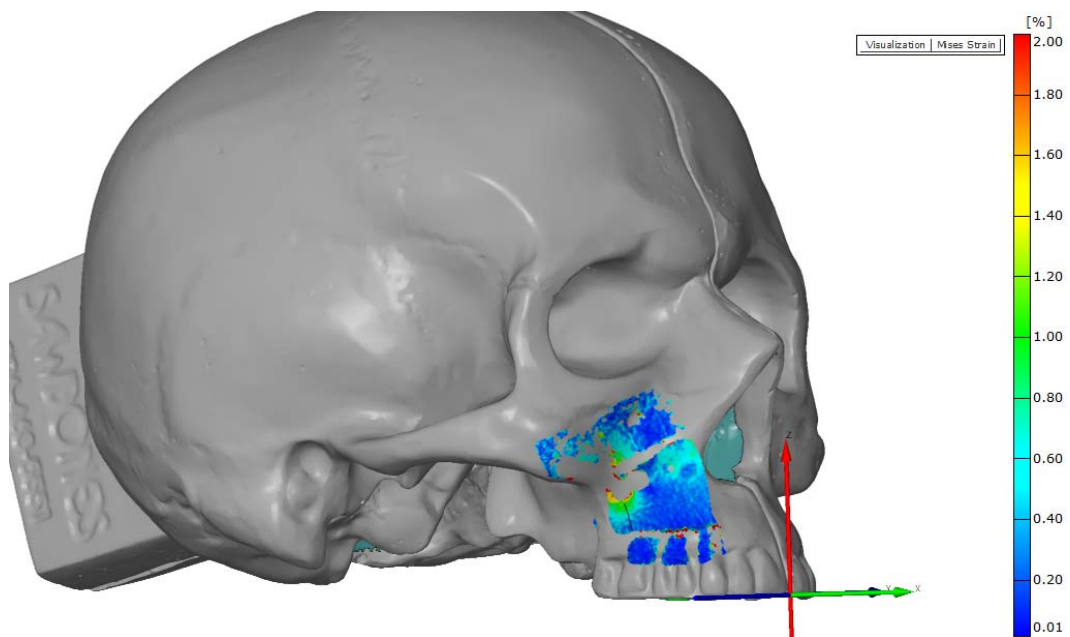


0 --> 97

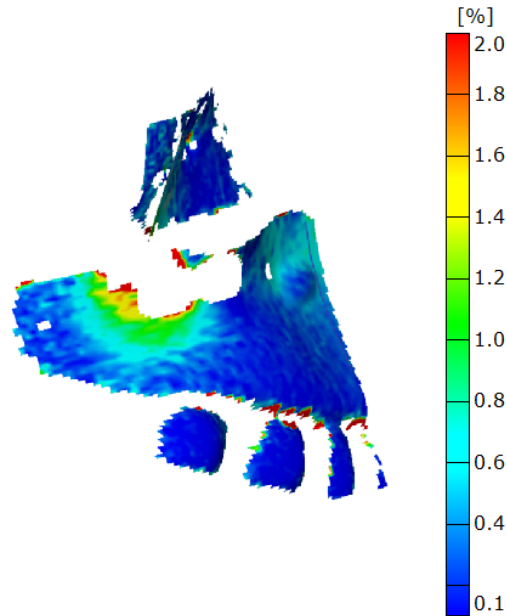
ARAMIS

gom
www.gom.com

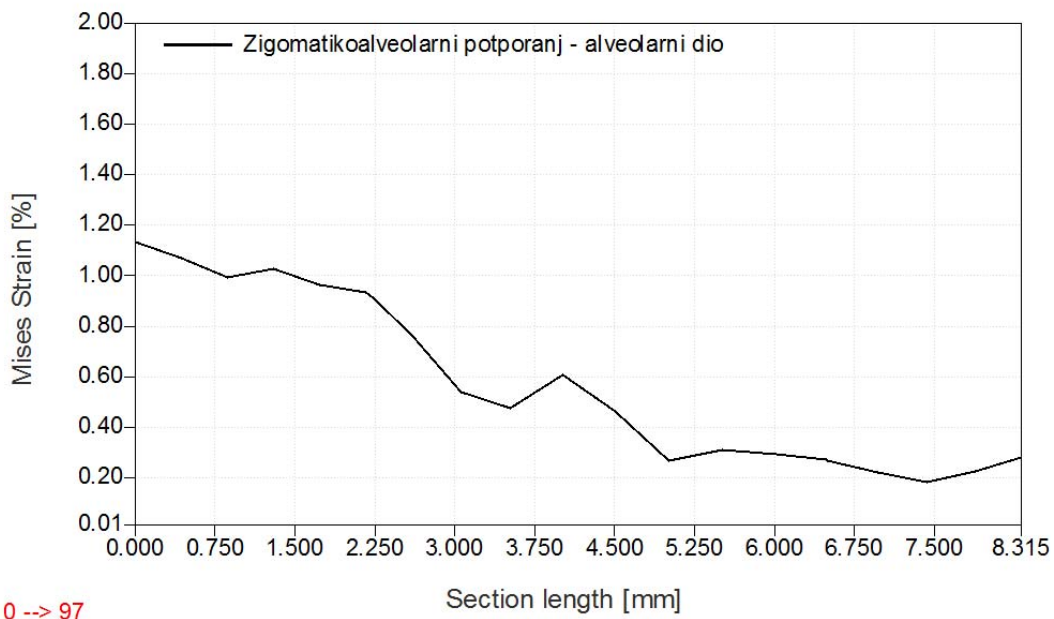
Slika 45. Apsolutni pomak duž promatranog presjeka u fazi najvećeg opterećenja



Slika 46. Raspodjela iznosa ekvivalentnih deformacija prema teoriji V. Misesa pri maksimalnom opterećenju



Slika 47. Uvećani detalj mjerene površine - raspodjela iznosa ekvivalentnih deformacija prema teoriji V. Misesa pri maksimalnom opterećenju

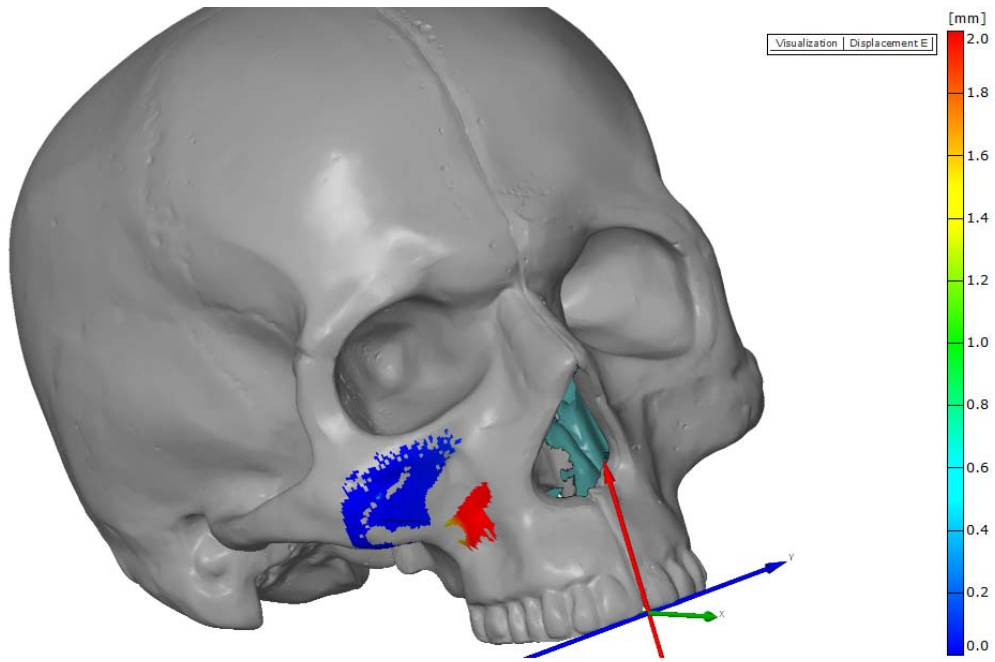


0 --> 97

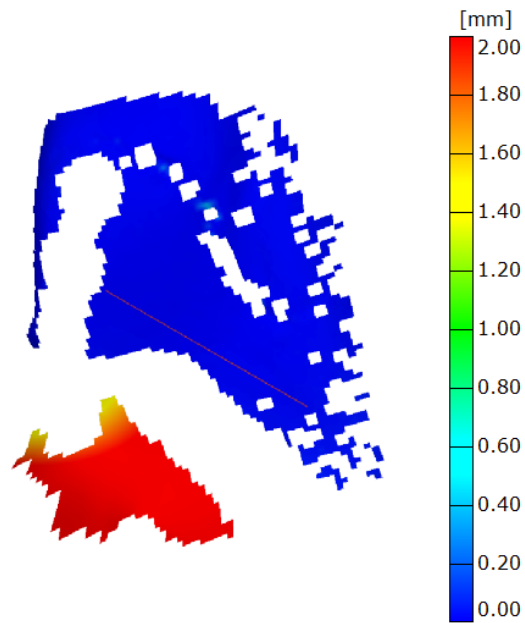
ARAMIS

gom
www.gom.com

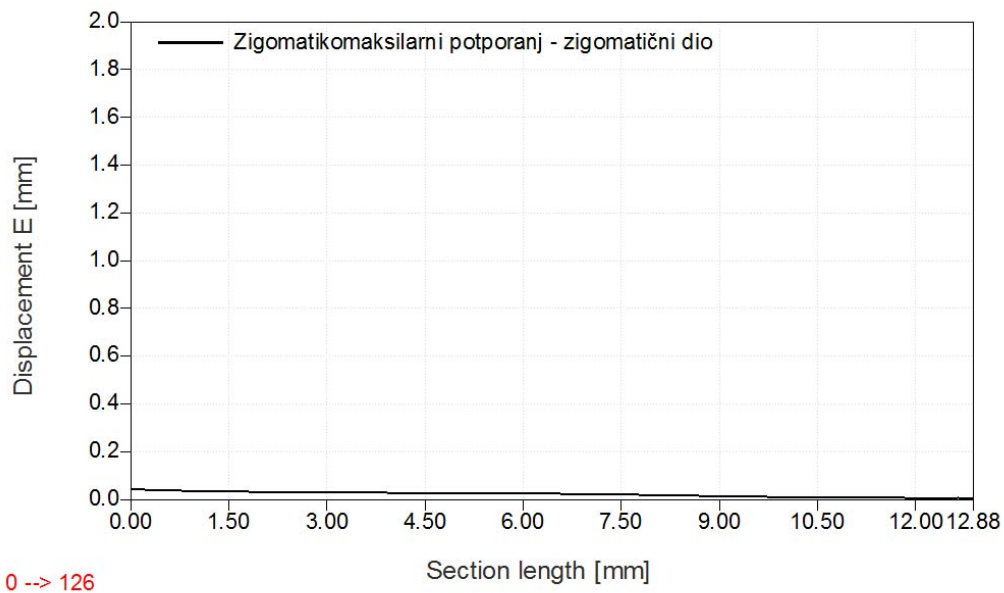
Slika 48. Raspodjela iznosa ekvivalentnih deformacija prema teoriji V. Misesa duž promatranih presjeka pri maksimalnom opterećenju



Slika 49. Modul prostornog pomaka točka na površini mjernog objekta pri maksimalnom opterećenju



Slika 50. Uvećani detalj mjerene površine - modul prostornog pomaka točka na površini mjernog objekta pri maksimalnom opterećenju

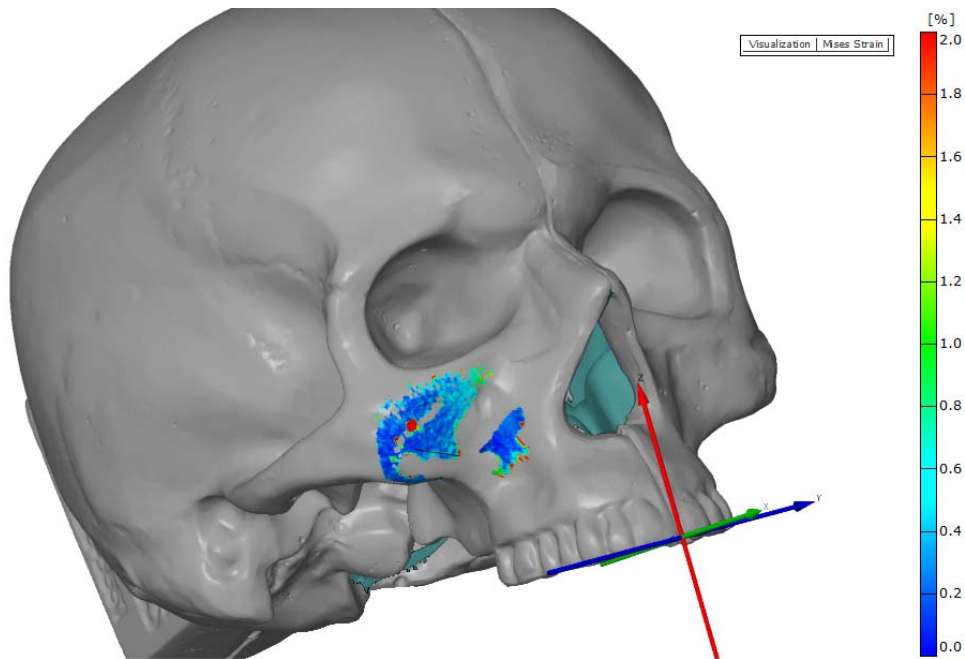


0 --> 126

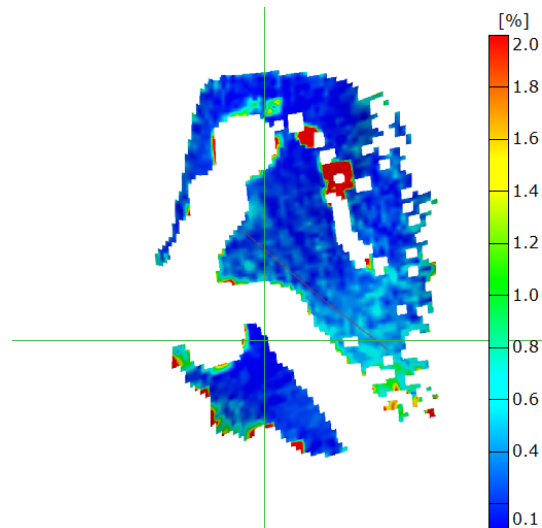
ARAMIS

gom
www.gom.com

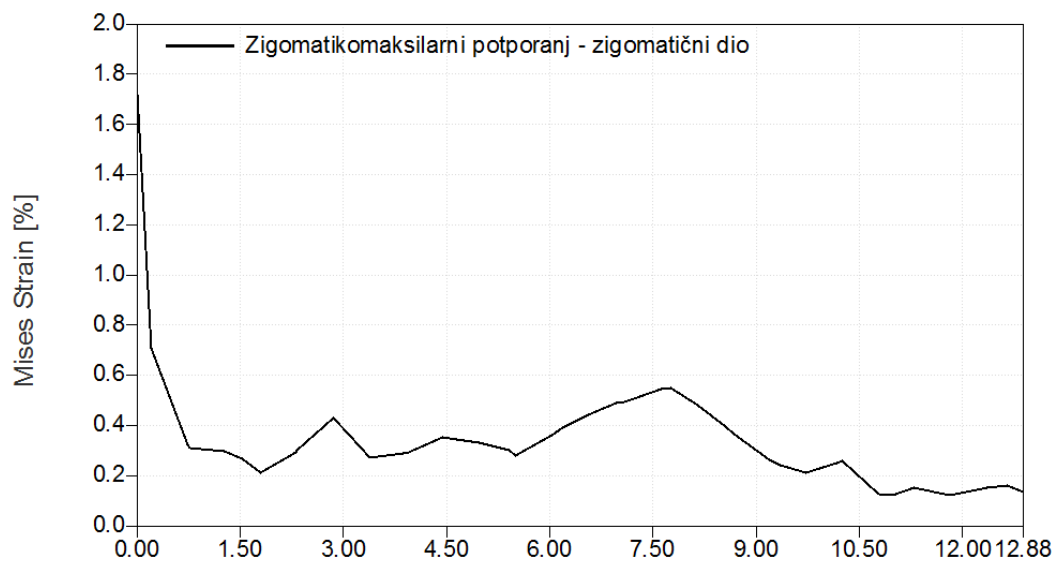
Slika 51. Apsolutni pomak duž promatranog presjeka u fazi najvećeg opterećenja



Slika 52. Raspodjela iznosa ekvivalentnih deformacija prema teoriji V. Misesa pri maksimalnom opterećenju



Slika 53. Uvećani detalj mjerene površine - raspodjela iznosa ekvivalentnih deformacija prema teoriji V. Misesa pri maksimalnom opterećenju



Slika 54. Raspodjela iznosa ekvivalentnih deformacija prema teoriji V. Misesa duž promatranih presjeka pri maksimalnom opterećenju

Slikama 37 i 38 prikazan je modul prostornog pomaka osteotomiranog fragmenta maksile u području nazomaksilarnog potpornja koji iznosi preko 2 mm, što je vidljivo na grafu prikazanom slikom 39.

Slikama 40 i 41 prikazane su ekvivalentne deformacije prema teoriji V. Misesa osteotomiranog fragmenta maksile područja nazomaksilarnog potpornja pri maksimalnom opterećenju. Vidljivo je područje izraženih deformacija u iznosu većim od 1%, što prikazano grafom na slici 42. Također je vidljivo da ekvivalentne deformacije prema teoriji V. Misesa su izraženije na vijku bližem pukotini, te da su izraženije na vijcima koji fiksiraju sam fragment.

Slikama 43 i 44 prikazan je modul prostornog pomaka osteotomiranog fragmenta maksile u području zigomatikomaksilarnog potpornja koji iznosi oko 1,7 mm, što je vidljivo na grafu prikazanom slikom 45.

Slikama 46 i 47 prikazane su ekvivalentne deformacije osteotomiranog fragmenta maksile prema teoriji V. Misesa u području zigomatikomaksilarnog potpornja pri maksimalnom opterećenju. Vidljivo je područje izraženih deformacija koje se podudara sa donjim parom vijaka u iznosu od približno 1%, što prikazano grafom na slici 48.

Slikama 49 i 50 prikazan je modul prostornog pomaka modela (lubanje) u području nazomaksilarnog potpornja koji iznosi manje od 0,1 mm što je vidljivo na grafu prikazanom slikom 51.

Slikama 52 i 53 prikazane su ekvivalentne deformacije prema teoriji V. Misesa modela (lubanje) područja nazomaksilarnog potpornja pri maksimalnom opterećenju. Vidljivo je područje izraženih deformacija u iznosu od 0,6 što prikazano grafom na slici 54.

5. Rasprava

Korekcija malokluzija klase III tradicionalno se liječila posteriornim pomakom mandibule. Iako kefalometrijski ispravna, ta metoda daje dvojbene rezultate. Tom se metodom skeletna disproporcija ujednačava, ali na račun skeletnog volumena i često dovodi do neprimjerene potpore mekih tkiva, uz gubitak skeletne izražajnosti. Ista deformacija može se liječiti anteriornim pomakom maksile, tj. izvlačenjem maksile.

Anteriorni pomak maksile ili izvlačenje maksile kirurški je postupak kojim se korigira malokluzija klase III anteriornim pomakom maksile. Sam postupak se izvodi na Le Fort I razini, uz presijecanje lateralnih zidova nosa i maksilarnih sinusa, nosnog septuma i odvajanja maksile od pterigoidnih nastavaka.

Osteotomirani maksilarni fragment pomiče se u novi simulacijom predodređeni položaj i fiksira u novom položaju pomoću vijaka i pločica.

Liječenje prijeloma srednjeg lica danas podrazumijeva preciznu trodimenzionalnu restoraciju skeleta. Svaka kost ima važnu ulogu u međuočnosu prema bazi lubanje i okluzalnoj ravnini. Nakon repozicije fragmenata, koštane ulomke treba fiksirati kako bi se omogućila stabilizacija i cijeljenje te tako ponovno uspostavila visina, širina, dubina i projekcija lica, zajedno s okluzijom i integritetom nosa i orbita (89–94).

Iako je metoda fiksacije u slučaju frakture maksile i u slučaju izvlačenja maksile jednaka, dvojbeno je što se događa s prijenosom sila nakon anteriornog pomaka maksile.

Razlika između liječenja prijeloma srednjeg lica i fiksacije maksile nakon izvlačenja je u tome što je maksilarni fragment pomaknut pa je poremećena idealna arhitektonika lica.

Idealni putevi prijenosa sila su poremećeni pa se prijenos mastikatornih sila uspostavlja drugim putem. Koji točno elementi prenose sile - kost ili pločice i vijci, nije potpuno jasno.

Fiksiranje osteotomiranog fragmenta maksile izvodi se s titanskim minipločicama i vijcima. Minipločice se zasnivaju na anatomskim proučavanjima te na velikom broju eksperimenata (27).

5.1 Utvrđivanje valjanosti modela

Ispitivanje smo proveli na sintetskim modelima lubanja koje se upotrebljavaju za vježbanje kirurških tehnika.

Lubanje kadavera nisu prikladne za ispitivanje jer, osim što ih nije moguće standardizirati za ispitivanje po dobi, spolu, dentalnom statusu, gustoći i debljini kostiju lubanje. Fiksacijom i gubitkom vode prilikom obrade, lubanje gube svoja biomehanička, ali i viskozno-elastična svojstva. Osim toga, pri ispitivanju na lubanjama kadavera javljaju se i etičke dvojbe.

Za ispitivanje je odabran komercijalni model kako bi mogućnost uspoređivanja i ponovljivosti istraživanja imali i drugi istraživači. Proizvođač, tvrtka Sawbones (Pacific Research Laboratories, Inc, Vashon, U.S.A), proizvodi anatomske modele za lakše svladavanje novih kirurških tehnika operiranja. Modeli su zapravo i načinjeni tako da bi se mogli rezati, bušiti, modelirati, a iznimno dobro oponašaju pravu kost. Kako bi model bio što sličniji kosti i oponašao njena mehanička i anatomska svojstva, načinjen je od unutrašnjeg spongioznog dijela koji izvana okružuje čvrsti kortikalni ovoj. Poliuretanska struktura modela kosti načinjena je poput sendviča. Središnji spongiozni dio obložen je čvrstim vanjskim kortikalnim dijelom.

Kako bi se na model mogle primjenjivati veličine sila žvačne muskulature, lubanja je fiksirana tjemeno i zatiljno (Slika 11.) unutar uređaja za opterećenje - kidalica Instron. Uređajem se u cijelosti digitalno upravlja.

Za mjerenje deformacija primijenjena je metoda objektnog rastera, u sustavu ARAMIS za optičko mjerenje deformacija. Prednost te metode je u tome što je to beskontaktna optička metoda mjerenja deformacija, neovisna o vrsti materijala i načinu opterećenja mjernog objekta. Tom smo metodom postigli da su ispitivanjem uspoređivane metode rekonstrukcije za zadani materijalni model.

Prvi korak koji je prethodio nastavku ispitivanja bio je utvrđivanje ponaša li se naš model za ispitivanje biomehanički kao ljudska lubanja, odnosno jesu li zadovoljeni uvjeti geometrijske sličnosti. Nefrakturirani model opterećivali smo simetrično na molare obostrano, do iznosa sile od 350 N po zubu. Mjerene su deformacije na potpornjima uz kristu zigomatikomaksilaris i aperturu piriformis.

Kao što smo već naveli, nedostatak odabrane metode je nemogućnost mjerenja deformacije na samoj pločici jer je za odabrani postav kamera i objektiva korisna nosiva površina materijala pločice zauzimala nedostatnu površinu u slici.

Vidno polje kamera, a samim time i trenutno iskoristiv mjerni volumen, definirani su objektivima koji su odabrani uzevši u obzir lokalnu geometriju površine modela i odabranu zrnatost nanesenog rastera. Spomenuti su parametri odabrani tako da raspodjela objektnih mjernih točaka u kojima će se lokalno ostvariti iznosi pomaka i deformacija bude manja od jednog milimetra.

Prvim eksperimentom analizirali smo raspodjelu deformacija na nefrakturiranom modelu. Površina modela tretirana je akrilnim lakom i grafitnim sprejem (Slika 10.). Korištenjem verzije sustava Aramis s dvjema kamerama, digitalizirana je površina modela za svaki od stadija opterećenja. Usporedbom digitaliziranih površina svakog od trenutnih stanja opterećenja, odabrana metoda omogućuje praćenje smjerova i iznosa pomaka pojedinih elemenata površine. Prikaz digitalizirane površine vjerno prikazuje prostornu geometriju i lokalnu reljefnost površine promatranog detalja modela. Kada bi se mjerenje deformacija provodilo elektrootporničkim tenzometrima, rezultati bi bili dostupni samo u točno određenim lokalnim točkama na površini mjernog objekta i lokalna geometrija površine ne bi bila poznata. Za svaku točku na površini modela, pri svakoj od faza opterećenja, izmjerene su tri komponente pomaka, promatrano u trokoordinatnom, Descartesovom koordinatnom sustavu te prikazivanje svake od njih zasebno, zbog njihove ovisnosti o orijentaciji smjerova koordinatnih osi, ovdje ne bi imalo smisla. Stoga je prethodnim poglavljem dan zajednički pregled apsolutnih magnituda pomaka i ekvivalentne deformacije prema teoriji V. Misesa u slučaju maksimalnog opterećenja. Iznosi pomaka i deformacija ilustrirani su bojama, prema skalama, s desne strane svake od slika.

Von Misesova teorija najveće distorzijske energije numerički na osnovi energetske metoda svodi troosno stanje naprezanja na ekvivalentno jednoosno. Rezultat uvijek ima pozitivan predznak. Pritom se gubi informacija o vektorima pojedinih komponenata deformacije, ali je sada vizualno jasno područje gdje dolazi do značajnog prirasta deformacija, što je ilustrirano intenzitetima boja prema skali desno.

U svim izlaganjima prikazane su raspodjele pomaka i deformacija samo za maksimalni stupanj opterećenja jer bi se, zbog malih koraka opterećenja iz stotinjak i više međukoraka pri prikazu svih slika, izgubila preglednost rada. Potrebno je naglasiti da se radi o nefiltriranim podacima.

Na slikama 13. i 14. prikazan je pomak prostornih modela u fazi maksimalnog opterećenja. Prema mjerenjima, apsolutni pomak iznosi približno 0,9 mm, što je vidljivo na grafu prikazanom na Slici 15. Taj je pomak najvjerojatnije rezultat fiksacije modela s velikim šupljinama i tankim stijenkama, ali ne može se isključiti ni postojanje deformacije i pomaka preostalih dijelova modela lubanje kao krutog tijela koji ovim eksperimentom nisu mogli biti uzeti u obzir. Raspodjelu iznosa pomaka ovdje stoga treba promatrati kvalitativno zbog lakše vizualizacije tog problema.

Iz tih je podataka kojih je vidljivo da je eksperimentalni model ponaša kao homogena cjelina.

Na slikama 16. i 17. prikazana je raspodjela iznosa ekvivalentnih deformacija prema teoriji V. Misesa pri maksimalnom opterećenju iz koje se vidi prirast koncentracije deformacija do 1,1% duž zigomatikomaksilarnog i nazomaksilarnog potpornja, što potvrđuje pretpostavke o prijenosu sila, a iznosi prema središnjoj, tankoj koštanoj stijenci maksile sve su manji, što je zapravo realno fiziološko stanje kako se biomehanički ponaša ljudska lubanja.

Na Slici 18. prikazan je graf prirasta ekvivalentnih deformacija duž promatranog presjeka za neosteotomirani model na zigomatikoalveolarnom i nazomaksilarnom potpornju tijekom jednolikog prirasta sile.

Pri ispitivanju su se pojavile pogreške digitalizacije koje su lokalnog karaktera. Položaj svake mjerne točke u svakom od stadija opterećenja određuje se zasebno, neovisno o susjednim mjernim točkama, a proglašava ispravnim tek ako postoji određeni postotak ispravno određenih susjednih točaka. Adekvatnim filtriranjem te se pogreške mogu dijelom eliminirati ako postoji dovoljno veliko susjedstvo ispravnih rezultata. Njihov se utjecaj pokazuje kao izraziti lokalni gradijent deformacija te kao promjena u geometriji površine, a mogu, ali i ne moraju, biti vidljivi u raspodjeli apsolutnih pomaka. Tijekom provođenja analize, te se pogreške jednostavno lociraju jer dolazi do raspada u položaju faceta te se jednostavnim postupkom mogu maskirati iz same analize. U tom slučaju, slike rezultata mjerenja imaju "rupe" pa je ovdje odlučeno prikazati stvarne efekte i probleme nastale pri analizi odabranom metodom. To je vidljivo na središnjem dijelu Slike 17., gdje postoji "rupa" u mjerenoj površini zbog udubine na površini modela. Zbog konačne veličine faceta i njihova kvadratnog oblika, metodom nije moguće svuda ostvariti mjerni rezultat u zoni diskontinuiteta površine, što je uza sam rub pločice.

Iz iznosa raspodjele ekvivalentnih deformacija, prema teoriji V. Misesa, pri maksimalnom opterećenju vidljiva je koncentracija deformacija u području nosa i u zigomatikoalveolarnom području, a raspodjela deformacija po ostatku modela je monotona (ujednačeno plavo obojeno polje) s lokalnim maksimumom od približno 1,2%. Vrijednosti tih deformacija u području korijena nosa poklapaju se s izmjerenim iznosima uza zigomatikomaksilarni potporanj, potvrđujući time tezu o koncentriranim trajektorijama naprezanja.

Na temelju dobivenih rezultata o područjima koncentracije ekvivalentnih deformacija, mogli smo zaključiti da se promatrani plastični model lubanje biomehanički geometrijski zadovoljavajuće ponaša kao ljudska lubanja, odnosno da su pri prijenosu sila žvačne muskulature glavni putevi prijenosa sile zigomatikomaksilarni i nazomaksilarni potporanj, a prednja stijenka maksile u tome ima vrlo malu ulogu. Za prijenos sila zapravo su važni i oblik i geometrija lubanje.

Nakon što smo utvrdili valjanost modela, ispitivanje smo usmjerili na ispitivanje stabilnosti fragmenta maksile nakon izvlačenja, ovisno o iznosu pomaka.

5.2 Ispitivanje stabilnosti maksile nakon Le Fort I osteotomije i izvlačenja u iznosu od 5 mm

Na identičnom modelu lubanje proizvođača Sawbones učinili smo pilom Le Fort I osteotomiju obostrano. Osteotomirana gornja čeljust pomaknuta je anteriorno 5 mm te je fiksirana sa 4 prethodno modelirane i adaptirane standardne Leibingerove pločice s 2,0 vijcima duljine 5 mm.

Model lubanje postavljen je u ukrutu na kidalici te je ponovno izvršeno ispitivanje sa simetričnim opterećivanjem na molarima obostrano.

Ponovno smo promatrali rezultate duž kriste zigomatikoalveolaris i aperture piriformis na zamišljenoj dužini uz postavljenu pločicu.

Analizom prostornog pomaka tog modela utvrdili smo da je modul prostornog pomaka osteotomiranog fragmenta maksile 0,6 - 0,8 mm, a ostali dio modela (ostatak lubanje) je stacionaran. Taj pomak rezultat je savijanja pločica i popuštanja vijaka pod opterećenjem, iako je iznos pomaka praktički zanemariv pa se može smatrati da se za iznos anteriornog pomaka maksile od još 5 mm taj način fiksacije fragmenta može smatrati dovoljno stabilnim.

Analiziramo li model prema teoriji V. Misesa pri maksimalnom opterećenju, jasno je vidljiva monotonost deformacije u područjima udaljenim od pukotine, a u samoj zoni pukotine dolazi do značajne koncentracije i naglog prirasta deformacija, što se posebno odnosi na zigomatikomaksilarni dio. Analizom slika 22., 23., 28. i 29. vidljivo je da su površinske deformacije koncentrirane u području zigomatikomaksilarnog potpornja te oko zigomatikoalveolarne pločice, a na prednjem potpornju deformacije su izostale pa je područje prednje pločice praktično bez deformacija.

Razlog takve raspodjele deformacija je u pomaku anatomskih struktura kod izvlačenja maksile. Pri izvlačenju maksile stražnji pterigoidni dio maksile dolazi u kontakt sa čvrstom kosti zigomatikoalveolarnog potpornja koja je zaslužna za prijenos većine mastikatornih sila. Prednji nazomaksilarni potporanj je presječen i pomaknut naprijed i nema kontakta s kosti. Zbog toga nazomaksilarni potporanj ne prenosi silu u danom slučaju.

Korištenom metodom nije moguće detektirati područje pukotine jer su svjetloća i područje slikovnog osjeta pukotine mali u odnosu na korišteni raster i veličinu facete. Krivulje deformacija u zoni pukotine imaju lom. Stoga je preporuka mjeritelja da se ekstremne vrijednosti postignute tim mjerenjima u samoj zoni pukotine uzmu s dozom sumnje te da se kompletno područje promatra kao jedna cjelina.

Prikazana površina na kojoj je provedeno mjerenje deformacija pokriva područje od približno 40x30 mm jer se tim mjerenjem i odabranim parametrima sustava željelo postići pokrivenost maksimalno iskoristivog područja uz najmanju moguću cijenu samog mjerenja. Kada bi se željelo provesti mjerenje svakog od područja u zoni same ukrute, mjerno područje sustava ne bi smjelo prelaziti površinu veću od 10x10 mm, što s korištenom opremom nije bilo moguće.

5.3 Ispitivanje stabilnosti maksile nakon Le Fort I osteotomije i izvlačenja u iznosu od 10 mm

U trećem eksperimentu s identičnim modelom lubanje proizvođača Sawbones, obostrano je provedena osteotomija po Le Fort I liniji. Osteotomirana gornja čeljust pomaknuta je anteriorno 10 mm te je fiksirana sa 4 prethodno modelirane i adaptirane standardne Leibingerove pločice s 2,0 vijcima duljine 5 mm.

Model lubanje ponovno je postavljen u ukrotu na kidalici te je ponovno izvršeno ispitivanje simetričnim opterećivanjem na molarima obostrano.

Ponovno smo promatrali rezultate duž kriste zigomatikoalveolaris i aperture piriformis na zamišljenoj dužini uz postavljenu pločicu.

Analizom prostornog pomaka tog modela utvrdili smo da je modul prostornog pomaka osteotomiranog fragmenta maksile veći od 2 mm (slike 37. i 38.), a ostali dio modela (ostatak lubanje) je stacionaran. Analizom rezultata opterećenja vidljivo je da se javlja "gibanje" fragmenta maksile oko novonastale osi. Os rotacije maksile ponovno nastaje kontaktom koštanih dijelova osteotomirane maksile i ostatka viscerokranija. Taj je pomak rezultat jako izraženog savijanja pločica i popuštanja vijaka pod opterećenjem. U ovom slučaju iznos pomaka je značajan pa se može smatrati da za iznos anteriornog pomaka maksile od 10 mm taj način fiksacije fragmenta još nije dovoljno stabilan.

Analiziramo li model prema teoriji V. Misesa pri maksimalnom opterećenju, jasno je vidljiv prirast deformacija u područjima oko vijaka u pločicama i u području kontakta fragmenta maksile i viscerokranija, s naglaskom da je u tom dijelu područje preklapanja osjetno manje nego u prethodnim eksperimentima. Analizom slika 40. i 41. vidljivo je da su površinske deformacije koncentrirane u području prihvata vijaka. Razlog takve raspodjele deformacija ponovno se krije u "pomaku" anatomskih struktura pri anteriornom pomaku maksile. Pri većem iznosu izvlačenja maksile, stražnji pterigoidni dio maksile ne dolazi u kontakt sa čvrstom kosti zigomatikoalveolarnog potpornja koja je zaslužna za prijenos većine mastikatornih sila. Prednji nazomaksilarni potporanj je presječen i pomaknut naprijed te nema kontakta s kosti pa je prijenos sila potpuno preusmjeren na pločice i vijke.

Ako usporedimo slike 26. i 38., vidljiva je značajna razlika u krutosti "konstrukcije" pri fiksaciji Le Fort I osteotomije. Pomaci u području nazomaksilarnog potpornja približno su 4

puta veći pri izvlačenju maksile u iznosu od 10 mm ako ih usporedimo s modelom gdje je maksila izvučena 5 mm.

Također, ako usporedimo slike ekvivalentnih deformacija prema teoriji V. Misesa, vidljivo je da pri izvlačenju maksile u iznosu od 10 mm sile prenose vijci i pločice, a pri izvlačenju u iznosu od 5 mm silu prenosi kost.

Bitan čimbenik u prijenosu mastikatornih sila je i sam oblik maksile. Oblik potkove ili slova U uvelike određuje biomehaničko ponašanje segmenta maksile nakon osteotomije. Ako su lateralne stijenke maksile paralelnije, prijenos sila bit će koštani, a osteosintetski materijal služi samo stabiliziranju segmenta maksile u novom položaju.

U slučaju da su lateralne stijenke maksile "divergentne", površina koštanog preklapanja bitno je manja, a osteosintetski materijal preuzima prijenos mastikatornih sila.

Dosadašnja istraživanja su iznimno rijetka i prikazivala su rezultate samo u jednoj točki uz pomoć tenziometara lijepljenih na lubanju ili uz pomoć numeričkog modeliranja koje ima specifične nedostatke, te su teško usporediva sa provedenim istraživanjem. Ovo istraživanje prikazuje rezultate prikazane u polju površinskih deformacija promatranog područja, te time daje širu sliku o putu i načinu prijenosa sila, bez direktnog utjecanja na model.

6. Zaključak

1. Rezultati analize nefrakturiranog modela pokazuju da su izmjerene koncentracije deformacija najizraženije u području medijalnog (nazomaksilarnog) i lateralnog (zigomatikomaksilarnog) potpornja. Raspored prijenosa sila adekvatan je fiziološkom prijenosu sila na lubanji, čime je potvrđena valjanost modela.

Izmjerene deformacije u zoni medijalnog potpornja zamjetno su veće, što se objašnjava većom vitkošću kostiju u toj zoni, odnosno rasterećenjem koje lateralnom potpornju donosi posteriorni (ptorigomaksilarni) potporanj. Rezultati provedenih eksperimenata ukazuju na sličnost ponašanja modela s teoretskim pretpostavkama, iz čega slijedi da se uz zadovoljavajuću vjerojatnost na ovom modelu mogu provoditi i daljnja istraživanja u cilju usporedbe različitih metoda osteosinteze srednjeg lica. Zbog odstupanja od realnog modela u materijalnoj sličnosti, preporučeno je kvantitativno promatrati raspodjelu deformacija.

2. Pri izvlačenju maksile u iznosu od 5 mm i simetričnog opterećenja na stražnje molare, opaža se da stražnji, zigomatikomaksilarni potporanj preuzima veće opterećenje nego prednji, nazomaksilarni potporanj. Iznos apsolutnog pomaka fragmenta pri maksimalnom opterećenju je zanemariv te pokazuje da se model ponaša kao kruto tijelo. Ekvivalentne deformacije, prema teoriji V. Misesa, u zoni lateralnog potpornja veće su u usporedbi s medijalnim potpornjem.

3. Pri izvlačenju maksile u iznosu od 10 mm opaža se da prednji i stražnji potpornji preuzimaju podjednako opterećenje. Iznos apsolutnog pomaka na prednjem nazomaksilarnom potpornju jako je izražen i posljedica je popuštanja osteosintetskog materijala. Ekvivalentne deformacije, prema teoriji V. Misesa, približno su jednake u zoni vijaka lateralnog i medijalnog potpornja.

Na temelju eksperimentalnog istraživanja osteosinteze maksile nakon Le Fort I osteotomije, nakon prijeloma po tipu Le Fort I, možemo zaključiti da je stabilnost osteotomiranog segmenta maksile uvjetovana koštanom podlogom te da sam osteosintetski materijal nije pogodan za prijenos sila. Deformacije su izrazite u slučaju kada je pomak maksile velik (10 mm), što sugerira prijenos sila preko osteosintetskog materijala, a raspodjela deformacija sugerira da je glavnina deformacija koncentrirana na vijcima najbližim liniji frakture te opada prema krajevima pločice. Opadanje je drastično izraženo u zoni unutrašnjih parova vijaka, što sugerira da unutrašnji vijci preuzimaju glavninu opterećenja, a u zoni iza njih postoji

zamjetno rasterećenje, odnosno vanjski parovi vijaka nose znatno manje od unutrašnjih parova.

7. Literatura

1. Orthognathic Surgery. 2012 Jun 17 [cited 2013 Mar 10]; Available from: <http://emedicine.medscape.com/article/1279747-overview#a0101>
2. Haskel R. Applied surgical anatomy. In: Rowe N, Williams J, editors. Maxillofacial Injuries. Vol. 1. Edinburgh: Churchill Livingstone; 1985. p. 1–42.
3. Siebert JW, Angrigiani C, McCarthy JG, Longaker MT. Blood supply of the Le Fort I maxillary segment: an anatomic study. *Plast Reconstr Surg.* 1997 Sep;100(4):843–51.
4. Sicher H, DeBrul EL. Oral anatomy. 5th ed. St.Louis: Mosby; 1970.
5. Manson PN, Crawley WA, Yaremchuk MJ, Rochman GM, Hoopes JE, French JH Jr. Midface fractures: advantages of immediate extended open reduction and bone grafting. *Plast Reconstr Surg.* 1985 Jul;76(1):1–12.
6. Manson PN, Hoopes JE, Su CT. Structural pillars of the facial skeleton: an approach to the management of Le Fort fractures. *Plast Reconstr Surg.* 1980 Jul;66(1):54–62.
7. Mariano A. Choice of osteosynthesis areas according to bone solidity. In: Champy M, editor. Course on miniplate osteosynthesis in facial and cranial surgery. Strasbourg: Service Stomatologie, Faculte Medecine; 1978. p. 10–1.
8. Gruss JS, Mackinnon SE. Complex maxillary fractures: role of buttress reconstruction and immediate bone grafts. *Plast Reconstr Surg.* 1986 Jul;78(1):9–22.
9. Stanley RB Jr, Nowak GM. Midfacial fractures: importance of angle of impact to horizontal craniofacial buttresses. *Otolaryngol Head Neck Surg.* 1985 Apr;93(2):186–92.
10. Song HC, Throckmorton GS, Ellis III E, Sinn DP. Functional and morphologic alterations after anterior or inferior repositioning of the maxilla. *J Oral Maxillofac Surg.* 1997 Jan;55(1):41–9.
11. Ribeiro MC, Regalo SCH, Pepato AO, Siéssere S, de Souza LG, Sverzut CE, et al. Bite force, electromyography, and mandible mobility during the 6-month period after surgical treatment for isolated fractures of the zygomatico-orbital complex. *Oral Surg Oral Med Oral Pathol Oral Radiol Endod.* 2011 Apr;111(4):e1–7.

12. Ellis III E, Throckmorton GS, Sinn DP. Bite forces before and after surgical correction of mandibular prognathism. *J Oral Maxillofac Surg.* 1996 Feb;54(2):176–81.
13. Tessier P. The classic reprint. Experimental study of fractures of the upper jaw. I and II. René Le Fort, M.D. *Plast Reconstr Surg.* 1972;50(5):497–506.
14. Halvorson EG, Mulliken JB. Cheever's double operation: the first Le Fort I osteotomy. *Plast Reconstr Surg.* 2008 Apr;121(4):1375–81.
15. Wassmund M. Frakturen und Luxationen des Gesichtsschädels unter Berücks. d. Komplikationen d. Hirnschädels: Ihre Klinik u. Therapie; Prakt. Lehrb. / Martin Wassmund. Berlin: H. Meusser; 1927.
16. Wassmund M. Lehrbuch der praktischen chirurgie des mundes und der kiefer. Meusser; 1939.
17. Axhausen G. Zur Behandlung veralteter disloziert geheilter Oberkieferbrüche. *Dtsch Zahn Mund Kieferheilk.* 1934;6:582–6.
18. Converse, J M JM, Shapiro HH. Treatment of developmental malformations of the jaws. *Plast Reconstr Surg.* 1952 Dec;10(6):473–510.
19. Steinhäuser EW. Historical development of orthognathic surgery. *J Craniomaxillofac Surg.* 1996 Aug;24(4):195–204.
20. Converse JM, Horowitz SL. The surgical-orthodontic approach to the treatment of dentofacial deformities. *Am J Orthod.* 1969 Mar;55(3):217–43.
21. Obwegeser HL. Surgical correction of small or retrodisplaced maxillae. The “dish-face” deformity. *Plast Reconstr Surg.* 1969 Apr;43(4):351–65.
22. Bell WH. Le Forte I osteotomy for correction of maxillary deformities. *J Oral Surg.* 1975 Jun;33(6):412–26.
23. Stoker NG, Epker BN. The posterior maxillary ostectomy: a retrospective study of treatment results. *Int J Oral Surg.* 1974;3(4):153–7.

24. Epker BN, Wolford LM. Middle-third facial osteotomies: their use in the correction of acquired and developmental dentofacial and craniofacial deformities. *J Oral Surg.* 1975 Jul;33(7):491–514.
25. Turvey TA, Fonseca RJ. The anatomy of the internal maxillary artery in the pterygopalatine fossa: its relationship to maxillary surgery. *J Oral Surg.* 1980 Feb;38(2):92–5.
26. Bell WH. Biologic basis for maxillary osteotomies. *Am J Phys Anthropol.* 1973 Mar;38(2):279–89.
27. Justus T, Chang BL, Bloomquist D, Ramsay DS. Human gingival and pulpal blood flow during healing after Le Fort I osteotomy. *J Oral Maxillofac Surg.* 2001 Jan;59(1):2–7; discussion 7–8.
28. Kole H. Surgical operations on the alveolar ridge to correct occlusal abnormalities. *Oral Surg Oral Med Oral Pathol.* 1959 May;12(5):515–529.
29. Obwegeser H. [The one time forward movement of the maxilla and backward movement of the mandible for the correction of extreme prognathism]. *SSO Schweiz Monatsschr Zahnheilkd.* 1970 May;80(5):547–56.
30. Panula K, Finne K, Oikarinen K [isti. Incidence of complications and problems related to orthognathic surgery: A review of 655 patients. *J Oral Maxillofac Surg.* 2001 Oct;59(10):1128–36.
31. Van de Perre JPA, Stoelinga PJW, Blijdorp PA, Brouns JJA, Hoppenreijts TJM. Perioperative morbidity in maxillofacial orthopaedic surgery: a retrospective study. *J Craniomaxillofac Surg.* 1996 Oct;24(5):263–70.
32. Acebal-Bianco F, Vuylsteke PLPJ, Mommaerts MY, De Clercq CAS. Perioperative complications in corrective facial orthopedic surgery: A 5-year retrospective study. *J Oral Maxillofac Surg.* 2000 Jul;58(7):754–60.
33. Little AC, Burt DM, Penton-Voak IS, Perrett DI. Self-perceived attractiveness influences human female preferences for sexual dimorphism and symmetry in male faces. *Proc Biol Sci.* 2001 Jan;268(1462):39–44.

34. Perrett DI, Burt DM, Penton-Voak IS, Lee KJ, Rowland DA, Edwards R. Symmetry and human facial attractiveness. *Evol Hum Behav.* 1999;20(5):295–307.
35. Arnett GW, Gunson MJ. Esthetic treatment planning for orthognathic surgery. *J Clin Orthod.* 2010 Mar;44(3):196–200.
36. Arnett GW, Gunson MJ. Facial planning for orthodontists and oral surgeons. *Am J Orthod Dentofacial Orthop.* 2004 Sep;126(3):290–5.
37. Naini FB, Moss JP, Gill DS. The enigma of facial beauty: esthetics, proportions, deformity, and controversy. *Am J Orthod Dentofacial Orthop.* 2006 Sep;130(3):277–82.
38. Triaca A, Furrer T, Minoretti R. Chin shield osteotomy--a new genioplasty technique avoiding a deep mento-labial fold in order to increase the labial competence. *Int J Oral Maxillofac Surg.* 2009 Nov;38(11):1201–5.
39. Triaca A, Minoretti R, Merz B. Treatment of mandibular retrusion by distraction osteogenesis: a new technique. *Br J Oral Maxillofac Surg.* 2004 Apr;42(2):89–95.
40. Triaca A, Minoretti R, Saulacic N. Mandibula wing osteotomy for correction of the mandibular plane: A case report. *Br J Oral Maxillofac Surg.* 2010 Apr;48(3):182–4.
41. Merli M, Merli M, Triaca A, Esposito M. Segmental distraction osteogenesis of the anterior mandible for improving facial esthetics. Preliminary results. *World J Orthod.* 2007;8(1):19–29.
42. Shepherd J. Hypotensive anaesthesia and blood loss in orthognathic surgery. *Evid Based Dent.* 2004;5(1):16.
43. Bouloux GF, Bays RA. Neurosensory recovery after ligation of the descending palatine neurovascular bundle during Le Fort I osteotomy. *J Oral Maxillofac Surg.* 2000 Aug;58(8):841–845; discussion 846.
44. Shim BK, Shin HS, Nam SM, Kim YB. Real-time navigation-assisted orthognathic surgery. *J Craniofac Surg.* 2013 Jan;24(1):221–5.
45. Sándor GK, Korpi JT, Ylikontiola LP, Salokorpi N, Katisko J, Kumpulainen T. Navigation-assisted Le Fort I osteotomy with midpalatal split to treat compressive

- pathologies of the craniovertebral junction. *J Oral Maxillofac Surg.* 2013 Feb;71(2):e120–125.
46. Howley C, Ali N, Lee R, Cox S. Use of the alar base cinch suture in Le Fort I osteotomy: is it effective? *Br J Oral Maxillofac Surg.* 2011 Mar;49(2):127–30.
47. Lanigan DT, Hey JH, West RA. Aseptic necrosis following maxillary osteotomies: report of 36 cases. *J Oral Maxillofac Surg.* 1990 Feb;48(2):142–56.
48. Parnes EI, Becker ML. Necrosis of the anterior maxilla following osteotomy. *Oral Surg Oral Med Oral Pathol.* 1972 Mar;33(3):326–30.
49. Kramer FJ, Baethge C, Swennen G, Teltzrow T, Schulze A, Berten J, et al. Intra and perioperative complications of the LeFort I osteotomy: a prospective evaluation of 1000 patients. *J Craniofac Surg.* 2004 Nov;15(6):971–977; discussion 978–979.
50. Bell WH, You ZH, Finn RA, Fields RT. Wound healing after multisegmental Le Fort I osteotomy and transection of the descending palatine vessels. *J Oral Maxillofac Surg.* 1995 Dec;53(12):1425–1433; discussion 1433–1434.
51. Nilsson LP, Granström G, Röckert HO. Effects of dextrans, heparin and hyperbaric oxygen on mandibular tissue damage after osteotomy in an experimental system. *Int J Oral Maxillofac Surg.* 1987 Feb;16(1):77–89.
52. Singh J, Doddridge M, Broughton A, Goss A. Reconstruction of post-orthognathic aseptic necrosis of the maxilla. *Br J Oral Maxillofac Surg.* 2008 Jul;46(5):408–10.
53. Bouletreau P, Chemli H, Mortier J, Freidel M, Breton P. [Severe vascular complications of Le Fort I osteotomy]. *Rev Stomatol Chir Maxillofac.* 2012 Feb;113(1):14–8.
54. Lo L-J, Hung K-F, Chen Y-R. Blindness as a complication of Le Fort I osteotomy for maxillary distraction. *Plast Reconstr Surg.* 2002 Feb;109(2):688–698; discussion 699–700.
55. Kumar V, Pass B, Guttenberg SA, Ludlow J, Emery RW, Tyndall DA, et al. Bisphosphonate-related osteonecrosis of the jaws: a report of three cases demonstrating variability in outcomes and morbidity. *J Am Dent Assoc.* 2007 May;138(5):602–9.

56. Silverstein P. Smoking and wound healing. *Am J Med.* 1992 Jul 15;93(1A):22S–24S.
57. Rinehart GC, Marsh JL, Hemmer KM, Bresina S. Internal fixation of malar fractures: an experimental biophysical study. *Plast Reconstr Surg.* 1989 Jul;84(1):21–25; discussion 26–28.
58. Davidson J, Nickerson D, Nickerson B. Zygomatic fractures: comparison of methods of internal fixation. *Plast Reconstr Surg.* 1990 Jul;86(1):25–32.
59. Rohner D, Tay A, Meng CS, Hutmacher DW, Hammer B. The sphenozygomatic suture as a key site for osteosynthesis of the orbitozygomatic complex in panfacial fractures: a biomechanical study in human cadavers based on clinical practice. *Plast Reconstr Surg* 2002 Nov;110(6):1463–1471; discussion 1472–1475.
60. O'Hara DE, DelVecchio DA, Bartlett SP, Whitaker LA. The role of microfixation in malar fractures: a quantitative biophysical study. *Plast Reconstr Surg* 1996 Feb;97(2):345–350; discussion 351–353.
61. Murray RA, Upton LG, Rottman KR. Comparison of the postsurgical stability of the Le Fort I osteotomy using 2- and 4-plate fixation. *J Oral Maxillofac Surg.* 2003 May;61(5):574–9.
62. Steinhauser E. Miniplate fixation. In: Habal M, Ariyan S, editors. *Facial Fractures.* Toronto: B.C.Decker Inc; 1989. p. 231–47.
63. Champy M, Blez P, Harle F, Champy M, Terry B. Anatomical Aspects and Biomechanical Considerations. *Atlas of Craniomaxillofacial Osteosynthesis.* Stuttgart: Thieme; 1999. p. 3–7.
64. Luhr H. Zur stabilen osteosynthese bei unterkieferfrakturen. *Dtsch Zahnärztl Z.* 1968;23(7):754.
65. Michelet FX, Deymes J, Dessus B. Osteosynthesis with miniaturized screwed plates in maxillo-facial surgery. *J Maxillofac Surg.* 1973 Jun;1(2):79–84.
66. Champy M, Loddé JP, Schmitt R, Jaeger JH, Muster D. Mandibular osteosynthesis by miniature screwed plates via a buccal approach. *J Maxillofac Surg.* 1978 Feb;6(1):14–21.

67. Spiessl B. Internal fixation of the mandible. A manual of AO/ASIF principles. Berlin: Springer; 1989.
68. Jackson IT, Somers PC, Kjar JG. The use of Champy miniplates for osteosynthesis in craniofacial deformities and trauma. *Plast Reconstr Surg* 1986 May;77(5):729–36.
69. Drommer R, Luhr HG. The stabilization of osteotomized maxillary segments with Luhr mini-plates in secondary cleft surgery. *J Maxillofac Surg*. 1981 Aug;9(3):166–9.
70. De Zeeuw LM. Materials and Instrumentation. In: Harle F, Champy M, Terry B, editors. *Atlas of Craniomaxillofacial Osteosynthesis*. Stuttgart: Thieme; 1999. p. 27–30.
71. Levy FE, Smith RW, Odland RM, Marentette LJ. Monocortical miniplate fixation of mandibular angle fractures. *Arch Otolaryngol Head Neck Surg*. 1991 Feb;117(2):149–54.
72. Jones JK, Van Sickels JE. Rigid fixation: a review of concepts and treatment of fractures. *Oral Surg Oral Med Oral Pathol*. 1988 Jan;65(1):13–8.
73. Tessier P, Guiot G, Rougerie J, Delbet JP, Pastoriza J. [Cranio-naso-orbito-facial osteotomies. Hypertelorism]. *Ann Chir Plast*. 1967 Jun;12(2):103–18.
74. Ducic Y, Hamlar D. Fractures of the midface. In: Kellmann R, Tatum S, Marentette L, editors. *Facial Plastic Surgery Clinics of North America - Facial Trauma: Primary and Secondary Repair*. Philadelphia: Saunders; 1998. p. 467–85.
75. Eppley BL. Repair of midfacial fractures with resorbable plates and screws. *Oper Tech Otolaryngol Head Neck Surg*. 2002 Dec;13(4):287–92.
76. Gerlach KL, Pape HD. [Principle and indication for mini-plate osteosynthesis]. *Dtsch Zahnärztl Z*. 1980 Feb;35(2):346–8.
77. Ewers R, Harle F. Experimental and clinical results of new advances in the treatment of facial trauma. *Plast Reconstr Surg*. 1985 Jan;75(1):25–31.
78. Rosen HM. Miniplate fixation of Le Fort I osteotomies. *Plast Reconstr Surg*. 1986 Dec;78(6):748–55.
79. Luhr HG. A micro-system for cranio-maxillofacial skeletal fixation. Preliminary report. *J Craniomaxillofac Surg*. 1988 Oct;16(7):312–4.

80. Greenberg AM, Prein J. Craniomaxillofacial Reconstructive and Corrective Bone Surgery: Principles of Internal Fixation Using AO/ASIF Technique. Springer; 2002.
81. Rudderman RH, Mullen RL. Biomechanics of the facial skeleton. Clin Plast Surg. 1992 Jan;19(1):11–29.
82. Rahn BA. Theoretical considerations in rigid fixation of facial bones. Clin Plast Surg. 1989 Jan;16(1):21–7.
83. Gruss JS, Phillips JH. Complex facial trauma: the evolving role of rigid fixation and immediate bone graft reconstruction. Clin Plast Surg. 1989 Jan;16(1):93–104.
84. Hobar PC. Methods of rigid fixation. Clin Plast Surg. 1992 Jan;19(1):31–9.
85. Phillips JH, Forrest CR, Gruss JS. Current concepts in the use of bone grafts in facial fractures. Basic science considerations. Clin Plast Surg. 1992 Jan;19(1):41–58.
86. Lin KY, Bartlett SP, Yaremchuk MJ, Grossman RF, Udupa JK, Whitaker LA. An experimental study on the effect of rigid fixation on the developing craniofacial skeleton. Plast Reconstr Surg. 1991 Feb;87(2):229–35.
87. Alberts LR, Phillips KO, Tu HK, Stinson WW, Friedman A. A biologic model for assessment of osseous strain patterns and plating systems in the human maxilla. J Oral Maxillofac Surg. 2003 Jan;61(1):79–88.
88. Rosen HM. Maxillary advancement for mandibular prognathism: indications and rationale. Plast Reconstr Surg. 1991 May;87(5):823–832; discussion 833–834.
89. Manson PN. Some thoughts on the classification and treatment of Le Fort fractures. Ann Plast Surg. 1986 Nov;17(5):356–63.
90. Manson PN, Clark N, Robertson B, Crawley WA. Comprehensive management of pan-facial fractures. J Craniomaxillofac Trauma. 1995;1(1):43–56.
91. Luce EA. Developing concepts and treatment of complex maxillary fractures. Clin Plast Surg. 1992 Jan;19(1):125–31.

92. Bagheri SC, Holmgren E, Kademani D, Hommer L, Bell RB, Potter BE, et al. Comparison of the severity of bilateral Le Fort injuries in isolated midface trauma. *J Oral Maxillofac Surg.* 2005 Aug;63(8):1123–9.
93. Kelley P, Crawford M, Higuera S, Hollier LH. Two hundred ninety-four consecutive facial fractures in an urban trauma center: lessons learned. *Plast Reconstr Surg.* 2005 Sep;116(3):42e–49e.
94. Manson PN, Clark N, Robertson B, Slezak S, Wheatly M, Vander Kolk C, et al. Subunit principles in midface fractures: the importance of sagittal buttresses, soft-tissue reductions, and sequencing treatment of segmental fractures. *Plast Reconstr Surg.* 1999 Apr;103(4):1287–1306; quiz 1307.

8. Životopis

Lovro Grgurević rođen je 16. rujna 1981. godine u Zagrebu. Osnovnu školu i XV. gimnaziju završio je u Zagrebu. U srpnju 2000. godine upisuje dodiplomski studij na Stomatološkom fakultetu Sveučilišta u Zagrebu. Studij je završio u srpnju 2006. godine.

Obvezni pripravnički staž odradio je u KB Dubrava. Stručni ispit položio je u rujnu 2007. godine. Od studenoga 2007. godine radi kao asistent - znanstveni novak na Katedri za maksilofacijalnu kirurgiju Stomatološkog fakulteta Sveučilišta u Zagrebu. Specijalistički ispit iz oralne kirurgije položio je u listopadu 2013 godine..

Popis objavljenih radova:

1. Knežević P, Grgurević L, Uglešić V, Grgurević J. Modified Millard's technique in operations for unilateral cleft lip. *J Plast Surg Hand Surg.* 2012;64(5): 326-9.
2. Knežević P, Grgurević L, Uglešić V, Grgurević J, Drvar N, Kodvanj J. Maxillary fragment stabilisation after Le Fort I fracture with one screw per fragment. *J Oral Maxillofac Surg.* 2011;69(4):1166-74.
3. Grgurević D, Grgurević J, Strizrep T, Bačić Vrca V, Grgurević L. Consumption of statins in Croatia in the 2002 - 2006 period - a retrospective study. *Int J Pharmacol Ther.* 2009; 47(7):469-75.
4. Knežević P, Grgurević L, Uglešić V, Lemac D, Glamuzina R, Grgurević J. Protective intramedullary fixation after harvest of an osteocutaneous radial free flap. *Scand J Plast Reconstr Surg Hand Surg.* 2008;42(3):145-8.
5. Rebić J, Macan D, Grgurević L. Immediate Implant Placement in a Previously Infected Alveola: Case Report. *Acta Stomatol Croat.* 2008;42(1):101.
6. Grgurević J, Grgurević L, Miletić I, Karlović Z, Krmek Jukić S, Anić I. In vitro study of the variable square pulse Er:YAG laser cutting efficacy for apicectomy. *Lasers Surg Med.* 2005;36(5):347-350.