

Potpuno digitalni postupak izrade djelomične proteze

Božić, Lucija

Master's thesis / Diplomski rad

2024

Degree Grantor / Ustanova koja je dodijelila akademski / stručni stupanj: **University of Zagreb, School of Dental Medicine / Sveučilište u Zagrebu, Stomatološki fakultet**

Permanent link / Trajna poveznica: <https://um.nsk.hr/um:nbn:hr:127:174470>

Rights / Prava: [Attribution-NonCommercial 4.0 International/Imenovanje-Nekomercijalno 4.0 međunarodna](#)

Download date / Datum preuzimanja: **2025-01-14**



Repository / Repozitorij:

[University of Zagreb School of Dental Medicine Repository](#)





Sveučilište u Zagrebu
Stomatološki fakultet

Lucija Božić

**POTPUNO DIGITALNI POSTUPAK
IZRADE DJELOMIČNE PROTEZE**

DIPLOMSKI RAD

Zagreb, 2024.

Rad je ostvaren u: Stomatološki fakultet Sveučilišta u Zagrebu, Zavod za mobilnu protetiku

Mentor rada: prof. dr. sc. Nikša Dulčić; Zavod za mobilnu protetiku, Stomatološki fakultet Sveučilišta u Zagrebu

Lektor hrvatskog jezika: Sonja Delimar, prof. hrvatskog jezika i književnosti, izvrstan savjetnik

Lektor engleskog jezika: Ivona Svilar, prof. engleskog i njemačkog jezika i književnosti

Sastav Povjerenstva za obranu diplomskog rada:

1. _____
2. _____
3. _____

Datum obrane rada: _____

Rad sadrži: 48 stranica

0 tablica

6 slika

Rad je vlastito autorsko djelo, koje je u potpunosti samostalno napisano uz naznaku izvora drugih autora i dokumenata korištenih u radu. Osim ako nije drukčije navedeno, sve ilustracije (tablice, slike i dr.) u radu izvorni su doprinos autora diplomskog rada. Autor je odgovoran za pribavljanje dopuštenja za korištenje ilustracija koje nisu njegov izvorni doprinos, kao i za sve eventualne posljedice koje mogu nastati zbog nedopuštenog preuzimanja ilustracija odnosno propusta u navođenju njihova podrijetla.

Zahvala

Zahvaljujem svomemu mentoru prof. dr. sc. Nikši Dulčiću na susretljivosti i pomoći tijekom pisanja ovog diplomskog rada.

Zahvaljujem i svim doktorima koji su nesebično dijelili svoje znanje i davali profesionalne savjete kad god je trebalo.

Hvala mojoj obitelji koja me uvijek podržavala i vjerovala u mene, čak i onda kad ja nisam. Hvala im za ljubav i pruženu slobodu da slijedim svoje snove i radim ono što želim. Značilo je više nego što će oni to ikad znati.

Hvala mojim dragim prijateljima i kolegama koji su uljepšali i olakšali ovo razdoblje života, posebno mojim Pračkama i Stepovcima. Bez njih ništa od ovog ne bi imalo smisao.

Rad posvećujem svome djedu. Nadam se da je ponosan.

Potpuno digitalni postupak izrade djelomične proteze

Sažetak

Djelomična je proteza mobilni protetski nadomjestak izrađen u svrhu liječenja djelomične bezubosti. Temeljna joj je zadaća nadoknaditi izgubljene zube i uspostaviti izgubljene ili narušene funkcije stomatognatog sustava. Za njenu izradu potrebna je suradnja doktora dentalne medicine i dentalnog tehničara. Osim na konvencionalan način, djelomična proteza može biti izrađena i digitalnim putem. Digitalizacija predstavlja značajan napredak u stomatološkoj protetici s mogućnošću poboljšanja ishoda liječenja i efikasnosti rada dentalnih timova. Konvencionalni se tijek rada temelji na fizičkim otiscima i manualnim tehnikama, dok digitalni način koristi intraoralne skenere, CAD/CAM tehnologiju te 3D printere za preciznu izradu proteza, što značajno smanjuje vrijeme proizvodnje i mogućnost grešaka. Iako još postoje izazovi, kao što je nemogućnost uzimanja funkcijskog otiska digitalnim putem te visoki troškovi nabave, digitalne metode sve više privlače dentalne stručnjake zbog svojih brojnih prednosti u odnosu na konvencionalne tehnike. Međutim, zbog svojih ograničenja, digitalni se način izrade u današnje vrijeme još uvijek oslanja na tradicionalne postupke.

Ključne riječi: djelomična proteza, digitalni postupak, intraoralni skener, CAD/CAM, 3D printanje

Fully digital removable partial denture fabrication process

Summary

A partial denture is a removable prosthetic replacement designed for the treatment of partial edentulism. Its primary purpose is to replace missing teeth and restore lost or impaired functions of the stomatognathic system. Its fabrication requires the collaboration of a dentist and a dental technician. In addition to the conventional method, a partial denture can also be fabricated digitally. Digitalization represents significant progress in dental prosthetics with the potential to improve treatment outcomes and the efficiency of dental teams. The conventional workflow is based on physical impressions and manual techniques, while the digital method uses intraoral scanners, CAD/CAM technology and 3D printers for precise denture fabrications which significantly reduces production time and possibility of errors. Although there are still challenges, such as the inability to take a functional impression digitally and high acquisition costs, digital methods are increasingly attracting dental professionals due to their numerous advantages over conventional techniques. However, due to its limitations, digital fabrication today still relies on traditional procedures.

Keywords: partial denture, digital procedure, intraoral scanner, CAD/CAM, 3D printing

SADRŽAJ

1. UVOD	1
2. POSLJEDICE GUBITKA ZUBI.....	3
3. KLASIFIKACIJA DJELOMIČNE BEZUBOSTI	5
3.1. Topografska klasifikacija.....	6
3.2. Funkcijska klasifikacija.....	7
4. PROTETSKA TERAPIJA DJELOMIČNE BEZUBOSTI	8
4.1. Djelomične proteze	9
4.2. Kombinirani fiksno-mobilni protetski nadomjestci.....	11
4.2.1. Pričvrstci (etečmeni)	11
4.2.2. Prečke.....	12
4.2.3. Teleskopske krunice.....	13
4.3. Protetski nadomjestci na implantatima	13
5. KONVENCIONALNI NAČIN IZRADE DJELOMIČNE PROTEZE.....	15
5.1. Uzimanje anatomskog otiska	16
5.2. Uzimanje funkcijskog otiska.....	16
5.3. Proba metalne osnove	17
5.4. Određivanje međučeljusnih odnosa	20
5.5. Proba postave zuba.....	21
5.6. Izrada proteze.....	22
5.7. Predaja proteze pacijentu	23
6. DIGITALNI NAČIN IZRADE DJELOMIČNE PROTEZE.....	25
6.1. Uzimanje anatomskog otiska	26
6.2. Uzimanje funkcijskog otiska.....	26
6.3. Proba metalne osnove	27
6.4. Određivanje međučeljusnih odnosa	31
6.5. Postava zuba.....	33
6.6. Izrada proteze.....	34
6.7. Predaja proteze pacijentu	34
7. RASPRAVA.....	35
8. ZAKLJUČAK	39
9. LITERATURA.....	41
10. ŽIVOTOPIS	47

Popis skraćenica

CAD – *engl.* Computer Aided Design

CAM – *engl.* Computer Aided Manufacturing

3D – trodimenzionalni

MIK – maksimalna interkuspிடacija

CO – centralna okluzija

CR – centrična relacija

RKP – retrudirani kontaktni položaj

IOS – intraoralni skener

STL – *engl.* stereolithography

DMLS – *engl.* Direct Metal Laser Sintering

CBCT – *engl.* Cone Beam Computed Tomography

Ce-TZP/A – *engl.* ceria stabilized zirconia and alumina composite

PEEK – polietereeterketon

1. UVOD

Usprkos značajnim napretcima u stomatologiji, potreba liječenja djelomične bezubosti u moderno doba još uvijek postoji. Ljudi u današnje vrijeme gube manje zuba zbog poboljšanog standarda života i bolje zdravstvene skrbi, ali i dalje svakim gubitkom zuba nastaju destruktivni procesi čije je napredovanje potrebno zaustaviti pravovremenim nadomještanjem protetskim radom kako bi se uspostavile narušene funkcije žvačnog sustava. (1). Djelomične mobilne proteze popularan su izbor za terapiju djelomične bezubosti zbog svoje ekonomičnosti i manje invazivnosti u usporedbi s fiksnim nadomjestcima i implantatima (2). U suvremenoj stomatologiji prevladava izrada djelomičnih proteza s jednokomadnom metalnom bazom jer zadovoljavaju zahtjeve statike i zaštite zuba za razliku od djelomičnih proteza s akrilatnom bazom i žičanim kvačicama. Za uspješno planiranje djelomične proteze neophodno je dobro poznavati postupak izrade i funkciju svih njezinih dijelova. Od ispravnog smještaja svih sastavnih dijelova i njihove izrade ovisi uspjeh provedenog liječenja i trajnost djelomične proteze (1). Dugi niz godina planiranje i izrada proteze izvodili su se na konvencionalan način, ali s napretkom tehnologije napredovala je i stomatologija. Inkorporacijom digitalnih tehnologija kao što su intraoralni skeneri, CAD/CAM sustavi i 3D printeri u stomatološke ordinacije i laboratorije, terapijski postupci u potpunosti se digitaliziraju i ubrzavaju (3). Iako značajno pojednostavljuju izradu, smanjuju rizik od grešaka i povećavaju funkcionalnost konačnog rada, digitalni se procesi često kombiniraju s konvencionalnim načinima izrade djelomične proteze (4).

Svrha je ovog diplomskog rada istražiti i prikazati mogućnosti potpuno digitalne izrade djelomične proteze te analizirati prednosti, nedostatke i potencijalne izazove digitalnog tijeka rada.

2. POSLJEDICE GUBITKA ZUBI

Gubitak zubi uzrokuje brojne funkcijske i anatomske promjene u oralnim strukturama. Funkcijske promjene koje se javljaju jesu poremećaji okluzije, žvakanja, govora i izgleda lica (1). Gubitkom zuba narušava se integritet zubnog niza kao i međučeljusni odnosi. Gubitkom dodirnih točaka susjednih zuba te gubitkom dodira sa zubima antagonistima dolazi do promjena u položaju preostalih zuba, kao što su nagibanje, pomicanje, rotacija i elongacija. Posljedica promijenjenog položaja zuba nepovoljno je žvačno opterećenje koje nije usmjereno na uzdužnu os zuba. Takvo opterećenje dovodi do progresivnog slabljenja zuba te jače poremećenih okluzijskih odnosa. Promijenjeni položaji zuba u zubnim nizovima pogoduju nastanku karijesa, parodontnih bolesti te trošenju tvrdih zubnih tkiva. Veličina i opseg promjena ovisi o vremenu vađenja zuba, dobi pacijenta i trajanju stanja djelomične bezubosti bez protetske terapije. Od anatomske promjena koje se javljaju na čeljustima izražena je kontinuirana i ireverzibilna resorpcija kosti, koja može biti izravna posljedica gubitka koštanog tkiva nakon ekstrakcije zuba ili neizravna zbog promijenjenog djelovanja mišića i neodgovarajućeg opterećenja parodonta. Gubitak zuba i koštanog tkiva zatim dovodi do promjena u odnosu gornjeg i donjeg zubnog grebena. U maksili se atrofija kosti događa centripetalno (izvana prema unutra), dok u mandibuli nastaje centrifugalno (iznutra prema van) (1). Najveći gubitak kosti događa se u prvih šest mjeseci nakon ekstrakcije zuba i nikada potpuno ne prestaje. Kao rezultat, udaljenost između bezubih grebena donje i gornje čeljusti povećava se u sagitalnoj i horizontalnoj ravnini. Na temporomandibularnom zglobu dolazi do promjena u odnosima i strukturi zgloba, što uzrokuje pomicanje kondila i zglobne pločice unutar zglobne jamice. Kako vrijeme prolazi, vertikalna se dimenzija okluzije snižava, a zglob se remodelira. Dolazi do apozicije kosti na kondilu i u zglobnoj jamici, a zglobna pločica se premješta (1). Skraćanjem donje trećine lica naglašavaju se mentolabijalna i nazolabijalna brazda (1, 5). Poremećaji okluzije uzrokovani promjenama položaja zuba rezultiraju promijenjenom kontrakcijom mišića i poremećajem njihove koordinacije. Okluzijske smetnje mogu dovesti do hiperaktivnosti mišića, a zbog nedostatka zuba dolazi i do hipertrofije jezika koji se može toliko povećati da prekrije bezuba područja grebena (1). Obrazni mišić pak upada u usta i daje licu ispijeni izgled, a kružni mišić usta atrofira zbog čega se gornja i donja usna smanjuju i uvlače pri čemu lice dobiva starački izgled (5).

3. KLASIFIKACIJA DJELOMIČNE BEZUBOSTI

Djelomična bezubost može se javiti u raznolikim oblicima. U svrhu lakšeg planiranja i izrade djelomične proteze bezuba stanja potrebno je klasificirati. U današnje vrijeme prihvaćena je podjela klasifikacije na topografske (statičke) te funkcionalne (dinamičke) (6).

3.1. Topografska klasifikacija

Topografske klasifikacije djelomične bezubosti temelje se na rasporedu preostalih zuba i njihovom odnosu prema bezubim prostorima (5). Najšire prihvaćene klasifikacije su po Wildu, Kennedyju i Eichneru (1).

Wild je djelomičnu bezubost svrstao u tri klase: klasa 1 označava zubni luk koji je prekinut, klasa 2 skraćeni zubni luk i klasa 3 u kojoj je zubni luk prekinut i skraćen.

Klasifikacija po Kennedyju sastoji se od četiri osnovne klase. Klasu I predstavlja obostrano skraćen zubni luk, klasu II jednostrano skraćen zubni luk, klasu III jednostrano prekinut zubni luk, a klasu IV bezubi prostor u frontalnom području. Pripadnost određenoj klasi Kennedy je odredio prema bezubom prostoru koji je najdistalnije u zubnom luku, a sve ostale bezube prostore označio je kao podklase odnosno modifikacijske prostore. Podklase se označavaju brojem ostalih bezubih prostora. Važno je napomenuti da klasa IV ne može imati modifikacijske prostore jer ako se bezubi prostor nalazi iza, on je taj koji određuje klasu (1).

Eichnerova klasifikacija u obzir uzima međusobne odnose preostalih zuba u gornjoj i donjoj čeljusti. Sastoji se od sveukupno tri klase koje se temelje na broju sačuvanih potpornih zona. Jednu potpurnu zonu čine zubi antagonisti, pretkutnjaci ili kutnjaci, jedne polovice čeljusti. U klasi I očuvane su sve četiri potporne zone. U podklasi 1 klase I sačuvani su svi zubi, u podklasi 2 u jednoj čeljusti zubni je luk prekinut, a u drugoj su sačuvani svi zubi, dok su u podklasi 3 zubni lukovi prekinuti u obje čeljusti, ali i dalje postoje antagonistički dodiri u sve četiri potporne zone. Kod klase II postoje antagonistički dodiri, ali ne u svim potpornim zonama, a dijeli se na četiri podklase. Zubi antagonisti dodiruju se u trima potpornim zonama u podklasi 1, u dvjema potpornim zonama u podklasi 2, u jednoj potpurnoj zoni u podklasi 3 dok se u podklasi 4 zubi antagonisti dodiruju samo izvan potpornih zona. U klasi III zubi antagonisti se ne dodiruju (1).

3.2. Funkcijska klasifikacija

Funkcijska klasifikacija temeljena je na silama koje se stvaraju prilikom funkcijskih radnji stomatognatnog sustava. U obzir se uzima put i smjer prijenosa sila na tkiva preko djelomične proteze. Stoga se proteze s obzirom na prijenos žvačnog tlaka, tj. opterećenja, dijele na: gingivalne, dentalne (parodontalne) te gingivodentalne/dentogingivalne (6).

Gingivalne djelomične proteze svojim elementima preko sluznice opterećuju podležecu kost. Maksimalno specifično opterećenje koje sluznica usne šupljine može podnijeti iznosi 2 do 3 kg/cm² (5). Ako se prekorači biološki prag izdržljivosti tkiva, dolazi do promjena na krvnim žilama i tkivima ležišta pri čemu se javlja upalna reakcija. Zbog prekomjernog pritiska dolazi i do aktivacije osteoklasta koji izazivaju ubranu resorpciju kosti (1).

Dentalno poduprte proteze prenose sile samo na zube i njihov parodont. Izrađuju se u slučajevima prekinutih zubnih lukova. Njihova baza konstrukcijskim elementima odmaknuta je od sluznice kako ne bi slijegala na nju. Zub i parodont zuba osnovni su nosači funkcije žvačnog sustava i bolje podnose opterećenje od mekih i tvrdih tkiva ležišta, stoga je dentalno opterećenje poželjno. Važno je ne preopteretiti zube kako ne bi došlo do oštećenja vezivnih vlakana, razaranja parodonta ili gubitka zuba. Osim veličine sile bitan je i njezin smjer (1, 7). Zub najbolje podnosi opterećenje usmjereno paralelno s uzdužnom osi zuba, a zbog specifične građe i smjera dezmodontnih vlakana moguća je neutralizacija blagih sila i iz drugih smjerova (8).

Gingivodentalne djelomične proteze naslanjaju se i na sluznicu i na zube. Dvostruko opterećenje može biti pretežno gingivalno ili pretežno dentalno, stoga razlikujemo gingivodentalne i dentogingivalne proteze. Ovakav tip proteze koristi se u slučajevima kombiniranih, odnosno prekinutih i skraćenih zubnih lukova (1).

4. PROTETSKA TERAPIJA DJELOMIČNE BEZUBOSTI

Kako bismo spriječili nastanak i napredovanje destruktivnih procesa, ključno je pravovremeno nadoknaditi izgubljene zube protetskim nadomjestcima te ponovno uspostaviti narušene ili izgubljene funkcije žvačnog sustava. Nadoknada izgubljenih zuba u djelomično bezubim ustima postiže se: 1) djelomičnom protezom, 2) fiksno-mobilnim protetskim nadomjestkom ili 3) izradom nadomjestaka na dentalnim implantatima (1). Pri odabiru protetske terapije potrebno je uzeti u obzir broj, topografski raspored i biološku vrijednost preostalih zuba, kao i dob pacijenta te njegovu sposobnost za održavanje higijene usta. Danas se izrada fiksnog rada često preferira nad mobilnom djelomičnom protezom. Međutim, u slučaju nepovoljnog rasporeda preostalih zuba ili njihove slabe biološke vrijednosti, djelomična proteza prikladnije je rješenje. Biološka vrijednost zuba ovisi o omjeru krune i korijena, građi korijena, stupnju oštećenja krune, stanju parodonta te vitalnosti i veličini pulpe (1). Zbog poboljšanja životnog standarda i bolje stomatološke zdravstvene skrbi, ljudi danas gube manje zuba pa su i kod pacijenata starije životne dobi sve češće prisutni uvjeti za izradu fiksnog rada. Kod mlađih je pacijenata pulpna komorica veća, što povećava rizik od narušavanja vitaliteta zuba prilikom brušenja, pa u takvim slučajevima treba razmotriti ugradnju implantata (1, 9). Kada postoji više mogućnosti za protetsku rehabilitaciju, konačan izbor bit će određen financijskim mogućnostima pacijenta i njegovim željama. Za konačno zadovoljstvo pacijenta stomatološkim radom, ključno je razumjeti njegove potrebe i očekivanja. (10).

4.1. Djelomične proteze

Djelomična proteza kao pojam obuhvaća sve oblike mobilnih protetskih radova koji su izrađeni u svrhu terapije djelomične bezubosti. Njezina je zadaća nadomjestiti izgubljene zube, resorbirano koštano tkivo i promijenjeno meko tkivo te na taj način rehabilitirati žvačne, okluzijske, fonetske i psihosocijalne funkcije, ali i uspostaviti estetski izgled (1). Izrada mobilne djelomične proteze odabire se kada je izgubljen veći broj zubi i okolnog tkiva te kada izrada fiksne konstrukcije nije moguća ili je financijski neprihvatljiva za pacijenta. Također, ukoliko pacijentove higijenske navike i njegova sposobnost za održavanje higijene nisu na zadovoljavajućoj razini, bolji izbor je izrada mobilne djelomične proteze jer je prognoza trajnosti fiksnog rada kod tih pacijenata loša (11). S obzirom na materijal od kojeg su izrađene, djelomične proteze dijelimo na one od akrilatnih smola te proteze s metalnom lijevanom bazom. Akrilatna proteza izrađena je u potpunosti od akrilata, materijala koji

svojim izgledom dobro imitira sluznicu. Međutim, akrilat ima slabija mehanička svojstva te ne zadovoljava u potpunosti zahtjeve statike i zaštite tkiva zbog čega se sve češće preporučuje djelomična proteza s metalnom osnovom. Ova vrsta proteze dodatno je ojačana metalom radi veće čvrstoće, dok akrilat ispunjava estetske kriterije (1). Djelomična proteza sastoji se od tri glavna dijela: baze proteze, umjetnih zubi i elemenata koji omogućuju pričvršćivanje proteze za zube. Baza predstavlja dio koji leži na mekim tkivima ležišta, bezubim grebenima i uporišnim zubima. Sastoji se od sedala i velike (primarne) spojke. Velika spojka glavni je dio metalne konstrukcije djelomične proteze jer spaja sedla i sve ostale dijelove proteze u jednu funkcijsku cjelinu. Zadaća joj je prenijeti opterećenje na tkiva ležišta i smanjiti štetno djelovanje horizontalnih sila. U gornjoj čeljusti velika spojka može biti racioniranog ili skeletiranog oblika. Prednost se daje racioniranoj velikoj spojki koja može biti poput transverzalne trake, potkove ili ploče, dok je skeletirani oblik opravdan samo kod djelomičnih proteza s umetnutim sedlima i proteza kojima se nadoknađuju prednji zubi. U donjoj čeljusti mogući oblici velike spojke su: podjezični luk, labijalni luk, podjezični luk sa sekundarnim lukom, podjezična ploča te kontinuirani luk (1). Sedlo proteze dio je djelomične proteze koji nadomješta izgubljene zube i resorbirani greben. Sedlo može biti umetnuto, odnosno s mezijalne i s distalne strane ograničeno prirodnim zubom, ili produženo u slučaju skraćenog zubnog luka. Umjetni zubi, osim estetske uloge, imaju zadaću preuzeti funkcijsko i izvanfunktionsko opterećenje. Najčešće upotrebljavani, ali i najjednostavniji i najjeftiniji elementi zaslužni za direktnu retenciju proteze su kvačice (1). S velikom spojkom ih povezuje mala (sekundarna) spojka čija je zadaća preko dijelova kvačica preusmjeriti opterećenje usmjereno na umjetne zube te prenijeti djelovanje stabilizacijskih i retencijskih krakova na veliku spojku i ostale dijelove proteze (12). Kvačice obuhvaćaju uporišne zube te pomoću frikcije i elastične deformacije pružaju otpor silama koje pokušavaju pomaknuti protezu s njezina ležišta u vertikalnom smjeru. Osnovni dijelovi kvačice su: retencijski elastični krak, stabilizacijski kruti krak, upirač i mala spojka. Retencijski krak smješten je ispod ekvatora krune uporišnog zuba, a recipročni stabilizacijski krak na lingvalnoj plohi zuba, nasuprot retencijskom. Uloga retencijskog kraka je spriječiti podizanje baze proteze s ležišta. Istovremeno stabilizacijski krak sprječava štetan učinak sila koje razvija elastični krak. Sile koje stvara kvačica smiju se prenositi samo za vrijeme funkcije te stavljanja i skidanja proteze, a u mirovanju kvačica mora biti pasivna. Krakovi su međusobno povezani ramenom kvačice koje se nastavlja na upirač. Okluzijski upirač prenosi žvačno opterećenje na uporišni zub. Postavljen je u pripremljeno ležište na griznim plohama stražnjih zubi na način da osigurava položaj kvačice na zubu i sprječava njeno spuštanje prema rubu gingive prilikom

žvačnog opterećenja. Ako se postavlja na incizalni brid, nazivamo ga incizalnim upiračem, postavljen na dva susjedna zuba naziva se interdentalnim upiračem, a postavljen na lingvalnu površinu prednjih zuba naziva se lingvalnim upiračem (1). Upirač ne smije smetati u okluziji i artikulaciji kako ne bi došlo do opterećenja zubi antagonista i oštećenja njihova parodonta (13).

Problematika mobilnih djelomičnih proteza je u biotehničkom ograničenju, potrebnom prostoru za smještaj proteze i retencijskih sredstava te u opterećenju ležišta baze proteze (1). Opterećenje treba raspodijeliti na način da se izbjegne štetan utjecaj sila na preostale zube i sluznicu. Kako se smanjuje broj preostalih zuba, povećava se rizik njihova daljnjeg gubitka (14). Idealno bi bilo da opterećenje bude parodontno i poligonalno raspoređeno, no konačan raspored ovisi o broju preostalih zuba, njihovu položaju te stanju parodonta. Podupiranje djelomične proteze može biti: 1) poligonalno i kvadratično, 2) trokutasto, 3) linearno te 4) točkasto. Jedino kod kvadratično i poligonalno raspoređenog dentalnog opterećenja, gdje su umjetni zubi smješteni unutar poligona podupiranja, ne dolazi do rotacije niti štetnog djelovanja sila izvrtanja (1).

4.2. Kombinirani fiksno-mobilni protetski nadomjestci

Kombinirani rad obuhvaća mobilnu djelomičnu protezu, fiksni dio i vezu kojom je proteza pričvršćena za uporišne zube. Indiciran je u slučajevima kada je preostao mali broj prirodnih zubi s niskom biološkom vrijednošću, velikih umetnutih ili lučno zavijenih bezubih prostora, značajnog gubitka koštanog tkiva, nepovoljnog rasporeda zuba ili otežanog održavanja higijene. Za razliku od mobilnih djelomičnih proteza, kombinirani fiksno-mobilni protetski nadomjestci omogućuju bolju stabilizaciju proteze, povoljniju raspodjelu sila na uporišne zube, poboljšanu higijenu i estetiku te zaštitu parodonta povezivanjem zubi (15). Njihova retencija i stabilizacija postiže se upotrebom pričvrstaka, prečki ili teleskopskih krunica (1).

4.2.1. Pričvrstci (etečmeni)

Pričvrstci ili vezni elementi povezuju djelomičnu protezu s fiksno cementiranim nadomjestkom. Mogu biti tvornički proizvedeni ili izrađeni individualno u laboratoriju. Postoji mnogo podjela koje klasificiraju pričvrstke prema njihovim konstrukcijskim

svojevremena, načinu raspodjele okluzalnog opterećenja, mjestu i načinu ugradnje, materijalu i drugim faktorima. Najjednostavnija podjela temelji se na položaju etečmena u odnosu na zub nosač. Prema njihovom smještaju dijelimo ih na intrakoronarne, ekstrakoronarne, interkoronarne i intraradikularne vezne elemente. Sastoje se od dvaju dijelova: matrice i patrice. Matrica je dio pričvršćen za fiksni dio nadomjestka, dok je patrica dio mobilne djelomične proteze (1, 16). Intrakoronarni pričvrstci smješteni su unutar krune uporišnog zuba. Primjeri takvih pričvrstaka su T-etečmeni i njihove razne modifikacije te etečmeni u obliku slova H, sa znatno većom površinom. Retencija im se temelji na trenju koje ovisi o dodirnoj površini između matrice i patrice. Takvi vezni elementi pružaju dobru retenciju i stabilizaciju te omogućavaju optimalni prijenos opterećenja u aksijalnom smjeru. Prednosti intrakoronarnih etečmena su lakše provođenje oralne higijene, manje nakupljanje naslaga i jednostavniji popravak. Nedostatak im je potreba za opsežnijim brušenjem zuba jer je za njihov smještaj potrebno najmanje 4 mm vertikalnog prostora (17). Nasuprot tomu, za smještaj ekstrakoronarnih veznih elemenata potrebno je manje brušenja uporišnih zuba jer su ti elementi smješteni izvan konture krune uporišnog zuba i orijentirani su prema sedlu. Sa statičko-mehaničkog gledišta, oni predstavljaju lošije rješenje jer ne prenose opterećenje paralelno s uzdužnom osi zuba. Zbog takvog prijenosa opterećenja za njihov smještaj potrebno je povezati najmanje dva zuba. Velik je nedostatak i otežano čišćenje i održavanje oralne higijene, što može uzrokovati upalu sluznice, nastanak patoloških parodontnih džepova i razgradnju kosti. Ekstrakoronarne pričvrstke možemo podijeliti na šarnirske vezne elemente, one koji su relativno kruti, i rezilijentne vezne elemente, koji omogućavaju kretnje između njihova dva dijela. U današnje vrijeme za retenciju djelomičnih proteza koriste se i adhezivne ekstrakoronarne veze koje nude estetsko rješenje u vidljivom području i zahtijevaju minimalno brušenje uporišnog zuba. U usporedbi s konvencionalnim veznim elementima, adhezivne su veze znatno jeftinije, ali su potrebna daljnja klinička istraživanja kako bi se bolje razumjele njihove dugoročne karakteristike i učinkovitost (1).

4.2.2. Prečke

Prečke su retencijski elementi koji povezuju dvije krunice i premošćuju slobodan prostor između dva zuba. Estetsko su rješenje za retenciju i pružaju aksijalno opterećenje. U bazi proteze izrađen je negativ prečke u obliku kanala koji predstavlja matricu, a sama prečka predstavlja patricu (18). Veza patrice i matrice temeljena je na trenju. Prečke mogu biti

individualno izrađene ili konfekcijske te mogu imati poprečni presjek okruglog, ovalnog, jajolikog ili kvadrantnog oblika. Također, ovaj sustav može biti rezilijentan ili krut. Održavanje oralne higijene između prečke i sluznice može biti otežano, što može dovesti do čestih upala sluznice (1).

4.2.3. Teleskopske krunice

Teleskopska krunica je dvostruka krunica koja se sastoji od unutrašnje i vanjske navlake. Vanjska navlaka postavlja se preko unutrašnje poput teleskopa, a unutrašnja se učvršćuje na preparirani zub. Retencija se postiže trenjem, tijesnim dodirnom površina konusnih krunica ili dodatnim retencijskim elementima. Teleskopska krunica omogućava da se žvačni tlak prenosi duž osi zuba, što pridonosi stabilizaciji proteze (6). U usporedbi s ostalim sredstvima retencije teleskopske se krune u kliničkom radu najmanje koriste iako svojim mehaničkim svojstvima nadmašuju sva ostala sredstva veze. Najveći izazov za širu primjenu teleskopskih i konusnih kruna jest taj što njihova izrada zahtijeva izuzetno visoku razinu stručnog znanje i manualne vještine stomatologa i zubnog tehničara. Postoje tri sustava teleskopskih krunica: cilindrični teleskop, konusna kruna i rezilijentna teleskopska krunica. Cilindrična teleskopska krunica sastoji se od dvostrukih krunica s paralelnim glatkim plohama gdje se retencija postiže klizanjem. Problem kod ovih krunica jest prejak sila potrebna za skidanje proteze s uporišnih zuba, što može uzrokovati oštećenje parodonta i gubitak zuba. Kako bi se izbjegli tehnički nedostaci cilindričnih krunica, počele su se izrađivati konusne krunice zakošenih vanjskih ploha. Unutarnji i vanjski konus uspostavljaju vezu trenjem koje se ostvaruje na kraju postavljanja proteze, čime se smanjuje trošenje materijala. Rezilijentna teleskopska kruna modifikacija je teleskopske i konusne krune. Sužava se na okluzalnom dijelu, a na marginalnom ima oblik cilindra. Ovaj sustav najčešće se koristi kao privremeno rješenje prije prelaska na potpunu protezu kada je broj preostalih zuba jako smanjen (1, 19).

4.3. Protetski nadomjestci na implantatima

Implantoprotetski radovi su mobilni i fiksni protetski radovi poduprti implantatima. Mobilni implantoprotetski radovi napravljeni su tako da ih pacijent skida radi održavanja higijene, dok se kod fiksnih implantoprotetskih radova higijena obavlja kao i kod uobičajenih fiksnih protetskih radova (20). Prema promjeru, dentalni implantati dijele se na mini implantate ili

implantate vrlo uskog promjera (1,8 – 2,4 mm), implantate standardnog promjera (3,0 – 4,75 mm) te implantate velikog promjera (5,0 mm i više). Protetski nadomjestak stomatolog može izraditi isključivo na implantatima ili na prirodnim zubima i implantatima. Konačna odluka donosi se nakon detaljne procjena stanja prirodnih zuba kao uporišta. Implantati se mogu postaviti na različita mjesta, a kao najpovoljnija pozicija navode se prvi kutnjaci ili pretkutnjaci jer su oni prepoznati kao ključni žvačni centri stomatognatog sustava (21, 22). Postavljanjem implantata na mjesto žvačnih centara uz prisutne prednje zube formira se poligonalna potporna površina koja osigurava bolje podupiranje proteze i ravnomjerniju raspodjelu sila. Time se skraćuje dužina sedala, smanjuje slijeganje proteze i resorpcija alveolarnog grebena u lateralnim dijelovima zubnog luka (23). Resorbirana bezuba područja grebena mogu se poboljšati augmentacijom kosti. Također, ako je dno maksilarnog sinusa nepovoljno smješteno, moguće ga je podići postupkom sinus liftinga uz dodavanje kosti (1). Proteze retinirane implantatima poboljšavaju stabilnost i retenciju djelomičnih proteza, smanjuju rotacijske kretnje te značajno povećavaju žvačnu učinkovitost i zadovoljstvo pacijenata (24). U planiranju implantoprotetskog liječenja ključno je procijeniti opće medicinsko stanje pacijenta, osobito kod starijih pacijenata. Važan je faktor za ugradnju implantata volumen preostale kosti koji se procjenjuje prema njenoj gustoći, količini i obliku (1). Iako su implantati standardnog promjera idealni, u slučaju atrofije alveolarnog grebena i smanjenja vestibulooralne širine potrebno je razmotriti upotrebu implantata manjeg promjera, odnosno mini implantata. Potrebno je uzeti u obzir da mini dentalni implantati nisu prikladni za područja gdje se pojavljuju velike žvačne sile (25).

5. KONVENCIONALNI NAČIN IZRADE DJELOMIČNE PROTEZE

Proces izrade djelomične proteze započinje prikupljanjem medicinske i stomatološke anamneze te provođenjem kliničkog pregleda. Intraoralnim pregledom procjenjuje se stanje postojećih zuba, zdravlje potpornih tkiva, okluzijski odnosi, pregledavaju se bezuba područja i uočava stanje oralne higijene. Kako bi intraoralna inspekcija bila potpuna, analizira se i ortopantomogramska snimka pacijenta. Prije nego što se započne s izradom bilo kojeg protetskog rada, važno je da pacijent u potpunosti ima restaurirane zube i usnu šupljinu (26).

5.1. Uzimanje anatomskog otiska

Nakon kliničkog pregleda i zbrinjavanja usne šupljine slijedi uzimanje anatomskog otiska. Za ispravno uzimanje otiska potrebno je odabrati odgovarajuću žlicu za otisak. Žlice mogu biti izrađene od plastike ili metala, s pojačanim rubom ili bez njega, perforirane ili neperforirane. Stomatolog odabire žlicu namijenjenu za parcijalno ozubljenu čeljust i isprobava je u ustima pacijenta kako bi provjerio razmak između žlice i mekih tkiva koji bi trebao biti između 4 i 6 mm. Za ravnomjernu raspodjelu otisnog materijala i bolju stabilnost tijekom uzimanja otiska mogu se koristiti silikonski stoperi (26). Otisni materijal koji se najčešće koristi za anatomske otiske jest alginat zbog svoje zadovoljavajuće preciznosti, ekonomičnosti i jednostavnosti upotrebe. Koristi se u obliku praha koji se miješa s vodom u omjeru zadanom u uputama proizvođača. Žlica se u usta pacijenta uvodi rotacijskim pokretom. Dok se otisni materijal stvrdnjava, pacijent mora ostati miran i u uspravnom položaju, a trajanje stvrdnjavanja može trajati od 30 sekundi do 5 minuta. Stomatolog zatim pregledava otisak, ispire ga pod hladnom vodom i dezinficira. Iz alginatnog otiska dentalni tehničar izlijeva anatomski model od sadre tipa III ili IV (26, 27).

5.2. Uzimanje funkcijskog otiska

Na temelju anatomskog modela zubni tehničar izrađuje individualnu akrilatnu žlicu. Individualna žlica može se izraditi od svjetlosno polimerizirajućeg akrilata, termoplastičnog vinil materijala ili hladno polimerizirajućeg akrilata. Najjednostavnija i najčešća metoda jest izrada žlice od akrilata polimeriziranog svjetlom. Akrilat debljine 2 mm pažljivo se prilagodi modelu na koji je prethodno nanesen vosak koji služi kao držač prostora za otisni materijal kod uzimanja funkcijskog otiska. Žlica se zatim polimerizira pod plavim svjetlom. Doktor dentalne medicine individualnu žlicu koristi za uzimanje funkcijskog otiska (26). Prvo se u

žlicu postavljaju stoperi od termoplastičnog materijala kako bi se osigurala pravilna raspodjela pritiska na ležište i ostavio dovoljan prostor za otisni materijal. Nakon toga slijedi oblikovanje funkcijskih rubova pomoću termoplastične mase. Termoplastični štapić zagrijava se u vrućoj vodi ili iznad plamena, a zatim se omekšani materijal nanosi na rubove individualne žlice. Prije nego što se materijal stvrdne, žlica se postavlja u pacijentova usta gdje pacijent izvodi aktivne kretnje specifične za područje koje se otiskuje. Ponekad stomatolog može dodatnim pasivnim kretnjama pomoći oblikovati dijelove koje pacijent vlastitim kretnjama nije mogao definirati. Na kraju se individualna žlica premazuje odgovarajućim adhezivnim sredstvom te ispunjava silikonom ili polieterom kako bi se precizno otisnulo ležište i dodatno definirali rubovi dok se izvode aktivne i pasivne funkcijske kretnje. Otisak se zatim opere pod vodom, dezinficira i šalje u dentalni laboratorij. Iz dobivenog funkcijskog otiska izlijeva se radni model (6, 28). Na radnom modelu dentalni tehničar ucrtava izgled budućeg skeleta proteze koji je isplanirao doktor dentalne medicine. Prilikom ucrtavanja ključno je poštovati kriterije higijene, funkcionalnosti, minimalnu udaljenost od marginalne gingive od 4 mm te simetriju. U procesu planiranja djelomične proteze koristi se paralelometar kako bi se odredio najpovoljniji smjer uvođenja proteze. Radni model postavlja se u paralelometar u nulti položaj pri čemu je protetska ravnina paralelna s horizontalom, a smjer uvođenja proteze okomit na ravninu (29). Pomoću crtača na paralelometru određuje se protetski ekvator ispod kojeg se označuje smještaj retencijskog kraka kvačice (6, 28).

5.3. Proba metalne osnove

Nakon paraleliziranja i označavanja lijevanih kvačica, radni model potrebno je dublirati kako bi ostao sačuvan od loma i oštećenja. Dubliranje je postupak otiskivanja radnog modela pomoću reverzibilnog hidrokoloida ili adicijskog silikona (30). Svrha je ovog postupka omogućiti izradu metalne konstrukcije djelomične proteze. Radni model izrađen od tvrde sadre ne bi izdržao visoke temperature potrebne za lijevanje metalnog skeleta (28). Također, model na kojem se lijeva metal uništava se tijekom procesa oslobađanja metala iz kalupa.

Ako se dubliranje izvodi s reverzibilnim hidrokloidom, važno je radni model prethodno uroniti u vodenu kupku na 5 minuta. Ovim postupkom sprječava se da radni model apsorbira vodu iz hidrokoloida. Nakon toga, višak vode uklanja se suhim ručnikom, a model se

postavlja u kivetu (31). Kivete korištene za ovu metodu sastoje se od dva dijela, prozirne su i nisu prikladne za dubliranje silikonom. Masa za dubliranje miješa se i zagrijava u posebnom aparatu koji podiže temperaturu na 93 – 96 °C, pri čemu materijal prelazi u tekuće stanje. Prije ulijevanja, temperatura materijala se postupno smanjuje na 40 – 54 °C uz stalno miješanje. Tako pripremljeni materijal ulijeva se u kivetu. Prilikom ulijevanja, materijal mora teći neprekidno na jednom mjestu u kiveti kako bi se izbjeglo stvaranje mjehurića zraka. Važno je započeti ulijevanje podalje od voska kako bi se spriječilo njegovo topljenje zbog zagrijanog materijala. Nakon ulijevanja masa se hladi oko 90 minuta (28, 31). Ako se model dublira silikonom, namakanje nije potrebno. Cijeli je postupak brži i jednostavniji. Radni model stavlja se u posebnu kivetu u koju se potom ulijeva silikon. Nakon ulijevanja, kiveta se smješta u komoru pod pritiskom od 4 bara gdje se komprimiraju mjehurići zraka, čime se smanjuje poroznost materijala. Dubliranje silikonom preciznije je od dubliranja hidrokolidom, a posebno je preporučljivo za izradu djelomičnih proteza s metalnim glodanim elementima, pričvrstcima i prečkama gdje je potrebna veća preciznost. Kod korištenja reverzibilnog hidrokoloida, nakon hlađenja mase za dubliranje prvo se uklanja dno kivete, zatim okvir, a na kraju se model vadi vertikalno. Prije nego što se ulije vatrootalna masa u kalup, potrebno je vratiti dno i okvir kivete na masu za dubliranje kako bi se održala pravilna struktura mase. Ako se kao masa za dubliranje koristi silikon, potrebno ga je poprskati sredstvom za odmašćivanje kako bi se smanjila površinska napetost. Zatim se lagano ispuhuje mlazom zraka, a preporučuje se ostaviti otisak najmanje 15 minuta kako bi se silikonski materijal oporavio od stresa nastalog prilikom vađenja radnog modela (28).

U dobivene kalupe od mase za dubliranje ulijeva se masa za ulaganje koja može biti sadrom vezana, fosfatom vezana ili silikatom vezana uložna masa. Sadrom vezane uložne mase uglavnom se koriste za lijevanje zlatnih legura, dok se fosfatom vezane uložne koriste za lijevanje kobalt-kromovih legura jer podnose višu temperaturu. Silikatom vezane uložne mase predstavljaju alternativu fosfatno vezanim masama za lijevanje na visokim temperaturama (27, 28). Materijal se ručno miješa 15 sekundi, nakon čega se stavlja u vakuumsku miješalicu na 60 sekundi pri 350 okretaja u minuti. Zatim se ulijeva u dublirani otisak na vibratoru. Nakon stvrdnjavanja, dublirani model se vadi iz mase za dubliranje i stavlja u peć za sušenje. Osušeni se model potom umoči u vosak ili tekućinu za otvrdnjavanje, u trajanju od 10 do 15 sekundi. Prije modeliranja metalnog skeleta u vosku preporuča se grijanje modela na 40 °C kako bi se osiguralo bolje prijanjanje voska na model (28). Zubni tehničar izvodi navoštavanje na radnom modelu prema prethodnom crtežu stomatologa, a zatim se taj voštani skelet

prenosi na dublirani model. Za modeliranje voštanog skeleta koriste se gotovi tvornički voštani profili. Tijekom modelacije važno je pridržavati se pravila retencije, stabilizacije, statike, estetike i udobnosti za pacijenta. Debljina konfekcijskih voštanih profila tvornički je prilagođena za svaku leguru pa se preporučuje koristiti leguru i vosak istog proizvođača. Prilikom modelacije skeleta proteze obično se prvo postavlja baza, zatim se voskom ispuni ležište za upirače koji se povezuju s malom spojkom za bazu proteze. Na kraju se dodaju kvačice i stabilizacijski elementi (28, 32). Debljim voštanim profilima montiraju se budući lijevni kanali, koji moraju biti širi od voštanih profila, pri čemu centralni kanal mora imati promjer od 6 do 10 milimetara. Rastaljena legura mora nesmetano i ravnomjerno dopirati do svih dijelova modeliranog objekta. Spoj između lijevnih kanala i voštanih dijelova na modelu treba biti na najdebljim dijelovima voska. Za maksilu lijevni se kanali postavljaju iznad modela, a za mandibulu se mogu postaviti iznad ili ispod modela. Nakon postavljanja voštanog skeleta slijedi faza ulaganja, koja se izvodi u kiveti za ulaganje. Prije početka postupka unutrašnja strana kivete premazuje se vazelinom, dok se voštani skelet prska sredstvom za odmašćivanje. Preporučuje se nanošenje tankog sloja fine mase za ulaganje preko važnih dijelova voštanog skeleta koristeći lagano vlažan kist. Udaljenost voštanog skeleta od ruba kivete mora biti minimalno 5 milimetara. Zamiješana masa za ulaganje ulijeva se u kivetu na vibratoru. Kiveta se zatim stavlja u komoru pod tlakom od 4 bara na 10 minuta radi stvrdnjavanja. Nakon toga, okvir kivete se skida, a masa se ostavlja na sobnoj temperaturi da se potpuno stvrdne. Stvrdnuta uložna masa zatim se zagrijava u nekoliko faza sve do 900 – 1050 °C, pri čemu dolazi do isparavanja voska, a kalupi za lijevanje legure ostaju prazni (28).

Za izradu skeleta djelomične proteze danas se najčešće koriste neplemenite legure kao što su kobalt-krom, titan i plemeniti čelik. Prednost ovih legura leži u njihovoj lakoći, iznimnim mehaničkim svojstvima, uključujući veliku tvrdoću, otpornost na trošenje i sposobnost izdržavanja visokih temperatura. Dodatno, prisutnost kroma pruža otpornost na elektrokemijsku koroziju (33). Lijevanju legure prethodi njeno taljenje, proces u kojem se metal dovodi na temperaturu koja ga pretvara u tekuće stanje. Taljenje se provodi u specijaliziranim lončićima zvanim tigl. Da bi se postigli optimalni rezultati, koristi se elektronska oprema koja precizno kontrolira temperaturu i vrijeme lijevanja. Nakon što se legura istali, prelazi se na postupak lijevanja, gdje se rastaljena legura ulijeva u prazne odljevne kanale uložne mase. Tijekom hlađenja legura poprima novi oblik. Za lijevanje legura koje se koriste za metalne skelete parcijalnih proteza primjenjuju se tlačno-vakumsko lijevanje ili centrifugalno lijevanje. Nakon završetka postupka kalup se ostavlja da se hladi na

sobnoj temperaturi. Kada se odljev ohladi, uklanja se iz okvira uložne mase i podvrgava pjeskarenju sa zrcima aluminijske oksida. Nakon pjeskarenja slijedi obrada metalnog skeleta koja uključuje uklanjanje ljevanih kanala. Gruba obrada provodi se korištenjem kamenčića, freza i gumica (32). Procesom elektrolize, gumicama, pustenim kolotovima, četkama i polirnim pastama postiže se visoki sjaj. Završno čišćenje obavlja se u ultrazvučnom aparatu, a zatim se skelet ispiri vodom. Visoki sjaj na površini metala od esencijalne je važnosti za udobnost pacijenta i smanjuje mogućnost nakupljanja plaka na protezi. Nakon što je metalni skelet obrađen i pripremljen, zajedno s modelom šalje se u ordinaciju na probu u ustima pacijenta (28).

Stomatolog provjerava dosjed metalne baze na područje sedala i prostor koji je potreban za akrilat, kao i dosjed velike spojke te retencijskih i stabilizacijskih elemenata (34). Velike spojke moraju biti u neposrednom kontaktu s mukozom kako bi se spriječila impakcija hrane, dok retencijski i stabilizacijski elementi moraju biti odgovarajuće debljine kako bi se izbjeglo njihovo lomljenje (35). Nakon što je izvršena proba metalne konstrukcije, zubni tehničar aplicira nagrizne bedeme od tvrdog ružičastog voska na metalnu konstrukciju. Ovi se bedemi koriste za precizno određivanje vertikalnih i horizontalnih međučeljskih odnosa (1).

5.4. Određivanje međučeljskih odnosa

Načelno se faza određivanja međučeljskih odnosa izvodi prije izrade metalne osnove sa zagriznim šablonama, ali je opisana ovdje zbog mogućnosti ponovne registracije i utvrđivanja s voštanim bedemima na metalnoj osnovi (1). Prije početka izrade djelomične proteze potrebno je detaljno analizirati pacijentovu okluziju kako bi se utvrdilo je li zadovoljavajuća i prihvatljiva za protetski rad. Ako preostali prirodni zubi imaju dovoljno okluzijskih dodira koji osiguravaju stabilne odnose između gornje i donje čeljusti, stanje okluzije smatra se prihvatljivim. Ovo je tipično kod pacijenata koji su izgubili manji broj zuba, s malim bezubim područjima, ali i kada su preostali zubi raspoređeni na način da osiguravaju odgovarajuće okluzijske odnose (1).

Ako među preostalim zubima nema dovoljno okluzijskih dodira, posebno u zonama podupiranja, međučeljske je odnose potrebno rekonstruirati kako bi se osigurala stabilna osnova za buduću protezu. U situacijama kada je jedna čeljust potpuno bezuba, rekonstrukcija

međučeljusnih odnosa provodi se na isti način kao kod potpune bezubosti. Model gornje čeljusti prenosi se u artikulatork uz pomoć obraznog luka, a za prijenos donjeg potrebno je odrediti horizontalne međučeljusne odnose (1). Horizontalni položaj donje čeljusti u odnosu na gornju ovisi o prisutnosti potpornih zona, rasporedu preostalih zuba, njihovu međusobnom odnosu i veličini bezubih prostora. Ovisno o specifičnoj situaciji, modeli se mogu fiksirati u: 1) maksimalnoj interkuspidaciji (MIK) ili centralnoj okluziji (CO) i 2) centričnoj relaciji (CR) ili retrudiranom kontaktnom položaju (RKP). MIK je položaj u kojemu postoji maksimalna dodirna površina zuba gornjeg i donjeg zubnog niza. Za izradu djelomične proteze može se koristiti u slučajevima kada je jasno definiran ili kada se poklapa sa CR-om. CR je najdistalniji fiziološki položaj donje čeljusti koji je moguće reproducirati s velikom točnošću. Koristi se za registraciju međučeljusnih odnosa kod pacijenata koji nemaju sačuvane bočne zube u jednom ili oba zuba luka te kod pacijenata čiji MIK nije jasno definiran. Donji se model u artikulatork postavlja pomoću interokluzijskog registrata ili pomoću probnih baza s bedemima (1). Okluzijski registrat može se izraditi pomoću samovezujućeg akrilata ili svitka tvrdog ružičastog voska, a koristi se kod osigurane okluzije i manjih umetnutih bezubih prostora. Ako su bezubi prostori veći, zubni lukovi skraćeni ili ne postoji dodir zuba antagonista, za određivanje međučeljusnih odnosa koriste se probne akrilatne baze s nagriznim bedemima načinjenim od akrilata, termoplastične mase ili tvrdog ružičastog voska. Kada je sačuvan veći broj zuba, modele gornje i donje čeljusti moguće je spojiti i bez registrata. Postavljeni modeli u artikulatork omogućuju simulaciju međučeljusnih odnosa, kretnji donje čeljusti i zglobova izvan usta pacijenta (1).

5.5. Proba postave zuba

Prilikom postavljanja umjetnih zuba potrebno je pridržavati se pravila o jezičnom prostoru, estetici, fonaciji, statičkim načelima te interkuspidaciji i artikulaciji. Umjetni zubi mogu biti izrađeni od polimernih ili keramičkih materijala. Ovi materijali dostupni su u različitim bojama, oblicima i veličinama kako bi zadovoljili raznolike estetske i funkcionalne potrebe. Odabir umjetnih zuba treba biti usklađen s preostalim prirodnim zubima. Umjetni zubi preuzimaju žvačno opterećenje i prenose ga na tkiva ležišta i potporne zube, a postavljaju se po principu uzajamno zaštićene okluzije. Pri laterotruzijskim kretnjama dodiruju se jedino očnjaci, što nazivamo 'očnjakom vođena okluzija', a u protruzijskim kretnjama u dodiru su samo prednji zubi (1). Također je važno osigurati da žvačne plohe bočnih umjetnih zuba nisu

šire od bezubog grebena, kako bi se spriječilo pomicanje proteze. Tijekom postavljanja treba paziti na pravila interkuspidacije, što znači da u interkuspidacijskom položaju svi antagonistički zubi trebaju ostvarivati simultani i uravnoteženi kontakt, a gornji i donji prednji zubi ne bi se smjeli dodirivati pri laganom zatvaranju. Umjetni zubi postavljaju se tako da omogućuju nesmetane artikulacijske pokrete, pri čemu su kontakti najčešće dvotočkasti ili trotočkasti. Pravilni dodiri u različitim položajima i pokretima mogu se postići u poluprilagodljivim i potpuno prilagodljivim artikulatorima. U ambulanti se provjerava estetski izgled i okluzija zuba u ustima pacijenta, koji moraju zadovoljiti funkcionalne i statičke zahtjeve. U ovoj fazi rada ispituje se i fonacija. Nakon svake probe u pacijentovim ustima proteza s umjetnim zubima pohranjuje se u posudu s hladnom vodom, gdje se čuva sve do ulaganja u kivetu (1, 6).

5.6. Izrada proteze

U završetku izrade proteze vosak se zamjenjuje akrilatnom u boji gingive u kojem su učvršćeni umjetni zubi. Proteza, postavljena na radnom modelu, ulaže se u sadru do zuba i voska u donjem dijelu kivete. Nakon stvrdnjavanja sadre, sve površine osim zuba i voska premazuju se separacijskim sredstvom. Zatim se sadra ulijeva u gornji dio kivete koja se poklapa. Kiveta se na pet minuta stavlja u kipuću vodu kako bi se odstranio sav vosak. Nakon toga kiveta se otvara, a višak voska uklanja. Model ostaje u donjem dijelu kivete, dok zubi ostaju u gornjem dijelu. Zamiješano akrilatno tijesto nanosi se u prostore gdje je prethodno bio vosak, kiveta se zatvara i polimerizira pod pritiskom (1). Za bazu proteze moguće je koristiti akrilat koji se polimerizira toplinskim postupkom ili hladnopolimerizirajući akrilat. Akrilat se sastoji se od praška polimetilmetakrilata i tekućine koja sadrži metil-metakrilat, a može se koristiti i u obliku gela. Miješanjem ovih komponenti dolazi do polimerizacije koja se odvija u fazama: faza miješanja, umrežavanja, utiskivanja, prešanja i faza polimerizacije. Nakon polimerizacije i hlađenja kivete protezu je potrebno pažljivo izvaditi, očistiti od ostataka gipsa, obraditi i ispolirati. Često je potrebno ubrušavanje umjetnih zuba u artikulatoru zbog povišenja vertikalne dimenzije okluzije uzrokovane kontrakcijom akrilata tijekom polimerizacije. Uz klasičan način ulaganja, koriste se i metoda silikonskog ili sadrenog ključa te injekcijska tehnika (1, 27).

5.7. Predaja proteze pacijentu

Prije predaje bilo konvencionalnih ili digitalno izrađenih djelomičnih proteza, završenu protezu potrebno je pažljivo pregledati kako bi se otkrile eventualne nepreciznosti i oštri dijelovi koji mogu otežati njeno postavljanje i uklanjanje. Svi oštri bridovi na akrilatnim dijelovima baze trebaju biti zaglađeni. Rubovi sedala trebaju ležati na granici između pomične i nepomične sluznice jer predugački rubovi mogu izazvati dekubituse i bol, što otežava privikavanje na protezu. Posebnu pažnju treba posvetiti tome da sedla proteze precizno prijanjaju na bezube grebene u svim područjima. Stabilnost produljenih sedala ispituje se vertikalnim, kosim i transverzalnim pritiskanjem vrškovima prstiju prema bezubom ležištu. Okluzijski odnosi moraju biti detaljno provjereni, a okluzijske smetnje i zapreke najlakše se otkrivaju vraćanjem gotove proteze u artikulatorku. Za prepoznavanje smetnji i preranih dodira koristi se obojeni artikulacijski papir. Nakon što se isprave eventualne greške na akrilatnim dijelovima sedala i ubruse zubi, protezu je potrebno temeljito ispolirati (1). Završena proteza predaje se pacijentu uz demonstraciju stavljanja i vađenja pred ogledalom. Namještanje proteze mora biti jednostavno, bez savijanja kvačica i bez primjene horizontalnog pritiska na uporišne zube. Prilikom vađenja, pacijent ne smije držati vrškove kvačice jer su oni najtanji i lako se mogu deformirati, umjesto toga proteza se treba hvatati u području ramena kvačica gdje su najdeblje i najotpornije (1).

Većini se pacijenata preporučuje stalno nošenje djelomične proteze, uključujući i noću. Kontinuiranim nošenjem proteze sprječava se pomicanje preostalih prirodnih zuba, osigurava stabilan međučeljusni odnos, održava tonus mišića i zadovoljava estetika. Međutim, stalno nošenje proteze ne preporučuje se u slučajevima preosjetljivosti tkiva na kojem proteza leži ili kada je potrebno vrijeme za oporavak tkiva. Kada proteza nije u ustima, treba je držati u vodi kako bi se spriječilo isušivanje akrilata. Redovite kontrole neophodne su kako bi se provjerilo stanje preostalih zuba, posebno uporišnih i tkiva ležišta (1).

Za trajnost dobro izrađene proteze uvelike je odgovoran sam pacijent. Njegova briga o protezi, pravilno korištenje i provođenje higijene ključni su faktori za dugovječnost i uspješnost protetskog nadomjestka. Održavanje higijene kod djelomičnih proteza postiže se vađenjem proteze nakon svakog obroka te temeljitim čišćenjem preostalih zuba i okolnih tkiva. Ako pacijent nije u mogućnosti odmah nakon jela očistiti protezu i zube, preporučuje se

barem isprati usta vodom (36). Djelomičnu protezu potrebno je mehanički očistiti četkicom. Danas se na tržištu mogu naći posebne četkice za čišćenje nadomjestaka koje svojim oblikom i rasporedom vlakana omogućuju pristup svim dijelovima proteze (36, 37)

6. DIGITALNI NAČIN IZRADE DJELOMIČNE PROTEZE

Digitalna registracija djelomično ozubljene čeljusti započinje unosom podataka o pacijentu u softveru intraoralnog skenera, uključujući osnovne informacije poput imena i prezimena pacijenta, vrste planiranog rada i dodatnih napomena (38). Naravno, važno je prije svega, kao i kod konvencionalne izrade, iscrpno uzeti medicinsku i stomatološku anamnezu te obaviti klinički pregled.

6.1. Uzimanje anatomske otiske

Nakon uzimanja anamneze i obavljenog kliničkog pregleda doktor dentalne medicine pristupa digitalnom otiskivanju odnosno skeniranju pomoću intraoralnog digitalnog skenera (IOS). Pri skeniranju čeljusti važno je da usna šupljina bude čista, bez sline, krvi i ostataka hrane. Asistent pomaže održati suhoću i čistoću skeniranog područja koristeći retraktore za odmak sluznice obraza i jezika, dok doktor bilježi morfologiju čeljusti (38). U slučaju pogrešaka u skenu, poput rupa ili viškova tkiva, one se mogu ispraviti ponovnim skeniranjem cijele čeljusti ili specifičnog segmenta, a suvišni dijelovi sluznice, usana i jezika mogu se ukloniti u softveru. Cijeli proces skeniranja traje svega nekoliko minuta. Nakon završetka skeniranja, vrh IOS-a se dezinficira, a digitalni modeli čeljusti pohranjuju se u formate kompatibilne s 3D modeliranjem. Najpoznatiji format je STL (stereolitografski). Ako skener omogućava pohranu u datoteke koje podržavaju boje, granica pomične i nepomične sluznice može se označiti olovkom, olakšavajući rad dentalnom tehničaru. Na kraju, datoteke i radni nalog šalju se digitalnim putem u dentalni laboratorij (38). U slučaju da dentalni tehničar preuzme fizičke otiske, njihova digitalizacija obavlja se pomoću laboratorijskog skenera. Tehničar može izraditi digitalni model na dva načina: prvo, izlivanjem modela iz sadre prema otisku i zatim skeniranjem tog modela ili drugo, skeniranjem samog otiska. Obje metode omogućavaju digitalizaciju fizičkih otisaka, čime se osigurava preciznost i kvaliteta daljnjeg rada digitalnim protokolom (39).

6.2. Uzimanje funkcijske otiske

Za izradu individualne žlice koriste se razni specijalizirani programi. (38, 40). Proizvođači skenera u te programe danas unose i komponente umjetne inteligencije kako bi skeniranje i obrada slike bili lakši. U njih se učitavaju skenirani modeli čeljusti u kojima se prvo ispravljaju eventualne greške, određuje smjer unosa žlice te se ucrtava granica buduće

individualne žlice, koja je 2 mm kraća od granice pomične i nepomične sluznice. Definira se debljina individualne žlice i prostor za otisni materijal uz mogućnost izrade stopera i popunjavanja podminiranih mjesta. Prije slanja u program za pozicioniranje postavlja se ručica za držanje žlice. Program za pozicioniranje služi za postavljanje potpornih struktura i orijentiranje žlice na platformi za 3D printanje. Potpornji su privremene strukture koje podržavaju viseće dijelove 3D modela tijekom printanja kako bi se spriječilo njihovo savijanje i deformacija. Za individualne žlice, potpornji se postavljaju na vanjske dijelove kako bi se pacijentu osigurala udobnost tijekom uzimanja funkcijskog otiska (38, 41, 42). Orijehtacija funkcijske žlice prema platformi 3D printera te debljina slojeva imaju značajan utjecaj na mehanička svojstva, potrošnju materijala i vrijeme potrebno za 3D ispis (43). Nakon printanja, žlice se uklanjaju s platforme, ispiru u ultrazvučnim kupkama s 96 %-tnim izopropilnim alkoholom te dodatno polimeriziraju polimerizacijskim lampama kako bi se osigurala potpuna polimerizacija monomera. Kako bi se izbjegao površinski inhibirani sloj, žlice se mogu dodatno polimerizirati u glicerinu. Potpornji se uklanjaju kliještima, a žlice se dodatno poliraju prije nego što se pošalju doktoru dentalne medicine za daljnju fazu izrade djelomične proteze (38).


Trenutno nije moguće potpuno digitalno bilježenje funkcijskih kretnji pomoću IOS-a. IOS-i mogu zabilježiti samo statično stanje oralnih struktura, odnosno mukostatično stanje sluznice (44, 45) Međutim, postoji varijanta digitalno potpomognutog uzimanja funkcijskog otiska, pri čemu je individualna žlica izrađena digitalnim putem, a sam funkcijski otisak uzima se na konvencionalan način (41). Gotov otisak može se poslati fizički u dentalni laboratorij ili digitalizirati pomoću IOS-a te na taj način poslati tehničaru (38).

6.3. Proba metalne osnove

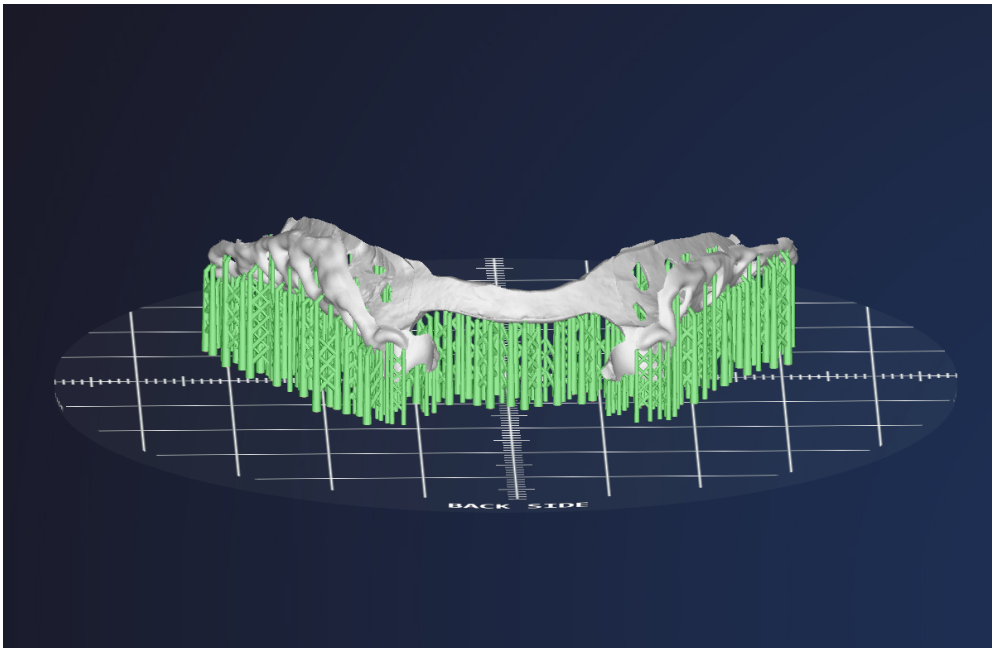
Osim skenera za digitalni proces izrade djelomične proteze potreban je i softver, odnosno računalni program za modeliranje (CAD – *Computer Aided Design*), kao i jedinica za izradu nadomjestka (CAM – *Computer Aided Manufacturing*), poznata kao glodalica (46). Dentalni tehničar digitalno dizajnira skelet proteze poštujući plan doktora dentalne medicine (47). Za digitalno planiranje vrijede ista pravila kao i kod konvencionalnog. Program sam mjeri dubinu podminiranih mjesta te rotira model u sve tri dimenzije kako bi automatski odredio najpovoljniji smjer umetanja proteze. Na reljefna područja sluznice postavlja se tanki sloj virtualnog voska nakon čega se dodaju uzorci mrežastih struktura zajedno sa svim ostalim

dijelovima baze proteze (48). CAD/CAM sustavi dijele se u tri skupine: 1. *in office* sustav neposredno u ordinaciji, 2. *in lab system*, indirektni sustav u zubotehničkom laboratoriju, 3. centralizirana izrada u proizvodnim centrima (46). Sustavi u ordinaciji ubrzavaju samu proceduru izrade, dok je kod indirektnih sustava u tehničkom laboratoriju i dalje očuvana komunikacija i suradnja između stomatologa i zubnog tehničara. Postoje brojni proizvođači CAD/CAM sustava, a u današnje vrijeme najčešće primjenjivani su Planmeca FIT, CEREC Omnicam, Lava COS (3M ESPE) i TRIOS (3 Shape) (49).

Za izradu skeleta djelomične proteze materijali izbora su neplemenite legure kao što su kobalt-krom, titan te plemeniti čelik. Metoda glodanja često se koristi pri izradi fiksnoprotetskih radova, ali kod izrade metalne osnove mobilnih radova nije poželjna zbog mogućnosti frakturiranja na tankim dijelovima kao što su kvačice (50). Stoga se umjesto suptraktivne tehnike, odnosno glodanja, metalne osnove češće izrađuju 3D printanjem (51). DMLS (engl. *Direct Metal Laser Sintering*) jedna je od novijih tehnologija za izradu metalnih nadomjestaka. Metoda koristi lasersko sinteriranje metala za stvaranje preciznih konstrukcija (46, 52). Laserska zraka sinterira prah legure u točkama koje su prethodno određene u softveru. Platforma se zatim snižava i postupak ponavlja dok se ne dobije završni oblik metalne konstrukcije (53).



Slika 1. 3D printer (TRUMPF TruPrint 1000);
slike su vlasništvo autora (autorica: Lucija Božić s dopuštenjem centra Dental Solutions)

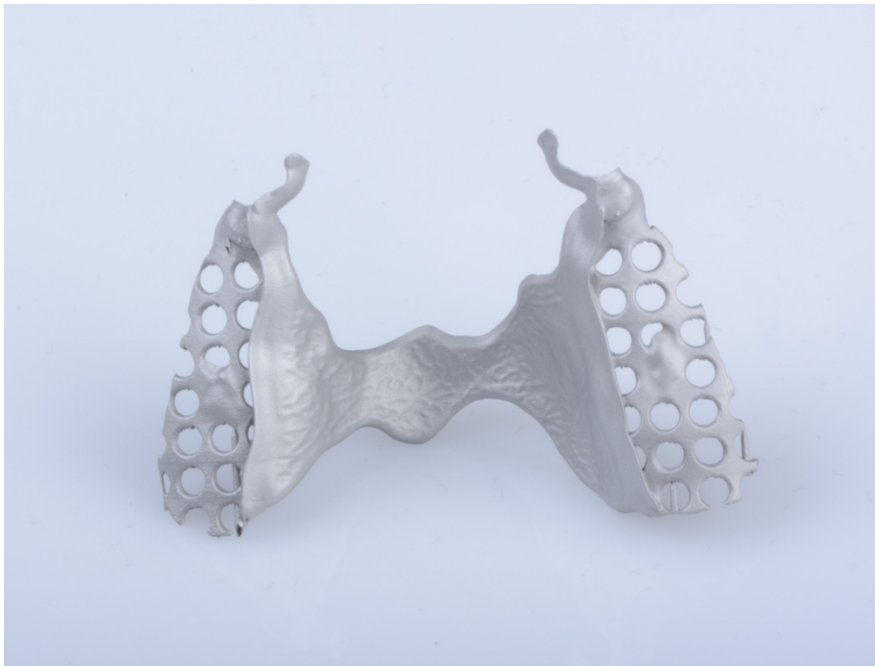

Slika 2. Isplanirana metalna baza djelomične proteze s potpornjima spremna za 3D printanje;
slike su vlasništvo autora (autorica: Lucija Božić s dopuštenjem centra Dental Solutions)

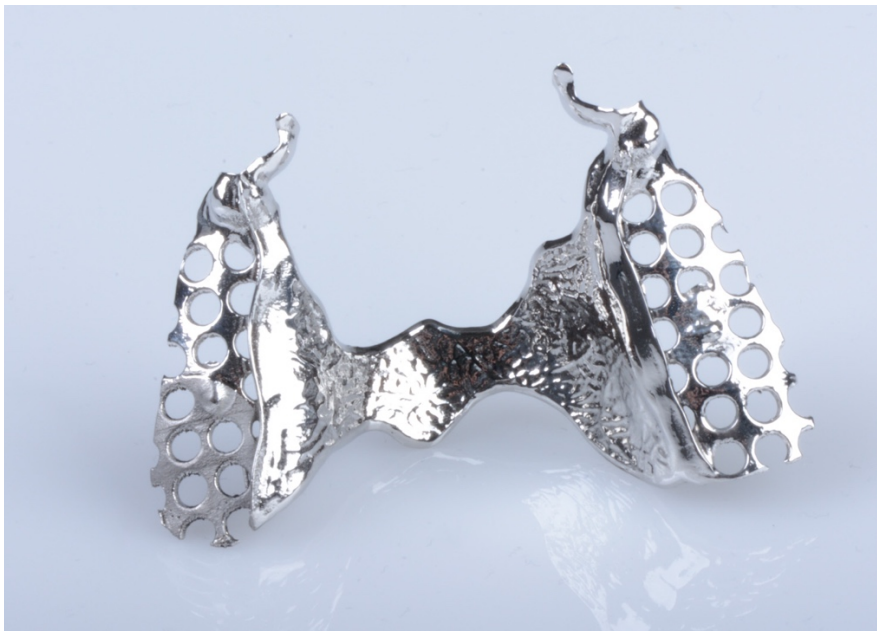

Slika 3. Metalna konstrukcija s potpornjima dobivena 3D printanjem;
slike su vlasništvo autora (autorica: Lucija Božić s dopuštenjem centra Dental Solutions)

Dentalni tehničar obrađuje isprintanu bazu djelomične proteze te ju šalje u ordinaciju na probu (47).

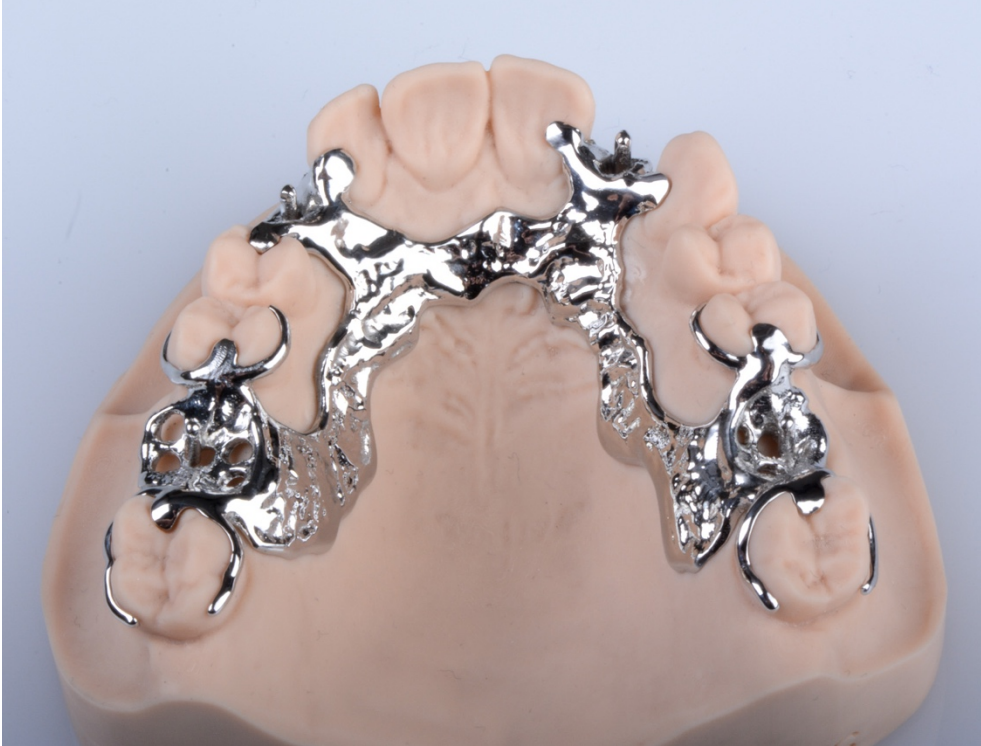

Slika 4. Isprintana metalna baza djelomične proteze prije obrade; slike su vlasništvo autora (autorica: Lucija Božić s dopuštenjem centra Dental Solutions)



Slika 5. Isprintana metalna baza djelomične proteze nakon obrade, poliranja i čišćenja; slike su vlasništvo autora (autorica: Lucija Božić s dopuštenjem centra Dental Solutions)

Nakon što je stomatolog provjerio dosjed metalne baze i dosjed velike spojke te retencijskih i stabilizacijskih elemenata, slijedi postavljanje voštanih nagriznih bedema i određivanje međučeljusnih odnosa (34).



Slika 6. Isprintana i obrađena metalna baza djelomične proteze na modelu gornje čeljusti; slike su vlasništvo autora (autorica: Lucija Božić s dopuštanjem centra Dental Solutions)

6.4. Određivanje međučeljusnih odnosa

Kada nedostaje manji broj zuba i očuvane su potporne zone, međučeljusne je odnose moguće registrirati skeniranjem MIK-a. Do prije nekoliko godina zagriz se skenirao jednostrano zbog manje distorzije, a digitalna izrada opsežnijih radova nije se sugerirala jer je takav sken stvarao grešku na suprotnoj strani. S napretkom tehnologije, i preciznost skenera je napredovala te se danas zagriz obostrano skenira kako bi se greške što više reducirale (38). Situacija je nešto kompliciranija kada vertikalna dimenzija nije očuvana zbog nedostatka većeg broja zuba. Tada je potrebno registrirati položaj CR (38).

Ako pacijent ima sačuvane prednje prirodne zube, CR je moguće registrirati pomoću prednjeg okluzijskog registrata. Za to postoje dva načina rada. Prva metoda odnosi se na ordinacijsku izradu jiga. Jig se može lako izraditi od svjetlosno ili kemijski-polimerizirajućeg akrilata ili kompozita. Termoplastični materijal također je materijal izbora, ali veća je mogućnost loma i otežana je obrada pri postizanju optimalne debljine jiga. Ako nova visina odgovara i pacijent ponavlja zagriz u jednoj točki na jigu, umjesto analognog registrata voskom ili termoplastičnim materijalom napravi se bočni sken zagriža. Prednji zubi najčešće se ne skeniraju zbog vidljivosti jiga iako današnji najmoderniji skeneri imaju integriranu umjetnu inteligenciju koja može automatski izbrisati jig kao suvišak i precizno pozicionirati modele u prostoru (38, 54). Drugi način uključuje laboratorijsku izradu jiga u softveru CAD sustava. Nakon što tehničar analizira skenove gornje i donje čeljusti, dizajnira jig koji se pričvršćuje na podminirane dijelove zuba s nepčane strane. Između središnjih sjekutića palatinalno se ostavlja stop. Dizajnirani se jig zatim isprinta u dentalnom laboratoriju i šalje u ordinaciju ili, ako ordinacija ima printer, tehničar šalje STL datoteku za lokalno printanje. Kad se jig isprinta, isprobava se u ustima i određuje vertikalna dimenzija okluzije i CR. CR se kontrolira tankom 8-mikrometarskom folijom. Ako se zagriz ponavlja u jednoj točki na stopu, pacijent je u pravom položaju CR-a. Kada se postigne stabilnost CR-a, skenira se odnos gornje i donje čeljusti. S ovakvim jigom omogućeno je precizno skeniranje međučeljusnih odnosa na svim mjestima zubnog luka (38, 55).

U slučaju kada pacijent nema dovoljno očuvanih prirodnih zuba, izrađuju se zagrizne šablone. Nije moguće potpuno digitalno izraditi zagrizne šablone zbog nemogućnosti printanja mekog voska. Stoga se voštani bedemi konvencionalno postavljaju na 3D isprintanu bazu proteze. Baza se izrađuje slično i uz pomoć istog programa kao i individualna žlica. U program se ubacuju digitalizirani modeli čeljusti u kojima je omogućeno popunjavanje potkopanih mjesta, određivanje smjera unosa, označavanje granice buduće proteze te određivanje debljine baze.

Baza mora biti u uskom kontaktu sa sluznicom. Nakon dizajniranja baza se šalje u program za pozicioniranje gdje se postavljaju potpornji na stranu na kojoj će biti vosak. Također se određuje orijentacija baze prije slanja na 3D printanje. Nakon što je baza isprintana, odvaja se od platforme 3D printera i ispire u dvjema ultrazvučnim kupkama s 96 %-tnim izopropilnim alkoholom. Zatim se baza dodatno polimerizira u polimerizacijskom uređaju kako bi se

osigurala potpuna polimerizacija monomera. Potpornji se uklanjaju kliještima i ispoliraju. Na bazu se postavljaju konfekcijski voštani bedemi na isti način kao kod konvencionalne metode i šalju stomatologu (38, 42, 56)

Položaj maksile prema bazi lubanje može se digitalno odrediti koristeći digitalne kinematske obrazne lukove kao što su Zebris JMA-Optic i Modjaw (38). Koristeći kinematski obrazni luk i 3D digitalne prikaze čeljusti, u cijelosti možemo individualizirati i prilagoditi virtualni artikulatork koji zatim simulira kretanje čeljusti i daje dinamičku vizualizaciju okluzalnih kontakata (57, 58). Također, trodimenzionalni ekstraoralni skenovi i slike zubi ili zagriznih šablona u ustima mogu se iskoristiti za određivanje položaja gornje čeljusti. To se postiže superponiranjem skeniranih modela ili zagriznih šablona s ekstraoralnim skenovima ili slikama unutar CAD programa koristeći zajedničke referentne točke (38, 59). CBCT (*Cone Beam Computed Tomography*) također može poslužiti u određivanju položaja maksile superponiranjem 3D modela skeniranih čeljusti s CBCT snimkom glave (60, 61, 62).

Prilagodbom zagriznih šablona donje i gornje čeljusti određuje se nova visina u položaju CR. Nakon što se postigne zadovoljavajuća visina i stabilnost u zagrizu, šablone se fiksiraju kako bi zadržale točan položaj i takve šalju dentalnom tehničaru koji artikulira u skladu s obraznim lukom i položajem zagriznih šablona (7). Ako je artikulacija provedena konvencionalnim putem, postoji mogućnost digitalizacije, odnosno skeniranja artikulatorka s artikuliranim modelima u skeneru te superponiranja tog skena s virtualnim artikulatorkom iste vrste (38, 63).

6.5. Postava zuba

Moderne digitalne tehnologije omogućavaju izradu metalnih baza djelomičnih proteza, ali postava zuba, završna izrada i obrada proteza i dalje se najčešće izvode ručno kao kod konvencionalne metode izrade (51). Ipak, postoje zabilježeni prikazi slučajeva u kojima su i ostali dijelovi djelomične proteze dizajnirani i izrađeni pomoću CAD softvera (3, 64). Nakon virtualnog artikuliranja u CAD programu obavlja se analiza modela i međučeljusnog registrata kako bi program mogao optimalno pozicionirati zube. Softver dolazi s bibliotekama digitalnih zubi koje automatski postavlja prema analizi modela (38). Pritom se poštuju i po potrebi korigiraju pravila za postavu zuba. Zube je moguće pomaknuti u sve tri dimenzije, bilo pojedinačno ili kao grupu. Digitalnim voštanim nožićem može se mijenjati geometrija i

okluzijski kontakti zubi bez potrebe za dodatnim brušenjem (38). Boja zubi može se odrediti u programu IOS-a prema boji preostalih prirodnih zuba u čeljusti (65).

6.6. Izrada proteze

Digitalni proces izrade djelomične proteze započinje izvozom datoteka iz CAD programa. Svaka komponenta izrađena je zasebno pomoću glodalice ili 3D printera. Obično se prvo izrađuje akrilatni dio djelomične proteze s udubljenim dijelovima koji su namijenjeni za postavu umjetnih zubi (3). Ako se proteza izrađuje 3D printanjem, nakon printanja zubi ili baze oni se uklanjaju s platforme printera, čiste u ultrazvučnim kupkama s izopropilnim alkoholom, uklanjaju se potpornji te se zubi i baza spajaju pomoću adheziva. Nakon toga se proteza obrađuje i polira. U slučaju glodanja, zubi ili baza uklanjaju se iz diskova, spajaju adhezivom, obrađuju i poliraju (38, 66, 67).

Dentalne tehnologije omogućuju i uporabu drugih materijala pa se tako umjesto metalnih legura za izradu baze djelomične proteze mogu koristiti i materijali na bazi cerija, cirkona i aluminijska (Ce-TZP/A) (3, 68). Zasebno mogu biti izrađene i velike i male spojke te kvačice. Ce-TZP/A se koristi za izradu dijelova koji zahtijevaju veću krutost, a polietereeterketon (PEEK) za kvačice koje zahtijevaju veću fleksibilnost (3). Nakon površinskog kondicioniranja svi se dijelovi međusobno povezuju adhezivnim sredstvom ili autopolimerizirajućom smolom (3, 4, 64).

6.7. Predaja proteze pacijentu

Opisano u poglavlju 5.7.

Razvoj digitalnih tehnologija značajno mijenja klinički i laboratorijski tijek izrade djelomičnih proteza. Konvencionalni laboratorijski postupci poput lijevanja metalnih konstrukcija, postavljanja umjetnih zuba i polimerizacije akrilatne smole mnogo su složeniji u usporedbi s digitalnim načinima rada (3).

Početni troškovi nabave digitalnih uređaja izrazito su visoki. Međutim, postoji mogućnost centralizirane izrade u većim proizvodnim centrima, što bi također smanjilo troškove proizvodnje. U praksi se najčešće kombiniraju konvencionalni i digitalni postupci (4).

Prva faza digitalnog postupka izrade djelomične proteze započinje uzimanjem digitalnog otiska pomoću IOS-a. Za razliku od tradicionalnih metoda koje zahtijevaju upotrebu otisnih materijala, digitalno uzimanje otiska omogućava stvaranje 3D modela čeljusti pacijenta koji se zatim pohranjuje u formate poput STL-a. Digitalni otisci šalju se elektroničkim putem u dentalni laboratorij (38).

Nakon primanja digitalnih otisaka dentalni tehničar izrađuje individualnu žlicu pomoću specijaliziranih programa koji koriste umjetnu inteligenciju za lakšu obradu. Individualna žlica izrađuje se pomoću 3D printera. Potpuno digitalno uzimanje funkcijskog otiska još uvijek nije moguće jer IOS-i mogu zabilježiti samo mukostatično stanje sluznice (44, 45). Stoga se u ovoj fazi kombiniraju digitalne metoda pri izradi individualne žlice i konvencionalne metode pri uzimanju funkcijskog otiska (41). Smatra se da je intraoralno skeniranje usne šupljine dovoljno u slučajevima Kennedy klase III, međutim ono ne bilježi precizno granicu pomične i nepomične sluznice kod slučajeva Kennedy klase I ili II (48). Daljnji razvoj IOS-a potreban je za usavršavanje digitalnog načina funkcijskog otiskivanja (4). Gotov otisak stomatolog šalje u dentalni laboratorij u fizičkom obliku ili ga digitalizira pomoću skenera u ordinaciji (38).

Za dizajn djelomične proteze koristi se CAD softver koji automatski određuje najbolji smjer umetanja proteze. Digitalno se popunjavaju podminirana mjesta i određuje položaj retencijskih krakova kvačice (48). Baza djelomične proteze najčešće se izrađuje od neplemenitih legura poput kobalt-kroma, titana ili plemenitog čelika, a moguće ju je isprintati i od cirkonija stabiliziranog cerijem i kompozita s aluminijem (3, 68). 3D printanje je metoda izbora za izradu skeleta djelomične proteze zbog svoje preciznosti i manje vjerojatnosti

frakturiranja u području kvačica u usporedbi s metodom glodanja (50). Laserskim sinteriranjem dobivaju se metalne baze s glađim površinama i većom preciznošću (48). Isprintana konstrukcija šalje se u ambulantu gdje stomatolog provjerava dosjed baze i svih retencijskih i stabilizacijskih elemenata nakon čega slijedi faza određivanja međučeljusnih odnosa (34).

Međučeljusne odnose moguće je registrirati skeniranjem MIK-a u slučaju očuvanih potpornih zona i gubitka manjeg broja zubi. Ako pacijent nema dovoljno očuvanih prirodnih zubi, potrebno je registrirati položaj CR-a uz pomoć zagriznih šablona. Pretežno se faza određivanja međučeljusnih odnosa radi prije izrade metalne osnove sa zagriznim šablonama, ali je opisana nakon izrade metalne baze zbog mogućnosti ponovne registracije i utvrđivanja s voštanim bedemima na metalnoj osnovi (1). Zagrizne šablone nije moguće potpuno digitalno izraditi zbog nemogućnosti printanja mekog voska. Stoga se konfekcijski voštani bedemi konvencionalno postavljaju na 3D isprintanu bazu proteze (38, 42, 56). Nagrizni se bedemi prilagođavaju kako bi se odredila nova visina u položaju CR. Digitalnim kinematskim obraznim lukovima određuje se položaj maksile prema bazi lubanje. Dentalni tehničar zatim artikulira u skladu s obraznim lukom i položajem zagriznih šablona (7). Ako je artikulacija provedena konvencionalnim putem, moguće ju je digitalizirati skeniranjem artikulatora s modelima te na taj način prenijeti u virtualni artikulator (38, 63).

Sve daljnje faze rada izrade djelomične proteze danas se najčešće izvode na konvencionalan način (51). Ako se dentalni tehničar pak odluči za digitalnu izradu, preskače se faza probe postave zuba i odmah slijedi završna faza izrade djelomične proteze. Nakon virtualnog artikuliranja CAD softver obavlja analizu modela i međučeljusnog registrata te automatski pozicionira zube (38). Proces izrade proteze započinje izvozom datoteke iz CAD programa. Svaka komponenta izrađuje se zasebno pomoću glodalice ili 3D printera, a zatim se međusobno povezuju adhezivnim sredstvom ili autopolimerizirajućom smolom (3, 4, 64).

Kod konvencionalnog načina izrade, proteze se tijekom polimerizacije deformiraju u rasponu od 0,45 – 0,9 % zbog čega je smanjeno pristajanje baze proteze na oralnu sluznicu. Takva deformacija ne postoji kod digitalnog načina izrade. Jednako tako, i poroznost kod proteze izrađene digitalnim putem je smanjena, što smanjuje rizik prekomjernog rasta mikroorganizama poput *Candida albicans* (69).

Pri predaji proteze provjerava se njeno prijanjanje, retencija i okluzija. Po potrebi se provode prilagodbe nakon kojih se proteza polira i isporučuje pacijentu (48). Pacijenta je potrebno educirati o namještanju i vađenju proteze, higijeni i održavanju proteze. U prvoj godini nošenja proteze kontrola se obavlja svaka 3 mjeseca, a nakon toga minimalno jednom godišnje. Redovite su kontrole važne jer omogućavaju pravovremeno otkrivanje promjena na mekim tkivima i zubima, ali i promjena na samoj protezi (1).

Digitalni postupci planiranja i izrade djelomične proteze polako zamjenjuju konvencionalne radne načine. Digitalne tehnologije, u usporedbi s klasičnim načinom rada, omogućavaju znatno veću preciznost i brzinu te u određenoj mjeri olakšavaju proces. U klasičnoj izradi nadomjestka potrebno je proći niz koraka koji zahtijevaju suradnju stomatologa i dentalnog tehničara, što može produžiti terapijski postupak.

IOS-i omogućuju brže i preciznije uzimanje anatomske otiske. Funkcijski otisak još uvijek se uzima termoplastičnim materijalom i silikonom ili polieterom u individualnoj žlici. Međučeljusne odnose moguće je registrirati intraoralnim skeniranjem ako je sačuvan dovoljan broj prirodnih zuba, dok se u slučaju većih bezubih područja izrađuju zagrizne šablone na konvencionalan način. Metalna baza, akrilatni dio djelomične proteze i umjetni zubi planiraju se u CAD/CAM sustavu i izrađuju glodanjem ili 3D printanjem.

Potrebna su daljnja istraživanja o preciznosti izrade i superiornosti digitalno izrađenih djelomičnih proteza u odnosu na one konvencionalne. Nemogućnost uzimanja funkcijskog otiska intraoralnim skenerom te nemogućnost registracije međučeljusnih odnosa u slučajevima u kojima nedostaje veći broj zuba ograničenja su digitalnog načina izrade.

Može se zaključiti da, unatoč svojim ograničenjima, digitalne tehnike imaju veliki potencijal promijeniti klinički i laboratorijski tijek izrade djelomične proteze te poboljšati njenu kvalitetu i omogućiti bržu izradu.

9. LITERATURA

1. Kraljević K, Kraljević Šimunković S. Djelomične proteze. Zagreb: In-tri; 2023.
2. Liu K, Xu Y, Ma C, Yu N, Tan F, Li Y, et al. Efficacy of a Virtual 3D Simulation–Based Digital Training Module for Building Dental Technology Students’ Long-Term Competency in Removable Partial Denture Design: Prospective Cohort Study. *JMIR Serious Games*. 2024.
3. Nishiyama H, Taniguchi A, Tanaka S, Baba K. Novel fully digital workflow for removable partial denture fabrication. *J Prosthodont Res*. 2020;64(1):98–103.
4. Al-Haj Husain N, Özcan M, Schimmel M, Abou-Ayash S. A digital cast-free clinical workflow for oral rehabilitation with removable partial dentures: A dental technique. *J Prosthet Dent*. 2020;123(5):680–5.
5. Rizvan G. Planiranje elemenata djelomične proteze prema razmještaju uporišnih zubi u čeljusti. *Sonda*. 2003;5(8-9):76-81.
6. Suvin M. Djelomična proteza. VIII. nepromijenjeno izdanje. Zagreb: Školska knjiga; 1991.
7. Suvin M. Biološki temelji protetike – totalna proteza. Zagreb: Školska knjiga, 1967; 1-4, 111-20.
8. Aurer Koželj J. Osnove kliničke parodontologije. Zagreb: Medicinska naklada, 1988; 13-23.
9. Friel T, Waia S. Partial dentures for older adults. *Prim Dent J*. 2020; 9(3): 34-9.
10. Al-Quran FA, Al- Ghalayini RF, Al-Zu'bi BN. Single-tooth replacement: factors affecting different prosthetic treatment modalities. *BMC Oral Health*. 2011; 11(34)
11. Kovačević Pavičić D, Crepulja N, Lajnert V. Utjecaj mobilnih protetskih radova na fonaciju. *Medicina fluminensis*. 2013; 49(1): 12-6.
12. Henderson D, McGivney GP, Castleberry DJ. McCracken's Removable Partial Prosthodontics. St. Louis: The C.V. Mosby Company; 1985.
13. Suvin M, Olajoš V. Oblikovanje ležišta za lateralni upirač u krunici. *Acta stomatol Croat*. 1981; 15(3): 115-19.
14. Mundt T, Polzer I, Samietz S, Grabe HJ, Doren M, Schwarz S, et al. Gender-dependent associations between socioeconomic status and tooth loss in working age people in the Study of Health in Pomerania (SHIP) Germany Community Dent Oral Epidemiol. 2011;39:398–408.
15. Alqutaibi AY. A within-subject comparison of the conventional clasp-retained with attachment-retained removable partial dentures. *J Taibah Univ Med Sci*. 2020; 15(4): 305-11.

16. Lisko D. Attachmenti u retenciji djelomičnih proteza. Sonda; 2015.
17. Reddy SVG, Shareef SNHA, Bharathi M, Reddy S, Kondapalli AK, Sujatha K. Attachment Retained Cast Partial Denture Prosthesis. *Int J Adv Health Sci.* 2017;4(1):8-13.
18. Kraljević K, Nikšić D. Primjena Dolderove prečke u suvremenoj stomatološkoj protetici. *ASCRO* 1970; 5:158.
19. Kraljević S. Retencija djelomične zubne proteze teleskop i konus krunicama (I dio). Sonda: 35-37.
20. Dulčić N. Pričvršćivanje implantoprotetskih radova. Sonda. 2013; 14(26): 38-40.
21. Kuzmanović D, Payne A, Purton D. Distal implants to modify the Kennedy classification of a removable partial denture: a clinical report. *J Prosthet Dent* 2004; 92: 8-11.
22. Grossmann Y, Nissan J, Levin L. Clinical effectiveness of implant-supported removable partial dentures: a review of the literature and retrospective case evaluation. *J Oral Maxillofac Surg.* 2009;67:1941–6.
23. Jensen-Louwerse C. A phd completed 10. Implant-supported removable partial dentures in a Kennedy Class I – situation in the mandible. *Ned Tijdschr Tandheelkd.* 2017;124(6):335-7.
24. Brudvik JS. Implants and removable partial dentures. In: Brudvik JS, ed. *Advanced Removable Partial Dentures.* Chicago, Ill: Quintessence; 1999:153–59.
25. Sendax V. *Mini Dental Implants Principles and Practice.* St. Louis: Elsevier Mosby; 2013.
26. Kraljević K. *Potpune proteze.* Zagreb: Aerografika; 2001.
27. Mehulić K. i suradnici. *Dentalni materijali.* Zagreb: Medicinska naklada; 2017.
28. Kraljević Šimunković S, Čimić S, Soldo M. Laboratorijske faze izrade metalnog skeleta djelomične proteze – dubliranje modela, modeliranje skeleta, ulaganje i lijevanje. Sonda. 2011;12:19-23.
29. Davenport JC. *A clinical guide to removable partial dentures.* London; British Dental Association; 2000.
30. Stamenković D. *Stomatološka protetika – parcijalne proteze.* 1st ed. Beograd: Interprint; 2006.
31. Jerolimov J. Tijek izrade protezne baze. In: Živko Babić J. *Metali u stomatološkoj protetici.* Zagreb: Školska knjiga; 2005.

32. Sowter JB. Removable Prosthodontic Techniques. 2. ed. The University of North Carolina Press; 1986.
33. Knezović Zlatarić D. Neplemenite slitine. Materijali izbora u mobilnoj stomatološkoj protetici. Sonda. 2003; 8/9: 31-2.
34. Kapetanović G, Klisović I, Alajbeg I. Faze izrade kombiniranog nadomjestka: određivanje međučeljusnih odnosa. Sonda. 2016; 42-7.
35. W. Loney R. Removable Partial Denture Manual. Dalhousie University; 2011. 103 p.
36. Čatović A. Dentalna medicina starije dobi u praksi. Raič A, editor. Zagreb: Medicinska Naklada; 2018. 446 p.
37. Glažar I. Priručnik oralne higijene. Rijeka: Medicinski fakultet sveučilišta u Rijeci; 2017. 82 p.
38. Jakovac M. i suradnici. Protokol. Zagreb: Stega-tisak; 2023.
39. Lukačević F, Lukić N, Jelinić Carek A. Usporedba konvencionalnih i digitalnih intraoralnih otisaka. Sonda. 2015;16(29):54-7.
40. Keul C, Runkel C, Güth JF, Schubert O. Accuracy of data obtained from impression scans and cast scans using different impression materials. Int J Comput Dent. 2020;23(2):129-38.
41. Schmidt A, Berschin C, Wöstmann B, Schlenz MA. Chairside 3-D printed impression trays: a new approach to increase the accuracy of conventional implant impression taking? An in vitro study. Int J Implant Dent. 2023;9(1):47.
42. Namano S, Kanazawa M, Katheng A, Trang BNH, Hada T, Komagamine Y, Iwaki M, Minakuchi S. Effect of support structures on the trueness and precision of 3D printing dentures: An in vitro study. J Prosthodont Res. 2024;68(1):114-21.
43. Song S, Zhang J, Liu M, Li F, Bai S. Effect of build orientation and layer thickness on manufacturing accuracy, printing time, and material consumption of 3D printed complete denture bases. J Dent. 2023;130:104435.
44. Park SY, Yun Y, Park C, Yun K. Integration of an intraoral scan and a conventional impression for fabricating complete dentures for a patient with flabby tissues. J Prosthet Dent. 2023.
45. Ye H, Ning J, Li M, Niu L, Yang J, Sun Y, et al. Preliminary clinical application of removable partial denture frameworks fabricated using computeraided design and rapid prototyping techniques. Int J Prosthodont 2017;30:348-53.
46. Čatović A, Komar D, Čatić A. Klinička fiksna protetika I: Krunice. Zagreb: Medicinska naklada; 2015. 198 p.

47. Mahrous A, El-Kerdani T. Teaching the Design and Fabrication of RPD Frameworks With a Digital Workflow: A Preclinical Dental Exercise. *MedEdPORTAL J Teach Learn Resour.* 2020;16:11041.
48. Tamimi F, Almufleh B, Caron E, Alageel O. Digital removable partial dentures. *Clin Dent Rev.* 2020;4(1):9.
49. Flügge TV, Att W, Metzger MC, Nelson K. Precision of Dental Implant Digitization Using Intraoral Scanners. *Int J Prosthodont.* 2016;29(3):277-83.
50. Mendes TA, Marques D, Lopes LP, Caramês J. Total digital workflow in the fabrication of a partial removable dental prostheses: A case report. *SAGE Open Med Case Rep.* 2019.
51. Barraclough O, Gray D, Ali Z, Nattress B. Modern partial dentures - part 1: novel manufacturing techniques. *Br Dent J.* 2021;230(10):651-7.
52. Rathee M, Divakar S, Jain P, Singh S, Chahal S. Prosthetic rehabilitation of mucormycosis patients using DMLS fabricated cast partial denture with semi-precision attachments-A case series. *Spec Care Dent Off Publ Am Assoc Hosp Dent Acad Dent Handicap Am Soc Geriatr Dent.* 2024;44(2):478-85.
53. Jakovac M, Kranjčić J. i sur. *Pretklinička i laboratorijska fiksna protetika.* 1. izd. Zagreb: Stega tisak; 2020. 164 p.
54. Stanley M, Gomez Paz A, Miguel I, Coachman C. fully digital workflow, integrating dental scan, smile design and CAD-CAM: case report. *BMC Oral Health.* 2018;18(1):134.
55. Skramstad MJ. Welcome to Cerec Primescan AC. *Int J Comput Dent.* 2019;22(1):69-78.
56. Kouveliotis G, Tasopoulos T, Karoussis I, Silva NR, Zoidis P. Complete denture digital workflow: Combining basic principles with a CAD-CAM approach. *J Prosthet Dent.* 2022;127(4):550-555.
57. Kordass B, Gartner CH, Gesch D. The virtual articulator - a new tool to analyze the dysfunction and dysmorphology of dental occlusion. *Aspects of Teratology.* 2000;2:243-47.
58. Korlakunte P.R., Aljanakh M. The Role of Virtual Articulator in Prosthetic and Restorative Dentistry. *J Clin Diagn Res.* 2014;8(7):25-28.
59. Petre A, Drafta S, Stefanescu C, Oancea L. Virtual facebow technique using standardized background images. *J Prosthet Dent.* 2019;121(5):724-8.

60. Lepidi L, Chen Z, Ravidá A, Lan T, Wang HL, Li J. A Full-Digital Technique to Mount a Maxillary Arch Scan on a Virtual Articulator. *J Prosthodont*. 2019;28(3):335-338.
61. Joda T, Gallucci GO: The virtual patient in dental medicine. *Clin Oral Implants Res*. 2015;26:725-6.
62. Fang JH, An X, Jeong SM, Choi BH. Digital intraoral scanning technique for edentulous jaws. *J Prosthet Dent*. 2018;119(5):733-5.
63. Úry E, Fornai C, Weber GW. Accuracy of transferring analog dental casts to a virtual articulator. *J Prosthet Dent*. 2020;123(2):305-13.
64. Takaichi A, Fueki K, Murakami N, Ueno T, Inamochi Y, Wada J, et al. A systematic review of digital removable partial dentures. Part II: CAD/CAM framework, artificial teeth, and denture base. *J Prosthodont Res*. 2022;66(1):53–67.
65. Huang M, Ye H, Chen H, Zhou Y, Liu Y, Wang Y, Sun Y. Evaluation of accuracy and characteristics of tooth-color matching by intraoral scanners based on Munsell color system: an in vivo study. *Odontology*. 2022;110(4):759-68.
66. Bonnet G, Batisse C, Bessadet M, Nicolas E, Veyrone JL. A new digital denture procedure: a first practitioners appraisal. *BMC Oral Health*. 2017;17(1):155.
67. Osnes, C., Davda, K., Hyde, T. et al. Current challenges for 3D printing complete dentures: experiences from a multi-centre clinical trial. *Br Dent J*. 2023.
68. Urano S, Hotta Y, Miyazaki T, Baba K. Bending properties of Ce-TZP/A nanocomposite clasps for removable partial dentures. *Int J Prosthodont*. 2015;28(2):191–7.
69. Virard F, Venet L, Richert R, Pfeffer D, Viguié G, Bienfait A, et al. Manufacturing of an immediate removable partial denture with an intraoral scanner and CAD-CAM technology: a case report. *BMC Oral Health*. 2018;18(1):120.

Lucija Božić rođena je 1999. godine u Zagrebu. Pohađala je VII. gimnaziju, koju je završila 2018. godine. Iste godine upisala je studij dentalne medicine na Stomatološkom fakultetu u Zagrebu. Dobitnica je STEM stipendije na temelju akademskog uspjeha. Za vrijeme studija asistirala je u privatnim stomatološkim ordinacijama, pohađala razne tečajeve, volontirala na Svjetskom danu oralnog zdravlja i sudjelovala u organizaciji Studentskog simpozija 2022. i 2023. godine.