

# Kirurško liječenje odontogenog sinusitisa

---

**Križ, Rene**

**Master's thesis / Diplomski rad**

**2024**

*Degree Grantor / Ustanova koja je dodijelila akademski / stručni stupanj:* **University of Zagreb, School of Dental Medicine / Sveučilište u Zagrebu, Stomatološki fakultet**

*Permanent link / Trajna poveznica:* <https://um.nsk.hr/um:nbn:hr:127:737243>

*Rights / Prava:* [Attribution-NonCommercial 4.0 International/Imenovanje-Nekomercijalno 4.0 međunarodna](#)

*Download date / Datum preuzimanja:* **2025-03-14**



*Repository / Repozitorij:*

[University of Zagreb School of Dental Medicine Repository](#)





Sveučilište u Zagrebu

Stomatološki fakultet

Rene Križ

# **KIRURŠKO LIJEČENJE ODONTOGENOG SINUSITISA**

DIPLOMSKI RAD

Zagreb, 2024.

Rad je ostvaren na Katedri za otorinolaringologiju Stomatološkog fakulteta Sveučilišta u Zagrebu

Mentor rada: izv. prof. dr. sc. Goran Geber, MD, Klinika za otorinolaringologiju i kirurgiju glave i vrata, KBC Sestre milosrdnice

Lektor hrvatskog jezika: Goranka Lazić, prof. hrvatskoga jezika

Lektor engleskog jezika: Zdravka Krndelj, prof. engleskoga i njemačkog jezika

Rad sadrži: 29 stranica

0 tablica

3 slike

Rad je vlastito autorsko djelo, u potpunosti samostalno napisano uz naznaku izvora drugih autora i dokumenata koji su u njemu korišteni. Osim ako nije drukčije navedeno, sve su ilustracije (tablice, slike i dr.) u radu izvorni doprinos autora diplomskoga rada. Autor je odgovoran za pribavljanje dopuštenja za korištenje ilustracija koje nisu njegov izvorni doprinos, kao i za sve eventualne posljedice koje mogu nastati zbog nedopuštenoga preuzimanja ilustracija, odnosno propusta u navođenju njihova podrijetla.

## **Zahvala**

Zahvaljujem mentoru izv. prof. dr. sc. Goranu Geberu na pomoći i vremenu uloženom da ovaj rad bude potpun i cijeli proces njegova pisanja ugodan.

Veliko hvala obitelji na trudu da mi briga uvijek bude samo igra, zadaća, ispitni rokovi ili kako ih proslaviti svakog ljeta.

Hvala abecednom rasporedu na faksu jer sam našla jako drage ljude s kojima sam provela skoro svaki trenutak predavanja, učenja, izlazaka i putovanja u ovih šest godina. Znam da sam imala puno sreće.

## **Sažetak**

Odontogeni maksilarni sinusitis (hrvatska istoznačnica je sinuitis) česta je bolest nepoznate incidencije, ali dokazano je u porastu. Predstavlja dijagnostički izazov s obzirom na to da su simptomi nespecifični. Vrlo su slični sinuitisima rinogene etiologije, ali se različito liječe. Simptomi koji prevladavaju su bol u predjelu lica, kongestija nosa i postnazalna sekrecija. U liječenju je potreban interdisciplinarni pristup otorinolaringologa, doktora dentalne medicine i radiologa. Neophodan dio terapije konzervativni je stomatološki ili oralnokirurški zahvat radi uklanjanja primarnog uzroka. U kombinaciji s ordiniranjem antibiotika i kirurškim zahvatom sprječava se napredovanje upale, a u tu se svrhu koriste kirurške metode kao što su Caldwell-Luc operacija ili funkcijska endoskopska sinusna kirurgija (FESS). FESS je poštedni kirurški postupak uz pomoć endoskopa koji se podređuje funkciji i prirodnom ozdravljenju bolesnika te je danas prvi izbor u kirurgiji nosa i sinusa.

**Ključne riječi:** odontogeni sinusitis; odontogeni sinuitis; liječenje; Caldwell-Luc operacija; funkcijska endoskopska sinusna kirurgija

## **Summary**

Odontogenic maxillary sinusitis is a common condition of an unknown, but proven increasing incidence. It presents a diagnostic challenge due to unspecific symptoms similar to rinogenic sinusitis, but a different therapy method. Main symptoms are facial pain, nose congestion and postnasal drip. An interdisciplinary approach of an otorhinolaryngologist, dentist and a radiologist is required in the disease management. A necessary part of the treatment is conservative dental or oral surgery to eliminate the primary cause. In combination with the prescription of antibiotics and surgery, the progression of the inflammation is prevented. The surgical methods used in the treatment are Caldwell-Luc surgery or functional endoscopic sinus surgery (FESS). FESS is a minimally invasive surgical procedure using an endoscope that is orientated towards the function of the sinuses and the natural healing of the patient and is the first choice in nasal and sinus surgery today.

Key words: odontogenic sinusitis; treatment; Caldwell-Luc surgery; functional endoscopic sinus surgery

## **Popis skraćenica**

FESS – engl. functional endoscopic sinus surgery; funkcijska endoskopska sinusna kirurgija

CT – engl. computed tomography; kompjuterizirana tomografija

CBCT – engl. cone beam computed tomography; dentalna konusna kompjuterizirana tomografija

OMK – ostiomeatalni kompleks

CL – Caldwell-Luc

## Sadržaj

1. UVOD .....	1
2. PARANAZALNI SINUSI.....	3
2.1. Podjela, smještaj i funkcija.....	4
2.2. Maksilarni sinus .....	5
2.2.1. Anatomija i histologija sinusa .....	5
2.2.2. Razvoj .....	6
3. SINUITIS .....	1
3.1. Etiologija.....	8
3.2. Klinička slika .....	8
3.3. Dijagnostika .....	9
4. ODONTOGENI SINUITIS.....	12
4.1. Mikrobiologija.....	13
4.2. Konzervativno liječenje odontogenog sinuitisa .....	13
4.3. Kirurško liječenje odontogenog sinuitisa .....	14
4.3.1. Caldwell-Luc operacija .....	15
Postupak .....	16
Komplikacije CL operacije .....	16
4.3.2. Funkcijska endoskopska sinusna kirurgija (FESS) .....	17
Komplikacije FESS-a.....	17
5. RASPRAVA .....	19
6. ZAKLJUČAK .....	22
7. LITERATURA.....	24
8. ŽIVOTOPIS .....	28



## **1. UVOD**

Maksilarni sinusitis (hrvatska istoznačnica je sinuitis) je upala sinusa gornje čeljusti uzrokovana infekcijom, praćena simptomima poput rinoreje (curenje nosa) i glavobolje. Razlikuju se sinuitisi odontogene i neodontogene etiologije. Brzopletim kliničkim pregledom i anamnezom u velikom broju slučajeva previdi se pravovremena dijagnoza odontogenog sinuitisa. Posljedično, bolest se tada ne liječi ispravno i njezin se tijek produljuje.

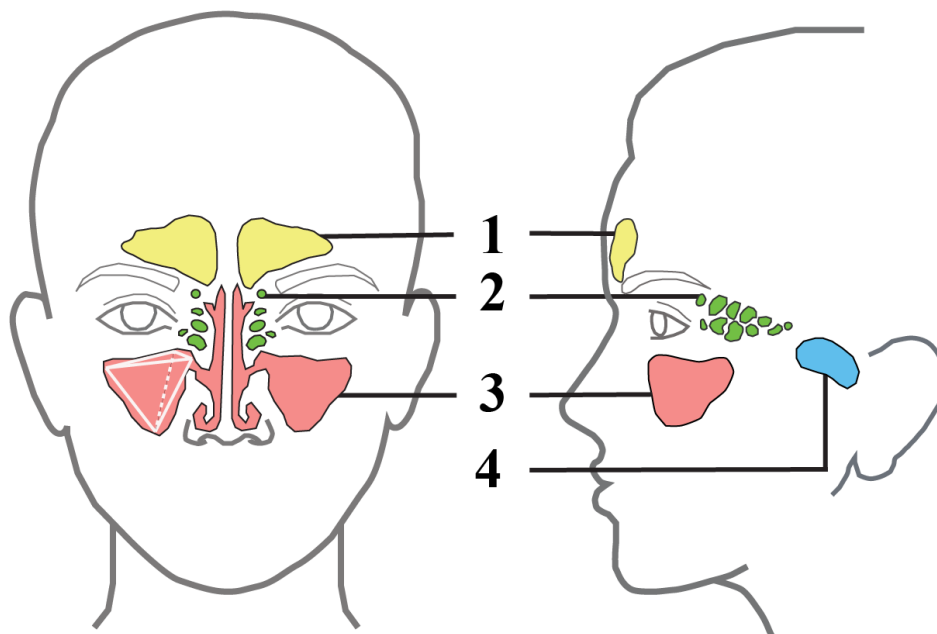
Paranasalni sinusi su zrakom ispunjene šupljine koje okružuju nosnu šupljinu i s njome su povezane. Uključuju sinuse gornje čeljusti, čeone i klinaste kosti te celule rešetnice. Sinus gornje čeljusti ili maksilarni sinus je anatomska struktura koja se nalazi na granici više medicinskih struka. Za cjelovitu dijagnostiku i liječenje maksilarnog sinuitisa potrebna je suradnja otorinolaringologa i stomatologa. Kliničkim pregledom obaju stručnjaka omogućava se sveobuhvatna slika pojedinačnog slučaja. Značaj interdisciplinarnog pristupa potvrđuju mnoga istraživanja koja navode da su 10 – 40% svih sinuitisa odontogeni. Okidač u nastanku bolesti dentalna je patologija maksilarnog sinusa koja uključuje upalu odontogenog porijekla ili odontogene lezije (1). Uslijed bliskog anatomskeg odnosa sa sinusom infekcija se širi i uzrokuje sinuitis.

U terapiji odontogenog sinuitisa prednost se uvijek daje neinvazivnim metodama. Međutim, dokazano je uspješna kombinacija stomatološkog i kirurškog zahvata. Najčešće korišten kirurški zahvat funkcijska je endoskopska sinusna kirurgija zbog poštivosti i dobrih rezultata.

Svrha je ovog rada razraditi temu odontogenog sinuitisa i naglasiti njegovu važnost u svakodnevnoj stomatološkoj praksi. Uz teorijsku podlogu, naglasak je stavljen na tehnike kirurškog liječenja odontogenog sinuitisa.

## **2. PARANAZALNI SINUSI**

Paranasalni sinusi parni su prostori ispunjeni zrakom u pneumatskim kostima glave koji su u svezi s nosnom šupljinom. Nazivaju se po kosti u kojoj se nalaze, stoga se dijele na sinus gornje čeljusti, čeone kosti, klinaste kosti te sinus rešetnice (Slika 1.), a obloženi su respiratornom sluznicom (1).



Slika 1. Shema anatomskog smještaja paranazalnih sinusa. 1 – sinus čeone kosti, 2 – sinus rešetnice (celule rešetnice), 3 – sinus gornje čeljusti, 4 – sinus klinaste kosti

### 2.1. Podjela, smještaj i funkcija

Sinus rešetnice, etmoidne celule ili sinus ethmoidalis podrazumijeva skup zračnih komora jedne strane međusobno odijeljenih tankim pregradama tvoreći labyrinthus ethmoidalis u neparnoj etmoidnoj kosti. Unutar labirinta razlikuju se prednje, srednje i stražnje celule. Smještene su između očiju, parno sa svake strane septuma. Prednje celule dreniraju se u srednji nosni hodnik (u infundibulum ethmoidalis), a srednje i stražnje u gornji nosni hodnik.

Sinus čeone kosti ili sinus frontalis nalazi se iznad razine orbite unutar čeone kosti. Okvirno je piramidalnog oblika te je asimetričan svome paru u slučaju devijacije septuma

koji ih odvaja. Povezan je s nosnom šupljinom kanalom ductus nasofrontalis koji se ulijeva u srednji nosni hodnik.

Sinus klinaste kosti ili sinus sphenoidalis smješten je u središtu trupa istoimene kosti. Na prednjoj stijenci nalazi se apertura sinus sphenoidalis kojom se sinus otvara u razini srednjeg nosnog hodnika.

Sinus gornje čeljusti predstavlja put širenja odontogene infekcije, stoga je opisan zasebno.

Glavna funkcija sinusa nije u potpunosti razjašnjena. Oni zagrijavaju i pročišćavaju udahnuti zrak i djeluju kao zračni jastuci u slučaju traume kosti lica. Vjerojatno igraju ulogu u smanjenju relativne težine lubanje i imunološkoj obrani organizma (2). Paranasalni sinusi obloženi su stanjenim cilindričnim epitelom s trepetljikama, karakterističnim za dišni sustav izuzev manjeg broja vrčastih stanica. Uloga trepetljika najbrojnijih stanica sluznice otplavlivanje je sluzi koju su proizvele vrčaste stanice zajedno s nečistoćama iz udahnutog zraka (1).

U svakodnevnoj stomatološkoj praksi bitnije je znanje o smještaju paranasalnih sinusa od razumijevanja njegovih funkcija. S obzirom na anatomske položaje u odnosu na zube, doktorima dentalne medicine najvažnije je poznavanje topografske anatomije sinusa gornje čeljusti.

## **2.2. Maksilarni sinus**

### **2.2.1. Anatomija i histologija sinusa**

Sinus gornje čeljusti ili maksilarni sinus najveća je šupljina kostiju glave i nalazi se u tijelu gornje čeljusti. Prosječnog je volumena od 15 mL (2). Oblik je sinusa piramidalan s vrhom usmjerenim lateralno prema zigomatičnoj kosti. Bazu piramide, najtanju stijenku sinusa, čini lateralni zid nosne šupljine s medijalne strane sinusa. Na toj stranici u razini gornjega dijela sinusa otvor hiatus maxillaris ulijeva se u srednji nosni hodnik (3,4). Ušće je suženo uslijed blizine donje nosne školjke, nepčane kosti i dijelova rešetnice (5). Krov sinusa čini dno orbite, a dno sinusa čini alveolarni nastavak maksile. S prednje strane sinus od vanjskoga svijeta odvaja facies anterior tijela maxille. Sadrži infraorbitalni otvor i fossu caninu, najtanji dio prednje stijenke i mjesto širenja infekcije. Infraorbitalni živac daje vlakna za inervaciju zubi, što objašnjava zubobolju iritacijom sinusa (6,7).

Unutrašnjost sinusa prekrivena je već opisanom respiratornom sluznicom. Sloj dublje od epitela čini vezivo na koje se nastavlja periost. Periost, vezivno tkivo i respiratorna sluznica maksilarnog sinusa obuhvaća pojam Schneiderova membrana (3).

Donja je stijenka u bliskom odnosu s korijenovima gornjih zubi. Prosječna udaljenost zubnih apeksa od Schneiderove membrane je 1.97 mm s tim da su kutnjaci postavljeni bliže od pretkutnjaka. U 2% slučajeva prvi ili drugi kutnjak perforiraju dno sinusa, a najčešće je to distobukalni korijen drugog kutnjaka (2).

### **2.2.2. Razvoj**

Paranasalni sinusi nastaju udubljenjem ektoderma u stijenkku nosne hrskavice.

Najprije započinje nastanak maksilarnog sinusa stvaranjem ovalne šupljine u 11. tjednu trudnoće. Konačni piramidalni oblik i veličinu postiže nakon dvofaznog rasta s vrhuncem u prve tri godine života te od 7. do kraja rasta, odnosno oko 18. godine. Intenzivan rast maksilarnog sinusa povezuje se s istovremenim razvojem zubi (2,8,9). Odstupanja od tipičnog obrasca rasta maksilarnog sinusa može biti uzrokovano cističnom fibrozom, rascjepom usne i nepca ili kroničnim sinuitisom u dječjoj dobi (9).

Etmoidni sinusi nastaju u petom mjesecu intrauterinog razvoja. U novorođenčeta je prisutan mali broj zračnih prostora odvojenih vezivnim pregradama. Tijekom života broj celula u sinusu raste te se pregrade zamjenjuju koštanim tvoreći spomenuti labyrinthus ethmoidalis.

Sfenoidni sinus razvija se od 3. mjeseca intrauterino procesom invaginacije nosne sluznice u stražnji dio nosne hrskavične kapsule. Pri porodu je vrlo male veličine, a daljnjim razvojem postiže potpunu pneumatizaciju oko 12. godine.

Razvoj frontalnoga sinusa započinje između 6. mjeseca i 2. godine nakon rođenja. Pneumatizira se sporim tijekom te je radiološki vidljiv tek od 7. godine.

S obzirom na to da pri rođenju nisu još razvijeni, sinuitisi sfenoidnih ili frontalnih sinusa mogući su tek od predškolske dobi (10).

### **3. SINUITIS**

Sinuitis je upalni proces sluznice barem jednoga od paranazalnih sinusa. S obzirom na to da je gotovo uvijek praćen upalom nosne sluznice, usko je povezan s pojmom rinosinuitis. Može biti rinogene ili odontogene etiologije.

Rosenfeld i Andes u “The Clinical Practice Guideline” dijele sinuitise po trajanju na akutni, subakutni i kronični. Odvojen je pojam rekurentnog u slučaju više od četiriju upala godišnje. Najčešće se bolest razriješi u akutnoj fazi koja traje do 30 dana. U suprotnom, prelazi u subakutni oblik u razdoblju od 4. do 12. tjedna. Ako upala potraje dulje od 12 tjedana, sinuitis se naziva kroničnim (11,12).

Cilj terapije sinuitisa uspostavljanje je primjerene sinusne ventilacije i drenaže, a posljedično i izostanak simptoma.

### **3.1. Etiologija**

Sinuitisi su uzrokovani virusnom, bakterijskom ili gljivičnom infekcijom, a mogu biti i rezultat alergijske reakcije. U većem broju slučajeva nastavljaju se na virusnu infekciju respiratornoga trakta uz pogoršanje kliničke slike te ih nazivamo rinogenima. Zdravi paranazalni sinusi su sterilni.

Tijekom upale ušće gornje čeljusti (hiatus maxillaris) dodatno se sužava te time otežava protok kisika i izmjenu plinova. Također, smanjena je funkcija mukocilija (trepetljika), što se očitava kongestijom (13).

Kronični sinuitis nastaje neliječenjem ili neadekvatnim liječenjem akutnoga oblika i označava ireverzibilnu fazu poremećaja drenaže sinusa.

### **3.2. Klinička slika**

U akutnom sinuitisu sluznica je upaljena i natečena. Otežana je drenaža sinusa, sluz se zadržava i uzrokuje otežano disanje. Simptomi su slični običnoj prehladi (rinoreja ili kongestija nosa) uz izraženu glavobolju. Začepljenje sinusnoga ušća rezultira apsorpcijom zraka iz sinusa u cirkulaciju. Tlak u sinusu pada, postaje relativno negativan i očituje se osjećajem pritiska i boli u projekciji zahvaćenoga sinusa:



- maksilarni sinuitis – bol u infraorbitalnom području, obrazu i gornjim zubima, frontalna glavobolja
- frontalni sinuitis – supraorbitalna bol (posebice na izlazištu supraorbitalnog živca), frontalna glavobolja
- etmoidni sinuitis – bol iza i između očiju
- sfenoidni sinuitis – atipična glavobolja, lošije lokalizirana bol, širi se okcipitalno i frontalno (14–18).

Kronični sinuitis klinički nalikuje na akutni sinuitis blažega oblika. Prevladavaju postnazalna sekrecija (curenje u grlo), noćna nosna opstrukcija te produktivni kašalj u jutarnjim satima. Treba posumnjati na kronični stadij ako bolest ne reagira na konzervativne metode liječenja akutnoga sinuitisa (15,16).

### **3.3. Dijagnostika**

Sinuitis se dijagnosticira na temelju kliničkoga pregleda i anamneze uz radiološku snimku po potrebi. Dijagnoza podrazumijeva multidisciplinarnost te se temelji na liječničkom i stomatološkom pregledu.

Prednjom rinoskopijom procjenjuje se nosna sluznica i lokalizacija mukopurulentnog sadržaja. Palpira se područje frontalnoga sinusa, medijalna orbitalna regija za etmoidni sinus, prednje lice i gingivalni bukalni sulkus za provjeru maksilaroga sinusa. Stomatološki pregled sastoji se od inspekcije zubi i mekih tkiva, perkusije zubi, testa vitaliteta i testiranja oroantralne komunikacije (Valsavin test). U djece pozornost treba obratiti na moguću prisutnost jakog zadaha. Izostavljanjem stomatološkoga pregleda lako je previdjeti dijagnozu odontogenoga sinuitisa što bi uzrokovalo neučinkovitu terapiju. U slučaju unilateralne osjetljivosti više zubi na perkusiju bez dokaza dentalne patologije, radi se o rinogenom sinuitisu (3,10,16).

Rendgenogram je pristupačna i jeftina radiološka snimka koja prikazuje položaj maksilarnoga sinusa s obzirom na korjenove zubi. Međutim, ne omogućava trodimenzionalan prikaz struktura i razlikovanje zadebljanje sluznice sinusa od tekućega sadržaja. Patologija maksilarnoga sinusa vidi se kao difuzno zasjenjenje u usporedbi sa zdravim transparentnim sinusom jasnih granica. Radiološka obrada indicirana je uvijek

kada se radi o kroničnom sinuitisu. Standardne rendgenske snimke ne pružaju podatke o etmoidnom i sfenoidnom sinusu (10). Preciznija alternativa kompjutorizirana je tomografija (CT).

CT je uvriježena radiološka tehnika za trodimenzionalan prikaz paranazalnih sinusa u aksijalnoj, sagitalnoj i koronalnoj ravnini. Snimka treba uključivati zube da bi se detaljno vidio odnos korjenova zubi i dna maksilarnog sinusa. S obzirom na znatno jaču dozu zračenja od ostalih metoda, svakom slučaju treba pristupiti individualizirano i kritički procijeniti potrebu za CT-om koji ne smije biti rutinski postupak u kliničkom radu, osim u kirurgiji sinusa kad čini sastavni dio obrade svakog pacijenta. Izvodi se u koronalnim presjecima (frontalna ravnina snimanja) međusobno udaljenim 5mm. CT snimke potrebno je proučavati uz klinički pregled jer su mogući lažno pozitivni rezultati (5,15,19,20).

CBCT (engl. cone beam computed tomography) vrsta je CT-a koja trodimenzionalni prikaz stvara iz niza dvodimenzionalnih snimki dobivenih konusnim snopom zraka iste osi rotacije. Metoda je zaživjela jer je doza zračenja znatno niža od konvencionalnog CT-a i niže je cijene. Provedena istraživanja dokazala su da je CBCT jednako vrijedna i vjerodostojna metoda snimanja za kirurgiju sinusa u usporedbi s CT-om. (15,21,22) CBCT omogućuje prikaz kroničnog sinuitisa prije FESS-a i koristi se za prijeoperacijsku analizu anatomskega tipa ostiomeatalnog kompleksa (OMK) (22).

### **3.4. Liječenje**

Konzervativno liječenje sastoji se od lokalnih mjera i antibiotika (samo ako se radi o gnojnoj upali). Preporučljivo je mirovanje i uzimanje puno tekućine (10,16).

Lokalne mjere imaju za cilj pospješiti drenažu sinusa. Koriste se lokalni vazokonstriktori (pseudoefedrin ili fenilefrin) u obliku dekonjestivnih kapi ili spreja uz naglašeni oprez od dugotrajne upotrebe (16,23). Proširenjem ušća tlak u sinusu prestaje rasti i osjeća se smanjenje pritiska i boli. Svakako može pomoći ostavljanje toplih vlažnih ručnika u projekciji zahvaćenog sinusa, inhalacija pare i ispiranje fiziološkom otopinom. Antihistaminici se ne preporučaju izuzev alergijskog sinuitisa. Korištenje topikalnih kortikosteroida indicirano je samo u kroničnim sinuitisima i imaju odgođeno djelovanje

(10,16,18,24). Ako upala perzistira i drenaža se ne potakne konzervativnim metodama, maksilarni se sinus punktira i pri tome ispiri (10).

Antibiotici se primjenjuju empirijski. Prepisuje se amoksicilin ili amoksicilin s klavulanskom kiselinom 10 – 14 dana, ali liječenje antibiotikom traje i do šest tjedana ako se radi o kroničnom obliku. Dječja doza istih antibiotika prilagođava se prema tjelesnoj težini. U slučaju alergije na penicilin zamjenjuje se doksiciklinom u odraslih (15,18,24).

Ako konzervativno liječenje rezultira neuspjelim izlječenjem kroničnog sinuitisa, poseže se za kirurškim metodama. Operacijom se nastoji proširiti OMK, ukloniti strano tijelo ili polipoidno tkivo. Kirurški pristup sinusa omogućava njihovo ispiranje od inficirane sluzi i sluznice uz istovremeno pošteno očuvanje zdravih tkiva. Razlikuju se intra i ekstraoralne kirurške metode detaljnije opisane u poglavlju Kirurške metode liječenja odontogenog sinuitisa (16).

#### **4. ODONTOGENI SINUITIS**

Odontogeni sinusitis bakterijski je sinusitis gornje čeljusti (mogu biti zahvaćeni i ostali paranazalni sinusi) uzrokovan patologijom blisko položenog zuba ili stomatološkim zahvatom. Sinusitisi su češće odontogene etiologije od prijašnjih vjerovanja. Prema najnovijim istraživanjima čine od 10% pa čak do 40% svih sinusitisa i češći su u dobi između 40 i 60 godina (12,25,26).

Preduvjet u nastanku bolesti je dentalna patologija. Uzroci mogu biti infektivni kao u slučaju prodora mikroorganizama u endodontski prostor ili parodontni ligament. Navedeno rezultira periapikalnim procesom koji širenjem može dospjeti do sinusa perforacijom Schneiderove membrane. U istraživanju Lee i sur. iz 2010. drugi kutnjak činio je čak 41% izvora infekcije (27). Međutim, u čak 55.97% slučajeva nastaje jatrogeno zbog zaostalog fragmenta stranoga tijela (od endodontskog zahvata ili ekstrakcije) te neispravnim postupkom sinus lift operacije ili postavljanja implantata. U rijetkim slučajevima uzrok mogu biti odontogene ciste, trauma kosti gornje čeljusti ili tumor (12,28).

#### **4.1. Mikrobiologija**

Bakterijski akutni rinogeni sinusitis uzrokovan je pretežito bakterijama *Streptococcus pneumoniae*, *Haemophilus influenzae* i *Moraxella catarrhalis*, a kronični anaerobnim bakterijama. Mikrobiologija odontogenog sinusitisa značajno se razlikuje te se navedene bakterije ne mogu identificirati mikrobiološkom analizom nakon punkcije sinusa. Uzročnici dentalnih i parodontnih infekcija prevladavaju u odontogenom sinusitisu. Bakterijska flora sastoji se od mikroorganizama iz orofaringealnog prostora. Točnije, odontogeni sinusitis uključuje gram negativne *Streptococcus* spp., *Peptostreptococcus* spp., *Prevotella* i *Fusobacterium* spp. Infekciju endodontskog prostora, a time i maksilarni odontogeni sinusitis, može uzrokovati i gljiva *Aspergillus* (12,13,15,25).

#### **4.2. Konzervativno liječenje odontogenog sinusitisa**

Konzervativno liječenje odontogenog sinusitisa potpuno je usporedivo sa svime spomenutim za sinusitise općenito.

Specifičnost u liječenju odontogenog sinuitisa leži u dentalnom uzroku infekcije, a za uspješno izlječenje nužno je ukloniti ga. Konzervativni stomatološki zahvat u ovom kontekstu je endodontsko liječenje zuba uzročnika infekcije.

S obzirom na to da je odontogeni sinuitis uzrokovan anaerobnom bakterijskom florom, prvi izbor antibiotika je penicilin širokog spektra (amoksicilin u dozi od 875 mg sa 125 mg klavulanske kiseline) (28).

### **4.3. Kirurško liječenje odontogenog sinuitisa**

Kirurško liječenje odontogenog sinuitisa indicirano je tek kada oteklinu alveolarne mukozne membrane prati začepljenje otvora sinusa u nosnu šupljinu, a konzervativno je liječenje bilo neuspješno. Izbor terapije u tom slučaju je funkcijska endoskopska sinusna kirurgija (FESS) u kombinaciji s oralnokirurškim zahvatom (ekstrakcija zuba, zatvaranje oroantralne fistule ili uklanjanje stranog tijela). Prema istraživanjima, učinkovitost ovakve metode nakon neuspješnog konzervativnog liječenja je između 95% i 100% (28,29). Za cilj ima ukloniti primarni uzrok, smanjiti simptome i vratiti funkciju sinusa (28). Za svaku je kiruršku metodu preduvjet odgovarajuća radiološka obrada (u pravilu CT operativnog polja).

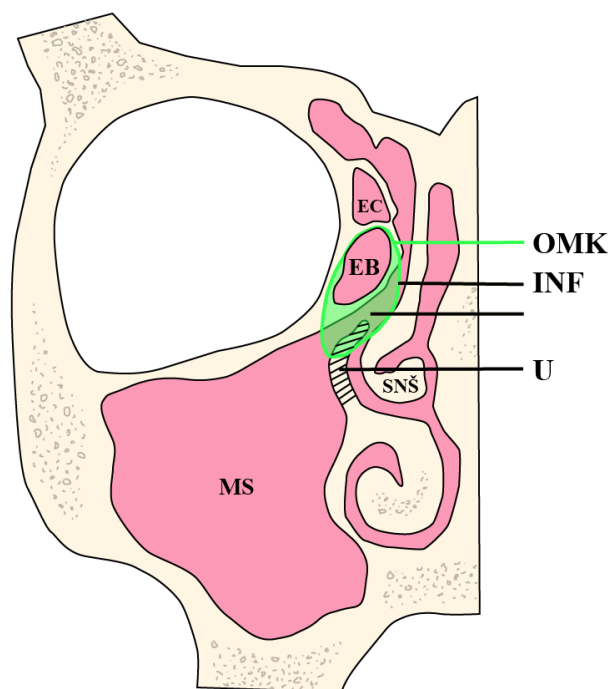
Ostiomeatalni kompleks bitan je pojam u nosnoj i sinusnoj kirurgiji te u razumijevanju drenaže sinusa. Predstavlja uski prostor lateralno od srednje nosne školjke i zajednički put za drenažu i ventilaciju frontalnih, maksilarnih i prednjih etmoidnih zračnih celula (20,30,31).

Strukture od kojih se sastoji su: (Slika 2.)

- bulla ethmoidalis – velika etmoidna celula
- infundibulum ethmoidalis – područje drenaže prednjih etmoidnih celula
- hiatus semilunaris – polukružni otvor na lateralnoj stijenci nosne šupljine omeđen bullom ethmoidalis s gornje strane i processus uncinatusom s donje; mjesto ulijevanja maksilarnog i frontalnog sinusa te infundibuluma ethmoidalis

- processus uncinatus – tanki koštani nastavak etmoidne kosti varijabilnog oblika koji onemogućuje makroskopski pogled na infundibulum ethmoidalis (20).

Između navedenih struktura nalazi se vrlo uzak prostor, što čini glavni predisponirajući faktor za nastanak sinuitisa kada dođe do otekline sluznica i njihov izravnog kontakta.



Slika 2. Skica ostiomeatalnog kompleksa. OMK – ostiomeatalni kompleks, EB – bulla ethmoidalis, U – processus uncinatus, INF – infundibulum ethmoidalis, MS – maksilarni sinus, SNŠ – srednja nosna školjka

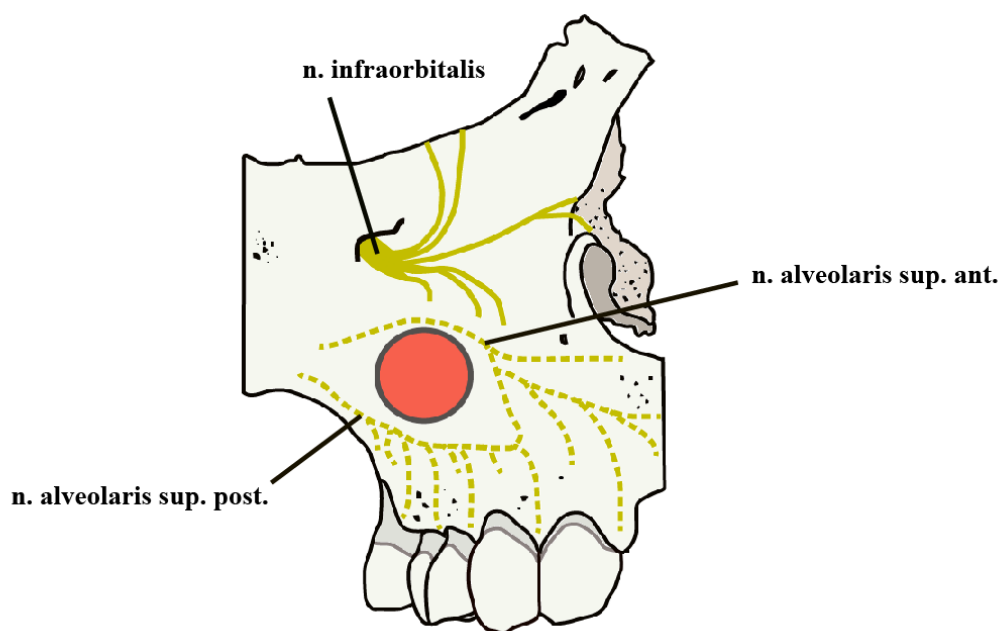
#### 4.3.1. Caldwell-Luc operacija

Caldwell-Luc operacija koristi se sa svrhom liječenja patologije sinusa od 19. stoljeća. Zahvat karakterizira sublabijalni pristup i oblikovanje prozora na prednjoj stijenci sinusa u području fosse canine. Ubraja se u rinološke metode i osmišljena je za liječenje infekcije, uklanjanje upaljenog tkiva u sinusu i omogućavanje drenaže po principu gravitacije. S obzirom na veličinu operativnog polja te brojne komplikacije danas je gotovo potpuno zamijenjena manje radikalnom FESS tehnikom. Opcija Caldwell-Luc

operacije u moderno doba endoskopije uzima se u obzir samo u slučaju većega stranog tijela ili opsežnih novotvorevina u sinusu. (3,32)

### Postupak

Zahvat započinje anestezijom operativnog područja (u većem broju slučajeva radi se pod općom anestezijom). (33,34) Gornja se usna odmiče retraktorom i incidira se od protuberancije očnjaka, oko 3,5cm usporedno sa zubnim nizom. Odvaja se periost u području fosse canine. Da bi se spriječilo oštećenje, posebna se pozornost treba obratiti na infraorbitalni živac i njegove grane čije se izlazište nalazi 5mm ispod ruba orbite. (Slika 3.) Otvara se koštani prozor, otvor kroz koji se zatim čisti patološki promijenjena sluznica i kost sinusa. Na nosnoj stijenci učini se drugi otvor prema donjem nosnom hodniku, zaslužan za poslijeoperativnu drenažu sinusa. Nakon mjera lokalne hemostaze (zavoji i šivanje) pacijentu se daju upute o mirovanju i prepisuje antibiotik za pet ili više dana. (3,35,36)



Slika 3. Shema ograničenoga operativnog polja u Caldwell-Luc operaciji s obzirom na okolne živce

### Komplikacije CL operacije

Komplikacije koje se mogu javiti tijekom zahvata su krvarenje i oštećenje okolnih struktura poput očnih mišića. Najčešće se javljaju nakon operacije, a uključuju oteklinu,



nelagodu, asimetriju i podljeve lica. Poslijeoperacijski je prisutna bol u predjelu lica (46 – 79%) i dentogingivalna bol (30%). (35,37) Postoji mogućnost parestezije infraorbitalnog živca koja jenjava kroz šest mjeseci. (34) Operaciju rijetko prati pojava epistakse (0.4%), oroantralne fistule (0.4%), epifore (0.44%) i devitalizacija jednog ili više zubi.(38) Komplikacijom CL operacije smatra se i potreba za ponavljanjem postupka. U toj situaciji treba razmisliti o kirurškom zahvatu endoskopskom metodom. (39)

#### **4.3.2. Funkcijska endoskopska sinusna kirurgija (FESS)**

FESS predstavlja zlatni standard u liječenju kroničnih sinuitisa. (40) Obuhvaća niz minimalno invazivnih kirurških tehnika koja se koristi u liječenju stanja paranasalnih sinusa uz pomoć endoskopa i kamere. Pristup kroz nos omogućava minimalno oštećenje okolnog tkiva, smanjenu poslijeoperacijsku bol te brži oporavak u usporedbi s otvorenom operacijom i vanjskim rezom. (20,40) Da bi sve odlike ovoga pristupa bile ostvarene, potrebno je veliko znanje i iskustvo kliničara. Unatoč velikoj uspješnosti, ova se kirurška metoda treba koristiti prema načelu “Avoid surgery”. (20)

Cilj je endoskopskog zahvata vratiti funkciju, tj. ventilaciju sinusa. Ovisno o školi, koncepti operacije dijele se na antero-posteriorni kad se čisti patološki sadržaj sinusa od prednjih dijelova prema stražnjima i onaj u kojem se čisti od stražnjih prema prednjima.

##### Komplikacije FESS-a

Niska je stopa pojave komplikacija FESS-a. Međutim, svaka kirurška intervencija nosi svoje rizike. Komplikacije FESS-a dijele se na manje i ozbiljne.

Manja, ujedno i najčešća komplikacija, stvaranje je sinehija (priraslica) između prednjeg dijela srednje nosne školjke i lateralne nosne stijenke. Uslijed njihova međusobnog položaja tijekom operacije teško se zaobiđu. Rezultat su dvije ranjave površine po završetku zahvata koje lako sraščivaju. Ponekad je potrebno učiniti adheziolizu (rasjeći sinehije) ambulantno pod lokalnom anestezijom. (20,41) Ponovno stvaranje priraslice nastoji se spriječiti poslijeoperacijskim nošenjem silastik-folije ili gumenog naprstka ispunjenoga spužvicom. U prevenciji je bitno štediti tkivo od trauma ili predviđanjem visokoga rizika od priraslica preporučiti nošenje tampona do dva tjedna. (20) Ostale

manje komplikacije su blago krvarenje, periorbitalni hematomi i celulitis, supkutani emfizem i pojačano suženje oka (epifora). (40)

Ozbiljne komplikacije uključuju izljev cerebrospinalne tekućine, meningitis, jako krvarenje i ozljede orbite. (33,40)

## **5. RASPRAVA**

Uz nedostatak dokaza i provedenih istraživanja puno je upitnika oko idealnog algoritma liječenja odontogenog sinuitisa. Međutim, visoka uspješnost kombiniranog stomatološkoga i kirurškog zahvata na sinusu nepobitno ih stavlja na prvo mjesto kao izbor terapije. Vrsta stomatološkoga terapijskog postupka, endoskopska kirurgija sinusa i njihov međusoban redosljed ovisi o primarnom dentalnom uzroku, opsegu sinusne patologije i težini kliničke slike. Iako se većina kliničara slaže da liječenje započinje sa stomatološkim zahvatom i nastavlja se na FESS, postoje istraživanja koja dokazuju da će suprotnim redosljedom terapija trajati kraće. Treća struja stručnjaka tvrdi da u više od polovice slučajeva uopće nema potrebe za kirurškim liječenjem. (31)

Doktor dentalne medicine ima odgovornost uvijek uzeti kvalitetnu anamnezu i učiniti detaljan klinički pregled. Važnost liječničke temeljitosti pokazuje činjenica da se 20% pacijenata s odontogenim sinuitisom ne dijagnosticira ispravno, a samo se 33% izliječi prvim pokušajem liječenja. (12) Dokazano je da je najveći broj slučajeva odontogenih sinuitisa (Rangics i sur. navode 56%) jatrogeno uzrokovan oralnokirurškim zahvatom. Stoga je doktor dentalne medicine dužan komplikacije postavljanja implantata, sinus-lift operacije ili ekstrakcije pravovremeno primijetiti i sanirati. (12,28) U suprotnom će nefiziološka komunikacija usne šupljine i maksilarnog sinusa rezultirati infekcijom.

Uloga je radiologa olakšati dijagnozu, međutim prema istraživanju Turfe i sur. u 65% CT-ova maksilarnih sinusa radiolozi su previdjeli prepoznati odontogenu patologiju. Za svako unilateralno zasjenjenje maksilarnog sinusa treba posumnjati na dentalni uzrok. Matsumoto i sur. dokazali su na uzorku od 190 pacijenata sa sinuitisom da je odontogeni sinusitis činio 72.6%. Suprotno tome, kao što je već spomenuto, incidencija u literaturi ipak je većinom oko 40%.

CL tehnika predvodi po brojnosti i trajanju komplikacija. Istraživanja su pokazala da je od 9 do 15% slučajeva potrebno ponoviti zahvat, što donosi nove rizike od komplikacija. (32) Stopa ozbiljnih komplikacija prve endoskopske operacije niskih je 0.36%. (33)

Datta i sur. u svom preglednom radu iz 2016. navode da je CL pristup indiciran pred FESS-om za kronične sinuitise s ireverzibilno promijenjenom sluznicom te za uklanjanje velikih cisti i tumora maksilarnog sinusa. (35) Općeprihvaćeno mišljenje

svih stručnjaka je da se u 21. stoljeću CL pristup ostavlja kao mogućnost kirurškoga liječenja, međutim FESS je bolji odabir ne samo kao prvi korak u kirurškoj terapiji, nego i u rehabilitaciji neuspješnog oporavka od CL operacije. (39)

## **6. ZAKLJUČAK**

Odontogeni sinusitis česta je bolest kojoj se ne pridaje dovoljno pozornosti. Iako nespecifičnih simptoma, ima zasebnu etiologiju, mikrobiologiju i terapiju. Doktori dentalne medicine trebaju osvijestiti učestalost odontogenog sinusitisa u populaciji te djelovati uz otorinolaringologe u dijagnostici unilateralne boli gornjih zubi ili lica. Dijagnostika podrazumijeva detaljnu medicinsku i stomatološku anamnezu, klinički pregled, stomatološki status te radiološko snimanje. Izostavljanjem stomatološkog pregleda lako je previdjeti dijagnozu odontogenog sinusitisa. Terapija neće biti učinkovita ako ne sadrži uklanjanje dentalnog uzroka. Danas je u liječenju odontogenog sinusitisa FESS tehnika gotovo potpuno zamijenila radikalnu Caldwell-Luc operaciju. Caldwell-Luc metoda ne treba otići u zaborav, nego bi se trebala čuvati kao mogućnost liječenja opsežnije patologije maksilarnoga sinusa. Konsenzus o najboljem tijeku liječenja nije postignut, stoga je plan terapije individualiziran svakom pacijentu.

## **7. LITERATURA**



1. Mescher AL, Junqueira LC. Junqueira's basic histology: text and atlas. 14th ed., international. New York: McGraw-Hill Medical; 2016. 560 p.
2. Cappello ZJ, Minutello K, Dublin AB. Anatomy, Head and Neck, Nose Paranasal Sinuses. In: StatPearls [Internet]. Treasure Island (FL): StatPearls Publishing; 2024 [cited 2024 Aug 16]. Available from: <http://www.ncbi.nlm.nih.gov/books/NBK499826/>
3. Grčić E, Gabrić D. Patologija maksilarnog sinusa odontogenog porijekla. Sonda. 2016;17(32):55–7.
4. Jalšovec D. Anatomija čovjeka. Zagreb: Naklada Slap; 2018.
5. Drobec I. KIRURŠKO LIJEČENJE KRONIČNOG RINOSINUSITISA. [Zagreb]: Sveučilište u Zagrebu, Stomatološki fakultet; 2015.
6. AL-Ghaban N. Oral histology, Lec.18.
7. Shafique S, M. Das J. Anatomy, Head and Neck, Maxillary Nerve - StatPearls - NCBI Bookshelf [Internet]. 2023 [cited 2024 Aug 24]. Available from: <https://www.ncbi.nlm.nih.gov/books/NBK542277/>
8. Themes UFO. Nasal and Paranasal Sinus Anatomy and Embryology [Internet]. Ento Key. 2020 [cited 2024 Aug 16]. Available from: <https://entokey.com/nasal-and-paranasal-sinus-anatomy-and-embryology/>
9. Pediatric paranasal sinuses—Development, growth, pathology, & functional endoscopic sinus surgery - PMC [Internet]. [cited 2024 Aug 16]. Available from: <https://www.ncbi.nlm.nih.gov/pmc/articles/PMC9544638/>
10. Katić V, Prgomet D. Otorinolaringologija i kirurgija glave i vrata. Zagreb: Naklada LJEVAK; 2009. 395 p.
11. Rosenfeld RM, Andes D, Bhattacharyya N, Cheung D, Eisenberg S, Ganiats TG, et al. Clinical practice guideline: adult sinusitis. Otolaryngol--Head Neck Surg Off J Am Acad Otolaryngol-Head Neck Surg. 2007 Sep;137(3 Suppl):S1-31.
12. Martu C, Martu MA, Maftai GA, Diaconu-Popa DA, Radulescu L. Odontogenic Sinusitis: From Diagnosis to Treatment Possibilities—A Narrative Review of Recent Data. Diagnostics. 2022 Jul;12(7):1600.
13. Gwaltney JM, Scheld WM, Sande MA, Sydnor A. The microbial etiology and antimicrobial therapy of adults with acute community-acquired sinusitis: a fifteen-year experience at the University of Virginia and review of other selected studies. J Allergy Clin Immunol. 1992 Sep;90(3 Pt 2):457–61; discussion 462.
14. Aust R, Stierna P, Drettner B. Basic Experimental Studies of Ostial Patency and Local Metabolic Environment of the Maxillary Sinus. Acta Otolaryngol (Stockh). 1994 Jan;114(sup515):7–11.
15. Rožman E. MAKSILARNI SINUITISI ODONTOGENE ETIOLOGIJE. [Zagreb]: Sveučilište u Zagrebu, Stomatološki fakultet; 2020.

16. Ganesan K, Rathod N. Maxillary Sinusitis. In: Bonanthaya K, Panneerselvam E, Manuel S, Kumar VV, Rai A, editors. *Oral and Maxillofacial Surgery for the Clinician* [Internet]. Singapore: Springer Nature; 2021 [cited 2024 Aug 20]. p. 475–89. Available from: [https://doi.org/10.1007/978-981-15-1346-6\\_23](https://doi.org/10.1007/978-981-15-1346-6_23)
17. Ishak N, Subha S, Abu Bakar S. Isolated sphenoid sinusitis: A big headache. *Malays Fam Physician Off J Acad Fam Physicians Malays*. 2019 Apr 30;14(1):29–30.
18. MSD Manual Professional Edition [Internet]. [cited 2024 Aug 20]. Sinusitis - Ear, Nose, and Throat Disorders. Available from: <https://www.msmanuals.com/professional/ear-nose-and-throat-disorders/nose-and-paranasal-sinus-disorders/sinusitis>
19. Okuyemi KS, Tsue TT. Radiologic Imaging in the Management of Sinusitis. *Am Fam Physician*. 2002 Nov 15;66(10):1882–7.
20. Mladina R. Temelji funkcijske endoskopske sinusne kirurgije [Internet]. Zagreb: Školska knjiga; 1994 [cited 2024 Aug 16]. Available from: <https://katalog.kgz.hr/pagesResults/bibliografskiZapis.aspx?&currentPage=1&searchById=1&sort=0&age=0&spid=1&spv=0&sinusne+kirurgije&mdid=0&vzid=0&selectedId=950316005>
21. Jahandideh H, Yarahmadi A, Rajaieh S, Ostvar Shirazi A, Milanifard M, Yarahmadi A. Cone-beam Computed Tomography Guidance in Functional Endoscopic Sinus Surgery: A Retrospective Cohort Study. *J Pharm Res Int*. 2020 Jan 14;31(6):1–7.
22. Nikkerdar N, Eivazi N, Lotfi M, Golshah A. Agreement between cone-beam computed tomography and functional endoscopic sinus surgery for detection of pathologies and anatomical variations of the paranasal sinuses in chronic rhinosinusitis patients: A prospective study. *Imaging Sci Dent*. 2020 Dec;50(4):299–307.
23. Empey DW, Medder KT. Nasal decongestants. *Drugs*. 1981 Jun;21(6):438–43.
24. Battisti AS, Modi P, Pangia J. Sinusitis. In: *StatPearls* [Internet]. Treasure Island (FL): StatPearls Publishing; 2024 [cited 2024 Aug 21]. Available from: <http://www.ncbi.nlm.nih.gov/books/NBK470383/>
25. Mehra P, Jeong D. Maxillary sinusitis of odontogenic origin. *Curr Infect Dis Rep*. 2008 May;10(3):205–10.
26. Wang KL, Nichols BG, Poetker DM, Loehrl TA. Odontogenic sinusitis: a case series studying diagnosis and management. *Int Forum Allergy Rhinol*. 2015 Jul;5(7):597–601.
27. Lee KC, Lee SJ. Clinical Features and Treatments of Odontogenic Sinusitis. *Yonsei Med J*. 2010 Nov 1;51(6):932–7.
28. Rangics A, Répássy GD, Gyulai-Gaál S, Dobó-Nagy C, Tamás L, Simonffy L. Management of Odontogenic Sinusitis: Results with Single-Step FESS and Dentoalveolar Surgery. *J Pers Med*. 2023 Aug 23;13(9):1291.

29. Craig JR, Tataryn RW, Aghaloo TL, Pokorny AT, Gray ST, Mattos JL, et al. Management of odontogenic sinusitis: multidisciplinary consensus statement. *Int Forum Allergy Rhinol.* 2020;10(7):901–12.
30. Ledenko R. Dijagnostička točnost magnetske rezonancije i kompjutorizirane tomografije u stupnjevanju kroničnog rinosinitisa. [Zagreb]: Sveučilište u Zagrebu, Medicinski fakultet; 2022.
31. Lin J, Wang C, Wang X, Chen F, Zhang W, Sun H, et al. Expert consensus on odontogenic maxillary sinusitis multi-disciplinary treatment. *Int J Oral Sci.* 2024 Feb 1;16(1):1–14.
32. Aukštakalnis R, Simonavičiūtė R, Simuntis R. Treatment options for odontogenic maxillary sinusitis: a review. *Stomatologija.* 2018;20(1):22–6.
33. Krings JG, Kallogjeri D, Wineland A, Nepple KG, Piccirillo JF, Getz AE. Complications of Primary and Revision Functional Endoscopic Sinus Surgery for Chronic Rhinosinusitis. *The Laryngoscope.* 2014 Apr;124(4):838–45.
34. Kim E, Duncavage J. Caldwell-Luc procedure. *Oper Tech Otolaryngol-Head Neck Surg.* 2010 Sep 1;21(3):163–5.
35. Datta RK, Viswanatha B, Shree Harsha M. Caldwell Luc Surgery: Revisited. *Indian J Otolaryngol Head Neck Surg.* 2016 Mar;68(1):90–3.
36. Fagan J. Caldwell-Luc (radical antrostomy), inferior meatal antrostomy & canine fossa and inferior meatus punctures.
37. Bajan A. Indications of the Caldwell-Luc procedure in the era of endoscopic sinus surgery.
38. Low WK. Complications of the Caldwell-Luc operation and how to avoid them. *Aust N Z J Surg.* 1995 Aug;65(8):582–4.
39. Han JK, Smith TL, Loehrl TA, Fong KJ, Hwang PH. Surgical revision of the post-Caldwell-Luc maxillary sinus. *Am J Rhinol.* 2005;19(5):478–82.
40. Shripad Harihar P. A clinical study of complications of functional endoscopic surgery (FESS) at a tertiary hospital. *MedPulse Int J ENT.* 2021 Nov;20(2):13–6.
41. Lee YJ, Lo S, Yeak S. Outpatient Treatment of Post Endoscopic Sinus Surgery Adhesions: How We Do It. *Otolaryngol Neck Surg.* 2013;149(S2):P262–3.

## **8. ŽIVOTOPIS**

Rene Križ je rođena 22.02.2000. u Zagrebu. Nakon pohađanja II. gimnazije upisala je Stomatološki fakultet u Zagrebu. Deveti semestar provela je u Faculdade de Medicina Dentária na Universidade de Lisboa u sklopu Erasmus+ projekta. Na fakultetu je energiju voljela ulagati u sve studentske simpozije, volonterske udruge i projekte koji su se nudili s naglaskom na studentsku organizaciju “Zubić” i projekt “Popularizacijom STEM-a do očuvanja javnog zdravlja” udruge HUHIV. S odličnim uspjehom završila je sve stadije obrazovanja.