

# Čimbenici uspjeha endodontskog liječenja

---

**Kolarić, Nikolina**

**Master's thesis / Diplomski rad**

**2024**

*Degree Grantor / Ustanova koja je dodijelila akademski / stručni stupanj:* **University of Zagreb, School of Dental Medicine / Sveučilište u Zagrebu, Stomatološki fakultet**

*Permanent link / Trajna poveznica:* <https://um.nsk.hr/um:nbn:hr:127:641846>

*Rights / Prava:* [In copyright](#)/[Zaštićeno autorskim pravom.](#)

*Download date / Datum preuzimanja:* **2025-01-17**



*Repository / Repozitorij:*

[University of Zagreb School of Dental Medicine  
Repository](#)





Sveučilište u Zagrebu

Stomatološki fakultet

Nikolina Kolarić

# **ČIMBENICI USPJEHA ENDODONTSKOG LIJEČENJA**

DIPLOMSKI RAD

Zagreb, 2024.

Rad je ostvaren u: Stomatološki fakultet Sveučilišta u Zagrebu, Zavod za endodonciju i restaurativnu stomatologiju

Mentor rada: izv. prof. dr. sc. Eva Klarić, Zavod za endodonciju i restaurativnu stomatologiju Stomatološkog fakulteta Sveučilišta u Zagrebu

Lektor hrvatskog jezika: Sonja Delimar, profesor hrvatskog jezika i književnosti, izvrstan savjetnik

Lektor engleskog jezika: Ivana Budić, profesor engleskog jezika i književnosti i profesor njemačkog jezika i književnosti

Rad sadrži: 38 stranica

13 slika

Rad je vlastito autorsko djelo, koje je u potpunosti samostalno napisano uz naznaku izvora drugih autora i dokumenata korištenih u radu. Osim ako nije drukčije navedeno, sve ilustracije (tablice, slike i dr.) u radu su izvorni doprinos autora diplomskog rada. Autor je odgovoran za pribavljanje dopuštenja za korištenje ilustracija koje nisu njegov izvorni doprinos, kao i za sve eventualne posljedice koje mogu nastati zbog nedopuštenog preuzimanja ilustracija odnosno propusta u navođenju njihovog podrijetla.

## Zahvala

*Zahvaljujem svojoj mentorici, izv. prof. dr. sc. Evi Klarić na pomoći, savjetima i strpljenju tijekom izrade ovoga diplomskog rada.*

*Zahvaljujem divnim ljudima i prijateljima koji su uljepšali moje studentske dane. Hvala vam na nezaboravnim trenucima smijeha do suza i zajedničkog učenja te uspomenama za cijeli život.*

*Najviše zahvaljujem svojoj obitelji, posebice svojoj mami Jasni. Hvala ti što si uvijek bila tu za mene. Bez tebe ništa od ovoga ne bi bilo moguće. Hvala mojoj braći, Krešimiru i Branimiru te sestri Ani na ogromnoj podršci i uveseljavanju tijekom cijelog razdoblja školovanja. Hvala šogoru Mariu i mojoj najslađoj nećakinji Miji.*

*Hvala teti Štefci i Božidaru. Hvala vam na podršci, razumijevanju i navijanju.*

*Hvala Radi, Joži i baki Gospani, čije mi riječi: „Uči, Nino“, i danas odzvanjaju. Hvala ti, bako, što si uljepšala moje djetinjstvo.*

*Posebno hvala mome dečku Matiji. Hvala ti na pruženoj podršci, ljubavi, razumijevanju i motivaciji za vrijeme studiranja te na izdvojenome vremenu za pomoć oko uređivanja ovog rada.*

*Hvala i ostatku obitelji.*

*Hvala Ti.*

# ČIMBENICI USPJEHA ENDODONTSKOG LIJEČENJA

## Sažetak

Temeljni je cilj endodontskog liječenja osiguravanje dugotrajne žvačne i estetske funkcije zuba, čije je ireverzibilno i patološki promijenjeno pulpno tkivo moralo biti odstranjeno iz endodontskog prostora uslijed štetnog djelovanja različitih agensa. Uvjet za opstanak takvog zuba u usnoj šupljini uspješna je provedba endodontskog liječenja, čija je uloga spriječiti širenje upale u periapikalna tkiva ili omogućiti uvjete za cijeljenje periapikalne lezije u zubi u kojih je upala već dosegla periapikalna tkiva. Čimbenici koji utječu na ishod endodontskog liječenja dijele se na preoperativne, intraoperativne i postoperativne. Preoperativni čimbenici obuhvaćaju dob i sistemsko zdravlje pacijenta, varijabilnost anatomije endodontskog prostora te preoperativno stanje pulpe i periapiksa. Intraoperativni čimbenici odnose se na kvalitetu provedbe postupaka endodontskog zahvata i podrazumijevaju znanje i iskustvo operatera, adekvatnu izradu pristupnog kaviteta, izolaciju zuba i postizanje suhog radnog polja, kontrolu radne duljine, dostatnu kemomehaničku obradu kanala te adekvatno punjenje korijenskih kanala koje jamči dobro apikalno brtvljenje. Postoperativni čimbenici tiču se postendodontske opskrbe liječenog zuba i odnose se na količinu i kvalitetu preostalog zubnog tkiva, vrstu trajne restauracije, vrijeme proteklo od punjenja kanala do izrade trajne restauracije, kvalitetu koronarnog brtvljenja trajne restauracije te okluziju. Endodontsko liječenje postupak je koji uključuje mnogo koraka, gdje svaki sljedeći korak ovisi o kvaliteti izvedbe prethodnog. Za optimalan uspjeh u obzir se moraju uzeti ne samo pojedinačni čimbenici, već i svaka interakcija među njima.

**Ključne riječi:** endodontsko liječenje; periapikalna lezija; čimbenici uspjeha; trajna restauracija; uspjeh endodontskog liječenja

## **SUCCESS FACTORS OF ENDODONTIC TREATMENT**

### **Summary**

The primary goal of endodontic treatment is to ensure the long-term masticatory and aesthetic function of the tooth, whose irreversible and pathologically changed pulp tissue had to be removed from the endodontic space due to the harmful effects of various agents. A condition for the survival of such a tooth in the oral cavity is the successful implementation of root canal treatment, the role of which is to prevent the spread of inflammation into the periapical tissues or to provide conditions for the healing of the periapical lesion in teeth in which the inflammation has already reached the periapical tissues. Factors affecting the outcome of endodontic treatment are divided into preoperative, intraoperative and postoperative. Preoperative factors include the patient's age and systemic health, the variability of the anatomy of the endodontic space, and the preoperative condition of the pulp and periapex. Intraoperative factors refer to the quality of endodontic procedure implementation and include the knowledge and experience of the operator, adequate access cavity preparation, isolation of the teeth and achievement of a dry working field, control of the working length, sufficient chemomechanical preparation of the canals and adequate filling of the root canals which guarantees good apical sealing. Postoperative factors concern the postendodontic supply of the treated tooth and refer to the quantity and quality of the remaining tooth tissue, the type of permanent restoration, the time elapsed from the filling of the canal to the fabrication of the permanent restoration, the quality of the coronary sealing of the permanent restoration, and the occlusion. Endodontic treatment is a procedure that involves many interdependent steps. For optimal success, not only individual factors must be considered, but also any interaction between them.

**Keywords:** endodontic treatment; periapical lesion; success factors; permanent restoration; success of root canal treatment

## SADRŽAJ

1. UVOD.....	1
2. KRITERIJI USPJEŠNOSTI ENDODONTSKOG LIJEČENJA.....	3
2.1 Zub s prethodno vitalnom pulpom .....	4
2.2 Zub s prethodno nekrotičnom pulpom i prisutnom periapikalnom lezijom .....	4
3. ČIMBENICI KOJI UTJEČU NA USPJEH ENDODONTSKOG LIJEČENJA .....	6
3.1 Preoperativni čimbenici .....	7
3.1.1 Dob, spol i opće zdravstveno stanje.....	7
3.1.2 Anatomija endodontskog prostora.....	7
3.1.3 Preoperativno stanje pulpe i periapiksa .....	8
3.2 Intraoperativni čimbenici .....	8
3.2.1 Znanje i iskustvo operatera .....	8
3.2.2 Izrada pristupnog kaviteta .....	9
3.2.3 Izolacija i suho radno polje .....	10
3.2.4 Kontrola radne duljine.....	10
3.2.5 Adekvatno čišćenje i širenje korijenskih kanala .....	11
3.2.6 Adekvatna irigacija korijenskih kanala.....	12
3.2.7 Adekvatno punjenje korijenskih kanala i osiguravanje apikalnog brtvljenja .....	13
3.3 Postoperativni čimbenici .....	14
3.3.1 Količina i kvaliteta preostalog zubnog tkiva .....	14
3.3.2 Postendodonska opskrba zuba .....	15
3.3.2.1 Vrsta trajne restauracije.....	15
3.3.2.2 Vrijeme proteklo od punjenja do izrade trajne restauracije .....	16
3.3.2.3 Kvaliteta koronarnog brtvljenja trajne restauracije.....	16
3.3.2.4 Okluzija.....	16
4. PRIKAZ SLUČAJA .....	17
5. RASPRAVA .....	26
6. ZAKLJUČAK .....	30
7. LITERATURA .....	32
8. ŽIVOTOPIS .....	37

**Popis skraćenica:**

HIV - engl. human immunodeficiency virus, hrv. virus humane imunodeficijencije

EDTA - engl. ethylenediaminetetraacetic acid, hrv. etilendiamintetraoctena kiselina

NaOCl - natrijev hipoklorit

RTG - rendgen

μm - mikrometar



## **1. UVOD**

Osnovna je težnja endodontskog liječenja zuba postizanje dugotrajne funkcijske i estetske uloge zuba čija je ireverzibilno upaljena pulpa morala biti uklonjena iz endodontskog prostora uslijed patološkog djelovanja karijesnog procesa, traume ili nekog drugog iritansa (3). U tom nastojanju pomaže činjenica da je zub jedini organ u ljudskom tijelu koji može obnašati svoju funkciju, iako njegova pulpa više nije vitalna. Zadržavanje prirodnih zubi u usnoj šupljini od velike je važnosti, budući da ni jedan nadomjestak ne može nadmašiti vrijednost prirodnog zuba. Premda postoje situacije kada je ekstrakcija zuba neizbježna, poželjno je sačuvati prirodne zube pacijenta kada god je to moguće. Gubitkom zuba dolazi do naginjanja susjednih zubi, erupcije zuba antagonista i resorpcije kosti, što negativno djeluje na okluziju, potencijalno dovodeći do razvoja temporomandibularnih tegoba i problema estetike lica (1).

Zadržavanje zuba kojem je pulpa ireverzibilno oštećena u usnoj šupljini moguće je jedino uz provedbu uspješnog endodontskog liječenja, kojim se želi prevenirati širenje upale u kost i razvoj periapikalne lezije, ili, ako se upala već proširila i periapikalna lezija već nastala, osigurati uvjete koji dozvoljavaju njeno cijeljenje. Takvi se uvjeti mogu postići imajući na umu čimbenike koji utječu na uspjeh endodontske terapije u različitim situacijama, kojih je mnogo, a odnose se na zdravstveno stanje pacijenta, dijagnozu, varijabilnost građe endodontskog prostora, znanje i iskustvo kojim stomatolog raspolaže te kvalitetu same tehničke izvedbe tretmana (1).

Svrha je ovog rada opisati najčešće čimbenike uspjeha i neuspjeha endodontskog liječenja, dok su kroz prikaz slučaja zabilježeni faktori koji doprinose cjelokupnom uspjehu terapije kroz načine i metode suvremenog endodontskog zahvata.

## **2. KRITERIJI USPJEŠNOSTI ENDODONTSKOG LIJEČENJA**

Glavni indikatori uspješnog endodontskog zahvata jesu odsutnost kliničkih simptoma i periapikalnih lezija. U kliničke simptome ubrajaju se oticanje, pojava spontane boli, boli pri mastikaciji, perzistiranje fistule, patološka pomičnost zuba te sondiranje uskog, izoliranog džepa (1). Periapikalne lezije uočavaju se na rendgenogramima. Kontrolne rendgenske snimke potrebno je učiniti odmah nakon liječenja, zatim nakon šest i dvanaest mjeseci. Uspjeh se, ovisno o početnom kliničkom nalazu, definira u odnosu na to je li zubna pulpa prije endodontskog zahvata bila vitalna ili nekrotična (2).

## **2.1 Zub s prethodno vitalnom pulpom**

Endodontsko liječenje zubi s vitalnom pulpom izvodi se u slučajevima ireverzibilnog pulpitisa, kada je patološki proces uslijed karijesnog oštećenja zuba zahvatio veći dio pulpe, ali nije napredovao do periapexnog područja. Osim upalnog oštećenja, indikacije su i degenerativna te traumatska oštećenja pulpe, ali i devitalizacija zuba u protetske svrhe. U zubi s prethodno vitalnom pulpom i bez postojeće periapikalne lezije, uspješan ishod podrazumijeva da zub nakon liječenja ostane asimptomatski te da se periapikalna lezija ne razvije naknadno. Ako se pojave simptomi ili se na kontrolnoj rendgenskoj snimci uoče novonastale periapikalne lezije, liječenje se smatra neuspješnim (2).

## **2.2 Zub s prethodno nekrotičnom pulpom i prisutnom periapikalnom lezijom**

Pulpa podliježe nekrozi uslijed napredovanja karijesne lezije, djelovanja kemijskih iritansa, trauma te nekih stomatoloških zahvata (4). Ukoliko se akutni ili kronični pulpitis ne liječi, dolazi do nekroze pulpe. To je stanje obilježeno odumiranjem pulpnog tkiva. Test senzibiliteta je negativan. U zatvorenim uvjetima, kakvi vladaju unutar pulpne komorice, ona rapidno progredira, zahvaćajući periradikularna tkiva i dovodeći do periradikularnih patoza. To je asimptomatsko stanje, no zub može biti osjetljiv na palpaciju i perkusiju, što ukazuje na širenje upalnog procesa u periapexni prostor. U periapexnom prostoru proces uzrokuje destrukciju i resorpciju periapikalne kosti. Endodontski zahvat u zubi s nekrotičnom pulpom i prisutnom periapikalnom lezijom smatra se uspješnim ako zub ostane asimptomatski, postojeća periapikalna lezija zacijeli i nova ne nastane. Očekuje se i povlačenje fistule, ako je postojala te prestanak osjetljivosti na palpaciju i perkusiju (1). Praćenje cijeljenja periapikalnih lezija preporuča se u periodu od 6 mjeseci do 4 godine. Prvi kontrolni rendgenogram preporučljivo je snimiti 6 mjeseci nakon provedenog liječenja, budući da je to razdoblje nakon kojeg se radiološki mogu vizualizirati prvi znakovi cijeljenja periradikularne kosti. Teško je procijeniti u kojem je trenutku vjerojatno da se ishod liječenja neće promijeniti. Drugim riječima, ne

postoji precizna indikacija kada se liječenje može prozvati uspješnim ili neuspješnim te da daljnje praćenje nije potrebno. Međutim, lezija čija je veličina nepromijenjena ili je povećana nakon godinu dana, vjerojatno nikada neće zacijeliti. Ako je nakon šest mjeseci lezija još uvijek prisutna, ali manja, vjerojatno je da je cijeljenje u tijeku te je potrebno daljnje praćenje. Uobičajeno je da cijeljenje većih periradikalarnih lezija traje dulje od cijeljenja manjih lezija. Nažalost, prividni se uspjeh pokatkad može pretvoriti u neuspjeh, čemu je uzrok često koronarno propuštanje, o čemu će biti riječi kasnije u ovome radu (5).

### **3. ČIMBENICI KOJI UTJEČU NA USPJEH ENDODONTSKOG LIJEČENJA**

### **3.1 Preoperativni čimbenici**

#### **3.1.1 Dob, spol i opće zdravstveno stanje**

Cijeljenje periapikalnih lezija endodontski liječenih zubi ovisi o biološkom odgovoru domaćina, a on je određen genetskim faktorima te sistemskim zdravljem pojedinca. Pojedine sistemske bolesti i stanja mogu usporiti ili spriječiti cijeljenje periapikalnog tkiva nakon endodontskog liječenja svojim utjecajem na pregradnju kosti i funkciju fibroblasta te mikrocirkulaciju, sprječavajući tako dovod hranjivih tvari i kisika do periapikalnih tkiva (6, 7). To su ponajprije dijabetes i pušenje, koji prema istraživanju iz 2022. imaju najveći utjecaj. Slijede kardiovaskularni poremećaji, osteoporoza, HIV i upalne bolesti crijeva (7). Iako prema ranije spomenutom istraživanju spol i dob nemaju značajniji utjecaj na ishod endodontskog liječenja, starenjem endodontski prostor doživljava određene promjene koje mogu otežavati provođenje endodontskog liječenja. Starenjem se smanjuje volumen pulpne komorice i korijenskih kanala zbog odlaganja sekundarnog i tercijarnog dentina. Isto tako, dolazi i do odlaganja pulpnih kamenaca, koji otežavaju eksploraciju korijenskih kanala. Veoma uski i kalcificirani, ponekad i potpuno obliterirani korijenski kanali nedostupni su za adekvatnu provedbu svih koraka endodontskog zahvata (8).

#### **3.1.2 Anatomija endodontskog prostora**

Za uspješan endodontski zahvat neophodno je dobro poznavanje i razumijevanje anatomije endodontskog prostora – pulpne komorice i korijenskih kanala (9). Potrebno je znati broj korijenova pojedinog zuba, broj kanala te položaj ulaska u kanale. Osim uobičajene anatomije, potrebno je poznavati i anatomske varijacije te njihove približne postotke. Unutar jednog korijena kanali se dijele i ponovno spajaju u različitim dijelovima korijena. Vertucci je korijenske kanale klasificirao u osam tipova, ovisno o njihovom broju i anastomozama unutar jednog korijena (12). Neki od tih tipova predstavljaju veći izazov kod endodontske sanacije, a ako neki od kanala ostanu neotkriveni i neobrađeni, on je i dalje izvor infekcije. Dokazano je da su premolari zubi s najviše anatomske varijacije u sustavu korijenskih kanala (10).

Nadalje, akcesorni i lateralni kanali koji ostanu netretirani zbog svoje nedostupne lokalizacije mogu uzrokovati periradikularne patoze. To su malene grane koje se odvajaju od glavnog kanala ili pulpne komorice i izlaze na vanjsku površinu korijena ili furkacije. Oni su direktna komunikacija endodontskog prostora s parodontom, a time i direktan put širenja infekcije (9, 11).

Morfološki se korijenski kanali dijele na I – oblik, C – oblik, J – zakrivljeni oblik i C/S – zakrivljeni oblik kanala. C/S – zakrivljeni oblik kanala, C – oblik, bifurkacija kanala u srednjoj ili apikalnoj trećini i apikalna delta formacije su kanala koje sustav korijenskih kanala čine nepredvidivim i kompleksnim za endodontsko liječenje, čineći ga podložnim za puknuće instrumenta, blokiranje kanala debrisom te kompliciranijim za punjenje.

Zakrivljenost korijenskih kanala jedan je od ključnih faktora koji kompliciraju izvođenje endodontskog zahvata. Formacija stepenice, lom instrumenta, proguravanje sadržaja preko apeksa i perforacija korijenskog kanala neki su od neželjenih incidenata koji se mogu dogoditi prilikom instrumentacije takvih kanala. Nužno je stoga pacijenta prije početka liječenja uputiti na rendgensko snimanje iz različitih kutova (9).

### **3.1.3 Preoperativno stanje pulpe i periapiksa**

Prema više istraživanja prisutnost periapikalne lezije umanjuje šansu za uspješan ishod endodontskog liječenja za 8 – 25% (13). Vitalni zubi, ali i avitalni koji ne pokazuju znakove periapikalne radiolucencije, imaju više izgleda za uspjeh (14). Nekrotična pulpa idealan je okoliš za razmnožavanje bakterija, koje naseljavaju dentinske tubuluse, istmus, lateralne kanale, apikalnu deltu te napokon periapikalno područje, gdje izazivaju nastanak periapikalne lezije. Takve inficirane kanale potrebno je kroz pravilnom kemomehaničkom obradom dobro očistiti i eliminirati svu nekrotičnu pulpu, sastrugati sav inficirani dentin te isprati debris. Jedan od čimbenika koji može biti razlogom neuspjelog liječenja jest perzistiranje zaostatnog sloja u kanalu u vrijeme punjenja, kada cement ne može dobro adherirati na zidove kanala i brtviti ga. Stoga je veoma bitno u završnom postupku irigacije koristiti EDTA, otopinu koja uspješno otapa anorganske ostatke i eksponira dentinske tubuluse (5).

## **3.2 Intraoperativni čimbenici**

### **3.2.1 Znanje i iskustvo operatera**

Zahtjevno je odvojiti složenu konstelaciju kognitivnih, tehničkih i kliničkih vještina koje stomatolog koji izvodi endodontsko liječenje posjeduje. Nije važna samo savršena tehnička izvedba zahvata, nego i to kako razumijevanje biološkog problema utječe na liječnikovo donošenje intraoperativnih odluka, a veliku ulogu igra i to s kakvom motivacijom i integritetom liječnik pristupa rješavanju pacijentova problema (15). Prema studiji iz 2019., samo je umjeren stupanj utjecaja operatera na cijeljenje periapikalnih lezija (14%), a još manji na jatrogene greške (4%). Najveći utjecaj pokazali su čimbenici vezani uz zub (69%), potom čimbenici vezani uz pacijenta (17%) (16).



Iskustvo ne obećava nužno i znanje. Stoga su redovni edukacijski programi od velike važnosti, kako bi se stari ili pogrešni koncepti rada u ordinacijama promijenili (17).

### **3.2.2 Izrada pristupnog kaviteta**

Pristupni kavitet jest ispreparirani otvor na kruni zuba kojim se eksponira prostor pulpne komorice i ulaza u korijenske kanale. To je prvi, ali i ključni korak endodontskog zahvata, čija izvedba diktira kvalitetu izvedbe svih daljnjih postupaka. Preparacija otvora mora omogućiti nesmetano uklanjanje pulpe iz pulpne komorice, nesmetano pronalaženje i pristup otvorima korijenskih kanala, njihovu adekvatnu instrumentaciju, irigaciju i opturaciju, a sve to bez prekomjernog uklanjanja tvrdog zubnog tkiva (18, 20).

Prije instrumentacije kanala potrebno je ukloniti sav preostali karijes, nekrotične ostatke i loše ispune u svrhu redukcije što većeg broja bakterija, koje mogu dospjeti u endodontski prostor i izazvati sekundarnu infekciju. Kalcificirani i metalni debris zaostao nakon uklanjanja ispuna može opstruirati kanale, a mikroskopske čestice izbrušenog ispuna i nekrotični ostaci mogu ući u dentinske tubuluse i izazvati diskoloraciju krune zuba. Zato je, osim mehaničke, neophodna i kemijska toaleta kaviteta, koja se može provesti ispiranjem debrisa natrijevim hipokloritom ili klorheksidinom.

Da bi se izbjegle pogreške u radu, nužno je osigurati pravocrtan pristup instrumenta u korijenskom kanalu, a to se omogućava uklanjanjem privjesećeg dentina. Pravocrtan pristup ostvaren je onda kada instrument postavljen u korijenski kanal ne dodiruje ni jedan dio zuba do prvog zavoja korijenskog kanala (19).

Nedovoljna preparacija, kada je krov pulpe zamijenjen sa dnom ili ako trepanacijski otvor nije dovoljno proširen, za posljedicu ima nepreglednost. Pri takvoj je preparaciji velika vjerojatnost da neki kanali ostanu nelocirani. Ako se i pronađu otvori svih korijenskih kanala, pristup u njih uvelike je ograničen. Pri pokušaju instrumentacije u tako pripremljenom pristupnom kavitetu, instrument već na ulasku u kanal nailazi na prepreku – privjeseći dentin, te se pod naprežanjem savija. U takvoj situaciji prijeti opasnost od loma instrumenta, ali i formiranja stepenice.

Preobilnom preparacijom bespotrebno se uklanja zdravo tvrdo zubno tkivo, čime se kompromitira otpornost zuba i čini ga se podložnijim frakturama. Obilnija preparacija pristupnog kaviteta opravdana je jedino u slučaju kada je zubno tkivo razoreno karijesom. U tom slučaju veličinu trepanacijskog otvora diktira količina karijesom zahvaćenog zubnog tkiva koje mora biti uklonjeno.

Pri obilnoj trepanaciji moguć je incident perforacija furkacije ili pulpne komorice, koja može uslijediti usred pogrešne procjene kuta ulaska svrdla, koja nije u skladu s uzdužnom osi zuba (20).

Zubi protetski opskrbljeni krunicama predstavljaju poseban izazov. Budući da su zubi ispod protetskog nadomjestka izbrušeni, gube se referentne točke na kruni zuba, a orijentacija krune zuba može značajno odstupati od orijentacije korijena. To može otežati procjenu pulpne komorice i rezultirati prekomjernim uklanjanjem dentina i/ili perforacijom (9).

U kontekstu utjecaja dizajna pristupnog otvora na uspjeh endodontskog liječenja, potrebno je balansirati dvije težnje – težnju za očuvanjem tvrdih zubnih tkiva i težnju za postizanjem dobre kontrole infekcije. To znači da se zubno tkivo mora ukloniti samo onoliko koliko je potrebno da bi se postupci kemomehaničke obrade kanala i eliminacije infekcije proveli neometano (15).

### **3.2.3 Izolacija i suho radno polje**

Zub na kojem se izvodi endodontski zahvat potrebno je izolirati od ostatka usne šupljine zaštitnom gumenom plahticom, odnosno koferdamom. Postavljanjem takve zaštite osigurava se suho radno polje i rad u aseptičnim uvjetima. Budući da je glavna težnja endodontskog zahvata maksimalna eradikacija intrakanalne infekcije i prevencija sekundarne infekcije, nužno je spriječiti kontaminaciju zuba slinom. Osim toga, koferdam štiti pacijenta od aspiracije ili gutanja instrumenata, irigansa i materijala koji se koriste pri zahvatu, a liječniku omogućava bolju preglednost i fokus na radno polje (21).

### **3.2.4 Kontrola radne duljine**

Određivanjem radne duljine definira se mjesto u korijenskom kanalu na kojem završava preparacija i punjenje. Pogreške pri određivanju radne duljine mogu rezultirati preinstrumentacijom i proguravanjem inficiranog sadržaja kanala u periapeks te prepunjenjem korijenskog kanala, koje za posljedicu ima razvoj akutnog apikalnog parodontitisa i pojavu poslijeoperativne boli. U slučaju nepotpune instrumentacije i prekratkog punjenja, dio kanala koji ostane neobrađen i dalje je izvor bakterijske infekcije, koja se manifestira perzistirajućom boli (23).

Temeljem višegodišnjih istraživanja, razvila su se različita mišljenja glede krajnje točke instrumentacije. Tako je u slučaju vitalne pulpe (ireverzibilnog pulpitisa), preparaciju preporučljivo završiti u području apikalnog suženja, prateći vrijednost -0,5 na endometru. Budući da su u slučaju ireverzibilnog pulpitisa bakterije, ako su prisutne, zastupljene većinom

u pulpnoj komorici, nije potrebno provoditi ekscisivnu instrumentaciju do eksternog foramena. Na taj se način postižu bolji uvjeti za cijeljenje i prevenira ekstruzija materijala za punjenje u periapeksno tkivo te naknadni razvoj apikalnog parodontitisa.

Kanali s nekrotičnom pulpom, s periradikularnom lezijom ili bez nje, tretiraju se kao inficirani kanali. Poželjno je da u takvim kanalima terminalna točka instrumentacije bude tek malo kraća od eksternog foramena, kako bi kanal cijelom svojom dužinom bio očišćen. Vrijednost koju pokazuje endometar mora biti 0,0. Time se želi postići maksimalna eliminacija debrisa prožetog bakterijama i bakterijskim toksinima, koji je prisutan u apikalnom području. Sve dok nije omogućen potpuni pristup kompleksnoj apikalnoj morfologiji ispunjenoj mikroorganizmima, cijeljenje je otežano i liječenje često završi neuspjehom (24, 25).

Za vrijeme instrumentacije kanala stvara se velika količina dentinskog debrisa, koji se može akumulirati i zbiti u kanalu, što se očituje nemogućnošću dosezanja prethodno determinirane radne duljine. Zato je često ispiranje i provjera radne duljine master instrumentom, odnosno rekapitulacija, od presudne važnosti. Ako ipak dođe do začepjenja kanala, ponovna uspostava radne duljine ostvaruje se irigacijom kelacijskim otopinama i prelaskom na manje instrumente. Dio kanala ispunjen zaostalim sadržajem mjesto je kolonizirano bakterijama te ima negativan utjecaj na rezultat endodontske terapije (24).

### **3.2.5 Adekvatno čišćenje i širenje korijenskih kanala**

Instrumentacija korijenskih kanala podrazumijeva uklanjanje pulpnog tkiva i mikroorganizama iz korijenskih kanala, uz njihovo širenje i preparaciju koja treba omogućiti provedbu postupaka irigacije te punjenja. Svrha je instrumentacije stvoriti uvjete u kanalu koji osiguravaju cijeljenje periapikalnog tkiva te preveniraju razvoj periapikalnih procesa. Prilikom instrumentacije važno je ne ozlijediti tvrda i meka tkiva. Prekomjernim struganjem stijenki kanala nastaju mikropukotine u dentinu i stanjuje se stijenka korijenskog kanala, što oslabljuje zub, dok neopreznim instrumentiranjem može doći do perforacije stijenke kanala i ozljeđivanja tkiva parodonta (20, 26). Debridman kanala uključuje uklanjanje iritansa – bakterija i njihovih enzima, nekrotičnog tkiva, organskih ostataka, inficirane dentinske piljevine i ostalih kontaminacija. Kanal mora biti dovoljno proširen kako bi tekućine za ispiranje mogle prodrijeti u sve dijelove kanala. Što je kanal uži, tekućina ima manji protok i teže dospijeva u apikalnije dijelove kanala. Schilder je definirao princip obrade korijenskih kanala koji mora biti zadovoljen – potrebno je stvoriti kontinuirano konični oblik od apikalnog do koronarnog dijela kanala i proširiti ga tako da može primiti trodimenzionalno hermetičko punjenje dužinom

cijelog kanalnog prostora, dok bi preparacija apeksa trebala biti minimalna. Odnosno, cilj je da se apeksni foramen zadrži najmanjim mogućim i u svom izvornom položaju, kako ne bi došlo do neželjenih pogrešaka poput transportacije apeksa ili strip perforacije, koje izravno utječu na ishod liječenja. Na kraju, važno je napraviti „apikalni stop“, koji je zapreka prodiranju debrisa, sredstava za irigaciju i materijala za punjenje preko apikalnog otvora (27, 28).

### **3.2.6 Adekvatna irigacija korijenskih kanala**

Irigacijski postupci u kanalu neodvojivo su povezani s postupcima instrumentacije, budući da se ta dva koraka stalno isprepliću i naizmjenično ponavljaju prilikom obrade i pripreme kanala za punjenje. Sama instrumentacija nije dovoljna za zadovoljavajuću dezinfekciju i čišćenje kanala jer kompleksna intrakanalna morfologija ne dozvoljava instrumentima obradu kompletne površine. Tako su lateralni i akcesorni kanalići, istmusi, apikalne delte i dentinski tubulusi mjesta u korijenskom kanalu koja ostaju ispunjena zaostalim bakterijskim biofilmom. Mikroorganizmi koji opstaju u neinstrumentiranom dijelu kanala i/ili mikrobi koji koloniziraju prethodno ispunjen kanal, smatraju se glavnim uzrocima perzistentnog ili sekundarnog apikalnog paradontitisa (29).

Najčešće korišteni irigans je NaOCl, uglavnom zbog njegove jedinstvene sposobnosti otapanja organskog materijala i činjenice da je jedino sredstvo koje djeluje na biofilm tako što razara njegovu strukturu. Može prodrijeti u dentinske tubuluse 200 - 300  $\mu\text{m}$ , što značajno pridonosi eliminaciji mikroba na instrumentaciji nedostupnim mjestima. Učinkovitost djelovanja NaOCl usko je povezana s volumenom i učestalošću ispiranja. Iako su provedene brojne studije, nije uspostavljen konsenzus oko koncentracije koja je najučinkovitija za dezinfekciju kanala. Općenito se provodi praksa da se manje koncentracije primjenjuju u većim količinama. Ima širok antimikrobni spektar i sposobnost inaktiviranja endotoksina.

EDTA, drugi najčešće primjenjivani irigans nakon NaOCl, nema antimikrobno djelovanje, ali odvaja biofilm od površine dentina. Otapa anorganski materijal tako što reagira s ionima kalcija u dentinu i stvara topljive kelate kalcija. Ima sposobnost dekalificiranja intertubularnog dentina do dubine 20 - 30  $\mu\text{m}$  za 5 min, što omogućava otvaranje dentinskih tubulusa i dublji prodor sredstava za dezinfekciju i punjenje, dopuštajući im tako postizanje maksimalnog baktericidnog i/ili bakteriostatskog učinka. Važnost njegove primjene očituje se na početku kod ručne instrumentacije za lakše uspostavljanje prohodnosti uskih kanala te na kraju kod instrumentacije, kada se koristi za finalno uklanjanje zaostatnog sloja kroz jednu minutu. Osim navedene primjene, ima i ulogu podmazivanja kanala (28, 29).

Klorheksidin se kao irigans može primjenjivati u 2%-tnoj koncentraciji umjesto NaOCl. Prednjači u tome što bolje djeluje na gram pozitivne bakterije i gljivice te ima produženo antimikrobno djelovanje vežući se za hidroksiapatit. Postoje i kombinirani preparati koji se koriste za irigaciju kanala, no navedeni su najčešće korišteni (28).

Učinkovitost irigacije ovisi o načinu irigacije i svojstvima sredstva za irigaciju. Konvencionalno ispiranje iglom i špricom ovisi isključivo o pozitivnom tlaku ubrizgavanja i viskoznosti irigansa. Aktivacija ispiranja proces je korištenja mehaničke, fizičke ili nekog drugog oblika energije za pomicanje i poboljšanje protoka irigacijske tekućine u zamršenom sustavu korijenskih kanala. Dokazano je da bez obzira na aktivacijski sustav koji se koristi, aktivacija uvijek poboljšava uklanjanje debrisa i zaostatnog sloja. Trenutno postoje automatizirani sustavi te ručne metode aktivacije irigacije. Među različitim metodama aktivacije, ručna dinamička aktivacija (*engl. Manual dynamic activation – DMI*), pasivna zvučna irigacija (*engl. Passive ultrasonic irrigation – PUI*) i zvučna irigacija (*engl. Sonic irrigation – SI*) neke su od najčešće korištenih i proučavanih metoda. Još uvijek nije dovoljno istraženo i zaključeno koju bi tehniku bilo preporučljivo koristiti (29).

### **3.2.7 Adekvatno punjenje korijenskih kanala i osiguravanje apikalnog brtvljenja**

Cilj je brtvljenja uklanjanje svih mogućih puteva rubnog propuštanja – iz usne šupljine, periapikalnog i periradikularnog područja, a sve intrakanalne iritirajuće čimbenike koji se nisu mogli ukloniti, zabrtviti u kanalu. Kanal prije punjenja mora biti dobro kemomehanički obrađen, dezinficiran, oblikovan i suh, a u periapikalnom području ne smije biti znakova akutnih upalnih promjena. Punjenje korijenskog kanala mora zadovoljiti određene kriterije da bi se smatralo uspješnim. Punjenje cijelom svojom dužinom mora biti ujednačene koničnosti, gustoće i homogenosti, odnosno, ne smije biti šupljina u punjenju. Duljina punjenja čimbenik je o kojemu uvelike ovisi uspjeh endodontske terapije te bi ono trebalo biti 0,5 – 1 mm kraće od radiološkog apeksa. Ukoliko je kanal prekratko napunjen, a osobito ako je prepunjen, kompromitira se uspješno cijeljenje.

Prekratkim punjenjem naziva se punjenje koje ne doseže punu radnu duljinu i koje je kraće za više od 2 mm od radiološkog apeksa. Takvo je punjenje manjkavo jer dio kanala koji ostane neispunjen može sadržavati inficirani sadržaj i predstavlja otvoren put prolasku bakterija u periapikalni prostor i obrnuto. Najčešće nastaje uslijed nedetektiranog blokiranja kanala debrisom zbog premalo ispiranja, neadekvatne instrumentacije kanala te loše taktilne i vizualne procjene pri postavljanju gutaperke u kanal.

Prepunjenje korijenskog kanala situacija je kada punjenje prelazi preko apikalnog otvora. Gutaperka djeluje kao strano tijelo i iritans u periapikalnom tkivu te dolazi do upalne reakcije, koja se očituje osjećajem nelagode i boli na zagriz. Nastaje zbog preinstrumentiranog korijenskog kanala i preširokog apikalnog otvora te preagresivnog potiskivanja gutaperke u kanal (30, 31).

Dok je za gutaperku poznato da djeluje kao strano tijelo u periapikalnom tkivu i uzrokuje upalu, ekstrudirano punilo pokazuje drugačije djelovanje. Brojne studije koje su pratile ponašanje protisnutog punila, pokazale su da se ono resorbira u roku 4 - 10 godina, ovisno o vrsti punila. Tako su punila na bazi cink-oksida eugenola pokazala resorpciju od 69% unutar 4 godine, a punila na bazi smole (AH Plus) resorbirala su se 45 - 80% u vremenu 4 - 10 godina. Ng. i sur. dali su dva objašnjenja za razlike u učinku gutaperke i punila na periapikalno tkivo. Antibakterijska svojstva punila mogu pomoći u kontroli rezidualnih bakterija, dok je istovremeno punilo topljivo i lakše ga uklanjanju stanice domaćina, što s gutaperkom nije slučaj. Ipak, preporuka je izbjegavati ekstruziju materijala za punjenje bilo koje vrste, kako bi se postigli najbolji rezultati periapikalnog cijeljenja (32).

### **3.3 Postoperativni čimbenici**

#### **3.3.1 Količina i kvaliteta preostalog zubnog tkiva**

Većina zubi kod kojih je započeto endodontsko liječenje strukturalno je kompromitirana (39). U studiji koju je 2019. proveo Wigsten otkriveno je da je većina zubi koji su bili podvrgnuti endodontskom liječenju prethodno bila sanirana (83,5%), pretežno izravnim kompozitnim restauracijama. Pored toga, 71,3% zuba imalo je značajan gubitak tvrde zubne strukture, koja odgovara jednoj trećini krune (40).

Nagasiri i Chitmongkolsuk zaključili su da je količina preostale zubne supstance čimbenik povezan s preživljavanjem zuba koji nisu opskrbljeni krunicom nakon endodontskog liječenja. Stopa preživljenja bila je najveća za zube s maksimalnom preostalom količinom zubnog tkiva, što odgovara kavitetu klase I s najmanje 2 mm debljine okolnih stijenki kaviteta. Zubi s manjom količinom preostalog zubnog tkiva imali su nižu stopu preživljenja (33).

Endodontski tretirani zubi slabiji su i krhkiji od vitalnih zubi zbog brojnih morfoloških i histoloških promjena koje se događaju unutar zuba, kao što su npr. gubitak vode i kolagena, ali i zbog opsežnog uklanjanja tvrdog zubnog tkiva i gubitka tkiva uzrokovanog karijesom. Gubitkom dentina u cervikalnom dijelu zuba te marginalnih grebena smanjuje se otpornost zuba

na okluzalne i lateralne sile, što posljedično povećava sklonost zuba ka frakturiranju. Stoga, važno je dobro isplanirati poslijendodontsku restauraciju liječenog zuba, sukladno količini i kvaliteti preostalog zubnog tkiva (34).

### **3.3.2 Postendodontska opskrba zuba**

Dugoročan uspjeh endodontske terapije ovisi o adekvatnoj restauraciji liječenoga zuba, budući da endodontski liječeni zubi češće budu izvor problema zbog propusta u poslijeendodontskoj opskrbi, nego zbog neuspjeha samog endodontskog zahvata. Neuspjeh provedbe endodontskog zahvata može se ispraviti revizijom, no kada nastupi fraktura zuba zbog neadekvatne postendodontske restauracije, zub je trajno izgubljen. Zub može frakturirati zbog oslabljene krune i/ili korijena u funkciji ili prilikom pokušaja odstranjivanja već postojeće intraradikularne nadogradnje iz kanala. Ciljevi su postendodontske opskrbe zuba osiguravanje brtvljenja koronarnog dijela restaurativnim nadomjestkom, osiguravanje otpornosti preostale zubne strukture na okluzalna opterećenja te ispunjavanje funkcijskih i estetskih zahtjeva (35).

#### **3.3.2.1 Vrsta trajne restauracije**

Endodontski liječeni zubi mogu se restaurirati direktnim restauracijama (kompozitni ispuni) ili indirektnim restauracijama (*onlay*, *overlay*, krunice, endokrunice). Ne postoji točno određeno pravilo kada izabrati direktnu, a kada indirektnu restauraciju. Međutim, indirektne su restauracije najčešće indicirane u slučajevima kada je gubitak tvrdog zubnog tkiva opsežan te kada nije moguće postizanje kontaktne točke direktnim tehnikama. Uvjeti koji su potrebni za izradu direktne restauracije jesu očuvan barem jedan marginalni greben, najmanje 2,5 mm debljine stijenke na dnu kvržice te normalna okluzija. Kada se radi o većem gubitku tvrdih zubnih tkiva, neophodno je zub opskrbiti dodatnom retencijom u obliku intrakanalnog kolčića kako bi se omogućilo prikladno sidrenje ispuna i prevenirale frakture. Neprikladnim izborom trajne restauracije zub se dovodi u opasnost od loma (34).

Nekoliko provedenih istraživanja ide u prilog indirektnim restauracijama (33). Naime, zapažena je veća stopa preživljenja zubi opskrbljenih indirektnom restauracijom, nego onih koji su imali direktnu restauraciju. Najniže stope preživljenja zabilježene su za zube koji nisu bili opskrbljeni trajnom restauracijom nakon liječenja (36). Premda se takvi rezultati mogu objasniti indirektnim restauracijama kao boljom zaštitom od fraktura i koronarnog propuštanja, treba imati na umu kako se indirektne restauracije ne izvode na zubima s upitnom prognozom (33).

### **3.3.2.2 Vrijeme proteklo od punjenja do izrade trajne restauracije**

Ako je zub asimptomatski, trajnu restauraciju treba završiti što prije. Koronarne ulaze u korijenske kanale potrebno je zabrtviti materijalom za trajnu restauraciju unutar dva tjedna od punjenja kanala da bi se spriječilo curenje infekata kroz kanale te posljedična reinfekcija. Dokazano je kako bakterije imaju sposobnost prodrijeti kroz cijelu dužinu korijenskog kanala u periodu 19 - 42 dana. Zub je najslabiji nakon otvaranja i slab je sve dok se ne napravi adekvatna konačna restauracija. Ako se postavljanje trajne restauracije iz nekih razloga ne može izvršiti odmah, potrebno je napraviti privremenu restauraciju koja će osigurati zaštitu preostalog tvrdog zubnog tkiva, zabrtviti koronarni dio te ispuniti funkcijske i estetske zadaće. Opće smjernice terapije navode kako restaurativno neopskrbljeni liječeni zubi u usnoj šupljini mogu opstati najviše 3 mjeseca, nakon čega je potrebna revizija punjenja (34, 35).

### **3.3.2.3 Kvaliteta koronarnog brtvljenja trajne restauracije**

Mikropropuštanje sline smatra se glavnim uzrokom endodontskog neuspjeha zbog prodiranja bakterija i endotoksina duž punjenja korijenskog kanala. Ukoliko se pulpna komorica kontaminira putem pukotina između ispuna i zuba ili preko sekundarnog karijesa, ona postaje rezervoar mikroorganizama i njihovih toksina, koji s vremenom prodiru kroz ispunjene korijenske kanale. Pod utjecajem sline vrlo brzo dolazi do otapanja punjenja u kanalu, što za posljedicu ima popuštanje hermetičkoga brtvljenja u kanalu i uspostavljanje komunikacije s periapexnim tkivom. Stoga je veoma važno osigurati adekvatnu koronarnu restauraciju, kako bi se spriječio nastanak periapexnih lezija (37).

### **3.3.2.4 Okluzija**

Broj proksimalnih kontakata endodontski liječenih zubi u nekim je studijama naveden kao čimbenik koji utječe na preživljenje zuba. Prema istraživanju Ng i sur., vjerojatnost preživljavanja bila je tri puta veća za zube koji imaju i mezijalni i distalni kontakt, nego za zube koji imaju samo jedan ili nijedan kontakt (38). To se može objasniti činjenicom da je u slučaju dva proksimalna kontakta raspodjela okluzalnih sila tijekom funkcija i parafunkcija povoljnija, budući da susjedni zubi preuzimaju dio opterećenja (39).



#### **4. PRIKAZ SLUČAJA**

Pacijentica u dobi od 28 godina dolazi na Zavod za endodonciju i restaurativnu stomatologiju Stomatološkog fakulteta Sveučilišta u Zagrebu, upućena od primarnog stomatologa. Glavna je pritužba pacijentice povremena pojava spontane boli zuba 25, kojem se nekoliko dana prije odlomio dio ispuna.

Kliničkim pregledom uočen je frakturirani ispun, a očitanjem rendgenske snimke utvrđen je duboki sekundarni karijes (Slika 1), bez znakova patoloških procesa u periapikalnom području. Postavljena je dijagnoza kronični ireverzibilni pulpitis.

Nakon primjene lokalnog anestetika pristupa se uklanjanju preostalog ispuna kruškolikim dijamantnim svrdlom uz vodeno hlađenje te karijesa okruglim čeličnim svrdlom. Istovremeno je zub i trepaniran te su pronađeni ulazi u korijenske kanale. Na ulaze u korijenske kanale stavljena je devitalizacijska pasta. Zub je zatim zatvoren sterilnom vaticom i privremenim ispunom (Cavit; 3M, ESPE), a pacijentica je ponovno naručena za tjedan dana.

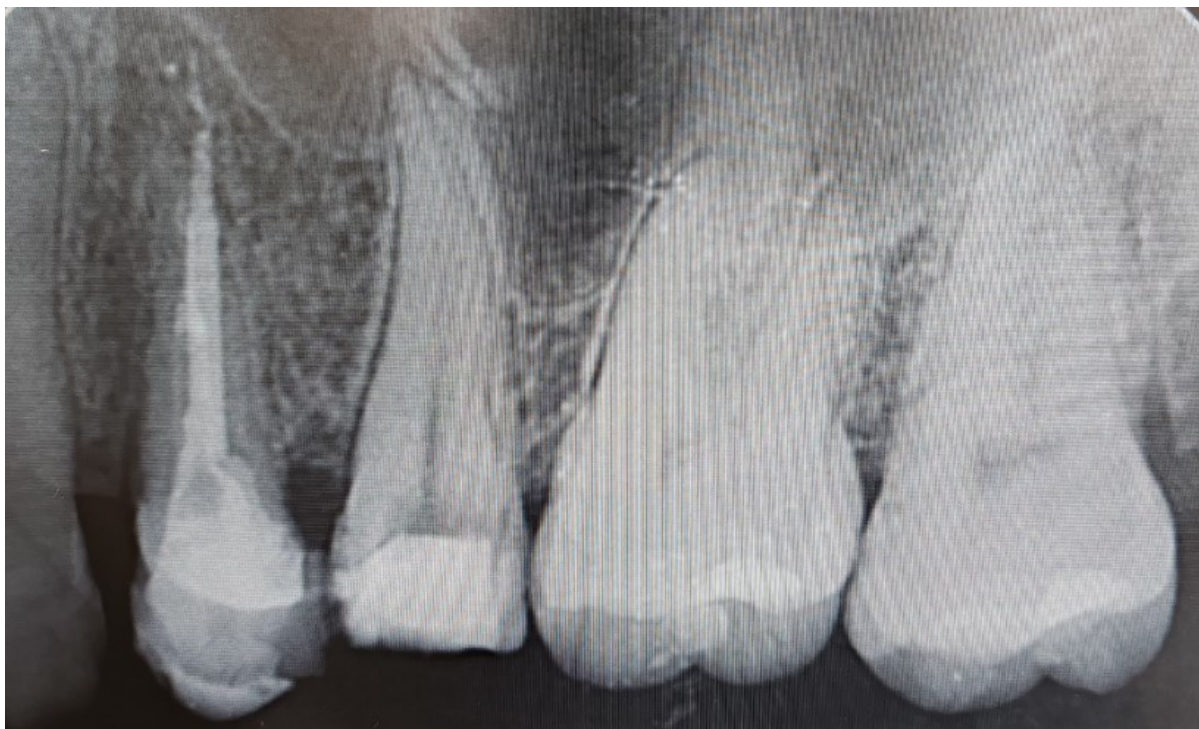U drugoj posjeti uklanja se privremeni ispun i pristupa se osiguravanju aseptičnih uvjeta rada te čistog i preglednog radnog polja postavljanjem zaštitne gumene plahtice (Slika 2). Potom je određena radna duljina oba kanala ručnim instrumentom veličine 15 (Slika 3). Nakon što su određene radne duljine kanala, započinje instrumentacija kanala strojnim rotacijskim sustavom ProTaper uz instrumente ProTaper Universal – SX, S1, S2, F1 i F2 (Slika 4). Korišten je SANI EDO-1 Pro motor za endodonciju s inkorporiranim apeks lokatorom (Slika 5). Svi instrumenti korišteni su pri stalnoj brzini rotacije od 300 okretaja u minuti. Najprije je instrumentom SX proširena prva trećina kanala (Slika 6). Sljedeći instrumenti korišteni su redom do pune radne duljine (Slika 7). Svakim instrumentom vršeni su pokreti „iščerkavanja“ stijenki prilikom kretanja instrumenta unutra-van. Ulazak i izlazak instrumenta iz kanala ponavljan je tri puta po instrumentu, s prosječnim vremenom zadržavanja unutar kanala 3 sekunde. Instrumentacija se vršila laganim pokretima, bez prisilnog guranja instrumenta u kanal. Nakon svakog izlaska iz kanala, radni je dio instrumenta obrisan sterilnom gazom, kako bi se uklonila dentinska piljevina zadržana u navojima, a kanal je ispiran 2,5%-tnom otopinom NaOCl (Slika 8). Prigodom ispiranja, iglom pasivno postavljenom u početni dio kanala vršeni su pokreti unutra-van kako bi irigans dospio dublje u kanal. Po završetku instrumentacije, kanal je ispran 17%-tnom otopinom EDTA-e kroz jednu minutu, potom 2,5%-tnim NaOCl kroz 30 sekundi.

Kanali su zatim posušeni ProTaper papirnatim štapićima (Slika 9), nakon čega se pristupilo punjenju kanala ProTaper gutaperkama veličine F2. Na gutaperkama se označila radna duljina kanala te su one isprobane u kanalu. Nakon toga je zamiješana pasta za punjenje kanala (AH

Plus; Dentsply Sirona). Gutaperke su umočene u punilo, nakon čega su uz lagane recipročne pokrete prstima unijete u kanal do radne duljine (Slika 10). Višak gutaperke uklonjen je zagrijanim potiskivačem i čeličnim svrdlom, a višak punila očišćen je vaticom umočenom u alkohol (Slika 11). Time je ujedno izvršena i dezinfekcija kaviteta.

Kavitet je zatim kondicioniran 10%-tnom poliakrilnom kiselinom kroz 20 sekundi, nakon čega je zatvoren staklenoionomernim cementom (Slika 12), a pacijentica upućena na kontrolno RTG snimanje.

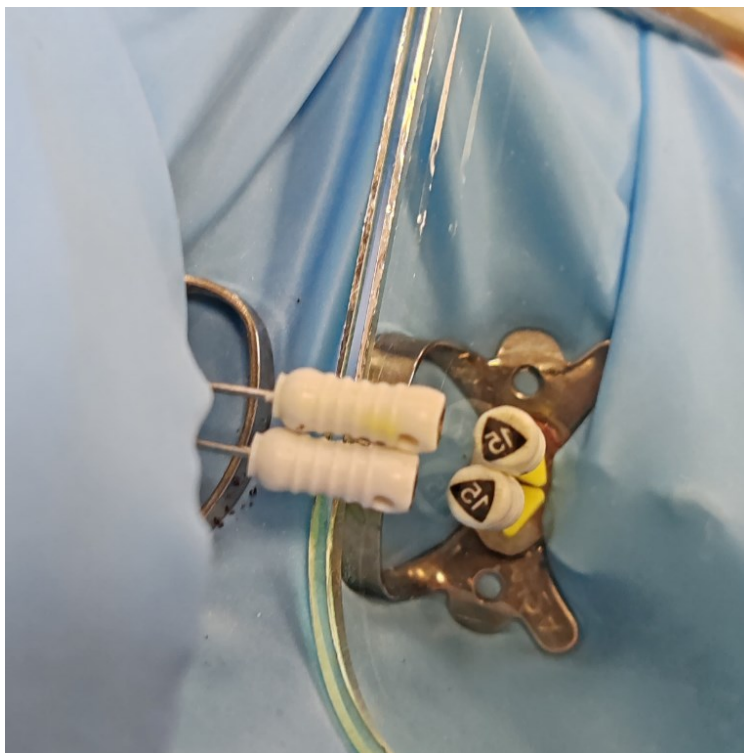
Kontrolnom RTG snimkom utvrđena je potpuna opturacija, a pacijentica je upućena na Zavod za fiksnu protetiku Stomatološkog fakulteta Sveučilišta u Zagrebu, gdje će se nastaviti planirana izrada indirektna restauracije, kao dio postendodontske opskrbe endodontski saniranog zuba.



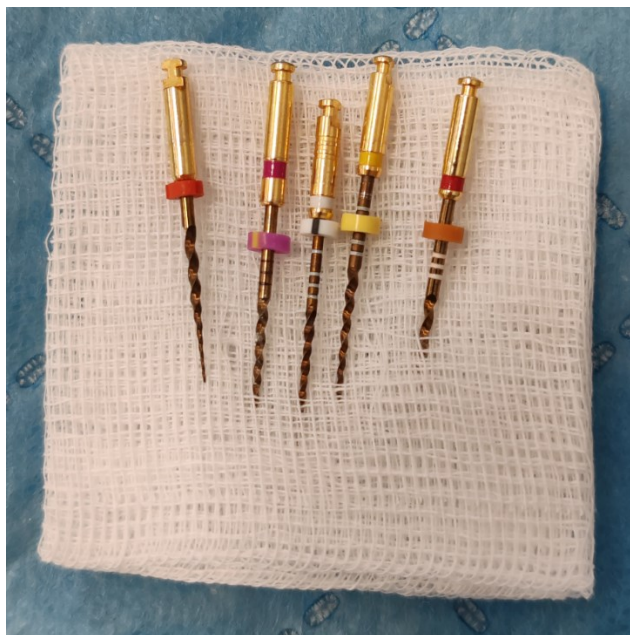Slika 1. RTG snimka zuba 25 preoperativno




Slika 2. Zub izoliran koferdamom



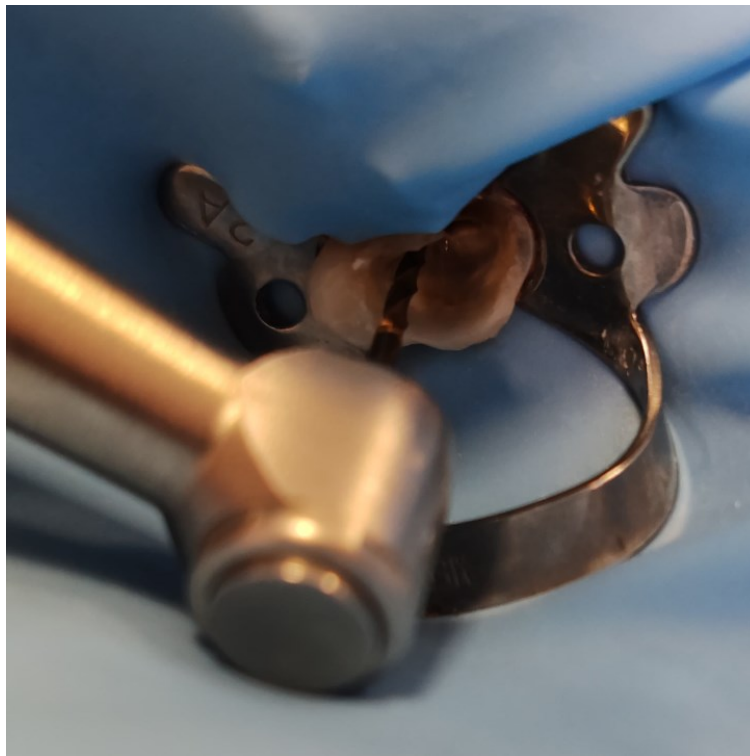Slika 3. Determinacija radnih duljina kanala ručnim instrumentom #15



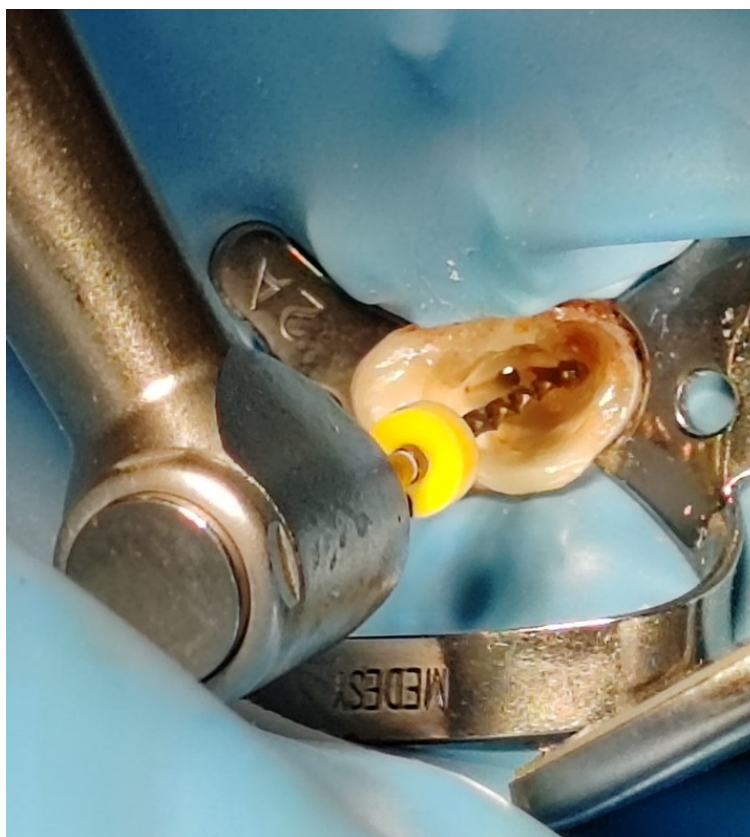Slika 4. ProTaper set instrumenata: SX, S1, S2, F1, F2



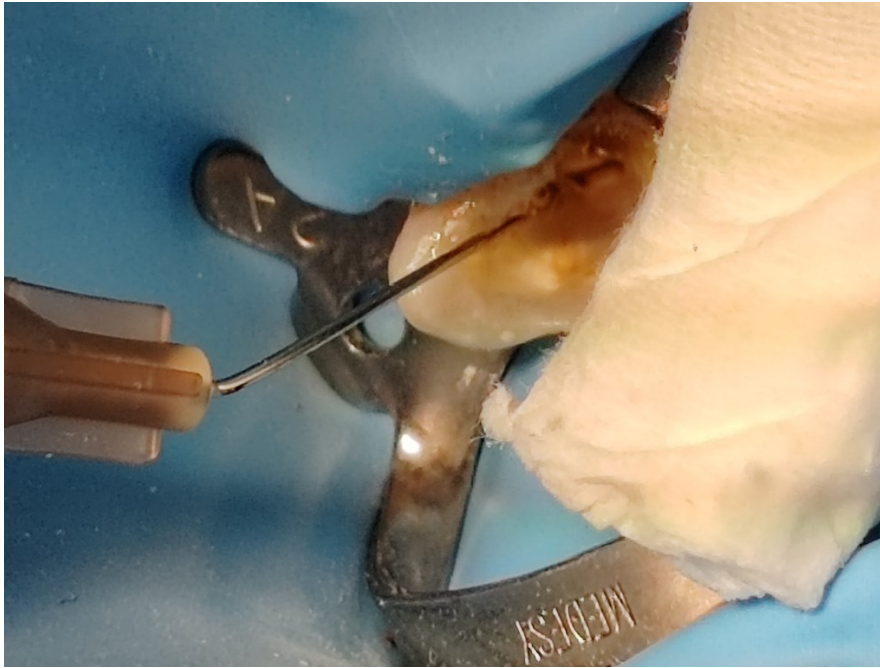
Slika 5. SANI Edo-1 Pro motor za endodonciju



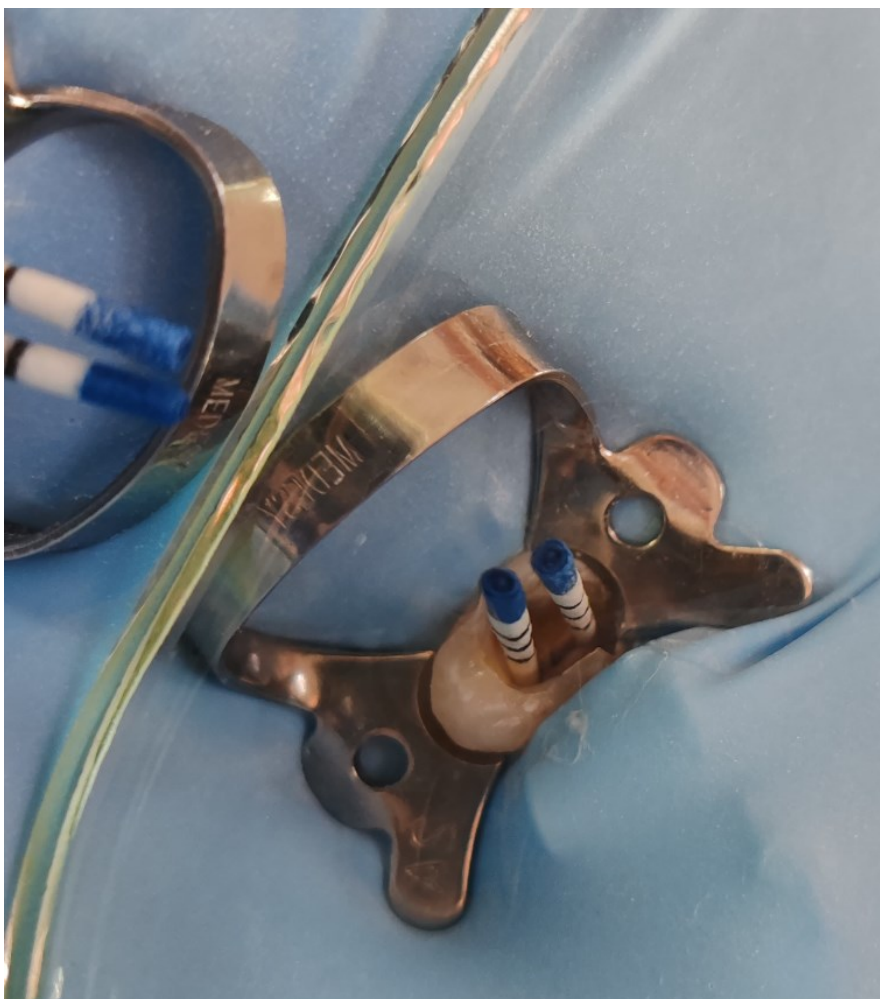Slika 6. Proširivanje prve trećine kanala ProTaper SX instrumentom




Slika 7. Instrumentacija kanala ProTaper F1 instrumentom



Slika 8. Irigacija korijenskih kanala 2,5%-tnom otopinom NaOCl



Slika 9. Sušenje kanala ProTaper *paper-pointsima*

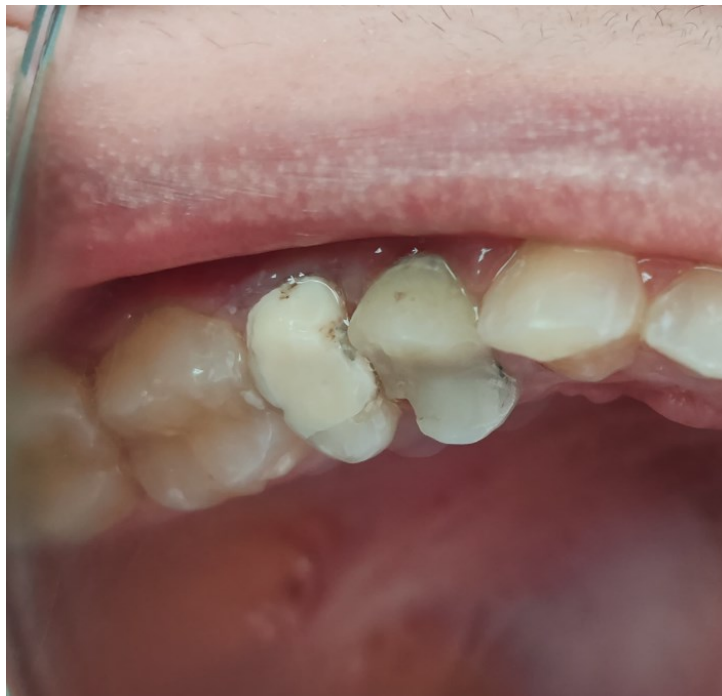

Slika 10. ProTaper gutaperke u kanalima

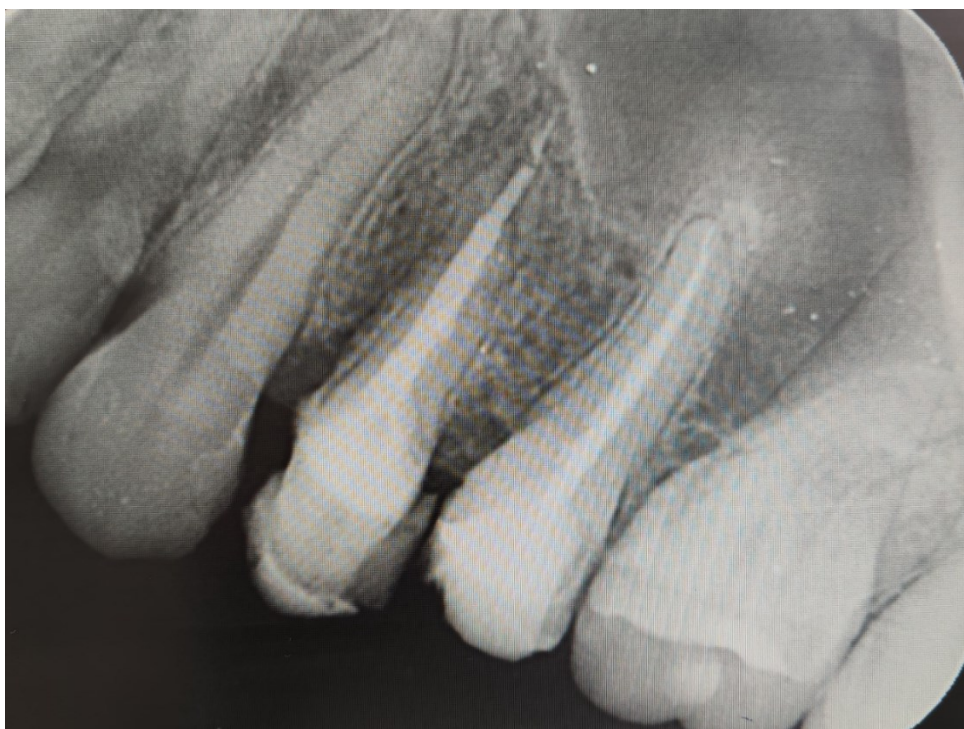

Slika 11. Kavitet nakon odstranjivanja viška gutaperke i čišćenja ostataka punila





Slika 12. Kavitet zatvoren staklenoionomernim ispunom



Slika 13. Rendgenska snimka postoperativno



Premda je temeljem rezultata brojnih provedenih studija uspješnost endodontskog liječenja procijenjena u rasponu 54% - 96%, neki autori ipak smatraju kako se ne treba voditi isključivo statističkim procjenama, nego je za svaki zub individualno potrebno pokušati procijeniti mogućnosti liječenja i finalnog ishoda. Čimbenika koji utječu na ishod endodontske terapije jest mnogo. Strindberg ih je podijelio na biološke i terapijske čimbenike. Biološki čimbenici odnose se na kontrolu infekcije, a terapijski se tiču same tehničke izvedbe zahvata (41). Torabinejad čimbenike uspjeha endodontskog liječenja dijeli na preoperativne, intraoperativne i postoperativne (1).

Na preoperativne čimbenike stomatolog nema utjecaj. Predstavljaju „zatečeno stanje“ i odnose se na pacijentovu dob, sistemsko zdravlje, anatomiju korijenskih kanala te stanje pulpe i periapiksa. Iako su svi navedeni čimbenici, osim stanja pulpe i periapiksa u više istraživanja označeni kao faktori koji nemaju značajniji utjecaj na ishod liječenja, određene su studije dokazale suprotno (1). Pucci i Reig dokazali su kako je za uspjeh endodontske terapije mandibularnog prvog premolara važna odrednica raznolika anatomija njegova kanalnog sustava, koja se pojavljuje u obliku brojnih varijacija. Zaključili su kako su dodatna grananja kanala, apikalna bifurkacija i trifurkacija varijacije prisutne u 26,5% mandibularnih prvih premolara (42). Peršić Bukmir je 2023. usporedila je cijeljenje periapikalne kosti nakon endodontskog liječenja u pacijenata s dijabetesom tipa 2 s cijeljenjem u zdravih pacijenata. U istraživanju je sudjelovalo 26 pacijenata s dijabetesom tipa 2 i 26 zdravih pacijenata iste dobi i spola. Uključeni su bili samo zubi sa zadovoljavajućom koronarnom restauracijom. Rezultati su pokazali značajno veću stopu cijeljenja u grupi zdravih pacijenata nakon 6 mjeseci (43).

Stanje pulpe i periapiksa jedan je od najvažnijih faktora koji utječu na rezultat endodontskog tretmana. Prisutnost periapikalne lezije uvelike komplicira liječenje, budući da uključuje velik broj raznolikih bakterijskih vrsta inkorporiranih u kompleksnu anatomiju apikalnog dijela kanala. Inficirani kanali veći su izazov za liječenje, a uspjeh umnogome ovisi o tome jesu li infekti i iritansi sasvim uklonjeni iz endodontskog prostora (32). Sjögren i sur. u svojem su istraživanju dokazali kako je stopa uspješnosti endodontskog zahvata zubi s vitalnom pulpom iznosila 96%, dok je za zube s nekrotičnom pulpom i pratećom periapikalnom lezijom iznosila 86% (44).

Intraoperativni čimbenici pod izravnom su kontrolom stomatologa. Odnose se na postupke koje uključuje endodontski zahvat – trepanaciju i izolaciju zuba te kemomehaničku obradu i punjenje kanala. Adekvatno izrađeni pristupni otvor omogućava pronalazak ulaza u korijenske

kanale, kao i izvršavanje svih predviđenih postupaka endodontskog liječenja u kanalima (1). Preopsežno uklanjanje tvrdoga zubnoga tkiva prilikom izrade trepanacijskog otvora ima negativan utjecaj na čvrstoću zuba. Dokazano je da se izradom pristupnoga otvora čvrstoća zuba smanjuje samo 5%, no ako se u preparaciju uključe mezijalna i distalna stijenka zuba, čvrstoća se smanjuje za čak 60% (45). Previše poštedna preparacija i nedovoljno prošireni otvor za posljednicu imaju otežan pristup kanalima, što negativno utječe na pravilno izvođenje postupaka instrumentacije, irigacije i punjenja kanala, koji se u tom slučaju ne mogu kvalitetno očistiti i napuniti (18).

Izolacija zuba i postizanje suhog i aseptičnog radnog polja još je jedan važan faktor koji pridonosi uspjehu endodontskog zahvata, osobito ako se zahvat izvodi na zubu s vitalnom pulpom, gdje nema velikog bakterijskog opterećenja. U tom je slučaju svaka kontaminacija endodontskog prostora izvana slinom nepoželjna. Prema istraživanju objavljenom 2014., vjerojatnost preživljenja zuba nakon 3 godine uz korištenje koferdama iznosila je 90,3%, dok je za zube tijekom čijeg liječenja nije korišten koferdam, iznosila 88,8%. Rezultati govore u prilog tome da uporaba koferdama pridonosi uspješnom ishodu endodontskog tretmana (22).

Krajnja točka instrumentacije treba završiti u području internog foramena, odnosno apikalne konstrikcije. Neki autori smatraju da bi krajnja točka instrumentacije u slučaju izvođenja vitalne pulpektomije trebala biti što bliže apikalnoj konstrikciji, dok bi u slučaju zuba s periapikalnom lezijom trebala biti bliže vanjskom apikalnom otvoru. Kojima i sur. te su tvrdnje potvrdili svojim istraživanjem, kojim je utvrđeno da su stope uspješnosti za zube s periapikalnim lezijama bile 20% niže kada je punjenje bilo kraće od 2 mm od apeksa ili kada je bilo ekstrudirano preko apeksa, nego kada je završilo 0 - 2 mm prije apeksa (46).

Kemomehanička obrada obuhvaća postupke instrumentacije i ispiranja korijenskih kanala, koji se naizmjenično ponavljaju, budući da se samom instrumentacijom ne može postići odgovarajući stupanj čišćenja i dezinfekcije. Dokazano je da različiti sustavi za instrumentaciju korijenskih kanala ostavljaju približno 10 – 50% ukupne površine u uskim i okruglim kanalima neobrađeno. U kanalima ovalnog oblika ta se vrijednost penje i do 80% (47).

Studija Swartza i sur. otkriva kako je kod prepunjenih kanala četiri puta veća šansa za neuspjeh, nego kod kanala s prekratkim punjenjem, dok je u studiji Tronstada i sur. kvaliteta brtvljenja kanala bila najvažniji čimbenik uspjeha na 1001 endodontski liječenom zubu (48).

Posljednji, postoperativni čimbenici tiču se postendodontske opskrbe zuba, koja je ponovno pod velikim utjecajem odluka i plana terapije stomatologa koji je provodi. Zub kojem su kanali

napunjeni potrebno je što prije opskrbiti trajnom restauracijom koja jamči dobro koronarno brtvljenje i onemogućava prodor sline i mikroba u endodontski prostor. Odabir vrste restauracije ovisi o količini preostalog zubnog tkiva i funkciji koja je predviđena za taj zub. Neodgovarajućim izborom restauracije značajno se povećava rizik od frakture zuba. U istraživanju Pratt i sur. otkriveno je da su zubi koji su bili opskrbljeni krunicom nakon više od četiri mjeseca nakon završenog endodontskog liječenja imali gotovo tri puta veću vjerojatnost da će biti ekstrahirani, nego zubi koji su krunicom bili opskrbljeni unutar četiri mjeseca (49).

Prema Salehrabi i sur., incidencija neuspjeha endodontskog liječenja je 3% i pojavljuje se unutar 3 godine od zahvata. Analizom ekstrahiranih zubi otkriveno je kako 85% zubi nije imalo potpunu koronarnu restauraciju te da je više od 50% njih izvađeno zbog frakture krune i korijena (51).

Čini se da se u cijelom svijetu većina provedenih kontroliranih studija slaže kako su čimbenici koji imaju najveći utjecaj na uspjeh endodontskog liječenja preoperativno stanje pulpe i periapiksa, adekvatno punjenje korijenskih kanala te odgovarajuća postendodontska opskrba liječenog zuba (50).

## **6. ZAKLJUČAK**

Čimbenika koji utječu na ishod endodontskog liječenja je mnogo. Premda neki od njih nisu pod direktnom kontrolom stomatologa, na većinu se ipak može utjecati. Prilikom provedbe zahvata, potrebno se voditi čimbenicima koji imaju najveći utjecaj na uspjeh liječenja i djelovati u skladu s njima. Endodontsko liječenje postupak je koji se sastoji od mnogo koraka, gdje svaki sljedeći korak ovisi o kvaliteti izvedbe prethodnog. Dugoročni uspjeh endodontskog liječenja ne ovisi samo o prevenciji ili cijeljenju periapikalnih lezija, nego ovisi i o očuvanju funkcije i estetike zuba putem pomno isplanirane i odabrane poslijeendodontske restauracije koja će zub zaštititi od ponovne kontaminacije endodontskog prostora bakterijama iz usne šupljine.

## **7. LITERATURA**



1. Walton RE, Torabinejad M. Endodontics. 4th edition. UK: Elsevier; 2009.
2. Seracchiani M, Reda R, Coppola S, Mazzoni A, Testarelli L. Evaluating the Outcome of Endodontic Treatment. *World J Dent* 2020;11(2):89–90.
3. Njemirovskij Z i sur. Klinička endodoncija. Zagreb: Naklada Globus, 1987;11-2.
4. Majdanžić M, Pandurić V. Pulpitisi i periradikularne patoze. *Sonda*. 2008;16:69-73.
5. Silva WR, Silva Junior JP, Cavalcante BM, Almeida PPL, Correia NR, Cordeiro NA. Evaluation of successful endodontic treatment in necrotic teeth in a single session: A literature review. *Braz. J. Surg. Clin. Res.* 2023;42:40-5.
6. Marending M, Peters OA, Zehnder M. Factors affecting the outcome of orthograde root canal therapy in a general dentistry hospital practice. *Oral Surg Oral Med Oral Pathol Oral Radiol Endod.* 2005;99(1):119-24.
7. Segura-Egea JJ, Cabanillas-Balsera D, Martin-Gonzalez J, Cintra TA L. Impact of systemic health on treatment outcomes in endodontics. *Int Endod J.* 2023;56:219-235.
8. Carvalho TS, Lussi A. Age-related morphological, histological and functional changes in teeth. *J Oral Rehabil.* 2016;44(4):291-98.
9. Huang D, Wang X, Liang J, Ling J, Bian Z, Yu Q et al. Expert consensus on difficulty of assessment of endodontic therapy. *Int J Oral Sci.* 2024;16(1):22.
10. Pecheva A, Georgiev K. Clinical difficulties in endodontic treatment of premolars with atypical anatomy. *J of IMAB.* 2022; 28(3):4469-4473.
11. Kumaran K, Ramesh S, Santhanam A. Lateral Canals And Its Significance In Endodontics. *Int Jo Pharm Res.* 2020; 12(Supp-2):1630-35.
12. Bansal R, Hegde S, Astekar Sudan M. Classification of Root Canal Configurations: A Review and a New Proposal of Nomenclature System for Root Canal Configuration. *J Clin Diagn Res.* 2018;12(5):1-5.
13. Basmadjian-Charles CL, Farge P, Bourgeois DM. Factors influencing the long-term results of endodontic treatment: a review of literature. *Int J Dent.* 2002;52:81-6.
14. Arsene G, Dascălu IT, Bătăiosu M, Dăguci L, Camen A, Diaconu OA et al. Retrospective from the literature on the clinical implications of endodontic treatment in the prevention and cure of periapical lesions. *J Rom Med Dent Educ.* 2021;10(1)15-24.
15. Ericsson KA, Hoffman RR, Kozbelt A, Williams AM. The Cambridge handbook of expertise and expert performance. Cambridge: Cambridge University Press. 2018.
16. Yee YY. Operator factors affecting outcomes of non- surgical root canal treatment and re- treatment (Master of Clinical Dentistry in Endodontology Master). London: University College London. 2019.
17. Al-Nahlawi T, Doumani M, Alalo HA, Habib A. Dentists' Knowledge, Attitude and Practice of Root Canal Treatment Procedure: Survey-based Research. *J Contemp Dent Pract.* 2019;20(3):347-354.

18. Wang Q, Liu Y, Wang Z, Yang T, Liang Y, Gao Z, Fang C, Zhang Y. Effect of Access Cavities and Canal Enlargement on Biomechanics of Endodontically Treated Teeth: A Finite Element Analysis. *J Endod.* 2020;46(10):1501-1507.
19. Patel S, Rhodes JS. A practical guide to endodontic access cavity preparation in molar teeth. *Br Dent J.* 2007; 203(3):133-40.
20. Jukić Krmek S, Baraba A, Klarić E, Marović D, Matijević J. *Pretklinička endodoncija.* Zagreb: Medicinska naklada; 2017. p. 85-96, 97-107.
21. Nasser A. Rubber Dam Isolation - When and Why to Use it? Part 1. *Nature.* 2021;28:40-1.
22. Lin et al. The Effect of Rubber Dam Usage on the Survival Rate of Teeth Receiving Initial Root Canal Treatment: A Nationwide Population-based Study. *J Endod.* 2014;40(11):1733-37.
23. Pelivan I. Određivanje radne duljine korijenskog kanala. *Sonda.* 2002;5(1):84-5.
24. Wu MK, Wesselink PR, Walton RE. Apical terminus location of root canal treatment procedures. *Oral Surg Oral Med Oral Pathol Oral Radiol Endod.* 2000;89(1):99-103.
25. Schaeffer MA, White RR, Walton RE. Determining the optimal obturation length: a meta-analysis of literature. *J Endod.* 2005;31(4):271-4.
26. Metzger Z, Solomonov M, Kfir A. The role of mechanical instrumentation in the cleaning of root canals. *Endodontic Topics.* 2013;29(1):87-109.
27. Kranjčić J, Majdandžić M, Pandurić V. Instrumenti u endodontskoj terapiji. *Sonda.* 2009;17(9):43-7.
28. Dennis D, Farahanny W, Prasetia W, Batubara FY. Biological and mechanical principles of chemomechanical preparation in root canal therapy: a review. 2021; 14(2):187-198.
29. Gomes BPF, Aveiro E, Kishen A. Irrigants and irrigation activation systems in Endodontics. *Braz Dent J.* 2023;34(4):1-33.
30. Gulabivala K, Ng YL. *Endodontics.* 4th edition. Edinburgh: Elsevier, 2014. p. 174-236.
31. Estrela C, Holland R, Estrela CRA, Alencar AHG, Sousa-Neto MD, Pécora JD. Characterization of Successful Root Canal Treatment. *Braz Dent J.* 2014;25(1):3-11.
32. Gulabivala K, Ng YL. Factors that affect the outcomes of endodontic treatment and retreatment – A reframing of the principles. *Int Endod J.* 2023;56(Suppl. 2):82–115.
33. Nagasiri R, Chitmongkolsuk S. Long-term survival of endodontically treated molars without crown coverage: a retrospective cohort study. *J Prosthet Dent.* 2005;93(2):164–70.
34. Vire DE. Failure of endodontically treated teeth: classification and evaluation. *J Endod.* 1991;17(7):338–42.
35. Šegović S, Galić N, Davanzo A, Pavelić B. Poslijeendodontska opskrba zuba – I dio: zadaća i plan postupka. *Acta Stomatol Croat.* 2004;38(1):73-9.

36. Fransson H, Bjørndal L, Frisk F, Dawson VS, Landt K, Isberg PE et al. Factors Associated with Extraction following Root Canal Filling in Adults. *J Dent Res.* 2021;100(6): 608–614.
37. Amlani H, Hegde V. Microleakage: Apical Seal vs Coronal Seal. *World J Dent.* 2013;4(2):113-116.
38. Ng YL, Mann V, Gulabivala, K. Tooth survival following non-surgical root canal treatment: a systematic review of the literature. *Int Endod J.* 2010;43(3):171–89.
39. Fransson H, Dawson V. Tooth survival after endodontic treatment. *Int Endod J.* 2023;56(Suppl. 2):140–153.
40. Wigsten E, Jonasson P, EndoReCo, Kvist T. Indications for root canal treatment in a Swedish county dental service: patient- and tooth-specific characteristics. *Int Endod J.* 2019;52(2):158–168.
41. Galić N, Soldo M, Prpić-Mehičić G, Jukić-Krmek S. Procjena uspješnosti endodontskog liječenja i potrebe za ponovnim endodontskim liječenjem (revizijom). *Sonda.* 2010;20(1):78-81.
42. Pucci FM, Reig R. *Conductos radicales.* Buenos Aires: Editorial Medico-Quirurgica. 1944;1:219–225.
43. Paljević E, Brekalo Pršo I, Vidas Hrštić J, Božac E, Pezelj-Ribarić S, Peršić Bukmir R. Healing of apical periodontitis in type II diabetes mellitus patients: A prospective study. *Oral Dis.* 2024;30(5):3422-3430.
44. Sjogren U, Hagglund B, Sundqvist G, Wing K. Factors affecting the long-term results of endodontic treatment. *J Endod.* 1990;16(10):498-504.
45. Wagnild GW, Mueller KI. Restoration of endodontically treated teeth. In: Cohen S, Burns RC. (eds.) *Pathways of the pulp.* St. Louis; Mosby, 1998; 691-717.
46. Kojima K, Inamoto K, Nagamatsu K, Hara A, Nakata K, Morita I et al. Success rate of endodontic treatment of teeth with vital and nonvital pulps: a meta-analysis. *Oral Surg Oral Med Oral Pathol Oral Radiol Endod.* 2004;97(1):95-9.
47. Siqueira Junior JF, Rôças IDN, Marceliano-Alves MF, Pérez AR, Ricucci D. Unprepared root canal surface areas: causes, clinical implications, and therapeutic strategies. *Braz Oral Res.* 2018;32(suppl 1):e65.
48. Swartz DB, Skidmore AE, Griffin JA. Jr Twenty years of endodontic success and failure. *J Endod.* 1983;9(5):198–202.
49. Pratt I, Aminoshariae A, Montagnese TA, Williams KA, Khalighinejad N, Mickel A. Eight-Year Retrospective Study of the Critical Time Lapse between Root Canal Completion and Crown Placement: Its Influence on the Survival of Endodontically Treated Teeth. *J Endod.* 2016;42(11):1598-1603.
50. Ingle JI, Simon J, Machtou P, Bogaerts P. Outcome of endodontic treatment and retreatment. In: Ingle J, Bakland L, editors. *Endodontics.* 5th ed. BC Decker, Hamilton. 2002. p. 747-68.

51. Salehrabi R, Rotstein I. Epidemiologic evaluation of the outcomes of orthograde endodontic retreatment. *J Endod.* 2010;36(5):790-2.

## **8. ŽIVOTOPIS**

Nikolina Kolarić rođena je 10. rujna 1998. u Zagrebu. Osnovnu školu Dragutina Domjanića završava u Svetom Ivanu Zelini, gdje zatim upisuje i završava Srednju školu Dragutina Stražimira, smjer opća gimnazija. Stomatološki fakultet Sveučilišta u Zagrebu upisuje 2018. godine. Tijekom studija upotpunjuje praktično znanje i iskustvo radom u nekoliko privatnih stomatoloških ordinacija.