

Protetska rehabilitacija djelomično ozubljenog pacijenta s Parkinsonovom bolešću - prikaz slučaja

Kirin, Antonela

Master's thesis / Diplomski rad

2024

Degree Grantor / Ustanova koja je dodijelila akademski / stručni stupanj: **University of Zagreb, School of Dental Medicine / Sveučilište u Zagrebu, Stomatološki fakultet**

Permanent link / Trajna poveznica: <https://um.nsk.hr/um:nbn:hr:127:372300>

Rights / Prava: [Attribution-NonCommercial 4.0 International/Imenovanje-Nekomercijalno 4.0 međunarodna](#)

Download date / Datum preuzimanja: **2024-12-02**



Repository / Repozitorij:

[University of Zagreb School of Dental Medicine Repository](#)





Sveučilište u Zagrebu

Stomatološki fakultet

Antonela Kirin

**PROTETSKA REHABILITACIJA
DJELOMIČNO OZUBLJENOG PACIJENTA
S PARKINSONOVOM BOLEŠĆU
– PRIKAZ SLUČAJA**

DIPLOMSKI RAD

Zagreb, 2024.

Rad je ostvaren na Zavodu za mobilnu protetiku Stomatološkog fakulteta Sveučilišta u Zagrebu.

Mentor rada: prof. dr. sc. Iva Alajbeg, Zavod za mobilnu protetiku

Lektor hrvatskoga jezika: Dragana Radovan Marković, prof. hrvatskog jezika i književnosti

Lektor engleskog jezika: Gordana Bujanić Tretinjak mag. educ. philol. angl.

Rad sadrži: 36 stranica

0 tablica

20 slika

Rad je autorsko djelo, koje je napisano u potpunosti samostalno uz navođenje izvora i dokumenata drugih autora korištenih u radu. Osim ako nije drukčije navedeno, sve ilustracije u radu (tablice, slike i dr.) izvorni su doprinos autora diplomskog rada. Autor je odgovoran za pribavljanje dopuštenja korištenja ilustracija koje nisu njegov izvorni doprinos, kao i za sve eventualne posljedice koje mogu nastati zbog nedopuštenog preuzimanja ilustracija, odnosno propusta u navođenju njihova podrijetla.

Zahvala

Zahvaljujem svojoj mentorici prof. dr. sc. Ivi Alajbeg na velikoj pomoći, savjetima i strpljenju tijekom izrade ovoga diplomskog rada, kao i na svemu prenesenom znanju tijekom studiranja.

Najviše zahvaljujem svojim roditeljima koji me bezuvjetno podržavaju i vole, vjeruju u mene i onda kada sama u sebe ne vjerujem i bez kojih ne bih bila ovakva kakva jesam te ovaj rad posvećujem njima.

Zahvaljujem i ostatku obitelji na podršci (seka, izvadit ćeš taj umnjak kad-tad), svim prijateljima i kolegama na lijepim uspomjenama i pomoći tijekom studiranja.

Posebno zahvaljujem svojim curama Maji, Teni, Tei, Niki S., Katarini i Niki K. jer su izvlačile najbolje iz mene onda kada je to bilo najpotrebnije, uz njih je sve bilo lakše.

Kompiću zahvaljujem što je u svakom koraku bio uz mene.

PROTETSKA REHABILITACIJA DJELOMIČNO OZUBLJENOG PACIJENTA S PARKINSONOVOM BOLEŠĆU – PRIKAZ SLUČAJA

Sažetak

Starenjem stanovništva dolazi do sve većeg broja osoba kojima se dijagnosticiraju bolesti poput dijabetesa, kardiovaskularnih bolesti, malignih bolesti, neurodegenerativnih bolesti kao što su Alzheimerova i Parkinsonova bolest itd. Svaka od njih nosi rizik od mogućnosti komplikacija tijekom izvođenja stomatoloških zahvata. Doktor dentalne medicine mora biti upućen u opću medicinsku anamnezu svakog pacijenta i educiran o bolestima koje mogu narušiti kvalitetu života pacijenta te samo izvođenje terapijskih zahvata.

Parkinsonova bolest je druga najčešća neurodegenerativna bolest nakon Alzheimerove bolesti, od koje boluje od sedam do deset milijuna ljudi u svijetu. Osobina bolesti progresivno je propadanje dopaminergičnih stanica u živčanom sustavu, a posljedica su mnogi motorički i nemotorički simptomi: tremor, rigor, bradikinezija, ortostatska hipotenzija, posturalna nestabilnost, inkontinencija, depresija, anksioznost, demencija te problemi s govorom i gutanjem. Bolest nema lijeka već se nastoje suzbiti simptomi koje pacijent ima. Mnogi lijekovi uzrokuju nuspojave kserostomiju i sijaloreju. Pacijenti koji boluju od Parkinsonove bolesti imaju smanjenu kvalitetu oralnog zdravlja te više karijesa i parodontnih bolesti u odnosu na zdrave osobe. Ako se zubi pravovremeno ne saniraju, doći će do njihova gubitka.

Svaki gubitak zuba u usnoj šupljini mora se protetski sanirati, inače će u stomatognatom sustavu doći do neželjenih promjena koje narušavaju brojne funkcije. Današnjim razvojem tehnologija povećao se broj protetskih mogućnosti za djelomično bezube pacijente. Bezubost se može sanirati mobilnim i fiksnim nadomjescima te njihovom kombinacijom. Doktor dentalne medicine treba odabrati onu vrstu rada koja će pacijentu osigurati bolju kvalitetu života u skladu s njegovim željama i mogućnostima.

Ključne riječi: Parkinsonova bolest, djelomična bezubost, djelomična proteza

PROSTHETIC REHABILITATION OF A PARTIALLY EDENTULOUS PATIENT WITH PARKINSON'S DISEASE – CASE REPORT

Summary

Aging populations are increasingly experiencing diagnoses of diseases such as diabetes, cardiovascular diseases, malignant diseases, neurodegenerative conditions like Alzheimer's and Parkinson's disease. Each of these carries a risk of complications during procedures. Dentist needs to be well-informed about the general medical history of each patient and educated about diseases that affect the patient's quality of life and the execution of therapeutic procedures.

Parkinson's disease is the second most common neurodegenerative disorder, after Alzheimer's disease, affecting 7 to 10 million people worldwide. The disease is characterized by the progressive degeneration of dopaminergic cells in the nervous system, leading to numerous motor and non-motor symptoms: tremors, rigidity, bradykinesia, orthostatic hypotension, postural instability, incontinence, depression, anxiety, dementia, and speech and swallowing difficulties. Although there is no cure, and treatments focus on alleviating symptoms. Many medications cause side effects such as xerostomia and sialorrhea. Patients with Parkinson's disease have reduced oral health quality, more caries, and periodontal disease compared to healthy individuals. If teeth are not treated in time, tooth loss will occur.

Every tooth loss in the oral cavity must be prosthetically treated; otherwise, undesired changes in the stomatognathic system will occur, disrupting numerous functions. With today's technological advancements, the number of prosthetic options for partially edentulous patients has increased. Edentulism can be treated with removable, fixed prostheses or a combination of both. It is up to the dentist to choose the type of procedures that will provide the patient with a better quality of life in line with their preferences and affordability.

Keywords: Parkinson's disease, partial edentulism, partial denture

SADRŽAJ

1. UVOD.....	1
1.1. Parkinsonova bolest.....	2
1.2. Djelomična bezubost.....	5
1.3. Djelomična proteza.....	8
2. PRIKAZ SLUČAJA.....	11
3. RASPRAVA.....	23
4. ZAKLJUČAK.....	29
5. LITERATURA.....	31
6. ŽIVOTOPIS.....	35

Popis skraćenica

PB – Parkinsonova bolest

VDO – vertikalna dimenzija okluzije

CR – centrična relacija

Pojam medicinski kompromitiranih pacijenta obuhvaća pacijente koji boluju od neke bolesti ili poremećaja što podrazumijeva određeni rizik prilikom provođenja stomatološkog liječenja. Neke od takvih bolesti jesu: maligne bolesti, autoimune bolesti i imunodeficijencije, *diabetes mellitus*, bolesti bubrega, kardiovaskularne bolesti, hematološke bolesti, psihijatrijske bolesti, neurodegenerativne bolesti itd. Važno je da doktor dentalne medicine i njegov tim budu upućeni u opću medicinsku anamnezu svakog pacijenta koji dolazi na liječenje. Određene bolesti zahtijevaju posebnu pripremu i pacijenta i stomatološkog tima za stomatološke zahvate kako ne bi došlo do ugrožavanja zdravstvenog stanja pacijenta (1).

Starenjem stanovništva dolazi do povećanja broja dijagnosticiranja raznih bolesti koje utječu na kvalitetu života pacijenata. Ubrzani način života, nezdrava prehrana i sjedilački način života pospješuju povećanje broja medicinski kompromitiranih pacijenata te se može očekivati da će on u budućnosti sve više rasti. Određeni pacijenti zahtijevaju njegu u posebnim uvjetima i ustanovama, a većina takvih pacijenata najčešće će doći u običnu ordinaciju dentalne medicine. Važno je da se liječnici dentalne medicine educiraju i da prošire znanje o bolestima i postupcima liječenja takvih pacijenata kako bi im mogli pružiti najbolju moguću njegu te prevenirati potencijalne komplikacije i nuspojave koju određeni zahvati u dentalnoj medicini mogu izazvati (1).

U ovom prikazu slučaja predstaviti će se klinički postupci za zbrinjavanje djelomične bezubosti u obje čeljusti kod pacijenta s Parkinsonovom bolešću (PB). Uzimajući u obzir medicinsku povijest pacijenta, njegove zahtjeve i mogućnosti, tijekom pregleda i radiološke obrade odlučeno je da će se pacijentova djelomična bezubost sanirati izradom djelomične proteze s metalnom bazom.

1.1. Parkinsonova bolest

Parkinsonovu bolest prvi je put opisao dr. James Parkins 1817. godine u djelu *An Essay on the Shaking Palsy* kao progresivnu neurodegenerativnu bolest neurona koji proizvode dopamin. PB je druga najčešća kronična progresivna neurodegenerativna bolest nakon Alzheimerove bolesti. Od njezina prvog opisa do danas znanstvenici su povećali znanje i razumijevanje same bolesti na poljima genetike, patologije, patofiziologije, dijagnostike i liječenja (2).

Glavna je osobina PB-a degeneracija dopaminergičnih neurona supstancije nigre, koja dovodi do degeneracije strijatuma i putamena. Nedostatak dopamina dovodi do neravnoteže neurotransmitera, ekscitacijskih i inhibicijskih puteva. Citoplazmatska eozinofilna inkluzijska

tjelešca, Lewyjeva tjelešca, obilježje su propadanja dopaminergičnih stanica u Parkinsonovoj bolesti (2).

U prosjeku se PB pojavljuje u dobi od 58. do 60. godine života, a procjenjuje se da u svijetu ima od sedam do deset milijuna oboljelih osoba (3). PB je heterogena bolest do sada nepoznate etiologije, no smatra se da važan utjecaj na njezin razvoj imaju genski i okolišni čimbenici. Rizični čimbenici za nastanak bolesti jesu: dob, izloženost pesticidima, virusima, ozljedama glave, uporaba beta-blokatora i poljoprivredna zanimanja, dok su čimbenici koji smanjuju mogućnost razvoja PB-a: fizička aktivnost, konzumacija kave i čaja, uporaba blokatora kalcijevih kanala, pušenje i uporaba nesteroidnih protuupalnih lijekova (4).

Pacijenti koji boluju od PB-a imaju karakteristične glavne simptome i neka opisana dodatna obilježja. Glavni simptomi jesu: akinetički tremor (tremor u mirovanju), rigor (povišenje mišićnog tonusa) i bradikinezija (usporenost u pokretima, hipomimija). Dodatna obilježja bolesti jesu: problemi u hodu, posturalna nestabilnost, disfagija u kasnom stadiju bolesti, sijaloreja, promjene u raspoloženju (depresija, anksioznost), demencija, ortostatska hipotenzija, učestalo mokrenje i inkontinencija, problemi govora i gutanja (5, 6).

Još uvijek nema lijeka za potpuno izlječenje pacijenata od PB-a, već se terapija usmjerava na kontrolu simptoma i poboljšanje kvalitete života pacijenata. Duljina života pacijenata s PB-om gotovo je jednaka kao i osoba zdrave populacije, a i kvaliteta života bolja je no što je bila prije pojave antiparkinsonika (7). U početku se bolest liječi jednim lijekom, a njezinim napredovanjem uvode se i lijekovi iz drugih skupina antiparkinsonika koji se pažljivo titriraju. Danas je zlatni standard terapija levodopom koji je prekursor dopamina. Daje se u kombinaciji s inhibitorima enzima dekarboksilaze (karbidopa, benzerazid) zbog sprječavanja mučnine kao nuspojave i radi sprječavanja razgradnje na periferiji. Ostali lijekovi koji se koriste u liječenju PB-a jesu: agonisti dopamina, antikolinergici, inhibitori enzima katekol-O-metiltransferaze, selektivni inhibitori enzima monoaminoooksidaze i amantadin (8).

Glavne nuspojave pri korištenju levodopa jesu: psihoze, ortostatska hipotenzija, skraćanje djelovanja doze (*wearing off* fenomen) uzrokovano dugotrajnim uzimanjem, diskinezije i *on-off* fenomen (nagla promjena od stabiliziranog stanja do pojave dramatičnih simptoma) (2).

Pacijenti koji boluju od PB-a imaju manje preostalih zuba, što je uzrokovano većom incidencijom za pojavu zubnog karijesa i parodontitisa, u odnosu na zdrave osobe iste dobne skupine. Zbog simptoma uzrokovanih PB-om poput motornih poteškoća, depresije i demencije, pacijenti mogu imati poteškoće s izvođenjem pravilne oralne higijene. Istraživanja pokazuju da

se učestalost karijesa i parodontne bolesti povećava i u ranim stadijima bolesti kod pacijenata bez težih simptoma koji bi im narušavali kvalitetu života i normalno izvođenje aktivnosti. Uz motorne poteškoće, pacijentima oralno zdravlje narušavaju i simptomi poput disfagije, otežanog žvakanja, sijaloreja i kserostomija uzrokovanih samom bolešću ili kao posljedica uzimanja antiparkinsonika. Promjene u sastavu pH vrijednosti sline uzrokuju gubitak jedne od zaštita protiv karijesa uslijed čega se gubi ravnoteža u procesu remineralizacije cakline i dolazi do pojačanog trošenja tvrdih zubnih tkiva (9).

Doktor dentalne medicine i njegov tim trebali bi obratiti veću pozornost na oralno zdravlje pacijenata koji boluju od PB-a. Važno je s pacijentom detaljno proći i objasniti postupke izvođenja oralne higijene, po potrebi ih modificirati ukoliko pacijent ne može koristiti zubni konac ili manualne četkice da zamijene električnom. Također, ako pacijent ima njegovatelja, važno je i njemu pokazati sve postupke.

Tijekom pregleda u stomatološkoj ordinaciji pacijenti sjede na stomatološkom stolcu. Pacijenti s PB-om imaju povećani rizik od pojave ortostatske hipotenzije. To je stanje koje karakterizira smanjeni dotok krvi u mozak uslijed naglog ustajanja iz ležećeg ili sjedećeg položaja ili tijekom dugog stajanja, što za posljedicu ima kratkotrajni gubitak svijesti. Kako bi se spriječio pad sa stolca, pacijentu treba asistirati tijekom sjedanja i ustajanja, a po završetku izvođenja zahvata, stolac se polako treba vratiti u položaj za sjedenje (1).

Zbog mogućih fenomena koji nastaju uzimanjem antiparkinsonika, a odnose se na smanjenje učinka lijekova i pojačanje simptoma bolesti, pacijenta se naručuje na zahvate tijekom maksimalne učinkovitosti lijeka. Najčešće je to dva do tri sata nakon uzimanja lijeka u jutarnjim satima, kada su simptomi poput tremora i rigora, koji bi liječniku otežali izvođenje terapije, najmanje zastupljeni. Posjeti bi trebali kratko trajati i preporučuje se da pacijent na zahvat dolazi u više kratkih termina. Ako pacijent ima uznapredovali stadij PB-a, trebalo bi se razmisliti o postupcima sedacije kako bi se zahvati mogli izvesti sigurno i pravilno (1).

Određeni pacijenti imaju problema s inkontinencijom i zadržavanjem mokraće pa je poželjno da pacijent prije zahvata pođe na toalet ili da tijekom zahvata nosi pelene za odrasle. Važno je da je doktor dentalne medicine empatičan i strpljiv te da ima razumijevanja za takve pacijente koji ponekad mogu imati problema s otvaranjem usta, drhtanjem donje čeljusti i izvođenjem uputa. U tim slučajevima najbolje je odgoditi zahvat za drugi termin (1, 10).

1.2. Djelomična bezubost

Složeni stomatognati sustav sastoji se od zuba, parodontnih tkiva, kosti gornje i donje čeljusti s pripadajućim mekim tkivima, čeljusnih zglobova, žvačnih mišića, mišića usnica, obraza, jezika, žlijezda slinovnica i pripadajući mu živčani, krvni i limfni sustavi, koji inerviraju i opskrbljuju navedene strukture. Početni dio probavnog sustava sama je usna šupljina u kojoj započinje odgrizanje i žvakanje hrane, no stomatognati sustav ima i mnoge druge važne funkcije poput estetsko-fiziognomske, fonetske, psihosocijalne i okluzijske, koje su važne i za normalno funkcioniranje, sigurnost, zadovoljstvo te psihičko stanje pojedinca (11, 12).

Neželjene se promjene u stomatognatom sustavu prvenstveno događaju gubitkom prirodnih zubi čime se narušavaju izgled i pravilne funkcije koje imaju različiti utjecaj na kvalitetu života pojedinih osoba. Najčešći razlozi gubitka zuba u današnje su vrijeme uznapredovali karijes i parodontitis, neuspjela endodontska liječenja, cistične tvorbe i traume. Gubitak samo jednog zuba negativno će utjecati na nekoliko komponenti stomatognatog sustava.

Alveola izgubljenog zuba resorbirat će se i uzrokovati promjene na alveolarnom grebenu, a sa sve većim brojem izgubljenih zubi dolazi do sve većih resorpcija mandibularnog i maksilarnog alveolarnoga grebena, što mijenja odnose između čeljusti, smanjuje visinu donje trećine lica i posljedično tome dolazi do sekundarne progenije. U prvoj godini nakon vađenja zuba najizraženija je pojačana atrofija alveolarnoga grebena (13). Razlikujemo fiziološku i patološku atrofiju grebena. Fiziološka atrofija nastaje nakon vađenja zuba zbog gubitka impulsa koji se preko parodontnih vlakana prenosi na alveolu tijekom žvakanja, dok je patološka atrofija posljedica parodontopatije i zahvaća grebene kod alveola, zube te područje interdentalnih septuma. Razlikuju se vertikalne i horizontalne atrofije te njihove kombinacije koje dovode do velikih disproporcija između resorbiranih i neresorbiranih dijelova grebena (14). Trećina će se alveole resorbirati već u prva tri mjeseca nakon vađenja zuba, preostali dio okoštavat će se četiri do šest mjeseci te će se nakon toga stabilizirati gubitak koštanog tkiva. Gubitak je kosti kod bezubih pacijenata kroničan proces. Redukcija alveolarnoga grebena opisuje se kao resorptivna atrofija koja je fiziološka reakcija na neaktivnost i gubitak funkcije uzrokovana ekstrakcijom bilo kojeg zuba. Isto tako, može napredovati i zbog prevelikog opterećenja i nošenja nestabilnih proteza (15). Zbog razlike u građi kosti, razlikuje se atrofija alveolarnoga grebena mandibule i maksile. U gornjoj čeljusti resorpcija se odvija centripetalno, izvana prema unutra, a resorpcija u donjoj čeljusti odvija se centrifugalno, iznutra prema van. Nakon nekog vremena dolazi do

nerazmjera u veličini čeljusti, donja čeljust postaje šira i veća od gornje, što može predstavljati problem u daljnjoj protetskoj rehabilitaciji (16).

Gubitkom više stražnjih zubi doći će do snižavanja visine okluzije i promjena u horizontalnoj relaciji, a gubitak prednjih zubi uzrokovat će smetnje u govoru te estetske probleme koji mogu negativno utjecati na psihološki i društveni život pacijenta. Ako preostalom zubu u čeljusti nedostaje susjedni ili antagonistički kontakt, doći će do njegova pomicanja. Oni se mogu nagnjati, rotirati ili spustiti u bezubi prostor ako nedostaje antagonistički kontakt. Molari, gubitkom svojega susjednog kontakta, imaju tendenciju mezijalizacije, dok se prednji zubi i pretkutnjaci distaliziraju, kako bi se kompenzirao izgubljeni prostor i nastala nova habitualna okluzija, koja se može pojaviti bez simptoma patoloških promjena. Ako nove promjene u usnoj šupljini nisu funkcijske i zadovoljavajuće, one će uzrokovati okluzalne i estetske smetnje. Osim toga, stvaraju se i predilekcijska mjesta pogodna za nastanak karijesa, gingivitisa i parodontnih džepova jer se u njima nakupljaju hrana i plak. Pacijenti takva mjesta često previde ili ih nedovoljno čiste. (11, 12).

Na mišićima lica mogu se vidjeti promjene kontrakcije mišića i promjene njihove sinergističke i antagonističke koordinacije. Često se javlja hipertrofija jezika koji se može povećati toliko da prekrije bezube grebene, dok se kod starijih ljudi može javiti atrofija mišića kao posljedica neaktivnosti. Obrazni mišić upada u usta što daje ispijeni izgled lica, *m. orbicularis oris* atrofira što uzrokuje smanjenje i uvlačenje gornje i donje usne, kut usana pada, a nazolabijalna i mentolabijalna brazda postaju izraženije kako se skraćuje donja trećina lica (11, 12).

Djelomična bezubost podrazumijeva gubitak jednog ili više zubi, dok potpuna bezubost podrazumijeva gubitak svih zubi u usnoj šupljini. Djelomična se bezubost tako može javiti u velikom broju kombinacija, ovisno o broju i poziciji zuba koji nedostaju. Bezubi zubni luk može biti prekinut (bezubi prostor omeđen je zubima s mezijalne i distalne strane) ili skraćen (bezubi prostor s distalne strane nije omeđen zubima) (11).

U svrhu lakšeg dijagnosticiranja i planiranja protetske terapije uočena je potreba za klasifikacijom bezubih stanja. Upravo zbog velikog broja mogućih kombinacija preostalih zubi, mnogi su se stručnjaci u prošlosti bavili sistematiziranjem različitih oblika bezubosti te su nastale mnoge klasifikacije (Kennedy 1925., Wild 1950., Steinhart 1951., Eichner 1962. itd.), no nažalost niti jedna od njih nije jedinstveno prihvaćena. U današnje vrijeme klasifikacije djelomične bezubosti dijelimo prema dva kriterija, topografskom i funkcionalnom. U topografskim se klasifikacijama uzimaju u obzir razmještaj preostalih zubi i njihov odnos prema

bezubim prostorima. Najšire je prihvaćena klasifikacija Edwarda Kennedyja koji bezube lukove dijeli u četiri osnovne klase, a pripadnost određenoj klasi određuje prema najdistalnijem bezubom prostoru u zubnom luku, dok se svi ostali bezubi prostori označuju kao podklase, brojem tih bezubih prostora. Klasa I označuje obostrano skraćeni zubni luk, klasa II jednostrano skraćeni zubni luk, klasa III jednostrano prekinuti zubni luk, a klasa IV označuje bezubi prostor u prednjem području (on ne može imati podklase, jer bi u tom slučaju bezubi prostor bio distalan i time određivao novu klasu). Prednost je Kennedyjeve klasifikacije brzo svrstavanje djelomično ozubljenih lukova, no ona se odnosi samo na jednu čeljust i ne daje informacije o stanju u suprotnoj čeljusti i okluziji. Osim toga, neki terapeuti mogu biti u dilemi prilikom određivanja klase zbog prisutnosti drugoga i/ili trećeg molara. Applegate je modificirao i dopunio Kennedyjevu klasifikaciju kako bi se olakšala praktična primjena te klasifikacije i pojednostavila primjena temeljnih pravila planiranja djelomičnih proteza. Applegate je postavio osam pravila: 1. klasifikacija treba uslijediti nakon vađenja zuba, 2. ako je izvađen treći molar i ne namjerava ga se nadoknađivati, on se ne uzima u obzir u klasifikaciji, 3. ako se treći molar koristi kao uporišni zub, on se uzima u obzir u klasifikaciji, 4. ako je drugi molar izvađen i ne planira ga se nadoknaditi, on se ne uzima u obzir u klasifikaciji, 5. bezubi prostor smješten najviše straga u zubnom luku određuje klasifikaciju, 6. bezubi prostor, osim onoga koji određuje klasifikaciju, predstavlja modifikaciju (podklasu) i označava se posebnim brojem, 7. ne uzima se u obzir veličina modifikacije nego samo broj bezubih prostora, 8. klasa IV ne može imati podklase (11).

U funkcijskoj se klasifikaciji uzimaju u obzir način kako tkiva reagiraju na opterećenje i sile kojima mišići djeluju na tkiva tijekom ostvarivanja svoje funkcije. Proteza koja može opterećivati samo sluznicu naziva se gingivno poduprtom protezom, a ona koja opterećuje samo zube naziva se parodontno ili dentalno poduprtom protezom. Proteza koja se naslanja i na zube i na sluznicu ima dvostruko opterećenje i nazivamo ju parodontno-gingivno poduprtom protezom (17).

Zbog svih navedenih problema koje uzrokuje privremeni gubitak zubi, cilj je što prije nadomjestiti izgubljene zube i tako uspostaviti narušene funkcije stomatognatog sustava. U prošlosti su se za nadoknadu izgubljenih zubi koristile samo djelomične ili potpune proteze. Napretkom tehnologije pojavljuju se mnoge protetske mogućnosti poput izrade kombiniranih fiksno-mobilnih radova, ugradnje dentalnih implantata ili mini implantata. Unatoč brojnim mogućim rješenjima, pacijenti se i danas često odlučuju za izradu mobilnih proteza, prvenstveno zbog njihove pristupačnosti i niske cijene. Ako proteza nije odgovarajuće izrađena,

javljaju se bol, nemogućnost žvakanja tvrde i vlaknaste hrane, nelagoda prilikom funkcioniranja u društvu zbog pomičnosti proteze i drugi problemi koji će uzrokovati daljnju atrofiju grebena (13).

Prilikom odlučivanja o planu terapije, u obzir trebamo uzeti dob, želje, mogućnosti te opće i dentalno zdravstveno stanje pacijenta. Važno je dobro pregledati pacijenta i u obzir uzeti broj i razmještaj preostalih zuba, kao i njihovu biološku vrijednost koja ovisi o odnosu krune i korijena, građi korijena, stanju parodontnih tkiva, stupnju razorenosti krune karijesom ili nekarijesnim oštećenjima i vitalitetu zuba.

1.3. Djelomična proteza

Djelomična proteza mobilni je protetski nadomjestak koji zamjenjuje izgubljene zube i koštano tkivo koje se resorbiralo. Na izradu djelomične proteze pacijenti se odluče u slučajevima gubitka većeg broja zubi i okolnog tkiva, nepovoljna rasporeda za izradu fiksnog nadomjeska ili nisu u financijskoj mogućnosti platiti takav protetski rad.

Djelomične proteze mogu biti akrilatne ili s metalnom lijevanom bazom od legura kobalt-kroma ili titana. Akrilatna djelomična proteza u potpunosti je izgrađena od akrilata i svojom bojom dobro imitira sluznicu. Međutim, akrilat je materijal s lošijim mehaničkim svojstvima u smislu trošenja i pucanja, a i sami zahtjevi statike i zaštite tkiva nisu u potpunosti zadovoljeni. Danas se najčešće izrađuje djelomična proteza s metalnom lijevanom konstrukcijom, koja je čvršća i omogućuje jednokomadno izlijevanje retencijskih elemenata, što utječe na bolju stabilnost proteze, dok akrilat nadoknađuje sluznicu te tako ispunjava i estetski zahtjev. Dentalno poduprte proteze izrađuju se kod pacijenata s prekinutim zubnim lukom, a parodontno-gingivne proteze kod pacijenata s prekinutim i skraćenim zubnim lukovima (11).

Osnovni dijelovi djelomične mobilne proteze jesu: baza proteze, zubi i elementi kojima se proteza veže za zube. Baza proteze dio je koji leži na mekim tkivima ležišta, bezubim grebenima i uporišnim zubima te imaju ulogu prijenosa sila na tkiva ležišta, koja pridonosi retenciji i stabilizaciji proteze. Bazu čine sedla i velika spojka. Uloga je sedla nadomještanje izgubljenih zubi i alveolarnoga grebena. Sedla dijelimo na umetnuta (koriste se kod prekinutoga zubnog niza) ili produžena (koriste se kod skraćenoga zubnog niza). U primjeni produženog sedla, opterećenje se prenosi na ležište i uporišne zube, dok se u primjeni umetnutog sedla, sile prenose samo na uporišne zube (11). Velika spojka dio je baze koji povezuje sedla i ostale

dijelove proteze u stabilnu cjelinu. Sedla proteze direktno su spojena s velikom spojkom, a kvačice i upirači malim se spojkama vežu indirektno za veliku spojku. Važno je da velika spojka bude rigidna kako bi se sile, primijenjene na bilo koji dio proteze, jednako rasporedile na potporne dijelove i kako bi se ona suprotstavila silama koje protezu nastoje pomaknuti iz ležišta. Takva krutost opire se savijanju i okretnom momentu koji bi se inače prenijeli na uporišne zube poput poluge, što bi dovelo do ozljeda parodontnog tkiva, alveolarnoga grebena i mekih tkiva (11, 17). Velike spojke razlikujemo po tome nalazi li se ona u gornjoj ili u donjoj čeljusti. U gornjoj čeljusti razlikujemo transverzalnu nepčanu ploču (prekriva cijelo nepce do A-linije), reduciranu ploču s ovratnicima, koja može biti racionirana (transverzalna traka ili u obliku potkove) ili skeletirana (sastoji se samo od prednjega i stražnjeg prekonepčanog luka). U donjoj čeljusti razlikujemo podjezični luk, labijalni luk, podjezični luk sa sekundarnim lukom, gornji kontinuirani luk i podjezičnu ploču s ovratnicima (11).

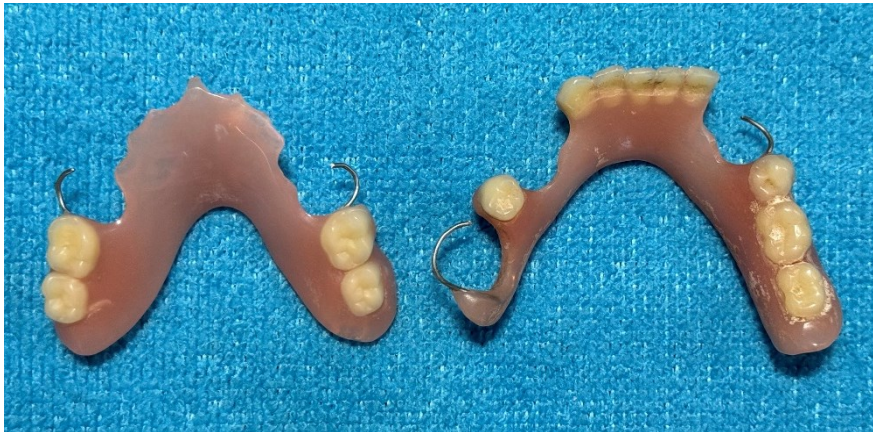Za što bolju retenciju i stabilizaciju proteze koriste se kvačice. Najčešće se koriste dvokraka, prstenasta, Bonwillova, povratna i razdvojena kvačica (T-kvačica, I-kvačica i RPI-kvačica). Kvačica ima nekoliko dijelova: mala spojka, retencijski krak i stabilizacijski ili recipročni krak. Kao što je već navedeno, mala spojka povezuje retencijske i stabilizacijske elemente s velikom spojkom. Ona je zaslužna za prijenos sila na uporišne zube, a prenosi i djelovanje retencijskih i stabilizacijskih elemenata na veliku spojku i ostale dijelove proteze (17). Elastični retencijski krak smješten je ispod protetskog ekvatora, dok je kruti stabilizacijski krak smješten iznad protetskog ekvatora na suprotnoj strani i djeluje u suprotnom smjeru sile koju stvara retencijski krak. Prilikom planiranja same djelomične proteze važna je uloga paralelometra. To je instrument pomoću kojega se može utvrditi protetski ekvator svih retencijskih zuba, izmjeriti udaljenost vrha retencijskog kraka kvačice od protetskog ekvatora, pronaći potkopana područja i odrediti najpovoljniji smjer uvođenja i vađenja proteze u odnosu na retencijske krakove (18). Krakovi su međusobno povezani ramenom kvačice na koji se nastavlja okluzijski upirač. To je dio proteze koji se nalazi na uporišnom zubu, omogućuje vertikalni oslonac za djelomičnu protezu te prenosi okluzijske sile uz uzdužnu os uporišnog zuba (17). Upirači ne smiju narušavati okluziju te se zato za njih izrađuju ležišta najčešće dijamantnim svrdlima. Ovisno o površini zuba na koju se smješta upirač, razlikujemo okluzijski, interdentalni, lingvalni, incizalni i unutarnji upirač (11).

Retencija je snaga koja se opire silama koje djeluju okomito na ležište i nastoje protezu s njega dići, dok stabilizacija onemogućuje pomicanje proteze prilikom djelovanja kosih i horizontalnih sila. Sredstva za retenciju mogu biti direktna ili indirektna. Kvačice, etečmeni, prečke i

teleskopske krunice elementi su koji se izravno vežu za uporišne zube te ih ubrajamo u sredstva za direktnu retenciju, dok indirektna sredstva pomažu aktivnim sredstvima u sprječavanju odizanja proteza s produženim sedlima. Od spomenutih elemenata recipročni krak kvačice, upirači, male spojke, indirektna sredstva za retenciju, ovratnici i kontinuirani lukovi ubrajaju se u sredstva za stabilizaciju proteze. Pri planiranju djelomične proteze važno je uzeti u obzir razmještaj, broj i kvalitetu preostalih zubi. Uporišni zubi mogu biti raspoređeni poligonalno (potporni četverokut, potporni trokut), linearno i točkasto, a oblik podupiranja dobije se spajanjem točaka podupiranja na uporišnim zubima. Točka podupiranja mjesto je na zubu preko kojeg se sile, koje djeluju na protezu, prenose na parodont. Također, treba riješiti probleme oblika i granice baze, retencije, stabilizacije i ravnomjernog opterećenja sila (11, 18).

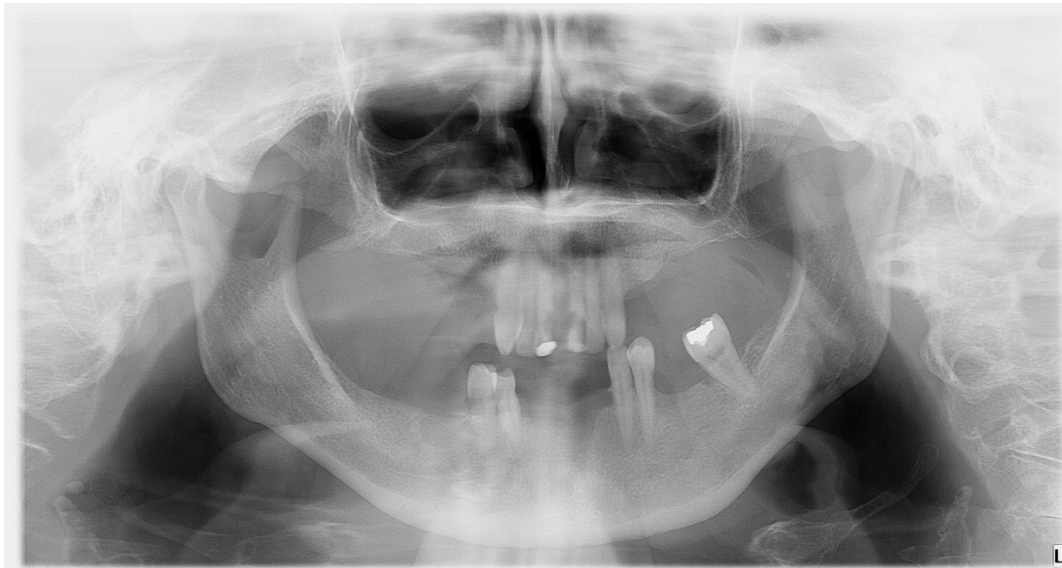
2. PRIKAZ SLUČAJA

Pacijentica u dobi od 72 godine dolazi na Zavod za mobilnu protetiku Stomatološkog fakulteta Sveučilišta u Zagrebu na prvi pregled zbog potrebe za protetskom rehabilitacijom. Pacijentica navodi da su joj prije pet godina izrađene akrilatne proteze (Slika 1) i da nije bila zadovoljna njihovom izradom zbog neudobnosti prilikom nošenja te klimanja tijekom hranjenja, pa ih je prestala nositi. U medicinskoj anamnezi navedeno je da pacijentica od 1998. godine boluje od Parkinsonove bolesti. Navode se sljedeći simptomi PB-a: hiperhidroza, ortostatska hipotenzija, posturalna nestabilnost, u neurološkom statusu u *off* fazi ima diskinezije glave i vrata. Osim toga, samostalno je pokretna i hod joj je uredan (maleni i ubrzani koraci). Godinu dana koristi lijekove Stalevo, Xadago, Requip Modutab i Leponex. Pacijentica ne pokazuje znakove depresije, komunikativna je i vrlo motivirana za rješavanje svoje bezubosti.



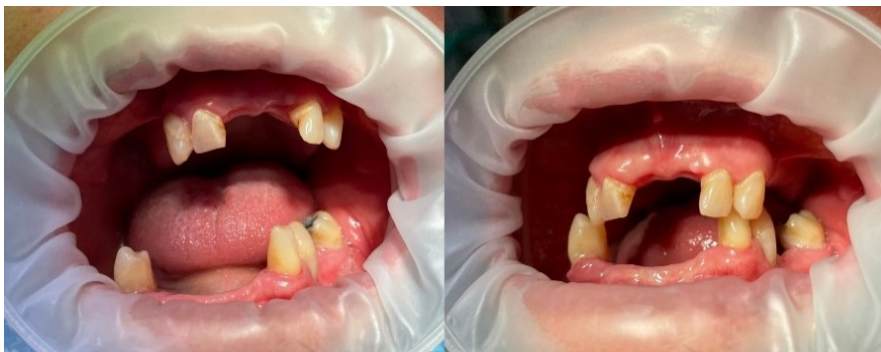Slika 1. Stare akrilatne proteze. Fotografiju je ljubazno ustupila prof. dr. sc. Iva Alajbeg.

Pacijentici je napravljen klinički pregled i snimljen ortopantomogram (Slika 2) kako bi se vidjelo stanje obje čeljusti. Klinički i rendgenološki utvrđena je velika vertikalna i horizontalna resorbiranost mandibularnog i maksilarnog alveolarnoga grebena u područjima bezubosti, preostali su samo zubi 13-23, 33, 34, 36, 43 i 44. Na zubima 11 i 21 uočene su velike karijesne lezije i pomičnost 3. stupnja koja je uočena i na zubu 43. Preostali zubi pokazali su blažu pomičnost između stupnja 1 i 2, uzrokovanu generaliziranim kroničnim parodontitisom koji također uzrokuje ogoljene zubne vratove na zubima 13, 34 i 44. Nisu vidljiva endodontska liječenja, a na zubu 36 nalazi se amalgamski ispun I. razreda po Blacku. Na svim zubima vidljive su naslage plaka i zubnog kamenca (supragingivno i subgingivno). Tijekom pregleda pacijentica nije imala smetnje tremora i diskinezija, no tijekom zatvaranja usta uočila se devijacija mandibule u desnu stranu, koja uzrokuje križni zagriz i nepravilnu okluziju na zubima 13 i 44 (Slika 3).




Slika 2. Ortopantomogram. Fotografiju je ljubazno ustupila prof. dr. sc. Iva Alajbeg.

U dogovoru s pacijenticom odlučeno je da će se izraditi djelomična proteza s metalnom konstrukcijom retiniranom kvačicama, no prije same protetske sanacije pacijentica je upućena na pretprotetsku terapiju. Indicirana je ekstrakcija zubi 11, 12 i 43, inicijalna parodontološka terapija (supragingivno i subgingivno čišćenje mekih i tvrdih zubnih naslaga te struganje i poliranje korjenova) i izrada kompozitnih ispuna na zubnim vratovima zubi 13, 34 i 44. Nakon tri mjeseca započelo se s izradom protetskog rada te se uočila rubna pukotina i sekundarni karijes na zubu 36 pa je pacijentica ponovno poslana na izradu novoga kompozitnog ispuna. Zbog novog broja preostalih zubi, pacijentičinu djelomičnu bezubost u gornjoj čeljusti možemo klasificirati kao klasu I/1 po Kennedyju, a u donjoj čeljusti kao klasu II/2 po Kennedyju (Slika 3). Pacijentici je još jednom objašnjena terapija i postupci koji će se provoditi, broj posjeta i priprema za njih te je potpisana suglasnost.

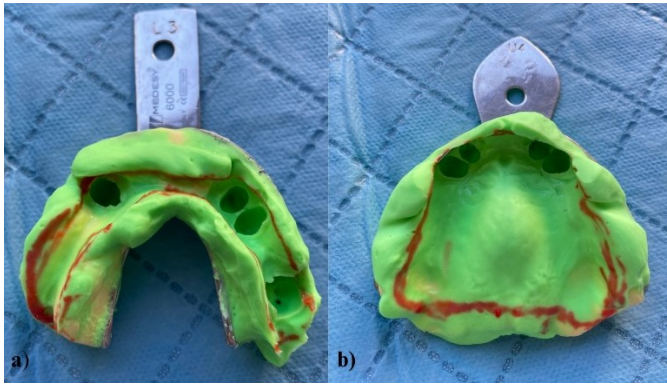


Slika 3. Početno stanje pacijentice nakon pretprotetske terapije. Fotografije je ljubazno ustupila prof. dr. sc. Iva Alajbeg.

Izrada djelomične proteze započeta je uzimanjem anatomskog otiska. Otisak se uzima alginatom, ireverzibilnim hidrokolidom. To je materijal u obliku praha koji se miješa s vodom u omjeru navedenom u uputama proizvođača. Alginat je za pacijenta netoksičan materijal, raznih okusa i mirisa. Nema mogućnost adheriranja na metal te smo zato odabrali konfekcijske *rimlock* žlice koje imaju ojačani rub i perforacije kako bi se dobila odgovarajuća retencija materijala za žlicu i spriječilo njihovo odvajanje tijekom otiskivanja. Zbog određenog broja preostalih zubi, odabrane su konfekcijske žlice za ozubljenu čeljust, a na području nepca i bezubih prostora otisnuti su stoperi (slika 4). Stoperi su napravljeni od kondenzacijskog, C-silikona koji se stvrdnjava ručnim miješanjem *putty* materijala i aktivacijske paste u omjeru određenom u uputama proizvođača (*Oxasil Soft Putty & Oxasil Activator Paste*, Heraeus Kulzer, Njemačka). Nakon njihova stvrdnjavanja, strojno se zamiješao alginat te se otisnula gornja i donja čeljust. Nakon stvrdnjavanja, otisci su se dezinficirali te se crvenom bojom naznačila granica buduće individualne žlice (Slika 5). Alginat je materijal koji nije dovoljno precizan i dimenzijski je nestabilan zbog čega se otisak, od postupka otiskivanja do samog izlijevanja modela, mora pohraniti u humidoru (hermetički zatvoren i vlažan medij) kako ne bi došlo do mogućnosti njegova isušivanja. Studijski model poželjno je izliti što prije, 15 minuta nakon otiskivanja, ako je to moguće (19, 20). Na anatomskom modelu detaljno se planirala buduća proteza i odredila su se mjesta za upirače i kvačice. U sljedećoj posjeti okruglim se dijamentnim svrdlom pripremilo mjesto za upirač na uporišnom zubu.

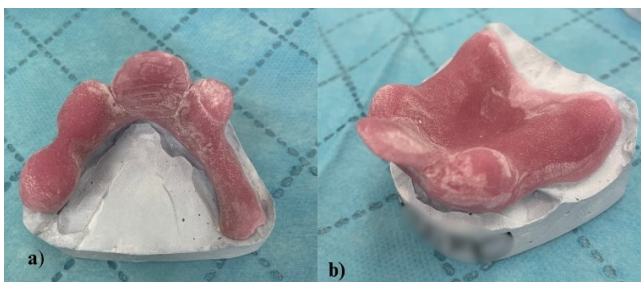


Slika 4. a) konfekcijske *rimlock* žlice za otiskivanje, b) otisnuti stoperi od C-silikona na odabranim žlicama. Fotografiju je ljubazno ustupila prof. dr. sc. Iva Alajbeg.

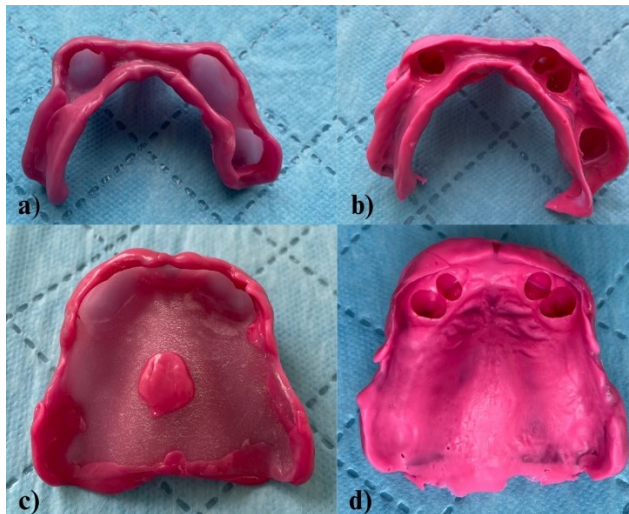


Slika 5. a) anatomski otisak donje čeljusti, b) anatomski otisak gornje čeljusti. Fotografiju je ljubazno ustupila prof. dr. sc. Iva Alajbeg.

Na izlivenim studijskim, anatomskim modelima izradile su se individualne žlice od svjetlosnopolimerizirajućeg akrilata (Slika 6). Individualnom žlicom uzima se funkcijski otisak kojim će se precizno otisnuti tkiva ležišta pri izvođenju funkcijskih kretnji. Važno je žlice isprobati u ustima pacijenta te ukloniti višak materijala ako je na nekim mjestima žlica predugačka, a ako je prekratka, treba ga dodati. Žlica ne prelazi granicu pomične i nepomične sluznice i jednako je udaljena od svih struktura koje se otiskuju, čime je osigurana jednaka debljina otisnog materijala i preciznost otiska. Termoplastičnim kompozicijskim materijalom otisnuli smo stopere i rubove. Pacijentica je izvodila aktivne, a terapeut pasivne radnje, kako bi se što bolje otisnuli rubove pomične i nepomične sluznice. Na suhe žlice nanese se adheziv za bolje prijanjanje otisnog materijala. Za otiskivanje funkcijskog otiska koristio se adicijski silikon niske viskoznosti *Hydrorise Light Body* (Zhermack, Njemačka) stavljanjem kartuše u aplikacijski pištolj. Tijekom otiskivanja važno je ponoviti aktivne i pasivne radnje kako bi se što bolje otisnuli rubovi buduće proteze (Slika 7).

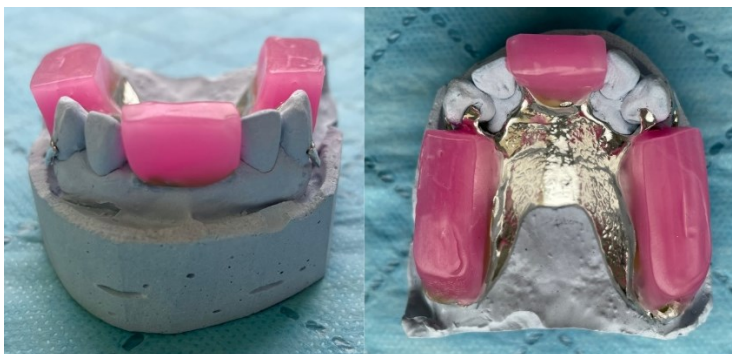


Slika 6. a) individualna žlica za donju čeljust, b) individualna žlica za gornju čeljust. Fotografiju je ljubazno ustupila prof. dr. sc. Iva Alajbeg.

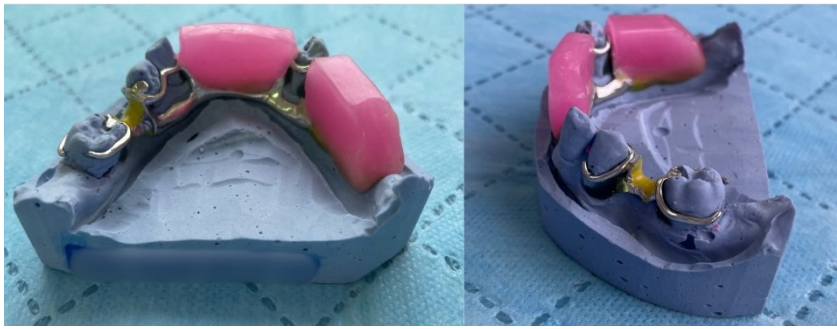


Slika 7. a) otisnuti rubovi na donjoj individualnoj žlici, b) funkcijski otisak donje čeljusti, c) otisnuti rubovi na gornjoj individualnoj žlici, d) funkcijski otisak gornje čeljusti. Fotografiju je ljubazno ustupila prof. dr. sc. Iva Alajbeg.

Iz funkcijskih otisaka izlili su se radni modeli čeljusti od jako tvrde sadre (tip IV). Kako se radni model ne bi uništio prilikom postupka izrade metalne konstrukcije, potrebno ga je dublirati silikonom ili termoplastičnim gelom i izliti model iz uložne mase. Modeli se stavljaju u paralelometar za određivanje smjera unošenja buduće proteze, određuje se protetski ekvator uporišnih zubi i traže podminirana mjesta. Na radnim modelima iz uložne mase još jednom se isplanirao izgled baze budućeg nadomjeska. Sedla proteze, velike i male spojke, upirači i kvačice modeliraju se od voštanih predložaka, ulažu se u kivetu te prolaze postupak lijevanja jednokomadne konstrukcije iz kobalt-krom legure, postupak hlađenja, površinske obrade i poliranja. Na mjestima bezubih grebena dentalni tehničar izrađuje voštane nagrizne bedeme (Slika 8, 9).

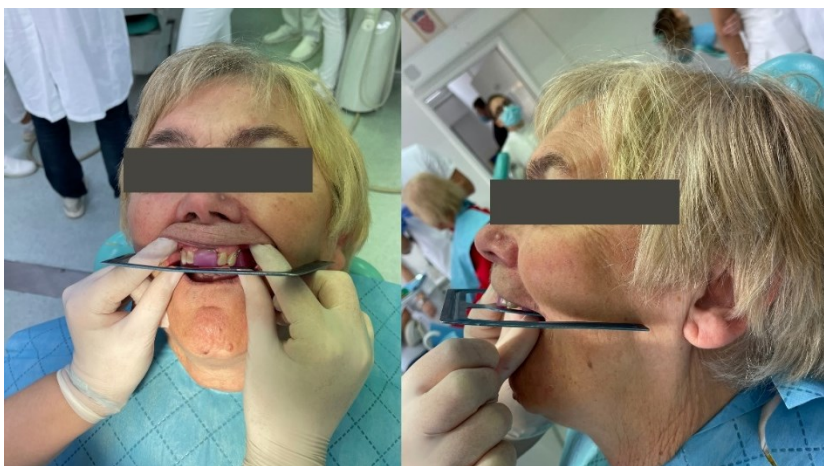

Slika 8. Metalna baza gornje čeljusti s voštanim bedemima. Fotografije je ljubazno ustupila prof. dr. sc. Iva Alajbeg.



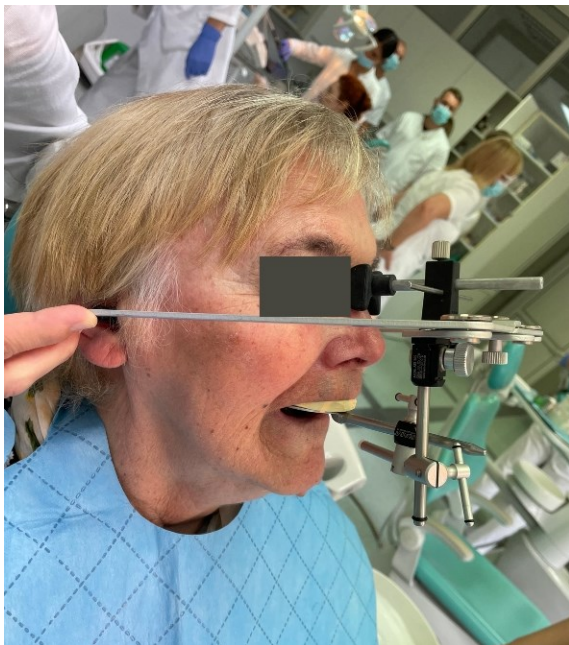Slika 9. Metalna baza donje čeljusti s voštanim bedemima. Fotografiju je ljubazno ustupila prof. dr. sc. Iva Alajbeg.

Tijekom sljedeće posjete pacijentici smo stavili metalne baze. Nakon zaključka da adekvatno priliježu na ležištu, u laboratoriju su na područje sedala proteza postavljeni voštani bedemi. Slijedio je postupak određivanja međučeljusnih odnosa. Započelo se s određivanjem protetske plohe. Ona predstavlja pomoćnu zamišljenu ravninu koja služi za pronalaženje smještaja okluzijskih zuba te dodiruje incizalne bridove donjih prednjih zuba i distobukalne kvržice donjih molara. Površina dodira donjega i gornjeg nagriznog bedema predstavlja protetsku ravninu ako nema dovoljno kontakata antagonističkih zuba. U položaju pacijentice koja drži glavu uspravno i gleda pred sebe, protetska ravnina u prednjem je dijelu paralelna s bipupilarnom linijom, u bočnom području paralelna je s Camperovom linijom (linija koja je određena sredinom tragusa i donjim rubom nosnog krila), a sama kontrola paralelnosti provodila se pomoću Foxove ravnine (Slika 10) (19). Gornji i donji nagrizni bedemi trebaju biti paralelni prilikom dodira, pacijentica izgovara riječi i brojeve te ukoliko smetaju pri fonaciji bedemi se skrate.




Slika 10. Foxova ravnina. Fotografije je ljubazno ustupila prof. dr. sc. Iva Alajbeg.

Vertikalna dimenzija okluzije (VDO) određena je pomoću fiziološkog mirovanja, pri čemu se izmjerila udaljenost između točaka *gnation* i *subnasale*. Pacijentica bez proteza u ustima izgovara slog „mi“ kako bi se usne blago dodirnule, potom se izmjeri udaljenost točaka ravnalom. Da bi se izmjerio VDO, oduzima se veličina slobodnog interokluzijskog prostora od vertikalne dimenzije fiziološkog mirovanja (21). Obraznim lukom za brzu montažu (Slika 11) registrirali smo položaj gornje čeljusti prema bazi lubanje i centru rotacije kondila te se u tom položaju radni model gornje čeljusti prenosio u artikulatorku. Zatim su se na voštanim bedemima napravili urezi i makno se vosak. To radimo kako bismo što bolje spojili gornju i donju protezu. Pacijenticu smo nekoliko puta uveli u položaj centrične relacije (CR) kako bi bila opuštena tijekom uzimanja registrata CR, jer su se počeli pojavljivati znakovi ukočenosti u području glave. Bedeme smo premazali adhezivom, a registrat je uzet adicijskim silikonom niske viskoznosti. Nakon stvrdnjavanja materijala, tako su se spojene proteze stavile na gornji radni model, pridružili smo model donje čeljusti i postavili ga u artikulatorku (Slika 12), gdje su vrijednosti iznosile 0 za incizalni kolčić, 25° za nagib kondilne staze i 15° za Bennettov kut. Prema ključu boja *Cromascop* (Ivoclar, Vivadent) odredila se boja B5 za postavu akrilatnih zuba.



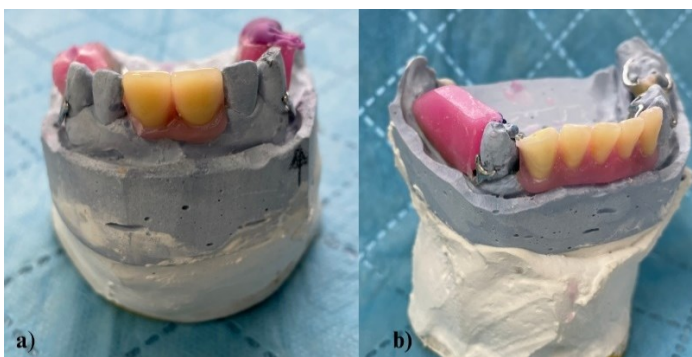
Slika 11. Korištenje obraznog luka. Fotografiju je ljubazno ustupila prof. dr. sc. Iva Alajbeg.



Slika 12. a) artikuliranje gornjeg radnog modela, b) artikuliranje donjeg radnog modela.

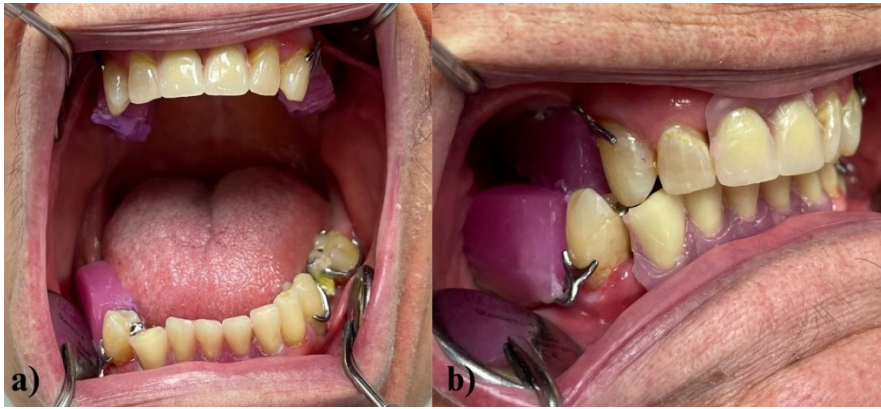Fotografije je ljubazno ustupila prof. dr. sc. Iva Alajbeg.

Do sljedeće posjete postavljeni su prednji zubi na proteze te se provela proba postave prednjih zuba. Tijekom probe uočeno je da je zub 43 usmjeren labijalno, smeta zagrizu za postojeći zub 13 i estetski ne odgovara te se zatražila korekcija i postava stražnjih zubi (Slika 13, 14). U sljedećoj posjeti isprobala se postava svih zubi (Slika 15). Okluzija nije bila zadovoljavajuća i zub 43 i dalje nije bio uklopljen u zubni luk. Zaključilo se da je tijekom uzimanja međučeljusnih odnosa u prijašnjem dolasku došlo do greške uzrokovane dužim trajanjem zahvata te su se pacijentici pojavili simptomi PB-a u vidu rigora u području glave i vrata te laganog tremora. U ovoj posjeti ponovno se uzeo međučeljusni registar od termoplastičnog kompozicijskog materijala i ponovno su se artikulirali radni modeli (Slika 16). Zatražena je ponovna postava svih zubi.

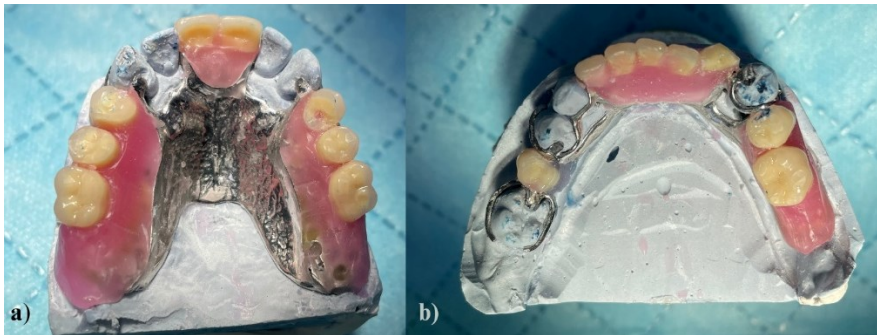


Slika 13. a) postava prednjih zubi u gornjoj protezi, b) postava prednjih zuba u donjoj protezi.

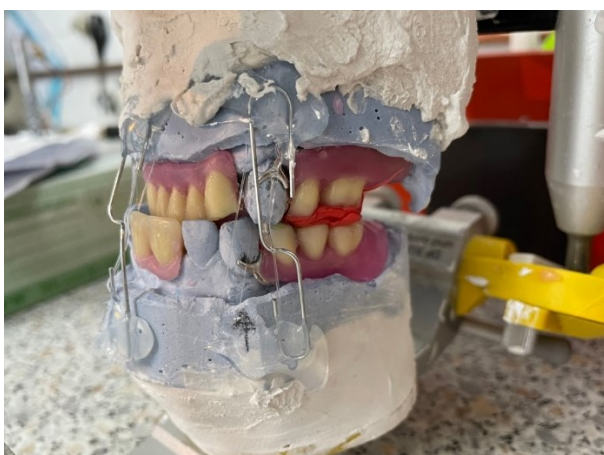Fotografije je ljubazno ustupila prof. dr. sc. Iva Alajbeg.



Slika 14. Proba postave prednjih zubi, a) prilikom otvaranja, b) prilikom zatvaranja. Fotografije je ljubazno ustupila prof. dr. sc. Iva Alajbeg.

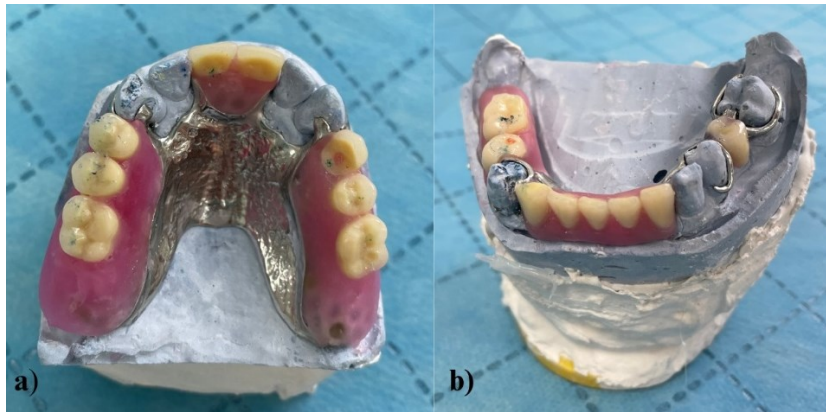


Slika 15. a) postava stražnjih zubi u gornjoj čeljusti, b) postava stražnjih zubi u donjoj čeljusti. Fotografije je ljubazno ustupila prof. dr. sc. Iva Alajbeg.



Slika 16. Artikuliranje novim registrom CR. Fotografiju je ljubazno ustupila prof. dr. sc. Iva Alajbeg.

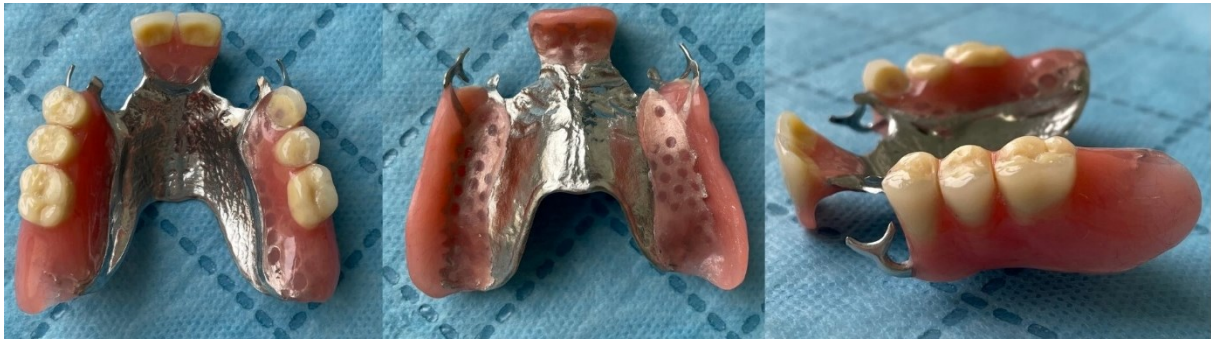
Tijekom sljedeće probe zubi uočila se bolja stabilnost, okluzija i estetika proteza jer su svi zubi pravilno postavljeni u zubni niz (Slika 17). Pacijentica je bila zadovoljna izgledom i dosjedom proteza. Proteze su predane u zubotehnički laboratorij na daljnje kivetiranje, polimerizaciju akrilata te završnu obradu i poliranje.



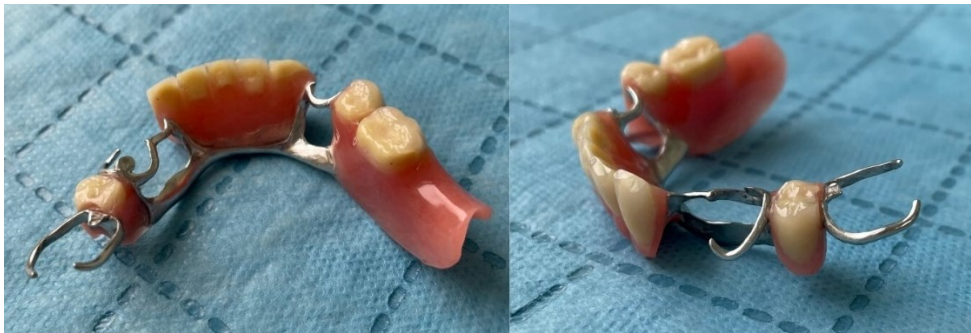Slika 17. a) nova postava zubi u gornjoj protezi, b) nova postava zubi u donjoj protezi. Fotografije je ljubazno ustupila prof. dr. sc. Iva Alajbeg.

Prilikom predaje gotovih proteza (Slika 18, 19), detaljno su se pregledale proteze kako ne bi zaostali oštri rubovi koji bi oštetili sluznicu. Tijekom probe detaljno se pregledao dosjed i veličina sedla, provjeravala se okluzija u položaju maksimalne interkuspidacije, protruzije i laterotruzije (Slika 20). Sve je bilo zadovoljavajuće te su se kvačice na uporišnim zubima aktivirale zatezanjem retencijskog kraka kako proteze ne bi ispadale prilikom izvođenja funkcija.

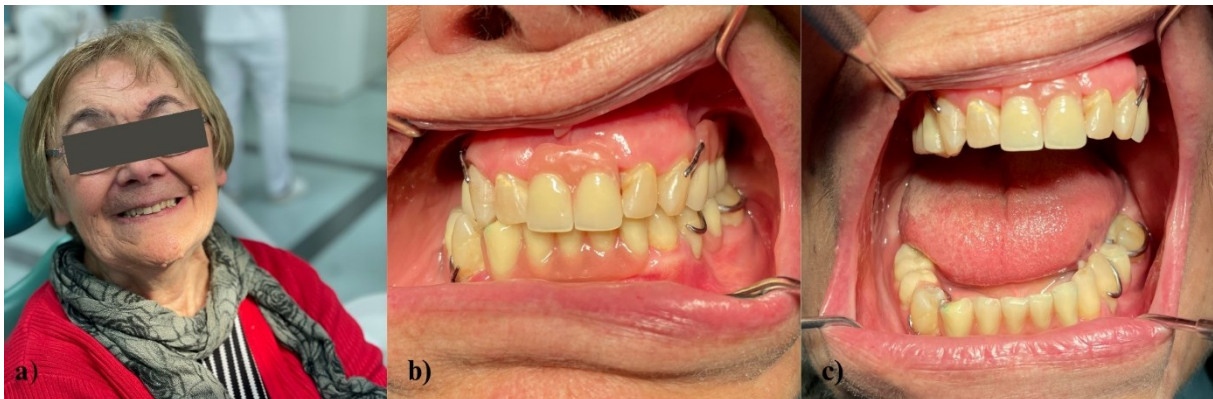Pacijentici je detaljno objašnjen postupak skidanja i stavljanja proteza te ga je pred ogledalom uz pomoć terapeuta i sama isprobala. Dane su joj upute o izvođenju pravilne oralne higijene, čišćenju zubnih proteza nakon svakog obroka, njihova skidanja prije spavanja te važnosti redovnih kontrola kod doktora dentalne medicine. Pacijentica je izuzetno motivirana za nošenje zubnih proteza, na narednim kontrolnim pregledima nisu zamijećena crvenila i dekubitusi koji su mogli nastati uslijed djelovanja zubne proteze pa tako nije bilo potrebe za korekcijom.



Slika 18. Gotova gornja djelomična proteza. Fotografije je ljubazno ustupila prof. dr. sc. Iva Alajbeg.



Slika 19. Gotova donja djelomična proteza. Fotografije je ljubazno ustupila prof. dr. sc. Iva Alajbeg.



Slika 20. a) predaja gotovih djelomičnih proteza, b) proba gotovih proteza prilikom maksimalne interkuspidacije, c) proba gotovih proteza prilikom kretnji. Fotografije je ljubazno ustupila prof. dr. sc. Iva Alajbeg.

Gubitak zuba dovodi do funkcionalnih, estetskih i psihosocijalnih problema kod svih pacijenata. Doktor dentalne medicine ima važnu ulogu u prevenciji karijesa i parodontnih bolesti koji su najčešći uzrok gubitka zuba, edukaciji pacijenata o važnosti oralnog zdravlja i naposljetku u rješavanju bezubosti kako bi se poboljšala kvaliteta života pojedinca. Zube koji nedostaju u zubnim nizovima moguće je nadoknaditi implantoprotetskim, fiksnim, mobilnim ili kombiniranim fiksno-mobilnim protetskim nadomjescima. Fiksnoprotetski nadomjesci uključuju krunice i mostove, a mobilni djelomične ili potpune zubne proteze.

U izradi mobilnih protetskih nadomjestaka važno je uzeti u obzir fizičko i psihičko stanje pacijenta te njegovu želju i motiviranost za nošenje mobilnih proteza. Ako pacijent ima neuromuskulatorni poremećaj ili oslabljenu mišićnu aktivnost i koordinaciju, korištenje proteza i održavanje pravilne oralne higijene može biti otežano (22). Nedostaci djelomičnih proteza s metalnom bazom jesu: smanjena estetika, oralni galvanizam, proizvodnja biofilma i oštećenje uporišnih zubi zbog prejakih sila i loše isplanirane proteze. Pacijenti mogu otežano održavati oralnu higijenu zbog građe kvačica ili drugih elemenata proteza zbog čega dolazi do nakupljanja plaka, karijesa, gingivitisa i parodontitisa. Važne su česte kontrole kako bi se uvidjelo stanje preostalih zubi, uputilo na pojačanu oralnu higijenu ili se na vrijeme uočilo crvenilo ili ulceracije sluznice, uzrokovane traumom zbog lošeg dizajniranja proteze (23). Protetski nadomjesci moraju biti izrađeni u skladu s odgovarajućom vertikalnom dimenzijom okluzije, u suprotnom dolazi do neprihvatljiva položaja kondila u temporomandibularnom zglobu i prevelika opterećenja ležišta. Upravo ti čimbenici dovode do destabilizacije proteze, nepovoljnih kretanja mandibule, bolova u žvačnim mišićima, poremećaja u čeljusnom zglobu, što rezultira daljnjom resorpcijom i sniženjem VDO.

Most je fiksnoprotetski nadomjestak kojim se rekonstruiraju izgubljeni zubi i alveolarni greben. Konstrukciju mosta čine sidra i tijelo mosta koji su tehnički dio mosta, dok njegov biološki dio čine kost i zubi s pripadajućim parodontnim ligamentom. Most se može sidriti na uporišnim zubima i na implantatima (24). Za izradu dobrog mosta usidrenoga na preostalim zubima, važno je klinički i rendgenološki procijeniti biološku vrijednost zuba nosača. Kod starijih osoba nalaze se česte destrukcije zubne krune, uzrokovane karijesom ili nekarijesnim oštećenjima (abrazija, atricija, erozija), periapikalni procesi koje nije moguće izliječiti i uznapredovali generalizirani ili lokalizirani kronični parodontitis. Kod takvih stanja ne preporučuje se izrada fiksnih protetskih radova.

Kombinirani rad indiciran je onda kada pacijent ne želi vidljive retencijske elemente kao što su kvačice kod djelomičnih proteza te želi bolju retenciju i stabilnost protetskog nadomjeska.

Prednosti fiksno-mobilnih nadomjestaka jesu: bolja retencija i stabilnost, zaštita zuba razorenim karijesom, zaštita parodonta povezivanjem preostalih zuba u blok, povoljan smjer prenošenja okluzalnih sila na uporišne zube i bolja estetika (12). Kombinirani rad čine mobilne djelomične proteze, fiksni dio i veza koja povezuje protezu i uporišne zube ili dentalne implantate. Njima se pristupa kod pacijenata koji nemaju mogućnosti izrade fiksnog mosta (mali broj preostalih uporišnih zuba, loša biološka vrijednost zuba, veliki bezubi prostori, nedostatak koštanog tkiva i loše održavanje oralne higijene). U odnosu na pacijente koji koriste mobilne proteze, pacijenti s kombiniranim fiksno-mobilnim nadomjescima zamjećuju bolju stabilizaciju i estetiku. Takvim radovima postiže se pravilnija raspodjela sila na uporišne zube te se štiti parodontni aparat preostalih zuba njihovim povezivanjem u blok. Retencija i stabilizacija postiže se uporabom kvačica, etečmena ili prečki (11).

Različite Kennedyjeve klase upućuju na moguća rješenja prilikom izrade djelomičnih proteza. Djelomična bezubost Kennedyjeve klase II u mandibuli može se sanirati na više načina, običnom djelomičnom protezom, ali i implantoprotetski. Dentalni implantati osigurat će bolju retenciju i podupiranje proteza, smanjit će resorpciju alveolarnih grebena, štiti preostale zube od preopterećenja i ispadanja te povećati žvačnu sposobnost pacijenta i tako poboljšati kvalitetu života u odnosu na pacijente s djelomičnim mobilnim protezama retiniranim kvačicama (25, 26, 27). Neki autori preporučuju ugradnju implantata distalno od Kennedy klase I i II upravo zbog poboljšanja funkcija djelomičnih proteza (28). Postavom dentalnih implantata na područje molara i premolara u Kennedy klasi I dobije se poligonalna raspodjela opterećenja umjesto linearne. Poligonalno opterećenje znači bolje podupiranje proteze i slabije slijeganje sedala što dovodi do pojave smanjene resorpcije bezubog alveolarnoga grebena (29).

Implantoprotetska terapija u današnje je vrijeme popularna i pouzdana metoda oralne rehabilitacije kod gubitka jednog ili više zubi. Dentalni je implantat nadomjestak izrađen od aloplastičnog materijala, najčešće legura titana. Ugrađuje se u kost mandibule ili maksile na mjesto izgubljenog zuba. Sam implantat zamjenjuje korijen zuba, a suprastruktura na implantatu zamjenjuje krunu zuba (30). Kod starijih pacijenata stanja poput dijabetesa, osteoporoze, terapije bisfosfonatima ili radioterapije u području glave i vrata čine rizični čimbenik za uspješno ostvarivanje oseointegracije novostvorene kosti i površine implantata te može dovesti do neuspjeha terapije (31). Uz sistemne kontraindikacije važne su i lokalne kontraindikacije: nepovoljni anatomske odnosi (maksilarni sinus i mandibularni kanal), patološke promjene u čeljustima i sluznici, nesanimirana usna šupljina, loša oralna higijena i kserostomija. Implantati standardnih veličina u području prvog molara zahtijevaju širinu

alveolarnoga grebena od barem 5,5 milimetara u bukolingvalnom smjeru (32). Kod pacijenata koji tijekom duljeg vremena imaju protetski nesanimiranu djelomičnu ili potpunu bezubost, dolazi do pojačane atrofije obje čeljusti ili dijela alveolarnoga grebena koji je bez zubi. Zbog smanjenja alveolarnoga grebena, određene anatomske strukture, poput maksilarnog sinusa u gornjoj i *n. alveolarisa inferiora* u donjoj čeljusti, onemogućuju ugradnju dentalnih implantata standardne veličine. Kod takvih pacijenata, koji nemaju dovoljno mjesta za ugradnju dentalnih implantata standardnih veličina, moguće je ugraditi mini dentalne implantate (32). Djelomične mobilne proteze retinirane mini implantatima preporučuju se kao uspješna metoda za terapiju djelomične bezubosti kod pacijenata s uskim bezubim grebenima (13).

Ako to dopušta zdravstveno stanje, stav i mogućnosti pacijenta, mogu se ugrađivati mini implantati koji bi podupirali protezu. Takve proteze pokazuju brojne prednosti: smanjeno pomicanje proteze, smanjenu resorpciju kosti, bolju okluziju i bolje pozicioniranje zubi, bolju estetiku, poboljšan smjer okluzalnog opterećenja i održavanje vertikalne dimenzije (33). Uočeno je veliko zadovoljstvo pacijenata koji koriste proteze poduprte mini implantatima, u smislu udobnosti, estetike, sposobnosti govora i žvakanja te kvalitete života, u usporedbi s pacijentima koji koriste konvencionalne proteze (34). Implantati se mogu ugraditi na područje premolara i molara u Kennedy klasi I, čime se mijenja linearno podupiranje proteze u trokutasto ili poligonalno, što znači bolju raspodjelu sila, smanjenu resorpciju alveolarnih grebena i bolju žvačnu funkciju (32).

PB karakteriziraju simptomi tremora, rigora i bradikinezije. Ti glavni simptomi, kao i određeni sekundarni simptomi poput posturalne nestabilnosti, ortostatske hipotenzije, inkontinencije, anksioznosti i demencije, mogu uvelike utjecati na ishod uspješnosti terapije pacijenata s PB-om koji dođu kod doktora dentalne medicine. Iako je većina pacijenata na terapiji koja simptome bolesti drži pod kontrolom, kod korištenja antiparkinsonika, posebice lijeka levodopa, primjećuju se *wearing off* i *on-off* fenomeni. *Wearing off* podrazumijeva skraćeno trajanje učinka levodopa, a kod 30 % pacijenata dolazi do gubitka učinkovitosti lijeka. Taj se fenomen ispravlja smanjivanjem intervala između dvije doze ili dodavanjem novih lijekova. *On-off* fenomen podrazumijeva iznenadni gubitak terapijskog učinka koji se pojavljuje tijekom dana te se u *off* periodu očituju simptomi PB-a. Smatra se da do njega dolazi zbog napredovanja neurodegeneracije. Teško se liječi pa se terapija individualizira prema potrebama pacijenata (8, 35).

Doktor dentalne medicine mora biti upućen u sve simptome i fenomene koji pacijent s PB-om ima kako bi mogao prilagoditi terapijske zahvate da budu što uspješniji i ugodniji za pacijenta.

Motorička oštećenja u kasnijim stadijima PB-a dovode do loše oralne higijene zbog oslabljenih motoričkih funkcija kod izvođenja dnevnih aktivnosti. Iako se PB prvenstveno smatra bolešću koja djeluje na motoričke funkcije, većina pacijenata pati i od nemotoričkih simptoma koji mogu imati utjecaj i na oralno zdravlje (36, 37). Pacijenti s PB-om mogu imati sljedeće simptome: sijaloreja (pojačano lučenje sline), kserostomija (smanjeno lučenje sline), posljedični karijes, gingivitis i parodontitis, orofacijalna bol, sindrom pekućih usta i bruksizam (38). Parodontne bolesti i zubni karijes pojavljuju se i u ranijim stadijima bolesti zbog nemogućnosti održavanja pravilne i zadovoljavajuće oralne higijene uslijed tremora, facijalne diskinezije i distonije (9, 38).

Kserostomija nastaje zbog smanjenog lučenja sline kao posljedica starenja i autonomne disfunkcije ili kao nuspojava antiparkinsonika, najčešće levodopa. Zbog smanjenog lučenja sline dolazi do neravnoteže u oralnoj mikroflori što dovodi do razvoja karijesa i parodontitisa. Pacijenti sa sijalorejom često imaju problema sa zubnim protezama (smanjena mastikatorna i fonetska funkcija), formacijom bolusa, dehidracijom, gubitkom antibakterijskih svojstava sline i određenim dermatološkim promjenama u perioralnoj regiji nastaloj zbog pojačanog slinjenja (39). Pacijentima koji osjećaju suhoću usne šupljine preporučuje se korištenje preparata umjetne sline, fluoridnih gelova za zaštitu tvrdih zubnih tkiva, korištenje žvakaćih guma ili bombona s ksilitolom i konzumacija nezaslađenih napitaka. U današnje vrijeme korištenje koenzima Q10 ili ubiquinola pokazuje poboljšanje sekrecije sline i do 80 %. Terapija sijaloreje uključuje farmakološke i nefarmakološke metode, rijetko kirurške. Mogu se koristiti lijekovi s glikopironijevim bromidom ili aplikacija botulinum toksina, a od nefarmakoloških metoda preporučuje se terapija kod logopeda ili modifikacija gutanja (38).

Doktori dentalne medicine mogu se susresti s mnogim problemima tijekom protetske rehabilitacije kod pacijenata s PB-om zbog pojačanih tremora, salivacije i slabe mišićne kontrole tijekom uzimanja međučeljsnih registrata, što dovodi do izrade neprimjerenog protetskog nadomjeska (40). Pacijenti s PB-om pokazuju poteškoće s održavanjem stabilnosti mobilnih proteza, no zbog socioekonomskih mogućnosti, nekim se pacijentima i dalje izrađuju. Preporučljiva je izrada proteza s metalnom lijevanom bazom umjesto akrilatnih, zbog njihovih boljih mehaničkih svojstava. Tijekom skidanja i stavljanja proteza preporučuje se da pacijenti pred sebe stave meku podlogu (jastuk ili ručnik) kako uslijed tremora ne bi došlo do pada i loma proteze (1, 41).

Studije pokazuju veliko poboljšanje kvalitete života kod pacijenata kojima je ugrađen kombinirani fiksno-mobilni rad ili su ugrađeni dentalni implantati. Takvi fiksni radovi

preporučljivi su kao najbolje protetsko rješenje za djelomičnu ili potpunu bezubost kod pacijenata s PB-om, ako postoje zdravstveni uvjeti i financijske mogućnosti za njihovu izradu (42).

Zbog povećanja broja starije populacije i poboljšanja kvalitete medicinske usluge, smatra se da će u budućnosti biti sve više pacijenata koji boluju od nekog poremećaja, pa tako i od Parkinsonove bolesti, koja bi mogla nositi određeni rizik za pacijentovo opće zdravlje tijekom izvođenja zahvata u ordinaciji dentalne medicine. Zato je važno da se doktori dentalne medicine i njihov tim educiraju o takvim pacijentima, njihovim tegobama i nuspojavama uzrokovanih bolešću ili lijekovima koje uzimaju, kako bi prilagodili terapijski zahvat, omogućili sigurnost pacijenta i u konačnici kvalitetno obavili potrebno liječenje.

Pacijenti s PB-om imaju mnoge tegobe, motoričke i nemotoričke, koje im narušavaju kvalitetu života zbog smanjene mogućnosti kvalitetnog izvođenja svakodnevnih aktivnosti. To se odnosi i na održavanje pravilne oralne higijene. Takvi pacijenti i u najranijem stadiju bolesti pokazuju veću incidenciju zubnog karijesa, gingivitisa i paradontitisa uslijed oslabljenog četkanja, nekontroliranosti pokreta ili zbog psiholoških čimbenika poput depresije i demencije. Ako se na vrijeme takva stanja ne saniraju, dolazi do posljedičnog gubitka zubi. Gubitkom jednog ili više zubi u usnoj šupljini narušava se ravnoteža u složenom stomatognatom sustavu. Promjene uzrokovane gubitkom zubi mogu se vidjeti na preostalim zubima, koji se naginju prema bezubom prostoru, alveoli i alveolarnom grebenu, koji s vremenom resorbira, žvačnim i mimičnim mišićima i temporomandibularnom zglobu. Ako se bezubost pravovremeno ne sanira, navedene se promjene samo pogoršavaju, narušavaju pacijentovu sposobnost žvakanja, govora, estetiku i negativno utječu na psihosocijalno stanje osobe.

Djelomična bezubost može se protetski sanirati izradom mobilnih, fiksnih i kombiniranih radova. Mobilni protetski nadomjesci jesu djelomične i potpune proteze. Danas se ne smatraju najboljim protetskim rješenjem, no zbog svoje niske cijene i dobre pristupačnosti, često se izrađuju. Fiksni protetski nadomjesci jesu krunice i mostovi koji mogu biti sidreni na uporišnim zubima ili dentalnim implantatima. Ako pacijent dugo godina nosi mobilnu protezu ili nema saniranu bezubost, alveolarni grebeni mogu biti toliko resorbirani da nema mjesta za ugradnju dentalnih implantata standardnih veličina. U takvoj situaciji preporučuje se ugradnja mini implantata koji će služiti u retenciji djelomičnih proteza u kombiniranim fiksno-mobilnim radovima.

Svaka protetska mogućnost sanacije djelomične bezubosti ima svoje prednosti i mane, indikacije i kontraindikacije. Važno je da doktor dentalne medicine pacijenta detaljno klinički i rendgenološki pregleda te procijeni njegovo oralno zdravlje, stanje, broj i razmještaj preostalih zubi kako bi isplanirao najbolje moguće rješenje i povećao kvalitetu pacijentova života.

1. Little JA, Falace D, Miller C, Rhodus NL. Dental Management of the Medically Compromised Patient. 7th ed. St Louis, MO: Mosby; 2003.
2. Vuletić V. Parkinsonova bolest – nove spoznaje . Medicus [Internet]. 2019 [pristupljeno 12.09.2024.];28(1 Neurologija):27-32. Dostupno na: <https://hrcak.srce.hr/216809>
3. Twelves D, Perkins KS, Counsell C. Systematic review of incidence studies of Parkinson's disease. *Mov Disord.* 2003;18(1):19-31.
4. Noyce AJ, Bestwick JP, Silveira-Moriyama L, Hawkes CH, Giovannoni G, Lees AJ, Schrag A. Meta-analysis of early nonmotor features and risk factors for Parkinson disease. *Ann Neurol.* 2012;72(6):893-901.
5. Mark Mumenthaler, Heinrich Mattle, Ethan Taub. *Fundamentals of Neurology An Illustrated Guide.* Thieme Stuttgart New York. 2006.; p 127-9.
6. National Institute for Neurological Disorders and Stroke, National Institutes of Health. *Parkinson's disease: Challenges, Progress and Promise.* U.S. Department of Health and Human Services. 2004.; p 11-21.
7. Coelho M, Ferreira JJ. Late-stage Parkinson disease. *Nat Rev Neurol.* 2012;8(8):435-42.
8. Vesna Brinar i suradnici. *Neurologija za medicinare.* Medicinska naklada Zagreb. 2009.; str. 274-83.
9. Hanaoka A, Kashihara K. Increased frequencies of caries, periodontal disease and tooth loss in patients with Parkinson's disease. *J Clin Neurosci.* 2009;16(10):1279-82.
10. Auffret M, Meuric V, Boyer E, Bonnaure-Mallet M, Vérin M. Oral Health Disorders in Parkinson's Disease: More than Meets the Eye. *J Parkinsons Dis.* 2021;11(4):1507-35.
11. Kraljević K, Kraljević Šimunković S. Djelomične proteze. Zagreb: In.Tri d.o.o.; 2012.
12. Pirić B, Kovačević Pavičić D, Tariba Knežević P, Vučnić D, Simonić-Kocijan S. Mobilna protetska terapija u osoba starije životne dobi. *Vjesnik dentalne medicine.* 2019; 27(4): 17-22
13. Disha V. Mogućnosti uporabe mini dentalnih implantata za retenciju djelomičnih proteza Kennedy klasa I i II [Disertacija]. Zagreb: Stomatološki fakultet Sveučilišta u Zagrebu; 2021.
14. Miše I. *Oralna kirurgija.* Zagreb: Medicinska naklada; 1991.
15. Knezović Zlatarić D, Čelebić A, Lazić B. Resorptivne promjene koštanih struktura gornje i donje čeljusti u pacijenata nositelja mobilno-protetskih nadomjestaka. *Acta Stomat Croat.* 2002;36(2):253–9.

16. Šimić M. Mogućnosti mobilno-protetske sanacije potpune bezubosti kod pacijenata s resorbiranim alveolarnim grebenima [Diplomski rad]. Zagreb: Stomatološki fakultet Sveučilišta u Zagrebu; 2018.
17. Henderson D, McGivney GP, Castleberry DJ. McCracken's Removable Partial Prosthodontics. St. Louis: The C.V. Mosby Company; 1985.
18. Rizvan G. Planiranje elemenata djelomične proteze prema razmješčaju uporišnih zubi u čeljusti. *Sonda*. 2003; 5(8-9): 76-81.
19. Kraljević K. Potpune proteze. Zagreb: Areagrafika; 2001.
20. Mehulić K i sur. Dentalni materijali. Zagreb: Medicinska naklada; 2017.
21. Petričević N, Čelebić A, Antičić R, Borčić J, Lajnert V. Uporaba digitalne fotografije u stomatološkoj protetici pri rekonstrukciji vertikalne dimenzije okluzije. *Medicina Fluminensis*, Vol. 44 No. 1, 2008.
22. Čatović A i suradnici. Gerontostomatologija. Zagreb: Medicinska naklada; 2010.
23. Campbell SD, Cooper L, Craddock H, Hyde TP, Nattress B, Pavitt SH, Seymour DW. Removable partial dentures: The clinical need for innovation. *J Prosthet Dent*. 2017; 118(3): 273-80.
24. Schillingburg H T, Hobo S, Whitsett L, Jacobi R, Brackett S. Osnove fiksne protetike. 3rd ed. Chicago, Berlin, Rio de Janeiro, Tokyo: Quintessence Publishing Co; 1997; p. 582.
25. Peršić S. Utjecaj estetskog i funkcijskog aspekta protetske terapije na kvalitetu života ovisne o oralnom zdravlju. Doktorska disertacija: Zagreb. 2014.
26. Kuzmanović D, Payne A, Purton D. Distal implants to modify the Kennedy classification of a removable partial denture: a clinical report. *J Prosthet Dent*. 2004;92(1):8-11.
27. Suzuki Y, Kono K, Shimpo H, Sato Y, Ohkubo C. Clinical Evaluation of Implant-Supported Removable Partial Dentures With a Stress-Breaking Attachment. *Implant Dent*. 2017;26(4):516-23.
28. Pimentel MJ, Arrellaga JP, Bacchi A, Del Bel Cury AA. The Use of Implants to Improve Removable Partial Denture Function. *J Indian Prosthodont Soc*. 2014;14(Suppl 1):243-7.
29. Ramchandran A, Agrawal KK, Chand P, Ramashanker, Singh RD, Gupta A. Implantassisted removable partial denture: An approach to switch Kennedy Class I to Kennedy Class III. *J Indian Prosthodont Soc*. 2016;16(4):408-11.
30. Gupta R, Gupta N, Weber, DDS KK. Dental Implants. 2022 Aug 8. In: StatPearls [Internet]. Treasure Island (FL): StatPearls Publishing; 2023 Jan–.

31. Smeets R, Stadlinger B, Schwarz F, Beck-Broichsitter B, Jung O, Precht C, Kloss F, Gröbe A, Heiland M, Ebker T. Impact of Dental Implant Surface Modifications on Osseointegration. *Biomed Res Int*. 2016; 2016:6285620.
32. Disha V, Čelebić A, Rener-Sitar K, Kovačić I, Filipović Zore I, Peršić S. Djelomične proteze retinirane mini dentalnim implantatima: veličina učinka terapije i praćenje tijekom šest mjeseci. *Acta Stomatol Croat*. 2018;52(3):184-92.
33. Sivaramakrishnan G, Sridharan K. Comparison of patient satisfaction with mini-implant versus standard diameter implant overdentures: a systematic review and meta-analysis of randomized controlled trials. *Int J Implant Dent*. 2017;3(1):29.
34. Cezar Pomini M, Postiglione Buhner Samra A, Regina Fischborn A, Antônio Kozłowski Junior V, Bucholdz Teixeira Alves F. The use of mini-implants for provisional prosthetic rehabilitation in growing patients: a critical review. *J Prosthodont Res*. 2021;65(1):19–24.
35. Lawrence I. Golbe, MD, Margery H. Mark, MD, Jacob I. Sage, MD, Parkinson's Disease Handbook, The American Parkinson Disease Association, Inc. 2010; 3-9:2132
36. Bollero P, Franco R, Cecchetti F, Miranda M, Barlattani J Jr, Dolci A, et al. Oral health and implant therapy in Parkinson's patients: review. *Oral Implantol*. 2017;10(2):105-11.
37. Mao CJ, Xiong YT, Wang F, Yang YP, Yuan W, Zhu C, et al. Motor subtypes and other risk factors associated with drooling in Parkinson's disease patients. *Acta Neurol Scand*. 2018;137(5):509-14.
38. Špiljak B, Lisak M, Pašić H, Trkanjec Z, Lovrenčić Huzjan A, Bašić Kes V. Sialorrhea And Xerostomia In Parkinson's Disease Patients. *Acta Clin Croat*. 2022;61(2):320-6.
39. Friedlander AH, Mahler M, Norman KM, Ettinger RL. Parkinson disease. *J Am Dent Assoc*. 2009;140(6):658-69.
40. Dr. Raisa Mariam Jacob, et. al. Prosthodontic Rehabilitation Of A Patient With Parkinson's Disease: A Case Report. *IOSR Journal of Dental and Medical Sciences (IOSR-JDMS)*. 2021; 20(06): 51-5.
41. Ajay Mootha, Snehal Sanjay Jaiswal & Ramandeep Dugal. Prosthodontic Treatment in Parkinson's Disease Patients: Literature Review. *Journal of the California Dental Association*. 2018; 46:11, 691-7
42. Packer M, Nikitin V, Coward T, Davis DM, Fiske J. The potential benefits of dental implants on the oral health quality of life of people with Parkinson's disease. *Gerodontology*. 2009;26(1):11-8.

Antonela Kirin rođena je 5. veljače 1997. godine u Zagrebu. Nakon završenog školovanja u Osnovnoj školi Ivana Grande upisuje Srednju školu Sesvete – smjer opća gimnazija. Godine 2016. upisuje Stomatološki fakultet Sveučilišta u Zagrebu. Tijekom studija aktivno je sudjelovala u raznim studentskim projektima. Od 2022. godine član je Studentske sekcije za Parodontologiju te je 2023. godine održala predavanje „Uloga parodontitisa u napredovanju sistemskih bolesti – dijabetes i kardiovaskularne bolesti“ i 2024. godine bila je jedna od voditelja radionice „Slobodni gingivni transplantat“ na Simpoziju studenata dentalne medicine Stomatološkog fakulteta u Zagrebu. Tijekom studiranja radila je kao administrator u jednoj zagrebačkoj autoškoli i asistirala je u privatnoj stomatološkoj ordinaciji.