

Fiksnoprotetska terapija krutim ispunima

Gabud, Ana

Master's thesis / Diplomski rad

2024

Degree Grantor / Ustanova koja je dodijelila akademski / stručni stupanj: **University of Zagreb, School of Dental Medicine / Sveučilište u Zagrebu, Stomatološki fakultet**

Permanent link / Trajna poveznica: <https://um.nsk.hr/um:nbn:hr:127:803840>

Rights / Prava: [Attribution-NonCommercial-NoDerivatives 4.0 International/Imenovanje-Nekomercijalno-Bez prerada 4.0 međunarodna](#)

Download date / Datum preuzimanja: **2025-02-20**



Repository / Repozitorij:

[University of Zagreb School of Dental Medicine Repository](#)





Sveučilište u Zagrebu

Stomatološki fakultet

Ana Gabud

FIKSNOPROTETSKA TERAPIJA KRUTIM ISPUNIMA

DIPLOMSKI RAD

Zagreb, 2024.

Rad je ostvaren u: Sveučilište u Zagrebu, Stomatološki fakultet, Zavod za fiksnu protetiku

Mentor rada: izv. prof. dr. sc. Joško Viskić, Stomatološki fakultet Sveučilišta u Zagrebu

Lektor hrvatskog jezika: Barbara Kružić Jovičić, mag. educ. philol. croat. et mag. educ. philol. angl.

Lektor engleskog jezika: Barbara Kružić Jovičić, mag. educ. philol. croat. et mag. educ. philol. angl.

Rad sadrži: 35 stranica

0 tablica

12 slika

Rad je vlastito autorsko djelo, koje je u potpunosti samostalno napisano uz naznaku izvora drugih autora i dokumenata korištenih u radu. Osim ako nije drukčije navedeno, sve ilustracije (tablice, slike i dr.) u radu su izvorni doprinos autora diplomskog rada. Autor je odgovoran za pribavljanje dopuštenja za korištenje ilustracija koje nisu njegov izvorni doprinos, kao i za sve eventualne posljedice koje mogu nastati zbog nedopuštenog preuzimanja ilustracija odnosno propusta u navođenju njihovog podrijetla.

Zahvala

Zahvaljujem mentoru, izv. prof. dr. sc. Jošku Viskiću, na trudu, strpljenju i pomoći tijekom izrade ovog diplomskog rada.

Zahvaljujem svojoj predivnoj obitelji na nevjerojatnoj podršci, ljubavi i molitvama koje su mi uvijek davale snagu. Hvala mojim prijateljima, a veliko hvala dragoj Anji na zabavnim godinama zajedničkog učenja i predivnom prijateljstvu koje je posebno obilježilo ovo studiranje.

Zahvaljujem divnim ljudima u ordinaciji Balenović i Esthetic Dental Center-u na nesebičnim savjetima i pomoći.

Za kraj, posebno hvala mom Ivanu na ljubavi, motivaciji i ohrabrenju kada je hrabrosti nedostajalo.

FIKSNOPROTETSKA TERAPIJA KRUTIM ISPUNIMA

Sažetak

Kruti su ispuni fiksnoprotetski nadomjesci koji pripadaju skupini djelomičnih krunica. Predstavljaju važan vid moderne stomatologije nudeći kvalitetna rješenja za restauraciju zubne strukture. Kruti ispuni uključuju nadomjeske kao što su *inlay*, *onlay* i *overlay*, koji se koriste za nadomještanje većih defekata zubnog tkiva gdje izravni ispuni ne bi pružili dovoljno stabilnosti i trajnosti. Za razliku od tradicionalnih ispuna koji se modeliraju izravno u ustima pacijenta, kruti ispuni neizravne su restauracije koje se izrađuju izvan usta bilo ordinacijski ili u laboratorijskim uvjetima, a zatim se cementiraju na pripremljeni zub. Jedna od glavnih prednosti krutih ispuna u vremenu adhezivne stomatologije jest njihova minimalno invazivna priroda u odnosu na potpune krunice. Ti ispuni omogućuju očuvanje većeg dijela zdrave zubne strukture, što je ključno za dugotrajnu stabilnost i zdravlje zuba. Njihova primjena varira ovisno o specifičnim potrebama pacijenta. *Inlay* se koristi za popravak zuba koji imaju umjereno oštećenje, posebno u područjima između kvržica zuba. *Onlay* je prikladan za veća oštećenja koja zahvaćaju jednu ili više kvržica, dok *overlay* pokriva cijelu okluzalnu površinu zuba, pružajući dodatnu snagu i zaštitu. Ti ispuni idealni su za zube koji su previše oštećeni za izravne ispune, ali još uvijek imaju dovoljno zdrave strukture da podrže kruti ispun. Digitalna tehnologija, uključujući CAD/CAM sustave te napredak u adhezivnim materijalima omogućili su stomatolozima pružanje pacijentima vrhunske restauracije s brojnim prednostima. Adhezijski sustavi omogućuju čvrsto i dugotrajno povezivanje ispuna s preostalom zubnom strukturom. To je posebno važno za očuvanje integriteta zuba i sprječavanje mikro propuštanja, što može dovesti do sekundarnih karijesa. Moderni adhezivi pružaju snažnu vezu čak i na malim površinama, što omogućuje minimalno invazivnu preparaciju zuba. Tako čuvamo veći dio zdrave zubne strukture, što je iznimno važno za dugoročnu stabilnost i zdravlje zuba.

Ključne riječi: kruti ispuni; djelomične krunice; *inlay*; *onlay*; *overlay*; minimalno invazivno

FIXED PROSTHODONTIC THERAPY WITH INLAYS, ONLAYS AND OVERLAYS

Summary

Inlays, onlays, and overlays are fixed prosthetic restorations belonging to the partial crown group. They represent an important aspect of modern dentistry, offering high-quality solutions for the restoration of tooth structure. These indirect restorations replace larger defects of tooth tissue where direct fillings would not provide enough stability and durability. Unlike traditional fillings, which are modeled directly in the patient's mouth, inlays, onlays, and overlays are made outside the mouth in laboratory conditions and then cemented onto the prepared tooth. In the era of adhesive dentistry, one of the main advantages is their minimally invasive nature. These restorations allow the preservation of a larger portion of healthy tooth structure, which is crucial for the tooth's long-term stability and health. Their application varies depending on the specific needs of the patient. An inlay repairs teeth with moderate damage, especially in areas between the cusps of the tooth. An onlay is suitable for larger damages that affect one or more cusps, while an overlay covers the entire occlusal surface of the tooth, providing additional strength and protection. These fillings are ideal for teeth that are too damaged for direct fillings but still have enough healthy structure to support an inlay, onlay, or overlay. Digital technology, including CAD/CAM systems and advancements in adhesive materials, have enabled dentists to provide patients with top-quality restorations with numerous advantages. Adhesive systems allow for a strong and long-lasting bond between the filling and the remaining tooth structure. It is particularly important for maintaining tooth integrity and preventing microleakage, which can lead to secondary caries. Modern adhesives provide a strong bond even on small surfaces, allowing for minimally invasive tooth preparation. In this way, we preserve a larger portion of healthy tooth structure, which is essential for the long-term stability and health of the tooth.

Keywords: fixed prosthodontic; inlay; onlay; overlay; partial crown; minimally invasive

SADRŽAJ

1. UVOD	1
2. KRUTI ISPUNI.....	3
2.1. <i>Inlay</i>	4
2.1.1. <i>Inlay-most</i>	5
2.2. <i>Onlay</i>	5
2.3. <i>Overlay</i>	6
3. PREPARACIJA ZUBA ZA KRUTI ISPUN	8
3.1. Morfološki vođena preparacija	11
4. OTISAK	13
4.1. Analogni otisak	14
4.2. Digitalni otisak	14
5. NAČIN IZRADE KRUTIH ISPUNA	16
5.1. Neizravna tehnika	17
5.2. Izravno-neizravna tehnika	19
6. MATERIJALI.....	20
7. CEMENTIRANJE.....	22
10. RASPRAVA.....	24
11. ZAKLJUČAK.....	27
12. LITERATURA	29
13. ŽIVOTOPIS	32

Popis skraćenica

CAD/CAM – računalno potpomognuto oblikovanje/računalno potpomognuta izrada (engl. *Computer-Aided Design / Computer-Aided Manufacturing*)

DLP – *Digital light processing*

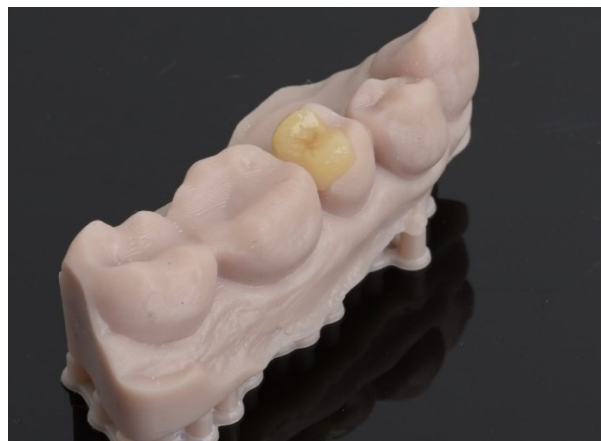IDS – *Immediate dentin sealing*

Trajni zubi od trenutka kada izrastu čine usta funkcionalnom cjelinom potrebnom za nekolicinu fizioloških procesa. Kako bi čovjekova kvaliteta života bila dobra, stomatognati sustav mora biti zdrav i očuvan, posebice zubi, kao neophodan organ u prehrani. Karijes, kao najčešća bolest usne šupljine, uzrokuje propadanje zubnog tkiva pod utjecajem bakterijskih kiselina koje se stvaraju u zubnom plaku neadekvatnom oralnom higijenom (1). Bilo da je riječ o karijesu, traumi ili nekim drugim nekarijesnim lezijama, sva oštećena zubna tkiva potrebno je ukloniti i nadomjestiti na odgovarajući način kako bismo spriječili napredovanje bolesti i zube što duže očuvali u usnoj šupljini. Vrlo popularno, jednostavno i odgovarajuće rješenje za izgubljeno zubno tkivo jest izrada kompozitnog ispuna izravno u ustima. Kompozit je materijal koji je svojim dobrim fizičkim i mehaničkim svojstvima zamijenio dugo primjenjivan amalgam te je svojom kemijskom adhezijom na tvrda zubna tkiva omogućio doktoru dentalne medicine da nadomjesti samo dio zubne strukture koji nedostaje, što ide u prilog minimalnoj invazivnosti kao već vrlo prihvaćenoj i rasprostranjenoj ideji struke (2). Iako je kompozit odličan materijal izbora, ima svoja ograničenja. Postoje indikacije u kojima je zubna struktura previše oslabljena i potreba je za čvršćim materijalom, boljih fizikalnih svojstva sličnijih strukturi zuba kako bismo ga zaštitili od velikih opterećenja u žvačnom centru (3). Svrha ovog rada jest prikazati prednosti i mane krutih ispuna i proces izrade.

Kruti su ispuni fiksnotetski nadomjesci koji se izrađuju izvan usta pacijenta u dentalnom laboratoriju ili u stomatološkoj ordinaciji ako je opremljena CAD/CAM-uređajima, a koriste se za restauraciju premolara i molara. Materijali koji se upotrebljavaju za neizravne restauracije jesu keramika, kompozitni materijali, hibridni materijali i metalne legure, a s obzirom na opseg kaviteta koji nadomještaju dijelimo ih na *inlay*, *onlay* i *overlay*.

2.1. *Inlay*

Inlay je kruti ispun koji tradicionalno nadoknađuje kavitet I. i II. razreda po Blacku (slika 1.) i svojom indikacijom ne razlikuje se od izravnog kompozitnog ispuna. Napretkom dentalnih materijala, kompozit kao materijal izbora za izradu izravnih ispuna pruža vrlo kvalitetno rješenje za nadoknadu izgubljenih zubnih tkiva kada su u pitanju manji kaviteti. Zbog kompliciranosti izrade neizravnog ispuna koja zahtjeva preparaciju, otisak, izradu nadomjeska u laboratoriju ili ordinaciji te cementiranje, *inlay*-restauracije nemaju veliku praktičnu vrijednost u stomatološkoj praksi s obzirom na jednostavnost izrade izravnog ispuna te približno jednake kvalitete nadomjeska (4). Istraživanjem je utvrđena mala prednost neizravno izrađenog *inlaya* upravo zbog manjeg naprezanja na strukture zuba te na sami materijal uzrokovanog polimerizacijskim skupljanjem, međutim izravna izrada *inlay*-ispuna smatra se prikladnijom i češće se koristi (5). Nadalje preparacija kaviteta određena je debljinom materijala od kojeg planiramo izraditi *inlay*, što se u slučaju malih kaviteta ne uklapa u koncept minimalno invazivne stomatologije i očuvanja tvrdih zubnih tkiva, stoga možemo zaključiti da je pravilna indikacija za *inlay* mala (6).

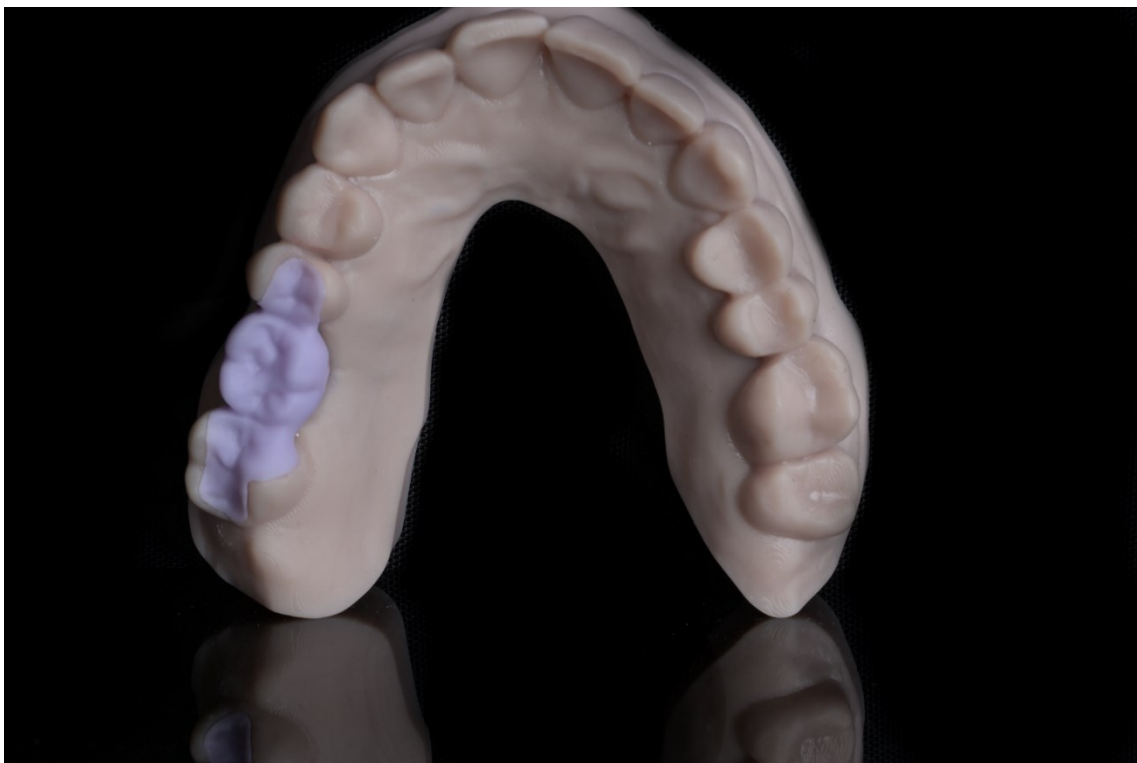

Slika 1. Staklokeramički litij-disilikatni *inlay* na modelu

Preuzeto s dopuštenjem autora Daniela Baketića, dr. med. dent.

2.1.1. *Inlay*-most

Inlay-most je fiksno protetski nadomjestak kojim se nadoknađuje nedostatak jednog zuba u slučaju kada na susjednim zubima postoji indikacija za izraditi *inlay* (slika 2.). Kako bi bilo moguće izraditi *inlay*-most, zubi nosači ne smiju biti rotirani, s velikim cervikalnim defektima, bez opsežnog gubitka zdravih tvrdih tkiva ili malih kliničkih kruna. Prednost *inlay*-mosta je što na zubima nosačima nadoknađuje dio strukture koji nedostaje te pritom pruža uporište za most bez nepotrebnog brušenja zdravog dijela zuba. Izgled preporučene preparacije vrlo često nije ostvariv te na njega utječe postojeći kavitet. Preparacija bi trebala, za keramički *inlay*-most, biti dubine 1,5 – 2 mm, širine 1/3 među kvržicama, sa svim zaobljenim unutarnjim kutovima i kutom divergencije unutarnjih stijenki od 20 stupnjeva. Rub preparacije potrebno je udaljiti minimalno 1,5 mm od centričnog kontakta te aproksimalni rub preparacije uvijek mora biti supragingivno (7).

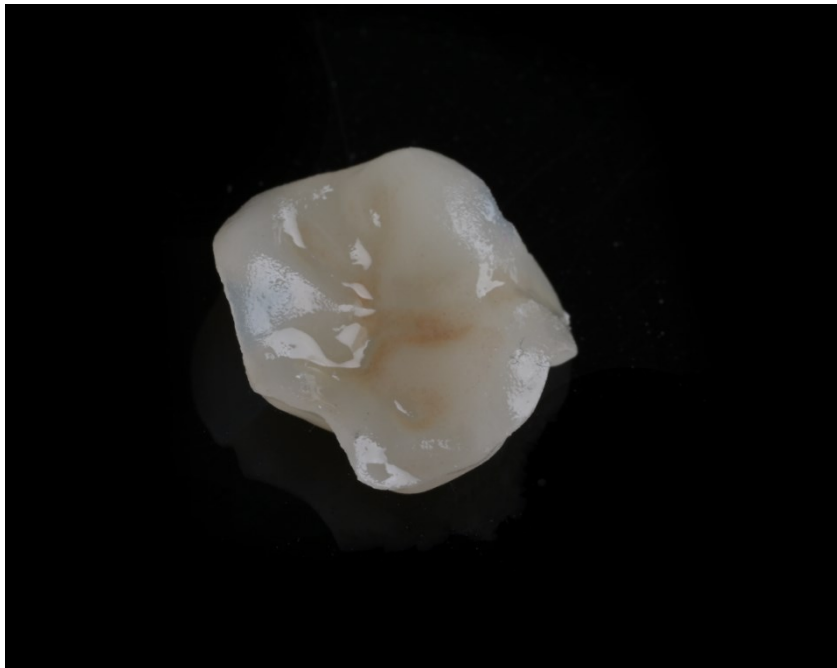

Slika 2. Staklokeramički litij-disilikatni *inlay* most prije kristalizacije na 3D printanom modelu

Preuzeto s dopuštenjem autora Daniela Baketića, dr. med. dent.

2.2. *Onlay*

Onlay je neizravna restauracija koja obuhvaća tradicionalni kavitet I. i II. razreda te jednu ili dvije kvržice (slika 3.). *Onlay* i *overlay* prijelaz nalaze se između *inlaya* i krunice a razvoj tehnologije olakšava njihovu izradu. Time je učestalija upotreba u svakodnevnoj stomatološkoj praksi. Zbog većeg gubitka zubne strukture izravno izrađen kompozitni ispun ne pruža u potpunosti sigurno dugoročno rješenje. Polimerizacijskim skupljanjem kompozitnog materijala tijekom izravne tehnike izrade između slojeva materijala i zuba nastaju mikropukotine te naprezanje na stijenkama zuba. Kako bismo sačuvali preostalu zubnu strukturu, spriječili frakturu oslabljenih stijenki i sekundarni karijes uzrokovan mikropropuštanjem, indicirana je neizravna restauracija (8).



Slika 3. Staklokeramički litij-disilikatni *onlay*

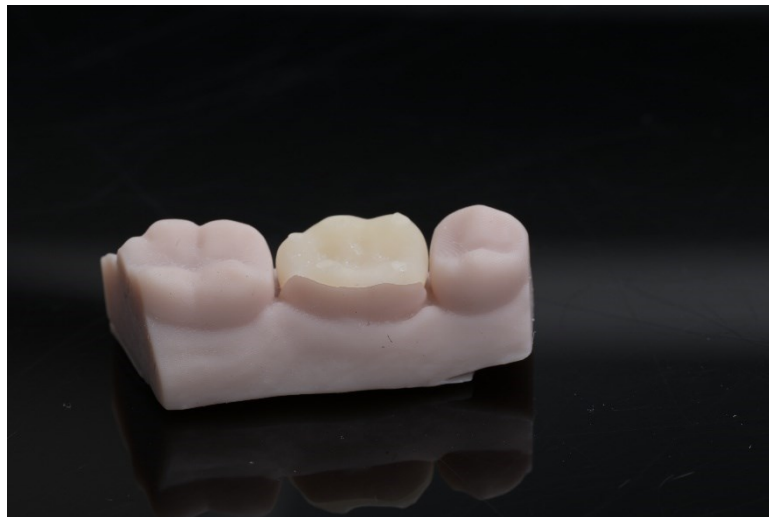Preuzeto s dopuštenjem autora Daniela Baketića, dr. med. dent.

2.3. *Overlay*

Overlay je kruti ispun koji je svojim izgledom najbliži krunici, a prekriva sve kvržice i obuhvaća cijelu okluzalnu plohu zuba te, ovisno o kavitetu, i aproksimalne plohe (slika 4.). Teško je točno definirati treba li nadoknaditi samo dio zuba koji nedostaje ili je preparaciju potrebno proširiti na sve kvržice jer terapija ovisi o više čimbenika, no moramo se voditi nekim smjernicama. Ako su stijenke kaviteta tanje od 1 mm kod vitalnih zubi ili 2 mm kod avitalnih zubi te ako su

prisutne male linije pucanja, potrebno je ukloniti zdravo ali tanko/kompromitirano tvrdo zubno tkivo, reducirati visinu kvržica i izraditi *overlay*. Kod endodontski liječenih zubi, zbog velike dubine kaviteta i nedostatka dentinske potpore, zub je podložniji frakturama, potrebno je smanjiti naprezanje na preostale stijenke kaviteta (5).

Overlay osim uloge krutog ispuna za nadoknadu izgubljenog tkiva i protektivne uloge ima i dvije kliničke podvrste, to su *tabletop* i *veneerlay*. *Tabletop* je okluzalna ljeska koja se često koristi u terapiji podizanja vertikalne dimenzije okluzije. Na minimalno invazivan način intaktnim zubima mijenja se visina grizne plohe kutnjaka i pretkutnjaka. *Veneerlay* je kombinacija okluzalne i vestibularne ljeske, najčešće se koristi u kompletnim oralnim rehabilitacijama i estetskim korekcijama osmijeha, a indicirana je u slučaju minimalno invazivnog liječenja nekarijesnih lezija zuba; erozije, atricije, abfrakcije i abrazije (9).



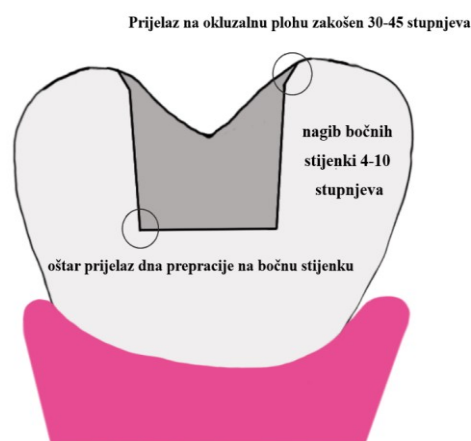
Slika 4. 3D printani kompozitni *overlay* na modelu

Preuzeto s dopuštanjem autora Daniela Baketića, dr. med. dent.

3. PREPARACIJA ZUBA ZA KRUTI ISPUN

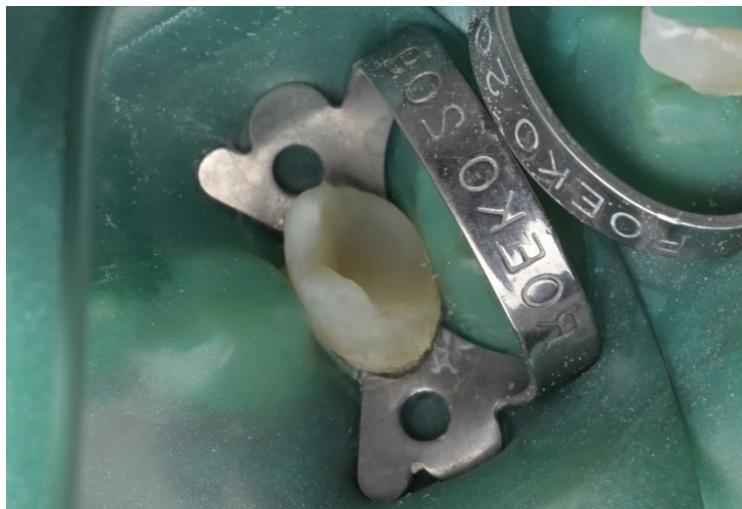Preparacija zuba za kruti ispun uvjetovana je veličinom kaviteta i debljinom materijala od kojeg se ispun izrađuje. Svaki materijal ima minimalnu debljinu koju treba poštovati kako bi se zadovoljila trajnost nadomjeska.

Preparacija zuba za kruti ispun od legura zahtjeva retencijski oblik te se izvodi divergentnim svrdlima 4–10 stupnjeva. Ako je kut manji, postoji vjerojatnost problema dosjeda ispuna, a ako je kut prevelik postoji opasnost odcementiranja zbog manjka retencije. Nagib ujedno ovisi i o veličini zuba koji prepariramo; ako je velika klinička kruna primjenjuje se veći nagib, ako je klinička kruna zuba mala, nagib preparacije trebao bi biti što manji. Dno kaviteta mora biti ravno, bez ikakvih podminiranih dijelova, a prijelaz na bočne stijenke mora biti oštar. Minimalna dubina i širina preparacije mora biti od 1,5 do 2 mm. Specifično za krute ispune od legura jest da se prijelaz preparacije s bočnih stijenki na okluzalnu površinu zakošava 30–45 stupnjeva (slika 5.). Poliranjem ispuna nakon cementiranja legura se navlači na marginalnu pukotinu kako bi adaptacija bila što bolja. Kod preparacije moramo biti oprezni da je njezin završetak najmanje 1 mm udaljen od centričnog kontakta kako ne bi došlo do pucanja vrlo tankog ruba *inlaya*. Ako je potrebno, preparaciju proširujemo izvan kontakta, pazeći na debljinu bočnih stijenki kaviteta. Ako smo prešli minimalnu debljinu stijenki, potrebno je reducirati visinu kvržice i napraviti *onlay* ili *overlay*. Ako prekrivamo necentričnu kvržicu, dovoljno je reducirati 1 mm, a za centričnu kvržicu 1,5 mm. Prijelaz preparacije prema aproksimalnoj plohi kod *inlaya* i bukalnoj ili vestibularnoj plohi kod *onlaya* i *overlaya* mora imati zakošenu stepenicu pod 45 stupnjeva i najmanje debljinu 1 mm te zakošen završetak preparacije. Vrlo je bitno da se završetak preparacije smjesti u fiziološki čistom području kako bi se osiguralo čišćenje rubova nadomjeska (4).



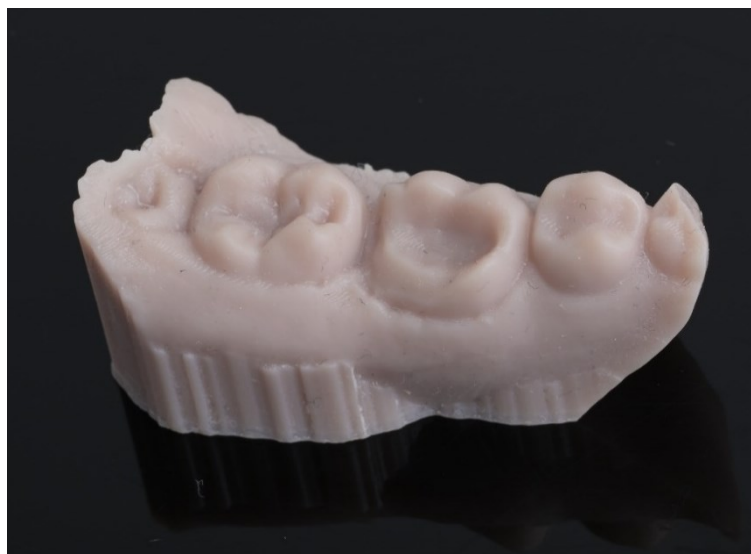Slika 5. Preparacija zuba za kruti ispun od legura

Preparacija zuba za keramičke krute ispune slična je preparaciji za krute ispune od legura te je u potpunosti jednaka preparaciji za kompozitne krute ispune. Potrebna je divergencija bočnih stijenki od 4 do 10 stupnjeva, ravno dno preparacije i debljina stepenice najmanje 1 mm (slika 6.). Kod keramičkih ispuna prijelaz bočne stijenke na okluzalnu plohu mora biti oštar, zakošenje bi uzrokovalo pucanje tankog sloja keramike pod žvačnim silama. Također svi vanjski prijelazi, tj. završetci preparacije u slučaju *inlaya* II. razreda po Blacku, *onlaya* i *overlaya* moraju biti oštri (slika 7.). Prijelaz dna preparacije na bočne stijenke, kao i svi kutovi preparacije unutar kaviteta, mora biti zaobljen. Najmanja dubina i širina ovise o mehaničkim svojstvima keramike od koje izrađujemo ispun, u većini slučajeva potrebna je najmanja debljina od 1,5 – 2 mm, osim u slučaju litij-disilikatne staklokeramike, kada je dovoljna debljina 1 mm (4).



Slika 6. Preparacija zuba za staklokeramički *inlay*

Preuzeto s dopuštenjem autor: Daniela Baketića, dr. med. dent.



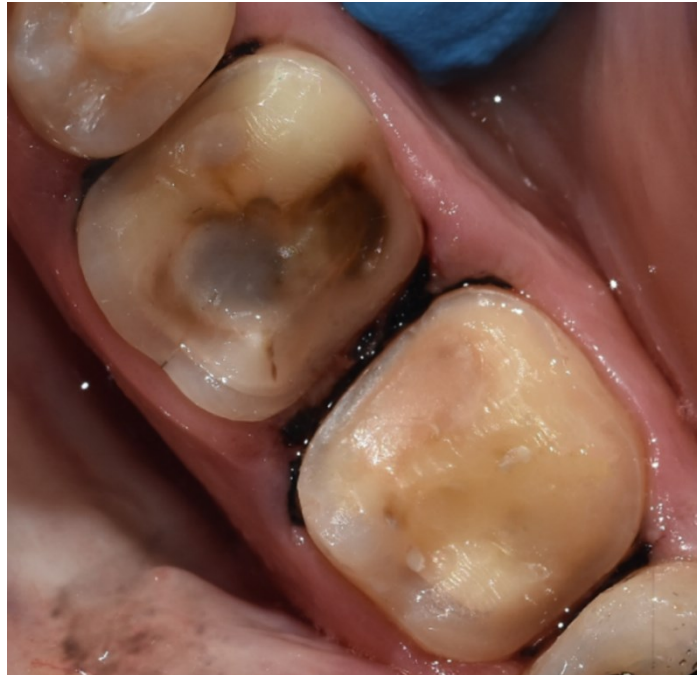Slika 7. Preparacija zuba za staklokeramički *onlay* na 3D printanom modelu

Preuzeto s dopuštenjem autora Daniela Baketića, dr. med. dent.

3.1. Morfološki vođena preparacija

Preparacija za adhezivnu parcijalnu neizravnu restauraciju manje je invazivna i više šteti zdravom zubnom tkivu od preparacije za kronicu. Postoji razlika klasične retencijske preparacije koju smo opisali i morfološki vođene preparacije. Zaobljenje unutrašnjosti kaviteta omogućava izostanak određenih nepoželjnih situacija poput područja trenja strmih bočnih stijenki kaviteta koja predstavljaju problem kod istiskivanja viška cementa pri cementiranju te bolja otpornost na mehaničko naprezanje (5). Istraživanje je pokazalo da nadomjesci s retencijskom preparacijom puno lošije reagiraju na stres nego jednostavna horizontalna preparacija (10). Geometrija retencijskog krutog ispuna kompleksna je i može se zaključiti da, zbog kutova koji se prepariraju, predstavlja predisponirajuća mjesta za frakturu (10). Suprotno tome jednostavnija geometrija dizajna restauracije pridonosi boljoj otpornosti na mehanički stres i dugotrajnosti nadomjeska. Tri su tipa morfološki vođene preparacije, to su: *butt joint*, *bevel* i *shoulder*. *Butt joint* je najmanje invazivna preparacija koja uključuje redukciju okluzalne površine koja prati morfologiju zuba i nagib površine kvržica. *Bevel* je preparacija slična *butt joint*-preparaciji, ali je bukalno i oralno veći nagib prema završnoj liniji preparacije. Nagib iznosi otprilike 45 stupnjeva te se radi kada je veća potreba za jačom adhezijom na caklinu te je bolja estetska tranzicija zuba na nadomjestak. *Shoulder*-preparacija koristi se kada je struktura zuba najkompromitiranija te postoji opasnost od pucanja zdravog tvrdog zubnog tkiva. Stepnica je debljine 1 mm i radi se cirkumferentno oko cijele krune zuba u slučaju kada se radi *overlay* ili samo dio krune zuba za *onlay*. Indicirana je za *overlay* i *onlay* s velikom destrukcijom i koronarnom redukcijom kvržica. U sve tri preparacije centralni dio zuba koji nedostaje nadomješta se kompozitnim materijalom, također se popunjavaju podminirana područja. Preporučuje se na svježe rezani dentin izravno aplicirati *bond* te tekući kompozit. Taj postupak poznat je pod nazivom IDS (engl. *immediate dentin sealing*), povećava hibridni sloj, pojačava svezu dentina i kompozita te štiti dentin od bakterija i topline. Aproksimalne plohe također se mogu preparirati na tri načina, ovisno o stanju tvrdih zubnih tkiva. Postoji *slot*, *bevel* i *ridge up*-preparacija. *Slot* je indiciran kada je marginalni greben destruiran i zdravo tvrdo zubno tkivo nalazi se blizu cervikalnog dijela zuba. Radi se stepnica debljine 1 mm. *Bevel* aproksimalna preparacija indicirana je kada destrukcija tvrdog zubnog tkiva nije napredovala jako cervikalno. Tom preparacijom povećavamo površinu cakline za bolju adhezivnu svezu s nadomjeskom. Završetak preparacije mora biti ispod kontaktne točke sa susjednim zubom.

Ridge up-preparacija izvodi se kada imamo intaktni marginalni greben i želimo sačuvati kontaktnu točku (5).



Slika 8. *Butt joint*-preparacija na zubu 46. Bevel preparacija te aproksimalna slot preparacija na zubu 47.

Preuzeto s dopuštenjem autora Daniela Baketića, dr. med. dent.

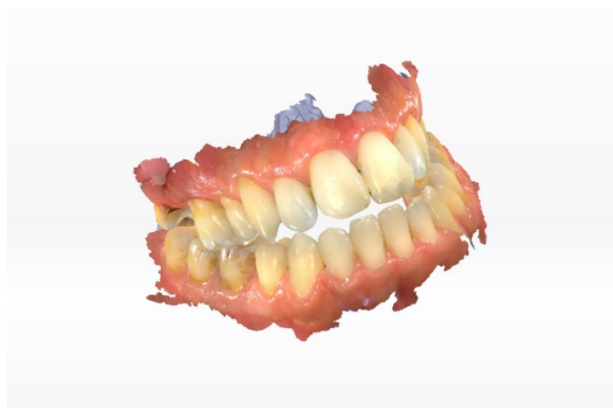Kako bi bilo moguće izraditi neizravnu restauraciju, potrebno je što preciznije situaciju iz usta prenijeti na model. Otisak je negativ zubi i okolnih struktura te vrlo važan dio izrade fiksnoprotetskog nadomjeska. Na temelju njega izrađuje se kruti ispun te, ako otisak nije dobar, izrađeni nadomjestak neće odgovarati stvarnoj situaciji u ustima. Otisak je moguće uzeti analogno ili digitalno (11).

4.1. Analogni otisak

Kod analognog otiskivanja uzimamo precizan otisak preparacije te alginatni otisak suprotne čeljusti. Za precizno otiskivanje postoji više vrsta materijala koji svi pripadaju skupini elastičnih materijala, sintetičkih elastomera u koje ubrajamo: silikone, polietere i polisulfide, te se otisak uzima u konfekcijskoj žlici ili individualnoj žlici. Otisna tehnika koja se najčešće koristi jest dvovremeni korekturni otisak silikonom. Prvo se uzima otisak s gustim materijalom, otisak vadimo nakon vremena propisanog u uputama proizvođača. Nakon što smo izvadili otisak iz usta izrađujemo kanaliće te uklanjamo interdentalne pregrade. Postavljamo rijetki, korekturni materijal u individualizirani otisak i izravno na preparaciju unosimo žlicu u usta i stabiliziramo ju u ustima do stvrdnjavanja po uputama proizvođača (12).

4.2. Digitalni otisak

Digitalni otisak uzima se intraoralnim skenerom koji svjetlom ili laserom obasjava predmet, registrira i digitalizira zubne strukture i gingivu. Sam postupak uključuje skeniranje gornje i donje čeljusti te registraciju zagriža u maksimalnoj interkuspidaciji. Prije početka skeniranja potrebno je dobro posušiti zubni luk te ugasiti stomatološko svjetlo, kontrola radnog polja vrlo je bitan čimbenik u registraciji digitalnog otiska. Otisak se pohranjuje na računalu u obliku trodimenzionalnog virtualnog objekta skeniranih struktura (slika 9.). Prednost digitalnog otiska jest ugodnija tehnika otiskivanja za pacijenta te pohrana modela koji se može replicirati koliko god je puta potrebno, bez potrebe za novim otiskivanjem. Vrlo je jednostavna i brza dostava registriranog otiska laboratoriju, što predstavlja veliku prednost nad analognim otiskom koji se fizički šalje laboratoriju te uvijek postoji strah od deformacije otisnih materijala. Razvojem tehnologije sve je popularnija primjena *chairside*-glodalice i 3D-printera u ordinaciji te digitalnim otiskom započinjemo digitalni protokol rada kojim možemo izraditi fiksnoprotetski nadomjestak (13). Ta tehnika koristi se za izradu neizravnih estetskih restauracija od keramike i kompozita.



Slika 9. Digitalni otisak

Preuzeto s dopuštanjem autora Daniela Baketića, dr. med. dent.

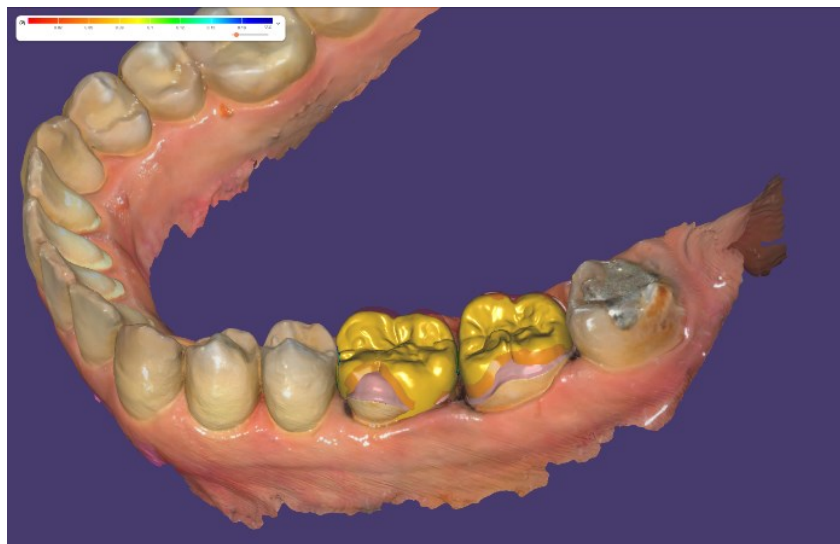
5. NAČIN IZRADE KRUTIH ISPUNA

5.1. Neizravna tehnika

Ovisno o vrsti materijala od kojih se izrađuju, više je načina izrade.

Kruti ispuni od legura najčešće se izrađuju konvencionalnim protokolom rada. Nakon analognog otiska u laboratoriju se izlijevaju glavni i radni model na kojem se od voska modelira kruti ispun. Otisak s voštanim modelom kivetira se i izlijeva se ispun u metalu. Kruti metalni ispun obrađuje se, polira i zatim isprobava na glavnom modelu (4).

Izrada keramičkih ispuna može biti konvencionalnom tehnikom, nanošenjem keramike na vatrostalnom bataljku i pečenjem keramike, toplo-tlačnom tehnikom izrade ili digitalnim protokolom rada, što je u današnje vrijeme najčešći način izrade (12). Tehnologija CAD/CAM podrazumijeva dizajniranje (slika 10.) i proizvodnju potpomognutu računalom. Nakon digitalnog otiska u specifičnom programu na modelu digitalno se izrađuje nadomjestak.



Slika 10. Digitalni dizajn keramičkih *overlaya*

Preuzeto s dopuštenjem autora Daniela Baketića, dr. med. dent.

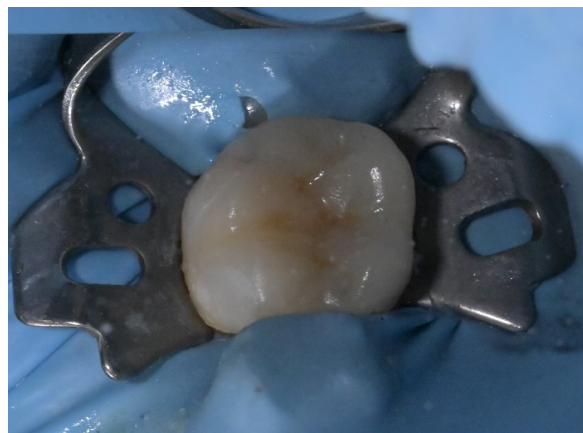Razvojem tehnologija više je mogućnosti izbora proizvodnje: prešanje, glodanje i u novije vrijeme 3D-printanje. Sve većom prisutnošću *chairside*-glodalica i 3D-printera, keramički i kompozitni kruti ispuni postali su jednostavniji za izradu. Izrađuju se u ordinaciji, s vrlo kratkim razdobljem izrade (14). Za glodalicu se koriste kompozitni ili staklokeramički litij-disilikatni blokovi za 1 – 3 člana, idealni za pojedinačne restauracije kao što su kruti ispuni (15). Nakon glodanja (slika 11) slijedi odvajanje nadomjeska od bloka i obrada, zatim kristalizacija, karakterizacija bojom i završna kristalizacija. Nakon probe na modelu, nadomjestak isprobavamo u ustima te cementiramo (16).



Slika 11. Staklokeramički litij-disilikatni *onlay* izravno nakon glodanja, prije obrade i kristalizacije

Preuzeto s dopuštenjem autora Daniela Baketića, dr. med. dent.

Postupak izrade 3D-printerom vrlo je sličan, ali još jednostavniji i brži. Dentalni 3D-printeri koriste se DLP-tehnologijom polimerizacije svakog sloja prethodno digitalno rastavljenog nadomjeska i omogućuju preciznost od 50 mikrona. Nakon printanja skidamo kruti ispun s platforme, uklanjamo potporne pinove i ispiremo višak rezina izopropanolom. Nakon temeljitog čišćenja polimerizira se u posebnom uređaju. Tako polimerizirani nadomjestak poliramo i provjeravamo dosjed na modelu (17). Na kraju slijedi cementiranje rada u ustima (slika 12.).



Slika 12. 3D printani kompozitni ispun nakon cementiranja

Preuzeto s dopuštenjem autora Daniela Baketića, dr. med. dent.

5.2. Izravno-neizravna tehnika

Kompozitne krute ispune moguće je napraviti izravno-neizravnom tehnikom, popularno nazvano *chairside*-izrada kompozitnog ispuna. Nakon uklanjanja zubnog tkiva destruiranog karijesom, radimo preparaciju i uzimamo precizni otisak dotične čeljusti te situacijski otisak suprotne čeljusti. Izlijevamo modele iz supertvrde sadre te ih postavljamo u artikulator. Na radnom modelu u artikulatoru izrađujemo kompozitni ispun koji na kraju polimeriziramo. Velika je prednost polimerizacije izvan usta što polimerizacijsko svjetlo dopire u sve slojeve ispuna. Sukladno tome postignut je viši stupanj polimerizacije te izbjegavamo negativan učinak polimerizacijskog skupljanja na stijenke kaviteta. Obradimo i poliramo ispun, provjeravamo okluziju u artikulatoru te na kraju adhezivno cementiramo (18).

Legure kao materijal izbora za izradu krutih ispuna u kliničkoj se praksi vrlo rijetko koriste. Zlato je imalo neopisivu kliničku vrijednost i ispuni izrađeni od zlata pokazali su najbolju funkcionalnu trajnost, međutim zbog visoke cijene zlata i razvojem estetskih materijala izgubili su svoje mjesto u kliničkoj primjeni (19). U estetske materijale ubrajaju se keramika i kompozit. Više je vrsta keramike i one nemaju ista mehanička svojstva. Najprikladnija i dugotrajnija vrsta keramike za izradu krutih ispuna jest litij-disilikatna staklokeramika, staklo infiltrirano kristalima litij-disilikata, koja je pokazala izvrsna estetska i mehanička svojstva zbog visoke razine otpora na lom i velike intrinzične otpornosti na savijanje. Najčešći je izbor materijala za izradu krutog ispuna u današnje vrijeme (4). Ostale keramike koje su u uporabi jesu glinična keramika, aluminijska keramika i cirkonij-oksidska keramika. Prednost kompozitnih materijala nad keramikom jest manje trošenje tvrdih zubnih tkiva suprotne čeljusti te manje opterećenje na preostale stijenke zuba s manjom mogućnošću loma. Međutim pokazuju lošija estetska svojstva i brže trošenje. Neizravnom tehnikom izrade kompozitnih ispuna omogućena je potpuna polimerizacija izvan usta te ne dolazi do polimerizacijskog skupljanja, što predstavlja problem za izravno izrađene velike kompozitne ispune (20). Ispuni proizvedeni 3D-printerom izrađeni su od kompozitnog rezina punjenog mikročesticama keramike. Ovisno o postotku punila u rezinu mijenjaju se i mehanička svojstva printanih nadomjestaka (21). Kompozitni ispuni izrađeni 3D-printanom tehnikom još uvijek nisu dovoljno ispitani te se i dalje prednost daje keramičkim ispunima zbog njihove funkcionalne trajnosti.

Cementiranje je postupak trajne fiksacije fiksno protetskog nadomjeska za strukturu zuba. Fiksacija može biti mehanička, mikrolijepljenjem i adhezivna, molekularna. Osim fiksacije uloga cementa jest popunjavanje praznine između krutog ispuna i zuba te sprječavanje prodora sline i bakterija (22).

Cementiranje krutih ispuna od legura najčešće ima samo mehaničku vrijednost, te trajnost rada i dalje uvelike ovisi o retencijskoj preparaciji. Cementi koji se koriste jesu cinkoksifosfatni ili staklenoionomerni koji ostvaruju svezu mikrolijepljenjem. S obzirom na poliranje rubova krutog ispuna kao dio završne obrade nakon cementiranja, rubna pukotina zanemariva je i ne postoji strah od topljenja cementa (23).

Staklokeramički litij-disilikatni nadomjesci i kompozitni kruti ispuni cementiraju se adhezivnom tehnikom. Adhezivni postupak uključuje primjenu cementa na bazi kompozitnih smola koje ostvaruju vezu na molekularnoj razini. Najveća moguća razina adhezije ostvarena je silicijevim dioksidom koji je dio glinične keramike i staklokeramike. Nakon što smo ispun isprobali, slijedi priprema zuba i nadomjeska za cementiranje. Nadomjestak se jetka 9,5 %-tnom fluorovodičnom kiselinom po uputama proizvođača, čime se postiže mikroretentivna površina koja omogućuje bolje prodiranje cementa u materijal, što pojačava vezu. Nakon jetkanja preporučuje se nanijeti silan (SiH_4), čime raste kemijska veza između površine keramike i adhezivnog cementa (24). Ako je jetkanje trajalo duže od propisanog, potrebno je nanijeti 37 %-tnu ortofosfornu kiselinu kako bi se uklonile naslage soli nastale predugim jetkanjem fluorovodičnom kiselinom te opet isprati i nanijeti silan. Zub prvo izoliramo koferdamom kako bismo postigli suho radno polje, jetkamo 20 sekundi 37 %-tnom ortofosfornom kiselinom, ispiremo kiselinu te nanosimo adheziv koji svjetlosno polimeriziramo. Nakon što su i zub i nadomjestak spremni, nanosimo kompozitni cement na nadomjestak te bez jakog pritiska fiksiramo nadomjestak na zub i polimeriziramo. Kompozitne cimente možemo podijeliti prema načinu stvrdnjavanja na svjetlosno polimerizirajuće i dvostruko polimerizirajuće. Svjetlosno polimerizirajući koriste se za vrlo tanke restauracije poput estetskih ljuski. Dvostruko polimerizirajući kompozitni cementi, kao što sam naziv kaže, polimeriziraju se na dva načina: svjetlom i kemijski. S obzirom na debljinu krutih ispuna, polimerizacijsko svjetlo ne može doprijeti do svih dijelova cementne pukotine, pa se za njihovo cementiranje koriste dvostruko polimerizirajući cementi (25).

Odgovarajuća nadoknada tvrdog zubnog tkiva oduvijek je predstavljala glavni zadatak u kliničkoj praksi. U modernoj stomatologiji otvaraju se nove mogućnosti i izazov je pronaći idealno rješenje i postaviti pravilan plan terapije. Kruti ispuni, kao što su *inlay*, *onlay* i *overlay*, donose mnoge prednosti u suvremenoj stomatologiji, ali i nekoliko nedostataka koje treba pažljivo razmotriti prilikom odabira terapije (3).

Indikacije za izradu krutih ispuna promijenile su u proteklih 10 godina. Napretkom dentalnih materijala i tehnologija, osim što se pojednostavio proces izrade neizravnog ispuna, proširile su se i kliničke indikacije. Sveza cakline i pojedinih materijala toliko je snažna da nadilazi sve retencijske mehanizme te time krute ispune čini poštenim rješenjem za nadoknadu tvrdih zubnih tkiva (5). Indikacije krutih i izravnih ispuna vrlo se često povezuju i naglašavaju se isključivo bolja mehanička i estetska svojstva krutih u odnosu na izravno izrađene ispune. Međutim preklapanje indikacija krutih i izravnih ispuna zapravo je vrlo malo i to u slučajevima *inlay*-ispuna, kada se prednost daje izravno napravljenom ispunu (8). U slučaju većeg gubitka tvrdih zubnih tkiva, kada su stijenke kaviteta tanje od 2 mm vitalnog zuba, ili 3 mm endodontski liječenog zuba s gubitkom jednog ili više marginalnih grebenova, moramo se odlučiti za neizravnu restauraciju i prekrivanje reduciranih kvržica kako bismo sačuvali integritet zuba i spriječili frakturu uzrokovanu žvačnim silama (8). Sljedeći indikacijski problem nastaje na prijelazu iz djelomične krunice u potpunu. Postoje jasni minimalno invazivni slučajeva izbora kada izradom *tabletopa* mijenjamo vertikalnu dimenziju bez brušenja cijelog zuba za krunicu ili izradom *veneerlaja*, okluzalnom i vestibularnom ljuskom, saniramo nekarijesne lezije molara i premolar (9). Međutim ne postoje jasne smjernice za razlikovanje indikacija krutog ispuna i krunice. Smatra se da se, ako su stijenke krune zuba više od 3 mm s aproksimalnim stijenka više od $2/3$, izrađuje *overlay*. Ako su aproksimalne stijenke $2/3$, s umjerenim gubitkom tvrdog zubnog tkiva, možemo razmotriti izradu *overlaja*, krunice ili endokrone u slučaju endodontski liječenog zuba. Kada je opsežan gubitak tvrdog zubnog tkiva, tanke stijenke visine 3 mm i aproksimalne manje od $1/3$, savjetuje se izrada krunice s prethodno izrađenom intraradikularnom nadogradnjom (5).

Jedna od glavnih prednosti krutih ispuna jest njihova sposobnost očuvanja zdravog zubnog tkiva. Za razliku od krunica, koje zahtijevaju opsežno brušenje zuba, kruti ispuni omogućuju minimalno invazivan pristup. Taj način terapije osigurava očuvanje većeg dijela prirodne zubne strukture, što je iznimno značajno za dugoročnu stabilnost zuba. Preciznost i učinkovitost izrade krutih ispuna dodatno su poboljšani uvođenjem CAD/CAM-tehnologije. Digitalni otisci

zamjenjuju tradicionalne metode omogućujući doktoru brz i precizan rad, a pacijentu udobnost. Te tehnologije ne samo da ubrzavaju proces izrade i postavljanja ispuna već povećavaju zadovoljstvo pacijenata zahvaljujući kraćem vremenu potrebnom za terapiju (11). Estetski aspekt također ne treba zanemariti jer kruti ispuni omogućuju izradu restauracija koje su estetski vrlo prihvatljive i mogu se savršeno uskladiti s bojom prirodnih zuba (19). Međutim kruti ispuni nisu bez nedostataka. Jedna od glavnih kontraindikacija za njihovu primjenu jest loša oralna higijena pacijenta. Pacijenti s visokim karijesnim indeksom nisu idealni kandidati za krute ispune zbog većeg rizika od nastanka novih karijesa. Također, kod slučajeva opsežnog gubitka zubne strukture i vrlo tankih stijenki kaviteta, krunice su često bolji terapijski izbor. Kao što smo spomenuli, kod izrade ispuna I. i II. razreda kada preparacija za *inlay* zahtjeva opsežnije brušenje, savjetuje se napraviti izravan ispun (4). Krunice pružaju potpunu pokrivenost i dodatnu snagu, što ih čini prikladnijima za zube koji su značajno oslabljeni ili oštećeni. Još jedan nedostatak krutih ispuna jest kompleksnost njihove izrade u odnosu na izravne ispune. Taj proces može biti zahtjevniji i skuplji u usporedbi s izravnim ispunima, što može utjecati na dostupnost i pristupačnost za pacijente (3). Pravilna indikacija za svaki tip krutog ispuna ključna je za postizanje optimalnih rezultata, no to zahtjeva detaljnu procjenu stanja zuba i specifičnih kliničkih zahtjeva svakog pacijenta.

Kruti ispuni fiksno protetski su nadomjesci koji se izrađuju izvan usta pacijenta te se u kavitet unose u konačnom krutom stanju. U kliničkoj praksi ta vrsta ispuna predstavlja trajniji način nadoknade izgubljenog tvrdog zubnog tkiva (19). S obzirom na veličinu kaviteta koji je potrebno nadoknaditi, krute ispune dijelimo na *inlay*, *onlay* i *overlay*. Postoje i dvije kliničke podvrste *overlaja*, a to su *tabletop*, koji predstavlja okluzalnu ljusku i *veneerlay*, koji je kombinacija okluzalne i vestibularne ljuske na molarima i premolarima (9). Kruti ispuni izrađuju se od legura, keramike ili kompozita u laboratoriju ili ordinaciji primjenom CAD/CAM-tehnologije. Zlato je vrlo dugo predstavljalo najbolji izbor materijala za izradu krutih ispuna, no zbog svoje visoke cijene puno se manje koristi. Prednost se danas daje litij-disilikatnoj keramici zbog izvrsnih mehaničkih i estetskih svojstva (4). Izbor materijala za izradu diktira oblik i veličinu preparacije, a sve se više ide u smjeru morfološki vođene preparacije kojoj je cilj očuvanje zdravog tvrdog zubnog tkiva (5). Minimalno invazivnu stomatologiju omogućio je upravo napredak adhezivnih sustava jer se njihovom primjenom stvara čvrsta sveza zuba i fiksno protetskog nadomjeska (25), što nam omogućuje prijelaz iz retencijskog oblika u morfološki vođenu preparaciju (26). Zbog debljine krutih ispuna u slučaju adhezivnog cementiranja, svijetlo polimerizacijske lampe ne dopire do svih dijelova cementne pukotine, stoga se koriste dvostruko polimerizirajući cementi kako bi osigurali odgovarajuće stvrdnjavanje cementa (25).

Kruti ispuni nude značajne prednosti u očuvanju zubne strukture, smanjenju napreznja materijala i pružanju estetski prihvatljivih rješenja. Ipak njihova primjena mora biti pažljivo procijenjena u kontekstu oralne higijene pacijenta, stupnja gubitka zubne strukture i financijske pristupačnosti (3). Unatoč nekim ograničenjima, kruti ispuni predstavljaju važnu ulogu u fiksno protetskoj terapiji, osiguravajući pacijentima dugotrajnu funkcionalnost i estetiku. Razvojem novih tehnologija i materijala, kruti ispuni postaju sve učinkovitiji i prilagodljiviji individualnim potrebama pacijenata, čineći ih ključnim elementom u modernoj dentalnoj terapiji.

1. Fejerskov O, Kidd E, Anić I. Zubni karijes: bolest i klinički postupci. Jastrebarsko: Naklada Slap, 2011.
2. Patodiya A, Hegde MN. Dental composites: past, present and future. *Natl J Commun Med.* 2012;3(4):754-6.
3. Dukić W. Indirektne kompozitne restauracije. *Sonda.* 2011;12(22):59-60.
4. Jakovac M. Neizravne restauracije. U: Tarle Z. *Restaurativna dentalna medicina.* Zagreb: Medicinska naklada; 2019. p. 314-26.
5. Ferraris F. Posterior indirect adhesive restorations (PIAR): preparation designs and adhesthetics clinical protocol. *Int J Esthet Dent.* 2017;12(4):482-502.
6. Dejak B, Młotkowski A. A comparison of stresses in molar teeth restored with inlays and direct restorations, including polymerization shrinkage of composite resin and tooth loading during mastication. *Dent Mater.* 2015;31(3):77-87.
7. Bergman, L., Milardović Ortolan, S. Viskiće, J. i Mehulić, K. Inlay mostovi. *Sonda,* 2012;24(2):27-9.
8. Cardoso JA, Almeida PJ, Negrão R, Oliveira JV, Venuti P, Taveira T, Sezinando A. Clinical guidelines for posterior restorations based on Coverage, Adhesion, Resistance, Esthetics, and Subgingival management. The CARES concept: Part I – partial adhesive restorations. *Int J Esthet Dent.* 2023;18(3):244-65.
9. Laghzaoui S, Chafii A, Ghattas S, El Matoui S and Bennani A. Minimally Invasive Dental Prosthesis: Overlay, Veneerlay, Tabletops. *Journal of oral and dental health research.* 2021;3(2):22.
10. Mondelli J, Steagall L, Ishikiriyama A, de Lima Navarro MF, Soares FB. Fracture strength of human teeth with cavity preparations. *J Prosthet Dent.* 1980;43(4):419-22.
11. Lukačević F, Lukić N, Jelinić Carek A. Usporedba konvencionalnih i digitalnih intraoralnih otisaka. *Sonda.* 2015;16(29):54-7.
12. Jakovac M, Kranjčić J (ur.). *Preklinička i laboratorijska fiksna protetika.* Zagreb: Stega tisak, 2020.

13. Aakanksha Mahesh D. Samruddhi R. Mithesh D. Digital Impressions in Dentistry. *Journal of Research in Medical and Dental Science*. 2022;10(7):76-81.
14. Davidowitz G. Kotick P.G. The Use of CAD/CAM in Dentistry. *Dental Clinics of North America*. 2011;55(3):559-70.
15. Watanabe H. Fellows C. An H. Digital Technologies for Restorative Dentistry. *Dental Clinics of North America*. 2022;66(4):567-90.
16. Marchesi G. Camurri Piloni A. Nicolini V. Turco G. Di Lenarda R. Chairside CAD/CAM Materials: Current Trends of Clinical Uses. *Biology (Basel)*. 2021;10(11):1170.
17. Kihara H. Sugawara S. Yokota J. Takafuji K. Fukazawa S. Tamada A. Hatakeyama W. Kondo H. Applications of three-dimensional printers in prosthetic dentistry. *J Oral Sci*. 2021;63(3):212-6.
18. Ileš D. Alajbeg I. Valentić-Peruzović M. TMD liječenje s kompozitnim inlayima izrađenim u ordinaciji. *Acta stomatologica Croatica*. 2003;37(3):334.
19. Grgečić J. Zlatni, kompozitni i keramički inlay. *Sonda*. 2004;6(11):58-61.
20. Garber D.A. *Porcelain & Composite Inlays & Onlays, Esthetic Posterior Restorations*. Quintessence Publishing. 1994.
21. Tian Y. Chen C. Xu X. Wang J. Hou X. Li K. Lu X. Shi H. Lee ES. Jiang HB. A Review of 3D Printing in Dentistry: Technologies, Affecting Factors, and Applications. *Scanning*. 2021;(17):9950131.
22. Lazić B, Komar D, Čatić A. Cementi i cementiranje u fiksno protetskoj terapiji. *Sonda*. 2004;6(11):62-6.
23. Jakovac M. Djelomične krunice. In: Čatović A. Komar D. Čatić A i sur. *Klinička fiksna protetika I – Krunice*. Zagreb: Medicinska naklada; 2015. p.117-27.
24. Milardović S, Mehulić K, Viskić J, Jakšić A. Cementiranje potpuno keramičkih protetskih radova. *Sonda*. 2010;1(20):52-5.
25. Jakovac M. i sur. *Protokol*. Zagreb: Stega-tisak; 2023.
26. Politano G, Van Meerbeek B, Peumans M. Nonretentive Bonded Ceramic Partial Crowns: Concept and Simplified Protocol for Long-lasting Dental Restorations. *J Adhes Dent*. 2018;20(6):495-510.

Ana Gabud rođena je u Zagrebu 2. 11. 1998. godine. Nakon završenih osam godina osnovne škole upisuje VII. Opću gimnaziju u Zagrebu koju završava 2017. godine. Nakon završetka upisuje Stomatološki fakultet u Zagrebu. Tijekom studiranja bila je aktivna članica Sekcije za fiksnu protetiku te sudjelovala u organizaciji Simpozija studenata dentalne medicine. U siječnju 2020. godine počinje asistirati u Stomatološkoj ordinaciji Balenović te od lipnja 2022. godine do danas asistira u Centru Estetske Stomatologije. Godine 2023. sudjeluje u organizaciji Croatian Student Summita pod vodstvom studenata Medicinskog fakulteta u Zagrebu.