

MR u bolestima usne šupljine

Margić, Helena

Master's thesis / Diplomski rad

2015

Degree Grantor / Ustanova koja je dodijelila akademski / stručni stupanj: **University of Zagreb, School of Dental Medicine / Sveučilište u Zagrebu, Stomatološki fakultet**

Permanent link / Trajna poveznica: <https://um.nsk.hr/um:nbn:hr:127:571100>

Rights / Prava: [Attribution-NonCommercial-NoDerivs 3.0 Unported / Imenovanje-Nekomercijalno-Bez prerada 3.0](#)

Download date / Datum preuzimanja: **2024-07-24**



Repository / Repozitorij:

[University of Zagreb School of Dental Medicine Repository](#)



SVEUČILIŠTE U ZAGREBU
STOMATOLOŠKI FAKULTET

Helena Margić

MR U BOLESTIMA USNE ŠUPLJINE

DIPLOMSKI RAD

Zagreb, rujan 2015.

Diplomski je rad ostvaren u

KLINIČKOM ZAVODU ZA DIJAGNOSTIČKU I INTERVENCIJSKU
RADIOLOGIJU

KBC SESTRE MILOSRDNICE

Voditeljica rada:

doc. dr. sc. Dijana Zadravec, dr.med. (KBC Sestre Milosrdnice, Zagreb)

Lektor za hrvatski jezik:

Tomislav Salopek, prof. (Dankovečka 1a, Zagreb ; +38598890190)

Lektor za engleski jezik:

Martina Stadnik, prof. (Ul. Drage Ivaniševića 8, Zagreb ; +385989072183)

Rad sadržava:

49 stranica

16 slika

2 tablice

1 CD

Zahvaljujem doc. dr. sc. Dijani Zadavec na susretljivosti, ljubaznosti i stručnim savjetima tijekom izrade ovog diplomskog rada.

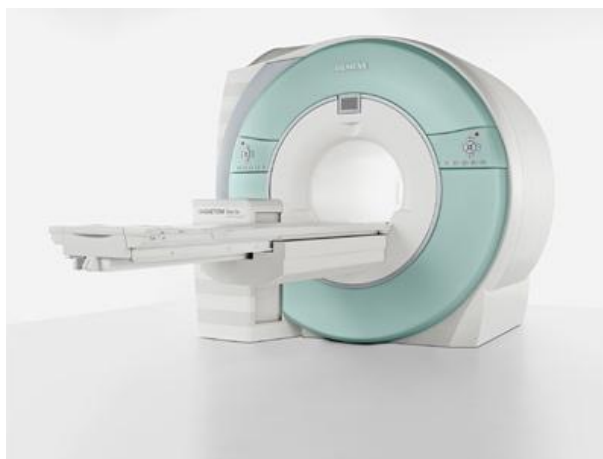SADRŽAJ

1. UVOD	1
2. SVRHA RADA.....	4
3. MR DIJAGNOSTIKA	5
3.1. Dijelovi MR uređaja.....	7
3.1.1. Magnet.....	10
3.1.2. Gradijentne zavojnice.....	11
3.1.3. RF sustav	12
3.1.4. Računalo.....	13
3.2. Način snimanja i odabir sekvenci	13
3.3. Analiza MR slike.....	16
3.4. Kontraindikacije kod MR-a.....	17
4. BOLESTI USNE ŠUPLJINE I MR PRIKAZ.....	19
4.1. Ciste.....	20
4.1.1. Nazolabijalne ciste	21
4.1.2. Cista tireoglosalnog duktusa	22
4.1.3. Valekularna cista.....	23
4.2. Tumori usne šupljine.....	25

4.2.1. Benigni tumori	25
4.2.1.1. Adenomatoidni odontogeni tumor	26
4.2.2. Maligni tumori	27
4.2.2.1. Planocelularni karcinom gingive mandibule.....	29
4.2.2.2. Planocelularni karcinoma dna usne šupljine.....	30
4.2.2.3. Planocelularni karcinom jezika	31
4.2.2.4. Fibrosarkom maksile.....	32
4.2.2.5. Osteosarkom mandibule.....	33
4.3. Kongenitalne anomalije	33
4.4. Traume	34
5. RASPRAVA	36
6. ZAKLJUČAK	41
7. SAŽETAK.....	42
8. SUMMARY	44
9. LITERATURA.....	46
10. ŽIVOTOPIS	49

1. UVOD

Magnetska rezonancija (MR) (slika 1) radiologijska je digitalna slikovna metoda koja se temelji na rezonanciji vodikovih iona u jakom magnetnom polju. Tijelo, odnosno određeni organ koji se pretražuje tijekom snimanja nalazi se u statičkom magnetnom polju, a primjenom radiofrekventnih valova dolazi do pojave signala, koji se pomoću kompjuterskih programa pretvaraju u sliku. Na taj način dobivena slika omogućuje visoku diferencijaciju mekotkivnih struktura i krvnih žila (1).



Slika 1. MR uređaj. Preuzeto: (2)

Razvoj magnetske rezonancije započeo je u ranim 1900-tima s otkrićima u području nuklearne magnetske rezonancije (NMR). Znanstvenici su tada počeli shvaćati strukturu atoma i prirodu vidljive svjetlosti i ultraljubičastog zračenja koje emitiraju određene tvari. Magnetska svojstva atoma jezgre, što je osnova za NMR, opisao je Wolfgang Pauli 1924. godine (3).

Prvi MR uređaj razvio je I. I. Rabi 1938. godine. Taj uređaj mogao je prepoznati podatke koji se odnose na magnetska svojstva pojedinih tvari. Međutim, imao je dva glavna ograničenja. Uređaj je mogao analizirati samo plinove, a mjerenje je bilo samo indirektno. Ta ograničenja prevladana su 1945. godine kada su dvije skupine znanstvenika pod vodstvom Felixa Blocha i Edwarda Purcella uspjele poboljšati MR uređaje. Ovi novi uređaji pokazali su se učinkovitima u mnogim područjima istraživanja te je omogućeno prikupljanje podataka o različitim vrstama sustava. Nakon daljnjih tehnoloških poboljšanja, sredinom 1960-ih primjena MR uređaja proširena je na istraživanje bioloških tkiva. Ubrzo nakon toga uslijedila je primjena MR-a u medicini (3).

Najraniji eksperimenti sa MR-om pokazali su mogućnost razlikovanja normalnog i kancerogenog tkiva. Kasniji eksperimenti pokazali su da se ujedno mogu razlikovati i različita tkiva. Metoda snimanja pomoću MR-a i računalnog izračuna tomografije razvijena je 1973. godine, što je rezultiralo stvaranjem prve slike pomoću magnetske rezonancije (MR). Ova metoda prvotno je ispitivana na mišu, a postupak je trajao više od jednog sata. Primjena na ljudima uslijedila je nekoliko godina kasnije. Uslijedila su razna tehnološka poboljšanja, smanjeno je vrijeme skeniranja te je poboljšana razlučivost slike. Najistaknutija poboljšanja napravljena su u trodimenzionalnom prikazu MR-om (3).

Najveća primjena magnetske rezonancije u *in vivo* studijama ljudske anatomije započela je 1990-tih godina. To je omogućeno novim, praktičnim metodama emitiranja signala iz ograničenih volumena te generiranjem prostornih mapa ovog signala. Zahvaljujući diferencijalnom propadanju i sposobnosti obnavljanja protona MR (nuklearna magnetska rezonancija) signala, ovom tehnologijom moguće je generirati

slike tkiva i organa s visokim kontrastom. Zbog navedenih karakteristika te zbog raznih mogućnosti modifikacije, magnetska rezonancija postala je sveprisutna u dijagnostici glave, kralježnice i zglobova. S razvojem i poboljšanjem kvalitete slike, brzinom i kvantitativnom točnošću povezanih mjernih karakteristika lokalnih signala, klinička primjena magnetske rezonancije nastavila se ubrzano širiti. Nastajanje slike magnetskom rezonancijom temelji se na obradi signala. Prikupljanje i obrada podataka odvija se u prostornoj Fourierovoj transformacijskoj domeni slike. Pregled procesa snimanja i karakteristika dobivene slike pokazuje brojne mogućnosti zahvaljujući obradi signala (4).

2. SVRHA RADA

Svrha rada upoznavanje je MR dijagnostike, njezinih mogućnosti, prednosti i ograničenja te njezina primjena u dentalnoj medicini, odnosno području usne šupljine.

3. MR DIJAGNOSTIKA

Magnetska rezonancija (MR) radiološka je dijagnostička metoda koja omogućuje dobivanje slike u sve tri glavne ravnine i njihovoj kombinaciji. Magnetska rezonancija ne koristi rendgensko zračenje te nema štetnih učinaka na organizam. Osnovne komponente uređaja za MR su vrlo jak magnet, radiotransmitter, radiofrekventna zavojnica koja detektira signale i računalo. Unutrašnjost magneta u obliku je tunela, dovoljno velikog da se u njega smjesti tijelo bolesnika, no postoje i uređaji bez tunela koji su pogodni za pregled bolesnika koji pate od klaustrofobije. Magnet proizvodi magnetsko polje koje je paralelno s uzdužnom osi bolesnika koji leži u tunelu. Jačina magnetskog polja mjeri se u jedinici tesla (T). U kliničke svrhe koriste se magneti jačine između 0,1 i 4,0 T, a u praksi najčešće između 0,5 i 3,0 T (5).

MR snimanje omogućeno je jezgrom vodika (protona), koji je mali magnetski dipol sa sjevernim i južnim polom. Proton sadrži tzv. magnetski moment. Kad se bolesnik u tunelu izloži jakom magnetskom polju, svi njegovi protoni poslože se u smjeru magnetskog polja (slično kao što se igla kompasa usmjeri prema Zemljinom magnetskom polju). Protoni pritom ne miruju nego rotiraju oko smjera magnetskog polja u kojem se nalaze, što se naziva precesija. Frekvencija tog rotiranja (Larmorova frekvencija) proporcionalna je jačini vanjskoga magnetskog polja. Tijelo bolesnika postaje magnetizirano, a jačina magnetizacije ovisi o broju protona unutar volumena tkiva, odnosno o gustoći protona. S obzirom na veliku količinu protona, tako jaka magnetizacija inducira električnu struju u zavojnicama smještenim oko dijela tijela koji se pregledava. Nakon što se bolesnik položi u jako magnetsko polje, dodatno se prema njemu usmjere radiofrekventni elektromagnetski

valovi. Ti naknadno proizvedeni valovi uzrokuju da se protoni, već otprije posloženi u smjeru ravnine jakoga magnetskog polja, odmaknu od glavne ravnine i počnu oko nje rotirati u smjeru kazaljke na satu. Da bi se to dogodilo, frekvencija primijenjenih elektromagnetskih radiovalova mora biti jednaka frekvenciji precesirajućih protona. Taj fenomen zove se magnetska rezonancija, po čemu je pretraga i dobila ime (5).

U trenutku rotacije protona oko ravnine jakoga magnetskog polja inducira se električna struja (MR signal) koju registriraju zavojnice locirane oko dijelova tijela koji se snima. Tako nastaje kontrastna rezolucija dobivene slike, odnosno mogućnost da se pojedina tkiva razlikuju ovisno o jačini magnetizacije koju posjeduju i stvaranju električnog signala na zavojnicama smještenim oko dijelova tijela koji se snimaju. Gustoća protona jedan je od faktora koji utječe na svjetlinu i kontrastnost slike. Postoji još nekoliko parametara koji utječu na odnos signala koje pojedini dijelovi tkiva emitiraju. Najvažniji od njih su vremena kada se registrira električni impuls u zavojnicama koje primaju magnetizaciju. U vremenu između dvije indukcije radiofrekventnim valovima, protoni tkiva prolaze kroz dva različita vremena, vremena relaksacije (T1 i T2). T2 je vrijeme u kojem se većina protona (63%) vratila nakon prestanka indukcije radiosignala natrag u glavno magnetsko polje. T1 je vrijeme u kojem glavno magnetsko polje vraća većinu svog maksimuma. Različita tkiva imaju različito trajanje T1 i T2 vremena, na temelju čega se također stvara kontrastna rezolucija. Kombinacijom dobivanja slika u T1 i T2 vremenu dijagnostičar dobiva potpuniju povratnu informaciju i tako stvara sliku kombinacije intenziteta raznih tkiva. Zatim ocjenjuje stvaraju li ispitivani organi signal, kako se i očekuje od zdravih tkiva, ili neka tkiva odašilju promijenjene signale (signale većeg ili

manjeg intenziteta od uobičajenih, normalnih vrijednosti), što upućuje na mogućnost da su takva tkiva zahvaćena patološkim procesom (5).

Svi dobiveni podaci računalno se obrađuju i proizvode se serijske snimke slojeva tkiva u sve tri glavne ravnine i kombinacije tih ravnina, što omogućuje dobivanje (osim prethodno opisane kontrastne rezolucije) i prostorne rezolucije. To je, primjerice, vrlo važno kirurzima prije planiranja operativnog ili nekoga drugog invazivnog zahvata (5).

3.1. Dijelovi MR uređaja

Primarni dijelovi MR sustava su vanjski magnet, gradijentna zavojnica, radio frekvencijska oprema i računalo. Ostale komponente su radiofrekvencijski štit, napajanje, MR sonda, zaslon, te rashladni sustav (slika 2) (4, 6).

Najvažniji dio MR uređaja je glavni magnet koji proizvodi glavno magnetsko polje čija se snaga mjeri u jedinicama Tesla (T) ili Gauss (G). 1 Tesla jednaka je 10 000 Gaussa. Prema jakosti magnetskog polja razlikujemo MR uređaje niske jakosti polja (do 0,5 T), srednje jakosti polja (0,5 do 1 T) i visoke jakosti polja (1T i više). S obzirom na smjer magnetskog polja u odnosu na os pacijenta, MR uređaji mogu biti otvorene konfiguracije, kada je magnetsko polje okomito na uzdužnu os pacijenta a služe kao intervencijski magneti odnosno magneti u kojima se mogu izvoditi kirurški zahvati pod izravnom kontrolom te MR uređaji zatvorene konfiguracije, gdje je magnetsko polje paralelno sa uzdužnom osi pacijenta. Magnet se koristi za stvaranje stalnog vanjskog magnetskog polja te je ujedno najveći dio svakog MR sustava. Magnet mora stvarati stabilno magnetsko

polje koje prodire kroz određeni volumen, odnosno tijelo. Postoje tri različite vrste magneta. Rezistivni magnet se sastoji od tankih aluminijskih vrpca umotanih u petlju. Kada se stvara struja oko petlje, proizvodi se magnetsko polje okomito na petlju. Četiri rezistivna magneta postavljena su okomito jedan na drugi kako bi se proizvelo magnetsko polje. Kako se struja stvara okomito na petlje, otpor petlji generira toplinu, koja se mora regulirati sustavom hlađenja. Supravodljivi magneti prstenasti su magneti, izrađeni od legure niobija i titana u matrici koja se hladi tekućim helijem i tekućim dušikom. Na tim niskim temperaturama gotovo da i nema otpora te su potrebne vrlo niske razine električne energije. Ovaj magnet jeftiniji je od rezistivnog te može generirati veće i jače polje. Treća vrsta magneta koja se koristi je permanentni magnet. Konstruiran je iz feromagnetnog materijala, prilično je velik, ne zahtijeva električnu energiju za pokretanje te omogućuje veću fleksibilnost u dizajnu MR sustava. Međutim, kod ove vrste magneta upitna je stabilnost generiranja magnetskog polja, a njegova veličina i težina mogu biti prevelike (4).

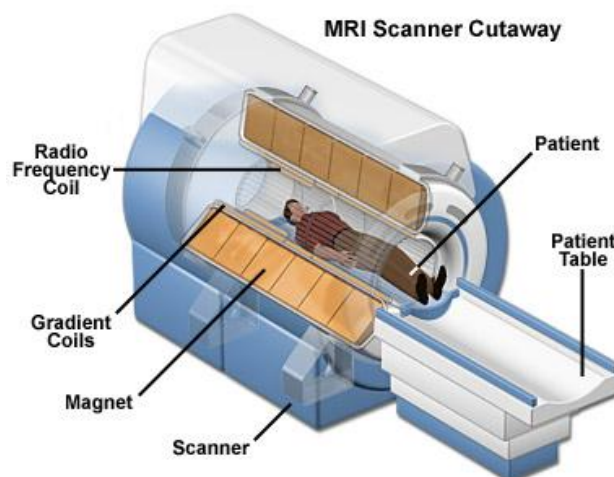
Kako bi se omogućio postupak dekodiranja MR signala uzorka, koriste se gradijenti magnetskog polja. Koriste se tri skupine gradijentnih zavojnica kako bi se dobili podaci u svakoj od tri dimenzije. Poput primarnih magneta, ove spirale napravljene su od vodičke petlje koja stvara magnetsko polje. U MR sustavu one su omotane oko cilindra koji okružuje pacijenta (4).

RF sustav ima različite uloge u MR uređajima. RF sustav odgovoran je za prijenos RF zračenja koji tjera atome da emitiraju signal. Nadalje, RF sustav prima emitirani signal i pojačava ga kako bi se njime moglo manipulirati putem računala. RF zavojnice primarni su dijelovi hardvera u RF sustavu. Konstruirani su kako bi proizvodili oscilirajuće magnetno polje. Ovo polje inducira atome u definiranom području kako bi absorbiralo RF radijaciju i

zatim emitiralo signal. Osim emitiranja RF signala, zavojnice također mogu primiti signal od pacijenta. Ovisno o vrsti MR sustava koriste se ili sedlaste zavojnice ili elektromagnetske zavojnice. Zavojnica je obično pozicionirana uz pacijenta i dizajnirana je kako bi mu pristajala. Aluminijska folija koristi se kako bi se smanjile RF smetnje (4).

Zadnja karika u MR sustavu je računalo koje kontrolira poslano signale i procesira te pohranjuje zaprimljene signale. Prije nego se zaprimljeni signal može analizirati računalom potrebno ga je translirati kroz analogno-digitalni konverter. Kad računalo zaprimi signal ono izvodi razne rekonstrukcijske algoritme, kreirajući matricu brojeva koji su pogodni za pohranjivanje i izradu vizualnog prikaza koristeći Fourierove transformacije (4).

Individualne komponente MR sustava obično se proizvode zasebno te se onda naknadno spajaju u cjelinu. Ove komponente iznimno su velike te njihova težina ponekad prelazi i 100 tona (4).



Slika 2. Presjek MR uređaja. Preuzeto: (6)

3.1.1. Magnet

Najčešće korišteni magneti u MR sustavima supravodljivi su elektromagneti koji mogu biti izrađeni od različitih materijala, ali osnovni dizajn uključuje zavojnicu vodljive žice, sustav za hlađenje i napajanje. Zavojnice su napravljene od omotane žice, izrađene od vlakana niobij titan legure ugrađene u bakrenu petlju. Za izradu potrebnog magnetskog polja koristi se nekoliko svitaka. U jednoj vrsti MR sustava koristi se osam zavojnica, šest za stvaranje primarnog magnetskog polja i dvije za nadoknađivanje viška polja (4).

Zavojnice su uronjene u posudu koja sadrži tekući helij. Time se smanjuje temperatura do razine koja ih čini superprovodljivima. Da bi se temperatura ustabilila, posuda je okružena sa još dvije posude koje sadrže druge rashladne elemente poput tekućeg dušika. Ova konstrukcija se zatim suspendira u tanke šipke u vakuumski zatvorenom spremniku. Napajanje je spojeno na magnetske zavojnice i koristi se samo kada magnet treba energiju. Magnet je vezan za pacijentov podložak koji je zapravo klizni ležaj koji dovodi pacijenta u magnetsko polje (4).

Sustav za magnetsku rezonanciju konstruiran je sa svrhom uspostavljanja oscilirajućeg magnetskog polja. Ovo polje inducira atome kako bi u određenom području apsorbirali RF zračenje, a zatim emitirali signal. Osim slanja RF signala, zavojnice mogu primiti signal od pacijenta. Zavojnica je obično smještena uz pacijenta te je dizajnom prilagođena za tu svrhu. Kako bi se smanjile RF smetnje, koristi se aluminijska folija (4).

3.1.2. Gradijentne zavojnice

Gradijentne zavojnice (slika 3) veoma su otporni tipovi elektromagneta. U MR sustavu obično postoje tri seta gradijentnih zavojnica. Svaki namotaj sastoji se od namotane tanke trake bakra ili aluminija s određenim načinom namatanja. Spirale dobivaju snagu uvođenjem epoksida u njihov sastav. Veličina tih svitaka određuje širinu otvora u kojem se pacijent nalazi. S obzirom da manje zavojnice zahtijevaju manje energije, ova širina mora biti dovoljno velika kako bi se spriječila klaustrofobija u pacijenta, ali dovoljno mala da zahtijeva razumnu količinu električne energije. Ove gradijentne zavojnice obično su zaštićene kako bi se spriječilo ometanje izazvano vrtložnim strujama (4).

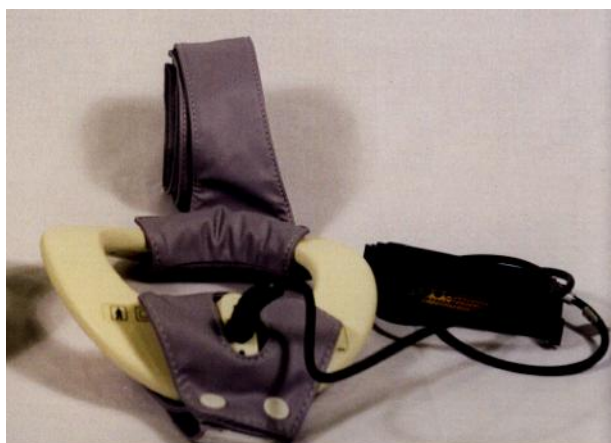

Slika 3. Gradijentna zavojnica. Preuzeto: doc. dr. sc. Dijana Zadravec, arhiva

Kliničkog zavoda za dijagnostičku i intervencijsku radiologiju

3.1.3. RF sustav

Radio frekventne zavojnice (slika 4) mogu se koristiti kao dvije - predajna i prijemna antena i kao jedna radiofrekventna antena koja je dio vremena odašiljač, a dio vremena prijemnik. Veličina radiofrekventne antene određuje širinu polja snimanog dijela. Odašiljačka antena odašilje elektromagnetske valove frekvencije koja pobuđuje isključivo vodikove protone (rezonancija), ali neselektivno s obzirom na dio tijela koji želimo prikazati u sloju. Budući da se radiofrekventni impuls aplicira na čitavo tijelo, samo vodikovi protoni jednog sloja smiju imati istu precesijsku frekvenciju da bi taj sloj mogao biti selektivno pobuđen. Prijamna antena mjeri signal koji dolazi iz tkiva. Ove antene veličinom variraju od velikih za cijelo tijelo do malih površinskih zavojnica. Zavojnice koje priliježu uz pretraživanu anatomske regije imaju mali domet no povoljniji odnos signala i šuma. Odabir zavojnice prvenstveno ovisi o regiji tijela i udaljenosti objekta koji želimo prikazati u odnosu na površinu (4).



Slika 4. RF zavojnica. Preuzeto: doc. dr. sc. Dijana Zdravec, arhiva Kliničkog zavoda za dijagnostičku i intervencijsku radiologiju

3.1.4. Računalo

Računalo isporučuje proizvođač računala te se modifikacijom i programiranjem prilagođava MR sustavu. Tako prilagođeno sustavu, računalo predstavlja korisničko sučelje, Fourierov transformator, konverter signala te predpojačalo. Zaslona uređaja i laserski pisac također su uključeni (4).

Sve komponente MR-a montiraju se i stavljaju u odgovarajući okvir. Sastavljanje sustava može se odvijati u samoj tvornici ili na mjestu gdje će se sustav koristiti. Zbog svojih karakteristika, rukovanje magnetom zahtijeva izrazite mjere opreza poput transporta u vozilu sa suspendiranim zrakom (4).

3.2. Način snimanja i odabir sekvenci

Osnovne faze MR snimanja jednostavne su. Pacijent se smješta u jako konstantno magnetsko polje te je okružen s nekoliko zavojnica. Radiofrekventno (RF) zračenje uzrokuje rezonanciju određenih atoma u pacijentovom tijelu. Kad se isključi RF zračenje, atomi nastavljaju rezonirati. Kada se rezonantni atomi vraćaju u svoje prirodno stanje, emitiraju radiofrekventno zračenje koje je MR signal. Signali se zatim obrađuju pomoću računala i pretvaraju u sliku pacijenta (4).

MR signale koji se emitiraju iz tjelesnih stanica, prvenstveno proizvode protoni (H^+) iz stanica. Prvotne MR slike nastajale su isključivo na temelju koncentracije protona unutar određenog tkiva. Te slike nisu bile dobre rezolucije. Danas su slike dobivene MR-om bolje rezolucije zbog uzimanja u obzir fenomena vremena relaksacije, odnosno vremena koje je

potrebno kako bi protoni emitirali signal. U svim tkivima postoje dvije vrste vremena relaksacije, T1 i T2, koja mogu biti detektirana. Različite vrste tkiva imat će različite T1 i T2 vrijednosti. Na primjer, siva tvar u mozgu ima drugačije T1 i T2 vrijednosti od krvi. Korištenje ove tri varijable (gustoća protona, T1 i T2 vrijednost) omogućuje nastajanje slike za dijagnozu (4).

MR se najviše koristi za slikanje ljudskog mozga, što je posebno korisno za razlikovanje mekog tkiva i lezija. Osim strukturnih informacija, MR mozga omogućuje funkcionalno snimanje. Funkcionalno snimanje moguće je zbog toga što se povećava protok krvi u taj dio mozga. Kad se skeniranje odvija dovoljnom brzinom, može se uočiti protok krvi kroz organe. Još jedna primjena MR-a je snimanje mišića. Ozljede ligamenata i hrskavica u zglobovima koljena, zapešća i ramena može se lako vizualizirati pomoću MR-a, što eliminira potrebu za tradicionalnim invazivnim operacijama. U istraživanjima se MR koristi za praćenje kemikalija koje prolaze kroz tijelo. U takvim slučajevima snimaju se MR signali iz molekula, kao što su ugljik 13 i fosfor 31 (7).

Kao ni u jednoj dijagnostičkoj metodi, kod MR snimanja vrlo je važan tijek pregleda i izbor načina pregleda. Cilj je odabirom odgovarajućih sekvenci i podešavanjem parametara u primijenjenoj sekvenci prikazati minimalne lezije. Danas postoji vrlo velik broj sekvenci koje su u rutinskoj dijagnostičkoj upotrebi (7).

Osnovna podjela MR sekvenci (tablica 1):

1. **SpinEcho**, SE sequence: single echo SE, multiecho SE, echotrain SE (FSE,TSE i sl.), inversion recovery SE (*short tau inversion recovery* - STIR, *fluid attenuated inversion recovery* - FLAIR, itd.)

2. **GradientEcho**, GRE sequence: spoiled GRE, refosed GRE, kombinacija SE i GRE

3. **Echo Planar Imaging**, EPI sequence: DWI, PI, BOLD

Posebne su tehnike MRA (angiografija magnetnom rezonancijom) i MRS (magnetna spektroskopija).

Primjenom svake od navedenih sekvenci, izuzev EPI, dobivamo karakteristične MR slike: T1 mjerena slika (*eng.T1 weigted image*), T2 mjerena slika (*eng.T2 weigted image*) i PD mjerena slika (*eng. Proton Density weigted image*) (8).

EPI sekvence koriste se u pretragama kod kojih je važna vremenska, a ne prostorna rezolucija. One daju informacije o funkciji organa ili tkiva i nazivaju se funkcijske sekvence. Na osnovu funkcijskih sekvenci i mogućnostima izvođenja funkcijskih sekvenci procjenjuje se kvaliteta MR uređaja (8).

Snimanje se vrši u različitim presjecima odnosno ravninama tijela, a osnovne ravnine su transverzalna, sagitalna i koronarna (8).

DWI	<i>diffusion weighted imaging</i> - tehnika snimanja kod koje se poništava sav signal iz tkiva, tako da se prikazuje jedino signal onih molekula koje se kreću zbog difuzije. Tehnika je vrlo zahtjevna za uređaj i samo uređaji sa dobrim, jakim i brzim gradijentima mogu dovoljno poništiti signal da se ne vidi "prosvjetljavanje T2 snimke" koje se i kod jakih uređaja može naslutiti.
SE	<i>spin-echo</i> je najjednostavniji način snimanja. Karakteristične slike se nazivaju T1 (vrijeme kada je 33.33% protona relaksirano) i T2 (vrijeme kada je 66.66% protona relaksirano). T1 slike daju visok signal masti, dok T2 slike daju vrlo visok signal vode. Prema njima se uspoređuju sve ostale tehnike te se govori T1-mjerena ili T2-mjerena mjerena slika.
FSE	<i>fast spin-echo</i> ili <i>turbo spin-echo</i> ili slično je tehnika snimanja (obično T2 slika) kada se radi ubrzavanja snimanja dio k-prostora svakog sloja snima "prije" vremena. Na taj način se dobiva manje ili više artefakt "T1 slike u T2 slici", odnosno dio signala masti je također snimljen. Danas se sve T2 slike snimaju na taj način jer „obično“ snimanje SE T2 likvora traje dugo, i do 12 minuta na uređajima od 1 T.
IR	<i>inversion recovery</i> - T1 tehnika snimanja gdje se tkivo dodatnim signalom "pripremi" prije samog snimanja sloja. Na taj način se može dobiti veći kontrast i razlikovanje tkiva prema raznim svojstvima, uglavnom količini vode.
FLAIR	<i>fluid attenuated inversion recovery</i> je varijanta T1 IR snimanja kod koje se potiče potiskivanje signala vode ali na drugačiji način od "čistih" T1 snimaka. Vrlo korisno za otkrivanje promjena u tkivu mozga (ožiljci, demijelinizacija, otok tkiva, svježa krv, ...).
STIR	<i>short tau inversion recovery</i> je posebna tehnika T1 snimaka kod kojih se signal masti potiskuje. Paradoksalno jer T1 slike sadrže uglavnom signal masti, zbog čega su slike vrlo tamne. Baš zbog toga su snimke vrlo korisne za prikazivanje otoka, metastaza, ožiljka i sličnih sukulentnih tkiva.
MRS	iz odabranih dijelova tkiva mozga i patološki promijenjena tkiva dobivaju se spektri/signali pomoću kojih se može, kao i kod obične spektroskopije zaključiti o molekulama koje se nalaze u tkivu.
MRA	iako postoji nekoliko tehnika (<i>phase contrast, time of flight, ...</i>) ove metode prikaza krvnih žila na današnjim uređajima uspješno mogu zamijeniti prikaz krvnih žila mozga i vrata klasičnom DSA angiografijom, kod uređaja sa jačim poljem i odličnim gradijentima mogu se snimati krvne žile svih dijelova tijela.

Tablica 1. MR tehnike snimanja. Preuzeto: doc. dr. sc. Dijana Zdravec, arhiva Kliničkog zavoda za dijagnostičku i intervencijsku radiologiju

3.3. Analiza MR slike

U analizi MR-slike procjenom intenziteta signala označavamo tkiva visokog intenziteta signala, srednjeg i slabog. U T1 mjerenoj slici mast je visokog intenziteta, mišići srednjeg, a tekućina niskog signala. U T2 mjerenoj slici mast je visokog intenziteta, a mišići srednjeg signala kao i u T1 mjerenoj slici. Tekućina je visokog intenziteta signala. Živci su niskog intenziteta signala u T1 i T2 mjerenoj slici. Krvne žile su zbog „flow-void“

fenomena bez signala. Zrak je i u T1 i T2 mjerenim slikama bez signala. Postkontrastna opacifikacija analizira se kao porast intenziteta signala u T1 mjerenoj slici (8).

3.4. Kontraindikacije kod MR-a

Prilikom pregleda pacijent se pozicionira u „tunel“ MR sustava, gdje mirno leži tijekom trajanja pregleda. Tijekom pregleda čuju se neugodni zvukovi (zujanje). Tijekom cijelog pregleda pacijent je pod vizualnim nadzorom medicinskog osoblja, a pomoću mikrofona i zvučnika je u direktnoj verbalnoj komunikaciji sa osobom koja obavlja pregled. Za uspješno snimanje najvažnije je da osoba leži mirno i da kod pojedinih pregleda sluša uputstva osoblja koje obavlja snimanje. Pojedini pacijenti mogu imati napad klaustrofobije ili biti nemirni prilikom snimanja, što je čest slučaj kod djece, te je u tom slučaju potrebno obavljanje snimanja pod anestezijom (9).

Osobe sa ugrađenim srčanim elektrostimulatorom (pace-maker), kohlearnim (slušnim) implantatima te osobe s paramagnetskim metalnim tijelima (stentovi, proteze, geleri i sl.) u organizmu, osim stentova i proteza testiranih na pretragu, ne mogu se snimati pomoću MR-a. Osobe kojima su ugrađene umjetne valvule, vaskularni stentovi i drugi metalni implantati („klipse“, inzulinske pumpice, ortopedske proteze) trebaju navedeno prijaviti osoblju prije samog snimanja, na osnovu čega će se donijeti odluka da li je snimanje moguće ili ne (9).

Gotovo svi metalni predmeti koji se danas koriste u ortopediji i kirurgiji kompatibilni su sa MR uređajima i ne reaguju na djelovanje magnetnog polja. Međutim, preporuke su

da se snimanje pomoću MR-a ne radi u prva tri mjeseca nakon operacije, da bi implantirani materijal kvalitetno srastao s okolnim tkivom (9).

Do sada nisu zabilježeni štetni efekti i negativne posljedice MR snimanja na trudnice i plod. Preporuka je da se u prvom tromjesečju trudnoće (u periodu organogeneze ploda) ne vrše MR pregledi, a u kasnijoj trudnoći nema prepreka za izvođenje pregleda, osim što treba izbjegavati aplikaciju paramagnetnog kontrasta zbog potencijalne nefrotoksičnosti (9).

Magnetska rezonanca također nema štetnih efekata na dojilje. Ukoliko su postojale indikacije za primjenom paramagnetnog kontrastnog sredstva preporuka je da se majčino mlijeko u periodu do 24h nakon snimanja ne daje dojenčetu (9).

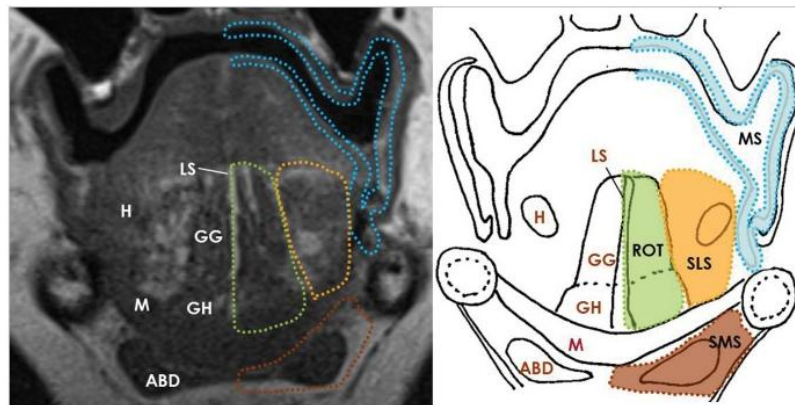
Kontraindikacije dijelimo na apsolutne i relativne (tablica 2).

Apsolutne kontraindikacije	Relativne kontraindikacije
<ul style="list-style-type: none">-Pace maker (magnetno polje može uzrokovati ventrikularnu fibrilaciju i asistoliju)-Ugrađeni feromagnetni materijali u pregledavanoj regiji (endoproteze, klipse (aneurizmatске i hemostatičke klipse)-Ugrađeni stentovi,-Ugrađeni razni implantati u oftalmologiji, ortopediji, otorinolaringologiji, kirurgiji i ginekologiji.	<ul style="list-style-type: none">-Klaustrofobija-Nemirni (psihotični) i komatozni pacijenti-Djeca do 5. godina <p>Pacijenti sa relativnim kontraindikacijama se sediraju i po potrebi anesteziraju (u suradnji sa anesteziologom)</p>

Tablica 2. MR kontraindikacije i indikacije. Preuzeto: doc. dr. sc. Dijana Zdravec, arhiva Kliničkog zavoda za dijagnostičku i intervencijsku radiologiju

4. BOLESTI USNE ŠUPLJINE I MR PRIKAZ

Usna šupljina složena je anatomska regija sastavljena od različitih vrsta tkiva. Anteriorna granica usne šupljine su usne, a inferiornu granicu čine milohioidni mišić, alveolarni mandibularni greben i zubi, lateralno je smještena gingivobukalna regija, posteriorno se nalaze cirkumvalatne papile, tonzilarni stupovi i meko nepce, a superiorno su smješteni tvrdo nepce te maksilarni alveolarni greben i zubi. Usnu šupljinu također čine submandibularni prostor, sublingvalni prostor, prostor sluznice i korijen jezika (slika 5) (10).



Slika 5. Prikaz normalne usne šupljine T1-mjerenom MR slikom sa shematskim dijagramom. M, milohioidni mišić; ABD, prednji trbuh digastričnog mišića; H, hioglosalni mišić; GH, geniohioidni mišić; GG, genioglosni mišić; LS, lingvalni septum; SLS, sublingvalni prostor (narančasto); SMS, submandibularni prostor (smeđe); ROT, korijen jezika (zeleno); i MS, prostor sluznice (plavo). Preuzeto: (10).

Ovo područje mogu zahvatiti različite bolesti, a različite vrste karcinoma svakako se smatraju najčešćim i najozbiljnijim problemom. Uz različite karcinome, česte oralne

bolesti također su zubni karijes, parodontoza, ciste, oralne zarazne bolesti, traume od ozljeda i nasljedne ozljede. Incidencija raka usne šupljine u rasponu je od 1 do 10 slučajeva na 100 000 ljudi u većini zemalja. Prevalencija oralnog karcinoma relativno je veća kod muškaraca, starijih osoba, a duhanski proizvodi i alkohol glavni su uzročni faktori (11).

Diljem svijeta, 16-40% djece u dobi od 6 do 12 godina pogođeni su dentalnim traumama zbog nesigurnih igrališta, nesigurnih škola, prometnih nesreća ili nasilja. Kongenitalne anomalije kao što su rascjep usne i nepca javljaju se kod 1 od 500-700 rođene djece. Ova stopa značajno varira kod različitih etničkih skupina i geografskih područja (11).

Rizični su faktori za razvoj oralnih bolesti nezdrava prehrana, pušenje te prekomjerna konzumacija alkohola. Loša oralna higijena također je faktor rizika za razvoj oralnih bolesti. Prevalencija oralnih bolesti varira obzirom na geografsko područje te dostupnost oralne zdravstvene usluge (11).

Redovitim kliničkim pregledima moguće je rano otkrivanje patolojske lezije. Za procjenu proširenosti bolesti primjenjuju se slikovne radiološke metode: ultrazvuk (UZV), CT i MR (12).

4.1. Ciste

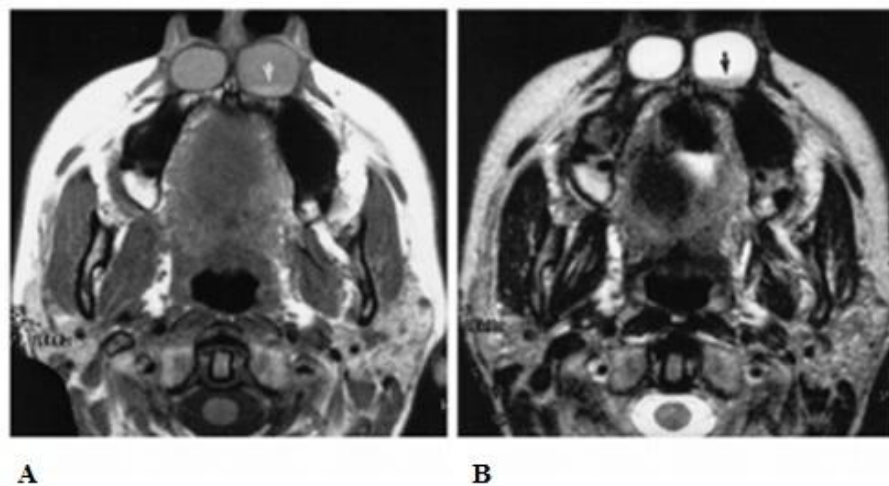
Upotreba magnetske rezonancije uvelike pridonosi ranom otkrivanju cisti u usnoj šupljini te naknadnom praćenju prilikom liječenja. MR slike omogućuju razlikovanje cisti od okolnog tkiva te utvrđivanje područja koje cista obuhvaća (13).

4.1.1. Nazolabijalne ciste

Nazolabijalne (nazoalveolarne) ciste rijetke su benigne lezije koje se javljaju u nosnoj alarnoj regiji. Riječ je o cističnim promjenama koje su vrlo rijetke, pojavljuju se u srednjoj dobi i nastaju na mjestu spajanja medijalnog i lateralnog nosnog nastavka s maksilarnim nastavkom (14).

Ako cista dulje raste neprimjećena, stvorit će tijekom vremena impresiju na čeljusti pa je tada nazivamo nazoalveolarnom cistom. Nema opisanih slučajeva maligne alteracije (14).

Slike dobivene magnetskom rezonancijom (slika 6) pokazale su da je sadržaj ciste blago hipertenzivan u odnosu na cerebrospinalnu tekućinu (CSF) na T1-mjerenoj slici te izointenzivan u odnosu na cerebrospinalnu tekućinu na T2-mjerenoj slici. Margine lezija oštro su demarkirane, a stijenke ciste tanke su i uniformne. Razine sedimentacije također su vidljive na slici dobivenoj magnetskom rezonancijom (15, 16).

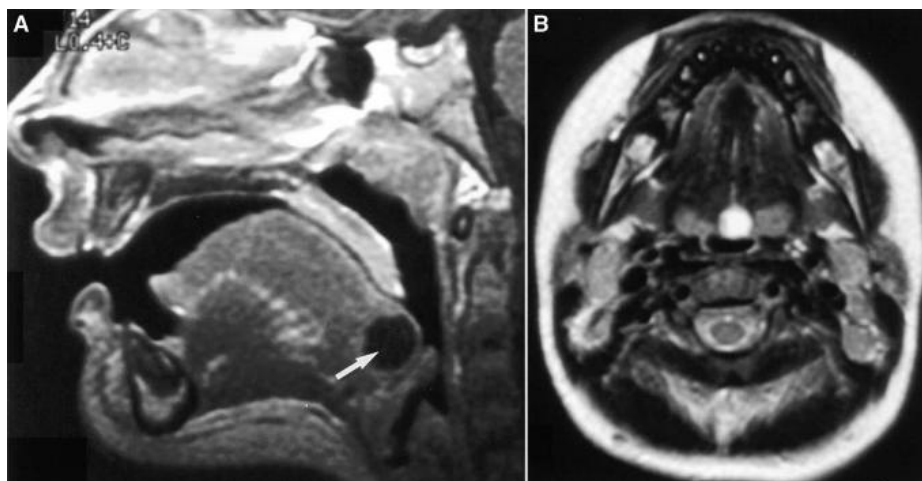


Slika 6. 45-godišnja žena s dugogodišnjom nazalnom kongestijom. A - Aksijalna T1-mjerena MR slika pokazuje oštre rubove lezija te da je lijeva cista sadrži razinu

sedimentacije (strelica). Sadržaj cista blago je hiperintenzivan u odnosu na CSF. B - Aksijalni T2-mjerena MR slika otkriva hiperintenzivan sadržaj cista. Preuzeto: (15).

4.1.2. Cista tireoglosalnog duktusa

Ciste tireoglosalnog duktusa (TGDC) najčešće su razvojne cistične anomalije vrata. Dijagnoza TGDC primarno je klinička, međutim, ponekad je potrebno radiološko snimanje. Budući da se TGDC nalaze u usnoj šupljini najbolje se vizualiziraju sa CT-om ili MR-om kako bi se okarakterizirale i odredili opsezi cista te isključile druge lezije poput vaskularnih cista ili vaskularnih malformacija. Jednostavne TGDC su niskih prigušenja, s tankim rubovima koji se značajno ne povećavaju. Ako su inficirane ili ako postoji povijest infekcije, ciste mogu imati veću gustoću s unutarnjim zadebljanjem i obodnim izoštrjenjem. Intenzitet signala sadržaja cista na MR slikama je promjenjiv. Proteinski sadržaj može uzrokovati skraćivanje ili produljenje T1 (slika 7). Kod T2-mjerenih slika uvijek je prisutan signal visokog intenziteta. Diferencijalna dijagnoza za središnje unilokularne ciste unutar jezika također uključuje jednostavan epitela ciste, dermoidalne ciste i duplikacijske ciste. Međutim, ove druge ciste obično se nalaze unutar prednje dvije trećine jezika. Kod djece se TGDC ciste najčešće zamjenjuju s vaskularnom cistom, koja strši iz vaskule prema dušniku. Razlika između ove dvije lezije je važna, jer je njihov način kirurškog liječenja različit (15).

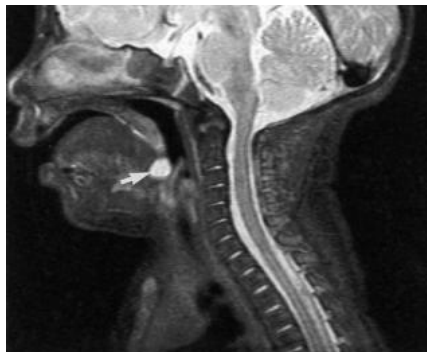


Slika 7. TGDC unutar jezika. Cista se nalazi u stražnjoj trećini jezika. (A) Izgleda hipointenzivno i neizoštreno na izoštrenoj sagitalnoj T1-mjernoj MR slici (strelica) i rezultira u obliteracijom vaskularnog prostora. (B) Na T2- mjerenoj slici vidljiva je izrazita hiperintenzivnost središnje ciste. Preuzeto: (15).

4.1.3. Vaskularna cista

Vaskularna cista prodira iz lingvalne površine epiglotisa. Vrlo je rijetka, no ukoliko se pojavi uzrokuje stridor, respiratorni distres, poteškoće prilikom hranjenja i neuspješno napredovanje djeteta. Osim kod djece, javljaju se i u odrasloj dobi. Prikazom bimodalne dobi mogu se objasniti dva različita patogena mehanizma koji rezultiraju nastanak cista. To su duktalne opstrukcije (zadržavanje sluzi cista) ili embriološke malformacije (15).

Na lateralnim snimkama vrata, vaskularna cista pojavljuje se kao zaobljena i neprozirna te strši u vaskularni prostor. Na MR slikama, vaskularna cista pojavljuje se kao unilokularna cista između baze jezika i epiglotisa koji se inače ne razlikuje od TGDC (slika 8) (15).



Slika 8. MR slika dječaka starosti od 4 tjedna. Sagitalna FLAIR slika otkriva malu srednišnju cistu (strelica) koja se nalazi između epiglotisa i baze jezika. Preuzeto: (15).

Blizina ciste epiglotisu ukazuje na dijagnozu valekularne ciste. Konačna dijagnoza se obavlja pomoću endoskopije. Laringoskopijom se glatka masa lokalizira te je vidljivo izviranje iz lingvalne površine epiglotisa. Liječenje je moguće pomoću marsupializacije ciste. Histološki gledano, cista sadrži respiratorni epitel sa sluzi žlijezda i vanjsku sluznicu od pločastog epitela (15).

4.2. Tumori usne šupljine

Lokalno, atipično, autonomno, neprestano i nesvrhovito bujanje tkiva. Tumore usne šupljine dijelimo na benigne i maligne (14).

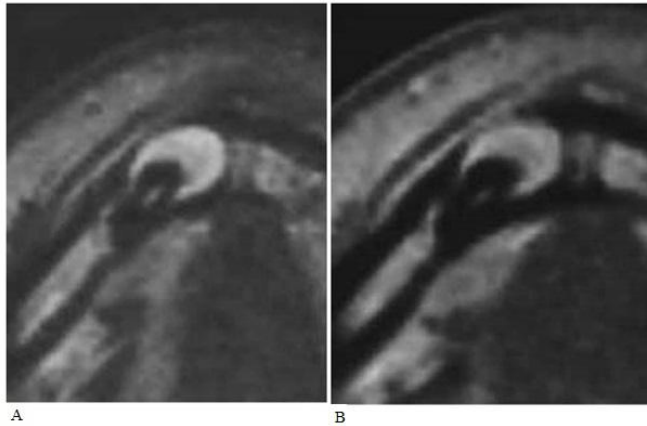
4.2.1. Benigni tumori

Čini se da bi se u tim procjenama bar što se tiče tumora usne šupljine trebalo voditi, među ostalim, i kliničkim obilježjima patoloških promjena. Neke od tih tvorbi ne dovode do subjektivnih smetnji i najčešće su slučajan klinički nalaz, koji je dovoljno prepoznati. Riječ je o neznatnim promjenama oblika, ograničenom umnožavanju ili o heterotopijama pojedinih tkiva u tako neznatnim količinama da se bez dvojbe mogu svrstati u malformacije. Druge od tih tvorbi također su posljedica ograničena rasta tkiva – fibromi, fibroepitelni polipi, odontomi; nepravilnog rasta tkiva ili pretjeranih regenerativnih sposobnosti tkiva – traumatski neuromi; heterotopija i pretjeranog umnažanja tkiva – hemangiomi, no svojom masom i mogućnostima razvoja subjektivnih smetnji klinički važni, a nepravilnom se građom razlikuju od normalnih tkiva. Zbog toga će takve tvorbe biti svrstane u tumorske tvorbe. Činjenica da u usnoj šupljini postoje tumori koji se drugdje u tijelu ne pojavljuju dovoljan je razlog za osnovnu i jednostavnu podjelu tumora na one koji nastaju iz zubnih tkiva tj. odontogene i na one koje nastaju iz ostalih tkiva, tj. neodontogene (14)

4.2.1.1. Adenomatoidni odontogeni tumor

Adenomatoidni odontogeni tumor (AOT) relativno je rijedak benigni tumor. Karakteristike radiografskih rezultata pokazuju dobru definiranost, unilokularnu radiolucenciju povezanu s brojnim sitnim kalcifikatima te krune i dio korijena neizraslog zuba. Međutim, često radiografski nalazi ne prikazuju kalcifikate. Iz tog razloga radiološki nalazi AOT-a često nalikuju drugima odontogenim lezijama kao što su dentigerozne ciste, kalcificirane odontogene ciste (COC), kalcificirani epitelni odontogeni tumori (CEOT), odontogene keratociste i ameloblastome. Philipsen i suradnici utvrdili su kako se AOT najvjerojatnije pojavljuje u tri kliničko-topografska oblika: folikularnom, ekstrafolikularnom i perifernom obliku, od kojih su svi histološki identični. Radiografske značajke folikularnog oblika, koji se ujedno smatra glavnim oblikom AOT-a, pokazuju dobru definiranost, unilokularnu radiolucenciju koja je povezana s krunom neizraslog zuba, što izrazito podsjeća na odontogene ciste. 77% folikularnih AOT-a su u početku dijagnosticirani kao ciste (17).

MR je pokazao nizak intenzitet signala na T1-mjerenju slici, blag visok intenzitet signala na T2-mjerenju slici (slika 9, A) i cjelokupno izoštrenje na CE-T1-mjerenju slici (slika 9, B). Ovim MR nalazom prikazana je cijela lezija, uključujući kruti dio, ali ne i tekući dio te se zbog toga sumnjalo na tumorske lezije, a ne na cistične lezije. Za ovu se leziju sumnjalo da je AOT na temelju MR nalaza, što je kasnije dokazano patohistološkom analizom (17).



Slika 9. MR slika pokazuje nizak intenzitet signala na T1-mjerenju, blago visok intenzitet signala na T2-mjerenju (A) i cjelokupno izoštrenje na CE-T1-mjerenju (B). Preuzeto: (17).

4.2.2. Maligni tumori

Karcinom usne šupljine pojavljuje se na jeziku, dnu usne šupljine, alveolnoj sluznici, nepcu, tonzilama te bukalnoj sluznici. Karcinomi se dijele na one lokalizirane na koži, sluznicama i žljezdanim organima. Zajednička su im osobina česti recidivi nakon odstranjenja te metastaziranje najprije limfogeno u regionalne limfne čvorove a zatim i u udaljene organe i tkiva hematogenim putem. Makroskopski se karcinom razvija u obliku neoštro ograničena čvora koji razara tkivo iz kojeg izlazi. Razlikujemo oblike kao što su c. medullare, c. scirrhosum, c. gelatinosum, c. papilare (18).

Bez obzira gdje u usnoj šupljini, karcinom uvijek započinje kao lezija (ranica) na sluznici. Pojavljuje se kao prekancerozna lezija (neposredno prije karcinoma) u obliku eritroplakije (crvena lezija) ili leukoplakije (bijela lezija). Eritroplakija (početna lezija) pojavljuje se kao baršunasto crvenilo sluznice usne šupljine koje ponekad ima i elemente bijele lezije, tek kasnije prelazi u ulceraciju. Svaka eritroplakija i ulceracija nepoznate etiologije koja traje više od 14 dana zahtjeva biopsiju (PHD nalaz). Takva površinska

ulceracija s vremenom raste, nastaje dublja infiltracija te metastazira u regionalne limfne čvorove (18).

Treba napomenuti kako nisu sve bijele lezije pred stadij karcinoma, što je bitno za ranu dijagnozu. Većinom je povećani limfni čvor na vratu prvi simptom. Tumor na dnu usne šupljine može izazvati zastoj sline i otekline submandubularne žlijezde, jer urasta u njen izvodni kanal. Širenjem tumor zahvaća jezik, gingivu i samu čeljust. Tumor na dijelu usne šupljine iza kutnjaka izaziva refleksnu bol u uhu, smetnje pri gutanju i otežano otvaranje usta, te se širi na tonzile i jezik (18).

Karcinom usne šupljine liječi se kirurškim zahvatom kojim se tumor i lokalne metastaze u cijelosti odstrane. Nastali defekti odmah se prekriju različitim režnjevima. U određenim slučajevima primjenjuje se i radioterapija (18).

Karcinom usne šupljine može se otkriti u najranijem stadiju jednostavnim pregledom oralne sluznice. Radi se o lokalizacijama koje su vidljive golim okom za vrijeme rutinskog stomatološkog pregleda. Pregled je jednostavan, traje minutu do dvije, ne zahtijeva nikakvu posebnu opremu i nije neugodan za pacijenta. U Hrvatskoj se na navedenim lokalizacijama dijagnosticira oko 300 tumora godišnje (19).

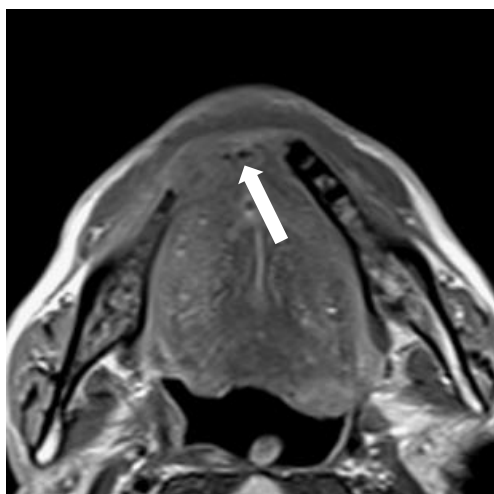
U dijagnostici tumora usne šupljine primjenjuje se magnetska rezonanca, koja daje detaljnije snimke mekih tkiva. Cilj je primjene ove metode odrediti proširenost tumorske bolesti, dakle veličinu i smještaj tumora, proširenost bolesti na limfne čvorove vrata (metastaze) te na udaljene organe (pluća, kosti). To je ključno, uz određivanje patološke podvrste tumora, u planiranju najboljeg načina liječenja kod svakog pojedinog bolesnika. Podrazumijeva se da je pri tome osim tih tzv. faktora tumora potrebno uzeti u obzir i

čimbenike koji se tiču i svakog pojedinog bolesnika, kao što je dob te postojanje drugih pratećih bolesti (20).

Kod snimanja malignih tumora u usnoj šupljini obvezna je upotreba paramagnetnih kontrastnih sredstava (21).

4.2.2.1. Planocelularni karcinom gingive mandibule

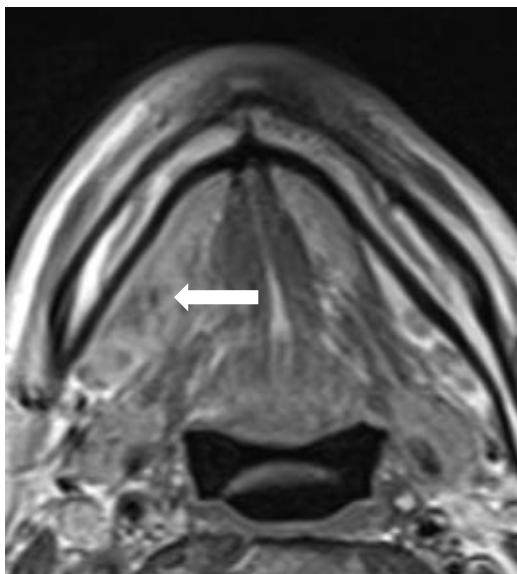
Na MR presjecima planocelularni karcinom gingive mandibule u T1 mjerenoj slici prikazuje se kao intenzitet signala sličan signalu mišića, a koji infiltrira koštanu srž. Na postkontrastnim presjecima pokazuje umjereno do jako pojačanje signala. Postkontrastni T1 presjeci sa saturacijom masti pokazuju zahvaćenost živca. U T1 i T2 mjerenoj slici kod zahvaćenosti koštane strukture izostaje hipointenzitet signala kosti (slika 10) (8).



Slika 10. MR prikaz planocelularnog karcinoma gingive mandibule: Postkontrastna T1 mjerena slika u aksijalnom (A). Preuzeto: doc. dr. sc. Dijana Zdravec, arhiva Kliničkog zavoda za dijagnostičku i intervencijsku radiologiju.

4.2.2.2. Planocelularni karcinom dna usne šupljine

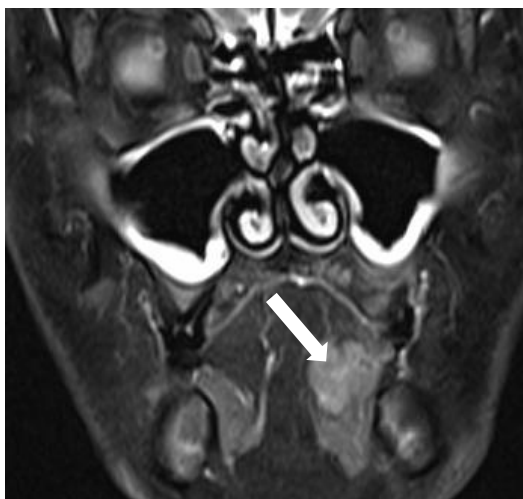
Na MR presjecima planocelularni karcinom dna usne šupljine prikazuje se kao infiltrativno-proliferativni proces inhomogenog intenziteta signala u T1 mjerenoj slici, heterogenih intenziteta u T2 mjerenoj slici i heterogene promjene signala na postkontrastnim T1 mjerenim slikama. Širenjem zahvaća koštanu strukturu mandibule uz izostanak hipointenzivnog koštanog ruba (slika 11) (8).



Slika 11. MR prikaz planocelularnog karcinoma dna usne šupljine: Postkontrastna T1 mjerena slika u aksijalnom. Preuzeto: doc. dr. sc. Dijana Zdravec, arhiva Kliničkog zavoda za dijagnostičku i intervencijsku radiologiju.

4.2.2.3. Planocelularni karcinom jezika

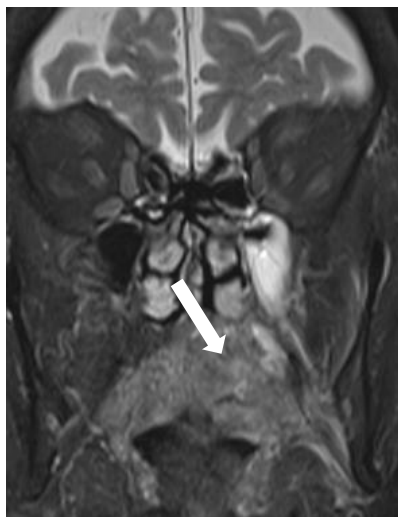
Na MR presjecima planocelularni karcinom jezika prikazuje se u T1 mjerenoj slici kao infiltrativno-proliferativni proces niskog intenziteta signala koja se bolje vizualizira na postkontrastnim T1 presjecima na kojima pokazuje različite promjene signala. U T2 mjerenoj slici pokazuje povišen intenzitet signala, a najbolje je vidljiv u T2 mjerenoj slici sa saturacijom masti. U STIR tehnici prikaza je visokog intenziteta signala (slika 12) (8).



Slika 12. MR prikaz planocelularnog karcinoma jezika: STIR prikaz. Preuzeto: doc. dr. sc. Dijana Zadravec, arhiva Kliničkog zavoda za dijagnostičku i intervencijsku radiologiju.

4.2.2.4. Fibrosarkom maksile

Na MR presjecima fibrosarkom maksile prikazuje se kao tumorski proces srednjeg do niskog intenziteta signala u usporedbi sa signalom mišića. Na postkontrastnim presjecima pokazuje slabo do umjereno pojačanje signala. U T2 mjerenoj slici pokazuje heterogene intenzitete signala (slika 13) (8).

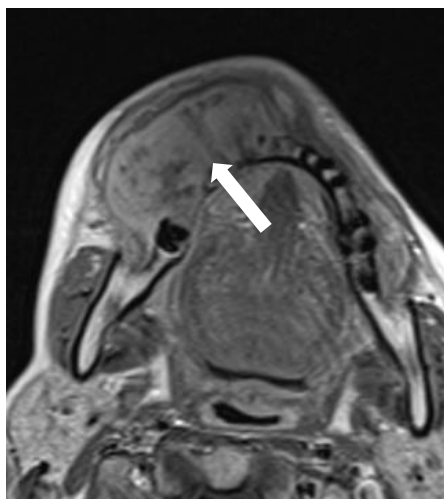


Slika 13. MR prikaz fibrosarkoma maksile. Preuzeto: doc. dr. sc. Dijana Zdravec, arhiva

Kliničkog zavoda za dijagnostičku i intervencijsku radiologiju.

4.2.2.5. Osteosarkom mandibule

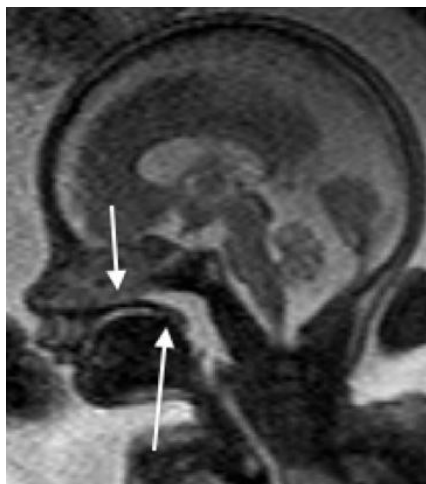U T1 mjerenoj slici vidljiv je heterogeni intenzitet signala tumorske tvorbe. Hipointenzivni dijelovi odgovaraju mineraliziranom dijelu tumora, a izointenzivni solidnom nemineraliziranom dijelu. U T2 mjerenoj slici mineralizirani dio tumora pokazuje niski intenzitet signala, dok visok intenzitet signala govori za nemineralizirani, solidni dio tumora (slika 14) (8).



Slika 14. MR prikaz osteosarkoma mandibule. Preuzeto: doc. dr. sc. Dijana Zadavec, arhiva Kliničkog zavoda za dijagnostičku i intervencijsku radiologiju.

4.3. Kongenitalne anomalije

Rascjepi usne i nepca pripadaju skupini najčešćih prirođenih anomalija. Mogu se javiti izolirano ili u sklopu sindroma. Rascjep nepca je prikazuje kao prekid hipointenzivnog koštanog kontinuiteta u području nepca (slika 15) (22, 23).



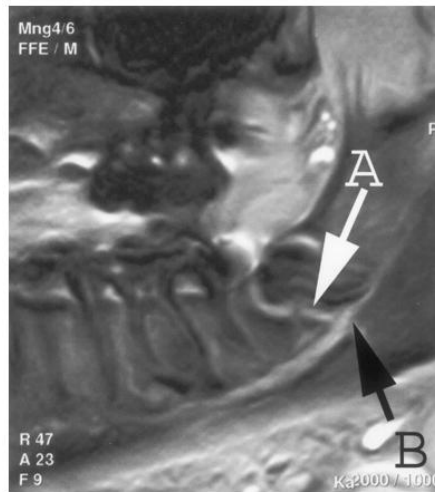
Slika 15. Sagitalna T2-mjerena MR slika fetusa starog 25 tjedana pokazuje rascjep nepca, prikazanog kao traka slabog kontinuiranog signala koja dijeli nazalnu i usnu šupljinu te se proteže na razini nazofarinksa (strelice). Preuzeto: (23)

Dijagnoza rascjepa može se postaviti kvalitetnim prenatalnim ultrazvučnim pregledom, ali se većina rascjepa još i danas otkriva nakon rođenja. MR omogućuje precizan prikaz opsega rascjepa i eventualnih pridruženih anomalija središnjeg živčanog sustava (22).

4.4. Traume

Mehaničke traume usne šupljine nastaju uslijed djelovanja stranih tijela, mehaničkih oruđa, vatrenog oružja, prometnih nesreća i drugih faktora. Klinička slika i stupanj poremećaja odgovaraju intenzitetu i vrsti traume. Tako površne laceracije nastaju najčešće traumom stranim tijelima, a fizičke rane mogu oštetiti vitalne strukture. Traume karakteriziraju krvarenje, bol i poremećaj funkcije. Dijagnoza se postavlja na osnovu

anamneze, kliničke slike, objektivnog pregleda i radiografskog ispitivanja. Ako su prisutni klinički znakovi ili simptomi ozljede živca može se primijeniti MR (slika 16) (24, 25).



Slika 16. Sagitalni prikaz protonskom gustoćom mjerena slika. Teško dislocirani prijelom donje čeljusti. Slika pokazuje prekid neurovaskularnoga snopa (B strelica) na mjestu frakture (A strelica). Preuzeto: (25)

5. RASPRAVA

Magnetska je rezonancija zahvaljujući brzom tehnologijskom razviju i informatizaciji postala jednom od najvažnijih slikovnih radiologijskih metoda u dijagnostici bolesti glave i vrata u humanoj medicini (5).

Glavne prednosti MR izvrsna su kontrastna rezolucija, to jest vizualizacija organa koja se približava slikama iz anatomskih atlasa. MR uređaji prednjače u prostornoj rezoluciji te prilikom upotrebe, koja traje već 30 godina, nisu otkriveni štetni učinci na organizam, što je evidentna komparativna prednost. Lošije strane su trajanje pretrage minimalno 15 minuta, najčešće i dulje, u zatvorenom prostoru, što neki ljudi iz psiholoških razloga ne mogu podnijeti. Kontraindikacija za pretragu MR-om je postojanje metalnog, prije svega stranog tijela od željeza u tijelu poput različitih postoperativnih proteza i slično (5).

MR je prva metoda izbora za dijagnostiku organa središnjega živčanog sustava, glave i leđne moždine, organa male zdjelice i zglobova. Zbog ograničenog prostora u usnoj šupljini te različitih vrsta tkiva MR je također preferirana metoda pomoću koje se mogu jasno razaznati pojedine anatomske abnormalnosti. U ostalim područjima MR također ima veliku primjenu, ali neke druge metode, primjerice ultrazvučni pregled, imaju prednost zbog jednostavnosti primjene i niže cijene (5).

Primarni su dijelovi MR sustava vanjski magnet, gradijentna zavojnica, radio frekvencijska oprema i računalo. Ostale su komponente radiofrekvencijski štit, napajanje, MR sonda, zaslon, te rashladni sustav (4).

Pacijent se smješta u jako konstantno magnetsko polje te je okružen s nekoliko zavojnica. Osobe s ugrađenim srčanim elektrostimulatorom (pace-maker), kohlearnim (slušnim) implantatima te osobe s paramagnetskim metalnim tijelima (stentovi, proteze, geleri i sl.) u organizmu, osim stentova i proteza testiranih na pretragu, ne mogu se snimati pomoću MR-a. Osobe kojima su ugrađene umjetne valvule, vaskularni stentovi i drugi metalni implantati („klipsovi“, inzulinske pumpice, ortopedske proteze) trebaju se najprije konzultirati s osobljem, na temelju čega se donosi odluka o tome je li snimanje moguće (9).

Usna šupljina složena je anatomska regija sastavljena od različitih vrsta tkiva. Anteriorna granica usne šupljine su usne, inferiornu granicu čine milohioidni mišić, alveolarni mandibularni greben i zubi, lateralno je smještena gingivobukalna regija, posteriorno se nalaze cirkumvalatne papile, tonzilarni stupovi i meko nepce, a superiorno su smješteni tvrdo nepce te maksilarni alveolarni greben i zubi. Usnu šupljinu također čine submandibularni prostor, sublingvalni prostor, prostor sluznice i korijen jezika (23).

Razvoj i rast cisti zanimljivo je područje patologije te postoji nekoliko teorija o njihovom nastanku. Do danas se sa sigurnošću ne može reći koja je teorija u potpunosti ispravna (14).

Nazolabijalne (nazoalveolarne) ciste rijetke su benigne lezije koje se javljaju u nosnoj alarnoj regiji. Pojava nazolabijalnih cista općenito je vrlo rijetka, a češće se javljaju kod žena. Javljaju se u odrasloj dobi, a najčešće se otkrivaju ukoliko uzrokuju deformacije lica. Povećanje lezija može biti sporo i bezbolno tijekom nekoliko godina ili se mogu pojaviti odjednom, uz bol i otekline ukoliko su inficirane. Ciste mogu vršiti pritisak na kost koja se

nalazi ispod nje te uzrokovati eroziju kosti. Adherencija stijenke ciste na okolna tkiva može se pojaviti kao posljedica infekcije ciste što može dovesti do komplikacija prilikom enukleacije. Iako se identificirane promjene mogu vidjeti pomoću okluzijskih radiograma, CT ili MR snimanjem podrijetla mekog tkiva tih lezija može spriječiti neopravdanu dentalnu operaciju te može eliminirati potrebu za dijagnostičkom punkcijom cisterendgenskim kontrastnim sredstvima (16).

Ciste tiroglosalnog duktusa (TGDC) najčešće su razvojne cistične anomalije vrata. Jednostavne TGDC niskih su prigušenja, s tankim rubovima koji se značajno ne povećaju. Ako su inficirane ili ako postoji povijest infekcije, ciste mogu imati veću gustoću s unutarnjim zadebljanjem i obodnim izoštreanjem. Intenzitet signala sadržaja cista na MR slikama promjenjiv je. Proteinski sadržaj može uzrokovati skraćivanje ili produljenje na T1-mjerenoj slici. Kod T2-mjernih slika uvijek je prisutan signal visokog intenziteta (15).

Valekularna cista prodire iz lingvalne površine epiglotisa. Vrlo je rijetka, no ukoliko se pojavi uzrokuje stridor, respiratorni distres, poteškoće prilikom hranjenja i neuspješno napredovanje djeteta. Također se može pojaviti u odrasloj dobi. Na lateralnim snimkama vrata, valekularna cista pojavljuje se kao zaobljena i neprozirna te strši u valekularni prostor. Na MR slikama, valekularna cista pojavljuje se kao unilokularna cista između baze jezika i epiglotisa (15).

Tumori se dijele na benigne i maligne (karcinome). Benigni tumori su tumori čije stanice nisu invazivne (ne metastaziraju) i kao takvi obično ne ugrožavaju čovjekov život osim ako se pojave na nezgodnim mjestima kao što su mjesta blizu vitalnih organa ili važnih žila (14).

Maligni tumori (karcinomi) ugrožavaju ljudski život, deformiraju organe i tkiva, a stanice su invazivne i metastaziraju. Takav tumor može se pojaviti na svakom mjestu gdje ima epitela. Karcinom usne šupljine pojavljuje se na jeziku, dnu usne šupljine, alveolnoj sluznici, nepcu, tonzilama te bukalnoj sluznici. Karcinomi se dijele na one lokalizirane na koži, sluznicama i žljezdanim organima (19).

U dijagnostici tumora usne šupljine često se koristi magnetska rezonanca, koja daje detaljnije snimke mekih tkiva te ne koristi zračenje. MR-om se određuje proširenost tumorske bolesti, proširenost bolesti na limfne čvorove vrata (metastaze) te na udaljene organe (pluća, kosti) (20).

Adenomatoidni odontogeni tumor (AOT) relativno je rijedak benigni tumor. Karakteristike radiografskih rezultata pokazuju dobru definiranost, unilokularnu radiolucenciju povezanu s brojnim sitnim kalcifikatima te krune i dio korijena neizraslog zuba. Međutim, često radiografski nalazi ne prikazuju kalcifikate. Iz tog razloga radiološki nalazi AOT-a često nalikuju drugima odontogenim lezijama, kao što su dentigerozne ciste, kalcificirane odontogene ciste (COC), kalcificirani epitelni odontogeni tumori (CEOT), odontogene keratociste i ameloblastome (17).

Rascjepi usne i nepca pripadaju skupini najčešćih prirođenih anomalija. Mogu se javiti izolirano ili u sklopu sindroma. Dijagnoza rascjepa može se postaviti kvalitetnim prenatalnim ultrazvučnim pregledom, ali se većina rascjepa još i danas otkriva nakon rođenja (22).

Mehaničke traume usne šupljine nastaju uslijed djelovanja stranih tijela, mehaničkih oruđa, vatrenog oružja, prometnih nesreća i drugih faktora. Dijagnoza se postavlja na

osnovu anamneze, kliničke slike, objektivnog pregleda i radiografskog ispitivanja. Na temelju MR pregleda omogućena je precizna procjena neurovaskularnih snopova (25).

6. ZAKLJUČAK

MR je suvremena slikovna digitalna radiologijska metoda koja se danas često primjenjuje u dijagnostici bolesti usne šupljine. Zbog izvrsne mekotkivne rezolucije temeljene na različitoj gustoći vodikovih iona u tkivima, prvenstveno je dobra u diferencijaciji mekotkivnih patoloških lezija poput različitih cista, benignih i malignih tumora te nešto rjeđe kongenitalnih anomalija i traume. Najvažniju primjenu kod bolesti usne šupljine MR ima kod procjene proširenosti malignih tumora. Karcinomi usne šupljine mogu se otkriti u najranijem stadiju jednostavnim pregledom oralne sluznice. Radi se o lokalizacijama koje su vidljive golim okom za vrijeme rutinskog stomatološkog pregleda. Cilj primjene MR je odrediti proširenost tumorske bolesti, dakle veličinu i smještaj tumora, proširenost bolesti na limfne čvorove vrata (metastaze) te na udaljene organe (pluća, kosti). To je ključno, uz određivanje patološke podvrste tumora, u planiranju najboljeg načina liječenja kod svakog pojedinog bolesnika.

7. SAŽETAK

Magnetska rezonanca dijagnostička je metoda koja se od 1970-tih intenzivno razvija za što bolju primjenu u medicini. MR sustav sastoji se od vanjskog magneta, gradijentne zavojnice, radio frekvencijske opreme i računala. Od ostalih komponenti sadrži radiofrekvencijski štit, napajanje, MR sondu, zaslon te rashladni sustav. Zbog rijetkih kontraindikacija, magnetska rezonancija je preferirana dijagnostička metoda. Zbog dobre mogućnosti razlučivanja različitih struktura tkiva, ova dijagnostička metoda osobito je učinkovita za otkrivanje pojedinih bolesti u usnoj šupljini. Najčešće bolesti usne šupljine različite su vrste cisti te benigni i maligni tumori. Magnetska rezonancija također je učinkovita za rano utvrđivanje kongenitalnih anomalija poput rascjepa usne i nepca te pri utvrđivanju oštećenja zadobivenih različitim traumama. Pojava cisti u usnoj šupljini još uvijek nije u potpunosti razjašnjena te postoji nekoliko teorija. Benigni tumori su tumori čije stanice ne metastaziraju i takvi tumori obično ne ugrožavaju čovjekov život. Maligni tumori (karcinomi) ugrožavaju ljudski život, deformiraju organe i tkiva, a stanice su invazivne i metastaziraju. Karcinom usne šupljine pojavljuje se na jeziku, dnu usne šupljine, alveolnoj sluznici, nepcu, tonzilama te bukalnoj sluznici. Karcinomi se dijele na one lokalizirane na koži, sluznicama i žljezdanim organima. Rascjepi usne i nepca pripadaju skupini najčešćih prirođenih anomalija, te se uspješno mogu dijagnosticirati i u prenatalnoj dobi. Mehaničke traume usne šupljine nastaju djelovanjem različitih mehaničkih faktora. Dijagnoza se uspješno postavlja snimanjem MR-om te omogućuje prikaz oštećenih dijelova tkiva.

Ključne riječi: magnetska rezonancija, bolesti usne šupljine, ciste, tumori, kongenitalne anomalije

8. SUMMARY

MR in diseases of the oral cavity

Magnetic resonance imaging is a diagnostic method, which has been developing since the 1970s for the purpose of improved application in the medicine. The MRI system consists of magnetic coil, gradient coil, radio frequency equipment and computer. Other components include radio frequency transmitter, power supply, MRI probe, screen and cooling system. Due to rare contraindications, the MRI is a preferred diagnostic method. This diagnostic method is primarily efficient in discovering certain diseases in the oral cavity due to the ability of distinguishing different structures of tissue. The most frequent oral cavity diseases include various types of cysts and benign and malignant tumors. Magnetic resonance imaging is very efficient for the early detection of congenital anomalies, such as cleft lip and palate, as well as for the detection of traumatic injuries.

The manifestation of cysts in oral cavity still hasn't been clearly explained, thus there are a few theories. Benign tumor is a mass of cells that lack the ability to metastasize, therefore they do not have negative effect on human life. Malignant tumor (cancer) on the other hand, has a negative effect on human life, causes deformation of organs and tissues, whereas cells invade other tissues and metastasize. Oral cavity cancer may appear on tongue, in the bottom of the oral cavity, on the alveolar mucosa and glands. Cleft lip and palate belong to the group of the most commonly inherited anomalies, which makes them easily detected and diagnosed even in the prenatal age. Mechanical traumas in the oral cavity can be caused by different mechanical factors. Diagnosis is successfully set by the magnetic resonance imaging which shows damaged tissue parts.

Key words: magnetic resonance imaging, oral cavity diseases, cysts, tumors, congenital anomalies

9. LITERATURA

1. Dijagnostika: Magnetska rezonancija. [Internet]. 2000. (pregledano: 4. rujna 2015.). Dostupno na: <http://www.dijagnostika2000.hr/mr.html>.
2. Siemens: Magnetom Verio3 Tesla + 70 centimeters + Tim. [Internet]. 2015. (pregledano: 4. rujna 2015.). Dostupno na: [http://www.siemens.com/press/en/presspicture/?press=/en/pp_med/2007/medmr20071001-2-01.htm&content\[\]=HIM&content\[\]=HCIM](http://www.siemens.com/press/en/presspicture/?press=/en/pp_med/2007/medmr20071001-2-01.htm&content[]=HIM&content[]=HCIM).
3. Made How: Magnetic Resonance Imaging (MRI). [Internet]. 2015. (pregledano 4. rujna 2015.). Dostupno na: <http://www.madehow.com/Volume-3/Magnetic-Resonance-Imaging-MRI.html>.
4. Wright GA. Magnetic Resonance Imaging. IEEE Sig Proc Mag. 1977;97:56-66.
5. Kralj K. Magnetska rezonancija. [Internet]. 2015. (pregledano 4. rujna 2015.). Dostupno na: <http://www.vasezdravlje.com/izdanje/clanak/1586/>.
6. [Internet]. (pregledano 4. rujna 2015.). Dostupno na: <https://nationalmaglab.org/education/magnet-academy/learn-the-basics/stories/mri-a-guided-tour>.
7. Podoreški D. Usporedna analiza malignih tumora čeljusti višeslojnom kompjutoriziranom tomografijom (MSCT) i magnetskom rezonancijom (MR). Medicinski fakultet Sveučilišta u Zagrebu;2010.
8. Brown MA, Semelka RC. MR imaging abbreviations, definitions, and descriptions: a review. Radiol. 1999;213:647–62.
9. Dill T. Contraindications to magnetic resonance imaging. Heart. 2008;94(1):943-8.

10. Law CP, Chandra RV, Hoang JK, Phal PM. Imaging the oral cavity: key concepts for the radiologist. *Br J Radiol*. 2011;84(1006):944-57.
11. WHO: Oral Health. [Internet]. 2012. (pregledano 4. rujna 2015.). Dostupno na: <http://www.who.int/mediacentre/factsheets/fs318/en/>.
12. The Oral Cancer Foundation: Early Detection, Diagnosis and Staging. [Internet]. 2015. (pregledano 4. rujna 2015.). Dostupno na: http://www.oralcancerfoundation.org/cdc/cdc_chapter5.php.
13. Matiakis A, Papadimas C, Tzerbos F. Nasolabial Cyst: A case and literature review. *Acta stomatol Croat*. 2013;47(4):342-7.
14. Knežević G. Oralna kirurgija 2. Zagreb: Medicinska naklada; 2003;4:135–9
15. Robson CD. Cysts and tumors of the oral cavity, oropharynx, and nasopharynx in children. *Neuroimag Clin N Am*. 2003;13:427–42.
16. Curé JK, Osguthorpe JD, Van Tassel P. MR of nasolabial cysts. *AJNR Am J Neuroradiol*. 1996;17(3):585-8.
17. Asaumi J, Yanagi Y, Konouchi H, Hisatomi M, Matsuzaki H, Shigehara H, Kishi K. Assessment of MRI and dynamic contrast-enhanced MRI in the differential diagnosis of adenomatoid odontogenic tumor. *Eur J Radiol*. 2004;51(3):252-6.
18. Centar Zdravlja: Tumori usne šupljine. [Internet]. 2015. (pregledano 4. rujna 2015.). Dostupno na: <http://www.centarzdravlja.hr/zdrav-zivot/pregledi-dijagnoze-i-zahvati/tumori-usne-supljine/>.
19. Brailo V. Karcinom usne šupljine. [Internet]. 2012. (pregledano 6. rujna 2015.). Dostupno na: <http://www.plivazdravlje.hr/aktualno/clanak/21820/Karcinom-usne-supljine.html>.

20. Centar za tumore glave i vrata: Tumori ortofarinksa. [Internet]. 2015. (pregledano 4. rujna 2015.). Dostupno na: <http://www.orl-zagreb.com.hr/orofarinks.html>.
21. Miletić D: Slikovne dijagnostičke pretrage. [Internet]. 2009. (pregledano 4. rujna 2015.). Dostupno na: https://www.medri.hr/katedre/Radiologija/organizacija/slik.%20dijag.pretrage/Microsoft_Word_-_predavanje_opuz.pdf.
22. Huljev Frković S. Rascjepi usne i nepca s aspekta genetičara. Paediatr Croat. 2015;59:95-8.
23. Lo A, Brugger PC, Prayer D. Fetal Facial Clefts - A Review of Imaging Appearances in Fetal MRI. ECR. 2015;C-0101.
24. Stetoskop: Mehaničke traume usne duplje. [Internet]. 2015. (pregledano 4. rujna 2015.). Dostupno na: <http://www.stetoskop.info/Mehanicke-traume-usne-duplje-3314-c30-sickness.htm?b9>.
25. Kress B, Gottschalk A, Stippich C, Palm F, Bähren W, Sartor K. MR imaging of traumatic lesions of the inferior alveolar nerve in patients with fractures of the mandible. AJNR Am J Neuroradiol. 2003;24(8):1635-8.

10. ŽIVOTOPIS

Rođena 29.studenog 1988. u Sisku. Završila osnovnu školu Ivana Kukuljevića Sakcinskog, a potom Opću Gimnaziju u Sisku. Aktivno se bavila sportom te je članica Hrvatske juniorske plivačke reprezentacije od 2005. do 2007. godine. Godine 2008. upisala Stomatološki fakultet Sveučilišta u Zagrebu gdje je položila sve propisane ispite. Tijekom studija bila je demonstrator na Zavodu za dentalnu morfologiju i Zavodu za histologiju i embriologiju. Boravila je 3 mjeseca u stomatološkoj ordinaciji Gerlinde Angrick u Berlinu (2014.). Govori hrvatski, engleski i njemački jezik.