

# Implantoprotetska terapija u rehabilitaciji onkoloških pacijenata nakon resektivnih postupaka u području glave i vrata

---

Šarić, Iva

Master's thesis / Diplomski rad

2024

Degree Grantor / Ustanova koja je dodijelila akademski / stručni stupanj: **University of Zagreb, School of Dental Medicine / Sveučilište u Zagrebu, Stomatološki fakultet**

Permanent link / Trajna poveznica: <https://um.nsk.hr/um:nbn:hr:127:621300>

Rights / Prava: [Attribution-NonCommercial 4.0 International](#)/[Imenovanje-Nekomercijalno 4.0 međunarodna](#)

Download date / Datum preuzimanja: **2024-10-19**



Repository / Repozitorij:

[University of Zagreb School of Dental Medicine Repository](#)





Sveučilište u Zagrebu

Stomatološki fakultet

Iva Šarić

**IMPLANTOPROTETSKA TERAPIJA U  
REHABILITACIJI ONKOLOŠKIH  
PACIJENATA NAKON RESEKTIVNIH  
POSTUPAKA U PODRUČJU GLAVE I  
VRATA**

DIPLOMSKI RAD

Zagreb, 2024.

Rad je ostvaren na Zavodu za mobilnu protetiku Stomatološkog fakulteta Sveučilišta u Zagrebu.

Mentor rada: izv. prof. dr. sc. Ivica Pelivan, dr. med. dent.

Lektor hrvatskog jezika: Barbara Čorluka, mag. educ. philol. croat. et angl.

Lektor engleskog jezika: Barbara Čorluka, mag. educ. philol. croat. et angl.

Rad sadrži: 50 stranica

0 tablica

34 slike

Rad je vlastito autorsko djelo, koje je u potpunosti samostalno napisano uz naznaku izvora drugih autora i dokumenata korištenih u radu. Osim ako nije drukčije navedeno, sve ilustracije (tablice, slike i dr.) u radu su izvorni doprinos autora diplomskog rada. Autor je odgovoran za pribavljanje dopuštenja za korištenje ilustracija koje nisu njegov izvorni doprinos, kao i za sve eventualne posljedice koje mogu nastati zbog nedopuštenog preuzimanja ilustracija odnosno propusta u navođenju njihovog podrijetla.

## **Zahvala**

*Veliko hvala mentoru, izv.prof.dr.sc. Ivici Pelivanu, na nesebičnom dijeljenju savjeta i stručnoj pomoći tijekom izrade ovog diplomskog rada. Hvala i svim profesorima koji su mi prenijeli znanje kroz školovanje.*

*Najveće hvala mojoj obitelji.*

*Prije svega majci Tonki što me odgajala s nevjerojatnom ljubavlju, snagom i požrtvovnošću. Što mi je omogućila da je 'moje samo da učim'.*

*Sestri Antoneli, bratu Antoniju i Ani što su neiscrpan izvor podrške i vječni oslonac.*

*Hvala Cviti i Ivanu što u svaki dan unesu dozu radosti.*

*Hvala Pračkama što su fakultetske dane obogatile lijepim trenucima koje ću zauvijek pamtiti. Posebno Lei, Luciji i Sari. Sve smo stigle. Jeleni i Mirni na svakom savjetu u vrijeme ispitnih rokova. Hvala mojim Malim ženama što su bile tu i Teni, koja je strpljivo čekala da se svaki ispit položi.*

*Hvala Filipu na motivaciji, pruženoj ljubavi i pomoći.*

*Ovaj rad posvećujem majci Tonki i ocu Čarliju, mom anđelu čuvaru.*

## **IMPLANTOPROTETSKA TERAPIJA U REHABILITACIJI ONKOLOŠKIH PACIJENATA NAKON RESEKTIVNIH POSTUPAKA U PODRUČJU GLAVE I VRATA**

### **Sažetak**

Karcinomi glave i vrata koji su sedmi najčešći karcinomi u svijetu, često su asimptomatski u ranom stadiju, što dovodi do kasnog otkrivanja i liječenja. U slučajevima uznapredovalog karcinoma, radikalni kirurški zahvati i kemoradioterapija mogu značajno utjecati na funkcije gutanja, govora i estetiku lica.

U ovom prikazu slučaja, pacijent je imao karcinom orofarinksa klasificiran kao T3N0M0. Nakon primarne bolesti i radikalnih kirurških zahvata, uključujući commando operaciju i rekonstrukciju pomoću anterolateralnog natkoljениčnog reznja, pacijent je prošao kompleksnu implantoprotetsku terapiju.

Prije radioterapije, zubi u donjoj čeljusti su esktrahirani zbog nepovoljnih prognoza, dok je jedan molar u gornjoj čeljusti očuvan za buduću retenciju protetskih nadomjestaka. CBCT snimka pokazala je dovoljno kosti za ugradnju implantata u donju čeljust, što je omogućilo postavljanje tri *Zimmer Biomet Trabecular Metal* implantata. U gornjoj čeljusti, zbog prisutnosti molara, napravljena je subtotalna proteza.

Nakon uspješne oseintegracije implantata i postave gingiva formera, započela je protetska faza koja je uključivala izradu i postavi novih proteza. Ove proteze značajno su poboljšale kvalitetu života sve do recidiva osnovne bolesti četiri i pol godine kasnije.

Ovaj slučaj naglašava važnost multidisciplinarnog pristupa i integracije kirurških i protetskih metoda u rehabilitaciji pacijenata nakon radikalnih onkoloških zahvata te potrebu za prilagodbom terapije.

**Ključne riječi:** karcinomi glave i vrata, implantati, pokrovna proteza, prečke

# **IMPLANT PROSTHODONTICS THERAPY IN THE REHABILITATION OF ONCOLOGY PATIENTS AFTER RESECTIVE PROCEDURES IN THE HEAD AND NECK AREA**

## **Summary**

Head and neck cancers, which are the seventh most common cancers globally, are often asymptomatic in their early stages, leading to late detection and treatment. In cases of advanced cancer, radical surgical procedures and chemoradiotherapy can significantly affect swallowing, speech functions and facial aesthetics.

In this case report, the patient was diagnosed with oropharyngeal carcinoma classified as T3N0M0. Following the primary disease and radical surgical procedures, including a commando operation and reconstruction using an anterolateral thigh (ALT) flap, the patient underwent complex implant – prosthetic therapy.

Before radiotherapy, teeth in the lower jaw were extracted due to poor prognosis, while a molar in the upper jaw was preserved for future prosthetic retention. A CBCT scan revealed sufficient bone for implant placement in the lower jaw, allowing the insertion of three Zimmer Biomet Trabecular Metal implants. In the upper jaw, due to the presence of the molar, a subtotal denture was made.

Following successful osseointegration of the implants and placement of gingiva formers, the prosthetic phase commenced, which included the creation and fitting of new dentures. These dentures significantly improved patient's quality of life until the recurrence of the primary disease four and a half years later.

This case highlights the importance of a multidisciplinary approach and the integration of surgical and prosthetic methods in rehabilitating patients after radical oncological procedures, as well as the need for therapy adjustment.

**Keywords:** head and neck cancer, implants, overdenture, bar

## SADRŽAJ

1. UVOD .....	1
1.1. Tumori glave i vrata.....	3
1.1.1. Rak usne šupljine.....	3
1.1.1.1. Etiologija.....	4
1.1.1.2. Dijagnostika.....	4
1.1.1.3. Liječenje .....	4
1.1.2. Rak orofarinksa .....	6
1.1.2.1. Etiologija.....	6
1.1.2.2. Dijagnostika.....	6
1.1.2.3. Liječenje .....	6
1.1.3. Rak larinksa (grkljana) .....	7
1.1.3.1. Etiologija.....	7
1.1.3.2. Dijagnostika.....	8
1.1.3.3. Liječenje .....	8
1.1.4. Rak hipofarinksa.....	8
1.1.4.1. Etiologija.....	9
1.1.4.2. Dijagnostika.....	9
1.1.4.3. Liječenje .....	9
1.2. Implantoprotetska rehabilitacija onkoloških pacijenata .....	10
1.2.1. Osteoradioneckroza; utjecaj na uspješnost protetske terapije .....	12
1.2.2. Implantoprotetska rehabilitacija postoperativnih defekata.....	13
1.2.2.1. Opturatorska proteza i zigomatični implantati .....	13
1.2.2.2. Pokrovna proteza retinirana prečkom na implantatima.....	15

2. PRIKAZ SLUČAJA .....	17
2.1. Pretprotetska terapija .....	18
2.2. Protetska terapija .....	22
3. RASPRAVA .....	35
4. ZAKLJUČAK .....	41
5. LITERATURA .....	43
6. ŽIVOTOPIS .....	49



## Popis skraćenica

OR – engl. *odds ratio* (hrv. omjer vjerojatnosti)

HPV – humani papilloma virus

CT – engl. *computed tomography* (hrv. kompjuterizirana tomografija)

MR – magnetska rezonancija

PET-CT – engl. *positron emission tomography – computed tomography*

TNM – klasifikacija za procjenu veličine tumora, proširenosti na limfne čvorove i udaljene metastaze

DOI – engl. *depth of invasion* (hrv. dubina invazije)

RT – radioterapija

CAMR – engl. *computer assisted mandibular reconstruction*

ORN – osteoradionekroza

ALT – anterolateralni natkoljениčni režanj

PRF - engl. *platelet-rich fibrin* (hrv. trombocitima obogaćen fibrin)

MČO – međučeljusni odnosi

OHRQOL – engl. *Oral Health Related Quality of Life*

OHIP-14 – engl. *Oral Health Impact Profile – 14* - upitnik sastavljen za procjenu utjecaja oralnog zdravlja na kvalitetu života pojedinca



Implantoprotetska terapija onkoloških pacijenata nakon resektivnih operacija regije glave i vrata jedan je od najsloženijih izazova u svijetu protetike i suvremenoj stomatologiji. Pacijenti nakon onkoloških terapija gube anatomske strukture što za posljedicu ima utjecaj na gubitak funkcije oralnog sustava – gutanje, govor te estetiku lica i sveukupnu kvalitetu života. Radikalnim resektivnim operacijama dolazi do nastanka velikih defekata čija terapija zahtijeva multidisciplinarni pristup (1).

Tim stručnjaka za postizanje uspješne rehabilitacije uključuje: otorinolaringologa, maksilofacijalnog kirurga, plastičnog kirurga, onkologa, specijalista oralne kirurgije i protetike te stručnjake rehabilitacijske medicine. Interdisciplinarni tim omogućuje sveukupno sagledavanje potreba pacijenata dok se funkcionalni i estetski ciljevi usklađuju sa smjericama za onkološko liječenje (2).

Cilj je implantoprotetske terapije obnova izgubljene funkcije i estetskog izgleda čime izravno poboljšava psihosocijalni status pacijenta. Uspješnost ovisi o mnogo faktora kao što su kvaliteta koštanog tkiva nakon operacije, opće stanje pacijenta, kemoradioterapija, ali i o očekivanjima i individualnim potrebama pacijenata (1, 2).

U prikazu slučaja fokusirat ćemo se na prikaz analize trenutnih protokola, opcija i metoda rehabilitacije u implantoprotetskoj terapiji nakon radikalnih zahvata u regiji glave i vrata. Prikazat ćemo ključne izazove s kojima se specijalisti oralne kirurgije i protetike suočavaju u procesu terapije te istaknuti važnost multidisciplinarnog tima u svrhu postizanja uspješnih rezultata. Analizom relevantne literature kroz prikaz slučaja pružit će se uvid u trenutne trendove sadašnjice te smjernice kojima se vodimo u ovoj specifičnoj grani dentalne medicine.

## **1.1. Tumori glave i vrata**

Tumori glave i vrata planocelularni su karcinomi, odnosno karcinomi koji zahvaćaju pločaste stanice epitela, a zahvaćaju područje gornjeg aerodigestivnog trakta. U njih ubrajamo rak usne šupljine, orofarinksa, nazofarinksa, hipofarinksa i laringealni karcinom, rak žlijezda slinovnica, nosne šupljine i sinusa (3).

Po incidenciji zauzimaju sedmo (7.) mjesto u svijetu dok u Europi nose 4% svih dijagnosticiranih tumora (4). U muškaraca je pojavnost dva puta veća nego u žena (3, 4). Navedeno ovisi prvenstveno o životnim navikama određenih naroda. Unazad nekoliko godina u SAD-u trend je pad broja karcinoma larinksa kako je sve više populariziran zdrav način života te samim tim smanjen broj pušača (5). Prema podacima Registra za rak, u 2021. godini od raka usne šupljine, glave i vrata oboljelo je 1010 osoba od kojih je 215 žena i 795 muškaraca. Prema izvješću o umrlim osobama u Hrvatskoj u 2021. godini od OHNC je umrlo 538 osoba dok je u 2022. godini umrlo 547 osoba (6).

Glavni uzročni čimbenik pojavnosti ovih karcinoma je konzumacija duhana povezana sa preko 90% dijagnosticiranih slučajeva, uz alkohol koji nosi drugo mjesto (7). Hryss i sur. u svom istraživanju iznijeli su omjer vjerojatnosti (engl. *odds ratio*, OR) kojim dokazuju kako se rizik povećava s količinom i duljinom uporabe duhanskih proizvoda. Na prognozu bolesti također utječu lokalizacija, ali i vrsta duhanskog proizvoda. Tako će karcinomi niže od usne šupljine imati sve lošiju prognozu. U novije vrijeme infekcije humanim papilloma virusom, visokorizičnim tipom 16 te genetska predispozicija pacijenata također su rizični čimbenici za razvoj karcinoma (1, 6, 8).

### **1.1.1. Rak usne šupljine**

Rak usne šupljine obuhvaća karcinome dna usne šupljine, prednjeg dijela jezika (dvije trećine), tvrdog nepca te desni gornje i donje čeljusti, a uključuje i područje retromolarnog trokuta. Spada među najčešću vrstu karcinoma glave i vrata i uzrok je visokog broja smrtnih slučajeva širom svijeta, čineći 3% svih novih slučajeva karcinoma svake godine. Ti tumori mogu biti planocelularni karcinomi, adenokarcinomi, mukoepidermoidni, limfomi i melanomi. S dobi se rizik od pojave

povećava, a veliki problem uzrokuje dijagnoza koja je prekasna. Razlog tomu jest tiha bolest koja je do uznapredovalog stadija asimptomatska (9).

#### **1.1.1.1. Etiologija**

Vodeći uzročnik karcinoma usne šupljine jest pušenje. Čak 90% pacijenata koji su dobili dijagnozu bili su pušači te su konzumirali alkohol. Uz pušenje, alkohol i njihovo sinergističko djelovanje ulogu imaju i infekcije humanim papilomavirusom (HPV) odnosno visokorizični tip 16 povezan s 12% pojava tumora usne šupljine (3). Dodatni rizični faktori uključuju stariju dob, prisutne lezije na sluznici koje imaju sposobnost maligne alteracije (lichen planus, leukoplakija, eritroplakija). Iritacije sluznice uzrokovane zubnim protezama, siromašna oralna higijena, ali i pretjerana konzumacija određenih namirnica kao što je crveno meso i pothranjenost dodatni su rizični faktori (1).

#### **1.1.1.2. Dijagnostika**

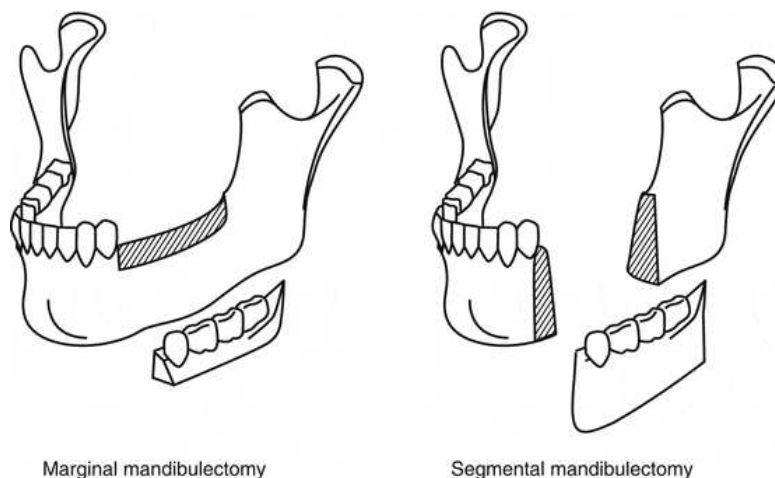
Iscrpna anamneza i temeljit klinički pregled koji uključuje vizualni i palpatorni pregled oralne sluznice glavni su koraci za otkrivanje karcinoma. Pozornost treba dati lezijama koje dulje vremena ne cijele, leukoplakijama te eritroplakijama koje mogu maligno alterirati u karcinome. CT, MR, OPG kao slikovne metode značajne su za procjenu opsega, ali i donošenja plana terapije. Za detekciju metastaza koristi se PET-CT. Još uvijek zlatni standard za potvrdu dijagnoze nosi histopatološka analiza, s obzirom na to da biopsiju možemo odraditi ambulantno uz lokalnu anesteziju. TNM klasifikacija presudna je u određivanju pristupa te opsegu operativnog zahvata, uz dubinu invazije (DOI)(1).

#### **1.1.1.3. Liječenje**

Liječenje ovisi o veličini tumora, lokalizaciji, prisutnim metastazama, genetskim promjenama te općem stanju i dobi pacijenta. Zbog kasne detekcije, kirurški su zahvati često neizbježni, s resektivnim operacijama koje imaju ključnu ulogu. Resekcija podrazumijeva uklanjanje tumora sa zdravim tkivom kako bi se osigurala potpuna eliminacija tumora i smanjila mogućnost recidiva (3).

Postoje različite vrste resektivnih zahvata (1):

- **Marginalna resekcija čeljusti** – slučaj kada je tumor zahvatio marginalni dio kosti
- **Segmentalna resekcija čeljusti** – veći tumori uz prekid kontinuiteta kosti
- **Hemiglosektomija ili subtotalna resekcija jezika** – zahvati prilikom zahvaćenosti jezika
- **Blok- resekcije i intraoralno-ekstraoralne resekcije** – proširenost tumora na limfne čvorove i visoka mogućnost metastaziranja



Slika 1. Mandibulektomija. Preuzeto iz (9).

Resektivni zahvati podrazumijevaju eliminiranje velikih i anatomski važnih struktura, što ima znatan utjecaj na kasnije protetske rehabilitacije. Uklanjanje dijelova čeljusti, jezika ili dna usne šupljine može kudikamo otežati ili onemogućiti ugradnju standardnih protetskih nadomjestaka, što reducira funkcionalnost i estetiku usne šupljine. Zbog toga rekonstruktivna kirurgija, koja nastoji rekonstruirati izgubljene dijelove, neizbježna je za poboljšanje kvalitete života pacijenata nakon ovakvih operacija (10).

Radioterapija se primjenjuje kod manjih tumora kao osnovni tretman ili nakon kirurških zahvata za veće tumore, često u kombinaciji s kemoterapijom kako bi se smanjila tumorska masa i pospješila prognoza (1).

### **1.1.2. Rak orofarinksa**

U područje orofarinksa svrstavamo tonzile, stražnju trećinu jezika, meko nepce i stražnju stijenku do podjezične kosti. Epidemiološki i patološki, karcinomi orofarinksa slični su karcinomu usne šupljine s obzirom na to da je njezin izravni nastavak (11).

#### **1.1.2.1. Etiologija**

Za života se 50% spolno aktivne populacije inficira HPV-om. Karcinom orofarinksa znatno je osjetljiv na tu infekciju pa se i učestalost povećava u usporedbi onih uzrokovanim duhanom i alkoholom. Najčešće je to planocelularni karcinom, no zbog prisutnosti limfatičnog tkiva u Waldeyerovom prstenu javljaju se i limfomi. Limfomi tonzile palatine, korijena jezika i stražnjeg dijela ždrijela brzo napreduju i manifestiraju se kao ulcerativne lezije (1).

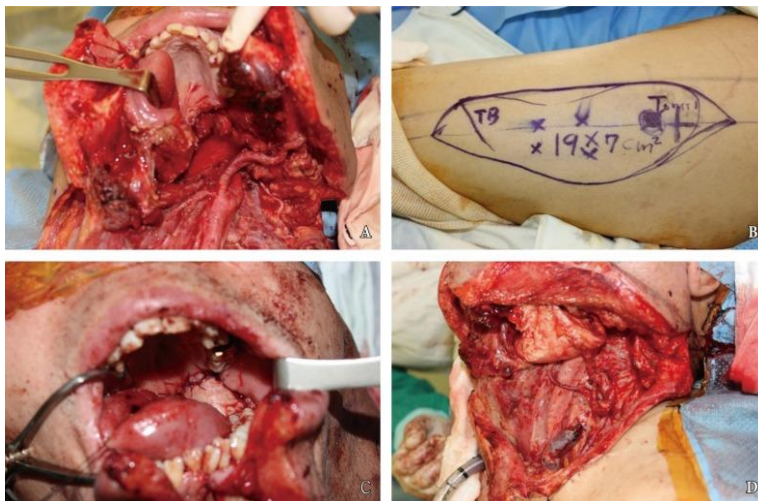
#### **1.1.2.2. Dijagnostika**

Česta je pojava bezbolno povećanog limfnog čvora kao prvotni simptom bolesti, stoga se ona dijagnosticira tek u uznapredovaloj fazi. Javljaju se subjektivne smetnje gutanja, osjećaja nelagode i smetnji pri govoru kao i pojava trizmusa, odnosno teškog otvaranja usta. Otorinolaringološki pregled, uključujući fleksibilnu fiberendoskopiju gornjeg dijela aerodigestivnog sustava, ključan je za procjenu proširenosti bolesti. U Republici Hrvatskoj za procjenu širenja bolesti još uvijek je CT glavna metoda, dok je u SAD-u i zapadnoj Europi to MR. PET-CT je metoda izbora za otkrivanje malih, teško uočljivih karcinoma nepčane tonzile i jezika. PCR metoda do nedavno je smatrana pouzdanom, no danas se više ne koristi nego se HPV status otkriva imunohistokemijskim metodama i *in situ* hibridizacijom (1).

#### **1.1.2.3. Liječenje**

Stadij bolesti u trenutku dijagnosticiranja određuje daljnji plan liječenja. Tako se u ranom stadiju (I. i II.) pristupa monomodalnom, kirurškom zahvatu transoralnim putem (laser, ultrazvučni nož ili TORS – eng. *Transoral Robotic Surgery*) ili kemoradioterapijom, a u slučaju prisutnih pozitivnih limfnih čvorova potrebna je i disekcija vrata te strane. U uznapredovalih stadija (III. i IV.), kemoradioterapija se primarno koristi zbog održavanja funkcije bitnih organa, dok se radikalnom operacijom osigurava optimalna eliminacija tumora uz negativne rubove. Resektivni zahvati u tih karcinoma pacijenta ostavljaju sa značajnim defektima što za indikaciju ima rekonstruktivne

zahvate slobodnim i regionalnim režnjevima. Prognoza liječenja ovisi o stadiju bolesti, HPV statusu i odgovoru na terapiju. Trogodišnje preživljenje dokazano je znatno bolje za HPV+ pacijente (1).



Slika 2. Resektivna operacija orofaringealnog karcinoma. Transcervikalni pristup. Podlaktični režanj. Preuzeto iz (12).

### 1.1.3. Rak larinksa (grkljana)

Grkljan, kao ključan organ odgovoran za produkciju glasa, obuhvaća gornji dio dušnika (traheje) i glasnice, a dijeli se na supraglotis, glotis i subglotis. Raniji stadiji bolesti skloni su širenju van laringealnog područja, međutim hrskavice i fascije koje ga omeđuju služe kao granica. Najčešće se razvijaju iz pločastih stanica koje oblažu grkljan (1).

#### 1.1.3.1. Etiologija

Čini 1-2% svih zloćudnih tumora i, osim raka kože, najčešća je lokalizacija malignih tumora glave i vrata s pojavnnošću nakon 50. godine, a prevalencijom 8 – 10 puta većom kod muškaraca. HPV ne igra značajnu ulogu kao etiološki čimbenik, dok je više od 85% dijagnosticiranih bilo dugogodišnji pušači i konzumenti alkohola. Apstinencijom se rizik od razvoja karcinoma smanjuje do čak 60% (1).



### **1.1.3.2. Dijagnostika**

Promuklost koja traje od 2 do 3 tjedna zahtijeva otorinolaringološki pregled. Mogu se javiti iznad ili ispod glasnica, pri čemu supraglotički karcinom, zbog bolje limfne drenaže, uzrokuje metastaze u 70% slučajeva, dok glotički karcinom rjeđe metastazira (3). U uznapredovalom stadiju može se javiti gubitak težine, bolni čvorovi, iskašljavanje krvi i disfagija. Laringoskopija je ključna za izravan pregled grkljana, uzimanje biopsije i određivanje stadija bolesti. Nakon potvrde dijagnoze, dodatne pretrage poput CT-a ili PET-CT-a koriste se za procjenu proširenosti bolesti i planiranje liječenja, a CT prsnoga koša i abdomena potreban je zbog mogućih sekundarnih tumora, najčešće u plućima (1).

### **1.1.3.3. Liječenje**

U ranim stadijima, fokus je na očuvanju funkcija grkljana, s opcijama kao što su parcijalne laringektomija, endoskopska laserska kirurgija i transoralna robotska kirurgija (TORS). Ostale mogućnosti uključuju vertikalnu parcijalnu laringektomiju, supraglotičnu laringektomiju i subtotalnu laringektomiju. Za uznapredovale stadije, liječenje se sastoji od kombinacije kirurških zahvata, radioterapije i kemoterapije uz multidisciplinarni pristup. Totalna laringektomija predstavlja zlatni standard, dok near total i *three-quarter* laringektomija mogu biti primijenjene ovisno o specifičnim okolnostima. Radioterapija i kemoterapija ključne su komponente suvremenog liječenja naprednog stadija karcinoma grkljana. Petogodišnje preživljenje u onih kojima se rak grkljana proširio na lokalne limfne čvorove iznosi manje od 45%, dok za daljnje metastaze taj postotak pada na 30% (1).

### **1.1.4. Rak hipofarinksa**

Hipofarinks, koji se proteže od vrha grkljana do donje granice krikoidne hrskavice i uključuje stražnju stijenku ždrijela, postkrikoidne hrskavice i piriformne sinuse, rijedak je tumor koji se često otkriva kasno uz simptome otežanog gutanja i disfagije (3).

#### **1.1.4.1. Etiologija**

Karcinom hipofarinksa najčešće se pojavljuje kod muškaraca, a rijetko je prisutan kod djece. Prosječna dob obolijevanja je 65 za muškarce i 68 godina za žene. Glavni faktori rizika uključuju konzumaciju alkohola i duhana, pri čemu kombinacija tih dvajufaktora značajno povećava rizik zbog njihovog kumulativnog učinka. Osim toga, manjak željeza i vitamina C, kao i izloženost industrijskim kemikalijama poput azbesta, otapala, policikličkih aromatskih ugljikovodika i nikla, također mogu doprinijeti razvoju ovog karcinoma (13).

#### **1.1.4.2. Dijagnostika**

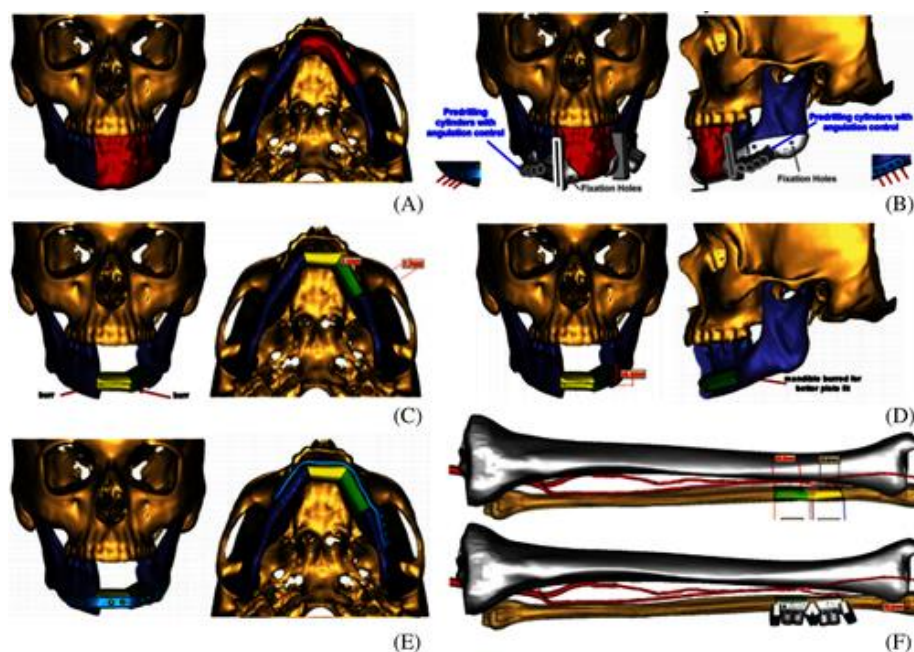Dijagnoza počinje detaljnom anamnezom i otorinolaringološkim pregledom. Mikrolaringoskopija omogućuje pregled gornjeg aerodigestivnog trakta i uzimanje bioptata za histološko dokazivanje tumora. CT i MR pomažu u procjeni veličine tumora i dubine invazije, dok PET-CT omogućuje detekciju metastaza i procjenu zahvaćenosti limfnih čvorova. Često metastazira u regionalne limfne čvorove, a udaljene metastaze zahvaćaju pluća, medijastinum, kosti, jetru i kožu (13).

#### **1.1.4.3. Liječenje**

Liječenje može uključivati kirurške, kemoterapijske i radioterapijske metode, bilo pojedinačno ili u kombinaciji. Kirurške opcije uključuju djelomičnu ili potpunu faringektomiju i laringektomiju, ovisno o lokalizaciji tumora. Također, zbog učestalog metastaziranja u regionalne limfne čvorove, često je potrebna disekcija vrata. Kemoterapija se koristi kao neoadjuvantna terapija za smanjenje tumora prije operacije ili adjuvantna terapija za eliminaciju preostalih stanica raka nakon operacije, često u kombinaciji s radioterapijom. Radioterapija može biti primarna metoda liječenja ili kao dodatak kemoterapiji (3).

## 1.2. Implantoprotetska rehabilitacija onkoloških pacijenata

Resektivna operacija, radio i kemoterapija, kao dio onkološke terapije, dovode do poremećenih anatomskih odnosa u usnoj šupljini. Kserostomija, radijacijski karijes i rizik od osteoradionekroze, koji traje godinama nakon, posljedice su s kojima se onkološki pacijenti suočavaju nakon podlijevanja RT (14). Navedeni faktori pred specijalista protetike stavljaju velik izazov u postizanju uspješne oralne rehabilitacije, prvenstveno u smislu funkcionalne okluzije i međučeljusnih odnosa. Retrudirana mandibula, poznata pod eufemizmom “Andy Gump defect”, karakteristična je za ove pacijente (15, 16).



Slika 3. CAMR za modeliranje resekcije i slobodne rekonstrukcije mandibule fibulom za tumor prednje lijeve čeljusti. Utvrđen i označen defekt. Dizajnirane vodilice kao pomoć pri mandibulektomiji. Isplanirana rekonstrukcija uz osiguravanje preciznog pristajanja između fibularnog grafta i preostale mandibule. Dizajn gotove ploče s kutem koji odgovara neomandibuli i zakrivljenosti postojeće mandibule. Isplanirani fibularni rezovi koji se podudaraju s rekonstruktivnim modelom i izrađene prilagođene vodilice za pomoć pri fibularnoj osteotomiji.

Preuzeto iz (17).

Ranije se pretpostavljalo kako su krunice, mostovi i mobilne proteze najučinkovitije opcije u ovih pacijenata, međutim zbog teškog postizanja retencije pružaju nisku kvalitetu žvačne funkcije. Iz tog razloga uvode se dentalni implantati te nadomjestak zuba postavom titanskih vijaka direktno u čeljusti (18).

Titanskim rekonstrukcijskim pločama, koje se preoperativno savijaju 5 – 10 mm radi izbjegavanja *cross-bite* okluzije, ponovno se uspostavlja kontinuitet mandibule nakon segmentalne mandibulektomije i poboljšava se kontura lica pacijenta. Adaptacijom koštanog transplantata na titansku ploču dobivamo čvrstu osnovu za dentalnu implantološku rehabilitaciju (18).

Oseointegrirajući implantati imaju veliku prednost u rehabilitaciji onkoloških pacijenata. Imedijatna postava reducira ukupni broj operativnih zahvata, omogućuje lakši pristup mandibuli te bržu uspostavu funkcije. Dostupna literatura ukazala je kako su implantatima retinirane proteze znatno smanjile pritisak na meka tkiva ispod nje (16).

Rekonstrukcije slobodnim režnjevima kao dio rekonstruktivne kirurgije, sastavljene od kosti, mišića i kože, limitiraju sposobnost endosealnog implantata da podupre protetski nadomjestak. Često dovode do pojave infekcija i džepa. Koža oko transmukoznog dijela implantata ukloni se te se na to mjesto transplantira slobodni nepčani graft (18).

Slobodni fibularni režanj ima prednost u rekonstrukciji mandibule zbog dovoljne duljine i plastičnosti koja omogućuje smještaj implantata, ali ima nedostatak visine koja iznosi 13 mm te se nadoknadi postavom implantata 1 cm iznad inferiorne granice mandibule (18).

Uspješnost oseointegracije implantata određena je Alberktssonovim kriterijima: odsutnost mobilnosti, boli ili parestezije, odsutnost periimplantne radiolucencije i odsutnost progresivnog marginalnog gubitka kosti (18).

### 1.2.1. Osteoradioneckroza; utjecaj na uspješnost protetske terapije

Osteoradioneckroza (ORN) definirana je kao ekspanirana ozraćena kost koja ne cijeli dulje od 3 mjeseca. Javlja se u starijih pacijenata, onih loše higijene, konzumatora alkohola i duhana koji su prošli terapiju zraćenja. Komorbiditeti kao što je dijabetes dodatni su rizik (19). Bitan faktor je doza zraćenja gdje, prema nekim navodima, kost ozraćena > 60 Gy nosi puno veći rizik od nastanka ORN. Naime, visoke doze zraćenja uzrokuju oštećenje žila, fibrozu vezivnog tkiva, oštećenja mišića i epitela koje dovodi do gubitka implantata (20).

S obzirom na to da su radijacijska doza na mjesto postave implantata, vrijeme između RT i postave implantata, lokalizacija implantata, oralna higijena tokom RT povezani sa uspješnosti postave implantata, danas, uporabom naprednije RT, moguće je reducirati količinu zraćenja usmjerenu na okolno zdravo tkivo dok se tumoru dostavlja vrlo visoka doza zraćenja (21).

ORN često je potaknuta postradioterapijskim ekstrakcijama zuba. Preventivni posjet stomatologu i ekstrakcije svih zuba kojima prognoza nije dugotrajna minimalno 7 – 14 dana prije RT nužan je kako bi se rizik sveo na minimum. Neke preventivne strategije su predložene i uključuju uporabu antibiotika, hiperbaričnu komoru i kombinaciju pentoksifilina i tokoferola (tzv. PENTO protokol), no danas nedostaju dokazi o njihovoj učinkovitosti (22).

Postava implantata može biti imedijatna – prije RT i primarno tokom ablativne operacije tumora, ili se može postaviti sekundarno – nakon RT. Cilj primarnog postavljanja postizanje je oseointegracije prije nego dođe do oštećenja kosti prilikom RT. Ako se postava implantata može provesti samo nakon RT, unatoč istraživanjima, zbog heterogenosti rezultata, još nije utvrđeno koliko dugo treba čekati nakon RT. Meta – analiza nije pokazala statistički značajnu razliku u preživljenju implantata kada je postava izvedena 12 mjeseci prije ili poslije RT. Neke studije preporučuju interval od minimalno 12 mjeseci kako bi za oporavak mišića i preoblikovanje kosti bilo dovoljno vremena. Rezultati jednog istraživanja pokazuju da što je razmak između RT i postave implantata veći od dvije godine, to je veći broj neuspjeha (14).

Konzervativno zbrinjavanje i atraumatski pristup nakon RT ipak je važnije za uspjeh nego vrijeme ekstrakcije (18).

## 1.2.2. Implantoprotetska rehabilitacija postoperativnih defekata

### 1.2.2.1. Opturatorska proteza i zigomatični implantati

U današnje doba implantoprotetske terapije moguća je adekvatna opskrba pacijenata s opsežnim defektima u maksilofacijalnoj regiji. Zbog nerijetko lošeg općeg stanja onkoloških pacijenata, kirurška rekonstrukcija nije uvijek opcija te se stoga poseže za protetskim rješenjem (23).

Kako maksilektomijom dolazi do komunikacije između usne i nosne šupljine, tzv. *opturatorska proteza* neizbježna je opcija do definitivnog implantoprotetskog rješenja. Dva do tri tjedna nakon resektivne operacije radi se privremeni opturator, međutim kako su zbog resekcije retentivna mjesta i ventilni učinak izgubljeni, potrebno je posegnuti za retencijskim elementima (1). Ostvarenje retencije i stabilnosti opturatorske proteze ključno je za uspješnost terapije. Moguće je koristiti konstrukcijske 3D modele te virtualno kirurško planiranje kako bi isplanirali postavu bazirano na okluziji i protetskim zahtjevima (24).

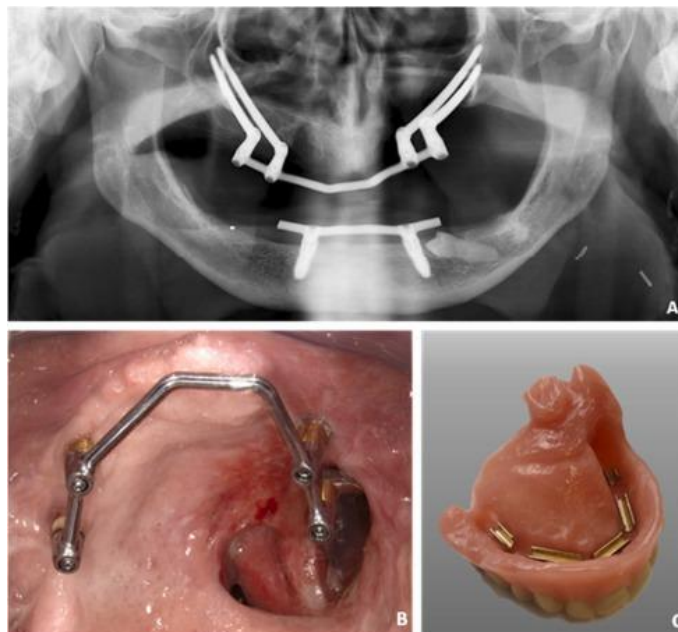
Zigomatični implantati mogućnost su liječenja pacijenata s nedostatkom tkiva u potpuno bezuboj maksili. Dizajnirani su 1998. godine specifično za uporabu u atrofiranim kostima, kongenitalnim bolestima i tumor resektivnim defektima (25, 26). Koriste se kao elementi kojima se retinira opturatorska proteza. Moguća je ugradnja i u područje rekonstrukcije fibularnim vaskulariziranim režnjem. Tada implantat seže u defekt, služi kao stabilizacijski element reznja, ali i kao retencija opturatoru (27).

Zigomatični implantati ugrađuju se u općoj anesteziji, a postoji više opcija: dva bilateralna implantata, bilateralno s jednim implantatom, unilateralno s jednom ili dva implantata te kombinacija s konvencionalnim dentalnim implantatima. Šest mjeseci nakon postave implantata, konačna rehabilitacija radi se mobilnim protezama vezanima s *Multi-unit* nadogradnjom zigomatičnog implantata (24).

U slučajevima kada volumen kosti u nativnoj maksili nakon maksilektomije ostane dovoljan za postavu implantata, ugrađuju se endosealni implantati. Što se kompromitiranja mekih tkiva tiče, oni imaju manje invazivan učinak u usporedbi sa zigomatičnim implantatima (24).

U pogledu vremena do predaje konačnog protetskog rada, kombiniranjem zigomatičnih i endosealnih implantata vrijeme isporuke se produljuje. Usporedbom s bezubim pacijentima koji su

rehabilitirani s četiri zigomatična implantata, u ovih je pacijenata došlo do odgode od tri mjeseca za ugradnju definitivne opturatorske proteze sa implantatom. Unatoč potrebi za dodatnim protetskim terminima, kao i privremenim opturatorskim protezama, konačni protetski rezultat bio je unutar očekivanja. Integracija zigomatičnih implantata bila je uspješna u zračenih pacijenata, a postojao je trend većeg neuspjeha u bolesnika podvrgnutih postoperativnoj radioterapiji (24).



Slika 4. Panoramski rendgenski snimak i (B) intraoralni prikazi pacijenta sa suprastrukturom poprečnog luka u obliku slova U na četiri zigomatična onkološka implantata, dva postavljena u defektu i dva na kontralateralnoj strani. (C) Odgovarajuća definitivna opturatorska proteza retinirana na implantatima. Preuzeto iz (24).

Osobe s protezom retiniranom na implantatima puno su češće imale pozitivan odgovor na terapiju nego pacijenti kojima je provedena protetska rehabilitacija bez implantata. Oni su esencijalni za poboljšanje mastikatorne funkcije, fonacije, ali i direktnog utjecaja na psihičko stanje bolesnika (28).

Wang i sur. (25) 2017. godine uspoređuju dvije skupine pacijenata: jednu skupinu rehabilitiranu mobilnim protezama stabiliziranim dentalnim i zigomatičnim implantatima, a drugu skupinu s

fiksni protezama na dentalnim implantatima. Zaključili su da nema razlike u oralnoj funkciji između navedenih pacijenata. Međutim, utvrđeno je da pacijenti koji imaju mobilnu opturator protezu imaju lošije mentalno stanje od pacijenata s fiksnim protezama na implantatima (25). Uporaba zigomatičnih i dentalnih implantata znatno skraćuje vrijeme rehabilitacije i ubrzo pacijenta vraća u normalnu funkciju (29).

Kada je nakon resektivnih operacija odrađena rekonstrukcija nekom od mikrovaskularnih ili transplantacijskih metoda, dentalne implantate koristimo za ozublivanje pacijenata. Nedostatak je izostanak pričvrsne gingive oko implantata, zato se oko implantata ukloni dio kože kako bi ožiljkasto tkivo imitiralo pričvrsnu gingivu (1).

#### **1.2.2.2. Pokrovna proteza retinirana prečkom na implantatima**

Proteze na implantatima rješavaju većinu nedostataka koje su nosile konvencionalne potpune proteze. Postavom implantata u kost smanjujemo količinu resorpcije preostalog grebena i dolazi do bolje stabilnosti proteze. Snaga samog ugriža pacijenata s implantatima je veća što znači da je i učinkovitost žvakanja povećana. Prilagodba na teproteze brža je, a bolji raspored zuba u optimalnim položajima poboljšava estetski izgled pacijenta. Opća razina zadovoljstva pacijenta viša je, što zauzvrat doprinosi poboljšanoj kvaliteti života. Da bi implantati mogli dobro funkcionirati moraju biti oseointegrirani u temeljnu kost, u suprotnom implantat propada (30).

U prikazanom slučaju koristili su se *Zimmer Biomet Trabecular Metal* implantati od tantala, materijala koji je u medicini često primjenjivan za poticanje formiranja kosti. U središnjem dijelu nalazi se trabekularni materijal koji imitira spongioznu strukturu i na taj način se približava prirodnoj kosti. Sadrži oseoinduktivna i oseokonduktivna svojstva. Unutar pora tantala nastaje novo koštano tkivo jednake građe kao i kost. Prilikom implantacije u donjoj čeljusti visina grebena mora iznositi 12 mm, dok je za gornju čeljust to 10 mm. U lateralnim dijelovima zbog manjka kosti potrebni su kratki implantati (31, 32).

Prečka je sustav koji čine (33):

- matrica, tj. jahač u bazi proteze
- patrica, odnosno sama prečka.

Za izradu prečke preferira se uporaba metala dok za matricu koristimo plastične materijale. Prečka dolazi u različitim oblicima te može biti konfekcijska ili individualno frezana. Prečke nose problem



otežanog održavanja higijene. Previše distalnom postavom prečke smanjujemo jezični prostor, pa je preporuka duljina prečke 20-22 mm. najčešće korišteni sustavi su Hader i Dolderov sustav (33).

Implantatima retinirane pokrovne proteze klasificiramo prema vrsti potpore (34):

1. potpuno mukozno poduprte,
2. implantatno-mukozno-poduprte i
3. potpuno implantatno-poduprte.

Cilj je postići da se sila ne prenosi samo na tkivo nego i na implantate. Mukozno-poduprte oslanjaju se na dva implantata sa kugličnim ili magnetskim pričvršćenjem. Implantatno-mukozno poduprte koriste rezilijentnu prečku koja uključuje obično četiri implantata. U slučaju 4 ili više implantata za potpunu potporu govorimo o potpuno implantatno poduprtoj pokrovnoj protezi bez oslonca na mukožu. Ponekad se koristi distalno proširena konzolna prečka radi bolje retencije, ali to može povećati biomehanički stres na implantate tijekom žvakanja i dovesti do gubitka oseointegracije (34).

U slučaju mandibule, dva implantata smatraju se standardnim tretmanom za pokrovnu protezu, dok je rehabilitacija gornje čeljusti izazovnija i zahtjeva minimalno četiri implantata (35).

## **2. PRIKAZ SLUČAJA**

Pacijent u dobi od 66 godina prije 9 godina prošao je kirurško liječenje zloćudne novotvorine orofarinksa koje je uključivalo resekciju gornje i donje čeljusti. Nakon onkološke terapije suradnjom specijalista oralne kirurgije i specijalista protetike uspješno je rehabilitiran implantoprotetskim radom. Cijeli protetski postupak, uz suglasnost pacijenta, obilježen je kvalitetnom fotodokumentacijom kako bi se ostvarila dobra komunikacija i planiranje između kirurga, protetičara i tehničara. Kao uvod u prikaz slučaja bit će objašnjena otorinolaringološka i oralnokirurška terapija koje su prethodile protetskoj terapiji pacijenta, a zatim će se objasniti sam postupak i izazovi s kojima se protetičar u ovom slučaju suočio i kako su riješeni.

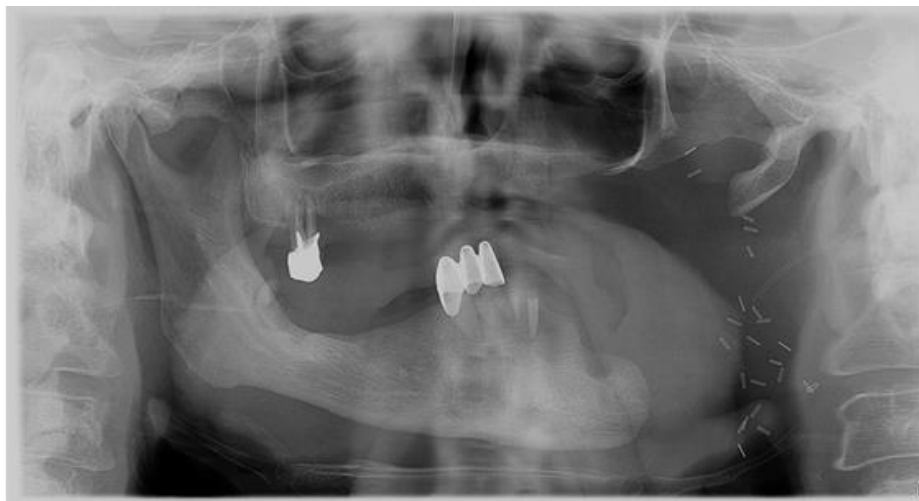
## 2.1. Pretprotetska terapija

Pacijent se u proljeće 2015. javlja na Kliniku za otorinolaringologiju i kirurgiju glave i vrata na KBC Sestre milosrdnice u Zagrebu sa simptomima peckanja i nelagode pri gutanju, dok se iscrpnom anamnezom pokazalo kako je bio dugogodišnji pušač do nedavnog prestanka te povremeni konzumator alkohola (36).

Ulceroinfiltrativna tvorba promjera 4,5 cm bila je prisutna u području lijevog prednjeg nepčanog luka. Zahvatila je retromolarni trokut i tvrdo nepce i spuštala se niz tonzilolingvalne brazde. Biopsijom je potvrđen planocelularni karcinom i pacijent je podvrgnut opsežnom kirurškom zahvatu. MSCT om prikazala se invazivnost tumor i odredila se T3N0M0 klasifikacija. Zahvat je uključivao traheotomiju, selektivnu i modificiranu disekciju lijeve strane vrata, segmentalnu maksilektomiju i mandibulektomiju lijeve strane, resekciju tumora. Kako bi se nadomjestili izgubljeni dijelovi mekog tkiva, koristio se anterolateralni natkoljениčni režanj (*ALT flap*) za rekonstrukciju (36).

Postoperativno pacijent je bio podvrgnut kemoradioterapiji koja se sastojala od 64 Gy u 32 frakcije na područje tumora te 50 Gy u 25 frakcija na limfne čvorove, uz to provela se i terapija Cisplatinom. Zbog opstrukcije Eustahijeve cijevi nakon rekonstrukcije, provela se miringotomija s T-cjevčicom, a također, i traheostoma za respiratornu potporu (36).

Tri godine nakon završetka onkološke terapije, pacijent se javio na Zavod za oralnu kirurgiju radi oralne rehabilitacije. Ortopantomogramom i kliničkom evaluacijom utvrđeni su zubi s paradontopatijom te zaostali korijeni u donjoj čeljusti, što je zahtijevalo njihovu ekstrakciju. Zbog prethodne radioterapije zahvat je morao biti atraumatski, pažljivo isplaniran i izveden uz posebne mjere opreza (36).

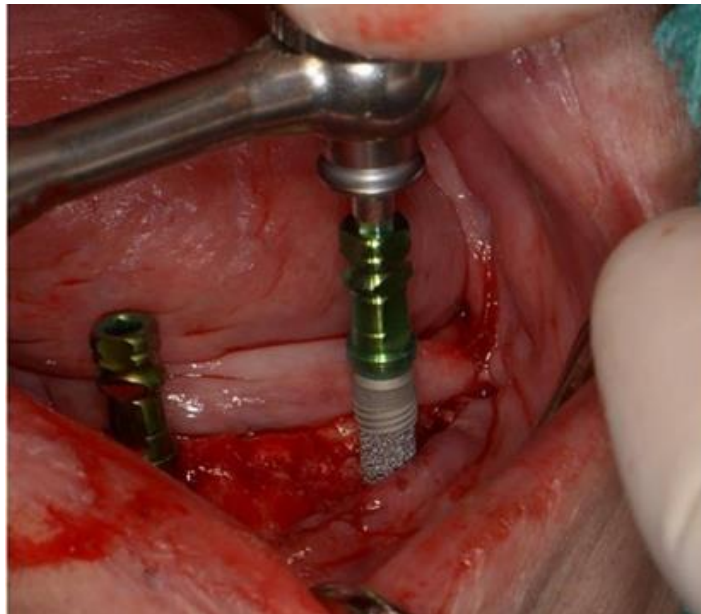


Slika 5. Ortopantomogram prije početka terapije. Ljubaznošću izv. prof. dr. sc. Ivica Pelivana

Ekstrakcija zubi i preostalih korijena provedena je uz primjenu PRF membrana (engl. *platelet-rich fibrin*; trombocitima obogaćen fibrin) kako bi potaknuli cijeljenje i smanjili rizik od komplikacija. Alveola donjeg desnog drugog molara prekrivena je PRF-om i zašivena križnim šavom, dok je u području prednjih zubi alveolarni greben modeliran, postavljena membrana i primarno zašivena pojedinačnim i madrac neresorptivnim šavovima. Pacijent je preventivno stavljen na antibiotsku terapiju 2 g amoksicilina s klavulanskom kiselinom dva dana prije i pet dana nakon zahvata (36).

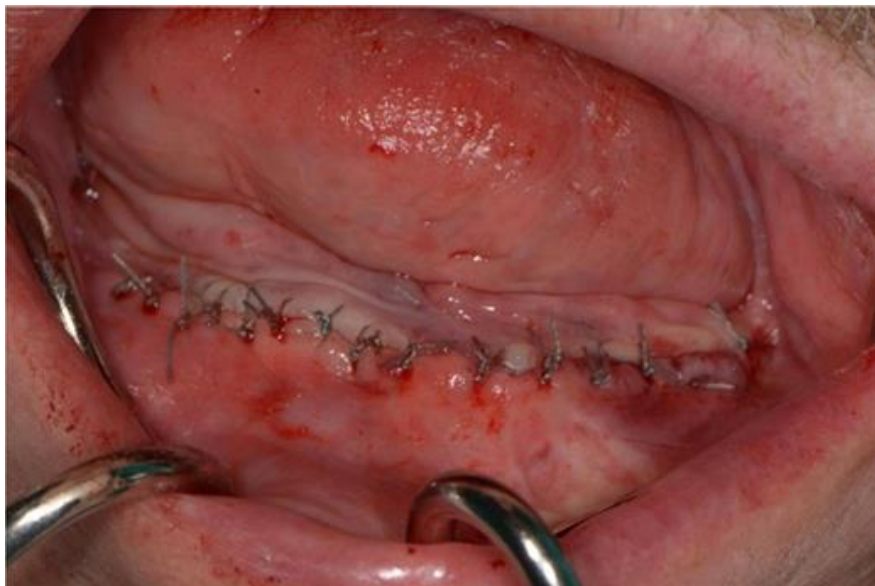Sedam dana nakon zahvata, na kontroli, uočeno je zadovoljavajuće cijeljenje rane, što je bio znak za nastavak planirane terapije. Tri mjeseca nakon, kako bi omogućili stabilnu osnovu za protetsku rehabilitaciju, u donju čeljust ugrađena su tri *Zimmer Biomet Trabecular Metal* implantata (Slika 6.). Implantati su bili promjera 4,1 mm i dužine 10 mm, a mukoperiostalni režanj je nakon ugradnje implantata sašiven pojedinačnim neresorptivnim šavovima (Slika 7.) (36).

Nakon sedam dana od implantacije, šavovi su skinuti te je uočeno primarno cijeljenje rane. Tri mjeseca kasnije, nakon dodatne kontrole (Slika 8.), implantati su otvoreni, postavljeni su gingiva former i pacijent je bio uspješno pripremljen za završnu fazu protetske terapije (36).

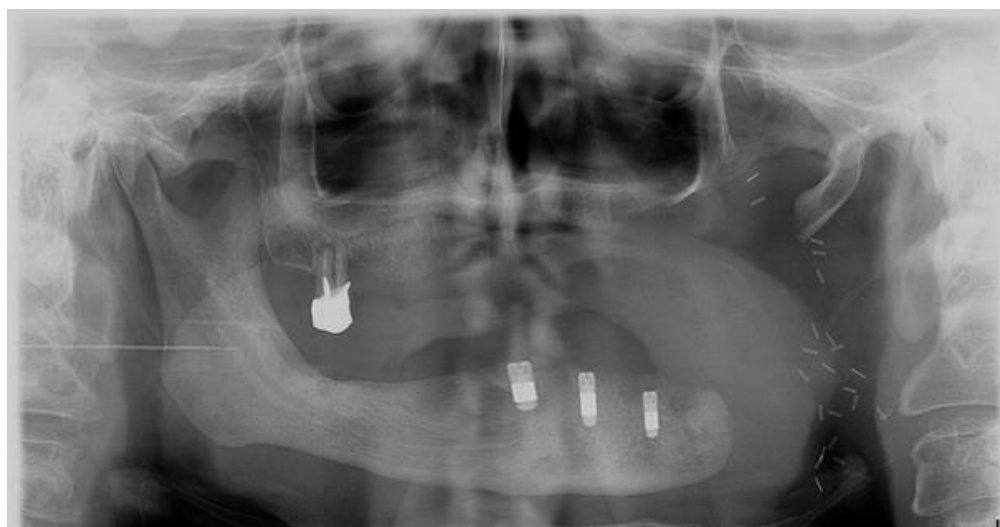


Slika 6. Postava implantata u regiji 31,35,45. Preuzeto s dopuštanjem autora: izv. prof. dr. sc.

Dragana Gabrić



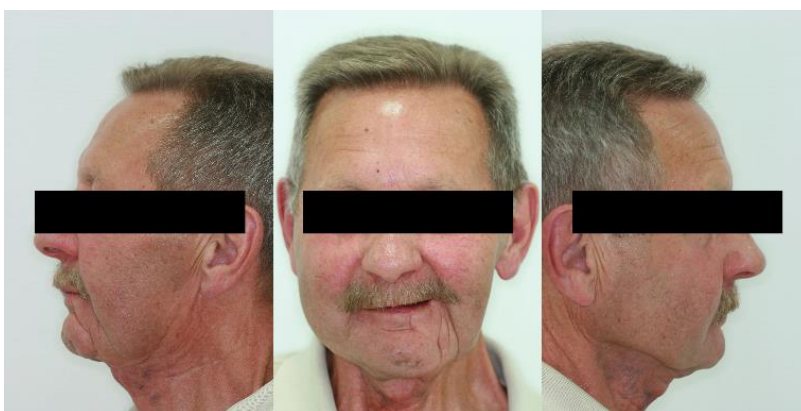Slika 7. Zašiven mukoperiostalni režanj. Preuzeto uz dopuštenje autora: izv. prof. dr. sc. Dragana Gabrić



Slika 8. Kontrolni ortopantomogram nakon implantacije. Ljubaznošću izv.prof.dr.sc. Ivice Pelivana.

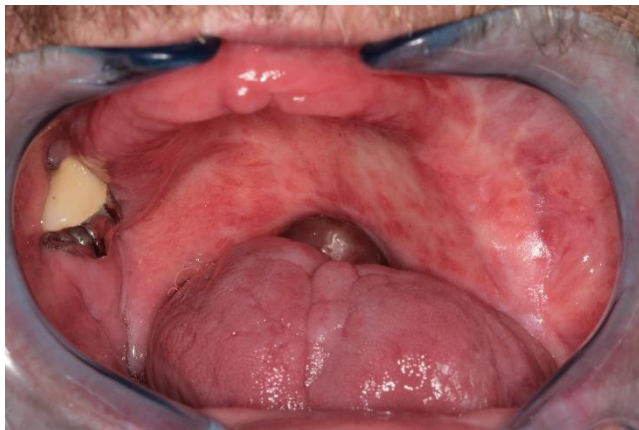
## 2.2. Protetska terapija

Implantoprotetska terapija odrađena je u Stomatološkoj ordinaciji Cosmodent d.o.o. u lipnju 2019. godine (36). Kao posljedica maksilektomije i mandibulektomije dolazi do velikih disproporcija u odnosima zubnih lukova, međučeljusnih odnosa i estetskog izgleda koje je izazovno za svakog specijalista protetike (Slika 9.). Mandibula nakon resektivnih operacija ima tendenciju lateralnog pomaka na stranu defekta (37).



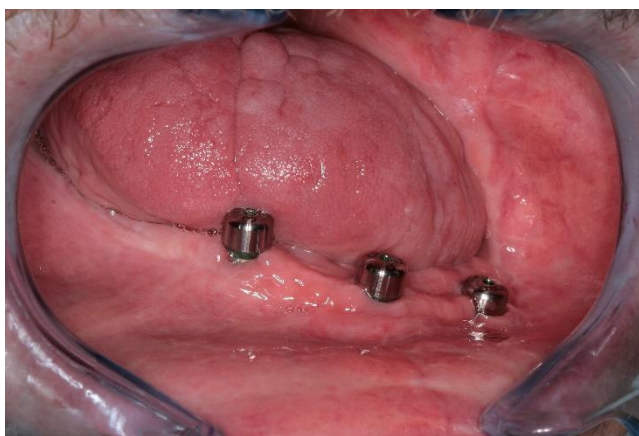
Slika 9. Izgled pacijenta na početku terapije. Ljubaznošću izv. prof. dr. sc. Ivica Pelivana

Kako je pacijent u maksili imao gornji desni drugi kutnjak opskrbljen modificiranom fasetiranom krunom, odlučilo se ne riskirati nastanak nekroze te isti ostaviti unatoč blagoj pomičnosti. Zub je poslužio kao retencijski element za gornju subtotalnu protezu s metalnom osnovom, s obzirom na to da ventilnog učinka nema. Rekonstrukcijom defekta anterolateralnim natkoljениčnim režnjem (*ALT flap*) u području maksile izgubljen je vestibulum na strani defekta (Slika 10.), što također ima velik utjecaj na retenciju proteze. Radioterapija je u ovog pacijenta imala velik utjecaj na žlijezde slinovnice i uzrokovala je jaku kserostomiju koja se može primijetiti i na fotografijama. (Slika 10. i 11.).



Slika 10. Intraoralni nalaz, vidljivi poslijeoperacijski defekti 1.

U donjoj čeljusti protetičar se odlučuje na pokrovnu protezu retiniranu prečkom na tri implanata u prednjem području koji su ugrađeni tri mjeseca ranije.

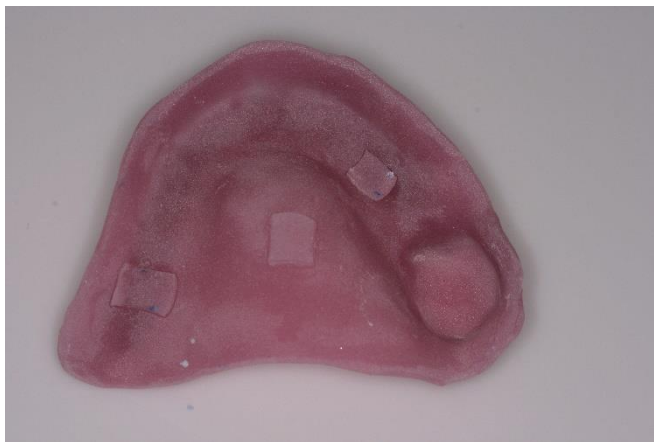

Slika 11. Intraoralni nalaz, vidljivi postoperacijski defekti 2. Ljubaznošću izv. prof. dr. sc. Ivica Pelivana

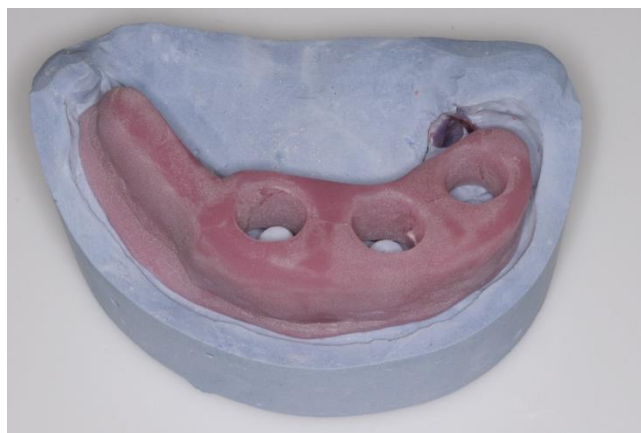Prva faza obuhvaćala je anatomske otiske gornje i donje čeljusti. Za donju čeljust koristila se Hager & Werken konfekcijska žlica za otiskivanje implantata i obični kitasti silikon. Iz navedenih otisaka izradili su se modeli na kojima su izrađene individualne žlice.



Donja individualna žlica imala je otvore za otisak položaja implantata pomoću prijenosnih kapica tehnikom otvorene žlice (Slika 12. i 13.).

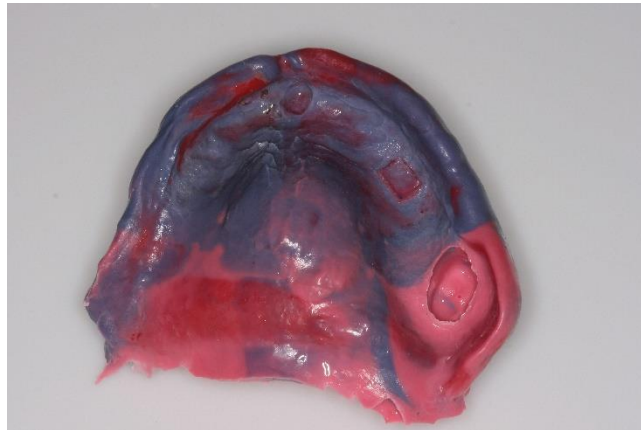


Slika 12. Gornja individualna žlica. Ljubaznošću izv. prof. dr. sc. Ivice Pelivana



Slika 13. Donja individualna žlica za tehniku otiskivanja otvorenom žlicom. Ljubaznošću izv. prof. dr. sc. Ivice Pelivana

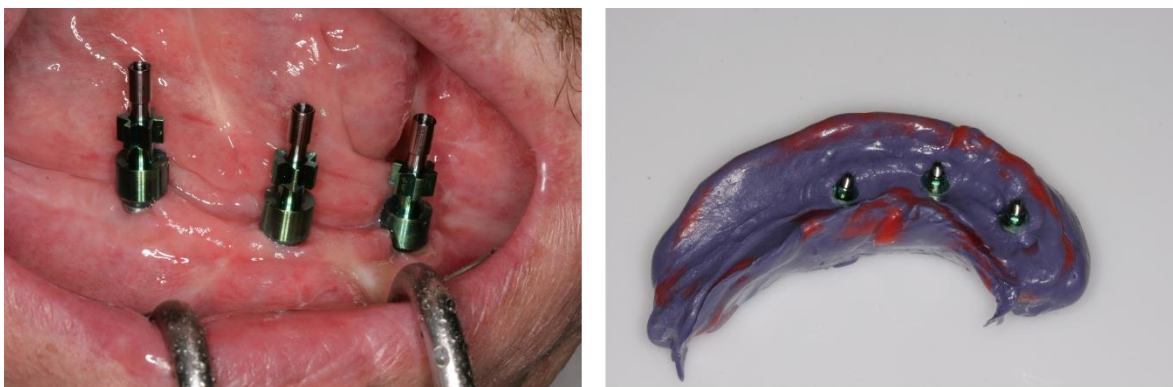
Gornjom individualnom žlicom (Slika 12.) uzeo se gornji funkcijski otisak – polieterom (ljubičasto), termoplastičnom masom (crveno) i polieterom rijetke konzistencije (Slika 14.).



Slika 14. Gornji funkcijski otisak za subtotalnu djelomičnu protezu s metalnim skeletom.

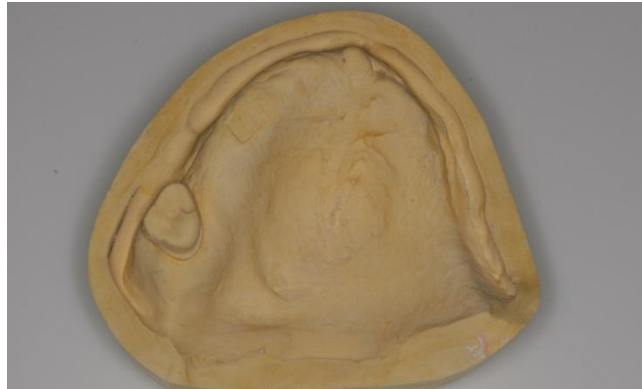Ljubaznošću izv. prof. dr. sc. Ivica Pelivana

U donjoj čeljusti maknuli su se gingiva formeri te su postavljeni otisni transferi. Termoplastičnom masom (Bite compound, GC, Tokyo, Japan) otisnu se rubovi te se nanese adheziv preko kojega se žlica napuni polietrom (Impregum Penta Soft Quick, Maplewood, Minnesota, SAD). Polietrom u šprici nanosimo i oko otisnih transfera radi bolje kvalitete otiska. Nakon što se žlica unese u usta, rade se pasivne i aktivne funkcijske kretnje. Generalno gledano, ovaj otisak sličan je funkcijskom otisku za totalnu protezu uz jedan dodatni korak – otisne transfere.

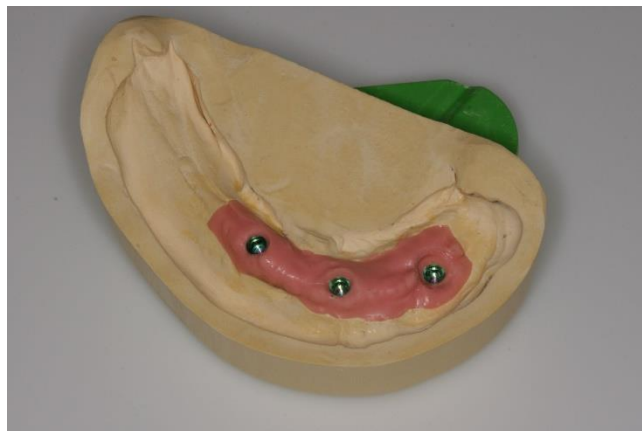

Slika 15. Otisni transferi u ustima i donji funkcijski otisak. Ljubaznošću izv. prof. dr. sc. Ivica Pelivana

U dentalnom laboratoriju od super tvrde sadre izrađeni su gornji i donji radni model. Donji radni model sadržavao je silikonsku gingiva masku postavljenu oko laboratorijskih analoga dentalnih implantata. (Slika 17.).



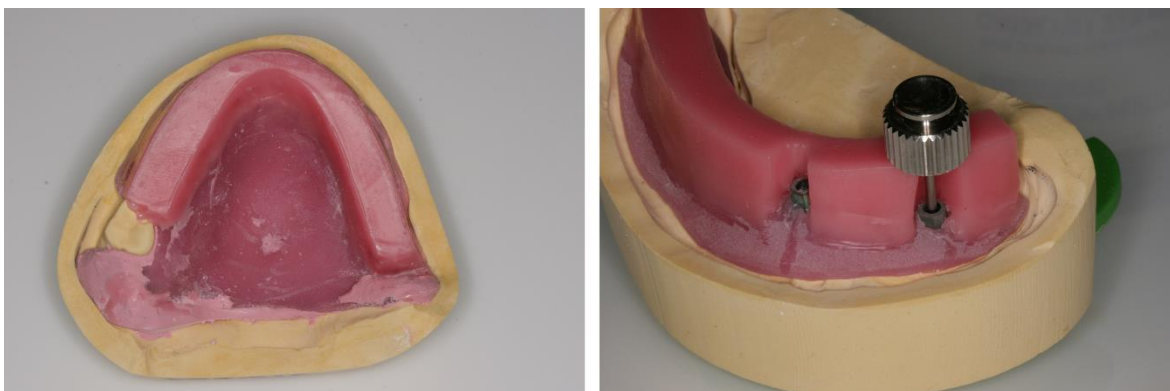
Slika 16. Gornji radni model. Ljubaznošću izv. prof. dr. sc. Ivice Pelivana



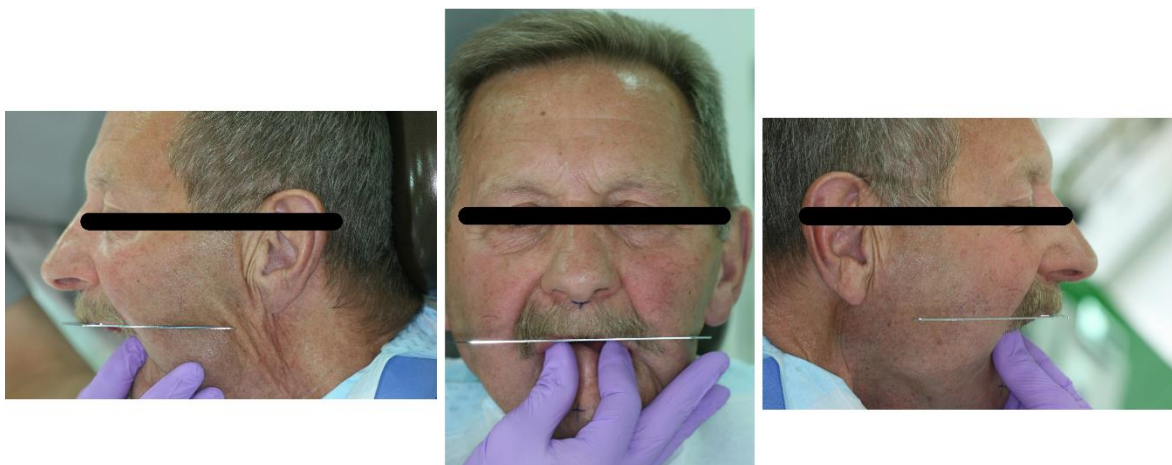Slika 17. Donji radni model. Ljubaznošću izv. prof. dr. sc. Ivice Pelivana

U ovoj fazi na radnom modelu odabire se *multi-unit* nadogradnja i na njoj radi prečka, *All on 4*, *All on 6* ili neka druga protetska opcija. U slučaju ovog pacijenta izradila se individualno frezana titanska prečka na implantatima.

Prilikom određivanja međučeljusnih odnosa, tehničar zagriznu šablonu radi pomoću privremenih cilindara. Tako nam je omogućeno fiksirati donju zagriznu šablonu u ustima kako bi dobili precizne međučeljusne odnose (MČO) (Slika 18.).




Slika 18. Gornja i donja zagrizna šablona za registraciju MČO. Donja zagrizna šablona s retencijom s pomoću privremenih nadogradnji. Ljubaznošću izv. prof. dr. sc. Ivica Pelivana



Slika 19. Određivanje protetske plohe s pomoću Foxove ravnine. Ljubaznošću izv. prof. dr. sc. Ivica Pelivana

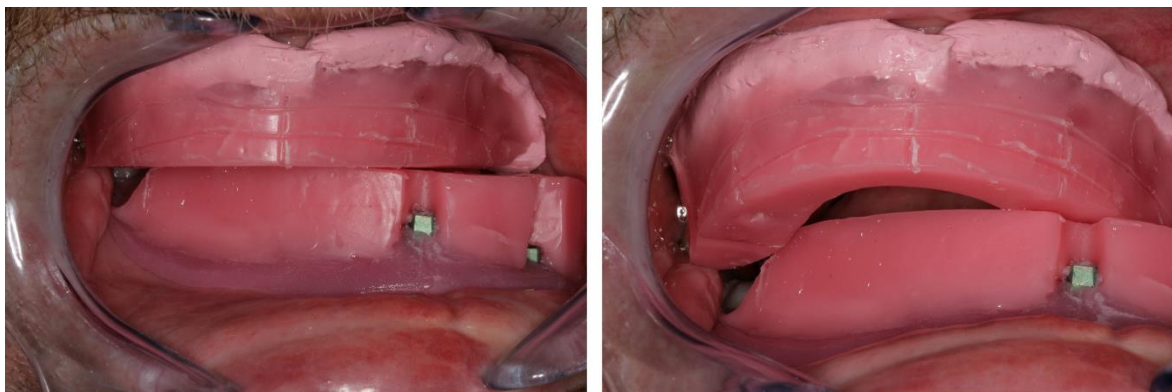
Vertikalna relacija bila je klinički prihvatljiva (Slika 22.), ali zbog lateralnog pomaka mandibule u stranu defekta, određivanje horizontalne relacije bilo je zahtjevno. Obraznim lukom prenio se model gornje čeljusti u artikulator (Slika 20.).



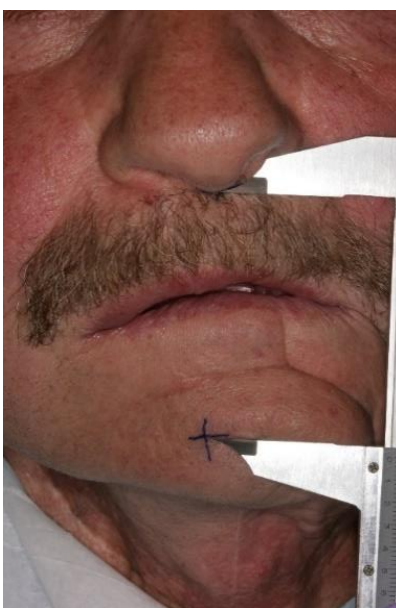Slika 20. Prijenos gornjeg modela u artikulator s pomoću obraznog luka za brzu montažu.

Ljubaznošću izv. prof. dr. sc. Ivica Pelivana

Prema protetskim pravilima, voštani bedem zagriznih šablona postavlja se na sredinu grebena, što je slučaj i ovdje (Slika 21). Prva donja zagrizna šablona dovela je do problema – disproporcije od 18 mm između gornje i donje šablone. Ta situacija mogla se riješiti postavom gornjih zuba više unutra, a donjih van, što nam niti estetski niti funkcijski nije opcija.



Slika 21. Izgled zagriznih šablona u ustima. Vidljiva diskrepancija odnosa između gornjeg i donjeg nagriznog bedema kao posljedica operativnog zahvata. Ljubaznošću izv. prof. dr. sc. Ivice Pelivana



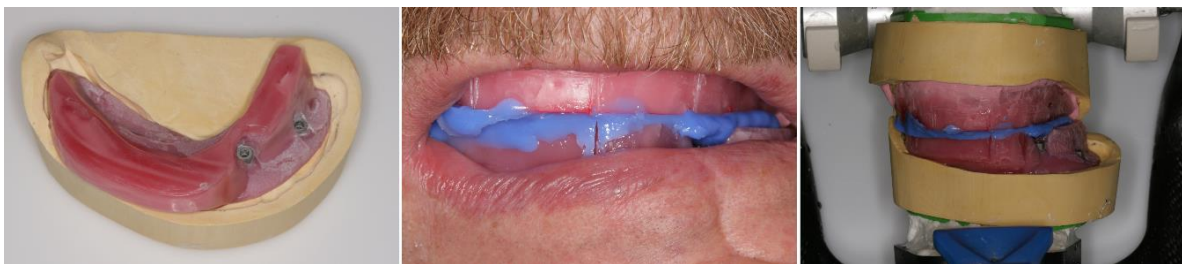Slika 22. Određivanje vertikalne relacije. Ljubaznošću izv. prof. dr. sc. Ivice Pelivana

Nakon intraoralne fiksacije silikonskim ključem za inicijalnu registraciju MČO, donji radni model zajedno sa donjom zagriznom šablonom prenese se u artikulator (Slika 23.). Tehničar tada izrađuje novu zagriznu šablonu na način da se voštani bedemi poklapaju tako da voštani bedem izbacuje skoro 2 cm prema van, a ne postavlja ga na sredinu grebena (Slika 24.).




Slika 23. Međusobni odnos gornje i donje zagrizne šablone nakon intraoralne fiksacije njihova odnosa s pomoću kitastog (putty) silikona. Prijenos donjeg modela u artikulator. Ljubaznošću izv. prof. dr. sc. Ivice Pelivana

Međučeljusni odnosi se potom ponovno registriraju u ustima pacijenta s pomoću akrilatne mase za registraciju zagriža (Slika 24.).

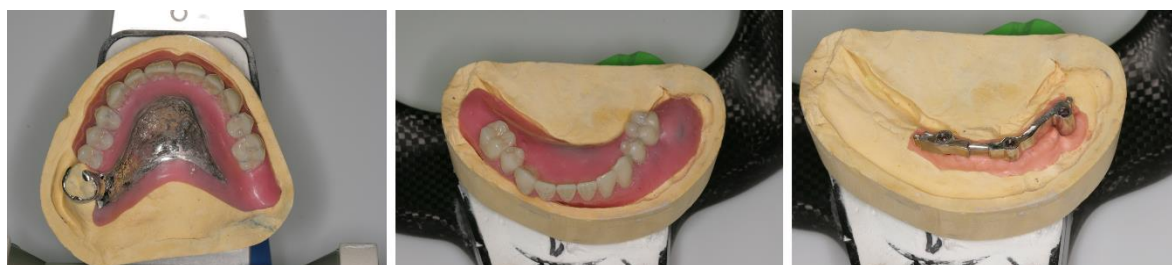

Slika 24. Donja zagrizna šablona nakon korekcije položaja voštanog nagriznog bedema. Intraoralna fiksacija međučeljusnih odnosa. Radni modeli u artikulatoru nakon ponovljene registracije međučeljusnih odnosa. Ljubaznošću izv. prof. dr. sc. Ivice Pelivana

Nakon što su modeli preneseni u artikulator, na gornjemu se izrađuje metalni skelet, a na donjoj individualno frezana titanska prečka sa dva klizna zgloba na krajevima i jednim jahačem u sredini (Slika 26.).

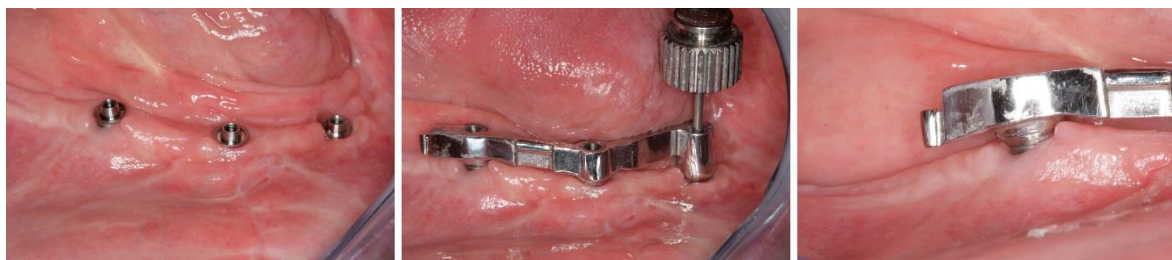

Slika 25. Izgled postave zubi u artikulatoru. Ljubaznošću izv. prof. dr. sc. Ivice Pelivana



Slika 26. Okluzijski pogled na postavu zubi u zagriznim šablonama. Individualno frezana prečka s retencijskim elementima. Ljubaznošću izv. prof. dr. sc. Ivice Pelivana

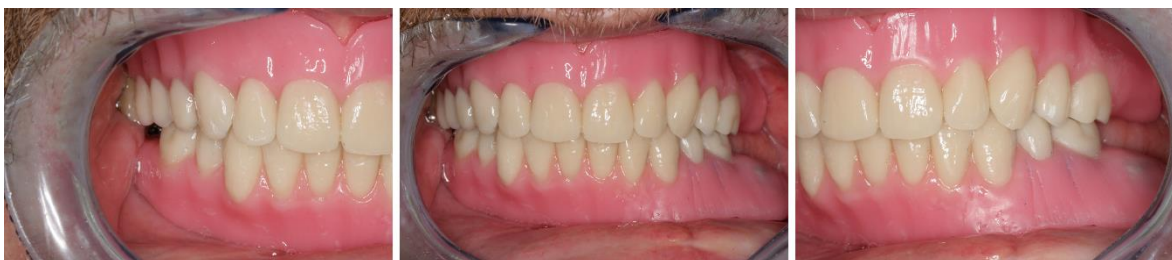Kako su implantati u ovom slučaju paralelni to je omogućilo odabir *multi-unit* nadogradnje u laboratoriju. Sheffieldov test pasivnosti dosjeda individualno frezane prečke izveden je tako da učvrstimo jedan distalni vijak prečke, dok na drugom kraju provjeravamo je li dosjed pasivan (Slika 27.). Test pasivnosti proveo se i na modelu.



Slika 27. *Multi-unit* nadogradnje u implantatima. Sheffieldov test pasivnosti dosjeda individualno frezane prečke. Ljubaznošću izv. prof. dr. sc. Ivice Pelivana

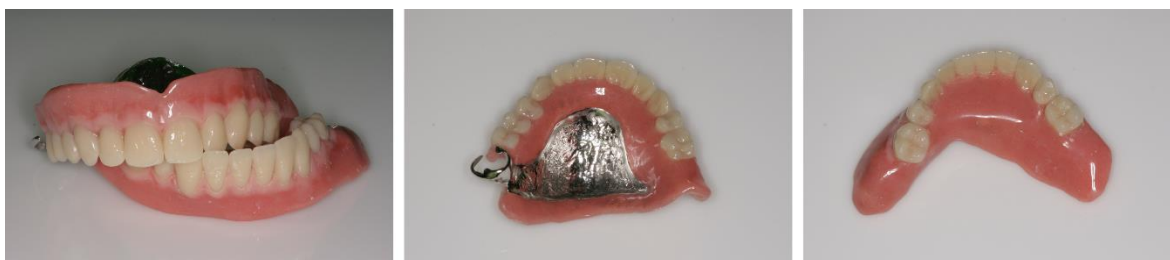

Posljednji koraci uključivali su postavu zuba i probu u ustima pacijenta. Kako bi olakšali odabir dimenzija zuba, prethodno se uzeo otisak pacijentove stare gornje subtotalne proteze. Na novim protezama zubi su izrađeni od višeslojnog kompozita (Slika 28.).



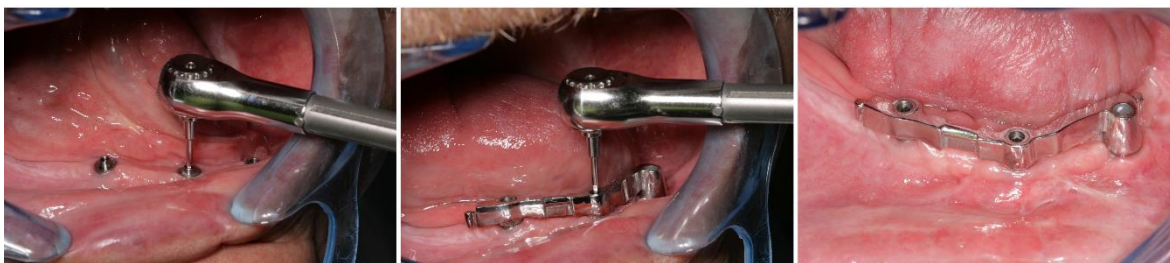Slika 28. Proba postave zubi. Ljubaznošću izv. prof. dr. sc. Ivica Pelivana

Provjerili su se kontakti i uskladila okluzija, nakon čega su proteze finalno doradene u laboratoriju. Na donjoj protezi drugi prekutnjaci nisu postavljeni zbog anatomskih odnosa (Slika 29.).

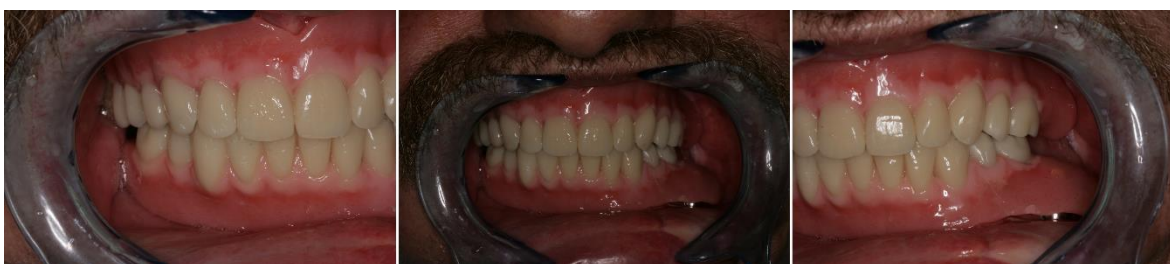

Slika 29. Gotove proteze spremne za predaju. Ljubaznošću izv. prof. dr. sc. Ivica Pelivana

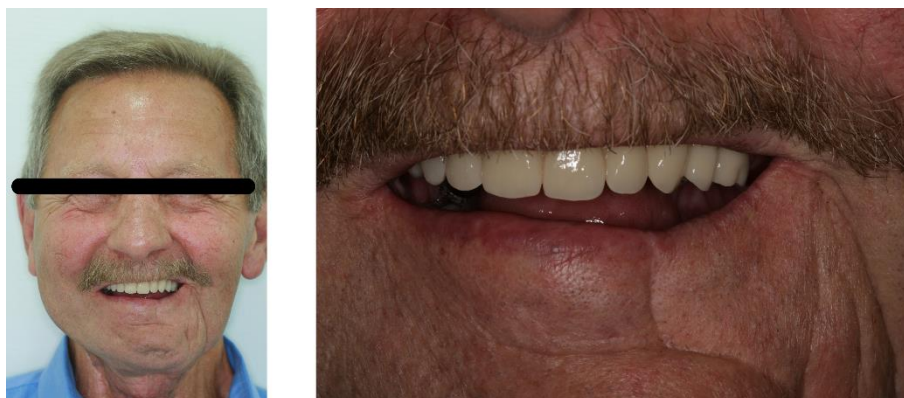Provelo se finalno stezanje *multi-unit* nadogradnji i prečke na njima na vrijednosti prema preporuci proizvođača (Slika 30.) te su pacijentu predane nove proteze (Slika 31.).



Slika 30. Završno učvršćivanje *multi-unit* nadogradnji i prečke u ustima. Ljubaznošću izv. prof. dr. sc. Ivica Pelivana



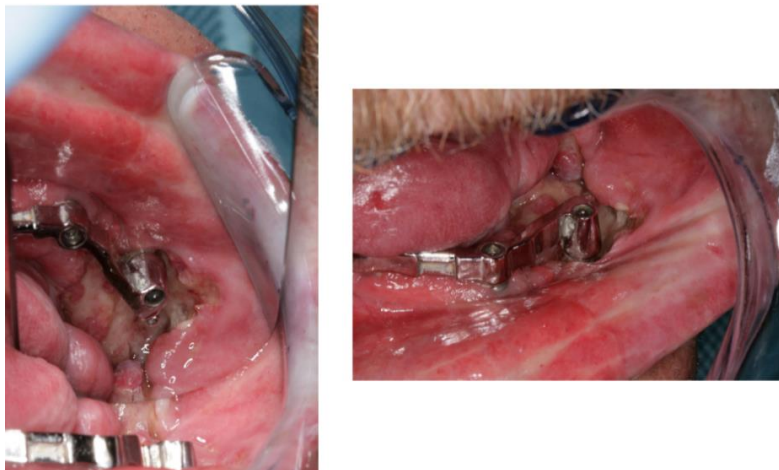
Slika 31. Izgled proteza nakon predaje. Ljubaznošću izv. prof. dr. sc. Ivica Pelivana



Slika 32. Izgled pacijenta s gotovim protetskim radom nakon predaje. Ljubaznošću izv. prof. dr. sc. Ivica Pelivana

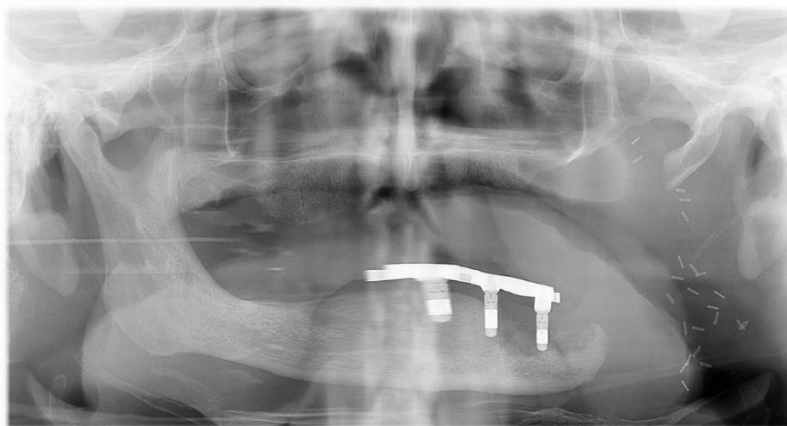
Nakon provedene implantoprotetske terapije, pacijent je došao na kontrolu tjedan dana nakon predaje protetskih radova i pri tome se donja proteza ubrušavala s lingvalne strane zbog nastanka dekubitusa.

Četiri i pol godine nakon provedene terapije, pacijent se javlja radi subjektivnih smetnji i simptoma. Pregledom sluznice (Slika 33.) i protetskog rada posumnjalo se na mogući recidiv primarne bolesti, što je ubrzo nakon otorinolaringološkim pregledom i potvrđeno (Slika 34.).



Slika 33. Recidiv osnovne bolesti četiri i pol godine nakon završetka implantoprotetske terapije.

Ljubaznošću izv. prof. dr. sc. Ivica Pelivana



Slika 34. Ortopantomogram nakon recidiva osnovne bolesti – gubitak kosti oko implantata.

Ljubaznošću izv. prof. dr. sc. Ivica Pelivana



Planocelularni karcinomi glave i vrata skup su zloćudnih tumora koji uključuju usnu šupljinu, ždrijelo, hipofarinks, grkljan, nosnu šupljinu i žlijezde slinovnice. Predstavljaju značajan zdravstveni problem jer zahvaćaju gornji aerodigestivni trakt (27). Prema najnovijim procjenama GLOBOCAN-a (2020.) sedmi je najčešći rak na globalnoj razini, čineći otprilike 890.000 novih slučajeva i 450.000 smrtnih slučajeva godišnje. U zemljama u razvoju incidencija raste s povećanom konzumacijom duhana, alkohola i betel oraha, a pretpostavlja se kako će HPV uzrokovan karcinom nadmašiti bolest povezanu s duhanom i alkoholom, posebice kod orofaringealnog karcinoma. Razlika u etiologiji, životnom stilu i pristupu zdravstvenoj skrbi objašnjava veću učestalost i lošije preživljenje među manjinama i zajednicama nižeg socioekonomskog statusa u razvijenim zemljama. Edukacije o riziku od raka utjecale su na smanjenje konzumacije areka oraščića u Aziji. Cijepljenje protiv HPV-a, koje započinje u dobi od 11 do 12 godina pokazalo se učinkovitim u smanjenju prevalencije visokorizičnih HPV serologija. To nam govori kako bi javnozdravstvene intervencije, dakle povećanje stope cijepljenja, edukacija i rutinski vizualni pregled usne šupljine za visokorizične pacijente smanjili rastuću učestalost karcinoma glave i vrata u razvijenim zemljama. Stope preživljenja različite su ovisno o stadiju u trenutku dijagnoze. Tako petogodišnje preživljenje za lokaliziranu bolesti iznosi 86,3%, a smanjuje se na 69,0% za lokalno uznapredovalu i 40,4% za metastatsku bolest (4). Lokoregionalni recidiv je značajan problem i unutar dvije godine nakon primarnog liječenja javlja se u 35 – 55% slučajeva (38). Pacijent iz prikaza slučaja recidiv osnovne bolesti doživljava četiri i pol godine nakon implantoprotetske terapije.

Dijagnostika zahtijeva temeljit klinički pristup koji uključuje anamnezu, vizualni i palpatorni pregled te slikovne metode poput CT-a, MR-a i PET-CT-a. Histopatološka analiza ključna je za potvrdu dijagnoze. Međutim, kasna dijagnoza, posebice kod karcinoma usne šupljine i hipofarinksa, česta je zbog odsutnosti simptoma u ranim fazama bolesti. Rano otkrivanje bolesti omogućuje bolje ishode, ali zahtijeva visok stupanj svijesti i pravovremeno prepoznavanje simptoma od strane pacijenata i zdravstvenih radnika (1). Ranija dijagnoza i moderne opcije terapija povećavaju šanse za oporavak. Dakle, potrebno je posebnu pažnju posvetiti promjenama u usnoj šupljini i okolnim strukturama pri svakom stomatološkom pregledu (39). To se posebno odnosi na promjene kao što su ranice koje dulje vremena ne cijele, leukoplakije i eritroplakije (1).

Liječenje tumora glave i vrata ovisi o stadiju bolesti, veličini tumora, prisutnosti metastaza, kao i općem stanju pacijenta. Kirurški radikalni zahvati često su neizbježni, osobito zbog kasne detekcije

te uključuju različite vrste resektivnih zahvata. Radioterapija i kemoterapija također igraju ključnu ulogu, posebno kod uznapredovalih stadija bolesti. Rekonstruktivna kirurgija postaje sve važnija za poboljšanje kvalitete života pacijenata nakon velikih resektivnih zahvata (1,40). TNM klasifikacija karcinoma govori o T – primarnom tumor, N – regionalnim limfnim čvorovima i M – udaljenim metastazama te pomaže pri planiranju liječenja (41). Dob i generalno stanje pacijenta također su bitni faktori za odabir onkološke terapije karcinoma (40).

Onkološki pacijenti suočavaju se s dugoročnim problemima nakon liječenja primarne bolesti. Posebno su se našli dokazi da su preživjeli od orofaringealnog karcinoma najčešće prijavljivali suha usta (kserostomiju) kao glavni problem u usporedbi s pacijentima koji su oboljeli od karcinoma drugih sijela. Razumljivo je s obzirom na to da su doze zračenja na žlijezde slinovnice u slučaju orofaringealnog karcinoma veće zbog blizine orofarinksa i uključenih limfnih područja. Preživjeli su također imali povećanu prijavu poteškoća s gutanjem, kao posljedica liječenja kirurgijom, u usporedbi s preživjelima od raka nosne šupljine i žlijezda slinovnica (42).

Implantoprotetska rehabilitacija pred specijalista protetike stavlja kompleksan izazov zbog specifičnih uvjeta nastalih kao rezultat onkološke terapije. To uključuje resektivne operacije, radioterapiju (RT) i kemoterapiju (19). Ti postupci značajno utječu na anatomiju usne šupljine. Kserostomija, radijacijski karijes, te povećan rizik od osteoradionekroze skupa otežavaju postizanje funkcionalne oralne rehabilitacije (14).

Dentalni implantati imaju ključnu ulogu u rehabilitaciji onkoloških pacijenata. Glavni cilj jest uspješna osteointegracija (18). Osteoradionekroza predstavlja značajan rizik, pogotovo u starijih pacijenata, onih s lošom higijenom i koji su podvrgnuti visokim dozama zračenja, > 60 Gy (20). Zračenje može izazvati fibrozu, oštećenje krvnih žila, mišića i epitela, što sve pridonosi gubitku implantata (21). Kako bi prevenirali navedeno, preoperativna stomatološka procjena, ekstrakcija svih zuba koji nemaju dobru prognozu, uputa u oralnu higijenu, uporaba antibiotika pomažu nam u smanjenju osteoradionekroze (22). Post radioterapijske ekstrakcije zuba izbjegavaju se ako je isto moguće, što je učinjeno u pacijenta iz prikaza slučaja. Gornji molar nije ekstrahiran s obzirom na to da se htjela izbjeći nekroza. Isto tako jasno je da nam je svaki zub u čeljusti bitan kao retencijski element za budući protetski rad.

Implantati se mogu postavljati primarno, tijekom ablativne operacije tumora, ili sekundarno nakon završetka radioterapije. Primarna postava omogućuje osteointegraciju prije oštećenja uzrokovanih

zračenjem, dok sekundarna postava nosi rizik zbog nejasnoća u optimalnom vremenskom razmaku između RT i postave implantata. Neki izvori preporučuju interval od minimalno 12 mjeseci nakon RT, dok su druga istraživanja pokazala povećani rizik od neuspjeha ako je razmak između radioterapije i postave veći od dvije godine. Bez obzira na vrijeme postave, konzervativan i atraumatski pristup ključan je faktor za dugoročni uspjeh rehabilitacije (14, 18).

Kod pacijenata s opsežnim defektima maksilofacijalne regije, kada kirurška rekonstrukcija nije moguća, opturatorske proteze i zigomatični implantati predstavljaju ključno rješenje (1, 23). Kako je rekonstruktivni postupak nakon resektivne operacije u pacijenta u prikazu slučaja bio proveden anterolateralnim natkoljениčnim režnjem (*ALT flap*), potrebe za opturatorom nije bilo. Opturatorska proteza pomaže održavanju funkcije dok se ne provede definitivna rehabilitacija, dok zigomatični implantati, dizajnirani za uporabu u atrofiranim kostima, pružaju stabilnost protezama, čak i kada je mandibula rekonstruirana fibularnim režnjem (25–27). Zigomatični implantati mogu se kombinirati s endosealnim implantatima, ali ta kombinacija odgađa protetsku isporuku, osobito u zračenih pacijenata. Iako konačni protetski rezultati ispunjavaju očekivanja, u postoperativno zračenih pacijenata postoji trend većeg neuspjeha integracije implantata (24).

Uz samo oseointegraciju, izazov je postići okolinu koja bi se ponašala kao pričvrtna gingiva s obzirom na to da koža, odnosno režnjevi u rekonstruktivnoj kirurgiji ne mogu zamijeniti tu ulogu. U tim slučajevima režanj oko implantata se ukloni kako bi se stvorilo ožiljkasto tkivo koje ima povoljniju prognozu (1). Pacijentu iz prikaza slučaja ugrađeni su *Zimmer Biomet Trabecular Metal* implantati građeni od tantala. Trabekularni implantati koji imitiraju spužvastu kost tako omogućuju rast kosti unutar pora u središnjem dijelu implantata. Istraživanjima je dokazano kako su pore čak do 80% ispunjene novom kosti nakon šest mjeseci od ugradnje (46). Ta specifična građa *Zimmer* implantata omogućava veću površinu za oseointegraciju što je u slučaju ovog pacijenta utjecalo na izbor implantata.

Na oseointegraciju i preživljenje implantata utječu mnogi faktori, uključujući broj i veličinu implantata, vrstu korištenih materijala, te količinu i gustoću kosti. Dodatno, prisutnost transplantirane kosti, količina pričvrstne gingive i prokrvljenost područja igraju važnu ulogu. Na uspjeh implantacije mogu utjecati i količina sline, prisutnost trizmusa muskulature, veličina međučeljnog prostora, kao i prisutnost metaboličkih i drugih bolesti. Navike poput konzumiranja alkohola i pušenja također mogu smanjiti uspjeh implantata. Iskustvo i stručnost operatera, vrsta

materijala i konstrukcija protetskog nadomjestka te održavanje adekvatne higijene su ključni za dugovječnost implantata. Na kraju, stadij karcinoma, radioterapija, kemoterapija i nuspojave onkološkog liječenja mogu značajno utjecati na proces ozdravljenja i uspjeh implantacije (43).

Pokrovne proteze retinirane dentalnim implantatima nude mnoge prednosti u odnosu na konvencionalne potpune proteze, uključujući bolju stabilnost, smanjenu resorpciju preostalog grebena i povećanu učinkovitost žvakanja. Tako izravno djeluju na poboljšanje funkcije i kvalitete života pacijenta (25, 30). Prečka kao sustav koji čini matrica (jahač) i patrica (prečka), može biti konfekcijska ili individualno frezana, s različitim oblicima i materijalima. One nose rizik otežane higijene, a previše distalno postavljena prečka može smanjiti jezični prostor (33). U implantatima retiniranim pokrovnim protezama, cilj je da se smanji sila prenesena na tkivo tako da se prenosi dijelom i na implantate. U mandibuli se obično koriste dva implantata, dok gornja čeljust zahtijeva minimalno četiri implantata za postizanje zadovoljavajuće stabilnosti (34, 35). Nije pronađena statistički značajna razlika između broja implantata koji podupiru pokrovnu protezu ili sustava pričvršćenja korištenog kada se ocjenjuje s pomoću OHIP-14 (44).

Istraživanjem je potvrđeno kako protetska rehabilitacija značajno doprinosi poboljšanju kvalitete života povezane sa zdravljem usne šupljine (OHRQOL – engl. *Oral Health Related Quality of Life*) kod pacijenata s karcinomom glave i vrata. Rezultati su pokazali da je nakon 1 godine nakon protetske rehabilitacije, koja je uključivala potpune i parcijalne proteze te opturatore, došlo do značajnih poboljšanja u svim analiziranim domenama. Poboljšanje u funkcionalnim aspektima, kao što su žvakanje (33%), gutanje (26%), lučenje sline (10%), otvaranje usta (13%) i govor (38%), upućuju na uspješnost rehabilitacije u vraćanju osnovnih oralnih funkcija. To je ključan nalaz jer ovi aspekti direktno utječu na svakodnevni život pacijenata, uključujući sposobnost konzumiranja hrane i komunikaciju, što može značajno poboljšati njihovu ukupnu kvalitetu života (45).

S obzirom na rezultate OHIP-14, vidljivo je da su psihološka nelagoda i funkcionalna ograničenja smanjeni, što sugerira da pacijenti nakon protetske rehabilitacije doživljavaju manju emocionalnu i socijalnu distresiju. Poboljšanje od 11 – 26% u svim domenama OHIP-14 ukazuje na smanjenje negativnih utjecaja oralnih stanja na psihološko blagostanje i socijalnu interakciju, što nam je ključan pokazatelj uspješnosti rehabilitacije (45).

Daljnja istraživanja trebaju uključivati veće uzorke i različite kliničke postavke kako bi se dodatno potvrdila dugoročnost i dosljednost poboljšanja. Također, buduće studije trebaju istražiti i



subjektivne aspekte rehabilitacije, uključujući i individualne percepcije zadovoljstva pacijenata s različitim vrstama protetskih rješenja. Na temelju rezultata studije moglo se zaključiti da protetska rehabilitacija značajno poboljšava kvalitetu života pacijenata s karcinomom glave i vrata. Poboljšanja u funkcionalnim, psihosocijalnim aspektima nakon godine dana rehabilitacije upućuju na uspješnost primijenjenih protetskih rješenja. Ti nalazi ističu važnost kontinuirane podrške i prilagodbe protetskih rješenja kako bi se osigurala optimalna funkcionalnost i zadovoljstvo pacijenata (44,45).



Tumori glave i vrata, iako relativno česti, otkrivaju se kasno, što značajno utječe na prognozu, opseg resektivnog zahvata i ishod liječenja. Ključne točke u smanjenju incidencije i poboljšanju ishoda uključuju prevenciju, rano otkrivanje i sveobuhvatan pristup liječenju. Edukacija o rizicima povezanim s pušenjem, alkoholom i HPV infekcijom, kao i poticanje zdravih životnih navika, ključni su u borbi protiv ovih bolesti.

Impantoprotetskom terapijom pacijentu nastojimo vratiti izgubljene funkcije gutanja i žvakanja, ali i estetski izgled kako ono ima velik utjecaj na psihosocijalno stanje ovih pacijenata.

Implantoprotetska rehabilitacija onkoloških pacijenata proces je koji zahtijeva multidisciplinarni pristup i pažljivo planiranje kako bi se osigurala dugoročna uspješnost. Uzimajući u obzir specifične izazove koje donosi liječenje tumora – poremećeni anatomske odnosi, kserostomija, kao i rizike poput osteoradionekroze, odabir pravovremenih i učinkovitih intervencija, kao što su primarna postava implantata i uporaba zigomatičnih implantata, može značajno poboljšati kvalitetu života ovih pacijenata u odnosu na konvencionalne proteze bez implantata. Uporabom implantata ostvaruje se učinkovitije prihvaćanje protetskog rada od strane pacijenta te bolja žvačna i estetska funkcija.

S obzirom na izostanak ventilnog učinka nakon maksilektomije i nemogućnost retencije proteze u donjoj čeljusti, gornji molar i donja prečka na implantatima u slučaju ovog pacijenta doveli su do zadovoljavajućeg rezultata i znatno poboljšane kvalitete života do recidiva osnovne bolesti.

Ključna je primjena personaliziranih protetskih rješenja koja uzimaju u obzir individualne anatomske i funkcionalne potrebe pacijenta.



1. Prgomet D, Bilić E, Bilić M, Bišof V, Botica I, Bumber B, i sur. Tumori glave i vrata. Zagreb: Medicinska naklada; 2019. 421 str.
2. Greenberg MS, Glick M, Mravak-Stipetić M, Čakalo D, Siegel MA, Brooks SL, i sur. Burketova oralna medicina: dijagnoza i liječenje. Zagreb: Medicinska naklada; 2006. 658 str.
3. Hoskin PJ, Ostler P, Šantek F. Klinička onkologija: temeljna načela i praksa. 5. izd. Zagreb: Medicinska naklada; 2022. 382 str.
4. Barsouk A, Aluru JS, Rawla P, Saginala K, Barsouk A. Epidemiology, Risk Factors, and Prevention of Head and Neck Squamous Cell Carcinoma. *Med Sci.* 2023.;11(2):42.
5. Chow LQM. Head and Neck Cancer. *N Engl J Med.* 2020.;382(1):60–72.
6. Svjetski tjedan svjesnosti o karcinomu usne šupljine, glave i vrata [Internet]. Dostupno na: <https://www.hzjz.hr/aktualnosti/svjetski-tjedan-svjesnosti-o-karcinomu-usne-supljine-glave-i-vrata/>
7. Petti S. Lifestyle risk factors for oral cancer. *Oral Oncol.* 2009.;45(4–5):340–50.
8. Prgomet D. Karcinom glave i vrata – trenutne mogućnosti i perspektive u liječenju. *Liječnički Vjesn.* 2021.;143(7–8):284–93.
9. Kuriakose MA, Trivedi NP. Surgical Management of Oral Squamous Cell Carcinoma. U: Kuriakose MA, urednik. *Contemporary Oral Oncology.* Cham: Springer International Publishing; 2017. str. 147–87.
10. Muñoz Guerra MF, Naval Gías L, Campo FR, Pérez JS. Marginal and segmental mandibulectomy in patients with oral cancer: a statistical analysis of 106 cases. *J Oral Maxillofac Surg Off J Am Assoc Oral Maxillofac Surg.* 2003.;61(11):1289–96.
11. Oropharyngeal Cancer Treatment - NCI [Internet]. 2024. Dostupno na: <https://www.cancer.gov/types/head-and-neck/patient/adult/oropharyngeal-treatment-pdq>
12. Tae Suk Oh WSJ. Oral and Oropharyngeal Reconstruction with a Free Flap. *Arch Craniofacial Surg.* 2016.;17(2):45–50.

13. Sanders O, Pathak S. Hypopharyngeal Cancer. U: StatPearls. Treasure Island (FL): StatPearls Publishing; 2024.
14. Schweyen R, Reich W, Vordermark D, Kuhnt T, Wienke A, Hey J. Factors Influencing the Survival Rate of Teeth and Implants in Patients after Tumor Therapy to the Head and Neck Region-Part 1: Tooth Survival. *J Clin Med*. 2022.;11(20):6222.
15. Lilly GL, Petrisor D, Wax MK. Mandibular rehabilitation: From the Andy Gump deformity to jaw-in-a-day. *Laryngoscope Investig Otolaryngol*. 2021.;6(4):708–20.
16. Šimunović-Šoškić M, Juretić M, Kovač Z, Cerović R, Uhač I, Antonić R, i sur. Implant Prosthetic Rehabilitation of the Patients with Mandibular Resection Following Oral Malignoma Surgery. *Coll Antropol*. 2012.;36(1):301–5.
17. Lilly GL, Petrisor D, Wax MK. Mandibular rehabilitation: From the Andy Gump deformity to jaw-in-a-day. *Laryngoscope Investig Otolaryngol*. 2021.;6(4):708–20.
18. Ko HH, Chou CH, Cheng SJ. The dental implant survival rate in 18 patients with post-operation revolutionary jaw reconstruction using free fibular flap, dental implants, and overdentures. *J Dent Sci*. 2024.;19(3):1819–26.
19. Nadella KR, Kodali RM, Guttikonda LK, Jonnalagadda A. Osteoradionecrosis of the Jaws: Clinico-Therapeutic Management: A Literature Review and Update. *J Maxillofac Oral Surg*. 2015.;14(4):891–901.
20. Lee J, Lee JJB, Cha I, Park KR, Lee CG. Risk factor analysis of dental implants in patients with irradiated head and neck cancer. *Head Neck*. 2022.;44(8):1816–24.
21. Alfouzan AF. Review of surgical resection and reconstruction in head and neck cancer. Traditional versus current concepts. *Saudi Med J*. 2018.;39(10):971–80.
22. Corrao G, Mazzola GC, Lombardi N, Marvaso G, Pispero A, Baruzzi E, i sur. Oral Surgery and Osteoradionecrosis in Patients Undergoing Head and Neck Radiation Therapy: An Update of the Current Literature. *Biomedicines*. 2023.;11(12):3339.

23. Salarić I, Brajdić D. Sažeci 9. Međunarodnog kongresa Hrvatskoga društva za dentalnu implantologiju Hrvatskoga liječničkog zbora. *Acta Stomatol Croat.* 2022.;56(3):318–36.
24. Vosselman N, Kraeima J, Siang KNW, Raghoobar GM, Witjes MJH, Visscher SAHJ de. Guided placement of zygomatic implants in head and neck cancer patients: implant survival and patient outcomes at 1–3 years of follow-up. *Int J Oral Maxillofac Surg.* 2024.;53(7):600–6.
25. Hackett S, El-Wazani B, Butterworth C. Zygomatic implant-based rehabilitation for patients with maxillary and mid-facial oncology defects: A review. *Oral Dis.* 2021.;27(1):27–41.
26. Manju V, Krishnapriya VN, Babu AS, Krishnadas A, Subash P, Iyer S. Prosthetic Rehabilitation Options in Post-Ablative Maxillomandibular Microvascular Reconstructions. *J Maxillofac Oral Surg.* 2023.;22(1):10–9.
27. Prgomet D, Bilić E, Bilić M, Bišof V, Botica I, Bumber B, i sur. *Tumori glave i vrata.* Zagreb: Medicinska naklada; 2019. 421 str.
28. Alfenas E, Silva I, Oliveira D, Tanner P, Jardimino F, Bhering C, i sur. Intraoral and facial rehabilitation retained with zygomatic implants and magnets after complete resection of the maxilla, lip and nose: A clinical report. *J Clin Exp Dent.* 2023.;15(8):695–9.
29. Mathevossyan D, Hovhannisyan S, Mashinyan K, Khachatryan L, Badalyan A, Hakobyan G. Prosthetic rehabilitation of patients with maxillary oncology defects using zygomatic implants. *Int J Implant Dent.* 2024.;10:31.
30. Akhtarkhavari M, Rajagopal P, Clovis Da Costa G, Aras M, Chitre V, Naik SG. Prosthodontic Rehabilitation of a Completely Edentulous Patient by Salvaging Ailing Implants Using a Bar Retained Over Denture: A Case Report. *Cureus.* 2024.;16(6):13.
31. Levine BR, Sporer S, Poggie RA, Della Valle CJ, Jacobs JJ. Experimental and clinical performance of porous tantalum in orthopedic surgery. *Biomaterials.* 2006.;27(27):4671–81.
32. Ristić B, Popović Z, Adamović D, Devedzić G. Selection of biomaterials in orthopedic surgery. *Vojnosanit Pregl.* 2010.;67(10):847–55.

33. Bešlić A, Radić T, Pelivan I. Pokrovne proteze retinirane prečkama na implantatima - prikaz slučaja. *Sonda*. 2012.;23(1):60–5.
34. Elawady D, Adam MA, Allam H, Mahmoud II, Alqutaibi AY, Shon AA. Single Implant-Retained Mandibular Overdentures: A Literature Review. *Cureus*. 2024.;16(1):14.
35. Chappuis-Chocano AP, Venante HS, da Costa RMB, Pordeus MD, Marcillo-Toala OO, Santiago JF, i sur. A systematic review and meta-analysis of the clinical performance of implant-supported overdentures retained by CAD-CAM bars. *J Appl Oral Sci*. 2023.;31:1–14.
36. Čivljak T. Implanto-protetska rehabilitacija bolesnika nakon kirurškog liječenja zloćudne novotvorine orofarinksa - prikaz slučaja [Diplomski rad]. Sveučilište u Zagrebu, Stomatološki fakultet; 2021.
37. Shankar RK, Raza FB, Kumar VA. Quality of Life with the Rehabilitation After Partial Mandibulectomy: a Systematic Review. *Indian J Surg Oncol*. 2023.;14(2):292–300.
38. Drago Prgomet. Head and Neck Carcinoma – Current Possibilities and Perspectives in Treatment. *Liječnički Vjesn*. 2021.;143(7–8):284–93.
39. Zierden K, Wöstmann J, Wöstmann B, Rehmann P. Clinical performance of different types of dental prosthesis in patients with head and neck tumors—a retrospective cohort study. *Clin Oral Investig*. 2022.;26(12):7121–33.
40. Head and Neck Cancers - NCI [Internet]. Dostupno na: <https://www.cancer.gov/types/head-and-neck/head-neck-fact-sheet>
41. TNM Classification of Malignant Tumours | UICC [Internet]. Dostupno na: <https://www.uicc.org/what-we-do/sharing-knowledge/tnm>
42. Taylor KJ, Amdal CD, Bjordal K, Astrup GL, Herlofson BB, Duprez F, i sur. Serious Long-Term Effects of Head and Neck Cancer from the Survivors' Point of View. *Healthcare*. 2023.;11(6):906.



43. Kende PP, Ranganath S, Landge JS, Sarda A, Wadewale M, Patil A, i sur. Survival of Dental Implants on Irradiated Jaws: A Systematic Review and Meta-analysis. *J Maxillofac Oral Surg.* 2022.;21(3):787–95.
44. Kuoppala R, Näränkangas R, Raustia A. Quality of Life of Patients Treated With Implant-Supported Mandibular Overdentures Evaluated With the Oral Health Impact Profile (OHIP-14): a Survey of 58 Patients. *J Oral Maxillofac Res.* 2013.;4(2):6.
45. Dholam K, Chouksey G, Dugad J. Impact of Oral Rehabilitation on Patients with Head and Neck Cancer: Study of 100 Patients with Liverpool Oral Rehabilitation Questionnaire and the Oral Health Impact Profile. *Indian J Otolaryngol Head Neck Surg.* 2020.;72(3):308–12.



Iva Šarić rođena je 11. rujna 1998. godine u Požegi u Republici Hrvatskoj. Pohađala je Osnovnu školu Julija Kempfa i Glazbenu školu Požega. Gimnazijsko obrazovanje stekla je u Prirodoslovno-matematičkoj gimnaziji Požega. Godine 2018. upisuje Stomatološki fakultet Sveučilišta u Zagrebu. Deveti semester provela je u Poljskoj na Poznan University of Medical Sciences, u sklopu Erasmus+ programa. Stručnu praksu odradila je u Zagrebu. Za vrijeme studija bila je članica studentske sekcije za protetiku.