

Prepunjenje korijenskog kanala kod endodontskog zahvata

Šimić, Lea

Master's thesis / Diplomski rad

2024

Degree Grantor / Ustanova koja je dodijelila akademski / stručni stupanj: **University of Zagreb, School of Dental Medicine / Sveučilište u Zagrebu, Stomatološki fakultet**

Permanent link / Trajna poveznica: <https://um.nsk.hr/um:nbn:hr:127:596764>

Rights / Prava: [Attribution-NonCommercial 4.0 International/Imenovanje-Nekomercijalno 4.0 međunarodna](#)

Download date / Datum preuzimanja: **2024-10-21**



Repository / Repozitorij:

[University of Zagreb School of Dental Medicine Repository](#)





Sveučilište u Zagrebu

Stomatološki fakultet

Lea Šimić

**PREPUNJENJE KORIJENSKOG
KANALA KOD ENDODONTSKOG
ZAHVATA**

DIPLOMSKI RAD

Zagreb, 2024.

Rad je ostvaren na Zavodu za endodonciju i restaurativnu stomatologiju
Stomatološkog fakulteta Sveučilišta u Zagrebu.

Voditelj rada:

prof. dr. sc. Ivica Anić, dr. med. dent.

Zavod za endodonciju i restaurativnu stomatologiju

Stomatološki fakultet

Sveučilište u Zagrebu

Lektor hrvatskog jezika: Alma Radoš, diplomirana novinarka

Lektor engleskog jezika: Ivona Svilar, prof. engleskog i njemačkog jezika i književnosti

Rad sadrži: 47 stranica

16 slika.

Rad je vlastito autorsko djelo, koje je u potpunosti samostalno napisano uz naznaku izvora drugih autora i dokumenata korištenih u radu. Osim ako nije drukčije navedeno, sve ilustracije (tablice, slike i dr.) u radu su izvorni doprinos autora diplomskog rada. Autor je odgovoran za pribavljanje dopuštenja za korištenje ilustracija koje nisu njegov izvorni doprinos, kao i za sve eventualne posljedice koje mogu nastati zbog nedopuštenog preuzimanja ilustracija odnosno propusta u navođenju njihovog podrijetla.

Zahvala

Iskreno zahvaljujem mentoru, prof. dr. sc. Ivici Aniću, na pomoći, susretljivosti i usmjeravanju za vrijeme pisanja ovog diplomskog rada, ali i na prenesenom znanju i pruženim mogućnostima za vrijeme obrazovanja.

Posebno hvala mojoj majci Jenny, koja mi je kroz ove godine na fakultetu bila najveća podrška i zbog koje je cijelo studiranje bilo bezbrižnije. Hvala mome bratu Petru, baki Ani i djedu Miroslavu te ostaloj obitelji koja me pratila na ovom putu. Hvala mom stricu Hrvoju.

Hvala svim mojim kolegicama i prijateljima koji su kroz ovih šest godina bili nepresušan izvor smijeha i zabave, ali isto tako podrške i motivacije. Hvala mojim Pračkama na svim zajedničkim ponavljanjima do kasno u noć, na svim pozivima, porukama i lijepim trenucima koje smo zajedno proživjele.

Zahvaljujem svom dečku Domagoju koji me ustrajno ohrabrivao i motivirao za dalje. Hvala što si bio uz mene.

Griješiti se može na puno načina, ali uspjeh se postiže samo na jedan.

Aristotel

PREPUNJENJE KORIJENSKOG KANALA KOD ENDODONTSKOG ZAHVATA

Sažetak

Prepunjenje korijenskih kanala predstavlja čestu komplikaciju u endodontskoj terapiji, s mogućim posljedicama poput infekcije, iritacije ili oštećenja živca. Uzroci prepunjenja uključuju prekomjernu količinu cementa, neprecizno određivanje radne dužine, nedostatak apikalnog suženja, preinstrumentaciju i korištenje injekcijskih tehnika za punjenje. Kako bi se posljedice prepunjenja smanjile, kliničarima se savjetuje korištenje biokompatibilnih ili bioaktivnih materijala, pažljivo mjerenje radne dužine i primjena odgovarajuće tehnike obrade i punjenja korijenskih kanala. Komplikacije mogu uključivati bol, nelagodu, oštećenje donjeg alveolarnog živca s posljedičnom utrulošću i bolovima u donjoj čeljusti, usnama, obrazima ili licu, te potiskivanje materijala u maksilarni sinus, što može uzrokovati infekciju, oticanje tkiva i kronični sinusitis. Ishodi prepunjenja mogu varirati od potpune resorpcije materijala i zacjeljivanja periapikalnog tkiva do trajnog oštećenja živaca ili kroničnih upalnih stanja. Liječenje prepunjenja može uključivati pristup „*wait and see*“, endodontsku reviziju ili kiruršku intervenciju, ovisno o prirodi komplikacija. U slučajevima bez simptoma, praćenje pacijenta može biti dovoljno, dok su kod ozbiljnijih komplikacija potrebne kirurške mjere. Pravovremena dijagnoza i odgovarajuća terapija ključne su za minimiziranje negativnih posljedica i osiguranje uspješnog ishoda endodontske terapije. Kliničari moraju pažljivo procijeniti svaku situaciju i odabrati najprikladniji tretman za pacijenta.

Ključne riječi: prepunjenje korijenskog kanala, endodoncija, bioaktivni materijali

OVERFILLING OF ROOT CANALS DURING ENDODONTIC TREATMENT

Summary

Overfilling of root canals is a common complication in endodontic therapy, with possible consequences such as infection, irritation, or nerve damage. Causes of overfilling include excessive cement application, inaccurate determination of working length, lack of apical constriction, over-instrumentation, and the use of injection techniques for filling. To minimize the consequences of overfilling, clinicians are advised to use biocompatible or bioactive materials, carefully measure the working length, and apply appropriate techniques for root canal preparation and filling. Complications may include pain, discomfort, damage to the inferior alveolar nerve leading to numbness and pain in the lower jaw, lips, cheeks, or face, and extrusion of material into the maxillary sinus, which can cause infection, tissue swelling, and chronic sinusitis. Outcomes of overfilling can range from complete resorption of the excessive material and healing of periapical tissue to permanent nerve damage or chronic inflammatory conditions. Treatment of overfilling may involve a „wait and see“ approach, endodontic revision, or surgical intervention, depending on the nature of the complications. In asymptomatic cases, patient monitoring may be sufficient, while surgical measures are necessary for more severe complications. Timely diagnosis and appropriate therapy are crucial for minimizing negative outcomes and ensuring the success of endodontic treatment. Clinicians must carefully evaluate each situation, and select the most suitable treatment for the patient.

Keywords: root canal overfilling, endodontic treatment, bioactive materials

Sadržaj

1. UVOD	1
2. STROJNA INSTRUMENTACIJA KANALA.....	3
2.1. Recipročni i rotacijski sustavi	5
2.2. Konicitet instrumenata	5
2.3. Tehnika primjene.....	6
3. MATERIJALI ZA PUNJENJE	7
3.1. Paste i cementi.....	8
3.1.1. Punila temeljena na cink-oksidi eugenolu	8
3.1.2. Punila s dodatkom kortikosteroida	9
3.1.3. Punila temeljena na smolama	9
3.1.4. Punila temeljena na silikonima.....	10
3.1.5. Punila temeljena na paraformaldehidu	10
3.1.6. Punila temeljena na staklenim ionomerima.....	11
3.1.7. Punila temeljena na kalcijevu hidroksidu.....	11
3.1.8. Bioaktivni materijali u endodonciji	12
3.2. Polutvrda punila	15
3.2.1. Gutaperka	15
4. TEHNIKE PUNJENJA KANALA	16
4.1. Hladna lateralna kondenzacija.....	17
4.2. Termoplastične tehnike punjenja.....	17
4.2.1. Tehnika tople lateralne kondenzacije	18
4.2.2. Tehnika ultrazvučne kondenzacije	18
4.2.3. Tehnika vruće vertikalne kondenzacije	18
4.2.4. Injekcijske tehnike zagrijane gutaperke	18
5. PREPUNJENJA	20
5.1. Vrste prepunjenja	21
5.2. Uzroci	24
5.3. Utjecaj prepunjenja na parodontna tkiva.....	25
5.4. Moguće komplikacije prepunjenja	27
5.5. Mogući ishodi prepunjenja.....	28
5.6. Terapija prepunjenja.....	31

6.	RASPRAVA.....	32
7.	ZAKLJUČAK	35
8.	LITERATURA.....	38
9.	ŽIVOTOPIS	46

Kratice

Ni-Ti – nikal titan

CW – eng. clockwise, u smjeru kazaljke na satu

CCW – eng. counterclockwise, suprotno od smjera kazaljke na satu

MTA – mineral trioksid-agregat

ERRM – Endosequence root repair material

ADA – American Dental Association

1. UVOD

Endodoncija je grana dentalne medicine koja se bavi prevencijom, dijagnostikom i liječenjem patoloških stanja zubne pulpe. Porijeklo riječi dolazi iz grčkog jezika pri čemu *endo* znači unutar, a *odont* zub, što upućuje da se tretira unutrašnjost zuba (1). Glavni je cilj endodontske terapije očuvati zub u usnoj šupljini što je dulje moguće. Terapija se odvija u tri stadija: mehanička obrada stijenke kanala, kemijska irigacija i punjenje korijenskog kanala. Za dobar ishod, nužna je i adekvatna postendodontska opskrba (2).

Vrlo je važno pravilno pripremiti zub kako bismo olakšali postupak endodoncije. Pri tom razlikujemo koronarnu i radikularnu fazu. Pri koronarnoj fazi uklanja se karijesno promijenjeno tkivo zuba (ukoliko su prisutni), formira se pristupni kavitet, otklanja se koronarna pulpa te prikazuju otvori korijenskih kanala. Zatim slijedi radikularna faza, tj. instrumentacija korijenskih kanala. Mehanička instrumentacija kao zadatak ima ukloniti upalno promijenjenu pulpu te oblikovati korijenski kanal zuba, a može se provoditi ručnim ili strojnim instrumentima. Tradicionalna, ručna, instrumentacija kanala je složena i uvelike ovisi o iskustvu doktora. Otkrićem Ni-Ti legura dolazi do razvoja strojne endodoncije koja, od svoje pojave krajem 90-ih godina prošlog stoljeća, uvelike povećava produktivnost kliničara (3). Drugi je korak kemijska obrada koja uključuje obilno ispiranje korijenskih kanala kako bi se uklonilo tkivo zaostalo nakon mehaničke obrade i mikroorganizme. Naposljetku je potrebno trodimenzionalno napuniti korijenski kanal materijalima za punjenje. Pri punjenju kanala važno je pridržavati se izmjerene radne dužine. Idealno punjenje doseže cemento-dentinski spoj, koji predstavlja granicu pulpnog tkiva i parodontnog ligamenta te često čini najuži dio kanala pa se još naziva i apikalno suženje (4). Treba naglasiti da osim mladih trajnih zuba, nemaju svi zreli zubi apikalno suženje (5). Određivanjem radne dužine radiološkom metodom, cemento-dentinsko spojište može biti od 0 do 3 mm udaljeno od radiološkog apeksa (6). Radiološki apeks definiramo kao anatomski kraj korijena kojeg vidimo na rendgenskom snimku. Stoga neki autori (7,8) preporučuju punjenje kanala od 0,5 do 2 mm kraće od radiološkog vrška korijena. Danas se pouzdanijom metodom određivanja radne dužine smatra uporaba elektronskog apeks lokatora (9). Takva metoda radi po načelu mjerenja električnog otpora, na temelju čije se vrijednosti može zaključiti kada je vrh instrumenta na apeksu (10). Svrha ovog rada je upoznati se s vrstama prepunjenja korijenskog kanala te proučiti načine prevencije, moguće posljedice, oblike terapije i pristup pacijentima u danoj situaciji.

2. STROJNA INSTRUMENTACIJA KANALA

Skupina instrumenata za strojnu obradu korijenskih kanala obuhvaća razne oblike, ovisno o vrsti njihovih pokreta. Tu primjerice spadaju rotacijski, recipročni, adaptivni i vibracijski sustavi ili njihove kombinacije. Prvotno su ti motori bili namijenjeni čeličnim instrumentima (npr. Giromatic classique, Micro-Mega), ali kao takvi nisu doživjeli široku primjenu. Svoj napredak strojna endodoncija zahvaljuje otkriću Ni-Ti legura za izradu instrumenata (11). Takvi instrumenti pokazuju bolja svojstva elastičnosti i fleksibilnosti te na taj način bolje prate postojeći oblik kanala, pogotovo kod zakrivljenih kanala (12,13). Instrumenti izrađeni od Ni-Ti manje ravnaju zakrivljene kanale i omogućuju bolje centriranu instrumentaciju (14). Uz superelastičnost, takvi instrumenti posjeduju i svojstvo pamćenja oblika (eng. *shape memory*), što im omogućuje povećanu razinu otpora na zamor materijala (15,16). Ni-Ti legure posjeduju tu karakteristiku zahvaljujući posebnoj kristalnoj strukturi, pri čemu im ona omogućuje vraćanje u prvobitan oblik nakon rasterećenja, čak i nakon značajne deformacije. Međutim, s povećanom elastičnošću smanjuje se i iznos sile potreban da se takav instrument odvije i deformira te mu je snižena učinkovitost rezanja u usporedbi s čeličnim instrumentima. Nasuprot tome, razvojem toplinskih obrada legure („plava“ i „zlatna“ obrada) razvijene su Ni-Ti legure koje zadržavaju sva pozitivna svojstva, ali nemaju svojstvo pamćenja što pomaže u obradi različitih morfoloških oblika kanala (17). Nedostaci koje strojna obrada nosi sa sobom su gubitak taktalnog osjećaja te manje konzervativna preparacija kanala koja može biti uzrokovana samim dizajnom instrumenta (4).

Pri uporabi strojne endodoncije, pažnju moramo obratiti na slijedeće (14):

- Torzijski stres (eng. *torsional stress*) – do loma instrumenta dolazi kada je vršak veći od promjera kanala, kada dođe do zaglavljivanja (eng. *taper lock*), odnosno „zaključavanja“ instrumenta u kanalu ili kada operater koristi prejaku silu na instrument.
- Okretni moment sile (eng. *torque*) – mjera koja govori o tome kolika je sila primijenjena na objekt koji se okreće oko svoje osi. Primjenom viših vrijednosti riskiramo zapinjanje instrumenta ili lom, a nižim vrijednostima može doći do nedostatne obrade. Zato se uvijek treba držati vrijednosti koje preporučuje proizvođač.

- Brzina – odnosi se na broj okretaja u minuti. Više brzine mogu uzrokovati transportaciju kanala i posljedično apeksa, lom instrumenta i gubitak taktilnog osjeta (18).

2.1. Recipročni i rotacijski sustavi

Recipročne kretnje karakteriziraju pokreti u smjeru i suprotno smjeru kazaljke na satu (eng. clockwise (CW) i counterclockwise (CCW)). U CW smjeru, instrument zadire u dentin, dok se pri CCW kretnjama oslobađa od njega (19). Rotacijske kretnje obuhvaćaju kontinuiranu rotaciju u jednom smjeru. Uspoređujući ta dva sustava, istraživanja su dala kontradiktorne rezultate po pitanju potiskivanja debrisa u periapeks te same mogućnosti obrade kanala. Na primjer, kod ProTaper sustava, kada je F2 instrument korišten na recipročnom sustavu, pokazao je jednaku razinu ekstruzije iritansa u apeks kao i kada je korišten uz kontinuiranu rotaciju (20). *In vitro* istraživanja pokazala su da pojedinačni recipročni instrument djeluje konzervativnije pri oblikovanju kanala od rotacijskih sustava (21). Suprotno tome, drugo je istraživanje pokazalo da nema razlike u očuvanju zakrivljenosti kanala pri uporabi obaju sustava (22). Godine 2008. isprobano je korištenje točno određenih CW i CCW kretnji na F2 ProTaper instrumentu, iako on nije bio namijenjen za recipročne sustave (19). Iznenadujuće, F2 instrument korišten u recipročnoj kretnji pokazao je puno manji zamor materijala u odnosu na kontinuiranu rotacijsku kretnju (20). Ta je spoznaja 2011. godine dovela do izuma prvih dvaju sustava za mehaničku obradu kanala s pojedinačnom instrumentom (eng. *single file system*).

2.2. Konicitet instrumenata

Nikal-titanski instrumenti za strojnu obradu na svom vrhu, D0, pridržavaju se ISO sustava kao i ručni instrumenti, ali za razliku od njih mogu varirati u konicitetu. Konicitet instrumenta označava rast promjera radnog dijela instrumenta po jedinici duljine. Ručni instrumenti uglavnom imaju konstantni konicitet od 2% (4). Ni-Ti instrumenti mogu imati konstantni ili promjenjivi konicitet. Promjenjivi konicitet može rasti ili padati duž radnog dijela. Primjerice u ProTaper sustavu (Dentsply Tulsa Dental Specialties) pronalazimo sekvencu instrumenata sačinjenu od 3 eng. *shaping* iglice i 5 eng. *finishing* instrumenata. *Shaperi* imaju rastući

konicitet niz radni dio, pri čemu im je svrha obrađivati koronarnu i srednju trećinu, dok *finisheri* imaju opadajući konicitet za mehaničku obradu apikalne trećine korijenskog kanala (23). Takav promjenjivi konicitet, tvrdi proizvođač, smanjio je kružni zamor (eng. *cycle fatigue*) za 50%.

Dok promjenjivi konicitet pokazuje brojne prednosti, nužno je spomenuti i nedostatke. Instrumenti s promjenjivim konicitetom uklanjaju više peri-cervikalnog dentina – strukture koja obuhvaća otprilike 4 mm ispod i 4 mm iznad ruba krestalne kosti. Taj je dio zaslužan za čvrstoću zuba te se na tom mjestu koncentriraju sile koje djeluju na zub. Uklanjajući taj dentin, značajno smanjujemo čvrstoću korijen zuba (24,25).

2.3. Tehnika primjene

Kako bi se izbjeglo rezanje dentina punom radnom dužinom, jer ono stvara velike sile trenja, većina sustava preporučuje koronarno-apikalnu preparaciju, eng. *crown-down* (4). Koronarno-apikalnoj tehnici glavni je cilj svesti na minimum nekrotično tkivo i dentinsku piljevinu koju je moguće potisnuti preko apikalnog otvora za vrijeme instrumentacije. Takva tehnika smanjuje postoperativnu nelagodu i olakšava čišćenje. Glavna prednost koju takva obrada donosi je to što se prvo obrađuju koronarne dvije trećine kanala, bez obrade apikalne trećine. Kada se obrađuje apikalna trećina, instrument nije opterećen duž cijele radne dužine. Na taj se način smanjuju moguće pogreške u vidu transportacije apeksa, apikalnog zipa i oštećenja apikalnog suženja. Tako oblikovan kanal također omogućuje izlazak nečistoćama prema van, a ne kroz apikalni otvor jer se izbjegne „efekt klipa u valjku“ (26). Ukoliko pogrešno odredimo radnu dužinu, instrumentiramo zavijene kanale ili preinstrumentiramo kanal, može doći do dispozicije ili proširenja apikalnog suženja. Kao posljedica toga, dolazi do iritacije periapikalnog tkiva zbog ekstruzije irigansa ili materijala za punjenje (27).

3. MATERIJALI ZA PUNJENJE

Materijali za punjenje kanala mogu se podijeliti prema konzistenciji na (4):

- paste
- cemente
- polutvrda punila
- tvrda punila
- materijale za retrogradno punjenje

Obično se kanali pune cementom i polutvrdom punilom u kombinaciji (4).

3.1. Paste i cementi

Cementi su samostvrdnjavajuća punila koja se koriste u kombinaciji s polutvrdom ili tvrdim materijalima za punjenje, koja služe kao „kostur“ (eng. *core*) pri punjenju. Ponekad, kliničari postavljaju u kanale samo cement. Oni se u korijen unose u mekoj konzistenciji te se naknadno stvrdnjavaju. Paste (npr. kalcijev hidroksid i jodoform pasta) koriste se samostalno za punjenje kanala. One se nakon unošenja u kanal ne stvrdnjavaju, što omogućuje njihovo lako uklanjanje, te zato služe kao privremeno punjenje za kanale. Bilo bi poželjno da tvrdi ili polutvrđi materijal (npr. gutaperka) u potpunosti može ispuniti kanal, ali to u praksi nije tako. Zbog toga su cementi nužna dopuna eng. *core* materijalu, jer mu pomažu bolje adherirati uz stijenke kanala i poboljšati brtvljenje. Cement se treba koristiti u malim količinama i tvoriti sloj od samo nekoliko mikrona (4,11).

3.1.1. Punila temeljena na cink-oksidi eugenolu

Cinkov oksid jedna je od glavnih komponenti brojnih punila. Takva punila pokazala su antibakterijska svojstva, ali i toksičnost u dodiru sa živim tkivima. Pružaju razumno brtvljenje. Nekim punilima ovog sastava dodan je i paraformaldehid kako bi djelovala jače antibakterijski. Takva punila nisu preporučena za uporabu jer uzrokuju bezbolnu nekrozu vitalnih tkiva periapeksa. Najčešće su korišteni eng. *Grossman's Sealer*, *Roth's 801 Sealer* i *Rickert's Sealer* (4,11).

3.1.2. Punila s dodatkom kortikosteroida

Ona su temeljena na cink-oksidi eugenolu. Takva punila dovode do lokalne imunosupresije te uzrokuju nekontrolirani rast mikroorganizama zbog čega se ne koriste u modernoj endodonciji (4).

3.1.3. Punila temeljena na smolama

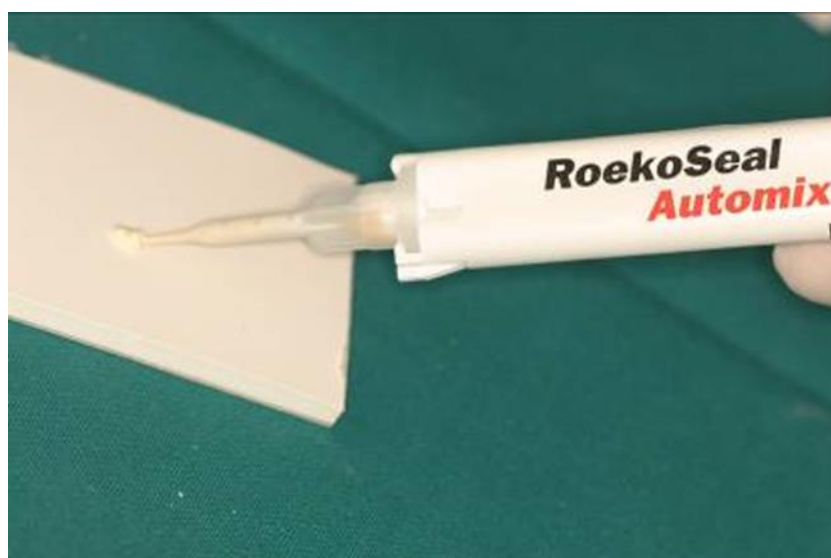U ovu skupinu spadaju poliketonske, epoksilne i kompozitne smole. Pokazuju dobro brtvljenje. Punilo AH Plus ili ThermoSeal Plus (Dentsply Detrey, Konstanz, Njemačka), koje spada pod punila na bazi epoksilne smole, ima poboljšana svojstva u odnosu na AH26 i AH26 silver free jer ne otpušta formaldehid niti ga stvara tijekom stvrdnjavanja – bolja biokompatibilnost, ima skraćeno vrijeme stvrdnjavanja, veću radioopaknost, ne boji zube i lakše se uklanja iz kanala (4,11). U skupinu na bazi epoksilne smole još spadaju i Adseal (Meta Biomed, Korea), Acroseal (Septodont, France) i MM seal (Micro-Mega, France). Na tržištu su također dostupni proizvodi na bazi kompozitne smole. Tu spadaju Hydron (Hydron Technologies, St. Petersburg, FL, USA) kao prva generacija, EndoREZ (Ultradent, South Jordan, UT, USA) kao druga generacija, Resilon/Epiphany (Resilon Research, Madison, CT, USA) (Slika 1) i RealSeal SE (Kerr) kao treća generacija te Hybrid Root SEAL (Sun Medical, Shiga, Japan), također pod imenom MetaSEAL (Parkell, Edgewood, NY, USA) kao četvrta generacija (28).



Slika 1. Epiphany punilo. Preuzeto s dopuštenjem autora prof. dr. sc. Ivice Anića.

3.1.4. Punila temeljena na silikonima

Prvi se put pojavljuju na tržištu 1984. godine. Takva punila pokazuju zadovoljavajuću biokompatibilnost. Prednost silikonskih punila je u njihovoj ekspanziji nakon stvrdnjavanja što omogućuje dobro brtvljenje korijenskih kanala. Dimenzijski su stabilni i ne upijaju vodu. U ovoj skupini se primjerice nalazi RoekoSeal (Coltone/Roeko, Langenau, Njemačka) (Slika 2), koji ima vrijeme rada od 30 minuta, a stvrdnjava se kroz 45 do 50 minuta pri čemu ekspandira oko 0,2% (29).



Slika 2. RoekoSeal punilo. Preuzeto s dopuštenjem autora prof. dr. sc. Ivice Anića.

3.1.5. Punila temeljena na paraformaldehidu

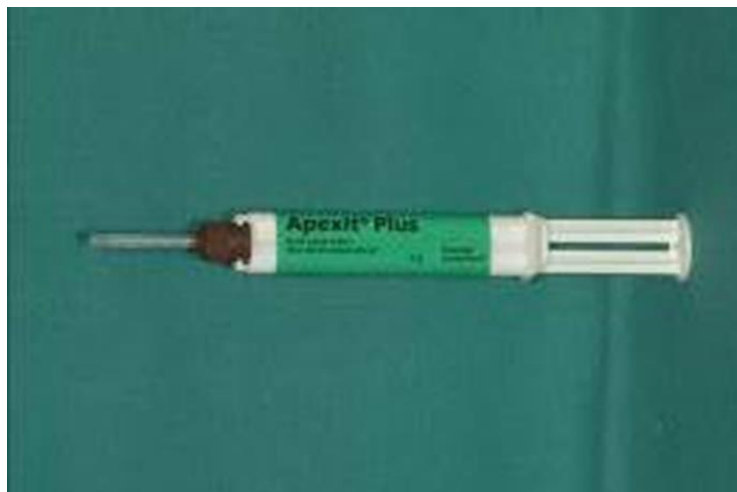Uporaba ovakvih punila ne preporučuje se jer pokazuje visok stupanj citotoksičnosti (11,30). Punila kao što su Endomethasone i N2, koji sadrže formaldehid, mogu uzrokovati nekrozu tkiva i upalu, čime usporavaju proces cijeljenja. Punila koja ne sadrže formaldehid u svom sastavu mogu tvoriti formaldehid tijekom stvrdnjavanja. Na primjer, nakon miješanja AH 26, oslobađa se formaldehid (31).

3.1.6. Punila temeljena na staklenim ionomerima

Ovakva punila pokazuju dobru biokompatibilnost i adherenciju za korijenske kanale, ali istraživanjima je dokazana njihova dezintegracija i mikropropuštanje. Također su teški za uklanjanje prilikom revizije punjenja (4). Primjer takvog punila je Ketac-Endo (3M ESPE, USA).

3.1.7. Punila temeljena na kalcijevu hidroksidu

To su dvokomponentna punila sačinjena od baze (kalcijev hidroksid, punilo, plastifikator, kontrastno sredstvo) i katalizatora (salicilatni ester). U njihovoj reakciji dolazi do stvrdnjavanja nastankom kalcij-salicilatnih kelatora. Takvi su materijali pokazali dobru biokompatibilnost, ali loša fizikalna svojstva (4). Na tržištu se mogu naći kao Calcibiotic root canal sealers (CRCS, Hygenic, Akron, SAD), Sealpex (Kerr, Karlsruhe, Njemačka), Apexit i Apexit Plus (Vivadent, Schaan, Lihtenštajn) (Slika 3), i Biocalex (Ondex SA, Quetigny, Francuska).



Slika 3. Apexit Plus punilo. Preuzeto s dopuštenjem autora prof. dr. sc. Ivice Anića.

3.1.8. Bioaktivni materijali u endodonciji

Biokompatibilnost je svojstvo koje materijalu omogućuje da pri kontaktu s vitalnim tkivima ne uzrokuje njihovo oštećenje, upalu, alergiju, iritaciju, toksičnu reakciju ili kancerogenost (32). Razina iznad toga, bioaktivnost, svojstvo je onih materijala koji mogu ostvariti pozitivno međudjelovanje sa živim stanicama i tkivima. Prvi otkriveni materijal sličnih svojstava bio je kalcijev hidroksid u dvadesetim godinama prošlog stoljeća koji je poticao stvaranje dentinskog mostića na eksponiranoj pulpi (33). Pojavom biokeramičkih materijala otvara se novo poglavlje materijala za punjenje korijenskog kanala (34). Prvi takav materijal koji se koristio u endodontskom tretmanu bio je mineral trioksid-agregat (MTA). Nakon njega na tržištu se učestalo pojavljuju sve noviji i bolji biokeramički materijali (npr: Biodentine, Bioroot, Endosequence i sl.)

Mineral trioksid-agregat sastoji se od Portland cementa i bizmutovog oksida koji se dodaje zbog radiokontrastnosti. Portland cement sadrži dikalcijev silikat, trikalcijev silikat, trikalcijev aluminat, tetrakalcijev aluminoforit, kalcijev sulfat dehidrat (4). Miješa se sa sterilnom vodom (omjer 3 : 1). Dolazi u dvije boje (siva i bijela), pokazuje dobra mehanička svojstva. Stvrdnjava se reakcijom hidracije. Prva faza hidracije završava za 4 sata, dok konačno stvrdnjavanje završava za čak 21 dan. Vrijednost pH iznosi oko 10,2 nakon miješnja i oko 12,5 nakon tri sata (35). Biokompatibilan je i bioaktivan materijal te u izravnom dodiru sa živim tkivima tvori kalcijev hidroksid koji otpušta kalcijeve ione, stvarajući antibakterijski učinak zbog visokog pH, regulira proizvodnju citokina, stimulira diferencijaciju i migraciju stanica za proizvodnju tvrdih zubnih tkiva te tvori hidroksiapatit (36). MTA se prilikom stvrdnjavanja širi te pokazuje odlično svojstvo rubnog zatvaranja. Rabi se za retrogradno zatvaranje kaviteta, prekrivanje pulpe, kao apikalna barijera za reparaturu perforacija korijena i za apeksifikaciju (37).

MTA Angelus (Angelus, Brazil) sastoji se od 80 % Portland cementa i 20 % bizmutova oksida. Vrijeme stvrdnjavanja iznosi oko 12 do 14 minuta. Za razliku od sivog MTA, MTA Angelus ima manju količinu bizmutova oksida i magnezijeva fosfata, a više kalcijeva karbonata, kalcijeva silikata i barijeva cink fosfata. MTA Angelus nema citotoksično ili genotoksično djelovanje. Pokazuje umjereno antibakterijsko djelovanje. Na tržište dolazi u bijeloj i sivoj boji. (38)

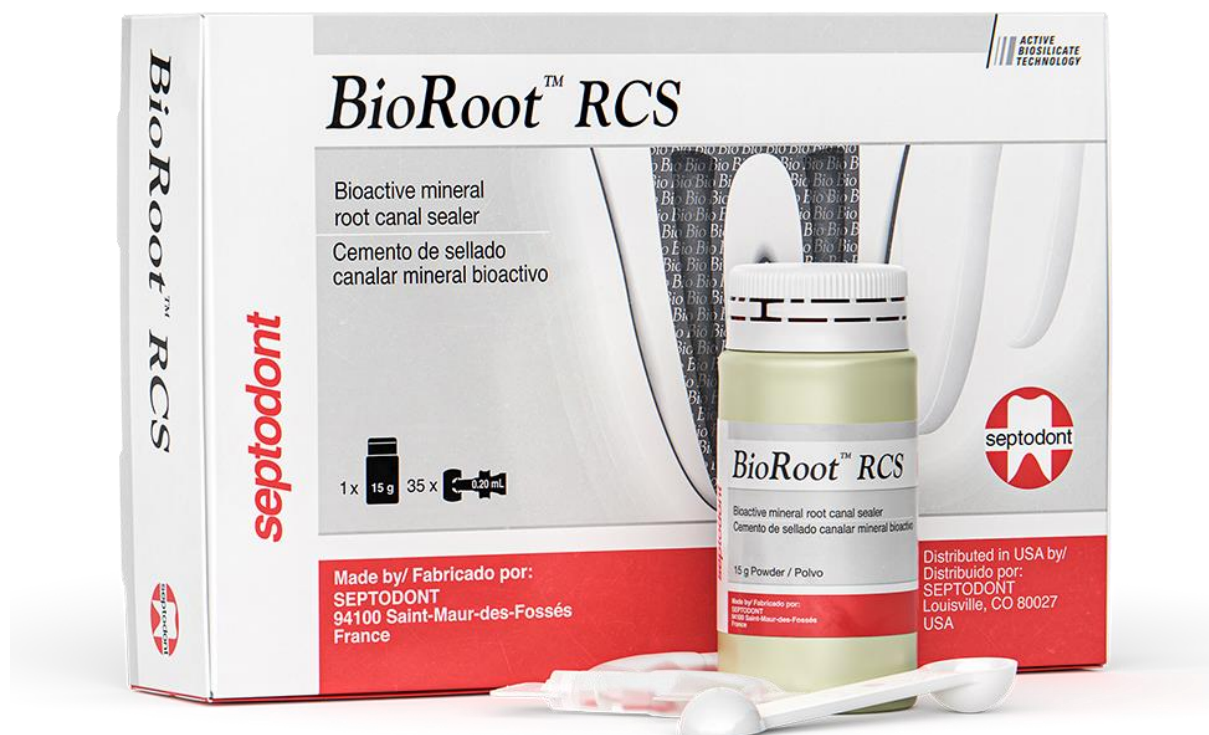Biokeramička punila su biokompatibilna, netoksična, ne skupljaju se pri stvrdnjavanju i pokazuju stabilnost u biološkom okruženju. Osim za ortogradno, koriste se i za retrogradno punjenje korijenskog kanala. Imaju visok pH te dobro antibakterijski djeluju. Povećava čvrstoću korijena čineći ga otpornijim na lom i time predstavlja dobar materijal za punjenje. Tvori kemijsku vezu sa stijenka korijenskog kanala stvarajući hidroksiapatit (4). Neka istraživanja tvrde da biokeramika pokazuje jače svezivanje sa korijenskim stijenka, uspoređujući s punilima na bazi smole i MTA punilima (39).

Biodentine (Septodont, Saint-Maur-des-Fosses, Cedex, Francuska) je komercijalno ime biokeramičkog materijala na bazi kalcij-silikata. Svojim sastavom i svojstvima nalikuje MTA cementu, ali s pojednostavljenom primjenom i kraćim vremenom stvrdnjavanja. Dobiva se miješanjem praha, kojeg čine trikalcijev silikat, dikalcijev silikat, kalcijev karbonat i cirkonijev dioksid i tekućine koja je po sastavu vodena otopina kalcijevog klorida. Cirkonijev oksid dodaje se zbog radiokontrastnosti. Vrijeme stvrdnjavanja je 9 do 12 minuta. Dobro podnosi kompresiju (40). Zbog dobrih svojstava biokompatibilnosti i bioaktivnosti koristi se za retrogradno punjenje, zatvaranje perforacija i apeksifikaciju.

Endosequence (Endosequence root repair material, ERRM, Brassler, SAD) dolazi na tržište i pod nazivom iRoot BP Plus u obliku paste. Oba materijala se sastoje uglavnom od kalcijeva silikata, cirkonijeva oksida, tantalova oksida i monobazičnoga kalcijeva fosfata. Vrijeme rada iznosi oko 30 minuta, a vrijeme stvrdnjavanja oko četiri sata. Stvrdjava se u vlažnom mediju. Vrijednost pH vrlo je visoka i iznosi oko 12,4 što može objasniti i njegovo antibakterijsko djelovanje. Citotoksični učinak mu je minimalan i usporediv s MTA i MTA Angelus (41).

BioRoot RCS (Septodont, Saint-Maur-des-Fossés, France) (Slika 4) inovativno je biokeramičko punilo koje se sastoji od trikalcijevog silikata, cirkonijevog oksida i tekućine na bazi vode s dodatkom kalcijevog klorida i polimera topljivog u vodi. Za razliku od materijala temeljenih na Portland cementu, BioRoot RCS sadrži isključivo jednu od njegovih komponenti, odnosno trikalcijev silikat koji zapravo čini bioaktivni dio. Zahvaljujući većoj količini trikalcijevog silikata, stvara se više kalcijevog hidroksida koji je odgovoran za mineralizaciju, stvaranje kosti i tvrdih tkiva te antimikrobna svojstva. Ne sadrži primjese

trikalcijska aluminata i prilikom kontakta sa živim tkivom ne dolazi do taloženja štetnih tvari (npr. aluminija) u tijelu. Cirkonijev oksid dodatak je koji punilo čini radiokontrastnim. Ovaj materijal tvori hibridni sloj bogat mineralima sa stijenkama dentina u kanalu. Preporuča se hladna tehnika punjenja uz pojedinačnu (eng. *single cone*) gutaperku koja se precizno podudara s instrumentom za mehaničku obradu korijenskog kanala. Uporaba termoplastičnih tehnika punjenja uz BioRoot RCS može dovesti do isparavanja vode iz samog materijala, čime će se modificirati protok kroz kanal i stanjiti sloj materijala. (42)



Slika 4. BioRoot RCS. Preuzeto s <https://www.septodontusa.com/wp-content/uploads/2022/12/bioroot-rs.png>.

3.2. Polutvrda punila

3.2.1. Gutaperka

Gutaperka je trans-izomer poliizoprena, odnosno politerpena. Čini ju osušen mliječni sok koji se crpi od biljke *Palaquium gutta* (43). Nalazimo ju u dva kristalična oblika, α i β , te amorfnom obliku koji mogu prelaziti iz jednog u drugi. Pri dobivanju iz drveta, nalazi se u α fazi. Štapići gutaperke (Slika 5) su β -faza gutaperke, a grijanjem postaju α faza. Ako ju konstantno podgrijavamo na 53-59°C, dolazi u amorfnu stanje. Otapaju ju eterična ulja, npr. eukaliptusovo, kloroform i eter. Gutaperka štapići dolaze na tržište kao 20% gutaperke i 80% cinkov oksid, uz što se još dodaju boje, metalne soli i plastifikatori. Neki proizvođači u sastav gutaperke dodaju jodoform, kalcijev hidroksid, klorheksidin i tetraciklin zbog antimikrobnog djelovanja (4,44). Nekoliko je istraživanja proučavalo toksičnost gutaperke, gdje se pokazala kao relativno inertan materijal koji je prouzročio minimalnu upalu. Fibrozna enkapsulacija, kalcifikacija i reakcija na strano tijelo uobičajeni su za gutaperku potisnutu preko vrška. Do upalne je reakcije došlo jedino ako bi gutaperka u visokom udjelu sadržavala iritirajući agens, poput kalcijeva hidroksida. Stoga razine dodataka gutaperki trebaju biti optimalne (45).



Slika 5. Štapići gutaperke. Preuzeto s <https://www.gcendo.com/wp-content/uploads/GCE-Gutta-Percha-768x397.jpg>.

4. TEHNIKE PUNJENJA KANALA

4.1. Hladna lateralna kondenzacija

Ovo je jedna od temeljnih tehnika punjenja kanala. U ovoj tehnici stavljamo glavnu (eng. *master*) gutaperku (gutaperku dimenzija analognih zadnjem instrumentu koji je obrađivao kanal) koja je prethodno umočena u cement/punilo do pune radne dužine. Zatim ju lateralno kondenziramo lateralnim potiskivačem, eng. *spreaderom*. Dodatni štapići koje umetnemo na mjesto koje smo napravili potiskivačem također su umočeni u punilo. Postupak ponavljamo dok cijeli kanal nije ispunjen štapićima gutaperke. Višak se gutaperke odreže te kondenzira vertikalnim potiskivačem, eng. *pluggerom* (46). Hladna lateralna kondenzacija najčešće je korištena tehnika za sprječavanje prepunjenja. Da Silva i sur. (47) su otkrili manju učestalost ekstruzije materijala koristeći lateralnu kondenzaciju u usporedbi s termoplastičnim tehnikama kao što je npr. *Thermafill*. Druga studija (48) također je utvrdila manju mogućnost ekstruzije materijala i bolju kvalitetu radioloških snimaka kod primjene hladne lateralne kondenzacije u usporedbi s termoplastičnim tehnikama. Pérez Heredia i sur. (49) su pokazali da je hladna lateralna kondenzacija učinkovita u brtvljenju apeksa te da omogućuje dublje prodiranje lateralnog potiskivača (eng. *spreader*) u usporedbi s termoplastičnom tehnikom. Ta tehnika omogućuje izvrsnu kontrolu radne dužine (50). Na temelju ovih saznanja, hladna lateralna kondenzacija čini tehniku izbora kada se apeks nalazi u blizini osjetljivih anatomskih struktura kao što su maksilarni sinus, donji alveolarni živac ili mentalni otvor.

4.2. Termoplastične tehnike punjenja

Termoplastične tehnike punjenja, u usporedbi s hladnom lateralnom kondenzacijom, omogućuju gutaperki bolje popunjavanje nepravilnosti i oblikovanje po kanalu. Njihov je nedostatak viša učestalost protiskivanja materijala kroz apeks ili lateralne kanale u periapikalno tkivo (6). Kod termoplastičnih tehnika prepunjenje se javlja u gotovo 35% slučajeva, a neki autori tvrde i do 61% (51).

4.2.1. Tehnika tople lateralne kondenzacije

Pri ovoj tehnici stijenke kanala kojeg se puni oblože se punilom, umetne se glavna gutaperka i nekoliko akcesornih. Instrument nalik lateralnom potiskivaču zagrije se na otvorenom plamenu ili koristimo električni potiskivač kako bismo gutaperku potisnuli uz stijenke kanala. Pri potiskivanju izvodimo vertikalne i rotacijske kretnje kako ne bi gutaperku izvukli iz kanala. Zatim u kanal unosimo novi gutaperka štapić i ponavljamo opisani postupak (52).

4.2.2. Tehnika ultrazvučne kondenzacije

Ova tehnika, kao i prethodne, lateralno kondenzira gutaperku, ali ju ultrazvučnom energijom koja prelazi u toplinsku, omekšava u kanalu. Kanal pripremljen za punjenje obložimo punilom i umetnemo glavnu gutaperku. Nakon toga se u kanal postavlja potiskivač te se aktivira, potisne vertikalno do odgovarajuće dužine. Nakon toga se umetne dodatni štapić gutaperke i ponavljamo navedene korake dok kanal ne bude napunjen (52).

4.2.3. Tehnika vruće vertikalne kondenzacije

U ovoj tehnici koristimo gutaperka štapiće s istim konicitetom kojim je oblikovan kanal. Potreban nam je set nabijača i izvor topline. Odabere se tri dimenzije nabijača – jedan za svaku trećinu kanala. Nabijači ne smiju zapinjati za stijenku kanala. Prvo se u kanal postavlja master gutaperka obložena punilom na 2 do 3 mm kraće od pune radne dužine. Ugrijanim nabijačem gutaperka se apikalno potisne i vertikalno kondenzira. Zatim se postupak ponavlja za srednju i koronarnu trećinu kanala s odgovarajućim nabijačima (52).

4.2.4. Injekcijske tehnike zagrijane gutaperke

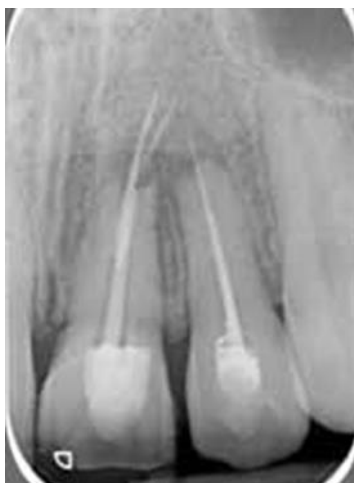Injekcijske tehnike podrazumijevaju grijanje gutaperke van korijenskog kanala te potom injiciranje napravom poput pištolja. Cilj je ovakvih tehnika skratiti vrijeme potrebno za

punjenje kanala. Neki od sustava za ovakvu primjenu su Obtura II, Obtura III, Calamus, Elements, HotShot i Ultrafil 3D (6).

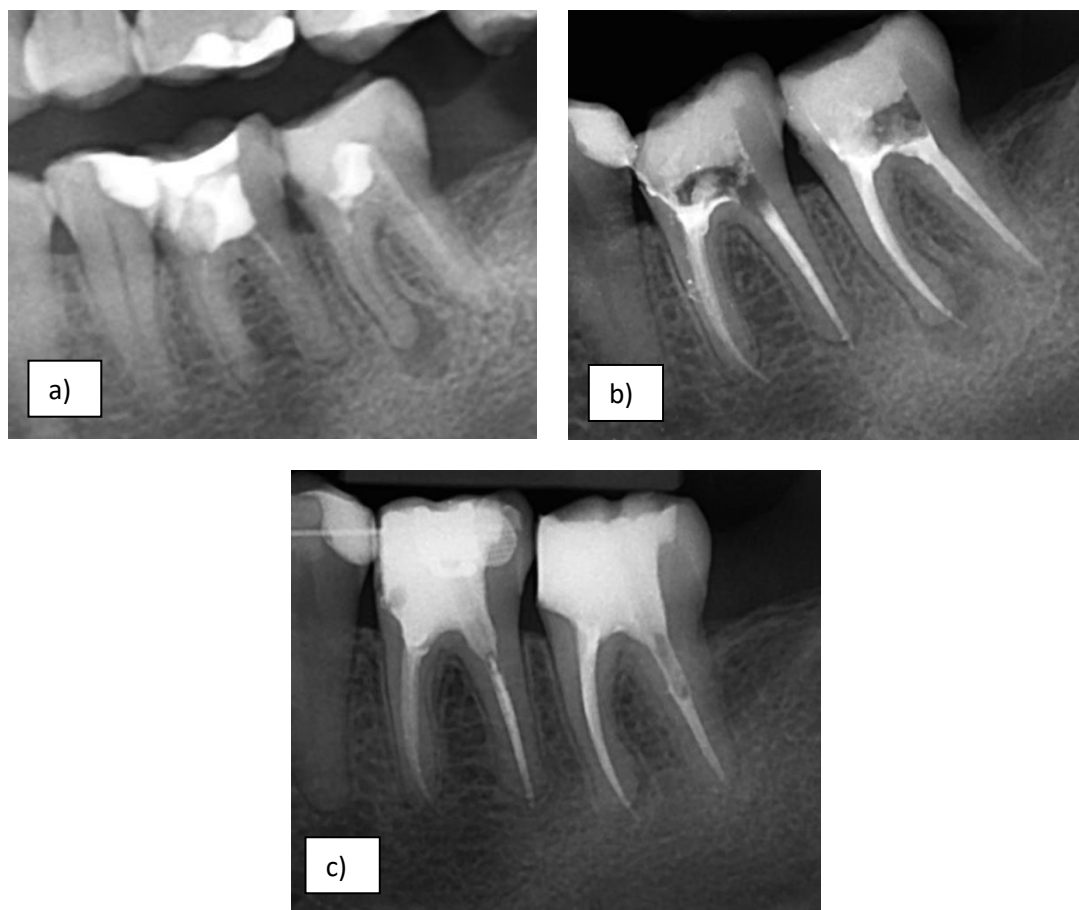Nekoliko *in vitro* studija istraživalo je termoplastične tehnike punjenja. Iz njih je zaključeno da primjena takvih tehnika povećava učestalost ekstruzije materijala u periapeks. Neka istraživanja su potvrdila nižu stopu ekstruzije materijala primjenom hladne lateralne kondenzacije (53,54), dok Frajlich (55) i Abarca (56) tvrde da nije bilo značajne razlike između tih dvaju metoda pri potiskivanju materijala za punjenje preko apeksa. Rezultati dobiveni korištenjem simulacijskih modela i ekstrahiranih zuba bili su potpuno različiti od onih *in vivo*. Rezultati kliničkih ispitivanja i meta-analiza su relevantniji za kliničku praksu. U svojoj meta-analizi Peng (57) je objedinio deset kliničkih studija. Rezultati su pokazali da je prekomjerno punjenje učestalije u grupi s termoplastičnim punjenjem u usporedbi s grupom hladne lateralne kondenzacije. Smatra da precizno definiranje radne dužine, očuvanje apikalnog suženja tijekom mehaničke instrumentacije te korištenje odgovarajuće brzine umetanja tople gutaperke može smanjiti stopu prepunjenja kod termoplastičnih tehnika punjenja.

5.1. Vrste prepunjenja

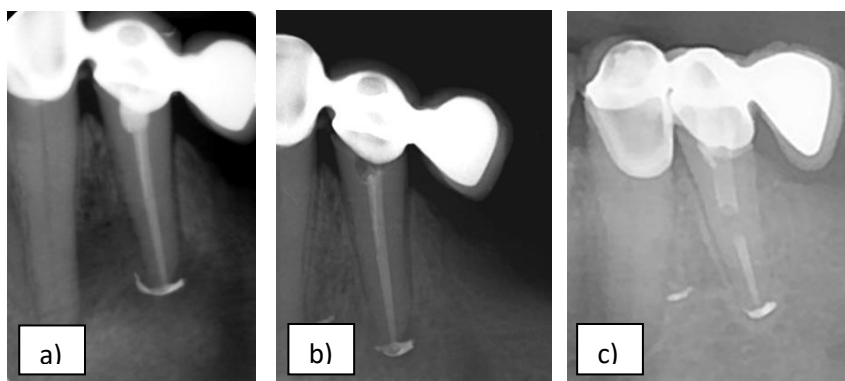
Kod prepunjenja tijekom endodontskog zahvata, važno je razlikovati pojmove eng. *overextension* i eng. *overfilling*. *Overfilling* se definira kao situacija pri kojoj materijali za punjenje dobro brtve i ispunjavaju cijeli kanal te prodiru i u periapikalno tkivo. *Overextension* označava prodor materijala u periapeks, ali bez potpunog punjenja i brtvljenja kanala (11). *Overextension* je klinički manje povoljna situacija, jer šupljine preostale u punjenju mogu služiti kao mjesta za pričuvu i umnažanje mikroorganizama i na taj način narušiti uspjeh endodoncije (58). Razlikovati ta dva entiteta na rendgenogramu je moguće, ali nije jednostavno. *Overextension* (Slika 6) karakterizira radikontrastnost koja nije kontinuirana u apikalnoj trećini, pri čemu gutaperka ne popunjava puni volumen korijena. *Overfilling* (Slike 7 i 8) je radiološki kontinuirana sjena kroz cijeli kanal. Možemo razlikovati i „puff“ prepunjenje. Njega karakterizira mala količina punila koja izlazi iz korijenskog kanala pri čemu radiološki uočavamo izbočenje odnosno „oblačić“ materijala u periapeksu (Slika 9). Stoga, ima smisla proučiti je li pad stope uspjeha vezanog za prepunjenja opisana u literaturi direktno uzrokovan ekstrudiranim materijalom, ili pak neuspjehu pridonosi zaostala infekcija koja opstaje zbog neadekvatnog punjenja (10,59).



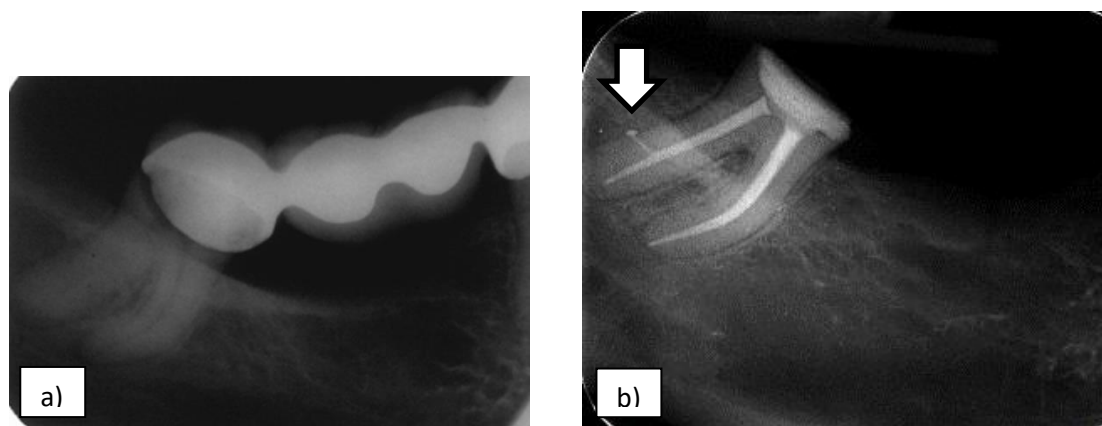
Slika 6. *Overextension* gdje vidimo da se gutaperka pruža preko radiološkog vrška, ali bez popunjavanja cijelog volumena korijenskog kanala. Preuzeto iz: (60).



Slika 7. *Overfilling* korijenskog kanala; a) Prikazuje pacijenta S.K. u početnom stanju 12. listopada 2020. b) S.K. nakon terapije 16. listopada 2020. i c) kontrola nakon 14 mjeseci 22. prosinca 2021. Preuzeto s dopuštenjem autora prof. dr. sc. Ivica Anića.

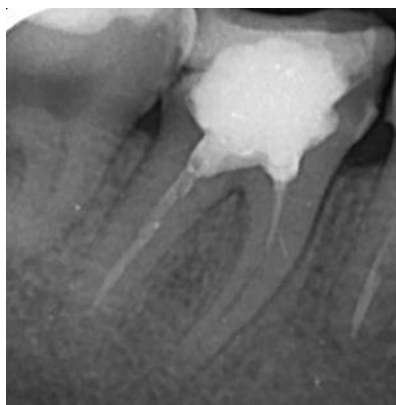

Slika 8. *Overfilling*, pacijentica V.J. na terapiji bisfosfonatima; a) nakon endodontske terapije 9. veljače 2012. b) kontrola nakon devet mjeseci 20. studenog 2012. c) kontrola 16. ožujka 2017. Preuzeto s dopuštenjem autora prof. dr. sc. Ivica Anića.



Slika 9. „Puff“ prepunjenje. a) Pacijent u prvotnom stanju, 13. Travnja 2016. b) Pacijent nakon endodonske terapije, 25. Travnja 2016. Preuzeto s dopuštenjem autora prof. dr. sc. Ivica Anića.

Kao pogreška u endodontskoj terapiji pojavljuje se i potpunjenje korijenskog kanala (Slika 10). Takve su pogreške pokazale značajan pad uspješnosti endodoncije na 68% (61). Dr. Herbert Schilder (62,63) je 1967. godine definirao eng. *overextension* i eng. *underextension* kao problem isključivo vertikalne dimenzije koja je kraća ili prelazi vršak korijena. Prema njegovoj definiciji, eng. *overfilling* označava kada je korijenski kanal dobro napunjen, ali postoji suvišak materijala koji prelazi u periapikalno tkivo, dok eng. *underfilling* označava punjenje koje ne brtvi apikalno suženje u punom opsegu, već postoje defekti u bilo kojoj od tri dimenzije koji omogućuju zadržavanje mikroorganizama i posljedično postojanje upale.



Slika 10. Potpunjenje korijenskog kanala. Preuzeto s dopuštenjem autora prof. dr. sc. Ivica Anića.

5.2. Uzroci

Postoji nekoliko čimbenika koji mogu prouzročiti prepunjenje, a to su (64);

- višak cementa kojeg se unosi u kanal prilikom punjenja
- neprecizno određivanje radne dužine
- nekorištenje rendgenskih snimaka prije, za vrijeme i nakon zahvata
- preinstrumentacija
- pretjeran pritisak prilikom punjenja
- izostanak „apikalnog stopa“ (eng. *resistancy disappearance*) zbog neadekvatne instrumentacije
- korištenje injekcijskih tehnika za punjenje
- neodgovarajuće apikalno brtvljenje
- nedostatna sposobnost za izvođenje postupka
- nepotpuno razvijen vršak korijena
- upalna resorpcija korijena (65)

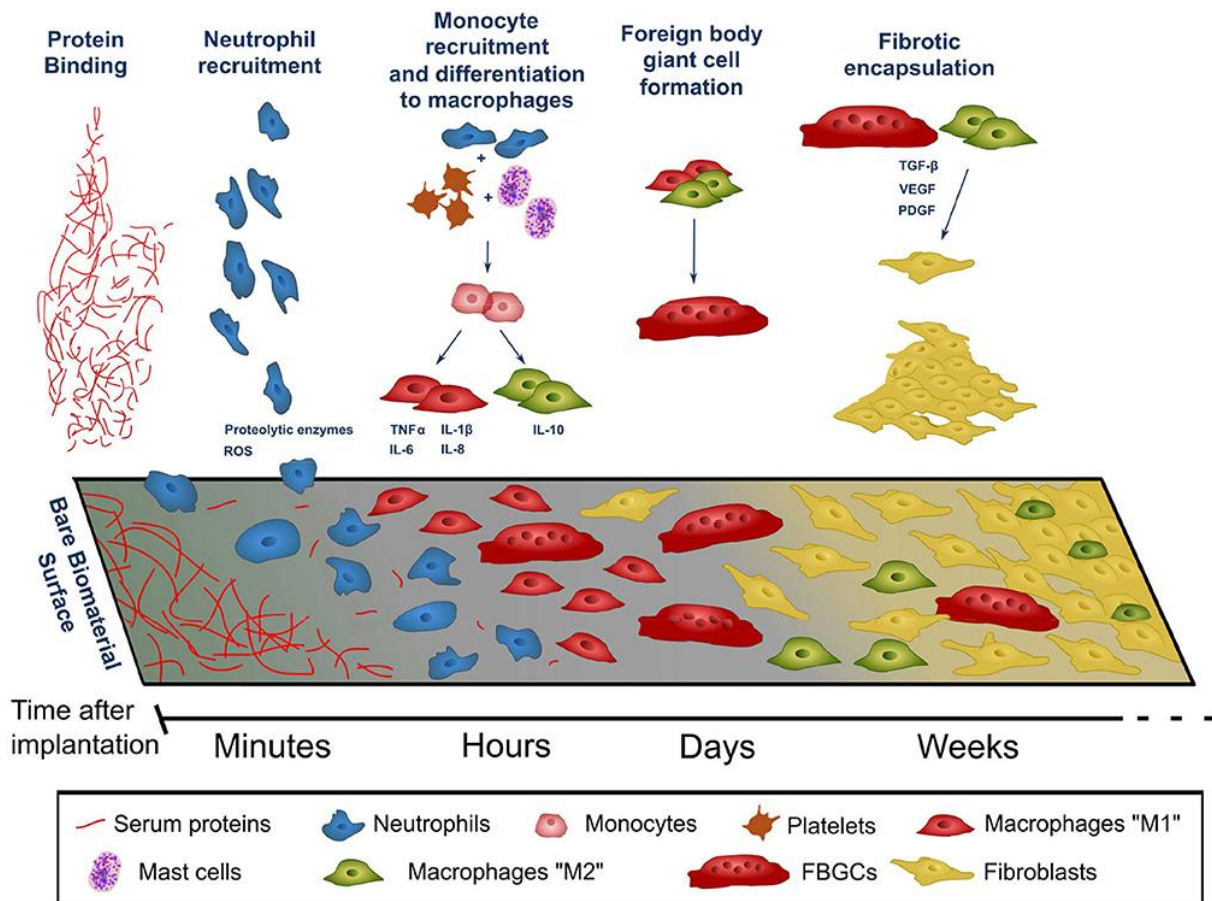
Kako bi se rizici prepunjenja sveli na minimum, kliničarima se savjetuje da koriste biokompatibilne materijale koje će tijelo dobro podnijeti. Konstantno se treba provjeravati radnu dužinu te dobro birati tehniku obrade korijenskih kanala kako bi izbjegli prekomjernu instrumentaciju i dobili poželjan oblik korijenskog kanala. Težimo postići ljevčkasti oblik kanala koji pruža otpor (eng. *resistance form*) i smanjuje vjerojatnost za ekstruziju materijala u periradikularni prostor. Ukoliko se koriste termoplastične tehnike, nužno je poštivati viskoznost materijala i količinu toplinske energije koju primjenjujemo za zagrijavanje. U blizini neurovaskularnih struktura, sinusa ili u odsustvu apikalnog suženja, treba se pomno planirati apikalno brtvljenje jer su ovdje rizici za prepunjenje materijala veći (63).

5.3. Utjecaj prepunjenja na parodontna tkiva

Prethodno korištena punila smatrala su se citotoksičnima i odgovornima za ustrajne infekcije ukoliko bi došlo do njihove ekstruzije preko apeksa. Današnji materijali za punjenje su biokompatibilni ili blago citotoksički samo prije stvrdnjavanja (10).

Punila bi trebala imati mogućnost dobrog brtvljenja od mikroorganizama i njihovih nusprodukata, biokompatibilnost ukoliko dođe do njihovog potiskivanja u periapeks, adekvatnu topljivost u uvjetima usne šupljine, radioopacitet i dimenzijsku stabilnost. Sudbina materijala za punjenje koji završe u periapeksu uvelike ovisi o njihovoj topljivosti u tkivnim tekućinama i podložnosti da budu fagocitirani, jer materijal može biti ili resorbiran, ili enkapsuliran fibroznom ovojnicom. Stoga zaključujemo da različita fizikalna i kemijska svojstva materijala određuju kakav će biti odgovor periapikalnog tkiva (65).

Gutaperka se pokazala kao relativno inertan materijal s niskom citotoksičnošću koje periradikularno tkivo dobro podnosi. U istraživanju kojeg su proveli Wolfson i Seltzer (45) *in vivo* na štakorima, primijećena je inicijala akutna infekcija koja je do 15. dana splasnula. Štapiće gutaperke obložila je tanka, pretežno fibrozna ovojnica (Slika 11). Generalizirana, dugoročna upala oko gutaperke nije uočena, osim kod gutaperke s dodatkom kalcijeva hidroksida i Kloroperke (10,45). Slično reagiraju i punila na bazi smole (65). Histološka istraživanja koja su proveli Deemer i Tsaknis (66) te Tavares i suradnici (67) tvrde da okolna tkiva dobro podnose gutaperku. Gutierrez i suradnici (68) pokazali su da se gutaperka u kontaktu s tkivom i tkivnim tekućinama razlaže i naknadno uklanja makrofagima. Gutaperka se pokazala kao biokompatibilna *in vitro*, na staničnim kulturama, ali i *in vivo*, na životinjama (11).



Slika 11. Reakcija tkiva na strano tijelo. Preuzeto iz: (69).

Čimbenici koji utječu na slabije cijeljenje (63):

- sistemske i cirkulacijske tegobe koje utječu na dotok krvi
- kvaliteta upalnog odgovora i infiltrata
- prisutnost infekcije
- kvaliteta trodimenzionalnog brtvljenja na apeksu
- traumatska okluzija

5.4. **Moguće komplikacije prepunjenja**

Komplikacije koje se mogu pojaviti kao posljedica prepunjenja korijenskih kanala (70):

- Infekcija i iritacija

Kao posljedica prepunjenja može se javiti bol ili nelagoda u području zuba koji je liječen. To može upućivati da prepunjeni materijal uzrokuje iritaciju ili upalu u okolnom tkivu.

- Oštećenje donjeg alveolarnog živca

Nadalje, ukoliko pacijent navodi kako osjeća utrnulost donje čeljusti, usana, obraza ili lica nakon endodontske terapije, postoji mogućnost da je došlo do oštećenja donjeg alveolarnog živca potisnućem materijala preko vrška zuba. Ovakve simptome trnjenja kao mogućeg oštećenja živca treba doživjeti kao ozbiljan problem. Nekim je pacijentima otežano žvakanje jer pri tom osjećaju bol. Takav simptom također može upućivati na oštećenje živca ili na prisutnost infekcije. Dugoročno, oštećenje živca može biti i uzrokom otežanog govora zbog narušene kontrole nad pomakom donje usne.

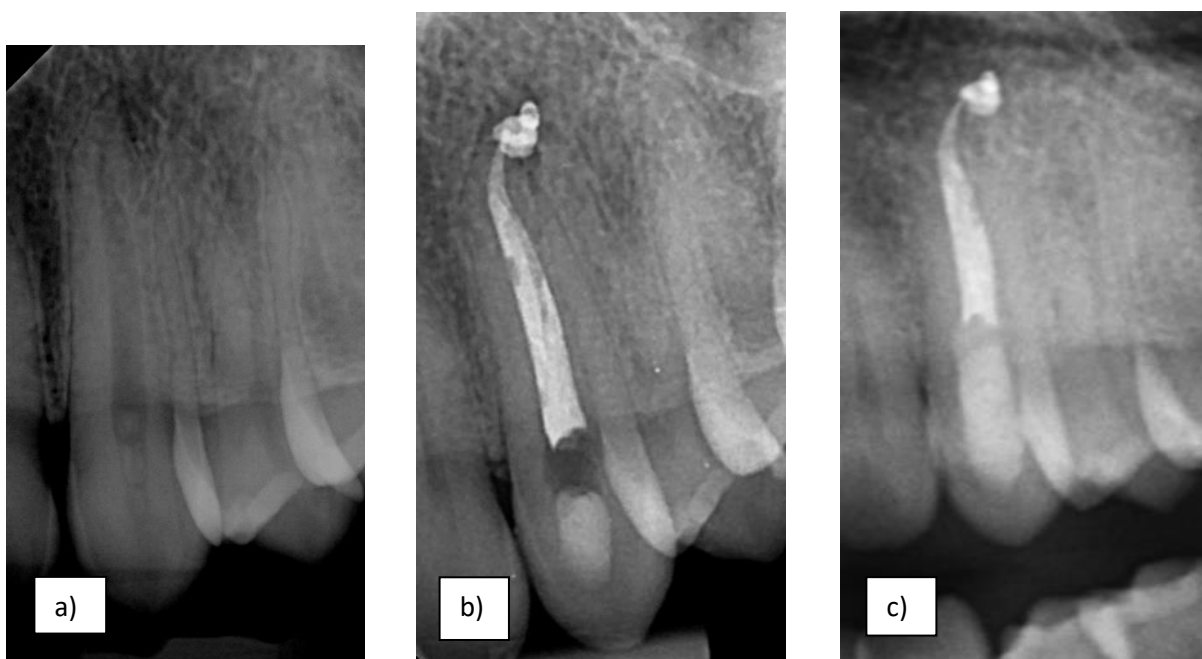
- Materijal za punjenje potisnut u sinus

U nekim slučajevima, za vrijeme punjenja korijenskih kanala, punilo može biti potisnuto u sinus. Ovakvi su slučajevi uobičajeni za zube gornje čeljusti jer su oni u bliskom kontaktu s maksilarnim sinusima. Strano tijelo u sinusima može prouzročiti infekciju, naticanje tkiva, opstrukciju protoka zraka te posljedično bol i nelagodu. Napredovanjem ovakvih simptoma može doći do razvoja kroničnog sinusitisa, što je stanje koje zahtjeva stalnu medicinsku skrb.

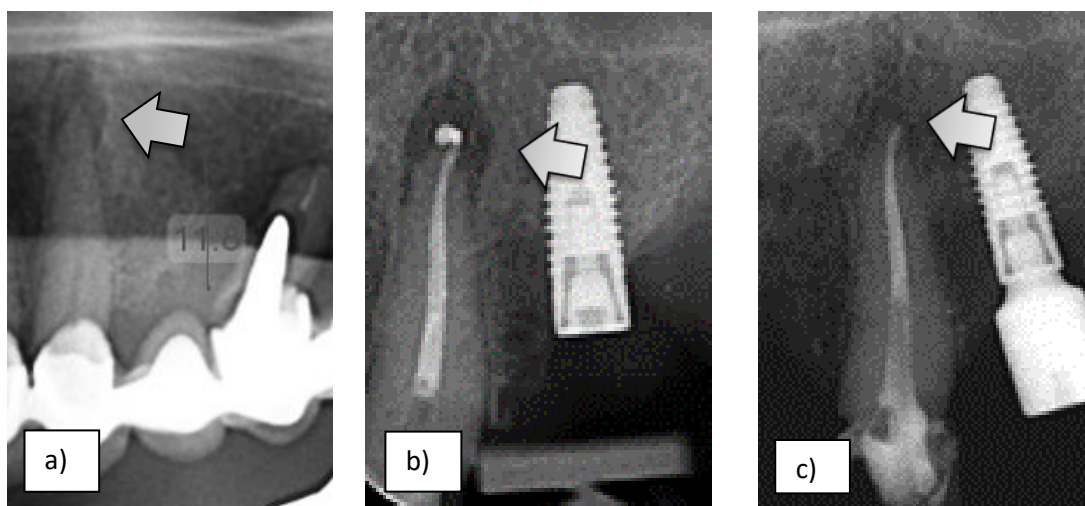
5.5. Mogući ishodi prepunjenja

Mogući ishodi prepunjenja, prema Aniću, mogu biti slijedeći:

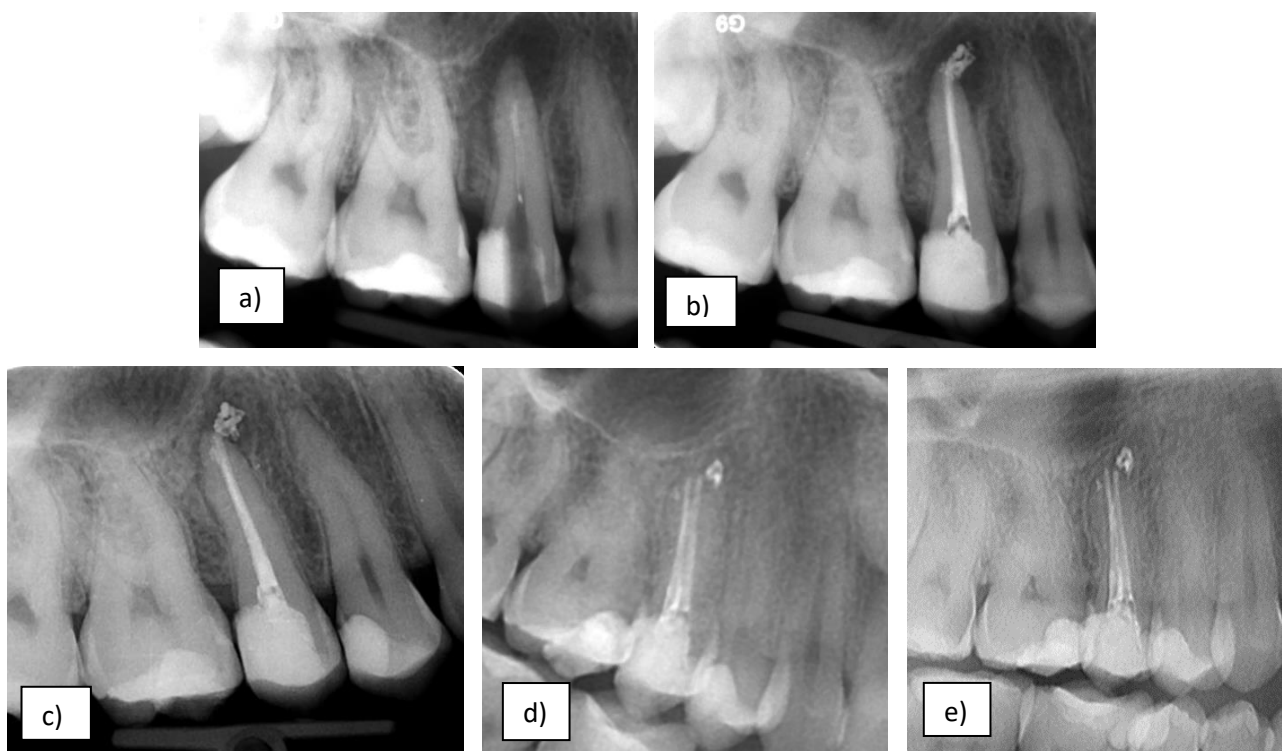
- Prepunjenje nema negativan učinak na zdravo tkivo periapeksa (Slika 12)
- Potpuna resorpcija prepunjenog materijala i cijeljenje periapikalnog tkiva ili nema pojave upale (Slika 13)
- Zaraštavanje i redukcija mase prepunjenog materijala, ali su još uvijek vidljivi ostatci prepunjenja (Slika 14)
- Periapikalna lezija je zarasla, ali je materijal vidljiv i nepromijenjen u masi i položaju (Slika 15)
- Smanjenje (ili zaraštavanje) lezije s dislokacijom prepunjenog materijala (Slika 16)



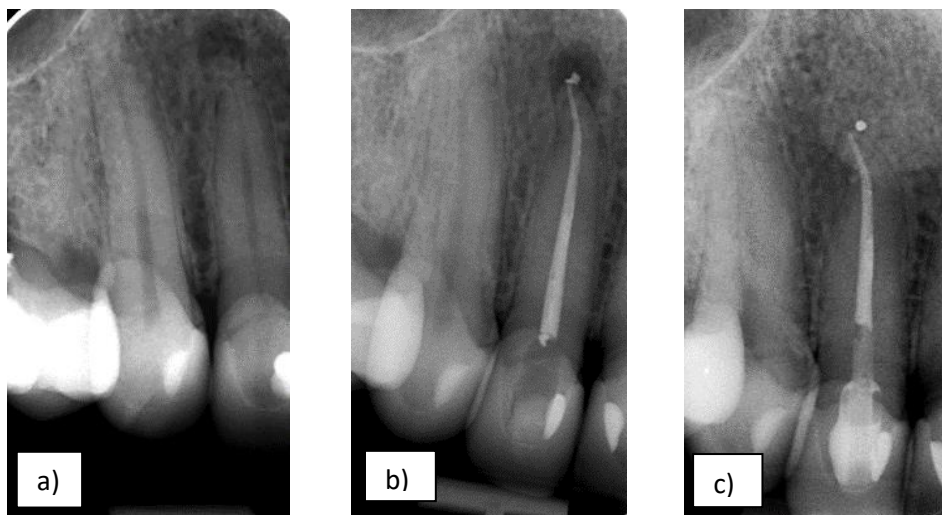
Slika 12. Prepunjenje bez negativnog utjecaja na periapikalno tkivo. a) Pacijent S.J. 27. veljače 2018. b) S.J. nakon terapije 28. studenog 2018. c) S.J. na kontroli nakon 2 godine 23. prosinca 2020. Preuzeto s dopuštenjem autora prof. dr. sc. Ivice Anića.



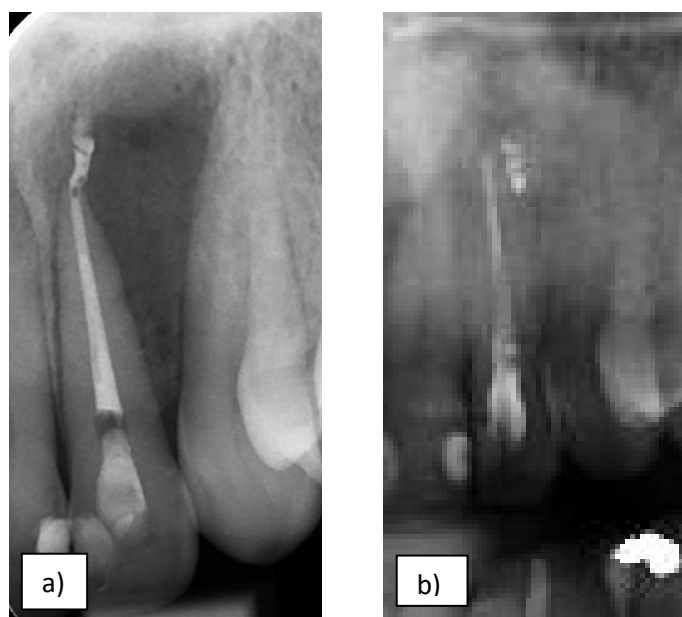
Slika 13. Potpuna resorpcija prepunjenog materijala i cijeljenje periapikalnog tkiva. a) Početno stanje. b) Provedena terapija, 12. studenog 2018. c) Kontrola nakon pet mjeseci, 24. travnja 2019. Preuzeto s dopuštenjem autora prof. dr. sc. Ivica Anića.



Slika 14. Zaraštavanje i redukcija mase prepunjenog materijala, ali su još uvijek vidljivi ostatci prepunjenja. a) Početno stanje. b) Provedena terapija, 3. travnja 2012. c) Kontrola nakon devet mjeseci, 20. siječnja 2013. d) Kontrola nakon pet godina, 14. srpnja 2017. e) Kontrola nakon osam godina, 15. srpnja 2020. Preuzeto s dopuštenjem autora prof. dr. sc. Ivica Anića.



Slika 15. Periapikalna lezija je zarasla, ali je materijal vidljiv i nepromijenjen u masi i položaju. a) Početno stanje, 8. srpnja 2013. b) Provedena terapija, 19. srpnja 2013. c) Kontrola nakon jedne godine, 27. Lipnja 2014. Preuzeto s dopuštenjem autora prof. dr. sc. Ivica Anića.



Slika 16. Zaraštavanje lezije s dislokacijom prepunjenog materijala. a) Terapija, 26. veljače 2015. b) Kontrola nakon dvije godine, 23. lipnja 2017. Preuzeto s dopuštenjem autora prof. dr. sc. Ivica Anića.

5.6. Terapija prepunjenja

Postoji nekoliko načina za sanaciju prekomjernog punjenja, a to su opcija pri kojoj se prepunjenje daljnje ne tretira (eng. „*wait and see*“), endodonska revizija ili endodonska kirurgija. U nekim slučajevima, može se odlučiti da se ne poduzmu nikakve korektivne mjere, ovisno o tome kakav je materijal korišten i koliko prelazi preko apikalnog otvora. Ukoliko je materijal za punjenje biokompatibilan, npr. gutaperka, i ne prelazi apikalni otvor više od dva milimetra, nema potrebe za dodatnom sanacijom. Isto vrijedi za paste i cemente koje tkivo može resorbirati. „*Wait and see*“ pristup koristimo kada postoji mogućnost da će se problem riješiti sam od sebe ili kada su rizici intervencije nadmašuju koristi.

Ukoliko prepunjeni materijal ne može biti resorbiran ili je biokompatibilan, ali strši u periapikalno tkivo više od milimetra, preporuča se revizija kao konzervativna opcija. Prvo se napravi rendgenski snimak prepunjenog zuba te se zatim nastoje ukloniti svi materijali za punjenje iz korijenskog kanala. Ako je zub punjen štapićima gutaperke, za uklanjanje možemo koristiti K-tip proširivača, K-tip strugača ili Hedströmov strugač. Ako je gutaperku teško ukloniti iz kanala, možemo si pomoći kloroformom ili eukaliptusovim uljem. Nakon što se materijali starog punjenja uklone, potrebno je zub pripremiti za novo punjenje adekvatnim postupcima. Naposljetku se načini kontrolni RTG snimak kako bi se provjerila preciznost punjenja (64,71).

Saniranje prepunjenja moguće je i endodontskom kirurgijom. Ovo je radikalna mjera koja se odabire kao posljednja opcija kada konzervativno liječenje ne uspije. Postoje dva pokazatelja neuspjeha kod revizije, a to su konstantni ili pogoršani simptomi kod pacijenta ili nemogućnost operatera da ukloni prepunjeni materijal koji nadražuje periapikalno tkivo. Endodonska kirurgija može biti kiretaža (apikokiretaža) ili apikotomija. Apikokiretaža je postupak pri kojem se uklanja tkivo periapikalnog područja, a apikotomija je kirurška metoda u kojoj se odstrani vršak zuba i okolno tkivo. Punjenje kanala može biti napravljeno prije ili odmah nakon rezanja vrška zuba (64,71,72).

Ukoliko je došlo do ozlijede sinusa, specijalisti otorinolaringologije podvrgnut će pacijenta eksploraciji sinusa. Pri potiskivanju materijala u mandibularni kanal, radi se dekortikalizacija radi uklanjanja materijala za punjenje uz prepisivanje kortikosteroidnih lijekova i antibiotika.

6. RASPRAVA

Prepunjenje korijenskih kanala predstavlja značajan izazov u endodontskoj terapiji. U današnje vrijeme čini najčešću proceduralnu pogrešku koja se događa pri endodontskim zahvatima u čak 22.7% slučajeva (73). U ovakvim situacijama, u kojima materijal za punjenje korijenskih kanala prelazi granice apikalnog otvora, on može djelovati kao strano tijelo te uzrokovati komplikacije koje mogu varirati od blage upale do nekroze parodontnog ligamenta (74). Prepunjenje se može dogoditi s različitim materijalima, bilo da se radi o pastama, cementima ili o polutvrđim materijalima poput gutaperke. Pri tome, materijal može dostatno brtviti kanal uz potisnuti višak materijala (eng. *overfilling*) ili materijal strši u periapikalno tkivo pri čemu nije popunjen cijeli lumen kanala (eng. *overextension*) (11). Iako neki materijali, poput gutaperke, nisu toksični, njihova ekstruzija u periapikalno područje može izazvati mehanički pritisak na okolna tkiva, rezultirajući u neurološkim komplikacijama poput parestezije (70). S druge strane, materijali koji sadrže tvari kao što je paraformaldehid, mogu uzrokovati ozbiljna oštećenja zbog neurotoksičnih karakteristika (11). Zato se danas sve više koriste bioaktivni materijali koji u dodiru s tkivima potiču njihovo obnavljanje i cijeljenje (36). Osim toga, eng. *overextension* može uzrokovati perzistiranje upalne reakcije zbog defekata u punjenju koji služe kao rezervoari mikroorganizama te mogu ometati proces cijeljenja što smanjuje šanse za uspješan ishod. S obzirom na ozbiljnost mogućih posljedica, važno je da kliničari koriste precizne tehnike i pažljivo provjeravaju radnu dužinu tijekom instrumentacije i punjenja korijenskih kanala kako bi se smanjio rizik od prepunjenja (63). Treba izbjegavati termoplastične tehnike punjenja jer znatno povećavaju rizik od prepunjenja (51). U slučajevima gdje dođe do prepunjenja, potrebno je takvu situaciju prepoznati i donijeti odluku je li potrebna sanacija prepunjenja ili se pridržavamo principa „*wait and see*“ gdje završavamo postendodonsku opskrbu i redovito pratimo pacijenta. Ukoliko pacijent ima simptome vezane za tretirani zub, odlučujemo se za reviziju punjenja, endodontsku kirurgiju ili ako je materijal potisnut prema donjem alveolarnom živcu ili u maksilarni sinus, upućujemo ga specijalistu kako bi se što prije djelovalo u otklanjanju problema. Važno je osigurati odgovarajuće i pravovremene terapijske mjere kako bi se minimizirale štetne posljedice za pacijenta (70). Međutim, brojni su slučajevi u kojima prepunjenje, točnije *overfilling*, dovoljno dobro brtvi korijenski kanal i samim time omogućuje cijeljenje periapikalne upale. Yousuf i suradnici (75) u svom su istraživanju uspješnosti terapije kod prepunjenja definirali da se uspjeh procjenjuje klinički prema odsutnosti simptoma (bol, oteklina, osjetljivost na perkusiju i sinusni trakt) i radiološki prema smanjenju veličine periapikalnih lezija ili bez promjene u veličini. Povećanje veličine periapeksne lezije smatralo se neuspjehom. Rezultati su pokazali da je usprkos prepunjenju liječenje bilo uspješno u 115

slučajeva, a neuspjeh je zabilježen u 13 slučajeva dajući stopu uspjeha od 89,8% i neuspjeha od 10,2%. Prema American Dental Association (ADA), svako prepunjenje koje premašuje radiološki vršak više od 2 milimetra predstavlja tehničku grešku zbog neadekvatnog mjerenja radne dužine, preinstrumentacije ili nedostatka „apikalnog stopa“. Proceduralne greške nisu izravni uzrok neuspjeha endodontskog liječenja, već glavnim uzrokom smatramo prisutnost patogena u loše tretiranom ili netretiranom sustavu korijenskih kanala. Takve greške povećavaju rizik od neuspjeha liječenja, osobito kod zubi s nekrotičnom pulpom i periradikalnim lezijama. Čak i kada se koriste novije tehnike s pojedinačnom gutaperkom (eng. *single cone*) i biokeramičkim punilom za postizanje najboljih rezultata, stomatolog je odgovoran za moguće rizike povezane s liječenjem, kao i za počinjene pogreške. U Republici Hrvatskoj još uvijek ne postoje takve odredbe, koje bi u pravnom smislu zaštitile i pacijenta i doktora dentalne medicine, odnosno razjasnile kada je prepunjenje stvar komplikacije, a kada je proceduralna pogreška.

7. ZAKLJUČAK

Prepunjenja korijenskih kanala čine svakodnevicu kod doktora dentalne medicine koji se bave endodoncijom. Međutim, neće svako prepunjenje nužno uzrokovati neuspješnu endodonciju. Smanjena uspješnost endodoncije proizlazi iz zaostale infekcije u korijenskom kanalu te odsutnosti adekvatnog trodimenzionalnog brtvljenja na apeksu, što rezidualnim mikroorganizmima omogućuje prehranjivanje i opstajanje. Prepunjenja dijelimo na *overfilling* pri čemu je brtvljenje korijenskog kanala dobro, ali sadrži suvišak istisnutih materijala koji se nalaze u periapikalnom tkivu. Druga vrsta prepunjanja je *overextension* gdje su materijali potisnuti u periradikularno tkivo, ali bez potpunog brtvljenja kanala. Trebamo težiti uporabi suvremenih materijala koji u dodiru sa živim tkivom neće uzrokovati iritaciju i otežano cijeljenje. Tehnika izbora za punjenje korijenskih kanala kojom u najvećoj mjeri izbjegavamo mogućnost prepunjenja je hladna lateralna kondenzacija. Važno je točno izmjeriti i redovito provjeravati radnu dužinu. Ukoliko dođe do prepunjenja potrebno je pažljivo odmjeriti prednosti i rizike kako bismo odlučili treba li nastaviti terapiju u vidu otklanjanja pretisnutog materijala ili pacijenta podvrgnuti praćenju. Trebamo obavijestiti pacijenta o komplikaciji koja se dogodila tijekom zahvata te mu objasniti moguće simptome i posljedice. Pacijentu bi trebalo naglasiti da u većini slučajeva prepunjenje ne zahtjeva daljnju intervenciju, ali da je važno redovno se odazivati na kontrole. U slučaju pojave boli nakon terapije, pacijentu se preporuča uporaba nesteroidnih protuupalnih lijekova. Najbolja pretraga za procjenu zdravlja parodontnog tkiva bila bi patohistološka analiza, ali se biopsija apikalnog područja u većini slučajeva smatra neetičnom. Uspjeh endodoncije kontroliramo klinički prema odsutnosti simptoma u vidu boli, otekline, osjetljivosti na perkusiju i sinusnog trakta. U slučajevima gdje postoji značajna ekstruzija materijala ili postojanje simptoma koji se ne smiruju, može biti potrebna konzervativna (revizija endodontskog punjenja) ili kirurška intervencija (apikotomija), kako bi se uklonio ekstrudirani materijal i omogućilo pravilno cijeljenje. Radiološki uspjeh procjenjujemo prema smanjenju veličine periapikalne lezije ili ukoliko nema promjene u veličini. Možemo očekivati slučaj u kojem prepunjenje nema negativan učinak na zdravo tkivo periapeksa, potpunu resorpciju prepunjenog materijala i cijeljenje periapikalnog tkiva ili nema pojave upale. Zatim, zaraštavanje i redukciju mase prepunjenog materijala, ali su još uvijek vidljivi ostatci prepunjenja, zaraštanje periapikalne lezije, ali je materijal vidljiv i nepromijenjen u masi i položaju. I zadnji slučaj gdje vidimo smanjenje (ili zaraštavanje) lezije s dislokacijom prepunjenog materijala. Povećanje veličine periapikalne lezije upućuje na neuspjeh te potrebu za daljnjom intervencijom. Naposljetku, doktorima dentalne medicine jedan od prioriteta trebala bi biti preventivna stomatologija, kako bi se

smanjila pojavnost karijesa te njegovo napredovanje u kasnije stadije gdje zub zahtjeva endodontski tretman.

1. Garg N, Garg A. Textbook of Endodontics. 2. izd. Boydell & Brewer Ltd; 2010. 560 str.
2. Dietschi D, Duc O, Krejci I, Sadan A. Biomechanical considerations for the restoration of endodontically treated teeth: a systematic review of the literature--Part 1. Composition and micro- and macrostructure alterations. Quintessence Int. 2007.;38(9):733–43.
3. Parvathaneni KP, Goel BR, Parvathaneni BD. A comparison of root canal preparations using stainless steel, Ni-Ti hand, and Ni-Ti engine-driven endodontic instruments an in vitro study. Bangladesh J Med Sci. 1970.;9(4):223–30.
4. Jukić Krmek S, Baraba A, Klarić E, Marović D, Matijević J. Pretklinička endodoncija. 2017. 160 str.
5. Ivanovic V, Beljic-Ivanovic DK. Determining working length, or how to locate the apical terminus (Part I). 2009.;
6. Hargreaves KM, Cohen S. Cohen's Pathways of the PULP, Tenth Edition. Elsevier; 2010. 1008 str.
7. Kuttler Y. Microscopic investigation of root apexes. J Am Dent Assoc. 1955.;50(5):544–52.
8. Stein TJ, Corcoran JF. Radiographic „working length“ revisited. Oral Surg Oral Med Oral Pathol. 1992.;74(6):796–800.
9. Martins JNR, Marques D, Mata A, Caramês J. Clinical efficacy of electronic apex locators: systematic review. J Endod. 2014.;40(6):759–77.
10. Malagnino VA, Pappalardo A, Plotino G, Carlesi T. The fate of overfilling in root canal treatments with long-term follow-up: a case series. Restor Dent Endod. 2021.;46(2):e27.
11. Rotstein I, Ingle JI. Ingle's Endodontics. 7th edition. Raleigh, North Carolina: Pmph USA Ltd; 2019. 1214 str.
12. Walia H, Brantley WA, Gerstein H. An initial investigation of the bending and torsional properties of nitinol root canal files. Journal of Endodontics. 1988.;14(7):346–51.

13. Chan WS, Gulati K, Peters OA. *Advancing Nitinol*: From heat treatment to surface functionalization for nickel–titanium (NiTi) instruments in endodontics. *Bioactive Materials*. 2023.;22:91–111.
14. Peters OA, Laib A, Göhring TN, Barbakow F. Changes in root canal geometry after preparation assessed by high-resolution computed tomography. *J Endod*. 2001.;27(1):1–6.
15. Tepel J, Schäfer E, Hoppe W. Properties of endodontic hand instruments used in rotary motion. Part 1. Cutting efficiency. *Journal of Endodontics*. 1995.;21(8):418–21.
16. Tepel J, Schäfer E, Hoppe W. Properties of endodontic hand instruments used in rotary motion. Part 3. Resistance to bending and fracture. *J Endod*. 1997.;23(3):141–5.
17. Martins JNR, Silva EJNL, Marques D, Pereira MR, Vieira VTL, Arantes-Oliveira S, i sur. Design, Metallurgical Features, and Mechanical Behaviour of NiTi Endodontic Instruments from Five Different Heat-Treated Rotary Systems. *Materials (Basel)*. 2022.;15(3):1009.
18. K A, Ghivari S, Pujar M, Sait S. NiTi rotary system in endodontics – An overview. *IJCE*. 2023.;8(3):128–33.
19. Yared G. Canal preparation using only one Ni-Ti rotary instrument: preliminary observations. *Int Endod J*. 2008.;41(4):339–44.
20. De-Deus G, Brandão MC, Barino B, Di Giorgi K, Fidel RAS, Luna AS. Assessment of apically extruded debris produced by the single-file ProTaper F2 technique under reciprocating movement. *Oral Surgery, Oral Medicine, Oral Pathology, Oral Radiology, and Endodontology*. 2010.;110(3):390–4.
21. Franco V, Fabiani C, Taschieri S, Malentacca A, Bortolin M, Del Fabbro M. Investigation on the Shaping Ability of Nickel-Titanium Files When Used with a Reciprocating Motion. *Journal of Endodontics*. 2011.;37(10):1398–401.
22. You SY, Kim HC, Bae KS, Baek SH, Kum KY, Lee W. Shaping ability of reciprocating motion in curved root canals: a comparative study with micro-computed tomography. *J Endod*. 2011.;37(9):1296–300.

23. Ruddle CJ. The ProTaper technique: Shaping the future of endodontics. *Endo Tribune US*. 2008.;3(3):12–4.
24. Rundquist BD, Versluis A. How does canal taper affect root stresses? *Int Endod J*. 2006.;39(3):226–37.
25. Acharya N, Hasan MR, Kafle D, Chakradhar A, Saito T. Effect of Hand and Rotary Instruments on the Fracture Resistance of Teeth: An In Vitro Study. *Dent J (Basel)*. 2020.;8(2):38.
26. Kumar S, Sengupta J. Endodontic treatment for mandibular molars using ProTaper. *Med J Armed Forces India*. 2011.;67(4):377–9.
27. Hülsmann M, Peters OA, Dummer PMH. Mechanical preparation of root canals: shaping goals, techniques and means. *Endodontic Topics*. 2005.;10(1):30–76.
28. Komabayashi T, Colmenar D, Cvach N, Bhat A, Primus C, Imai Y. Comprehensive review of current endodontic sealers. *Dent Mater J*. 2020.;39(5):703–20.
29. Yigit D, Gençoğlu N. Evaluation of resin/silicone based root canal sealers. Part I: Physical properties. *Digest Journal of Nanomaterials and Biostructures*. 2012.;7(1):107–15.
30. Athanassiadis B, George GA, Abbott PV, Wash LJ. A review of the effects of formaldehyde release from endodontic materials. *International Endodontic Journal*. 2015.;48(9):829–38.
31. Leonardo MR, Bezerra da Silva LA, Filho MT, Santana da Silva R. Release of formaldehyde by 4 endodontic sealers. *Oral Surg Oral Med Oral Pathol Oral Radiol Endod*. 1999.;88(2):221–5.
32. Sun ZL, Wataha JC, Hanks CT. Effects of metal ions on osteoblast-like cell metabolism and differentiation. *Journal of Biomedical Materials Research*. 1997.;34(1):29–37.
33. Tiskaya M, Shahid S, Gillam D, Hill R. The use of bioactive glass (BAG) in dental composites: A critical review. *Dental Materials*. 2021.;37(2):296–310.

34. Nasim I, Jain S, Soni S, Lakhani A, Jain K, Saini N. Review Article BIOCERAMICS IN OPERATIVE DENTISTRY AND ENDODONTICS. *International Journal of Medical and Oral Research*. 2016.;1:1–8.
35. Sluyk SR, Moon PC, Hartwell GR. Evaluation of setting properties and retention characteristics of mineral trioxide aggregate when used as a furcation perforation repair material. *Journal of Endodontics*. 1998.;24(11):768–71.
36. Estrela C, Cintra LTA, Duarte MAH, Rossi-Fedele G, Gavini G, Sousa-Neto MD. Mechanism of action of Bioactive Endodontic Materials. *Braz Dent J*. 2023.;34(1):1–11.
37. Singh S, Mandlik J, Kanyal K, Danle R, Jadhav A. Mineral Trioxide Aggregate-A Review. *IP Indian Journal of Conservative and Endodontics*. 2017.;2:16–21.
38. Bansal K, Jain A, Aggarwal N, Jain A. Biodentine VS MTA: A comparative analysis. *International Journal of Oral Health Dentistry*. 2020.;6:201–8.
39. Nagas E, Uyanik MO, Eymirli A, Cehreli ZC, Vallittu PK, Lassila LVJ, i sur. Dentin Moisture Conditions Affect the Adhesion of Root Canal Sealers. *Journal of Endodontics*. 2012.;38(2):240–4.
40. Malkondu Ö, Kazandağ MK, Kazazoğlu E. A Review on Biodentine, a Contemporary Dentine Replacement and Repair Material. *Biomed Res Int*. 2014.;2014:160951.
41. Abdulsamad Alskaf MK, Achour H, Alzoubi H. The Effect of Bioceramic HiFlow and EndoSequence Bioceramic Sealers on Increasing the Fracture Resistance of Endodontically Treated Teeth: An In Vitro Study. *Cureus*. 2022.;14(12):e33051.
42. Siboni F, Taddei P, Zamparini F, Prati C, Gandolfi MG. Properties of BioRoot RCS, a tricalcium silicate endodontic sealer modified with povidone and polycarboxylate. *Int Endod J*. 2017.;50 Suppl 2:e120–36.
43. Maleš Ž, Ledić K. Gutaperka – obilježja i primjena u dentalnoj medicini. *Farmaceutski glasnik*. 2016.;72(7–8):485–90.
44. Vishwanath V, Rao HM. Gutta-percha in endodontics - A comprehensive review of material science. *J Conserv Dent*. 2019.;22(3):216–22.

45. Wolfson EM, Seltzer S. Reaction of rat connective tissue to some gutta-percha formulations. *Journal of Endodontics*. 1975.;1(12):395–402.
46. Kqiku L, Weiglein A, Städtler P. Usporedno istraživanje pet različitih tehnika punjenja korijenskih kanala. *Acta Stomatologica Croatica*. 2006.;40:3–11.
47. Da Silva D, Endal U, Reynaud A, Portenier I, Orstavik D, Haapasalo M. A comparative study of lateral condensation, heat-softened gutta-percha, and a modified master cone heat-softened backfilling technique. *Int Endod J*. 2002.;35(12):1005–11.
48. Al-Dewani N, Hayes SJ, Dummer PM. Comparison of laterally condensed and low-temperature thermoplasticized gutta-percha root fillings. *J Endod*. 2000.;26(12):733–8.
49. Pérez Heredia M, Clavero González J, Ferrer Luque CM, González Rodríguez MP. Apical seal comparison of low-temperature thermoplasticized gutta-percha technique and lateral condensation with two different master cones. *Med Oral Patol Oral Cir Bucal*. 2007.;12(2):E175-179.
50. Kulkarni G. New Root Canal Obturation Techniques: A Review. *EC Dental Science*. 2017.;11(2):68–76.
51. Estrada M. Do Thermoplastic Materials Improve the Obturation of the Root Canal? Bibliographic Review of the Different Techniques Available in the Market. *Journal of Dental Health, Oral Disorders & Therapy*. 2018.;9(1):23–8.
52. Miletić Karlović I, Anić I. Termoplastične tehnike punjenja. Sonda : List studenata Stomatološkog fakulteta Sveučilišta u Zagrebu. 2007.;14.15.(1.):33–8.
53. Schäfer E, Olthoff G. Effect of Three Different Sealers on the Sealing Ability of Both Thermafil Obturators and Cold Laterally Compacted Gutta-Percha. *Journal of Endodontics*. 2002.;28(9):638–42.
54. Clinton K, Himel VT. Comparison of a Warm Gutta-Percha Obturation Technique and Lateral Condensation. *Journal of Endodontics*. 2001.;27(11):692–5.
55. Frajlích SR, Goldberg F, Massone EJ, Cantarini C, Artaza LP. Comparative study of retreatment of Thermafil and lateral condensation endodontic fillings. *Int Endod J*. 1998.;31(5):354–7.

56. Abarca AM, Bustos A, Navia M. A Comparison of Apical Sealing and Extrusion between Thermafil and Lateral Condensation Techniques. *Journal of Endodontics*. 2001.;27(11):670–2.
57. Peng L, Ye L, Tan H, Zhou X. Outcome of root canal obturation by warm gutta-percha versus cold lateral condensation: a meta-analysis. *J Endod*. 2007.;33(2):106–9.
58. Sjögren U, Figdor D, Persson S, Sundqvist G. Influence of infection at the time of root filling on the outcome of endodontic treatment of teeth with apical periodontitis. *Int Endodontic J*. 1997.;30(5):297–306.
59. Siqueira JF, Rôças IN, Ricucci D, Hülsmann M. Causes and management of post-treatment apical periodontitis. *Br Dent J*. 2014.;216(6):305–12.
60. Darcey J, Roudsari R, Jawad S, Taylor C, Hunter M. Modern Endodontic Principles Part 5: Obturation. *Dental update*. 2016.;43:1140129.
61. Sjögren U, Hagglund B, Sundqvist G, Wing K. Factors affecting the long-term results of endodontic treatment. *J Endod*. 1990.;16(10):498–504.
62. Schilder H. Filling Root Canals in Three Dimensions. *Dental Clinics of North America*. 1967.;11(3):723–44.
63. Gluskin AH. Anatomy of an overfill: a reflection on the process. *Endodontic Topics*. 2007.;16(1):64–81.
64. Sabir A. Root canal overfilling as an influencing factor for the success of endodontic treatment. *Dent J (Majalah Kedokteran Gigi)*. 2005.;38(4):194–7.
65. Cantiga-Silva C, Tavares L, Cintra L, Evelyn N, Machado S, Armando L, i sur. Root canal filling material in periapical lesions: A polarized and fluorescent light microscopy case series Case Report. *Saudi Endodontic Journal*. 2023.;13(2):63–9.
66. Deemer JP, Tsaknis PJ. The effects of overfilled polyethylene tube intraosseous implants in rats. *Oral Surg Oral Med Oral Pathol*. 1979.;48(4):358–73.
67. Tavares T, Soares IJ, Silveira NL. Reaction of rat subcutaneous tissue to implants of gutta-percha for endodontic use. *Endod Dent Traumatol*. 1994.;10(4):174–8.

68. Gutiérrez JH, Gigoux C, Escobar F. Histologic reactions to root canal fillings. *Oral Surg Oral Med Oral Pathol.* 1969.;28(4):557–66.
69. Carnicer-Lombarte A, Chen ST, Malliaras GG, Barone DG. Foreign Body Reaction to Implanted Biomaterials and Its Impact in Nerve Neuroprosthetics. *Front Bioeng Biotechnol.* 2021.;9:622524.
70. Spetsas Buist Accident Injury Lawyers [Internet]. [citirano 26. kolovoz 2024.]. Root Canal Overfill Symptoms and Complications. Dostupno na: <https://www.spetsasbuist.com/library/root-canal-overfill-symptoms.cfm>
71. Nitzan DW, Stabholz A, Azaz B. Concepts of accidental overfilling and overinstrumentation in the mandibular canal during root canal treatment. *J Endod.* 1983.;9(2):81–5.
72. Vivekananda Pai AR, Shrikrishna SB, Shah N. Surgical management of overfilled gutta-percha and root capping with mineral trioxide aggregate in a young patient. *Journal of Interdisciplinary Dentistry.* 2014.;4(3):148–51.
73. Yousuf W, Khan M, Mehdi H. Endodontic Procedural Errors: Frequency, Type of Error, and the Most Frequently Treated Tooth. *Int J Dent.* 2015.;2015:673914.
74. Pascon EA, Leonardo MR, Safavi K, Langeland K. Tissue reaction to endodontic materials: methods, criteria, assessment, and observations. *Oral Surg Oral Med Oral Pathol.* 1991.;72(2):222–37.
75. Yousuf W, Khan M, Sheikh A. Success rate of overfilled root canal treatment. *J Ayub Med Coll Abbottabad.* 2015.;27(4):780–3.

Lea Šimić rođena je u Našicama 1998. godine. Završila je Osnovnu školu Dore Pejačević i Osnovnu glazbenu školu Kontesa Dora. Srednjoškolsko obrazovanje stekla je u Srednjoj školi Isidora Kršnjavoga u Našicama. Godine 2018. upisuje studij dentalne medicine na Stomatološkom fakultetu Sveučilišta u Zagrebu. Za vrijeme pete godine studija, provodi jedan semestar u Italiji na Sveučilištu u Sassariju na Sardiniji u sklopu Erasmus+ programa. Bila je članica pjevačkog zbora Stomatološkog fakulteta „Z(u)bor“. Za vrijeme studija volontirala je na Smotri Sveučilišta u Zagrebu i studentskim projektima Dani oralnog zdravlja te sudjelovala na Simpoziju studenata dentalne medicine. Asistirala je u privatnoj stomatološkoj ordinaciji.