

# Prikaz različitih pristupa implantoprotetske nadoknade bezubog lateralnog prostora maksile s reduciranom koštanom osnovom-prikaz slučaja

---

Sarajlić, Sanjin

Postgraduate specialist thesis / Završni specijalistički

2024

Degree Grantor / Ustanova koja je dodijelila akademski / stručni stupanj: **University of Zagreb, School of Dental Medicine / Sveučilište u Zagrebu, Stomatološki fakultet**

Permanent link / Trajna poveznica: <https://um.nsk.hr/um:nbn:hr:127:457830>

Rights / Prava: [Attribution-NonCommercial-NoDerivatives 4.0 International/Imenovanje-Nekomercijalno-Bez prerada 4.0 međunarodna](#)

Download date / Datum preuzimanja: **2024-07-24**



Repository / Repozitorij:

[University of Zagreb School of Dental Medicine Repository](#)





Sveučilište u Zagrebu  
Stomatološki fakultet

Sanjin Sarajlić

**PRIKAZ RAZLIČITIH PRISTUPA  
IMPLANTOPROTETSKE NADOKNADE  
BEZUBOG LATERALNOG PROSTORA  
MAKSILE S REDUCIRANOM  
KOŠTANOM OSNOVOM – PRIKAZ  
SLUČAJA**

POSLIJEDIPLOMSKI SPECIJALISTIČKI RAD

Zagreb, 2024.

Rad je ostvaren u: Zavod za fiksnu protetiku, Stomatološki fakultet Sveučilišta u Zagrebu

Naziv poslijediplomskog specijalističkog studija: Dentalna implantologija

Mentor rada: prof. dr. sc. Amir Ćatić, Zavod za fiksnu protetiku, Stomatološki fakultet Sveučilišta u Zagrebu

Lektor hrvatskog jezika: Martina Škiljo, profesorica hrvatskog jezika i književnosti

Lektor engleskog jezika: Ana Jokić, profesorica engleskog jezika i književnosti

Sastav povjerenstva za ocjenu poslijediplomskog rada:

1. izv.prof.dr.sc. Andreja Carek, predsjednica,
2. prof.dr.sc. Amir Ćatić, član,
3. izv.prof.dr.sc. Davor Brajdić, član.

Sastav Povjerenstva za obranu poslijediplomskog specijalističkog rada:

1. izv.prof.dr.sc. Andreja Carek, predsjednica,
2. prof.dr.sc. Amir Ćatić, član,
3. izv.prof.dr.sc. Davor Brajdić, član,
4. izv.prof.dr.sc. Dino Buković, zamjena.

Datum obrane rada: 5. srpnja 2024.

Rad sadrži: 62 stranice

1 tablicu

56 slika

1 CD

Rad je vlastito autorsko djelo, koje je u potpunosti samostalno napisano uz naznaku izvora drugih autora i dokumenata korištenih u radu. Osim ako nije drukčije navedeno, sve ilustracije (tablice, slike i dr.) u radu su izvorni doprinos autora poslijediplomskog specijalističkog rada. Autor je odgovoran za pribavljanje dopuštenja za korištenje ilustracija koje nisu njegov izvorni doprinos, kao i za sve eventualne posljedice koje mogu nastati zbog nedopuštenog preuzimanja ilustracija odnosno propusta u navođenju njihovog podrijetla.

## **Zahvala**

Zahvaljujem mentoru prof. dr. sc. Amiru Ćatiću na mentorstvu, nesebično prenesenom stručnom znanju i pruženoj pomoći pri izradi ovog specijalističkog rada. Također, veliko hvala na svemu što je učinio i što nastavlja činiti za unaprjeđenje struke u Hrvatskoj i šire, posebno u području stomatološke protetike i implantologije.

Zahvaljujem supruzi na velikoj potpori i strpljenju koje mi je pružala tijekom dosadašnjeg stručnog usavršavanja, a posebna zahvala ide mojoj djeci Asji i Maku koja su moja pokretačka snaga.

## **Sažetak**

### **PRIKAZ RAZLIČITIH PRISTUPA IMPLANTOPROTETSKE NADOKNADE BEZUBOG LATERALNOG PROSTORA MAKSILE S REDUCIRANOM KOŠTANOM OSNOVOM**

Gubitak zuba i dalje predstavlja čest problem s kojim se suočava velik broj osoba širom svijeta. Različiti uzroci, kao što su karijes, parodontalna bolest, traume ili prirodne anomalije, mogu dovesti do ovog nepoželjnog stanja. Bezubost ne samo da utječe na estetiku osmijeha, već ima i duboke implikacije na oralno zdravlje, funkcionalnost žvačnog sustava, ali i psihosocijalni moment. Nakon gubitka zuba fiziološki procesi u kosti počinju se mijenjati što može rezultirati gubicima kosti i promjenama u oralnoj anatomiji. Klasifikacija bezubosti je važan korak u razumijevanju ovog problema, a također pomaže u odabiru odgovarajućih terapijskih opcija. Također, razmatraju se i klasifikacije vrste antagonističkog kontakta jer su one od ključne važnosti za određivanje funkcionalnosti postojeće denticije i optimalnih oblika liječenja. Jedan od najizazovnijih aspekata bezubosti je gubitak lateralnih zuba u maksili. Kako bi se nadomjestio ovaj bezubi prostor postoje različite terapijske opcije, uključujući kombinirane fiksno-mobilne nadomjeske, djelomične proteze i implantoprotetske nadoknade. Svaka od ovih opcija ima svoje prednosti i ograničenja, a odabir između njih zahtijeva pažljivo razmatranje individualnih potreba i stanja pacijenta. Također, često je važno razmotriti i mogućnosti nadoknade koštane osnove, budući da je kvalitetna koštana osnova ključna za uspješnu implantoprotetsku nadoknadu. Ovaj rad ima za svrhu pružiti dublje razumijevanje svih navedenih aspekata kako bi stomatolozi i stručnjaci iz područja stomatološke protetike i implantologije mogli učinkovito planirati i izvesti terapijske postupke za nadoknadu bezubog lateralnog prostora maksile s reduciranom koštanom osnovom.

**Ključne riječi:** resorpcija kosti; djelomična bezubost; dentalni implantati; implantoprotetika

## **Summary**

### **PRESENTATION OF DIFFERENT APPROACHES TO IMPLANT-PROSTHETIC RESTORATION OF THE EDENTULOUS MAXILLARY LATERAL SPACE WITH REDUCED BONE FOUNDATION**

Tooth loss is a common problem faced by a large number of individuals worldwide. Various causes, such as caries, periodontal disease, trauma, or congenital anomalies, can lead to this undesirable condition. Edentulism not only affects the aesthetics of the smile but also has profound implications for oral health, the functionality of the chewing system, as well as psychosocial aspect. After tooth loss, physiological processes in the bone begin to change, which can result in bone loss and alterations of oral anatomy. The classification of edentulism is an important step in understanding this issue and aids in the selection of appropriate therapeutic options. Additionally, classifications of antagonistic contact are considered, being crucial for determining chewing functionality and optimal reconstructive treatments. One of the most challenging aspects of edentulism is the loss of lateral teeth in the maxilla. Various therapeutic options are available for replacement of this edentulous space, including combined fixed-removable appliances, partial dentures and implant-supported prosthetic restorations. Each of these options has its advantages and limitations, and the choice requires careful consideration of individual needs and patient's conditions. It is also important to consider the possibilities for bone restoration since the bone quality and volume are crucial for the successful implant-supported restoration. This paper aims to provide a deeper understanding of all the aforementioned aspects so that dentists and experts in the fields of prosthodontics and implantology can effectively plan and perform therapeutic procedures for the restoration of the edentulous lateral space in the maxilla with reduced bone volume.

**Keywords:** bone resorption; partial edentulism; dental implants; implant prosthodontic

## SADRŽAJ

1. UVOD .....	1
1.1. Razlozi gubitka zuba i posljedice bezubosti .....	2
1.2. Funkcionalne promjene kao posljedica djelomične bezubosti .....	3
1.3. Fiziološke promjene kosti nakon gubitka zuba .....	4
1.4. Mogućnosti nadoknade bezubog lateralnog segmenta – terapijske opcije i materijali	5
1.4.1. Djelomična proteza.....	7
1.4.2. Dentalni implantati .....	7
1.4.3. Materijali za nadoknadu koštane osnove.....	9
1.4.4. Odizanje dna maksilarnog sinusa (sinus lift) i pretprotetska priprema .....	10
1.4.5. Alternativne implantoprotetske opcije - kratki implantati.....	11
2. PRIKAZI SLUČAJEVA .....	15
2.1. Slučaj 1.....	16
2.2 Slučaj 2.....	31
3. RASPRAVA.....	45
4. ZAKLJUČAK .....	48
5. LITERATURA.....	50
6. ŽIVOTOPIS .....	61

## **Popis skraćénica**

TMZ - temporomandibularni zglob

TMP - temporomandibularni poremećaji

% - postotak

CT - eng. computed tomography; hrv. kompjutorizirana tomografija

mm – milimetar

SLA™ – eng. sandblasted, large grit, acid-etched implant surface; hrv. površina implantata obrađena pjeskarenjem i kiselinom; odnosi se na površinu implantata tvrtke Straumann, Švicarska

ITI – eng. International Team for Implantology; hrv. Međunarodni tim za Implantologiju

ISQ – eng. Implant Stability Quotient; hrv. kvocijent stabilnosti implantata

RTG – rendgenogram

OPG - ortopantomogram

CBCT - eng. Cone Beam Computed Tomography; hrv. cone beam kompjutorizirana tomografija



## **1. UVOD**

Stomatognatni sustav obuhvaća širok spektar komponenata, uključujući zube, parodontno tkivo, gornju i donju čeljust s njihovim okolnim mekim tkivima, čeljusne zglobove, žvačne mišiće, mišiće usnica, obraza i jezika, žlijezde slinovnice, te vaskularni, limfni i živčani sustav. Ovaj iznimno složen sustav ima ključnu ulogu u obavljanju različitih funkcija, uključujući žvakanje, održavanje pravilne okluzije, estetsko-fizionomske funkcije, fonetske funkcije i psihosocijalne funkcije. Žvakanje i pravilna okluzija posebno su bitni jer omogućuju usitnjavanje hrane u pripremi za probavu i igraju ključnu ulogu u općem zdravlju organizma. Govorna funkcija je od suštinskog značaja za svakodnevno društveno integriranje, dok estetika ima važnu ulogu u poboljšanju samopouzdanja i zadovoljstva pojedinca (1,2).

Svrha rada je prikazati dva različita pristupa implantoprotetskoj nadoknadi bezubog lateralnog prostora maksile s reduciranom koštanom osnovom. Slučajevi su opisani kroz ključne korake i postupke korištene u oba slučaja implantacije, čime se ilustrira raznolikost pristupa i tehnika u rješavanju specifičnih izazova ovih kliničkih situacija.

### **1.1. Razlozi gubitka zuba i posljedice bezubosti**

Gubitak prirodnih zuba može znatno poremetiti ravnotežu i funkcionalnost stomatognatnog sustava. Smanjenje funkcionalnosti ovog sustava i promjene u izgledu mogu znatno utjecati na kvalitetu života pojedinca. Resorpcija kosti, termin koji opisuje smanjenje kvalitete i količine kosti uslijed različitih fizioloških ili patoloških procesa, može biti ozbiljan izazov. Mnogi faktori doprinose resorpciji alveolarnog nastavka, uključujući infekcije oko zuba ili parodontalne probleme, traume, tumore te traume povezane s vađenjem zuba (3). Gubitak zuba može biti rezultat pušenja, izlaganja zračenju, prisutnosti sistemskih bolesti poput dijabetesa, kulturnih običaja, nedovoljno razvijenog sustava zdravstvene skrbi ili njegove nedostupnosti (4,5). Gubitkom zuba prestaje stimulacija alveolarne kosti (6), što vodi do smanjenja metabolizma u tom području i pokreće biokemijske reakcije resorpcije rezidualnog alveolarnog nastavka putem aktivacije osteoklasta, prostaglandina i humoralnih faktora resorpcije (7). Intenzitet resorpcije nakon vađenja zuba ovisi o različitim čimbenicima, uključujući kvalitetu, veličinu i oblik preostalog grebena, mišićne sile te trajanje bezubosti. Gubitak svakog zuba rezultira promjenama na koštanom grebenu. Lokalni i sistemski faktori, kao što su spol, dob, poremećaji u metabolizmu fosfata i kalcija te hormonske neravnoteže, igraju ulogu u sistemske resorpciji kosti (8). Njihov sinergizam ubrzava resorpciju kosti.

Lokalni faktori uključuju stanje nakon vađenja jednog ili više zubi, uključujući kvalitetu, veličinu i izgled rezidualnog alveolarnog nastavka, položaj mišića, period vremena bez zuba, prijenos opterećenja žvačnih sila s mobilnoproetskog nadomjestka na bezubi alveolarni nastavak. Sistemski faktori uključuju starost i spol pacijenta, nedostatan unos kalcija putem hrane, poremećaje u metabolizmu kalcija i fosfata u tijelu, osteoporotske promjene u cijelom koštanom sustavu i hormonalne neravnoteže (9). Osim toga, resorpcija kosti može se razlikovati ovisno o lokaciji, često manifestirajući se horizontalno i centrifugalno u maksili gdje se kost bukhalno rano resorbira. S druge strane, u mandibuli, resorpcija je obično centripetalna i horizontalna u sektorima između očnjaka, a stražnji dio često podliježe vertikalnoj i centrifugalnoj resorpciji (6). Kada resorpcija postane umjerena ili ozbiljna, može doći do pojave "atrofije alveolarnog nastavka" (10). Rehabilitacija značajno resorbirane čeljusti uz pomoć implantata predstavlja izazov za stomatologe (11). Tijekom rane faze implantoprotetike fokusirane na osteologiju i oseointegraciju, stomatolozi su se trudili postaviti što dulje dentalne implantate u svrhu povećanja površine kontakta između kosti i implantata, što se smatralo bitnim za poboljšanje primarne stabilnosti, razine oseointegracije i konačne funkcionalnosti implantata kao nosača protetskog nadomjeska (12). Međutim, takvi kompleksni kirurški postupci često su povezani s neželjenim ishodima te je za iste nužno provesti više koraka, čemu pacijenti u pravilu nisu skloni (13). Čak i kad je rizik od neželjenih učinaka vrlo malen, u pojedinih pacijenata takve kompleksne tehnike nisu izvedive zbog niza medicinskih, anatomskih, psiholoških ili pak onim financijskih ograničenja (13). Povećanje duljine implantata nosi dodatne rizike, uključujući potrebu za većom pripremom kosti i povećanim rizikom od oštećenja živaca ili otvaranja dna sinusa i posljedičnim infekcijama (14). Pacijenti danas sve više traže minimalnu invazivnost dentalnih postupaka s manjim rizikom od neželjenih učinaka te bržim i ekonomičnijim tretmanima.

## **1.2. Funkcionalne promjene kao posljedica djelomične bezubosti**

Mišići bezubog područja indirektno utječu na resorpciju (15). U gornjoj čeljusti resorpcija je češća na vestibularnoj, a u donjoj na lingvalnoj strani. To može dovesti do sekundarne progenije (2). Gubitak zuba uzrokuje promjene u položaju preostalih zuba kao što su naginjanje, pomicanje, rotacija i elongacija, stvarajući površine za retenciju plaka i hrane, što može dovesti do karijesa, gingivitisa i parodontitisa (15). Uklanjanje zuba dovodi do izrastanja antagonističkog zuba, potencijalno otvarajući furkacije i oštećujući parodont (15). Izrastanje zuba može uključivati apoziciju kosti (1,2). Gubitak zuba mijenja vertikalne i

horizontalne odnose između čeljusti (1,2), povećava veličinu jezika i uzrokuje atrofiju jezika kod starijih pacijenata (15). Promjene u okluziji mogu izazvati temporomandibularne poremećaje (15,16). Studije su pokazale da nedostatak zuba utječe na nagib zglobne kvržice, posebno kod žena (17), bez značajne povezanosti s dobi ili brojem zuba (18). Potrebna su daljnja istraživanja o vezi između stomatognatnog sustava i degenerativnih bolesti TMZ-a (19). Gubitak zuba utječe na sposobnost žvakanja i emocionalno stanje (20,21,22). Porast bezubosti je problem, osobito zbog starenja populacije (23). Gubitak zuba utječe na funkcionalnost i estetiku, s mogućnošću socijalne izolacije (23,24). Dentalni implantati nude bolju stabilizaciju i retenciju od potpunih proteza te sprječavaju resorpciju alveolarnog nastavka (23). Karijes i parodontalne bolesti su glavni uzroci gubitka zuba koji utječu na okluzijske odnose i parodont (16,25). Gubitak zuba uzrokuje niz promjena u stomatognatnom sustavu, uključujući alveolu, temporomandibularni zglob i žvačne mišiće (16,26-30).

### **1.3. Fiziološke promjene kosti nakon gubitka zuba**

Kost se kontinuirano obnavlja kroz dinamičke procese resorpcije i apozicije, pod utjecajem aktivnosti osteoblasta i osteoklasta (31). Čeljusne kosti sadrže vanjski kompaktni sloj i unutarnji spongiozni sloj, s tim da kompaktni sloj čini oko 85% ukupne količine kosti, a spongiozni sloj ostatak od 15% (31). Alveolarni nastavak, koji sadrži zube, počinje se resorbirati nakon gubitka zuba zbog prestanka dotoka krvi iz parodonta i gubitka parodontne membrane, što inicira aktivaciju osteoklasta i resorpciju kosti (7,32). Resorpcija kosti je najintenzivnija tijekom prve godine nakon gubitka zuba, a zatim se stabilizira, ali nastavlja sporije (32). Dugotrajno, ovo rezultira značajnim smanjenjem horizontalnih i vertikalnih dimenzija čeljusti, što može uzrokovati promjenu odnosa zuba iz klase I u klasu III (32). Zabilježeno je da se oblik kosti mijenja u 91% slučajeva gubitka zuba, pri čemu su promjene češće kod žena (32,33). Resorpcija mandibule varira, najizraženija je na vanjskim stranama, a pod utjecajem je funkcionalnih aktivnosti mimičkih mišića (32). Struktura maksile i mandibule varira u obliku i veličini, s debljom i gušćom trabekularnom kosti u stražnjim dijelovima čeljusti (34, 35). Kompjutorizirana tomografija pokazuje da su bezuba područja različite gustoće kosti, s najgušćom kosti u prednjem dijelu mandibule, a najmanje gustom u stražnjem dijelu maksile i mandibule (36-38). Oblik bezubih čeljusti može varirati ovisno o tome koje su zube osobe izgubile tijekom vremena (39-42). U slučajevima gdje je između vađenja prvog i posljednjeg zuba prošlo mnogo vremena, često desetljeća (43-47), primijećena je veća resorpcija u područjima gdje su zubi bili ranije izvađeni (16, 32).

#### **1.4. Mogućnosti nadoknade bezubog lateralnog segmenta – terapijske opcije i materijali**

Kada se suočimo s bezubim lateralnim dijelom gornje čeljusti koji ima smanjen volumen kosti, izbor odgovarajućeg tretmana postaje izazovan. Tradicionalni pristup uključuje upotrebu djelomičnih proteza, ali one imaju svoja ograničenja u očuvanju prirodne ravnoteže u ustima. U posljednjem desetljeću, sve popularnija opcija postala je implantoprotetska rehabilitacija. Implantati omogućuju izradu stabilnijih protetskih konstrukcija i sprječavaju daljnju atrofiju kosti. Maksila, odnosno gornja čeljust, ima ključnu ulogu u strukturi gornjeg dijela lubanje. Ona se povezuje s ostalim kostima lica, definira okolne prostore te služi kao potpora za gornje zube. Unatoč svojoj šupljikavoj strukturi, maksila je izdržljiva i može podnijeti sile koje nastaju tijekom žvakanja, zahvaljujući tri snažna koštana stupa koji prenose pritisak prema gornjim dijelovima lubanje. To omogućuje da središnji dio čeljusti bude manje podložan pritisku. Anatomsku strukturu maksile možemo podijeliti na "corpus maxillae", tj. tijelo maksile, te četiri produžetka: alveolarni, palatinalni, frontalni i zigomatični (47). Atrofija maksile, odnosno smanjenje njezine veličine i volumena kosti, predstavlja izazov u procesu rekonstrukcije i rehabilitacije. Atrofija se definira kao redukcija veličine tkiva ili organa zbog redukcije staničnog broja i njihove mase. Ova atrofija može biti uzrokovana različitim ranije opisanim faktorima, uključujući smanjenje opterećenja tkiva, gubitak inervacije (živčane stimulacije), smanjenje protoka krvi, loša prehrana, hormonalni poremećaji i pritisak tkiva. Kao primarni rezultat na ove čimbenike, dolazi do smanjenja veličine staničnih organela te samih stanica (48). Atrofija maksile može biti posljedica više faktora, uključujući gubitak većeg broja zuba, pneumatizaciju maksilarnih sinusa (proširenje sinusa), prethodne traume, kongenitalne defekte ili resekciju tumora. U slučaju atrofirane maksile, količina kosti u alveolarnom nastavku (dio kosti koji podržava zube) često nije dovoljna za uspješnu implantoprotetsku rehabilitaciju. Stoga se obično preporučuje augmentacija kosti, tj. dodavanje dodatne kosti kako bi se stvorila potrebna količina. Prvi put je 1984. opisana transplantacija autologne kosti na atrofiranu maksilu s rebra. Ovaj proces su prvi put opisali Terry i suradnici. Augmentacija gornje čeljusti obično se provodi kombinacijom autologne te alogene kosti kao i koštanim nadomjescima. Blokovi spužvaste i kortikalne kosti obično se pričvršćuju pomoću vijaka na maksilu kako bi se spriječila pokretljivost i potencijalna resorpcija. Praznine oko implantata često se ispunjavaju spužvastom kosti ili prekrivaju membranama kako bi se osigurala stabilnost. Nakon ovog postupka, implantacija implantata može se izvesti odmah ili nakon određenog vremena kako bi se omogućilo početno cijeljenje presađene kosti (49). Glavni cilj u liječenju djelomične

bezubosti je nadoknaditi izgubljene zube i time uspostaviti ravnotežu u cijelom stomatognatnom sustavu. Protetska terapija utječe općenito na sve aspekte tog sustava, uključujući poboljšanje estetskog izgleda i obnovu funkcija poput žvakanja, okluzije, izgovora te psihosocijalnog blagostanja. Planiranje protetske terapije temelji se na informacijama dobivenim iz anamneze te detaljnog kliničkog i rendgenskog pregleda. Kod odabira terapije, ne smije se donositi odluka samo na temelju dobi bolesnika, već je potrebno promatrati zdravstveno stanje pacijenta, njegove želje te financijske mogućnosti. Moguće terapijske opcije za djelomičnu bezubost uključuju izradu mostova, klasičnih djelomičnih proteza s retencijom kvačicama, kombiniranih protetskih nadomjestaka ili dentalnih implantata s različitim protetskim konstrukcijama (1,2). Kod odabira vrste protetskog rada, važno je uzeti u obzir broj i raspored preostalih zuba te njihovu biološku vrijednost. Danas se izrada mostova često preferira nad djelomičnim protezama. Međutim, u situacijama gdje su preostali zubi nepravilno raspoređeni ili imaju lošu biološku vrijednost, klasična djelomična proteza može biti preporučljiva. Biološka vrijednost ovisna je o razmjeru između krune te korijena, strukturi korijena, stanju parodonta te vitalnosti pulpe. Uvođenje implantata razmatra se u slučajevima gdje je održavanje oralne higijene poboljšano, a gubitak zuba je smanjen. U određenim situacijama, brušenje zuba za mostove može narušiti vitalitet zuba, što može sugerirati razmatranje implantoprotetskog rješenja (1,50). Izrada kombiniranog protetskog rada razmatra se kada pacijent želi estetski prihvatljivo rješenje bez vidljivih retencijskih elemenata uz primjerenu retenciju i stabilnost mobilnog dijela protetskog nadomjestka. Ova vrsta rada ima brojne prednosti u odnosu na izradu klasične djelomične proteze sa kvačicama, uključujući bolju stabilizaciju i retenciju, zaštitu zuba od karijesa, zaštitu parodontnih tkiva povezivanjem preostalih zuba, povoljno usmjeravanje okluzalnih sila na uporišne zube te poboljšanu estetiku. Međutim, kod pacijenata koji nisu kandidati za ovu vrstu protetskog rada, kao što su oni koji *a priori* odbijaju bilo kakav mobilnoproteski nadomjestak, kombinirani protetski radovi mogu biti kontraindicirani (2). Konačna odluka o odabiru protetskog rada ovisi o financijskim mogućnostima pacijenta i njegovim željama. Bitno je pažljivo razumjeti potrebe i zahtjeve pacijenta kako bi se osiguralo zadovoljstvo stomatološkom uslugom (51).

### **1.4.1. Djelomična proteza**

Djelomična proteza je mobilnoproteski nadomjestak za nadoknadu izgubljenih zuba, koštanog i mekog tkiva, usmjeren na obnovu funkcionalnosti i estetike žvačnog sustava u djelomično bezuboj čeljusti. Izrađuje se kada fiksnoproteski rad nije moguć ili financijski prihvatljiv (52, 53). Postoje akrilatne proteze, koje su u potpunosti izrađene od akrilata, i one s metalnom bazom, koje su čvršće i često korištene zbog svoje otpornosti (1). Proteze se razlikuju po načinu oslanjanja na tkiva: dentalno (parodontno) ili gingivalno potpomognute, s mogućnošću kombiniranja oba pristupa. Razlika je u tome što dentalno potpomognute prenose funkcijska i nefunkcijska opterećenja na preostale zube, dok gingivalno potpomognute prenose opterećenja na meka tkiva i bezubo ležište baze proteze (1). Djelomična proteza sastoji se od baze, zubi i elemenata koji ju vežu za preostale zube, s važnom ulogom baze u prijenosu sila i stabilizaciji proteze (1). Kvačice služe za direktnu retenciju, a upirači omogućuju vertikalnu potporu, održavajući odnose u okluziji i prenoseći opterećenje na uporišne zube (1).

### **1.4.2. Dentalni implantati**

Dentalni implantati predstavljaju primjerenu terapijsku opciju za pacijente s djelomičnim ili potpunim gubitkom zuba. Ugrađivanje dentalnih implantata i izrada fiksnoproteskih radova ili djelomičnih proteza koje se oslanjaju na implantate često se odabiru kao optimalno rješenje za sanaciju djelomične bezubosti. Moderni implantati obično su izrađeni od titana ili titanovih legura, a ponekad i od cirkonijeva dioksida, što ih čini izuzetno čvrstim i kompatibilnim s tjelesnim tkivima. Implantati dolaze u različitim oblicima, uključujući cilindrične ili konične, s različitim teksturama površine te dubinom navoja, što omogućava prilagodbu različitim potrebama pacijenta i stanju kosti. Što se tiče promjera, razlikuju se mini implantati (promjer 1,8-2,4 mm), implantati standardnog promjera (promjer 3,0-4,75 mm) i implantati velikog promjera (promjer  $\geq$  5,0 mm). Svaki tip ima svoje prednosti, ovisno o specifičnim situacijama i zahtjevima implantacije. Mini implantati su često korisni u uskim prostorima ili kod pacijenata s ograničenom količinom kosti, dok su implantati većeg promjera pogodni za područja gdje je potrebna veća primarna stabilnost, kao što su područja s većim opterećenjem prilikom žvakanja. Odabir odgovarajućeg implantata temelji se na detaljnoj procjeni kosti, anatomskih uvjeta pacijenta, estetskih zahtjeva i funkcionalnih potreba. Također, izbor može biti uvjetovan i osobnim preferencijama pacijenta te financijskim mogućnostima (54-57).

(Tablica 1).

Tablica 1. Dužina dentalnih implantata - prijedlog klasifikacije. Prilagođeno iz (57).

	<i>Extra-short</i>	<i>Short</i>	<i>Standard</i>	<i>Long</i>
<b>Dužina</b>	$\leq 6$ mm	>6 mm do <10 mm	$\geq 10$ mm do <13 mm	$\geq 13$ mm

Ugrađivanje implantata indicirano je u slučajevima gubitka jednog ili više zubi, kada nema dovoljno nosača za fiksne mostove, kako bi se sačuvala tvrda zubna tkiva susjednih zuba te kako bi se postigla bolja retencija i stabilizacija proteza. Prilikom odabira terapije, opće zdravstveno stanje pacijenta i financijski faktori igraju važnu ulogu (1). Prema studijama, bolesnici su često više zadovoljni parcijalnim protezama koje se oslanjaju na implantate.

Implantati poboljšavaju stabilnost i retenciju proteza, povećavaju funkcionalnost žvakanja te umanjuju rotacijske pokrete proteza. Položaj implantata, posebno u području pretkutnjaka i prvih kutnjaka, smatra se optimalnim jer pruža bolju potporu protezi i ravnomjernu raspodjelu opterećenja. Ovime se smanjuje dužina sedala i rizik od resorpcije kosti u bočnim dijelovima dentalnog luka (58). U planiranju ugrađivanja implantata ključno je procijeniti dostupni volumen kosti. U slučajevima atrofije alveolarnog nastavka i ograničene vestibulooralne širine, razmatra se uporaba implantata manjeg promjera, tj. mini dentalnih implantata. Postoje privremeni i trajni mini dentalni implantati. Privremeni mini dentalni implantati pronašli su svoju primjenu u izradi privremenih protetskih radova te ortodontiji. Njihova glatka površina omogućuje kasniju oseointegraciju. S druge strane, trajni mini dentalni implantati imaju površinu koja potiče oseointegraciju i koriste se za povećanje stabilizacije i retencije proteza u mandibuli, u zamjeni jednog izgubljenog zuba frontalno te u retenciji parcijalnih proteza kod kratkog zubnog niza. Mini dentalni implantati često su ekonomičniji, manje invazivni i manje traumatizirajuće za tkivo i kost u usporedbi s konvencionalnim implantatima, ali nisu uvijek prikladni za područja s visokim žvačnim silama (59-62). Postupak implantoprotetskog planiranja uključuje uzimanje otiska, izradu voštanog predloška i rendgensku analizu za odabir položaja implantata. Nakon oralno-kirurške implantacije, razmatra se vrsta opterećenja, a zatim se izrađuje trajni protetski rad. Postupak uzimanja otiska može se provesti s transferima koji se koriste za prijenos položaja implantata u laboratorij. Ovisno o vrsti protetskog rada, transferi se koriste za cementiranje nadogradnji na implantate ili za fiksiranje vijcima u nadogradnje (54,63).



### 1.4.3. Materijali za nadoknadu koštane osnove

Kada želimo povećati količinu kosti u određenom području, razlikujemo dva pristupa: transplantaciju živog tkiva s vitalnim stanicama, poznatu kao augmentacija, i uporabu koštanih nadomjesnih materijala bez živih stanica, što se naziva implantacija. Ključno je da oba pristupa koriste materijale koji sadrže stanice koje induciraju rast kosti (osteogenezu), potiču produkciju nove kosti (osteokondukciju) ili sadrže tvari koje stimuliraju rast kosti (osteoindukciju) (64, 65). Autogeni transplantati su tkiva prenesena s jednog dijela tijela na drugi unutar iste osobe. Prednost korištenja ovih transplantata leži u tome što sadrže žive stanice koje mogu poticati rast nove kosti, čime se smanjuje rizik od prenošenja bolesti i problema povezanih s histokompatibilnošću. Autogeni transplantati mogu biti intraoralni, uzeti iz različitih dijelova usne šupljine, ili ekstraoralni, uzeti iz ilijačne kosti (64, 66). Alogeni transplantati prenose se između osoba s različitim genetskim kodovima, što nosi rizik od prenošenja bolesti i problema s histokompatibilnošću. Primjeri uključuju zamrznutu spužvastu ilijačnu kost, mineralizirani transplantat suho smrznute kosti i dekalificirani suho smrznuti koštani transplantat. Demineralizacija ovih transplantata povećava njihov potencijal za poticanje rasta kosti (64, 65). Ksenotransplantati dolaze od donora druge vrste, a najčešće se koristi goveđa kost zbog visokog stupnja kompatibilnosti s ljudskim tijelom. Na tržištu su dostupni različiti komercijalni ksenotransplantati poput BioOss®, Endobone®, Laddec® i Bon-Apatit®. Osim goveđe kosti, koraljni skeleti se također mogu koristiti, pretvarajući prirodni koralj u porozni hidroksiapatit koji nije resorptivan ili u kalcij-karbonatni skelet koji je resorptivan (64, 65). Sintetski, inertni, anorganski, biokompatibilni i/ili bioaktivni, nadomjesni materijali nazivaju se aloplastičnim materijalima. Iako stimuliraju rast kosti putem osteoindukcije, nije znanstveno dokazano da zaista potiču stvaranje nove kosti. Primjeri uključuju polimere, hidroksiapatit, bioaktivna stakla i beta-trikalcij-fosfat. Ovi materijali se često koriste za popunjavanje defekata, ali ne i za regeneraciju kosti (64, 65, 67). U postupcima vođene regeneracije tkiva koriste se različite vrste membrana, uključujući sintetske koje nisu resorptivne, sintetske koje su resorptivne i prirodne biorazgradive membrane. Ove membrane moraju biti biokompatibilne, čvrste, permeabilne i sposobne integrirati se s tkivom. Sintetske neresorptivne membrane, kao što su Gore-Tex®, moraju se ukloniti nakon određenog vremena, dok se sintetske resorptivne membrane, poput Vicryl®, samostalno razgrađuju. Biorazgradive membrane, kao što je Bio-Gide®, također ne zahtijevaju uklanjanje jer se razgrađuju enzimskom aktivnošću u tijelu (64).

#### **1.4.4. Odizanje dna maksilarnog sinusa (sinus lift) i preprotetska priprema**

Anatomski gledano, gornji alveolarni nastavak može se podijeliti na dvije značajne zone za implantologiju: zona I, koja se nalazi između lijevog i desnog drugog pretkutnjaka, te zona II, koja se prostire obostrano iza zone I. Zona I obično nudi bolje uvjete za postavljanje implantata zbog dovoljne vertikalne debljine kosti. S druge strane, zona II često predstavlja izazov zbog blizine maksilarnog sinusa, što zahtijeva podizanje dna maksilarnog sinusa. Nakon gubitka zuba u stražnjem dijelu maksilarnog grebena, dolazi do promjene oblika maksilarnog sinusa, šireći se prema alveolarnom nastavku prema Wolffovom pravilu (68). Postupak podizanja dna maksilarnog sinusa može se izvesti otvorenom tehnikom kroz vestibularni prozor ili zatvorenom transkrestalnom tehnikom (69,70). Kod podizanja dna maksilarnog sinusa treba obratiti pozornost na Underwoodove prepreke i srednji nosni hodnik kako bi se izbjegla blokada te zatvaranje ostiuma (potrebno je augmentirati na visini do 15 mm) kao i na intraosealnu arteriju, posebno prilikom pripreme lateralnog prozora (71). Tijekom kliničkog pregleda usne šupljine, važno je također procijeniti debljinu pričvrsne gingive. Ključna faza u procesu implantoprotetske terapije je temeljita preoperativna procjena i precizno planiranje protetskog tretmana. Planiranje unatrag, što znači da protetska faza diktira kirurški postupak, podrazumijeva određivanje broja i položaja implantata u čeljusti na temelju unaprijed razrađenog protetskog plana (72). Unatoč svim prednostima koje implantoprotetska rehabilitacija donosi, poput poboljšanja funkcionalnosti žvakanja, estetike i opće kvalitete života, neki pacijenti možda nisu u mogućnosti prihvatiti takvu terapiju zbog financijskih ograničenja ili straha od kirurških zahvata. Vrlo važna faza implantoprotetske rehabilitacije je informativni razgovor s pacijentom. Prvo treba pažljivo saslušati želje pacijenta u vezi s estetikom i funkcionalnošću, te procijeniti mogućnosti postizanja tih ciljeva iz medicinskog aspekta (73). Nakon toga, potrebno je provesti detaljnu opću medicinsku anamnezu kako bi se isključile eventualne kontraindikacije za kirurški zahvat, obaviti stomatološki pregled i rendgensku analizu te pacijentu pružiti sveobuhvatne informacije o tijeku terapije, trajanju postupka, financijskim aspektima te mogućim intraoperativnim i postoperativnim komplikacijama (72). Suprastruktura na implantatima može biti fiksna ili mobilna, a izbor protetskog rada ovisi o različitim faktorima, uključujući stupanj resorpcije alveolarnog nastavka, estetiku, financijske mogućnosti pacijenta i njegovu spremnost na dugotrajni proces, kao i održavanje oralne higijene. Ključna je dobro planirana protetska faza koja osigurava ravnotežu sila tijekom žvakanja, redovite kontrole u suradnji s pacijentom kako bi se održala oralna higijena te pažljiva analiza oralnog stanja, međuzubnih prostora i

kvalitete alveolarne kosti, uz odabir odgovarajućeg implantološkog sustava, kako bi se postigao predvidljiv i zadovoljavajući konačni rezultat.

#### **1.4.5. Alternativne implantoprotetske opcije - kratki implantati**

U slučaju smanjenog volumena kosti, kratki dentalni implantati postaju privlačna opcija. Njihova biomehanika omogućuje ugradnju u kosti manjeg volumena, što povećava broj pacijenata prikladnih za implantoprotetsku terapiju. Alternativne opcije uključuju upotrebu materijala za augmentaciju kosti kako bi se povećala koštana masa i omogućila stabilna ugradnja implantata. Uspješnost implantata određuje se kriterijima prema Albrektssonu: 1. izostanak bolnosti i parestezija, 2. izostanak mobilnosti, 3. rendgenski snimci bez transparentija, 4. koštani gubitak ne smije prelaziti 0,2 mm po godini nakon prve godine (74). Implantati su kratki te imaju manju mogućnost od međudnosa s drugim anatomskim strukturama kao što su donji alveolarni živac i maksilarni sinus (75). Ovi implantati nude mnoge prednosti: jednostavnija ugradnja, manji rizik od komplikacija bez potrebe za kompliciranim tehnikama augmentacije kosti, lakše vađenje u slučaju neuspjeha i mogućnost ugradnje na mnogim mjestima gdje drugi implantati nisu prikladni. Tretmani s kratkim implantatima obično su brži i ekonomičniji (76). Iako se čini da su kratki implantati logičan izbor za atrofična lateralna područja čeljusti, neka istraživanja su pokazala veći postotak neuspjeha u usporedbi s tradicionalnim dentalnim implantatima (77). Nedavni napredak u dizajnu implantata, površinskim modifikacijama i promijenjenim kirurškim protokolima smanjio je taj rizik na minimum (78). Mnoge recentne studije sugeriraju da su rezultati kratkih implantata slični onima konvencionalnih (79). Dužina nije presudna; važno je koliko je od dentalnog implantata smješteno unutar kosti, s obzirom na to da taj dio nosi opterećenje i prenosi sile na kost (13). Prema najnovijim smjernicama, kratki implantati smatraju se onima s intrakoštanim dijelom  $\leq 8$  mm i promjerom  $\geq 3,75$  mm (80). Iako su neka istraživanja pokazala povećani rizik neuspjeha kod implantata koji su kratki uslijed njihove skraćene dužine i potencijalnog preopterećenja (13), biomehanika takvih dentalnih implantata pokazuje da je krestalni dio odgovoran za prijenos većine opterećenja, dok se samo blago opterećenje prenosi na apikalni dio (81). Povećana dužina implantata povećava primarnu stabilnost, dok povećan promjer povećava površinu za transport sile na kost. Implantati koji su kratki, a većeg promjera imaju sposobnost podnošenja sila okluzije kao i konvencionalni implantati (82). Razlozi uvećanog rizika neuspjeha kod kratkih implantata uključuju smanjenu kontaktnu površinu između kosti i implantata. Međutim, najnovija istraživanja

ukazuju na poboljšanja modificiranjem makro i mikro dizajna (12). Makro-dizajn određuje strukturu tijela, duljinu i dijаметar. Oblik vijka s cilindričnim ili koničnim tijelom trenutno je najrašireniji u suvremenoj implantologiji. Navoji tijela implantata imaju izuzetno važnu funkciju u postizanju početne stabilizacije. Tijekom ugradnje, navoji implantata stvaraju pritisak na okolno koštano tkivo (tzv. "press-fit") i time osiguravaju mehaničku stabilnost. Implantati s navojima posjeduju veću ukupnu površinu, što povećava kontakt između kosti i implantata. Neke karakteristike navoja, poput kuta nagiba, visine te konfiguracije navoja, imaju značajan učinak na uspjeh makro-dizajna (83, 84). Mikro-dizajn implantata prošao je kroz različite promjene. Početno, glatka površina bila je dominantna. Studije su ukazale na veću funkciju osteoblasta na grubim površinama u usporedbi s glatkim (85). Razvijeni su različiti postupci obrade površine, kao što su plazma raspršivanje, pjeskarenje, nagrizanje kiselinom, anodizacija, laserska obrada i drugi. Površina implantata tvrtke Straumann, Švicarska, obrađena pjeskarenjem i kiselinom (SLA™), potiče osteokondukciju i postala je industrijski standard (86). SLA™-aktivna površina ima sličnu topografiju kao SLA™, ali je hidrofilna, što omogućava bolje vlaženje implantata i bolji kontakt s koštanim tkivom (86). Neka istraživanja pokazala su povećan postotak neuspjeha kod implantata koji su kratki s glatkom površinom u usporedbi s implantatima obrađenim pjeskarenjem ili kiselinom (13). Omjer kruna-korijen ključan je čimbenik prognoze za dugotrajnu izdržljivost zuba te u određivanju ideje da taj zub bude nosač fiksnih ili mobilnih protetskih nadomjestaka. U kliničkoj praksi smjernice razvijene za prirodne zube primjenjuju se na dentalne implantate (87,88). Misch argumentira kako ne bi trebalo istovjetno tumačiti omjer kruna-implantat kao omjer kruna-korijen kod prirodnih zuba, jer se prirodni zub može rotirati, dok to nije moguće kod implantata (89). Studije ukazuju da duljina dentalnog implantata nije povezana s većom pokretljivošću i nema utjecaj na otpor na lateralnu silu (89). Također, istraživanja ukazuju na to kako koštani gubitak oko dentalnog implantata, stopa preživljavanja i neželjeni učinci nisu povezani s omjerom kruna-implantat (12). Mehanička stabilnost implantata ključna je za uspjeh implantološke terapije. Kvaliteta kosti u koju se implantat ugrađuje od suštinskog je značaja. Neka istraživanja pokazala su veći postotak neuspjeha implantata u gornjoj čeljusti u usporedbi s donjom čeljusti (90). To je često povezano s lošijom kvalitetom kosti i smanjenom primarnom stabilnošću implantata (91). Oblik i kvaliteta kosti izravno su povezani s razinom koštane resorpcije. Kvaliteta se odnosi na gustoću preostale kosti. Lekholm i Zarb definiraju 4 tipa koštane kvalitete. Prvi tip je gusta kost s izvrsnim kortikalnim sidrenjem, ali ograničenom vaskularizacijom. Drugi tip kosti smatra se najprikladnijim za oseointegraciju zbog boljeg kortikalnog sidrenja i bolje prokrvljenosti. Treći i četvrti tip su

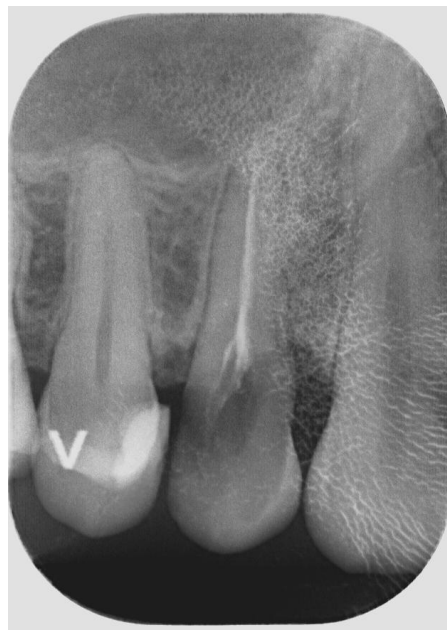"mekane" kosti, manje pogodne za implantaciju. Donja čeljust obično ima kost klase 1 i 2, što daje adekvatne uvjete za implantate. Gornja čeljust ima "meku" kost s rastresitom spongioznom kosti i ograničenom kortikalnom kosti (40). Istraživanje Jaina i suradnika pokazalo je veći postotak neuspjeha u III. i IV. tipu kosti, neovisno o promjenama na površini implantata (84). Pacijenti s izraženom resorpcijom lateralnog područja gornje čeljusti mogu biti uspješno liječeni kratkim implantatima uz adekvatnu preoperativnu pripremu, uključujući klinički i radiografski pregled, analizu tomografskih snimaka, studijskih modela i kirurških vodilica. Upotreba kratkih implantata jedina je opcija za osobe s medicinskim, psihološkim ili financijskim ograničenjima koja sprječavaju primjenu složenih kirurških tehnika za povećanje kosti (92). Albrektsson i suradnici istaknuli su važnost minimalno traumatične kirurške tehnike za oseointegraciju implantata (93). Preporuka je smanjiti mehaničku traumu tijekom implantacije pažljivim kirurškim radom i konstantnim hlađenjem fiziološkom otopinom tijekom pripreme ležišta. Razvijene su raznovrsne kirurške tehnike za povećanje početne stabilnosti implantata u kosti niže kvalitete, kao što je upotreba svrdla manjeg promjera od implantata za završnu pripremu ležišta (94). Degidi i suradnici ispitali su učinak smanjenja promjera ležišta za 10% i zaključili da to značajno utječe na početnu stabilnost implantata (95). Koštana kondenzacija također se preporučuje u područjima s manje kvalitetnom kosti. Ovom tehnikom kost se kondenzira ili gura prema stranama, što povećava gustoću periimplantne kosti (96,97). Konvencionalni protokol opterećenja implantata uključuje određeni period mirovanja nakon ugradnje prije protetskog opterećenja. Danas postoji želja za bržim opterećenjem implantata. Noviji protokol definiran je u članku Webera i suradnika iz 2009. godine: 1. Imedijatno opterećenje: opterećenje implantata unutar prvih tjedan dana od implantacije. 2. Rano opterećenje: opterećenje između tjedan dana i 2 mjeseca od implantacije. 3. Konvencionalno opterećenje: nakon 2 mjeseca od ugradnje. 4. Odgođeno opterećenje: bez potrebe za definiranjem (98). Izbor protokola ovisi o primarnoj stabilnosti implantata. Primarna stabilnost odnosi se na mehaničku stabilnost i odsutnost pokretljivosti neposredno nakon implantacije. Sekundarna stabilnost rezultat je bioloških zbivanja, uključujući regeneraciju i remodeliranje kosti oko implantata (99). Primarna stabilnost ključna je za predvidljivu sekundarnu stabilnost (100). Kod kratkih implantata preporučuje se konvencionalni protokol opterećenja zbog manjih dimenzija. Vrijeme prije protetskog opterećenja treba biti 2-4 mjeseca u donjoj čeljusti i 4-6 mjeseci u gornjoj čeljusti (84). Istraživanja su procjenjivala uspješnost kratkih implantata pod imedijatnim opterećenjem. Rezultati pokazuju da imedijatno opterećenje kratkih implantata ne ugrožava stabilnost ili okolnu kost (101). Minimalna vrijednost stabilnosti potrebna za imedijatno opterećenje je oko

60 ISQ (102). Kratki dentalni implantati pružaju više opcija za zamjenu zuba, bilo da se radi o fiksno ili mobilnoproteskim rješenjima: 1. Mogu se koristiti za postavljanje krunica i mostova u stražnjem dijelu čeljusti; 2. U situacijama gdje je donja čeljust potpuno bezuba i ima uznapredovalu resorpciju, mogu se koristiti četiri kratka implantata u kombinaciji s mobilnoproteskim radom ili šest implantata koji su kratki u kombinaciji s mosnom konstrukcijom; 3. U gornjoj čeljusti koja je bezuba, mogu se dodatno ugraditi dva kratka implantata u stražnji dio zajedno s dužim implantatima u prednjem dijelu, što može poslužiti kao potpora protezi ili fiksnom nadomjestku (84). Preporučuje se uspostava prednjeg vođenja za smanjenje opterećenja na stražnjim implantatima (103). Prilagodba oblika okluzalne plohe, smanjenje kvržica i povezivanje implantata u blok mogu smanjiti ekscentrične sile. Spajanje implantata omogućava bolji prijenos sila na kost i sprječava prekomjerno opterećenje, posebno gdje je lošija kvaliteta kosti. Misch preporučuje povezivanje implantata za poboljšanje njihova dugoročnog uspjeha (104). S druge strane, studija Mendonca i suradnika nije pronašla klinički značajna odstupanja u uspjehu i razini kosti između nepovezanih i povezanih implantata (105). Povezivanje implantata može otežati postizanje odgovarajućeg izlaznog profila i održavanje higijene oko implantata. Iako se povezivanje preporučuje, kliničarima predstavlja izazov. Kod korištenja kratkih implantata važno je uzeti u obzir znanstvene dokaze, iskustvo i vještine kirurga te želje pacijenata. Suvremene smjernice temelje se na dužini i kvaliteti kosti te rizičnim faktorima kao što su pušenje, parodontna bolest i dob pacijenta. U maksili, kada je visina preostalog grebena 7 mm, preporuka je koristiti kratke implantate. Kada je visina 5-6 mm, odluka o primjeni temelji se na kvaliteti kosti i rizičnim čimbenicima. Kada je visina manja od 5 mm, preporuka je elevacija dna maksilarnog sinusa. U donjoj čeljusti, ograničavajući čimbenik je udaljenost donjeg alveolarnog živca. Kratki implantati mogu se koristiti kada je visina preostalog grebena minimalno 8 mm, uz najmanje 2 mm udaljenosti između implantata i donjeg alveolarnog živca (12).

## **2. PRIKAZI SLUČAJEVA**

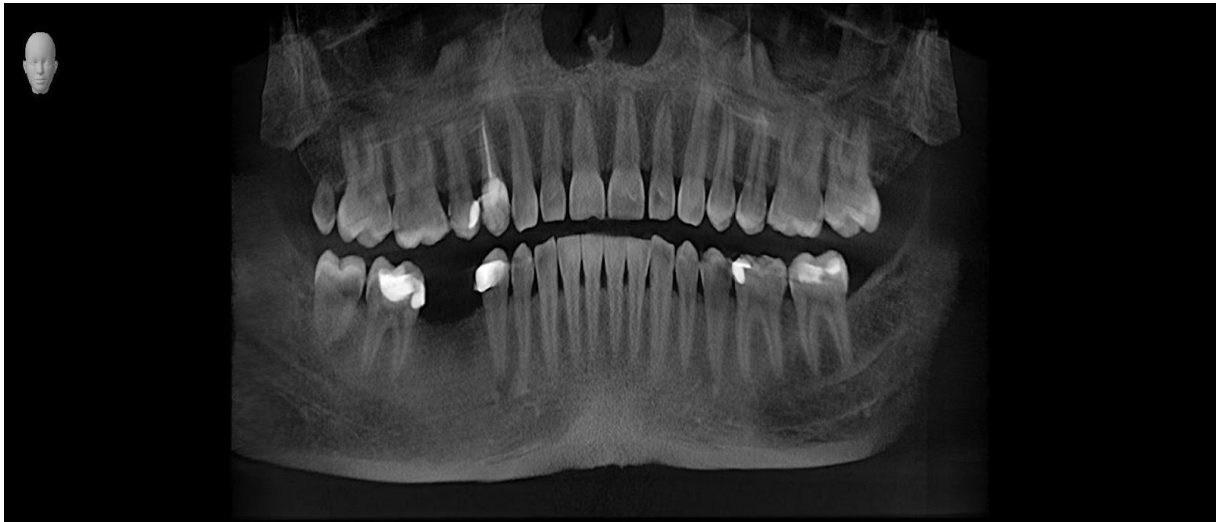## 2.1. Slučaj 1.

Pacijent dolazi na konzultaciju zbog frakture zuba 14 koji je prethodno bio podvrgnut endodontskom liječenju. Nakon pregleda rendgenskih snimaka, donosi se odluka kako je najbolje rješenje vađenje tog zuba. Iako je prvotno planirano da će se implantat odmah postaviti nakon vađenja, tijekom pripreme ležišta za implantat, neplanirano se dublje prodrlo u sinusno područje zbog čega je odlučeno pristupiti postupku odgođene implantacije. Pacijent je općenito dobrog zdravlja, aktivan sportaš i održava visoku razinu oralne higijene. Nema posebnih problema vezano uz ostale zube ili meka tkiva u usnoj šupljini. Za bolji uvid u ovaj slučaj, u nastavku su priložene ciljane rendgenske snimke (RTG), ortopantomogram (OPG), analize konusne kompjutorizirane tomografije (CBCT) i fotografije snimljene u stomatološkoj ordinaciji (Slike 1-28).

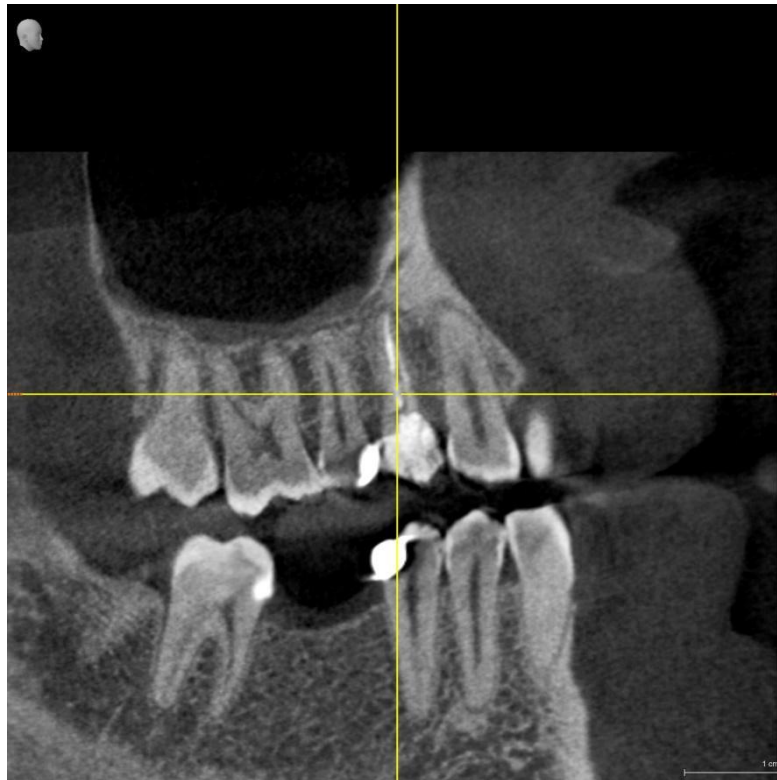


Slika 1. RTG zuba 14 na kojem se vidi fraktura palatinalnog dijela

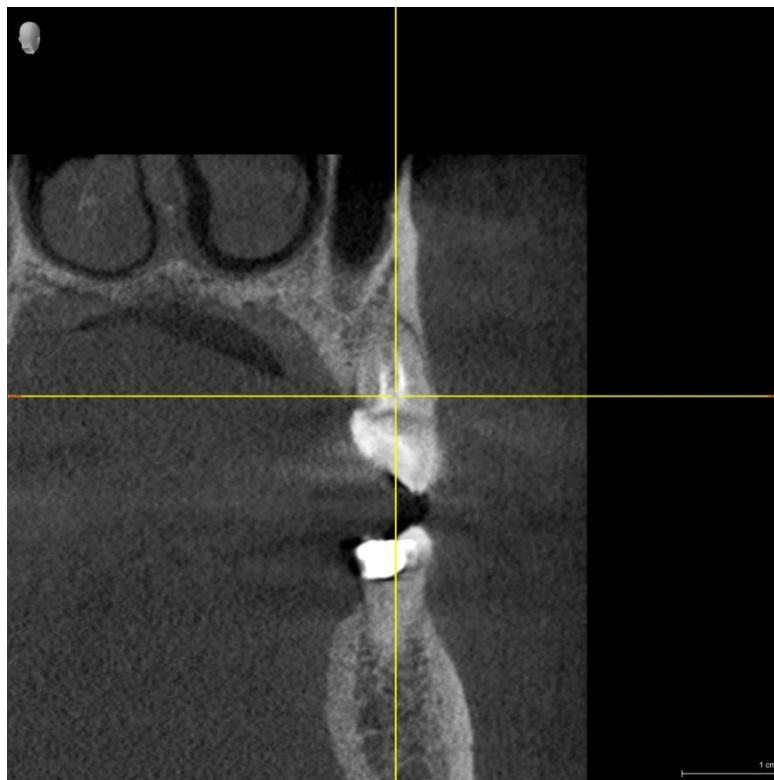




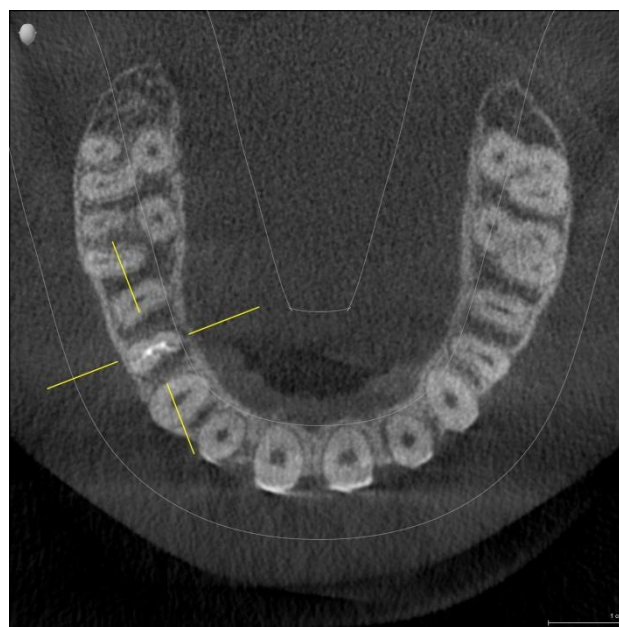
Slika 2. OPG snimak pacijenta prije zahvata. Na snimku se može vidjeti fraktura palatinalne lamele zuba 14 koja seže duboko u alveolu te se zbog toga pristupilo vađenju zuba.



Slika 3. CBCT snimak zuba 14, sagitalni presjek

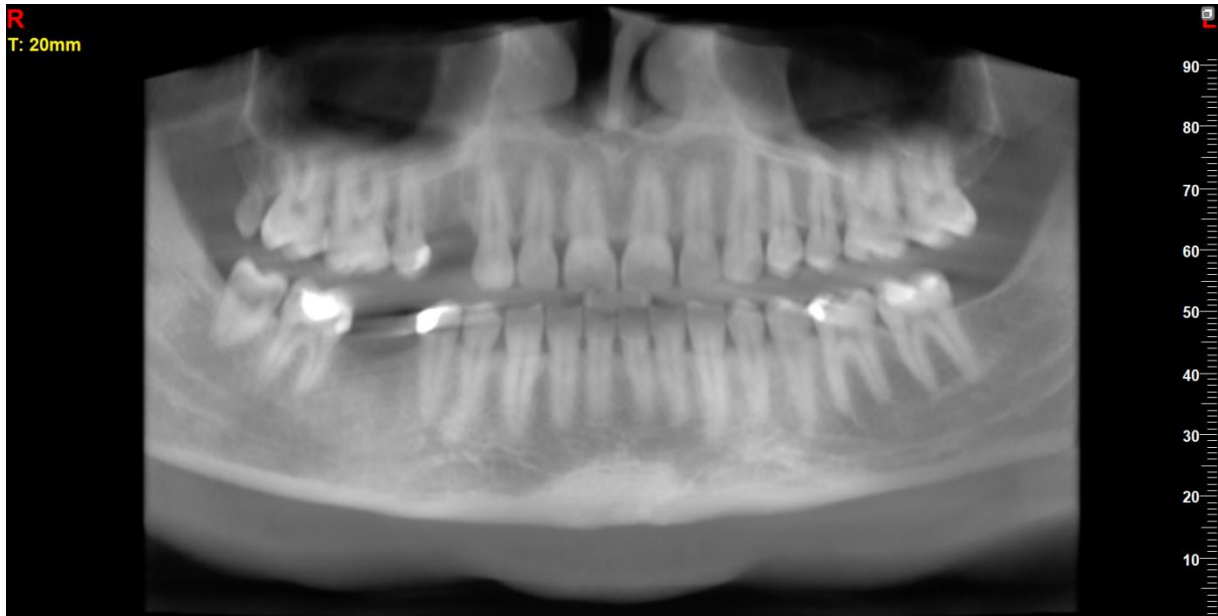

Slika 4. CBCT snimak zuba 14, frontalni presjek

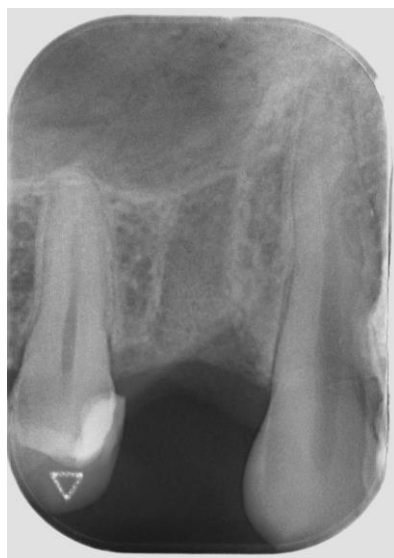

Slika 5. CBCT snimak zuba 14, transverzalni presjek

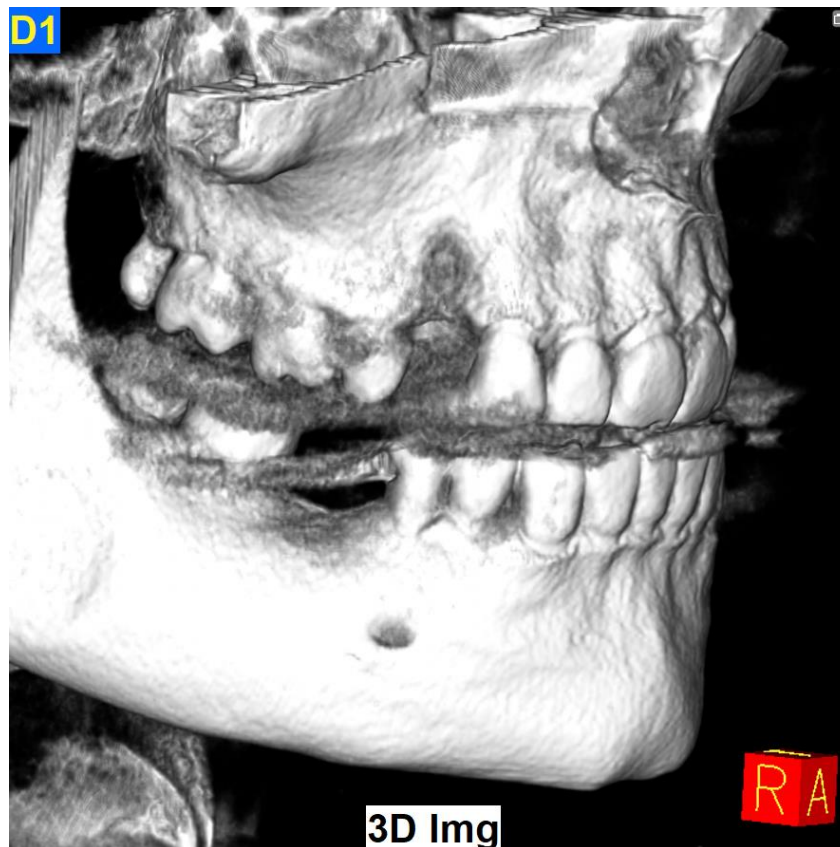
Nakon pažljive analize, krenulo se u izvođenje postupka. Vađenje je prošlo prema predviđenom planu, no tijekom pripreme za umetanje implantata, došlo je do nehotičnog otvaranja komunikacije s maksilarnim sinusom. Zbog toga je obustavljena daljnja procedura implantacije.



Slika 6. OPG nakon vađenja na kojem se vidi da nema dovoljno rezidualne kosti potrebne za imedijatnu implantaciju. Također, vidljiva je blaga komunikacija sa sinusom.

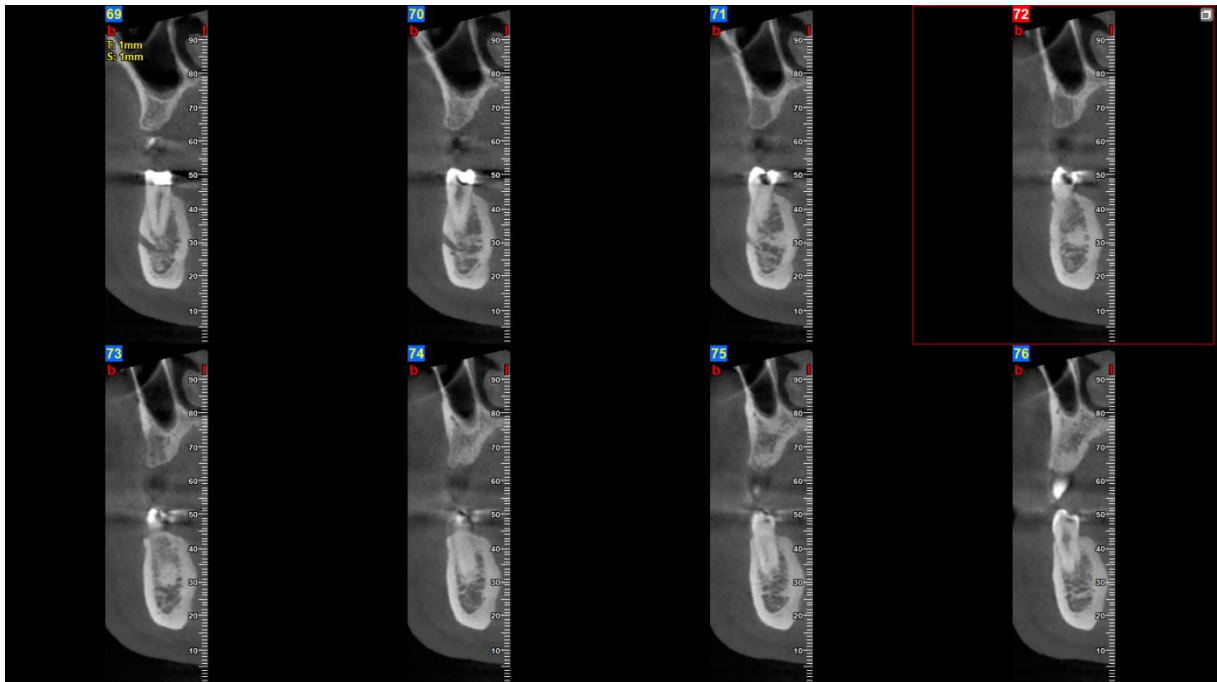


Slika 7. RTG snimak postekstrakcijske rane regije zuba 14

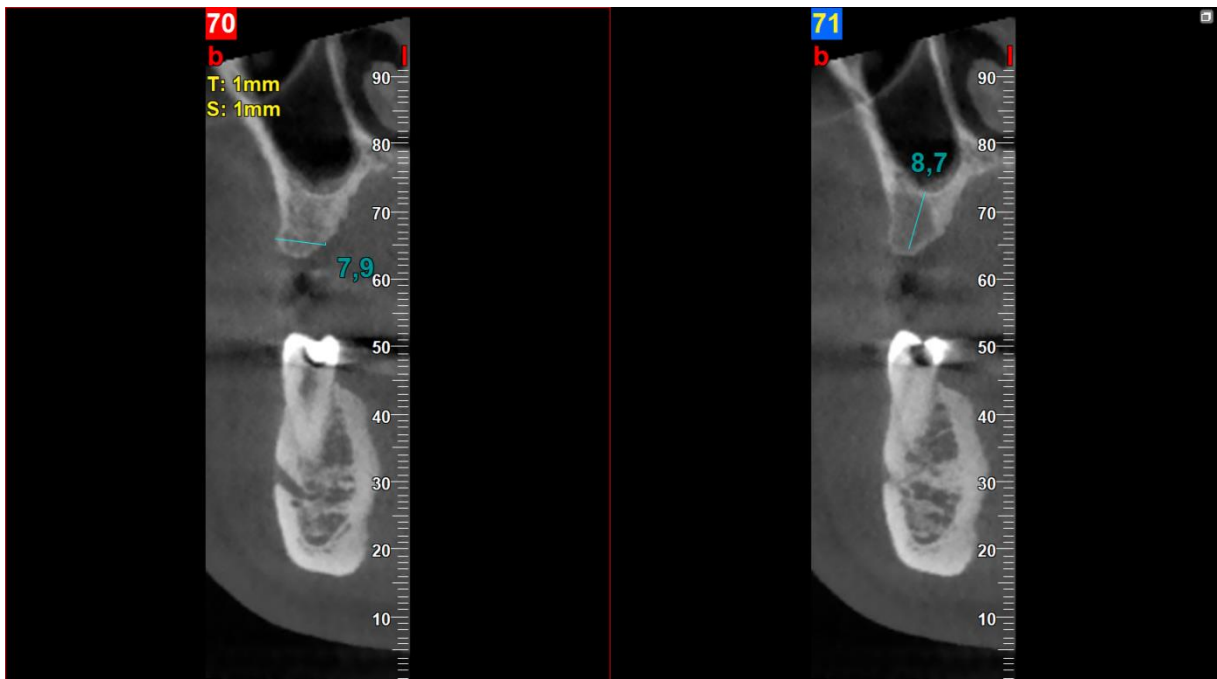


Slika 8. CBCT pacijenta nakon vađenja zuba 14 na kojem se vidi oštećenje bukalne koštane stijenke.

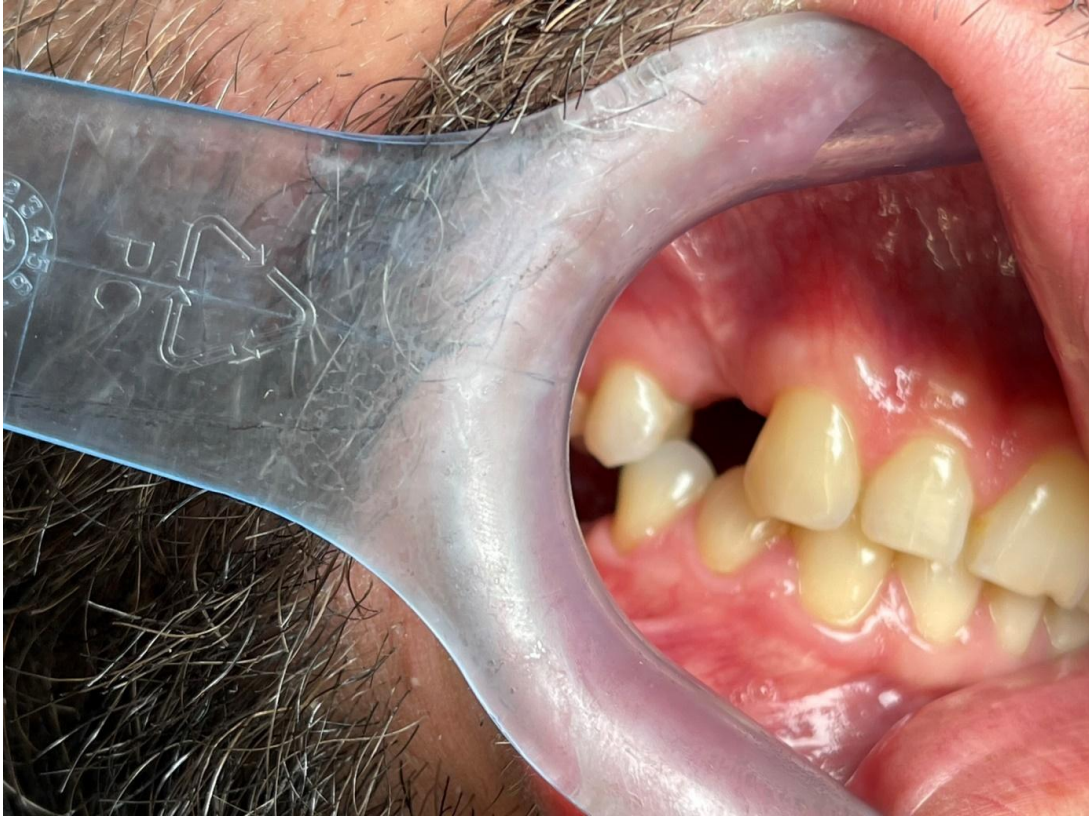Nakon vađenja, urađena je prezervacija alveole Fibrospunom bez augmentacijskog materijala, te je pacijent naručen na ponovnu kontrolu nakon 6 mjeseci koliko je potrebno da se stvori nova kost dovoljne gustoće za ugradnju implantata. Međutim, pacijent se javlja tek nakon godinu dana. Nakon 12 mjeseci, napravljen je novi CBCT snimak na kojem se moglo vidjeti da je sve spremno za ugradnju implantata. Rana je zacijelila, a novostvorena kost je pokazivala znakove kortikalizacije te je stoga odlučeno da se ugradi implantat.



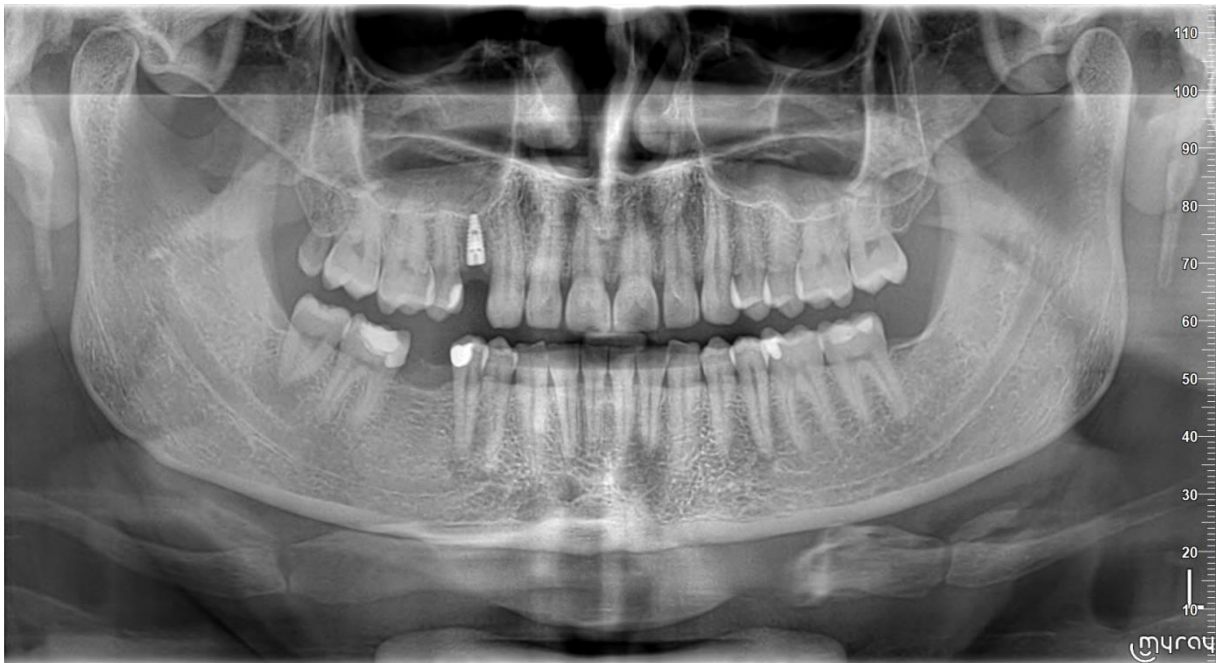Slika 9. CBCT presjeci na kojima se jasno vidi da ima dovoljno kosti potrebne za implantiranje



Slika 10. Analiza i mjerenja u svrhu odluke o dimenziji implantata.

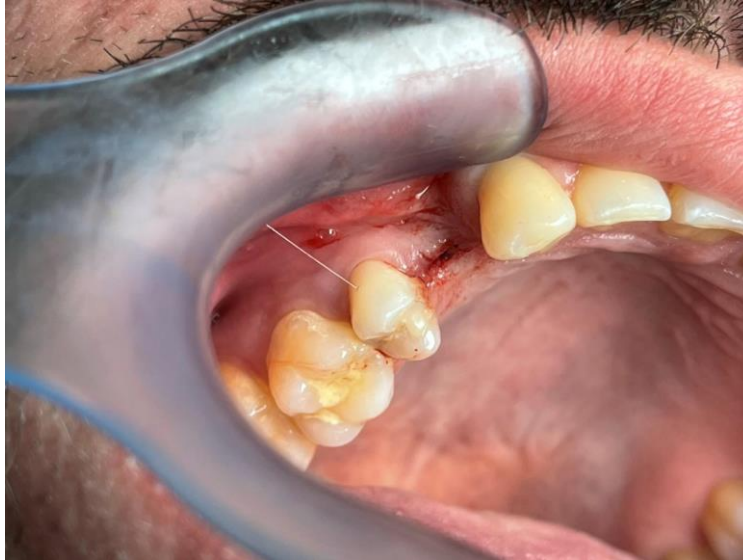

Slika 11. Fotografija situacije prije samog zahvata implantacije

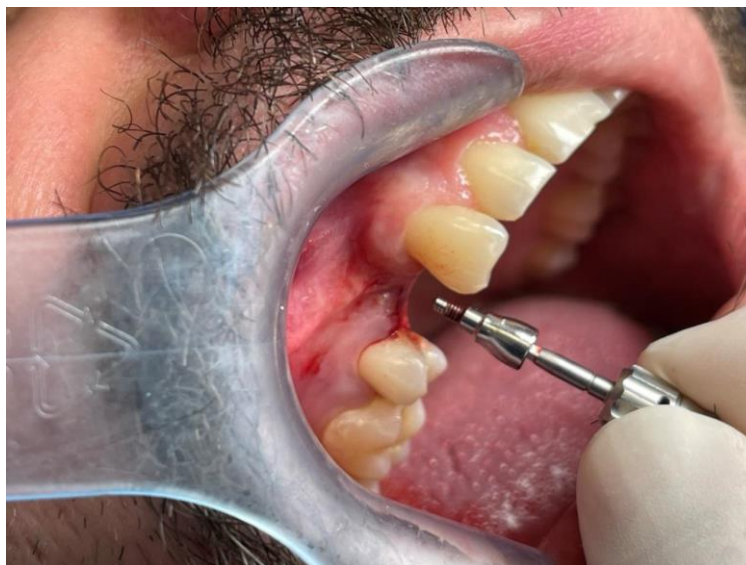

Slika 12. OPG snimak napravljen odmah nakon implantiranja.

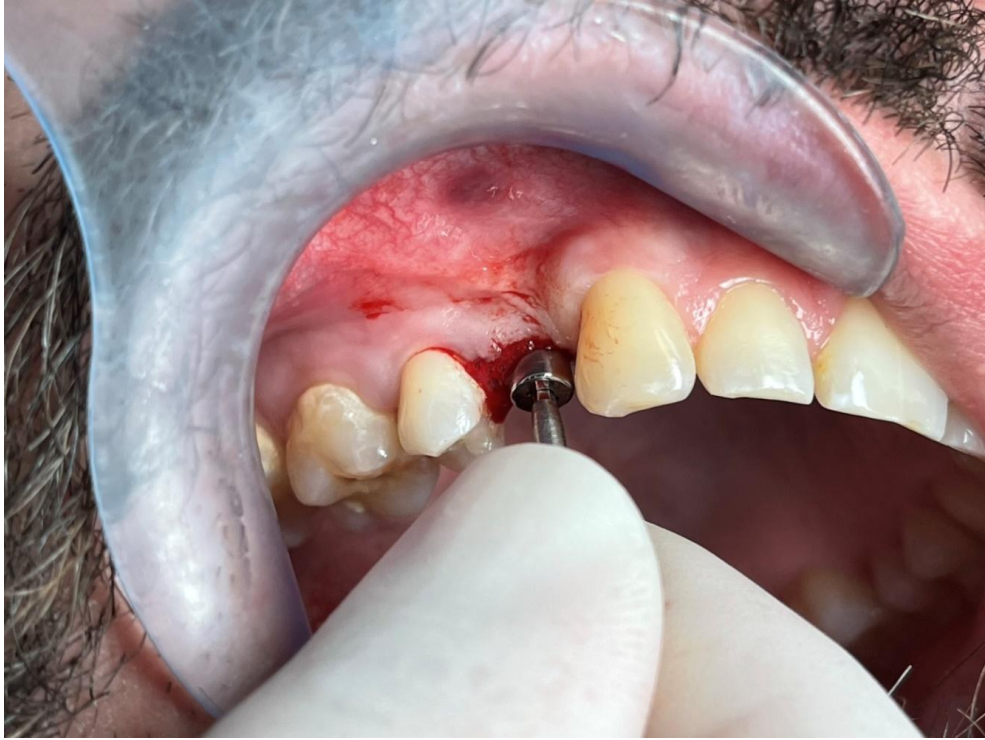Nakon analiza koje su prethodile zahvatu, odabran je implantat BEGO Semados RSX (BEGO GmbH & Co. KG, Bremen, Njemačka) dužine 8,5 mm i promjera 3,75. Nakon 4 mjeseca, uslijedilo je otvaranje implantata i postavljanje nadogradnje za cijeljenje.



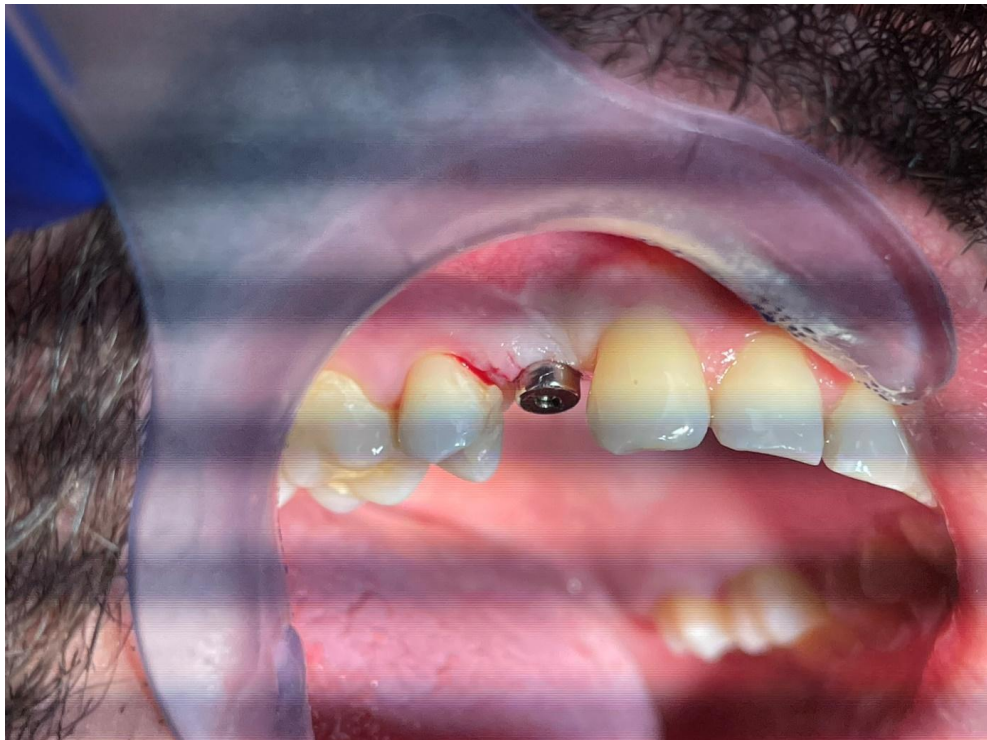Slika 13. Fotografija nakon incizije napravljene s ciljem postavljanja nadogradnje za cijeljenje



Slika 14. Stanje pred inserciju nadogradnje za cijeljenje.



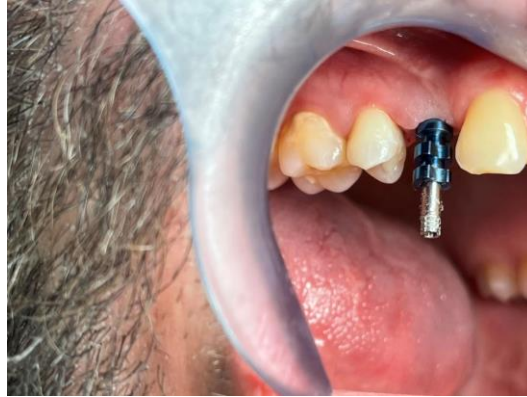Slika 15. Insercija nadogradnje za cijeljenje.



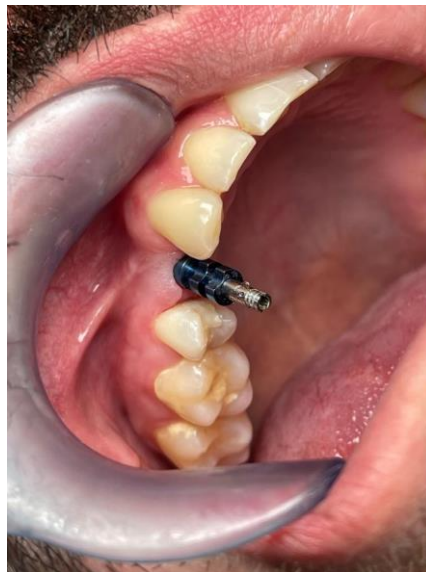Slika 16. Postavljena nadogradnja za cijeljenje



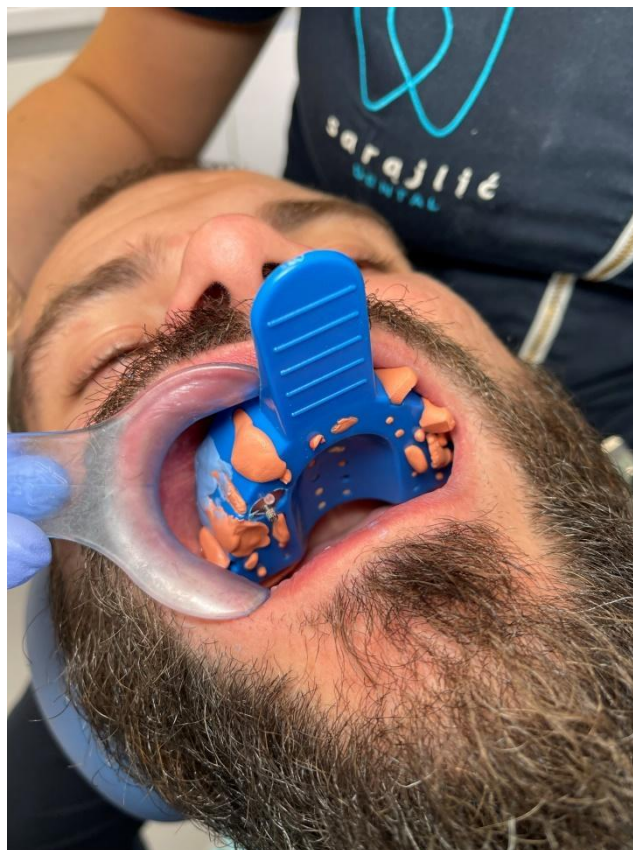Deset dana nakon postavljanja nadogradnje za cijeljenje uslijedilo je uzimanje otiska. Metoda koja je korištena je „metoda otvorene žlice“ jer se pokazala najsigurnijom opcijom za precizno otiskivanje.



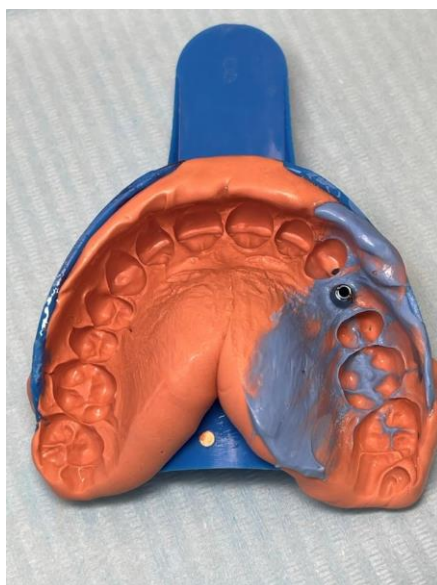
Slika 17. Postavljanje transfera za uzimanje otiska



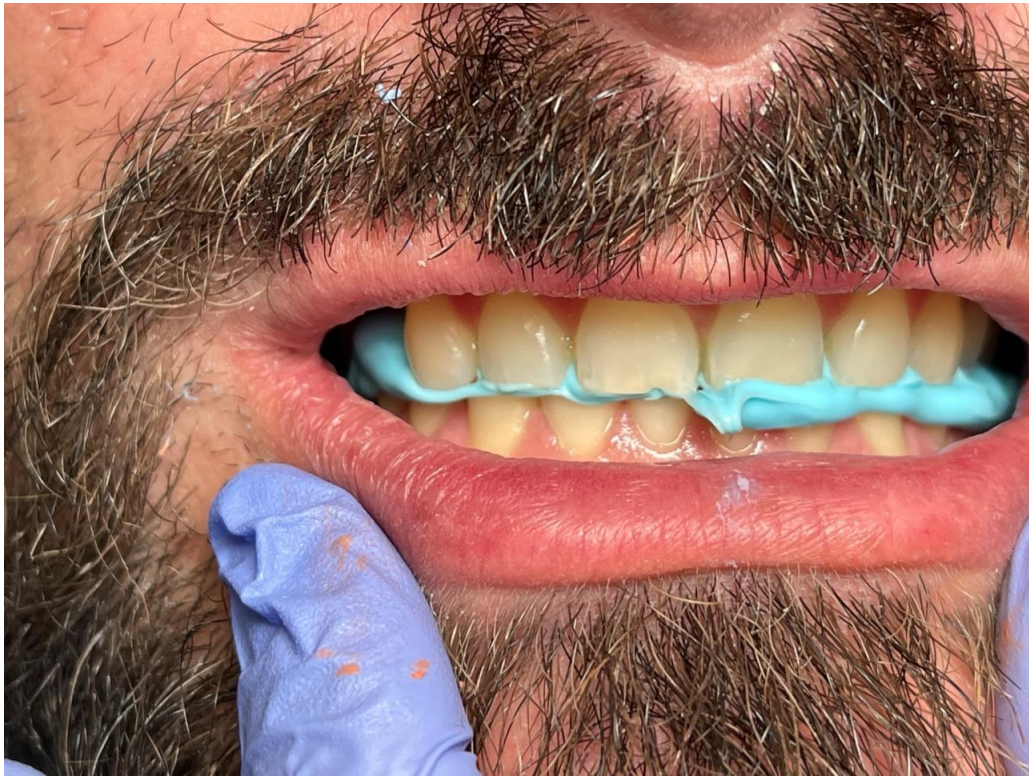Slika 18. Transfer u usnoj šupljini



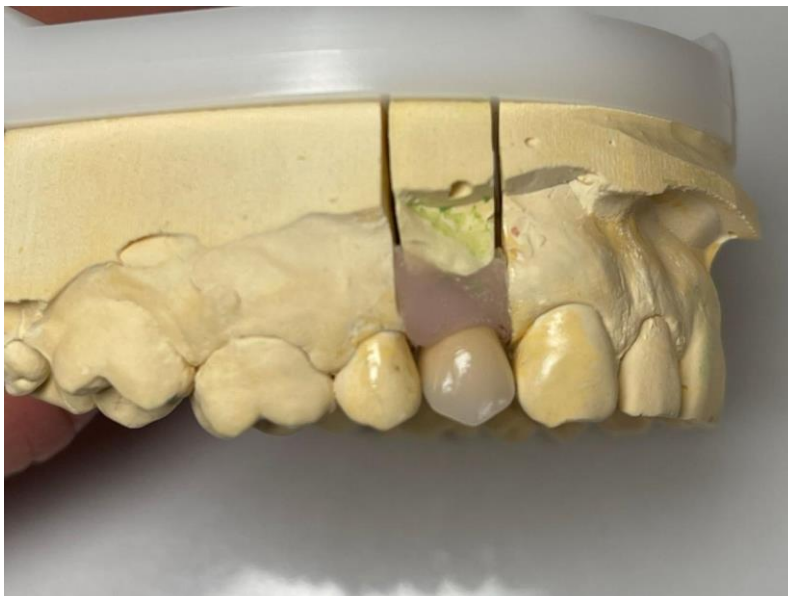
Slika 19. Uzimanje otiska konfekcijskom žlicom



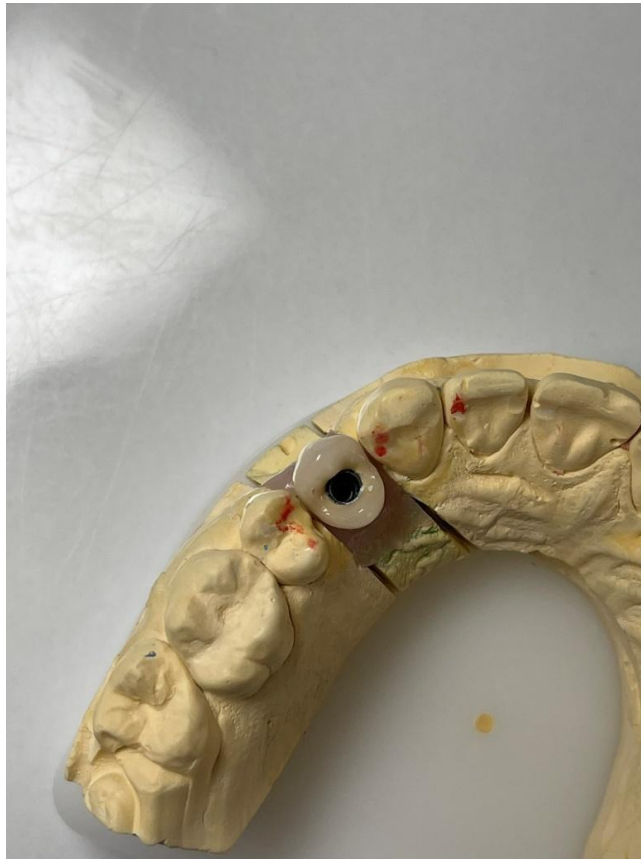Slika 20. Nakon uzimanja otiska, transfer ostaje u otisnom materijalu



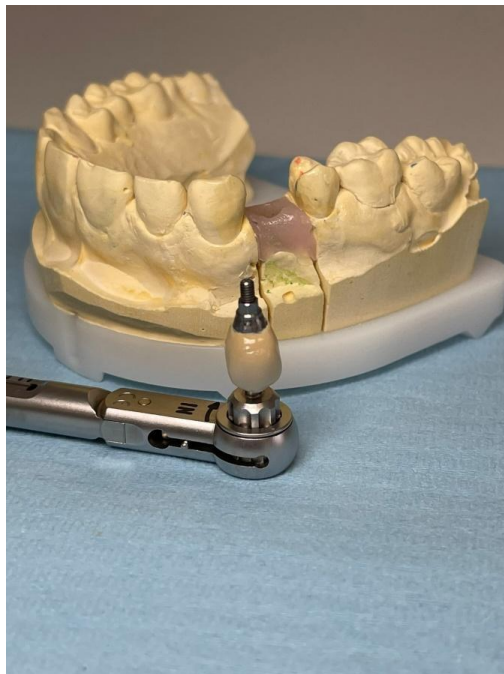Slika 21. Nakon otiskivanja i vraćanja nadogradnje za cijeljenj, pristupljeno je registraciji međučeljusnog odnosa.



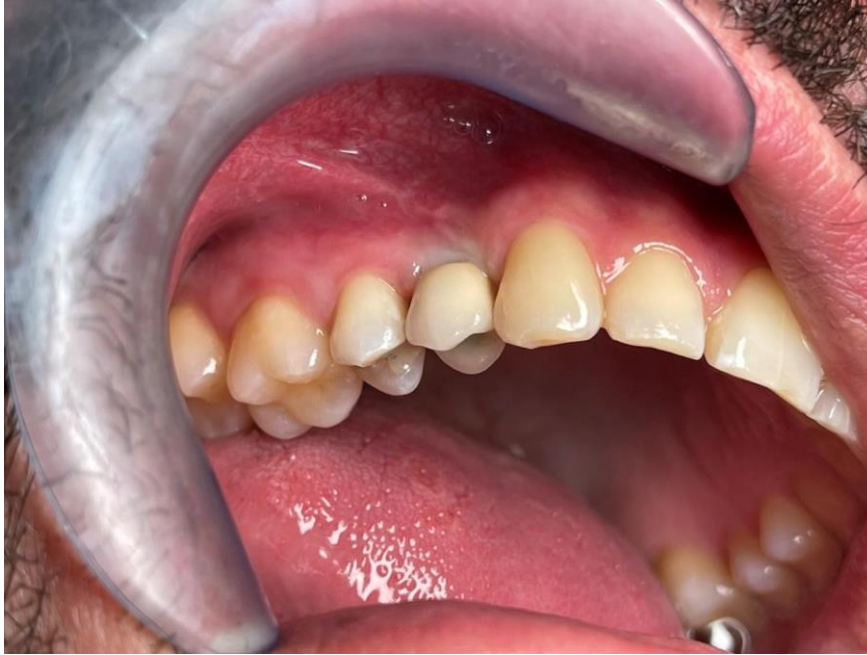Slika 22. Metal-keramička krunica na radnom modelu.



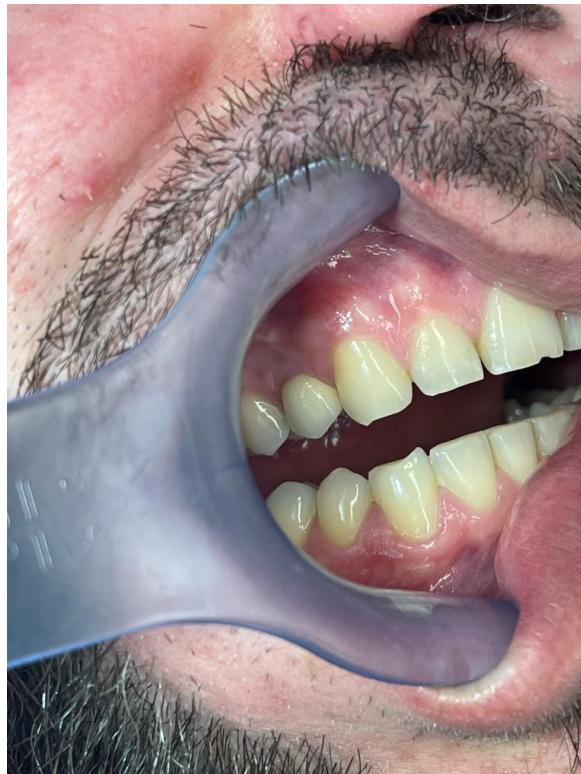Slika 23. Metalkeramička krunica na modelu - retencija se ostvaruje pomoću vijka



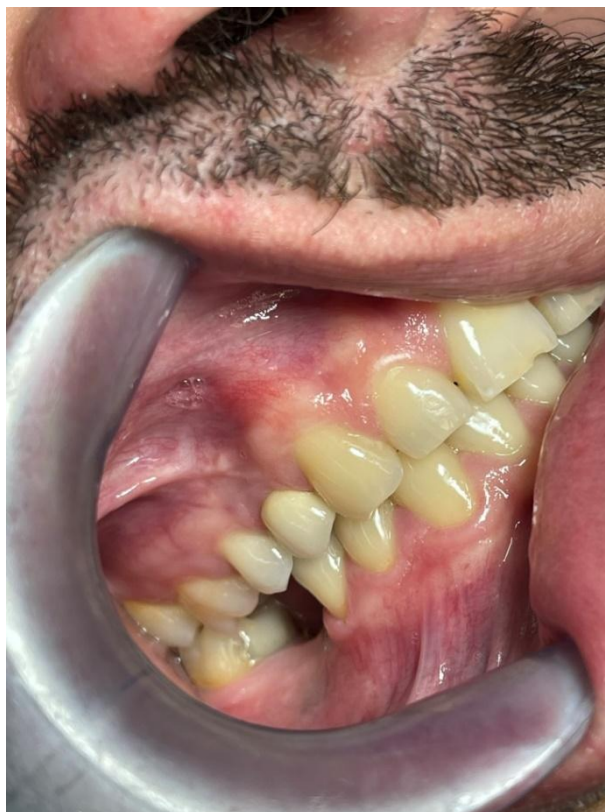Slika 24. Slika modela i ključa za implantat



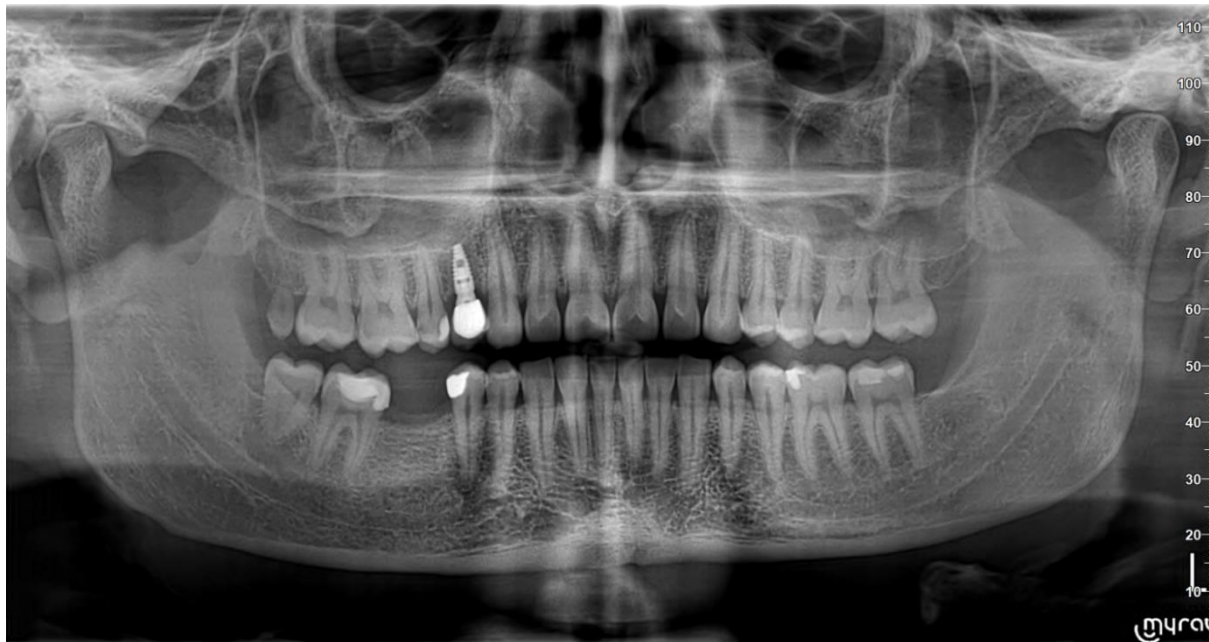Slika 25. Fotografija odmah po postavljanju krunice - vidljiva blaga dehiscencija okolnog tkiva



Slika 26. Kontrola nakon 6 mjeseci na kojoj se vidi uredna marginalna gingiva oko samog implantata



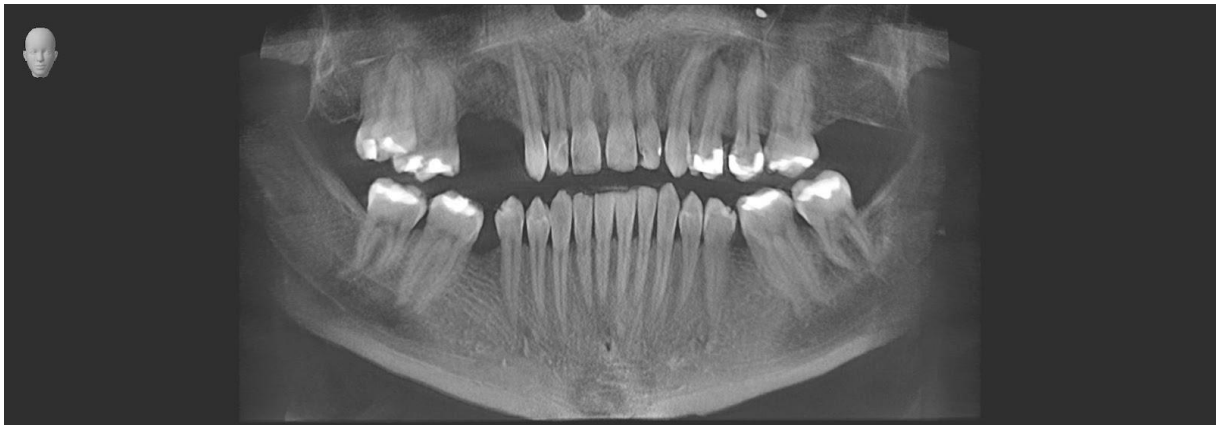Slika 27. Kontrola nakon 6 mjeseci (u zagrizu)



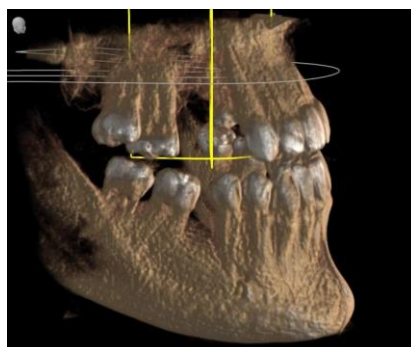
Slika 28. Kontrolni OPG nakon 6 mjeseci

## 2.2 Slučaj 2.

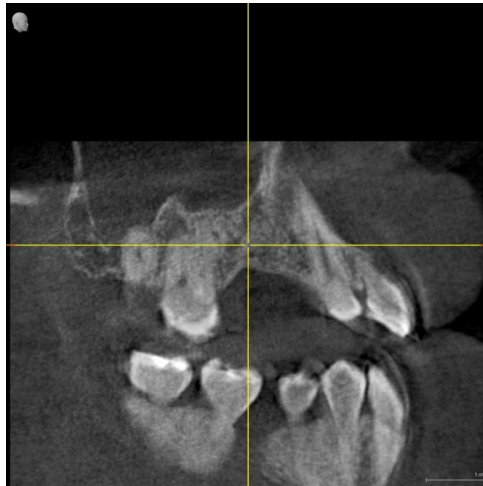Pacijent dolazi u stomatološku ordinaciju kako bi riješio problem bezubog područja u regiji 14 i 15, pri čemu je napomenuo da su zubi izvađeni tijekom ratnog razdoblja. Opće zdravstveno stanje pacijenta je dobro, ne uzima nikakve lijekove, a oralna higijena mu je zadovoljavajuća. Stanje njegovih preostalih zubi je bez osobitosti. Nakon pažljive analize rendgenskih snimaka, odlučeno je u implantaciji koristiti BEGO Semados RSX implantate (BEGO GmbH & Co. KG, Bremen, Njemačka) u veličinama 3,75/8,5 i 3,75/10. Budući da je nedostajalo prostora u vestibulo-palatinalnom smjeru, bilo je potrebno koristiti posebne alate za kondenzaciju i proširenje kosti kako se stvorio potrební prostor za postavljanje implantata. Cijeli postupak bit će ilustriran u narednim slikama (Slike 29-56) kako se bolje objasnio ovaj proces.



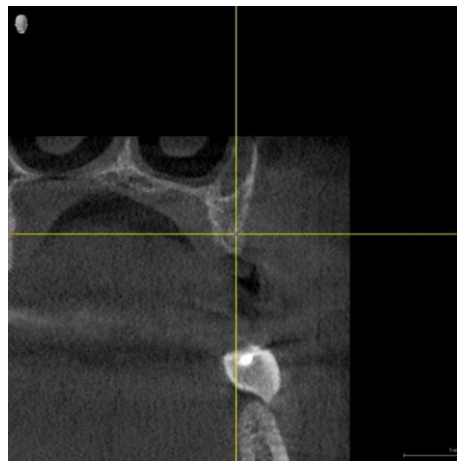
Slika 29. OPG snimak preoperativno



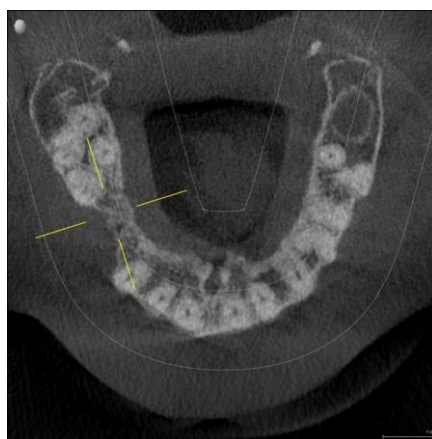Slika 30. 3D CBCT projekcija odnosa gornje i donje čeljusti, preoperativni snimak



Slika 31. 3D CBCT snimak preoperativno - longitudinalni presjek

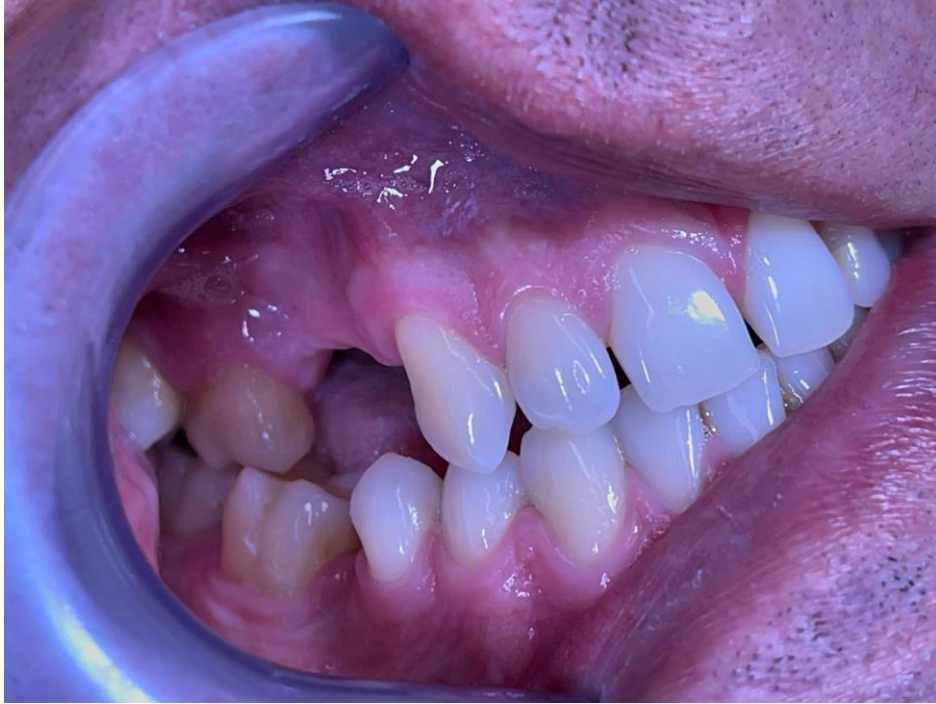

Slika 32. 3D CBCT snimak preoperativno - frontalni presjek

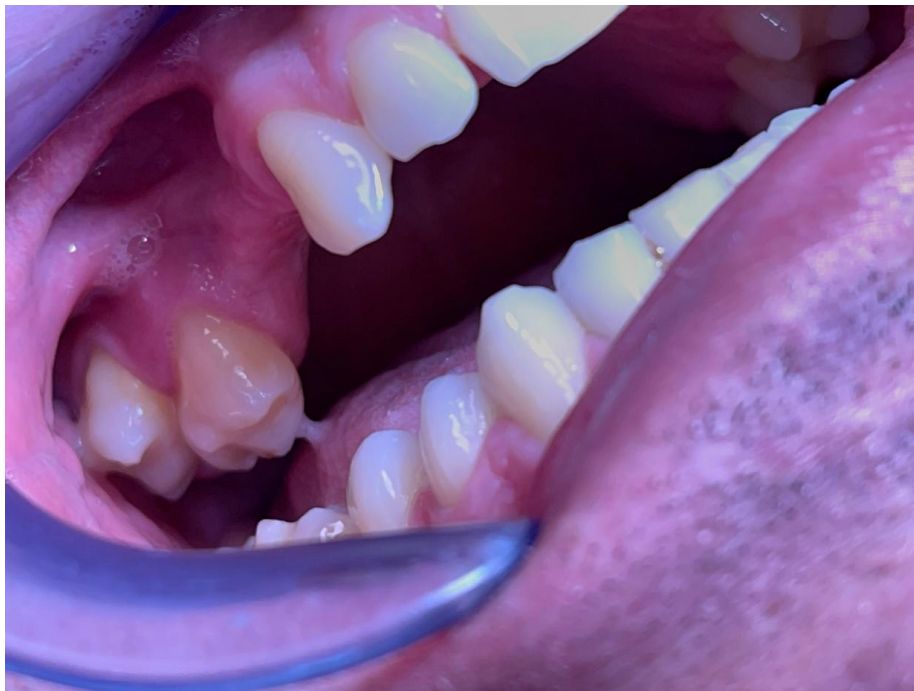

Slika 33. 3D CBCT snimak preoperativno - aksijalni presjek

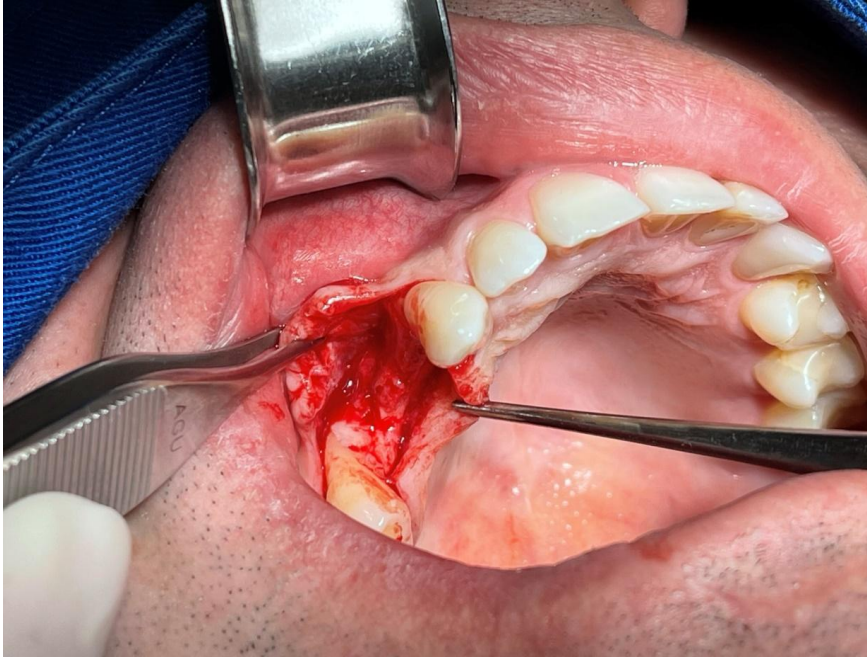



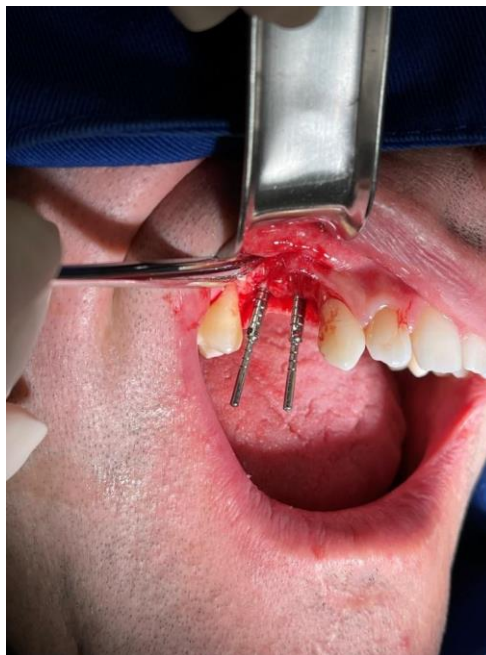Slika 34. Fotografija prije zahvata - zagriz



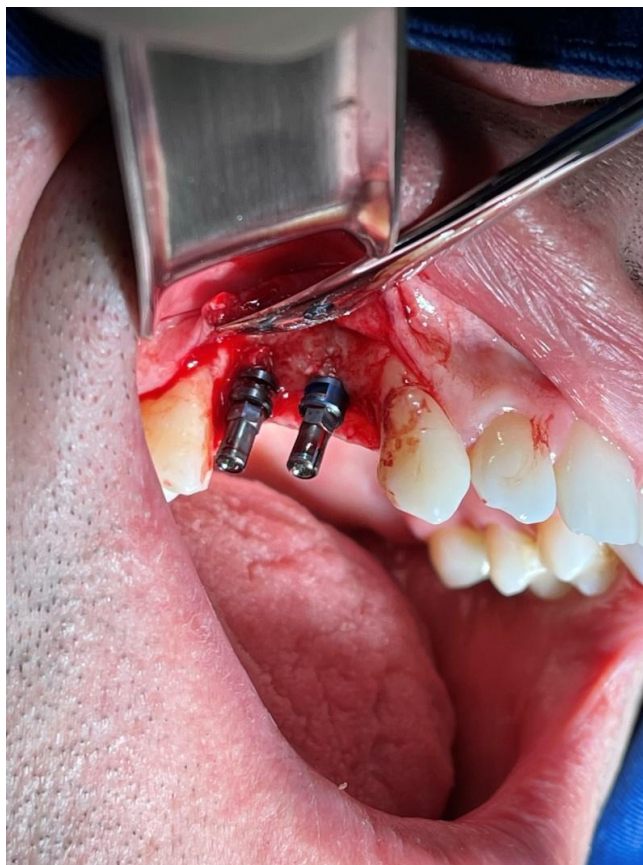Slika 35. Klinički, intraoralno se uočava blago suženje prostora u vestibulo-palatinalnom smjeru



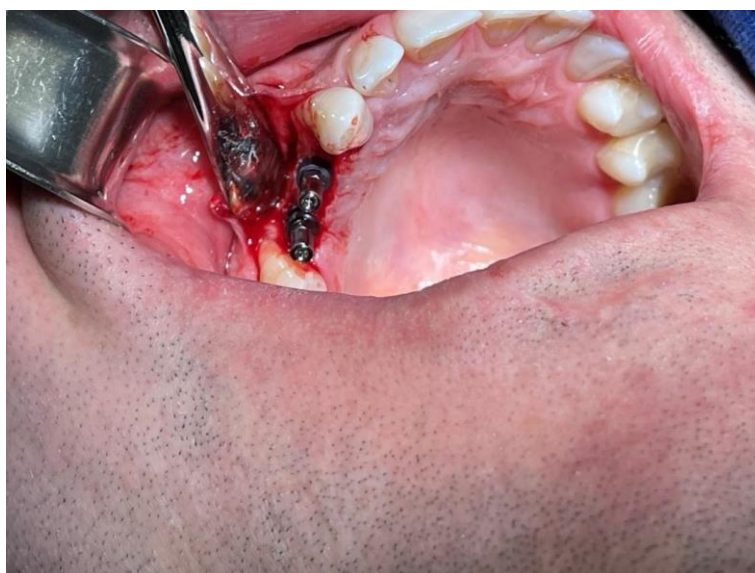Slika 36. Operativni prikaz vestibulo-palatinalnog suženog prostora



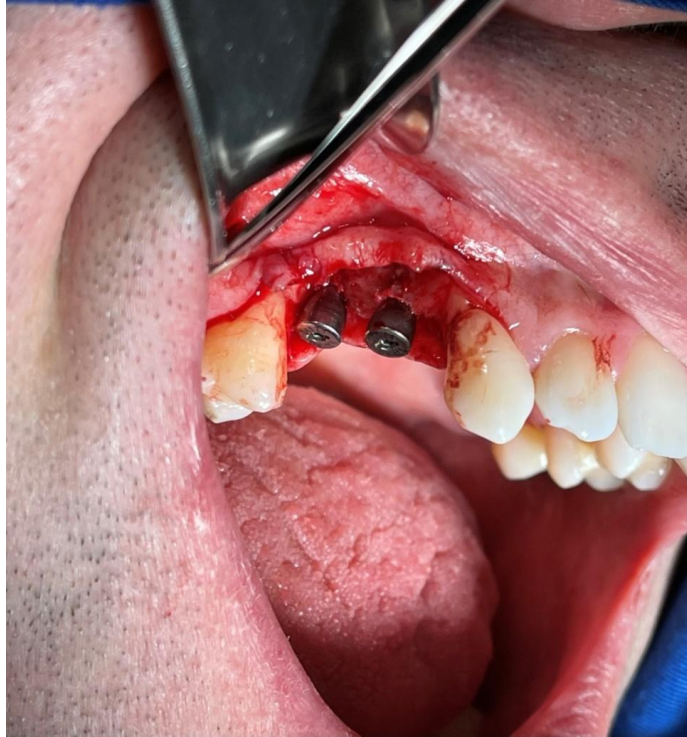Slika 37. Postavljanje pinova za paralelizaciju radi kontrole paralelnosti osteotomija



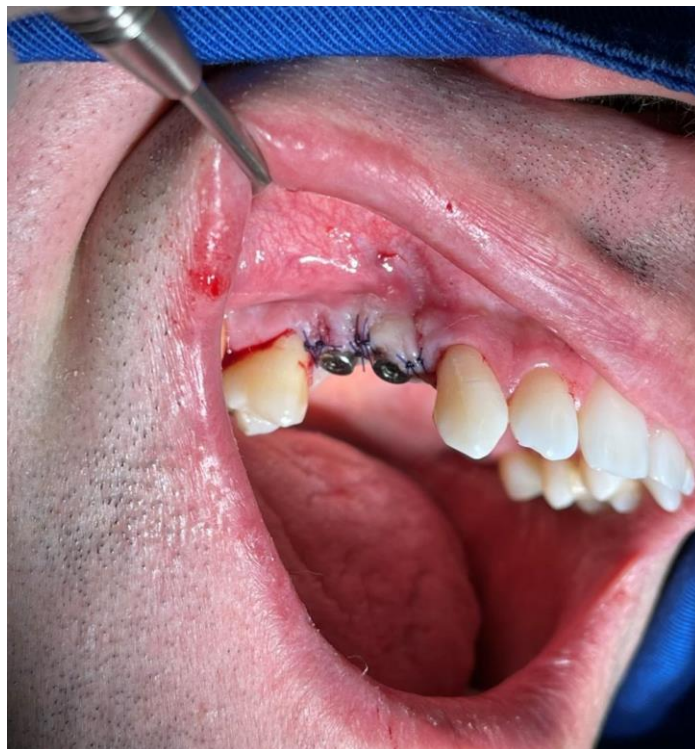Slika 38. Postavljanje implantata



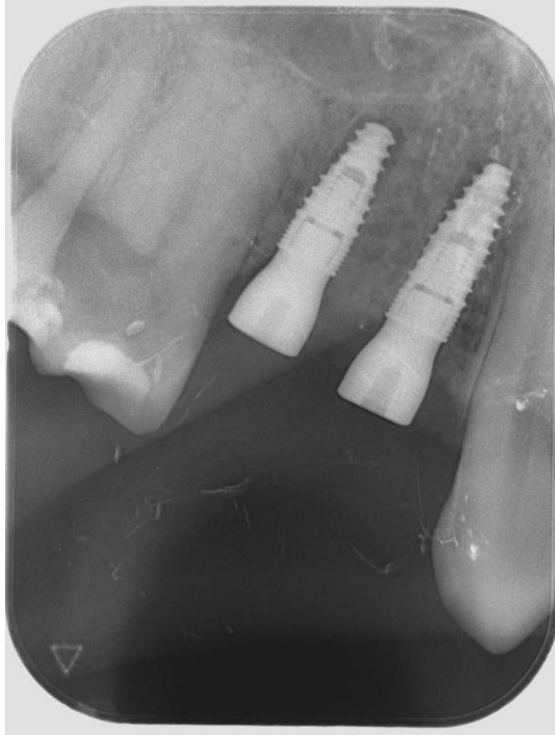
Slika 39. Postavljanje implantata - okluzalni prikaz



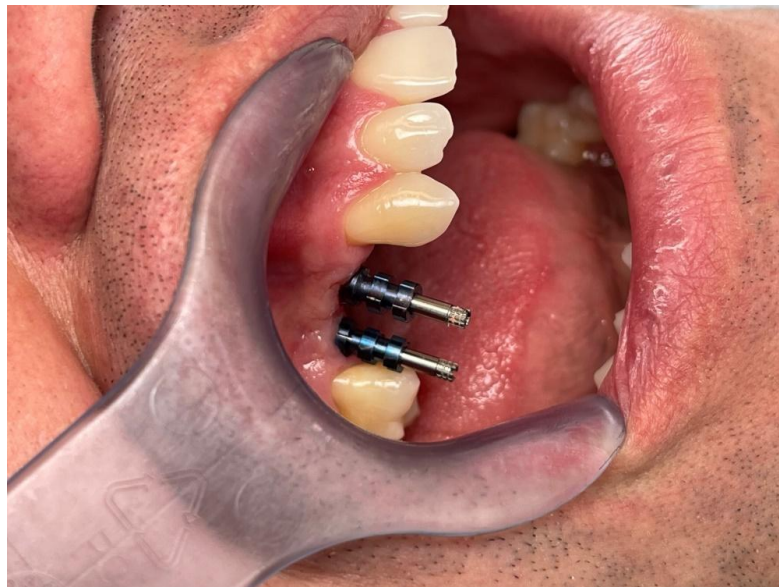Slika 40. Postavljanje nadogradnji za cijeljenje umjesto pokrovnog vijka kako bi se izbjegla trauma i moguća naknadna resorpcija bukalne koštane stijenke.



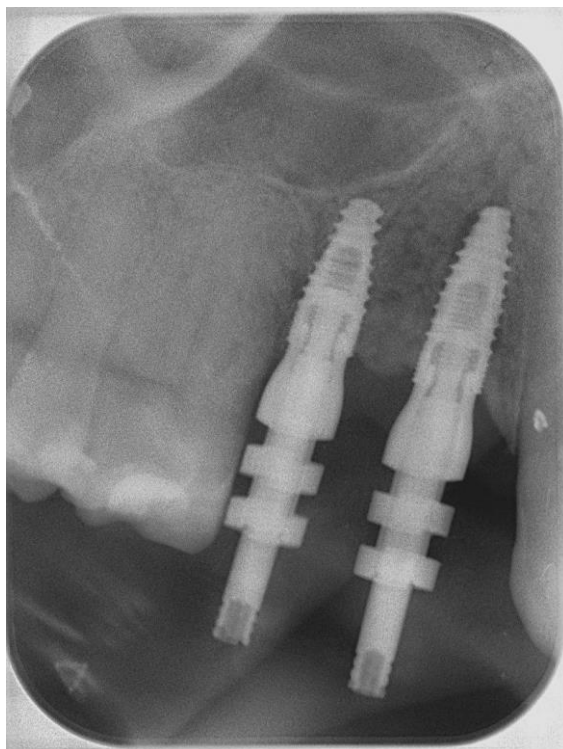
Slika 41. Ušivena rana monofilamentnim koncem



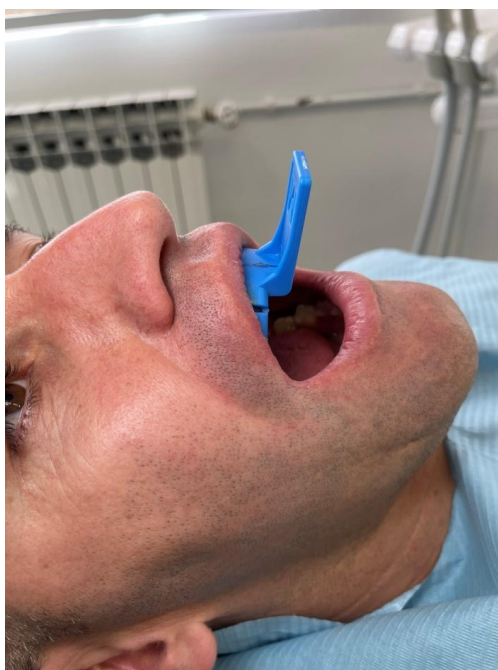Slika 42. RTG snimak odmah nakon postavljanja implantata. U apikalnom dijelu implantata vidljiv „prazan“ prostor oko implantata koji je posljedica korištenja svrdla za širenje i kondenziranje kosti



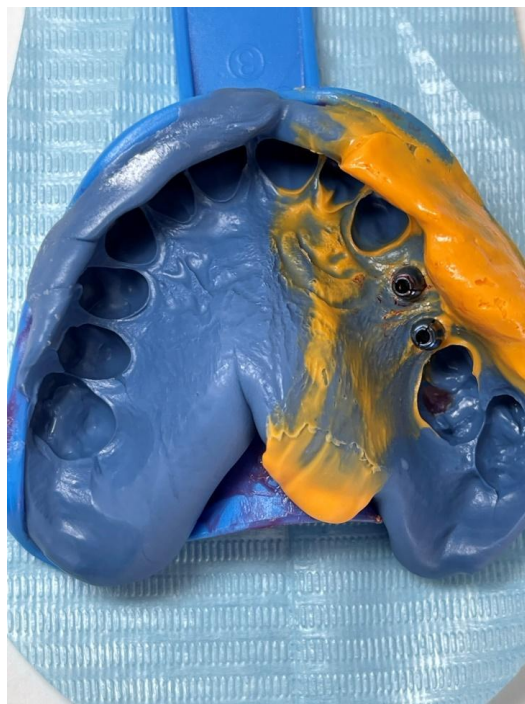Slika 43. Uzimanje otiska nakon 4 mjeseca - prikaz postavljenih transfera za otisak



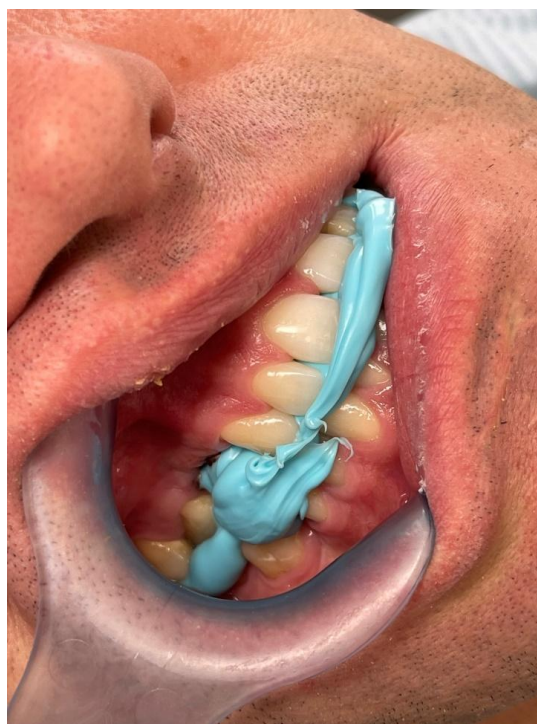Slika 44. RTG snimak kontrolne postavljene transfere. Apikalni prostor implantata ovdje je „popunjen“ procesom oseintegracije



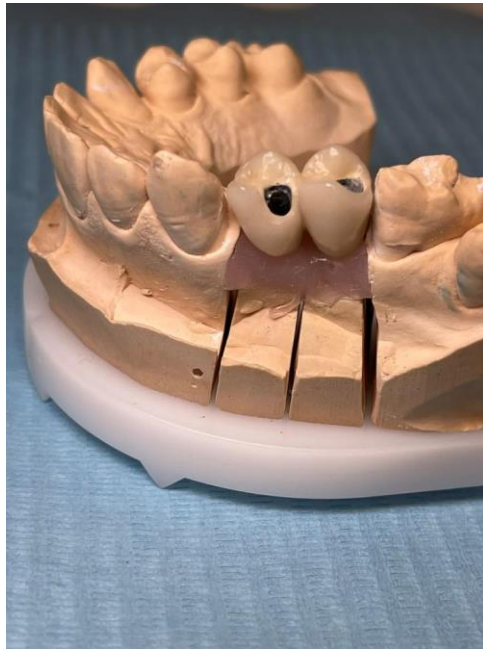Slika 45. Uzimanje otiska konfekcijskom žlicom



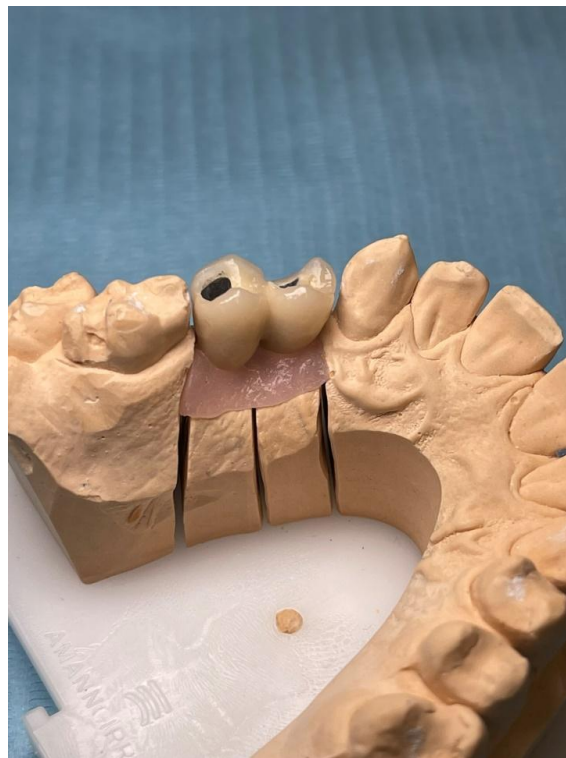
Slika 46. Prikaz otiska za radni model.



Slika 47. Registracija međučeljusnog odnosa silikonom

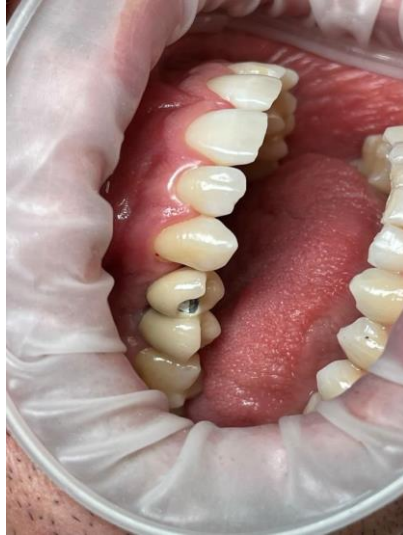

Slika 48. Finalni rad na modelu - metalkeramičke krunice s fiksacijom na vijak.

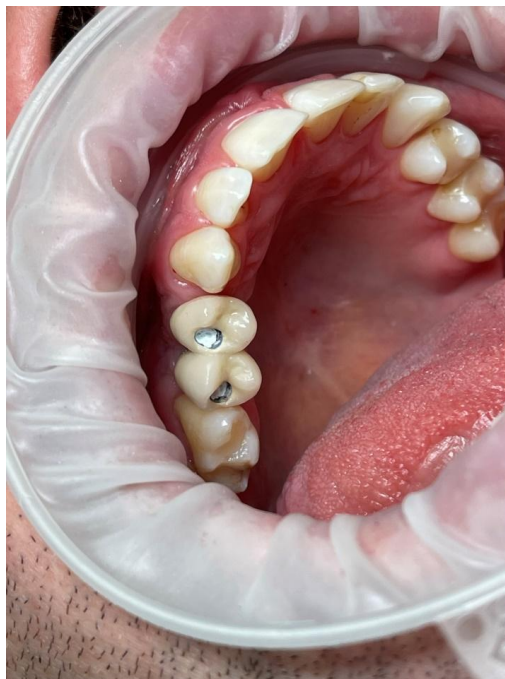

Slika 49. Metalkeramičke krunice na radnom modelu. Iako smjer mezijalnog implantata nije bio najpovoljniji, odlučeno je postizanje retencije pomoću vijka s obzirom da će se vestibularne kvržice nadomjestiti kompozitnim materijalom i tako postići estetski učinak.

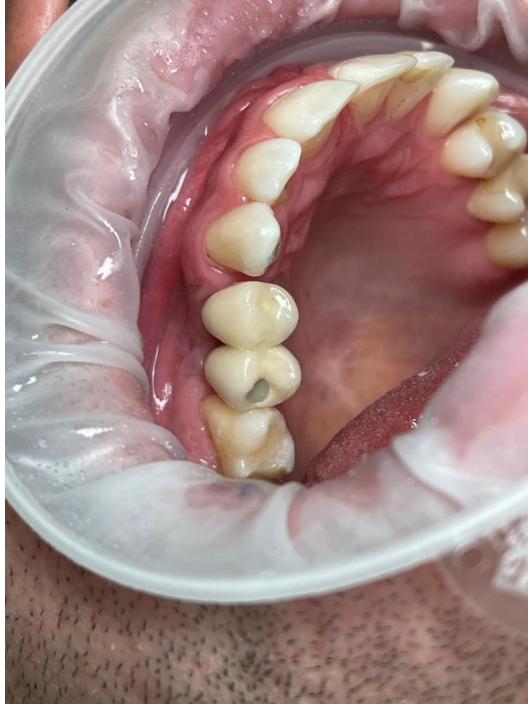



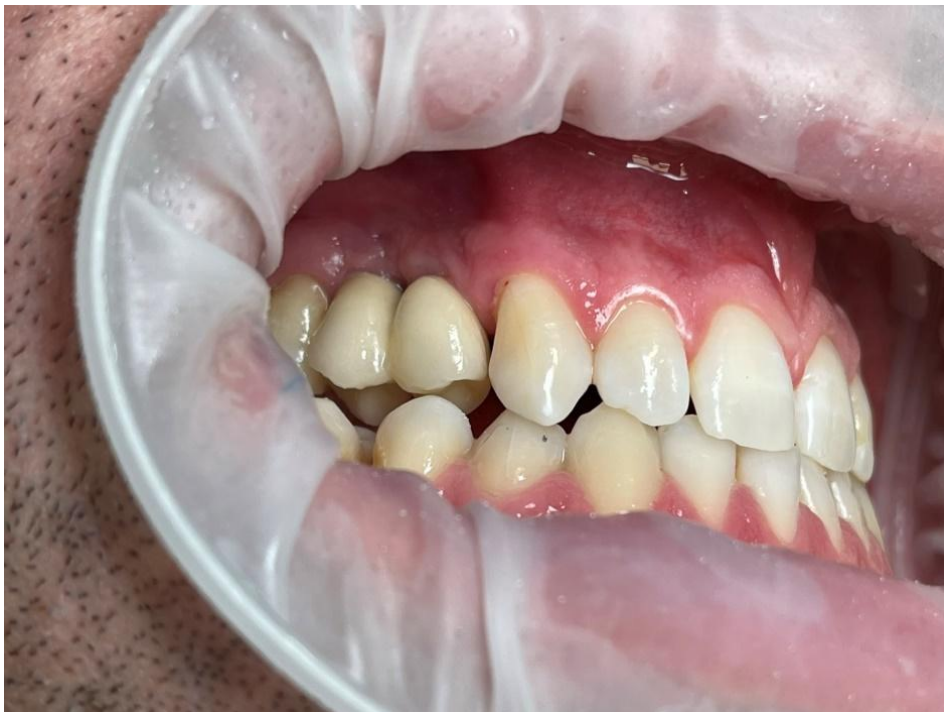Slika 50. Proba krunica u ustima



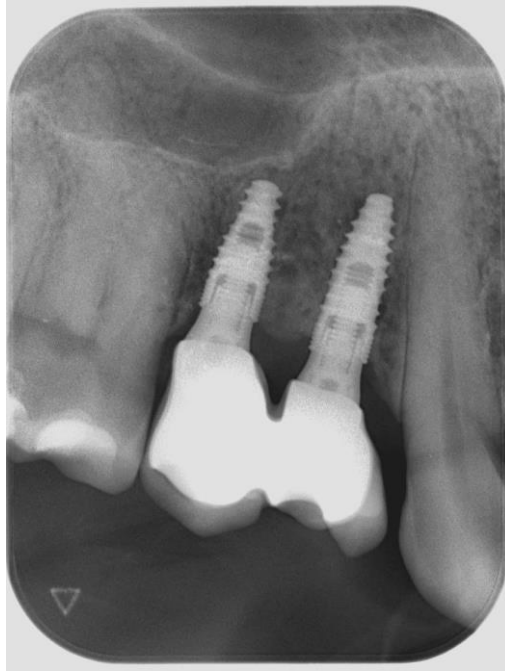
Slika 51. Nakon probe, vijci su zategnuti te je kanal fiksacijskih vijaka popunjen s teflonskom trakom



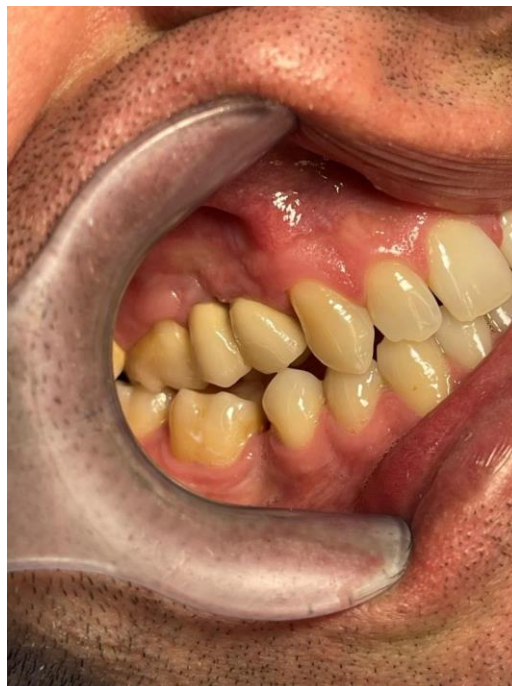Slika 52. Zatvaranje šupljina kompozitnim materijalom te nadogradnja kvržice u svrhu zadovoljavanja estetike



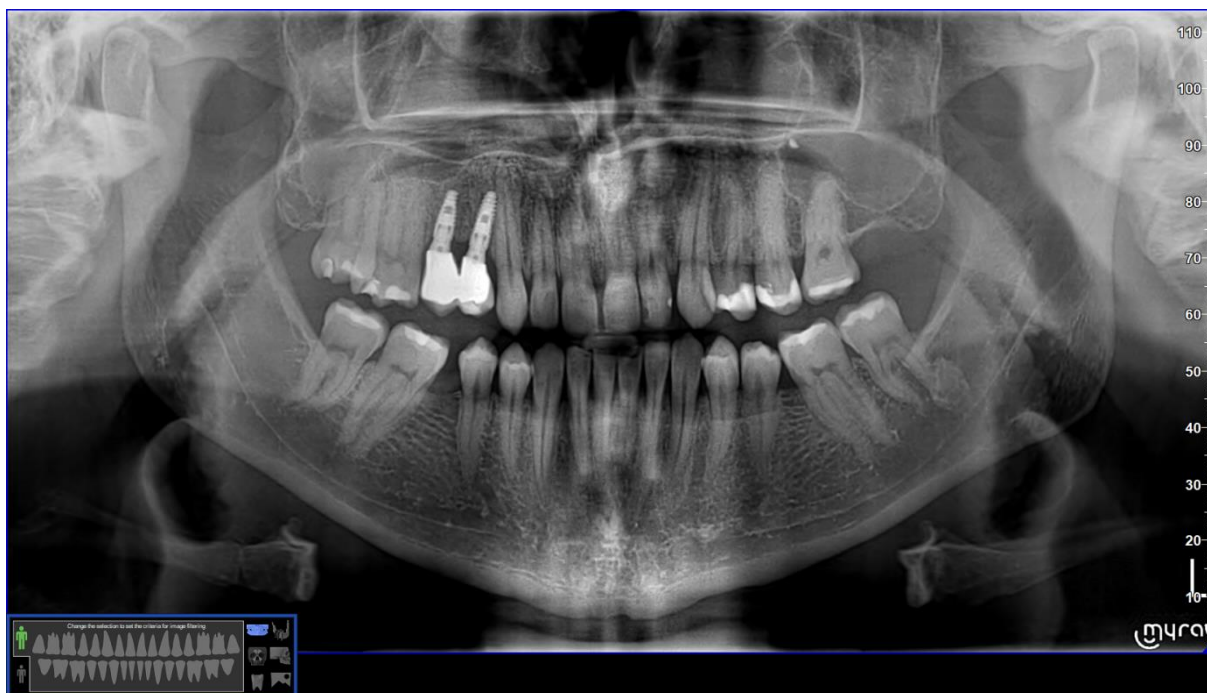
Slika 53. Gotov rad u položaju maksimalne interkuspidacije.



Slika 54. Kontrolni RTG snimak napravljen odmah po predaji rada.



Slika 55. Kontrolni pregled nakon 6 mjeseci. Vidljivo je kako kompozitni ispun i dalje ostvaruje isti estetski učinak kao i prilikom predaje rada.



Slika 56. Kontrolni OPG nakon 6 mjeseci - nema resorpcije kosti



Gubitak prvog prekutnjaka predstavlja čest problem u dentalnoj praksi zbog njegove ključne uloge u funkciji žvakanja i održavanju dentalne arhitekture. Prvi prekutnjak je odgovoran za inicijalnu fazu mehaničke razgradnje hrane i predstavlja važnu vezu između očnjaka i kutnjaka, pružajući stabilnost zubnog luka. Lom prvog prekutnjaka je izuzetno čest zbog specifične anatomske pozicije i opterećenja kojem je izložen. Ovaj zub često ima duboke fisure i karijesne lezije, koje dodatno oslabljuju njegovu strukturu (106). Najpraktičniji način za zamjenu izgubljenog prvog prekutnjaka je implantacija s naknadnom protetskom nadoknadom u vidu krunice nošene implantatom. Implantati pružaju stabilnu i dugotrajnu osnovu za protetske nadoknade, obnavljajući funkciju i estetiku izgubljenog zuba (107,108). U ovom radu raspravlja se o različitim pristupima nadoknade bezubog lateralnog prostora maksile s reduciranom koštanom osnovom, s naglaskom na implantoprotetske metode koje omogućavaju optimalan ishod čak i u slučajevima s kompromitiranom koštanom strukturom. Kvalitetno usklađivanje aproksimalnih i antagonističkih kontakata ključno je za dugotrajni uspjeh implantoprotetske terapije. Nepravilni kontakti mogu dovesti do prekomjernog opterećenja implantata, što povećava rizik od periimplantitisa i gubitka implantata (109-111). Stoga je neophodno pažljivo planirati i provesti postavljanje implantata te dizajn protetske nadoknade kako bi se osigurala optimalna funkcija i dugotrajnost terapije. U prvom prikazanom slučaju, pacijentu je zub 14 izvađen zbog frakture koja nije mogla biti sanirana. Zbog blizine maksilarnog sinusa, odlučeno je da se primjeni odgođena implantacija. Ovaj pristup podrazumijevao je upotrebu koničnih implantata koji imitiraju anatomiju samog korijena zuba. Odabir najkraćeg mogućeg implantata spriječio je potrebu za većim zahvatima poput odizanja dna maksilarnog sinusa. Nije se išlo na imedijatno opterećenje zbog nedostatka dovoljne primarne stabilnosti. Ovaj način nadomjestka zuba bio je najbolji za pacijenta jer nije zahtijevao intervenciju na susjednim zubima. Veza pomoću vijka korištena je kako bi se izbjegli mogući neželjeni efekti cementa, što dodatno povećava sigurnost i predvidljivost terapije. Nakon ekstrakcije, omogućeno je da dođe do inicijalnog cijeljenja i formiranja dovoljnih koštanih struktura. Nakon perioda cijeljenja, pristupilo se implantaciji ne koristeći metode podizanja sinusa kako bi se osigurao dovoljan volumen kosti za stabilnost implantata. Ovakav pristup smanjuje rizik od komplikacija povezanih s blizinom sinusa i omogućava bolju predikciju dugoročnog uspjeha. Brojne studije potvrđuju učinkovitost odgođene implantacije nakon ekstrakcije zuba u slučajevima blizine maksilarnog sinusa. Istraživanje Chena i Busera (112) pokazuje da je odgođena implantacija povezana s visokim stopama uspjeha i manjim rizikom od komplikacija. Također, studija autora Pjeturssona i suradnika (113) ističe da su odgođene implantacije u predjelu maksilarnog sinusa povezane s

visokim stupnjem preživljavanja implantata i minimalnim komplikacijama. U drugom slučaju, pacijent je imao značajan gubitak kosti u regiji 14 i 15, što je rezultiralo smanjenom vestibulo-palatinalnom dimenzijom kosti. Za postizanje adekvatne širine kosti, korištena su svrdla za širenje kosti. Ova tehnika omogućila je atraumatsku ekspanziju koštanog grebena bez potrebe za augmentacijom ili drugim invazivnim postupcima. Metoda širenja kosti korištenjem svrdla koja obrnutim smjerom šire i kondenziraju kost, gurajući je prema gore, osigurava optimalne uvjete za implantaciju. Ovdje su također korišteni konični implantati zbog same anatomije preostalog grebena. Između implantata i krunice korištena je veza sa vijkom zbog manjih mogućnosti za neželjene efekte, čime je dodatno osigurana dugoročna stabilnost i uspješnost implantata. Ovaj pristup pokazao se efikasnim u postizanju stabilnosti implantata i adekvatne protetske rehabilitacije, čak i u slučajevima s reduciranim koštanim osnovama nalik ovom slučaju. Upotreba svrdla za širenje kosti dokumentirana je kao uspješna tehnika u slučajevima sa smanjenom vestibulo-palatinalnom dimenzijom. Summers (114) je pokazao kako ova tehnika omogućava postavljanje implantata u uske grebene bez potrebe za dodatnim koštanim graftovima, uz visok stupanj uspješnosti i stabilnosti implantata. Nadalje, istraživanja Tatuma (115) te Scipioni i suradnika (116) također potvrđuju efikasnost ove metode, ističući da ekspanzija kosti može značajno poboljšati stabilnost implantata i estetske rezultate kod pacijenata s reduciranim koštanim osnovama.

#### **4. ZAKLJUČAK**



Gubitak lateralnih zuba predstavlja značajan izazov za stomatologe, a uspješno planiranje protetske terapije zahtijeva temeljito razumijevanje fiziologije bezubosti, klasifikacije bezubosti i važnosti lateralnih zuba. Implantoprotetske nadoknade nude napredne mogućnosti za rješavanje niza specifičnih kliničkih slučajeva. Prikazani slučajevi ilustriraju različite pristupe implantoprotetske nadoknade u bezubom lateralnom prostoru maksile s reduciranom koštanom osnovom. U oba pristupa, ključna je pažljiva procjena i planiranje kako bi se postigao optimalan rezultat. Odgođena implantacija nakon vađenja prvog pretkutnjaka zbog blizine sinusa i upotreba svrdla za širenje kosti predstavljaju efikasne metode koje omogućavaju uspješnu implantoprotetsku rehabilitaciju, što je potkrijepljeno odgovarajućom literaturom. Ovi pristupi ne samo da obnavljaju funkcionalnost i estetiku zuba, već i poboljšavaju kvalitetu života pacijenata. Temeljitom procjenom svakog slučaja i primjenom naprednih tehnika, stomatolozi mogu postići visoku stopu uspjeha i minimalizirati komplikacije, osiguravajući dugoročno zadovoljstvo pacijenata.

## **5. LITERATURA**

1. Kraljević K, Kraljević Šimunković S. Djelomične proteze. Zagreb: In.Tri d.o.o.; 2012.
2. Pirić B, Kovačević Pavičić D, Tariba Knežević P, Vučnić D, Simonić-Kocijan S. Mobilna protetska terapija u osoba starije životne dobi. *Vjesnik dentalne medicine*. 2019; 27(4): 17-22.
3. Sethi A, Kaus T. Praktična implantologija; Dijagnostički, kirurški, protetski i tehnički aspekti estetskog i funkcijskog sklada. Zagreb: Medicinska naklada; 2009. str. 39.
4. Cheng CH, Atsuta I, Koyano K, Ayukawa Y. Oral Health-Related Quality of Life Changes after Clinical Remounting of Existing Dentures. *Healthcare (Basel)*. 2022;10(10):1960.
5. Zarb GA, Bolender CL, Carlsson GE. Boucher's Prosthodontic Treatment for Edentulous Patients. 11th ed. St. Louis: Mosby-Year Book, Inc.; 1997. p. 67- 89.
6. M King E, Schofield J. Restoratively driven planning for implants in the posterior maxilla - Part 1: alveolar bone healing, bone assessment and clinical classifications. *Br Dent J*. 2023;235(8):585-92.
7. Kouadio AA, Fabienne J, Soueidan A, Volteau C, Koffi NJ, Djérédou KB, Le Bars P. Effects of wearing removable dentures and aging on palatal mucosa blood flow by laser doppler. *J Indian Prosthodont Soc*. 2022;22(2):161-8.
8. Bangar BR, Rampati SR, Gajare SM, Vanama Y, Tummala SS, Vemulapalli CC, Suresh BJ, Swarnalatha C, Nayyar AS. Radiomorphometric Indices and their Relation to Alveolar Bone Loss: A Panoramic Radiographic Study. *Int J Prev Med*. 2022;13:25.
9. Knezović-Zlatarić D, Čelebić A, Lazić B. Resorptivne promjene koštanih struktura gornje i donje čeljusti u pacijenata nositelja mobilno-protetskih nadomjestaka. *Acta Stomatol Croat*. 2002;36(2):253-9.
10. Atwood DA. Bone loss of edentulous alveolar ridges. *J Periodontol*. 1979; 50:11–21.
11. Ananthan S, Patil AG, Jaiswal D, Nasri-Heir C, Heir GM, Benoliel R. Sensory Changes Related to Dental Implant Placement: A Scoping Review. *J Oral Facial Pain Headache*. 2022;36(2):165-86.
12. Mester A, Onisor F, Di Stasio D, Piciu A, Cosma AM, Bran S. Short Implants versus Standard Implants and Sinus Floor Elevation in Atrophic Posterior Maxilla: A Systematic Review and Meta-Analysis of Randomized Clinical Trials with  $\geq 5$  Years' Follow-Up. *J Pers Med*. 2023;13(2):169.

13. Karci BL, Oncu E. Comparison of Osteoimmunological and Microbiological Parameters of Extra Short and Longer Implants Loaded in the Posterior Mandible: A Split Mouth Randomized Clinical Study. *Acta Stomatol Croat.* 2021;55(3):238-47.
14. Huang H, Wu G, Hunziker E. The clinical significance of implant stability quotient (ISQ) measurements: A literature review. *J Oral Biol Craniofac Res.* 2020;10(4):629-38.
15. Lukić N. Mogućnosti protetske rehabilitacije skraćenog zubnog niza [diplomski rad]. Zagreb: Stomatološki fakultet Sveučilišta u Zagrebu; 2017. 34 p.
16. Kraljević K. Potpune proteze. Zagreb: Areagrafika; 2001. 256 p.
17. Erzurumlu ZU, Celenk P. A radiological evaluation of the effects of edentulousness on temporomandibular joint. *J Oral Rehabil.* 2020; 47(3): 319-24.
18. Jasinovic TR, Pyle MA, Lalumandier JA, Nelson S, Kohrs KJ, Türp JC, Sawyer DR. Asymmetry of the articular eminence in dentate and partially edentulous populations. *J Craniomandibular Pract.* 2006; 24 (2): 85-94.
19. Karkle A, Slaidina A, Zolovs M, Vaskevica A, Meistere D, Bokvalde Z, Neimane L. Comparative Analysis of Examination Methods for Periapical Lesion Diagnostics: Assessing Cone-Beam Computer Tomography, Ultrasound, and Periapical Radiography. *Diagnostics (Basel).* 2024;14(7):766.
20. Preoteasa E, Oncescu Moraru AM, Meghea D, Murariu Magureanu C, Preoteasa CT. Food Bolus Properties in Relation to Dentate and Prosthetic Status. *Healthcare (Basel).* 2022;10(9):1596.
21. Venegas-Sanabria LC, Moreno-Echeverry MM, Borda MG, Chavarro-Carvajal DA, Cano-Gutierrez CA. Oral health and self-rated health in community-dwelling older adults in Colombia. *BMC Oral Health.* 2023;23(1):772.
22. Okada M, Okada K, Kakehashi M. Common eating habit patterns are associated with a high maximum occlusal force and pre-eating cardiac vagal tone. *PeerJ.* 2023;11:e15091.
23. Love F. Dentures are not the answer [Internet]. 2016 [cited 2023 Oct 20]. Available from:  
<https://www.nobelbiocare.com/international/en/home/company/media---news/articles/news/dentures-are-not-the-answer.html>

24. Hickey JC, Zarb GA, Bolender CL. Boucher's prosthodontic treatment for edentulous patients. 9 izd. St.Louis: C.V. Mosby Comp.; 1985. 646 p.
25. Krmpotić-Nemanić J, Marušić A. Anatomija čovjeka. 2. hrv. izd. Zagreb: Medicinska naklada; 2004. 680 p.
26. Sta Maria MT, Hasegawa Y, Marito P, Yoshimoto T, Salazar S, Hori K, Ono T. The impact of residual ridge morphology on the masticatory performance of complete denture wearers. *Heliyon*. 2023;9(5):e16238.
27. Mercier P, Lafontant R. Residual alveolar ridge atrophy: classification and influence of facial morphology. *J Prosthet Dent*. 1979;41:90-100.
28. Mercier P. Ridge construction with hydroxylapatite. I. Anatomy of the residual ridge. *Oral Surg Oral Med Oral Pathol*. 1988;65:505-10.
29. Slaidina A, Springe B, Abeltins A, Uribe SE, Lejnieks A. The Effect of General Bone Mineral Density on the Quantity and Quality of the Edentulous Mandible: A Cross-Sectional Clinical Study. *Dent J (Basel)*. 2023;11(1):17.
30. Xie Q, Ainamo A, Tilvis R. Association of residual ridge resorption with systemic factors in home-living elderly subjects. *Acta Odontol Scand*. 1997;55:299-305.
31. Krhen T. Indikacije i tehnike koštanih augmentacija kod implanto-protetske terapije terapije u estetskoj zoni [poslijediplomski specijalistički rad]. Zagreb: Stomatološki fakultet Sveučilišta u Zagrebu; 2015. 104 p.
32. Suvin M. Biološki temelji protetike-totalna proteza. Zagreb: Školska knjiga; 1988.
33. Abrams H, Kopczyk RA, Kaplan AL. Incidence of anterior ridge deformities in partially edentulous patients. *J Prosthet Dent*. 1987;57(2):191-4.
34. Lindh C. Radiography of the mandible prior to endosseousimplant treatment. Localization of the mandibular canal and assessment of trabecular bone. *Swed Dent J Suppl* 1996;112: 1-45.
35. Hassan NA, Al-Jaboori ASK, Al-Radha ASD, Ali MQ, Albayati RM. CBCT Analysis of Edentulous Mandibular Symphysis in Iraqi Patients for Treatment with Implant-Supported Overdentures. Cross-Sectional Single-Center Study. *Clin Cosmet Investig Dent*. 2023;15:79-87.
36. Shinde SK, Vadvadgi VH, Bhasin N, Laddha R, Bedia AS, Patil P. Clinico-Radiographic Research Evaluating Crestal Bone Level and Bone Density Surrounding

- Dental Implants. *J Pharm Bioallied Sci.* 2023;15(Suppl 2):S940-3.
37. Rizvan G. Planiranje elemenata djelomične proteze pema razmještaju uporišnih zubi u čeljusti. *Sonda.* 2003; 5(8-9): 76-81.
38. Deste Gökay G, Özkan P, Durkan R, Oyar P. Measurements of surface scale changes in different denture base materials by stereophotogrammetric technique. *J Dent Res Dent Clin Dent Prospects.* 2021;15(1):1-6.
39. Atwood DA. Reduction of residual ridges: a major oral disease entity. *J Prosthet Dent.* 1971;26:266-79.
40. Lekholm U, Zarb GA. Patient selection and preparation. *Tissue integrated prostheses: osseointegration in clinical dentistry.* Quintessence Publishing Company, Chicago, USA; 1985. p. 199-209.
41. Grigoras RI, Cosarca A, Ormenișan A. Early Implant Failure: A Meta-Analysis of 7 Years of Experience. *J Clin Med.* 2024;13(7):1887.
42. Johns RB, Jemt T, Heath MR, Hutton JE, McKenna S, McNamara DC, van Steenberghe D, Taylor R, Watson RM, Herrmann I. A multicenter study of overdentures supported by Brånemark implants. *Int J Oral Maxillofac Implants.* 1992;7(4):513-20.
43. Lee S, Gantes B, Riggs M, Crigger M. Bone density assessments of dental implant sites: 3. Bone quality evaluation during osteotomy and implant placement. *Int J Oral Maxillofac Implants.* 2007;22(2):208-12.
44. Sayed AJ, Garg KK, Mohan SR, Khan Tareen SU, Shiva Shankar B, Omran MH. Influence of Implant Location, Number, and Design in Ischemic Zone for Implant Prosthesis Success Rate: A Comparative Three-Dimensional Finite Element Analysis. *Cureus.* 2024;16(2):e53881.
45. Raghavendra S, Wood MC, Taylor TD. Early wound healing around endosseous implants: A review of the literature. *Int J Oral Maxillofac Implants.* 2005;20:425-31.
46. Granić, M, Procjena osteointegracije dentalnih implantata programskom podrškom za mjerenje zasjenjenja područja interesa na RTG – snimkama. [disertacija], Sveučilište u Zagrebu, Stomatološki fakultet, 2015. <https://urn.nsk.hr/urn:nbn:hr:127:678376>
47. Krmpotić-Nemanić J, Marušić A. *Anatomija čovjeka.* 2.izd. Zagreb: Medicinska naklada;2007.666 p.
48. Kumar V, Abbas A.K, Aster J.C. *Robbins Basic Pathology.* 9.izd.Canada: Elsevier

- Saunders; 2013.928 p.
49. Ellis E, Hupp R.J, Tucker R.M. Contemporary Oral and Maxillofacial Surgery. 6.izd.St.Louis: Mosby; 2014.718 p.
50. Friel T, Waia S. Partial dentures for older adults. Prim Dent J. 2020; 9(3): 34-9.
51. Fujii Y, Hatori A, Minami S, Kanno Y, Hamada H, Miyazawa T, Chikazu D. Characteristics and Risk Factors for the Fracture of One-Piece Implants. J Maxillofac Oral Surg. 2023;22(4):1091-8.
52. Kovačević Pavičić D, Crepulja N, Lajnert V. Utjecaj mobilnih protetskih radova na fonaciju. Medicina fluminensis. 2013; 49(1): 12-6.
53. Henderson D, McGivney GP, Castleberry DJ. McCracken's Removable Partial Prosthodontics. St. Louis: The C.V. Mosby Company; 1985.
54. Jakovac M, Kranjčić J i sur. Pretklinička i laboratorijska fiksna protetika. Zagreb: STEGA-TISAK; 2020.
55. Alghamdi HS, Jansen JA. The development and future of dental implants. Dent Mater J. 2020; 39(2): 167-72.
56. Dulčić N. Pričvršćivanje implantoprotetskih radova. Sonda. 2013; 14(26): 38-40.
57. Al-Johany SS, Al Amri MD, Alsaed S, Alalola B. Dental Implant Length and Diameter: A Proposed Classification Scheme. J Prosthodont. 2017;26(3):252-60.
58. Jensen-Louwse C. A phd completed 10. Implant-supported removable partial dentures in a Kennedy Class I - situation in the mandible. Ned Tijdschr Tandheelkd. 2017; 124(6): 335-7.
59. Sendax V. Mini Dental Implants Principles and Practice. St. Louis: Elsevier Mosby;2013.
60. Sendax V. Mini-implants as adjuncts for transitional prostheses. Dent Implantol Update. 1996; 7(2): 12-5.
61. Balkin BE, Steflik DE, Naval F. Mini-dental implant insertion with the auto-advance technique for ongoing applications. J Oral Implantol. 2001; 27(1): 32-7.
62. Celebic A, Kovacic I, Petricevic N, Alhadj MN, Topic J, Junakovic L, Persic-Kirsic S. Clinical Outcomes of Three versus Four Mini-Implants Retaining Mandibular Overdenture: A 5-Year Randomized Clinical Trial. Medicina (Kaunas). 2023;60(1):17.

63. Dulčić N. Otisni postupci u implantoprotetskoj terapiji. *Sonda*. 2011; 12(22): 61-3.
64. Bičanić M, Vražić D. Regenerativni materijali u parodontologiji. *Sonda*. 2011; 12(22):48-54.
65. Lindhe J. Klinička parodontologija i dentalna implantologija. 4.izd. Zagreb: Nakladni zavod Globus; 2004.1072 p.
66. Stavropoulos A, Bertl K, Spineli LM, Sculean A, Cortellini P, Tonetti M. Medium- and long-term clinical benefits of periodontal regenerative/reconstructive procedures in intrabony defects: Systematic review and network meta-analysis of randomized controlled clinical studies. *J Clin Periodontol*. 2021;48(3):410-30.
67. Zhao R, Yang R, Cooper PR, Khurshid Z, Shavandi A, Ratnayake J. Bone Grafts and Substitutes in Dentistry: A Review of Current Trends and Developments. *Molecules*. 2021;26(10):3007.
68. Lubina L, Romić M, Ileš D. Terapija potpune bezubosti implantatima. *Sonda*. 2009; 10(18):47-51.
69. Molnar B. Umijeće podizanja dna sinusa - predvidljivi lateralni i krestalni protokol liječenja. *Acta stomatol Croat*. 2017;51(4):350-65.
70. Gabrić D, Katanec D. Elevacija dna maksilarnog sinusa. *Acta Stomatol Croat*. 2007;41(1):57-65.
71. Testori T. Maxillary sinus surgery: lateral approach. The state of the Art [Internet]. *Zerodonto.com*. 2016 [cited 2023 Oct 20]. Available from: <https://www.zerodonto.com/en/2016/01/maxillary-sinus-surgery-lateral-approach-state-art/>
72. Vasovic M, Jovanovic L, Djordjevic A. Bone quality assessment of dental implant recipient sites. *Ser J Exp Clin Res* [Internet].2015 [cited 2023 Oct 20]; 16 (4): 1-1. Available from: <https://scindeks-clanci.ceon.rs/data/pdf/1820-8665/2015/1820-86651504327V.pdf>
73. Emami E.,Freitas de Souza R. The Impact of Edentulism on Oral and General Health [Internet]. May 2013 [cited 2023 Oct 20] *International Journal of Dentistry* 2013(1):498305. Available from: [https://www.researchgate.net/publication/237057765\\_The\\_Impact\\_of\\_Edentulism\\_on\\_Oral\\_and\\_General\\_Health](https://www.researchgate.net/publication/237057765_The_Impact_of_Edentulism_on_Oral_and_General_Health)



74. Xue N, Ding X, Huang R, Jiang R, Huang H, Pan X, Min W, Chen J, Duan JA, Liu P, Wang Y. Bone Tissue Engineering in the Treatment of Bone Defects. *Pharmaceuticals (Basel)*. 2022;15(7):879.
75. Renouard F, Nisand D. Short implants in the severely resorbed maxilla: a 2-year retrospective clinical study. *Clin Implant Dent Relat Res*. 2005; 7:104–10.
76. Thoma DS, Cha JK, Jung UW. Treatment concepts for the posterior maxilla and mandible: short implants versus long implants in augmented bone. *J Periodontal Implant Sci*. 2017;47:2-12.
77. Winkler S, Morris HF, Ochi S. Implant survival to 36 months as related to length and diameter. *Ann Periodontol*. 2000;5: 22–31.
78. Medikeri RS, Pereira MA, Waingade M, Navale S. Survival of surface-modified short versus long implants in complete or partially edentulous patients with a follow-up of 1 year or more: a systematic review and meta-analysis. *J Periodontal Implant Sci*. 2022;52(4):261-81.
79. Shim JS, Kim MY, An SJ, Kang ES, Choi YS. Evaluation of Implant Stability According to Implant Placement Site and Duration in Elderly Patients: A Prospective Multi-Center Cohort Study. *J Clin Med*. 2023;12(15):5087.
80. Neugebauer J, Nickenig HJ, Zöller JE. Update on short, angulated and diameter-reduced implants. 11th European Consensus Conference in Cologne. 2016;1-8.
81. Annibali S, Cristalli MP, Dell'Aquila D, Bignozzi I, i sur. Short dental implants: a systematic review. *J Dent Res*. 2012; 91: 25-32.
82. Alqahtani AR, Desai SR, Patel JR, Alqahtani NR, Alqahtani AS, Heboyan A, Fernandes GVO, Mustafa M, Karobari MI. Investigating the impact of diameters and thread designs on the Biomechanics of short implants placed in D4 bone: a 3D finite element analysis. *BMC Oral Health*. 2023;23(1):686.
83. Singh R, Desai SR, Manjunath RGS. Influence of implant design and length on stress distribution in immediately loaded implants in posterior maxilla - A two-dimensional finite element analysis. *J Indian Soc Periodontol*. 2023;27(6):600-6.
84. Jain N, Gulati M, Garg M, Pathak C. Short Implants: New Horizon in Implant Dentistry. *J Clin Diagn Res*. 2016; 10:14-17.
85. Gaviria L, Salcido JP, Guda T, Ong JL. Current trends in dental implants. *J Korean*

- Assoc Oral Maxillofac Surg. 2014;40(2):50-60.
86. Buser D, Brogini N, Wieland M, Schenk RK, Denzer AJ, Cochran DL, i sur. Enhanced bone apposition to a chemically modified SLA titanium surface. *J Dent Res*. 2004;83:529-33.
87. Ferro KJ, Morgano SM, Driscoll CF, Freilich MA, Guckes AB, Knoernschild KL i sur. The glossary of prosthodontic terms, 8th ed. *J Prosthet Dent*. 2005;94:28.
88. Ercal P, Taysi AE, Ayvalioglu DC, Eren MM, Sismanoglu S. Impact of peri-implant bone resorption, prosthetic materials, and crown to implant ratio on the stress distribution of short implants: a finite element analysis. *Med Biol Eng Comput*. 2021;59(4):813-24.
89. Misch CE. *Contemporary Implant Dentistry*. 3rd ed. St. Louis, Mo: Elsevier; 2008:264–66.
90. Stoilov M, Stoilov L, Enkling N, Stark H, Winter J, Marder M, Kraus D. Effects of Different Titanium Surface Treatments on Adhesion, Proliferation and Differentiation of Bone Cells: An In Vitro Study. *J Funct Biomater*. 2022;13(3):143.
91. de Araújo Nobre M, Antunes C, Lopes A, Ferro A, Nunes M, Gouveia M, Azevedo Coutinho F, Salvado F. Partial Implant Rehabilitations in the Posterior Regions of the Jaws Supported by Short Dental Implants (7.0 mm): A 7-Year Clinical and 5-Year Radiographical Prospective Study. *J Clin Med*. 2024;13(6):1549.
92. Alqutaibi AY, Altaib F, Short Implants (5 to 8 mm) Versus Longer Implants (> 8 mm) with Sinus Lifting in Atrophic Posterior Maxilla: A Meta-Analysis of RCTs. *J Evid Based Dent Pract*. 2016;16:173-5.
93. Albrektsson T, Brånemark PI, Hansson HA, Lindström J. Osseointegrated titanium implants. Requirements for ensuring a long-lasting, direct bone-to-implant anchorage in man. *Acta Orthop Scand*. 1981;52(2):155-70.
94. Friberg B, Ekestubbe A, Sennerby L. Clinical outcome of Branemark System implants of various diameters: a retrospective study. *Int J Oral Maxillofac Implants*. 2002;17:671-7.
95. Hsu YY, Huang HL, Fuh LJ, Tsai MT, Hsu JT. The Effects of Insertion Approach on the Stability of Dental Implants. *Appl Bionics Biomech*. 2022;2022:7188240.
96. Costa JA, Mendes JM, Salazar F, Pacheco JJ, Rompante P, Moreira JF, Mesquita JD,

- Adubeiro N, da Câmara MI. Osseodensification vs. Conventional Osteotomy: A Case Series with Cone Beam Computed Tomography. *J Clin Med.* 2024;13(6):1568.
97. Todorović VS. Klinička procena uspešnosti imedijatno opterećenih kratkih samourezujućih implantata ugrađenih u bočnu regiju gornje vilice. Doktorska disertacija. Beograd: Univerzitet u Beogradu, Stomatološki fakultet. 2016. pp. 23-4.
98. Hadilou M, Ebrahimi P, Karimzadeh B, Ghaffary A, Gholami L, Fathifar Z. Immediate loading of short implants: A systematic review. *J Adv Periodontol Implant Dent.* 2021;13(1):15-21.
99. Wu HC, Huang HL, Fuh LJ, Tsai MT, Hsu JT. Influence of implant length and insertion depth on primary stability of short dental implants: An in vitro study of a novel mandibular artificial bone model. *J Dent Sci.* 2024;19(1):139-47.
100. Davies JE. Mechanisms of endosseous integration. *Int J Prosthodont.* 1998;11:391-401.
101. Eduardo A. Imedijatno opterećenje kratkih implantata u stražnjem dijelu gornje čeljusti:prikazi slučajeva. *Acta stomatol Croat.* 2017;51:157-62.
102. Glauser R, Sennerby L, Meredith N, Ree A, Lundgren A, Gottlow J, i sur. Resonance frequency analysis of implants subjected to immediate or early functional occlusal loading. Successful vs. failing implants. *Clin Oral Implants Res.* 2004;15:428-34.
103. Misch CE, Steingra J, Barboza E, Misch-Dietsh F, Cianciola LJ, Kazor C. Short dental implants in posterior partial edentulism: A multicenter retrospective 6-year case series study. *J Periodontol.* 2006;77:1340-7.
104. Misch CE. Short dental implants: a literature review and rationale for use. *Dent Today.* 2005;24:64–6,68.
105. Mendonça JA, Francischone CE, Senna PM, Matos de Oliveira AE, Sotto-Maior BS. A retrospective evaluation of the survival rates of splinted and non-splinted short dental implants in posterior partially edentulous jaws. *J Periodontol.* 2014;85:787-94.
106. Da Rosa Rodolpho PA, Rodolfo B, Collares K, Correa MB, Demarco FF, Opdam NJM, Cenci MS, Moraes RR. Clinical performance of posterior resin composite restorations after up to 33 years. *Dent Mater.* 2022;38(4):680-688. Monje A, Fu JH, Chan HL, Suarez F, Galindo-Moreno P, Catena A, Wang HL. Do implant length and width matter for short dental implants (<10 mm)? A meta-analysis of prospective studies. *J*

- Periodontol. 2013;84(12):1783-91.
107. Esposito M, Grusovin MG, Maghaireh H, Worthington HV. Interventions for replacing missing teeth: different times for loading dental implants. *Cochrane Database Syst Rev.* 2013;2013(3):CD003878.
  108. Lee JI, Lee Y, Kim YL, Cho HW. Effect of implant number and distribution on load transfer in implant-supported partial fixed dental prostheses for the anterior maxilla: A photoelastic stress analysis study. *J Prosthet Dent.* 2016;115(2):161-9.
  109. Kato T, Nakano T, Fujita Y, Kobayashi T, Yatani H. Influence of different implant operative procedures on morphologic changes in peri-implant alveolar bone and soft tissue: a one-year prospective clinical study. *J Prosthodont Res.* 2018;62(4):490-6.
  110. Giannobile WV, Jung RE, Schwarz F; Groups of the 2nd Osteology Foundation Consensus Meeting. Evidence-based knowledge on the aesthetics and maintenance of peri-implant soft tissues: Osteology Foundation Consensus Report Part 1-Effects of soft tissue augmentation procedures on the maintenance of peri-implant soft tissue health. *Clin Oral Implants Res.* 2018;29 Suppl 15:7-10.
  111. Vahidi F, Pinto-Sinai G. Complications associated with implant-retained removable prostheses. *Dent Clin North Am.* 2015;59(1):215-26.
  112. Chen ST, Buser D. Clinical and esthetic outcomes of implants placed in postextraction sites. *Int J Oral Maxillofac Implants.* 2009;24 Suppl:186-217.
  113. Pjetursson BE, Thoma D, Jung R, Zwahlen M, Zembic A. A systematic review of the survival and complication rates of implant-supported fixed dental prostheses (FDPs) after a mean observation period of at least 5 years. *Clin Oral Implants Res.* 2012;23 Suppl 6:22-38.
  114. Summers RB. The osteotome technique: Part 3--Less invasive methods of elevating the sinus floor. *Compendium.* 1994;15(6):698, 700, 702-4.
  115. Tatum H Jr. Maxillary and sinus implant reconstructions. *Dent Clin North Am.* 1986;30(2):207-29.
  116. Scipioni A, Bruschi GB, Calesini G, Bruschi E, De Martino C. Bone regeneration in the edentulous ridge expansion technique: histologic and ultrastructural study of 20 clinical cases. *Int J Periodontics Restorative Dent.* 1999;19(3):269.

## **6. ŽIVOTOPIS**

Sanjin Sarajlić je rođen 02.12.1982. godine u Bihaću, Bosna i Hercegovina. Nakon završene Opće gimnazije u Bihaću, 2002. godine upisuje Stomatološki fakultet Sveučilišta u Sarajevu na kojem je diplomirao 2011. godine. 2021. godine, upisuje poslijediplomski specijalistički studij Dentalna implantologija na Stomatološkom fakultetu Sveučilišta u Zagrebu. Aktivno se usavršava sudjelujući na brojnim edukacijama za doktore dentalne medicine, a ujedno je i član stomatološke komore Bosne i Hercegovine.