

# Unicistični ameloblastom - tehnike liječenja

---

Srblijinović, Gabrijela

Master's thesis / Diplomski rad

2024

Degree Grantor / Ustanova koja je dodijelila akademski / stručni stupanj: **University of Zagreb, School of Dental Medicine / Sveučilište u Zagrebu, Stomatološki fakultet**

Permanent link / Trajna poveznica: <https://um.nsk.hr/um:nbn:hr:127:520682>

Rights / Prava: [Attribution-NonCommercial 4.0 International](#)/[Imenovanje-Nekomercijalno 4.0 međunarodna](#)

Download date / Datum preuzimanja: **2024-08-06**



Repository / Repozitorij:

[University of Zagreb School of Dental Medicine Repository](#)





Sveučilište u Zagrebu

Stomatološki fakultet

Gabrijela Srblićinović

# **UNICISTIČNI AMELOBLASTOM – TEHNIKE LIJEČENJA**

DIPLOMSKI RAD

Zagreb, 2024.

Rad je ostvaren na Stomatološkom fakultetu Sveučilišta u Zagrebu na Zavodu za oralnu kirurgiju.

Mentor rada: doc. dr. sc. Marko Vuletić, Zavod za oralnu kirurgiju, Stomatološki fakultet Sveučilišta u Zagrebu

Lektor hrvatskog jezika: Sonja Delimar, profesor hrvatskog jezika i književnosti, izvrstan savjetnik

Lektor engleskog jezika: dr. sc. Valentina Papić Bogadi, viši predavač, sudski tumač i prevoditelj

Rad sadrži: 32 stranice

11 slika

1 tablicu

Rad je vlastito autorsko djelo koje je u potpunosti samostalno napisano uz naznaku izvora drugih autora i dokumenata korištenih u radu. Osim ako nije drukčije navedeno, sve ilustracije (tablice, slike i dr.) u radu izvorni su doprinos autora diplomskog rada. Autor je odgovoran za pribavljanje dopuštenja za korištenje ilustracija koje nisu njegov izvorni doprinos, kao i za sve eventualne posljedice koje mogu nastati zbog nedopuštenog preuzimanja ilustracija, odnosno propusta u navođenju njihova podrijetla.

## **Zahvala**

Veliko hvala mentoru doc. dr. sc. Marku Vuletiću na stručnoj pomoći i usmjeravanju za vrijeme studija te na uloženom vremenu, savjetima i potpori tijekom pisanja ovog rada.

Zahvaljujem svim svojim prijateljima i kolegama na zajedničkim noćnim učenjima, moralnoj podršci i motivaciji te druženjima koja su nas sve vodila kroz studentske dane.

Najveća zahvala ide mojoj obitelji, posebno mojim roditeljima Marini i Vilimu koji su mi pružali bezuvjetnu ljubav, podršku i razumijevanje tijekom svih ovih godina studiranja.

Hvala mojim sekama Bini i Katici i bratu Oliju, koji su me trpjeli, ohrabivali, pomagali mi s učenjem i uvijek me gurali naprijed.

Hvala i bakama Baricama na svakoj motivaciji i utješnoj riječi.

Velika hvala mojem zaručniku Vlaha na strpljenju i ljubavi, na svakom pismu i porukici uz koje je cijeli ovaj put bio lakši i ljepši.

Naposljetku, hvala dragom Bogu na svemu, jer ništa bez Njega.

## UNICISTIČNI AMELOBLASTOM – TEHNIKE LIJEČENJA

### Sažetak

Ameloblastom je benigni, ali lokalno invazivni, odontogeni tumor epitelnog porijekla. Najčešće se javlja u mandibuli (80 %) i rjeđe u maksili (20 %). Prema klasifikaciji Svjetske zdravstvene organizacije (WHO) iz 2022. godine ameloblastom se dijeli na konvencionalni, ekstraosealni/periferni, unicistični, metastazirajući i adenoidni ameloblastom.

Dijagnostika ameloblastoma uključuje klinički pregled, radiološke metode poput ortopantomograma, CBCT-a i magnetske rezonancije te histopatološku analizu biopsije. Radiološke metode omogućuju vizualizaciju veličine, oblika i lokalizacije tumora, dok histopatologija potvrđuje dijagnozu i određuje tip tumora.

Metode liječenja ameloblastoma ovise o veličini, lokalizaciji i tipu tumora. Najčešće korištene metode uključuju dekompresiju, enukleaciju s kiretažom, marginalnu resekciju i segmentalnu resekciju. Dekompresijom se smanjuje veličina tumora te se tako olakšava kasnija kirurška intervencija. Enukleacija s kiretažom omogućava uklanjanje tumora uz minimalno oštećenje okolnog tkiva i smanjenje rizika od recidiva. Marginalna resekcija uklanja tumor zajedno s dijelom zdrave kosti, dok segmentalna resekcija uklanja veći dio zahvaćene čeljusti, često uz potrebu za rekonstrukcijom. Rana dijagnoza ameloblastoma i odgovarajuće planiranje liječenja igraju ključnu ulogu u smanjenju stope postoperativnih komplikacija i recidiva.

**Ključne riječi:** ameloblastom, dekompresija, enukleacija, kiretaža

## **UNICYSTIC AMELOBLASTOMA – TREATMENT TECHNIQUES**

### **Summary**

Ameloblastoma is a benign but locally invasive odontogenic tumor of epithelial origin. It occurs most often in the mandible (80%) and less often in the maxilla (20%). According to the World Health Organization (WHO) in 2022, ameloblastoma is divided into conventional, extraosseous/peripheral, unicystic, metastasizing and adenoid ameloblastoma.

Diagnostics of ameloblastoma includes clinical examination, radiological methods such as orthopantomogram, CBCT and magnetic resonance and histopathological biopsy analysis. Radiological methods allow visualization of the size, shape and localization of the tumor, while histopathology confirms the diagnosis and determines the tumor type.

Treatment methods for ameloblastoma depend on the size, location and type of tumor. The most commonly used methods include decompression, enucleation with curettage, marginal resection and segmental resection. Decompression reduces the size of the tumor and thus facilitates later surgical intervention. Enucleation with curettage enables the removal of the tumor with minimal damage to the surrounding tissue and also reduces the risk of recurrence. Marginal resection removes the tumor along with part of the healthy bone, while segmental resection removes most of the affected jaw, often with the need for reconstruction. Early diagnosis of ameloblastoma and appropriate treatment planning play a key role in reducing the rate of postoperative complications and recurrence.

**Key words:** ameloblastoma, decompression, enucleation, curettage

## SADRŽAJ

1. UVOD.....	1
1.1. Podjela ameloblastoma .....	3
1.1.1. Konvencionalni ameloblastom .....	4
1.1.2. Ekstraosealni/periferni ameloblastom .....	5
1.1.3. Unicistični ameloblastom.....	5
1.1.4. Metastazirajući ameloblastom .....	6
1.1.5. Adenoidni ameloblastom .....	6
1.2. Dijagnostika ameloblastoma .....	7
1.3. Terapija ameloblastoma.....	8
1.3.1. Planiranje terapije .....	9
1.3.2. Enukleacija .....	10
1.3.3. Kiretaža .....	10
1.3.4. Metoda dekompresije.....	11
1.3.5. Marginalna resekcija.....	11
1.3.6. Segmentalna resekcija.....	12
2. PRIKAZ SLUČAJA .....	13
3. RASPRAVA.....	21
4. ZAKLJUČAK.....	25
5. LITERATURA .....	27
6. ŽIVOTOPIS .....	31

**Popis skraćenica:**

CBCT – *cone beam* kompjutorizirana tomografija (engl. *cone beam computer tomography*)

CT – kompjutorizirana tomografija (engl. *computer tomography*)

MR – magnetna rezonancija (engl. *magnetic resonance imaging*)

OPG – ortopantomogram

PHD – patohistološka dijagnoza (engl. *pathohistological diagnosis*)

PRGF – plazma obogaćena faktorima rasta (engl. *plasma rich in growth factor*)

UAM – unicistični ameloblastom

WHO – Svjetska zdravstvena organizacija (engl. *World Health Organization*)



## **1. UVOD**

Ameloblastom je dobroćudni, ali lokalno invazivni tumor epitelnog porijekla koji nastaje iz caklinskog organa, ostataka dentalne lamine te epitelnih ovojnica odontogenih cista (1). Čini 1 – 3 % svih cista i tumora čeljusti, a od toga se 80 % pojavljuje u mandibuli te 20 % u maksili. Javlja se u svim dobnim skupinama te češće kod muškaraca (2). Pokazuje lokalno agresivni način rasta. Klinički se očituje kao asimptomatska, sporo rastuća oteklina koja uzrokuje ekspanziju kortikalne kosti te resorpciju korjenova zuba. Ukoliko se ne liječi, ameloblastom može značajno progredirati, što može uzrokovati deformacije čeljusti i lica, malokluzije, trizmus te bol. Prema 5. klasifikaciji Svjetske zdravstvene organizacije iz 2022. godine postoji 5 tipova ameloblastoma, a to su: konvencionalni, ekstraosealni/periferni, unicistični, metastazirajući te adenoidni. Dijagnoza ameloblastoma obično započinje kliničkim pregledom praćenim radiološkim snimkama, kao što su ortopantomogram (OPG) i *cone beam* kompjutorizirana tomografija (CBCT). Ovi dijagnostički alati omogućuju detaljnu vizualizaciju veličine, oblika i lokalizacije tumora. Konačna dijagnoza postavlja se histopatološkom analizom biopsijskog uzorka, koja omogućuje razlikovanje različitih tipova ameloblastoma, što je ključno za određivanje najprikladnijeg terapijskog pristupa. Terapija ameloblastoma tradicionalno uključuje kiruršku eksciziju s rubovima u zdravom tkivu kako bi se smanjio rizik od recidiva. Međutim, zbog potencijalnih funkcionalnih i estetskih posljedica, osobito kod opsežnih resekcija, sve se više razmatraju konzervativniji pristupi, osobito kada se radi o unicističnom ameloblastomu. Terapija unicističnog ameloblastoma može biti manje invazivna u usporedbi s tretmanom drugih tipova ameloblastoma zbog njegove niže agresivnosti i manjeg rizika od recidiva. Ovi pristupi mogu uključivati metode poput enukleacije i kiretaže, ili kombinaciju ovih metoda, te metodu dekompresije kako bi se postigla učinkovita terapija uz minimalne invazivne zahvate. Iako je tradicionalni kirurški pristup još uvijek standard, konzervativnije metode mogu ponuditi značajne prednosti u smislu smanjenja postoperativnih komplikacija i očuvanja funkcije zahvaćenih struktura (2,3).

Svrha je ovoga rada prikazati konzervativnije pristupe liječenju ameloblastoma, s posebnim naglaskom na unicistični ameloblastom. Kontroverze oko optimalnog liječenja ameloblastoma zahtijevaju daljnja istraživanja kako bi se osigurao najbolji mogući ishod za pacijente. Pregledom literature i kliničkih studija ovaj rad ima za cilj pridonijeti boljoj evaluaciji i razumijevanju konzervativnih terapijskih opcija.

## 1.1. Podjela ameloblastoma

Ameloblastom pripada skupini benignih epitelnih odontogenih tumora koji se već duže vrijeme različito klasificiraju. Klasifikacije se zasnivaju na podrijetlu lezija, njihovim radiološkim karakteristikama te kliničkom ponašanju. U trećem izdanju WHO klasifikacije iz 2005. godine podjela ameloblastoma bila je na solidni/multicistični, ekstraosealni, unicistični i dezmodoplastični. U izdanju iz 2017. godine klasifikacija je sužena na konvencionalni, ekstraosealni/periferni te unicistični ameloblastom, uz dodatak novoga metastazirajućeg ameloblastoma (4). Ova podjela zadržana je i u klasifikaciji iz 2022. godine, uz dodatak još jednog tipa – adenoidnog ameloblastoma. Cilj te klasifikacije bio je olakšati interpretaciju i dijagnostiku lezija (5). Nova klasifikacija Svjetske zdravstvene organizacije iz 2022. godine navedena je u tablici ispod (Tablica 1).

Tablica 1. Klasifikacija epitelnih odontogenih tumora prema Svjetskoj zdravstvenoj organizaciji iz 2022. godine (*WHO classification of Head and Neck Tumours 5th ed., 2022.*)

<b>Benigni odontogeni tumori epitelnog porijekla</b>
Adenomatoidni odontogeni tumor
Skvamozni odontogeni tumor
Kalcificirajući odontogeni tumor
Ameloblastom (unicistični)
Ameloblastom (ekstraosealni/periferni)
Ameloblastom (konvencionalni)
Adenoidni ameloblastom
Metastazirajući ameloblastom

U kategorizaciji ameloblastoma iz 2017. i 2022. godine pojmovi solidni/multicistični zamijenjeni su pojmom konvencionalni jer velik broj konvencionalnih ameloblastoma pokazuje cističnu degeneraciju te zato nije od posebnog kliničkog značaja. Dezmodoplastični ameloblastom također je uklonjen kao posebni entitet, međutim ostao je kao histološki podtip, zajedno s folikularnim, pleksiformnim, akantomatoznim, glanularnim i bazaloidnim. Iako ima pomalo različitu histološku sliku, njegovo se ponašanje ne razlikuje od konvencionalnog ameloblastoma (2).

### **1.1.1. Konvencionalni ameloblastom**

Konvencionalni ameloblastom najčešći je tip ameloblastoma. Ovaj benigni, ali lokalno agresivni, odontogeni tumor čini oko 80 % svih ameloblastoma i ima visok potencijal za recidiv nakon kirurškog liječenja. Konvencionalni ameloblastom najčešće zahvaća mandibulu, osobito u području molara i ramusa. Najčešće se javlja kod odraslih osoba u trećem do petom desetljeću života, s blagom prednošću za muškarce. Tumor se može prikazati kao unilokularna ili, češće, multilokularna lezija s karakterističnim izgledom „mjehurića sapunice“ ili „pčelinjih saća“. Rub lezije je obično jasno definiran, ali može pokazivati nepravilan oblik zbog invazije okolne kosti (6). Histološki, konvencionalni ameloblastom pokazuje različite uzorke, uključujući folikularni, pleksiformni, akantomatozni, bazalni, dezmodoplastični i granulozni podtip. Folikularni i pleksiformni uzorci su najčešći. Folikularni tip karakteriziraju otočići ameloblastnih stanica okruženi stromom koja nalikuje zvjezdastom retikulumu. Pleksiformni tip sastoji se od mreže anastomozirajućih traka ameloblastnih stanica. Oba tipa pokazuju infiltrativni rast u okolnu kost. Konvencionalni ameloblastom, iako benigni, ima visok rizik od recidiva nakon kirurškog liječenja. Stope recidiva variraju, ali mogu biti čak 50 % nakon konzervativnog liječenja. Pacijenti obično trebaju biti praćeni najmanje pet godina nakon kirurškog zahvata, a često i dulje (7).

### **1.1.2. Ekstraosealni/periferni ameloblastom**

Periferni ameloblastom, također poznat kao ekstraosealni ameloblastom, rijedak je benigni odontogeni tumor koji se razvija izvan koštanih struktura čeljusti, u mekim tkivima usne šupljine. Iako predstavlja manje od 1 % svih ameloblastoma, njegova klinička prezentacija i liječenje značajni su za doktore dentalne medicine (8,9). Periferni ameloblastom se najčešće javlja kod starijih odraslih osoba, obično između četvrtog i šestog desetljeća života, s blagom prednošću za muškarce. Tumor se manifestira kao bezbolna, sporo rastuća masa na gingivi, često u prednjem dijelu mandibule. Klinički može izgledati poput drugih benignih lezija, poput fibroma, papiloma ili piogenog granuloma, što može otežati postavljanje točne dijagnoze bez histopatološke analize. Za razliku od intraosealnog ameloblastoma, radiološki nalazi kod perifernog ameloblastoma obično ne pokazuju promjene u kosti čeljusti. Radiografski pregled, uključujući ortopantomogram (OPG) i kompjutoriziranu tomografiju (CT), često ne pruža značajne informacije jer tumor obično ne utječe na koštane strukture. Međutim CBCT može otkriti minimalne promjene u površinskom sloju kosti zbog pritiska tumora (10,11).

### **1.1.3. Unicistični ameloblastom**

Unicistični ameloblastom (UAM) već je dugo prepoznat kao zaseban podtip ameloblastoma zasnovan na radiološkim i kliničkim karakteristikama, kao i različitim histopatološkim nalazima. Razdvajanje unicističnog od konvencionalnog ameloblastoma smatralo se prihvatljivim jer je UAM dobro reagirao na konzervativnu terapiju, za razliku od konvencionalnog ameloblastoma koji je zahtijevao radikalniji pristup (12). Unicistični ameloblastom ima tri podtipa – luminalni, intraluminalni i muralni. Luminalni i intraluminalni nikada nisu bili upitni te su detaljno istraženi. Luminalni je tip zapravo jednostavna cista obložena ameloblastoznim epitelom, dok se kod intraluminalnog uključuje i proliferacija epitela u lumen cistične šupljine. Oba podtipa imaju dobru prognozu i zahtijevaju jednostavnu konzervativnu terapiju. Problematičan je uvijek bio treći, muralni podtip. Primijećeno je kako muralna proliferacija povećava učestalost recidiva, slično kao

kod konvencionalnog ameloblastoma, dok luminalni i intraluminalni podtipovi imaju incidenciju recidiva ispod 10 % (13). Zbog toga se prema WHO klasifikaciji iz 2017. muralni tip UAM-a smatra ekvivalentnim konvencionalnom ameloblastomu zbog izuzetno visoke stope recidiva. Diskusije o tome treba li muralni tip klasificirati kao varijantu unicističnog ili kao konvencionalni ameloblastom vode se i u najnovijem izdanju klasifikacije, iako je odlučeno da će se i dalje svrstavati kao podtip UAM-a (5,14).

#### **1.1.4. Metastazirajući ameloblastom**

Metastazirajući (maligni) ameloblastom donedavno se svrstavao u kategoriju karcinoma, ali od 2017. pripada skupini benignih epitelnih tumora, gdje se zadržava i u 2022. (5, 14). Definira se kao histološki benigni ameloblastom koji metastazira na udaljena mjesta, uglavnom u pluća i cervikalne limfne čvorove. Kako primarna lezija, tako i metastaza mora imati histološke značajke benignog ameloblastoma bez znakova malignosti ili citološke atipije (15). Prema 5. klasifikaciji WHO i dalje je upitno je li njegov genotip dovoljno drugačiji da dopušta metastaze unatoč benignim histološkim karakteristikama (4).

#### **1.1.5. Adenoidni ameloblastom**

Adenoidni ameloblastom najnoviji je entitet dodan među odontogene lezije te predstavlja najbitniju promjenu petog izdanja WHO klasifikacije. Definiran je kao epitelna odontogena neoplazma koja je sastavljena od kribriformne arhitekture te strukture nalik duktusima, često sadržavajući dentinoid (5). Dosad je u literaturi prikazano oko 40 slučajeva. Uglavnom se očituje poput bezbolne otekline s vrhuncem incidencije u četvrtom desetljeću života i blagom preferencijom prema ženama. Radiološki, uočava se radiolucetno područje s povremenom radioopaknom manifestacijom loše definiranim rubovima te ponekad perforacija korteksa u trenutku dijagnoze (16). Osnovni dijagnostički kriteriji uključuju komponentu sličnu ameloblastomu, strukture koje podsjećaju na duktuse i kribriformnu arhitekturu dok se dentinoid, klarocelularne nakupine i fokalna keratinizacija fantomskih

stanica smatraju poželjnim svojstvima u dijagnostici. Ima visok proliferacijski indeks, što tumači njegovo lokalno agresivno ponašanje i visok postotak recidiva od 45,5 % do 70 % (16,17).

## 1.2. Dijagnostika ameloblastoma

Dijagnostika ameloblastoma uključuje kombinaciju kliničkog pregleda, radioloških metoda i histopatološke analize. Klinički pregled obično otkriva bezbolnu oteklinu ili deformaciju čeljusti, često praćenu pomicanjem zuba ili parestezijom. Kod sumnje na ameloblastom, prilikom uzimanja anamneze, potrebno je obratiti pažnju na nedostatak zuba, oticanje, odgođenu erupciju zuba, bolove te dizestezijske (3). Kliničkim pregledom provode se intraoralna i ekstraoralna inspekcija, palpacija i perkusija, a ukoliko je potrebno, može se ispitati senzibilitet zahvaćenih zuba. Radiografski pregled je ključan za inicijalnu procjenu ameloblastoma (18).

Ortopantomogram (OPG) je osnovna radiološka metoda koja pruža panoramski prikaz gornje i donje čeljusti. OPG je često prvi korak u dijagnostičkom procesu jer omogućuje pregled velikog područja s relativno niskom dozom zračenja. Na OPG-u se ameloblastom može prikazati kao unilokularna ili multilokularna lezija. Multilokularni ameloblastomi često imaju karakterističan izgled „mjehurića sapunice“ ili „pčelinjih saća“. Ova tehnika pomaže u procjeni veličine i ekspanzije lezije te njena odnosa s okolnim anatomskim strukturama (11).

Kompjutorizirana tomografija (CT) pruža detaljnije informacije o veličini, obliku i lokalizaciji tumora. CT snimka omogućuje bolju vizualizaciju tvrdih tkiva i može otkriti koštane invazije i ekspanzije tumora (18).

*Cone beam* kompjutorizirana tomografija (CBCT) je napredna dijagnostička metoda koja pruža visoko rezolutne 3D slike čeljusti s nižom dozom zračenja u usporedbi s klasičnim CT-om. CBCT je izuzetno korisna za procjenu odnosa tumora s okolnim anatomskim strukturama, precizno određivanje granica lezije i planiranje kirurškog zahvata. Ova je

tehnika posebno vrijedna u dentalnoj medicini jer pruža detaljne informacije o dentalnim i koštanim strukturama (19).

Magnetska rezonancija (MRI) može se koristiti kao dopunska metoda za procjenu mekih tkiva i mogućeg proširenja tumora. MRI pruža detaljnije informacije o mekim tkivima u usporedbi s CT-om, što je korisno za procjenu invazivnosti tumora i njegova odnosa s okolnim mekotkivnim strukturama (18).

Klinički izgled i karakteristika promjene ne omogućuju određivanje točne vrste i narav bolesti. Preciznu dijagnozu može se postaviti samo temeljem patohistološkog nalaza. Patohistološka dijagnostika uključuje mikroskopske analize uzorka dobivenog incizijskom ili ekscizijskom biopsijom. Za točnu i preciznu dijagnozu ameloblastoma nužna je suradnja patologa i oralnog kirurga. Histološki pregled razlikuje različite podtipove ameloblastoma, što je ključno za planiranje optimalnog liječenja i prognozu (20).

Sve ove dijagnostičke metode zajedno omogućuju sveobuhvatnu procjenu ameloblastoma, osiguravajući preciznu dijagnozu, optimalno planiranje liječenja i bolje razumijevanje prognoze za pacijente. Dugoročno praćenje i redoviti pregledi ključni su za rano otkrivanje mogućih recidiva, čime se povećavaju šanse za uspješno liječenje i očuvanje funkcije zahvaćene čeljusti (18).

### **1.3. Terapija ameloblastoma**

Terapija ameloblastoma ponajprije je kirurška, zbog njegove lokalno agresivne prirode i sklonosti recidivu. Kirurški pristupi variraju ovisno o veličini, lokalizaciji i tipu ameloblastoma. Najčešće korištene metode uključuju enukleaciju, kiretažu, marginalnu resekciju i segmentnu resekciju. Enukleacija i kiretaža, koje uključuju uklanjanje tumora bez uklanjanja okolne kosti, povezane su s visokim stopama recidiva jer mogu ostaviti mikroskopske ostatke tumorskih stanica. Marginalna resekcija, koja uključuje uklanjanje tumora zajedno s dijelom zdrave kosti, smanjuje rizik od recidiva i često je preferirana metoda za manje tumore. U slučaju velikih tumora ili onih koji su infiltrirali okolna meka



tkiva može biti potrebna segmentna resekcija, koja podrazumijeva uklanjanje dijela čeljusti. Uz kirurško liječenje, nužno je i postoperativno praćenje zbog ranog otkrivanja recidiva. Radioterapija i kemoterapija općenito nisu učinkovite za ameloblastom, iako se istražuju ciljani terapijski pristupi, posebno u slučajevima recidiva ili neoperabilnih tumora (21, 22).

### **1.3.1. Planiranje terapije**

Planiranje terapije ameloblastoma ključno je za postizanje optimalnih kliničkih ishoda, minimalizaciju rizika od recidiva i očuvanje funkcionalnosti i estetike zahvaćenih područja. Ameloblastom, iako benigni, pokazuje lokalno agresivno ponašanje, što zahtijeva pažljiv i sveobuhvatan pristup liječenju. Prvi je korak u planiranju terapije detaljna klinička i radiološka procjena tumora. Provodi se intraoralna i ekstraoralna inspekcija, palpacija i perkusija, kao i ispitivanje senzibiliteta zahvaćenih zuba. Važno je zabilježiti prisutnost simptoma kao što su oticanje, pomicanje zuba ili parestezije (23).

Ortopantomogram (OPG) omogućava panoramski prikaz čeljusti i često je prvi korak u dijagnostičkom procesu. Kompjutorizirana tomografija (CT) pruža detaljnije informacije o veličini, obliku i lokalizaciji tumora, dok CBCT omogućava visoko rezolutne 3D rekonstrukcijske snimke čeljusti s nižom dozom zračenja. Magnetska rezonancija (MRI) može se koristiti za procjenu mekih tkiva i invazivnosti tumora.

Histopatološka analiza ključna je za preciznu dijagnozu ameloblastoma i određivanje njegova tipa. Biopsija, bilo incizijska ili ekscizijska, omogućava mikroskopsku analizu uzorka tkiva.

Izbor terapijskog pristupa ovisi o nekoliko faktora, uključujući veličinu, lokalizaciju i tip ameloblastoma, kao i opće zdravstveno stanje pacijenta. Najčešće korištene metode uključuju dekompresiju, enukleaciju s kiretažom, marginalnu resekciju i segmentalnu resekciju (24).

### **1.3.2. Enukleacija**

Enukleacija je kirurški postupak koji uključuje potpuno uklanjanje tumora zajedno s njegovom kapsulom ili okolnim mekim tkivom, bez značajnog odstranjivanja okolne kosti. Ova se metoda često primjenjuje kod manjih, dobro definiranih ameloblastoma koji ne pokazuju znakove agresivnog rasta. Jedna je od glavnih prednosti enukleacije njezina minimalna invazivnost. Za razliku od radikalnijih kirurških zahvata, enukleacija omogućuje očuvanje veće količine zdrave kosti i okolnih tkiva, što rezultira kraćim postoperativnim oporavkom i manjim rizikom od komplikacija. Enukleacija je posebno korisna kod pacijenata s manjim tumorima smještenim na manje kritičnim anatomskim područjima. Međutim, enukleacija nosi visok rizik od recidiva. Budući da mogu ostati mikroskopski ostatci stanica ameloblastoma u okolnim tkivima, postoji mogućnost ponovnog rasta tumora nakon operacije. Stoga se enukleacija često koristi u kombinaciji s drugim metodama kako bi se smanjio ovaj rizik (21, 25).

### **1.3.3. Kiretaža**

Kiretaža je kirurški postupak koji uključuje struganje unutarnjih stijenki kosti kako bi se uklonili ostatci tumorskog tkiva. Ova se metoda često primjenjuje zajedno s enukleacijom kako bi se dodatno osiguralo uklanjanje svih tumorskih stanica. Prednost je kiretaže njezina sposobnost da dodatno očisti područje nakon enukleacije, što smanjuje rizik od recidiva. Kada se koristi zajedno s enukleacijom, kiretaža može povećati šanse za potpuno uklanjanje tumora. Nedostatak kiretaže je mogućnost oštećenja okolnog zdravog tkiva tijekom struganja, što može dovesti do dodatnih komplikacija. Unatoč tome, kiretaža ostaje važan dodatak enukleaciji u slučajevima gdje postoji visok rizik od mikroskopskih ostataka tumora (26).

Potencijalne komplikacije enukleacije i kiretaže uključuju infekciju, bol, oticanje i, rijetko, frakture kosti. Pravilna postoperativna njega i rehabilitacija, uključujući fizikalnu terapiju i rekonstruktivne zahvate, mogu značajno poboljšati ishode liječenja i kvalitetu života pacijenata (27).

#### **1.3.4. Metoda dekompresije**

Dekompresija predstavlja konzervativnu metodu terapije ameloblastoma, koja se primjenjuje i u mandibuli i u maksili. Ova tehnika stvara komunikaciju između lezije i usne šupljine pomoću polietilenske cjevčice, čime se smanjuje unutarnji tlak u leziji i potiče formiranje nove kosti. Nakon osam mjeseci dekompresije, volumen ameloblastoma smanjuje se za oko 65 %, što pomaže u prevenciji oštećenja susjednih anatomskih struktura i patoloških fraktura mandibule, a također smanjuje stopu recidiva (26). Kirurški postupak uključuje izvedbu odgovarajućeg reza i stvaranje prostora kako bi se mogla postaviti polietilenska cjevčica. Cjevčicu je potrebno učvrstiti šavovima, nakon čega se pacijentu daju upute o postoperativnoj njezi. Ispiranje fiziološkom otopinom potrebno je svakih nekoliko sati, obavezno nakon obroka, dok se ujutro i navečer preporučuje ispiranje 0,12 % klorheksidinom. Na kontrolu je potrebno dolaziti svakih tjedan dana, pri čemu se cjevčica skraćuje po potrebi. Devet do dvanaest mjeseci od stavljanja cjevčice provodi se enukleacija lezije. Prije ovog zahvata potrebno je napraviti CBCT kako bi se procijenilo smanjenje veličine lezije i stvaranje nove kosti (24, 25).

#### **1.3.5. Marginalna resekcija**

Marginalna resekcija predstavlja kiruršku tehniku uklanjanja tumora zajedno s dijelom okolne zdrave kosti djelomične debljine, kontinuitet kosti ostaje sačuvan. Ova se metoda primjenjuje u slučajevima gdje je tumor dobro definiran i ne pokazuje znakove dubokog infiltriranja okolnih tkiva. Glavna prednost marginalne resekcije leži u očuvanju veće količine funkcionalne kosti i tkiva, što može značajno poboljšati funkcionalne i estetske ishode pacijenata (30). Također, marginalna resekcija smanjuje rizik od recidiva jer uklanja okolno tkivo koje može sadržavati mikroskopske ostatke tumorskih stanica. Unatoč svojim prednostima, marginalna resekcija nosi određene izazove. Kirurški zahvat zahtijeva preciznost u uklanjanju tumora bez oštećenja vitalnih struktura, kao što su živci ili krvne žile koje prolaze kroz čeljust. Dodatno, potrebno je pažljivo praćenje pacijenata nakon operacije radi rane identifikacije mogućih recidiva. Postoperativno razdoblje zahtijeva redovite

kliničke i radiološke preglede kako bi se osigurala potpuna remisija i spriječio ponovni rast tumora (31).

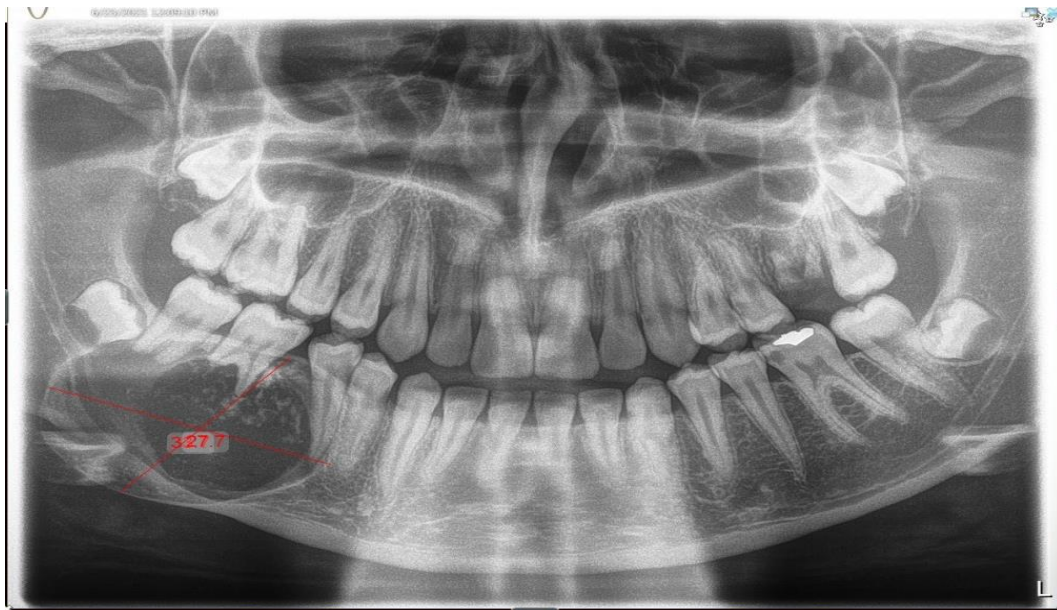
### **1.3.6. Segmentalna resekcija**

Segmentalna resekcija predstavlja radikalniji kirurški zahvat koji uključuje uklanjanje dijela čeljusti ili značajnog dijela kosti koji je zahvaćen tumorom, prekida se kontinuitet kosti. Ova se metoda primjenjuje u slučajevima kada je tumor veći, agresivniji ili dublje infiltrirao okolna meka tkiva, što onemogućava očuvanje funkcionalnosti i estetike pri manje invazivnim metodama. Prednosti segmentalne resekcije leže u potpunom uklanjanju tumora, zajedno s infiltriranim dijelom kosti, što značajno smanjuje rizik od recidiva. Međutim, segmentalna resekcija nosi i značajne nedostatke. Gubitak dijela čeljusti ili veće količine kosti može imati trajne posljedice na funkcionalnost žvakanja, govora i estetiku lica. Nakon operacije, pacijenti često zahtijevaju složenu rekonstrukciju kako bi se obnovila struktura čeljusti i podržala normalna funkcija (6, 32).

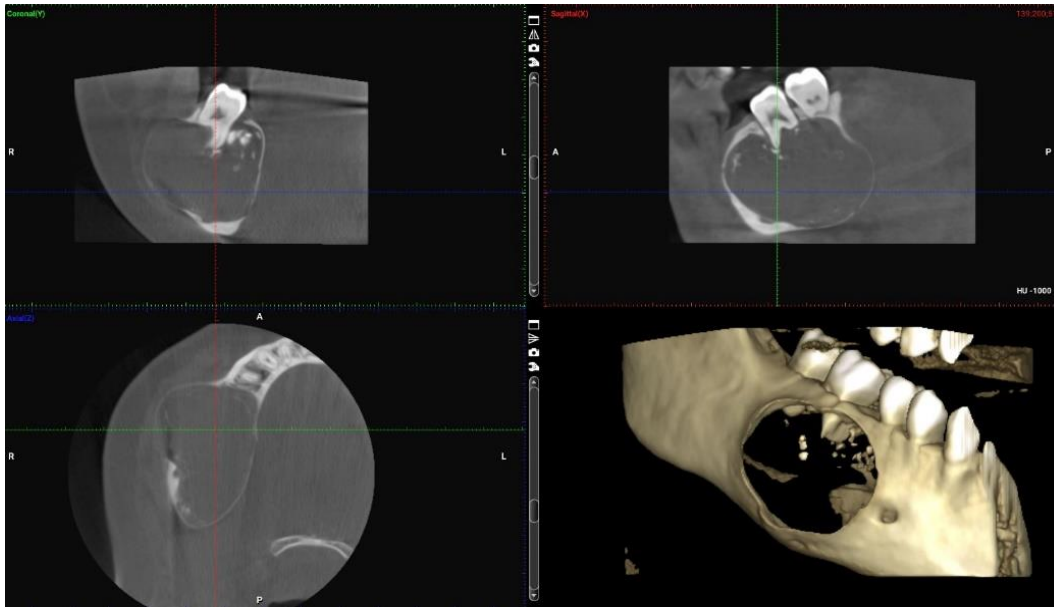
Postoperativno praćenje ključno je za rano otkrivanje recidiva ameloblastoma. Pacijenti se obično prate najmanje pet godina nakon operacije, s redovitim kliničkim i radiološkim pregledima svakih šest do dvanaest mjeseci. Ovakvo praćenje omogućuje pravovremeno otkrivanje i liječenje eventualnih recidiva, što je ključno za dugoročnu uspješnost terapije (33).

## **2. PRIKAZ SLUČAJA**

Pacijentica 2004. godišta dolazi u ambulantu Kliničkog zavoda za oralnu kirurgiju KBC-a Zagreb na pregled i obradu radi otekline u mandibuli desno koja se javila unazad mjesec dana. Bila je u drugoj ustanovi gdje su je uputili na Kliniku za stomatologiju KBC-a Zagreb. Negira druge tegobe. Anamneza je bez osobitosti. Pacijentica je uzimala antibiotsku terapiju, međutim otekline nije regresirala. Prilikom prvog pregleda na koji donosi ortopantomogram napravljena je kompletna radiološka obrada s CBCT-om na kojem se potvrdila radiolucetna tvorba promjera 32x27x33 mm s nedostatkom koštane stijenke vestibularno i lingvalno uz zahvaćenost mandibularnog kanala. Odlučeno je da će se napraviti incizijska biopsija tvorbe.

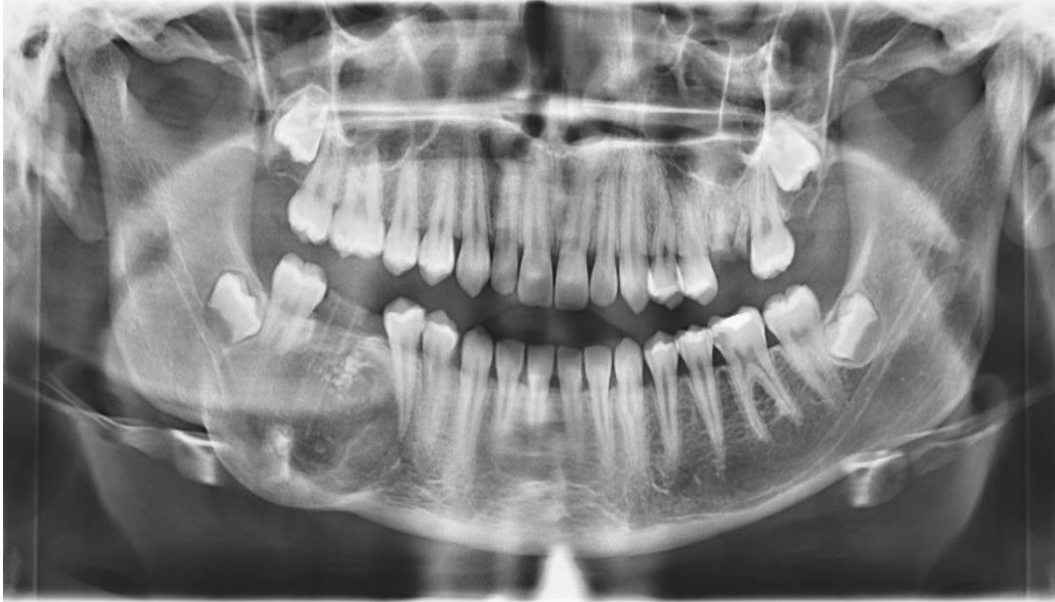

Slika 1. Ortopantomogram na kojem se uočava radiolucetna lezija s oštrim rubom u području zuba 45 – 47. Preuzeto uz dopuštenje autora, doc. dr. sc. Marka Vuletića.



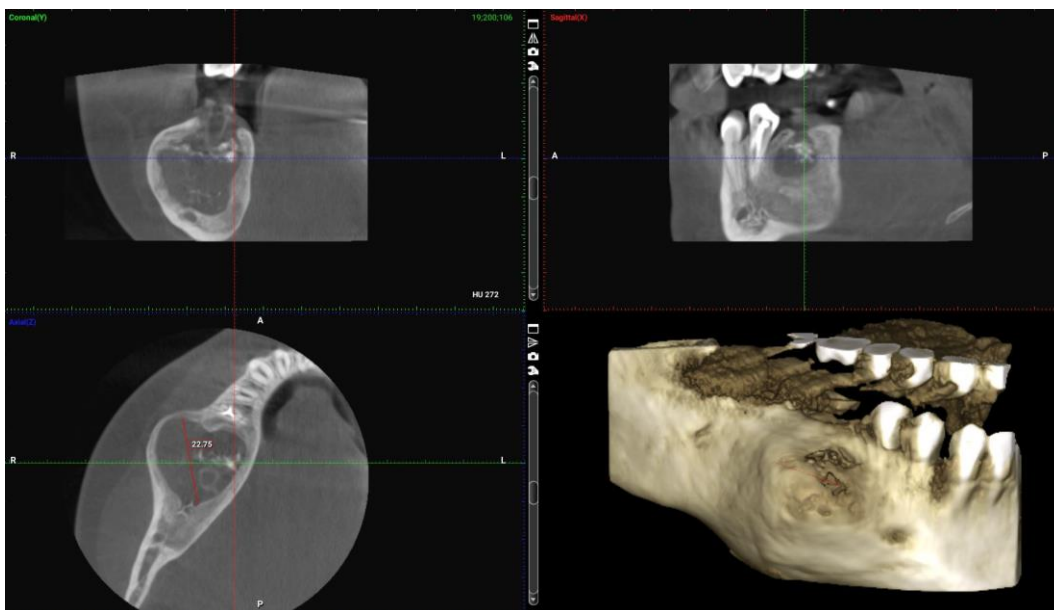
Slika 2. CBCT snimka radiolucetne lezije u području zuba 45 – 47. Preuzeto uz dopuštenje autora doc. dr. sc. Marka Vuletića.

Nakon apliciranja provodne lokalne anestezije (3,6 ml 4 % artikaina) i sulkularnog reza, odignuo se mukoperiostealni režanj pune debljine. Zub 46 se ekstrahirao i kroz alveolu zuba koja se proširila osteotomijom s okruglim karbidnim svrdlom uzeo se dio tkiva tvorbe i poslao na PHD analizu. U alveolu je postavljena polietilenska cjevčica za dekompresiju koja se fiksirala monofilamentnim najlonskim šavom za okolnu gingivu. Rana se pošila primarno i pacijentica je dobila upute za ispiranje cjevčice i održavanje oralne higijene. Na prvoj kontroli nakon 2 tjedna dobiven je PHD nalaz koji je pokazao kako se radi o unicističnom ameloblastomu. U nalazu je opisana vezivna stroma dijelom građena od granulacijskog tkiva, a dijelom hondroidne diferencijacije s tumorskim stanicama koje dijelom oblažu stijenku, a njihove se nakupine nalaze i unutar vezivne strome, u kojoj se na jednom od preparata našla i razorena koštana gredica. Prisutni su brojni kalcifikati. Tumorske stanice su hiperkromatske, palisadirajućeg rasporeda. Dodatnim analizama potvrđeno je da su tumorske stanice CK14 i CK19 pozitivne. Odlučeno je da će se metodom dekompresije pokušati smanjiti tvorba kako bi se izbjegla segmentalna resekcija čeljusti. Pacijentica je redovito dolazila na kontrole jednom mjesečno. Kontrolni OPG napravljen je nakon 4 mjeseca gdje je vidljivo smanjenje tumora i formiranje okolne kosti.



Slika 3. Kontrolni ortopantomogram nakon 4. mjeseca. Ekstrahiran je zub 46 te je postavljena dekompresijska cjevčica. Preuzeto uz dopuštenje autora doc. dr. sc. Marka Vuletića.

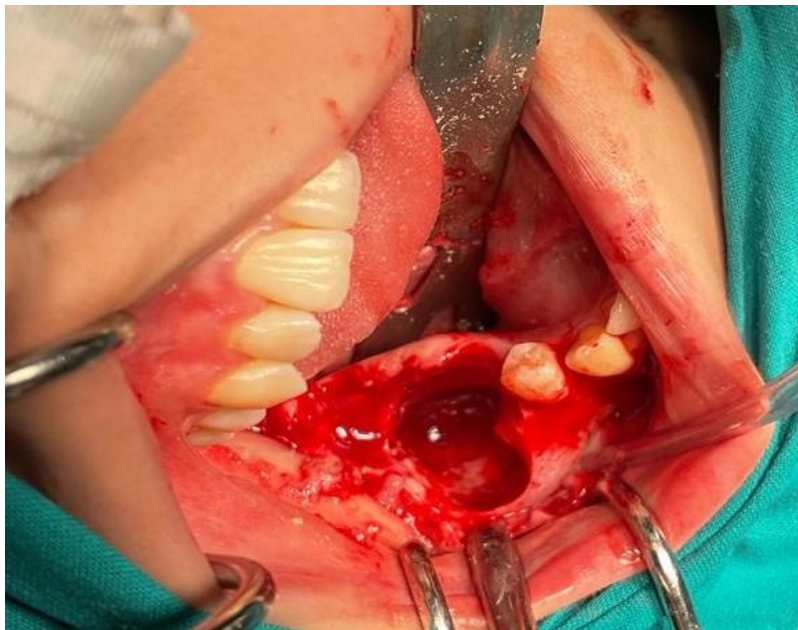Nakon 9 mjeseci napravljen je kontrolni CBCT na kojem je vidljivo formiranje bukalne i lingvalne kortikalne stijenke te se tumorska tvorba demarkirala od mandibularnog kanala.



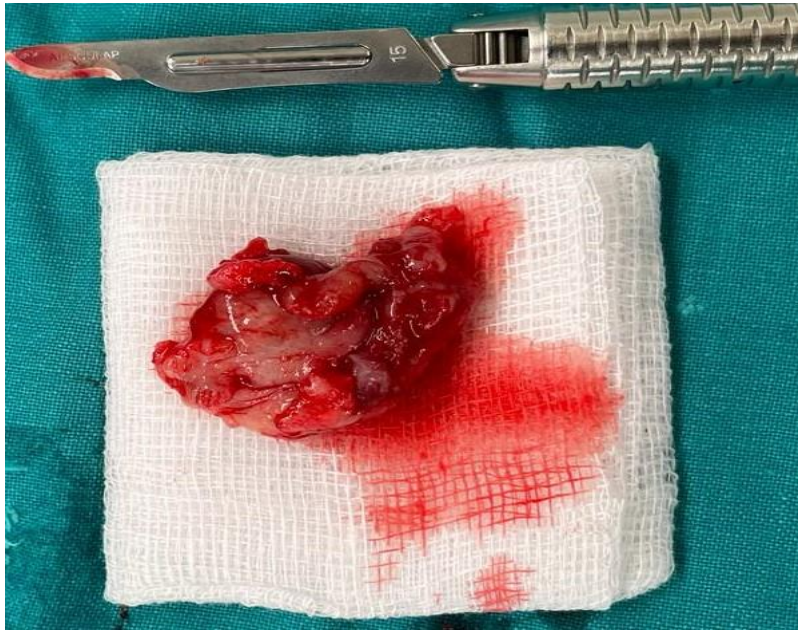
Slika 4. Kontrolna CBCT snimka na kojoj je vidljivo stvaranje kortikalne stijenke. Preuzeto uz dopuštenje autora doc. dr. sc. Marka Vuletića.



Procijenjeno je kako se može izvesti enukleacija i kiretaža bez opasnosti od oštećenja *nervusa alveolarisa inferiora* i frakture čeljusti. Operativni zahvat izveden je u općoj endotrahealnoj anesteziji. Napravljen je rez po Nowak-Peteru te je podignut mukoperiostealni režanj pune debljine. Zubi 45 i 47 su ekstrahirani te je napravljena enukleacija i kiretaža tumorske tvorbe uz očuvanost lingvalne stijenke i mandibularnog kanala.



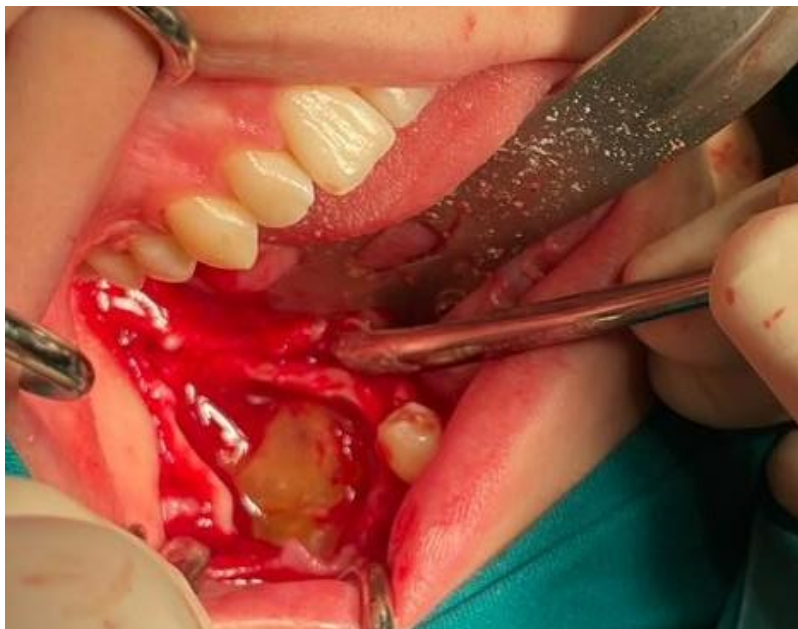Slika 5. Intraoperativna fotografija nakon ekstrakcije zubi 45 i 47 te provedene enukleacije i kiretaže. Preuzeto uz dopuštenje autora doc. dr. sc. Marka Vuletića.



Slika 6. Enukleirana tumorska tvorba koja se slala na PHD analizu.

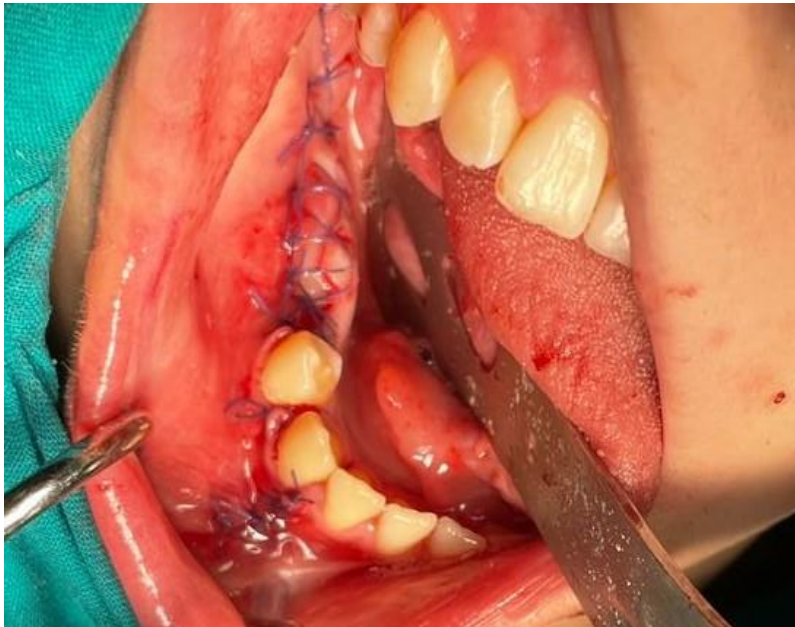Preuzeto uz dopuštenje autora doc. dr. sc. Marka Vuletića.

Za poboljšanje koštanog i mekotkivnog cijeljenja u koštani kavitet postavljen je krvni derivat PRGF.

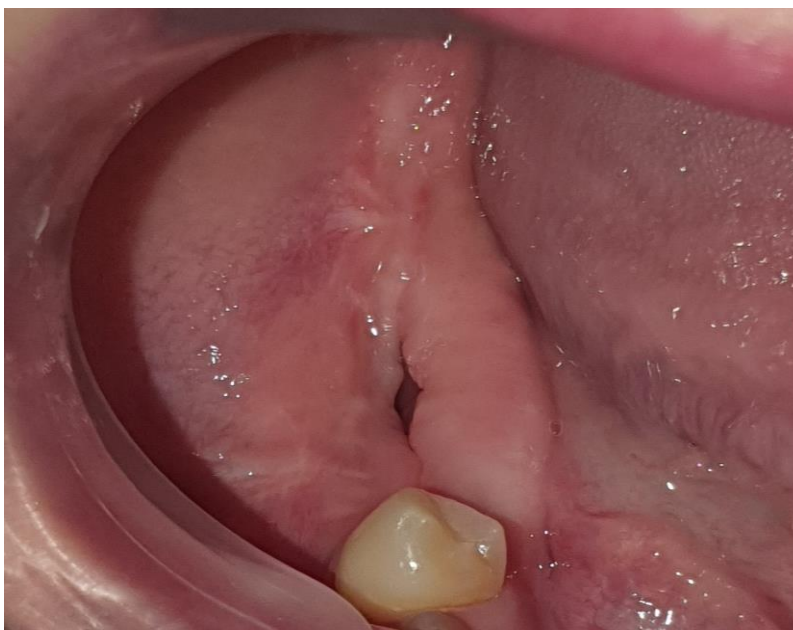

Slika 7. Postavljen PRGF u zaostali koštani defekt. Preuzeto uz dopuštenje autora doc. dr. sc. Marka Vuletića.

Rana je sašivena primarno i preparat je poslan na PDH analizu. Postoperativni tijek prošao je uredno. Šavovi su skinuti nakon dva tjedna i potvrđena je prvotna dijagnoza.

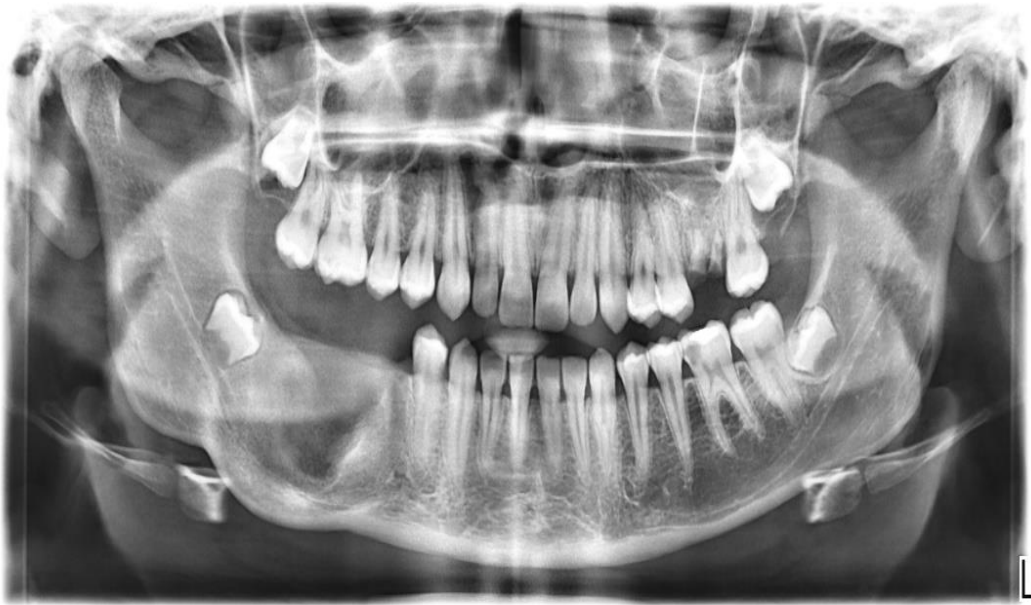

Slika 8. Primarno sašiveno operacijsko područje. Preuzeto uz dopuštenje autora doc. dr. sc. Marka Vuletića.

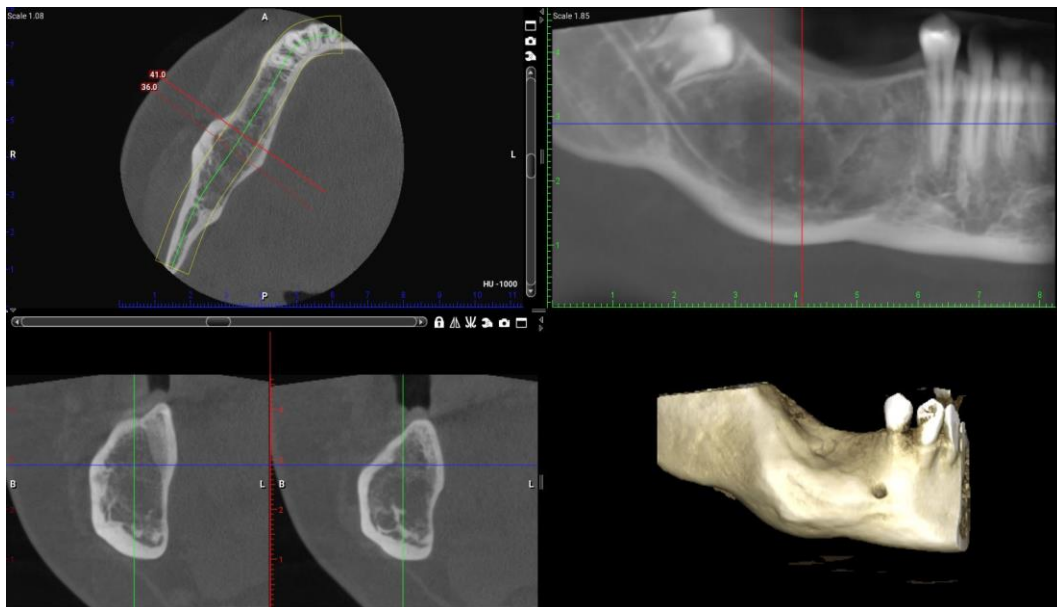

Slika 9. Postoperativna rana nakon skidanja šavova, urednog izgleda. Preuzeto uz dopuštenje autora doc. dr. sc. Marka Vuletića.

Pacijentica je došla na kontrolu 6 mjeseci nakon perioda cijeljenja te je sve bilo uredno, bez znakova recidiva. Na kontrolnom OPG-u vidljivo je formiranje kosti.



Slika 10. Kontrolni ortopantomogram nakon 6 mjeseci. Preuzeto uz dopuštenje autora doc. dr. sc. Marka Vuletića.



Slika 11. Kontrolni CBCT nakon 2 godine. Preuzeto uz dopuštenje autora doc. dr. sc. Marka Vuletića.

### **3. RASPRAVA**

Unicistični ameloblastom specifičan je podtip ameloblastoma koji, unatoč benignoj prirodi, zahtijeva pažljivo planiranje terapije zbog svoje sklonosti recidivu i zbog potencijala za lokalnu invazivnost. U literaturi se još uvijek raspravlja o najprikladnijoj metodi liječenja unicističnog ameloblastoma od konzervativnih (34) pa sve do radikalnih metoda (35). Glavne su prednosti konzervativnih metoda očuvanje okolnih struktura, izbjegavanje deformacije lica i posljedično bolja postoperativna kvaliteta života.

Dekompresija, kao početna faza terapije, omogućava značajno smanjenje veličine tumora. Ovaj pristup smanjuje rizik od oštećenja okolnih anatomskih struktura te minimizira mogućnost patoloških fraktura mandibule. Tijekom perioda dekompresije dolazi do formiranja nove kosti, što dodatno stabilizira zahvaćeno područje i olakšava enukleaciju ameloblastoma. Nedostatci su konzervativnog pristupa poput dekompresije da obično zahtijeva dva operativna zahvata, a vrijeme potrebno za liječenje relativno je dugo.

Nakon dekompresije, enukleacija s kiretažom predstavlja efikasnu metodu za potpuno uklanjanje tumora uz minimalno oštećenje okolnog tkiva. E nukleacija omogućava precizno uklanjanje lezije, dok kiretaža dodatno osigurava uklanjanje mikroskopskih ostataka tumorskih stanica, smanjujući tako rizik od recidiva. Ova kombinacija metoda pokazuje niske stope recidiva bez ozbiljnijih komplikacija.

Radikalni kirurški pristupi, kao što su segmentalna resekcija i marginalna resekcija, iako ponekad potrebni kod velikih i agresivnih tumora, često nisu opravdani kod unicističnog ameloblastoma. Ovi pristupi mogu dovesti do značajnog gubitka koštanog tkiva i funkcionalnih problema, što je nepotrebno kada konzervativni pristup može pružiti jednako učinkovite rezultate s manjim rizikom za pacijenta.

Nakamura i suradnici (34) predložili su marsupijalizaciju/dekompresiju kao početni korak u liječenju unicističnog ameloblastoma. Nakon odgovarajućeg smanjenja njegove veličine može se napraviti enukleacija s kiretažom, i posljedično, komplikacije kao što su oštećenje živaca i neurotmeza te deformacija lica povezane s radikalnijim tehnikama mogu se izbjeći. Lau i Samman (36) pregledali su načine liječenja unicističnog ameloblastoma i izvijestili da je najveća stopa recidiva (30,5 %) primijećena kod same enukleacije, dok je najniža (3,6 %)

bila s resekcijom. Sukladno tome, također su otkrili da je stopa recidiva smanjena (18 %) kada je marsupijalizacija primijenjena prije enukleacije.

Kod odabira liječenja potrebno je obratiti pozornost na histološke karakteristike unicističnog ameloblastoma. Stoga je predloženo učiniti incizijsku biopsiju kako bi se mogao odrediti histopatološki podtip te kako bi se izabrao povoljan terapijski pristup (36). S druge strane, objavljeno je da se konačna dijagnoza ne može postaviti ako se ne izvrši histološki pregled cijelog uzorka, budući da se jedinstvene epitelne karakteristike ameloblastoma mogu, ali i ne moraju, vidjeti u različitim dijelovima lezije. Furuki i suradnici (36) prijavili su tri slučaja recidiva unicističnog ameloblastoma nakon marsupijalizacije. Luminalni i intraluminalni podtipovi daju bolji odgovor na konzervativnu terapiju kao što su marsupijalizacija i enukleacija, dok muralni podtip zahtijeva radikalniji pristup. Također su spomenuli kako je izbočenje sklerozirajućeg ruba lezije rani radiografski znak recidiva.

Park i suradnici (37) izvijestili su o smanjenju veličine unicističnog ameloblastoma za 36,7 % nakon 13 mjeseci dekompresije kod pet pacijenata, prosječne dobi od 18,6 godina. Također su istaknuli da je dob pacijenta obrnuto proporcionalna relativnoj brzini smanjenja veličine tumora. Huang i suradnici (38) izvijestili su o značajnom smanjenju veličine ameloblastoma korištenjem 6-12 mjeseci preoperativne dekompresije.

Kod pacijentice iz prikaza slučaja nakon devet mjeseci metode dekompresije došlo je do značajnog smanjenja veličine ameloblastoma. To je omogućilo konzervativniji terapijski pristup uključujući enukleaciju lezije i kiretažu, bez potrebe za radikalnom resekcijom. Posljedično tome, značajno je smanjen zaostali koštani defekt, izbjegnuta je deformacija čeljusti i lica te je osigurana visoka postoperativna kvaliteta života. Ni nakon dvije godine, klinički i na kontrolnom CBCT-u, nema znakova recidiva.

Stoga, konzervativni pristup koji uključuje početnu dekompresiju, praćenu enukleacijom i kiretažom, predstavlja optimalnu terapijsku strategiju za unicistični ameloblastom. Ovaj pristup omogućuje značajno smanjenje veličine tumora, što olakšava manje invazivne kirurške zahvate. Enukleacija i kiretaža, izvedene nakon dekompresije, omogućuju potpuno

uklanjanje lezije uz minimalno oštećenje okolnog zdravog tkiva. Ovaj postupak ne samo da osigurava učinkovito liječenje, već osigurava funkcionalnost i estetski izgled zahvaćenih područja te brži oporavak i manju potrebu za dodatnim rekonstruktivnim zahvatima, što značajno poboljšava postoperativnu kvalitetu života pacijenata. To je od izuzetne važnosti za pacijente, posebno mlađe populacije kod kojih je očuvanje anatomskih struktura i kvalitete života ključni cilj.

Dugoročno praćenje pacijenata nakon konzervativnog liječenja ključno je za osiguranje trajnog uspjeha terapije. Redovite kontrolne radiografske pretrage i klinički pregledi omogućuju rano otkrivanje eventualnih recidiva i pravovremenu intervenciju. Kontinuirana istraživanja i kliničke studije bit će ključne za daljnje usavršavanje terapijskih pristupa i postizanje optimalnih rezultata za sve pacijente.



#### **4. ZAKLJUČAK**

Više je operativnih tehnika prikazano u svrhu liječenja ameloblastoma, a sam izbor terapije za ameloblastom ovisi o veličini, lokalizaciji i tipu tumora. Iako sve metode imaju svoje prednosti i mane, ključni kriteriji za evaluaciju najbolje terapije uključuju stopu recidiva, očuvanje funkcionalnosti i estetike te postoperativni oporavak. Kirurške metode uključuju enukleaciju, kiretažu, marginalnu i segmentalnu resekciju. E nukleacija i kiretaža povezane su s visokim stopama recidiva i stoga se često kombiniraju kako bi se smanjio ovaj rizik. Marginalna resekcija preferira se za manje tumore, dok se segmentalna resekcija primjenjuje kod većih i agresivnijih tumora, često uz rekonstruktivne zahvate.

Dekompresija je konzervativna kirurška metoda koja uključuje stvaranje komunikacije između tumorske tvorbe i usne šupljine pomoću polietilenske cjevčice. Smanjenjem tlaka unutar tumorske lezije potiče se formiranje kosti i smanjuje veličina tumora prije glavnog kirurškog zahvata. Dekompresija donosi nekoliko ključnih prednosti koje značajno pridonose uspjehu terapije ameloblastoma. Dekompresijom se minimizira rizik od oštećenja susjednih anatomskih struktura te smanjuje rizik od patoloških fraktura mandibule. Nakon uspješne dekompresije slijedi enukleacija s kiretažom kao definitivan kirurški zahvat. E nukleacija podrazumijeva potpuno uklanjanje tumora zajedno s njegovom kapsulom, dok kiretaža uključuje struganje unutarnjih stijenki kosti kako bi se uklonili eventualni preostali dijelovi tumorskog tkiva. Ova kombinacija pruža nekoliko značajnih prednosti.

E nukleacija s kiretažom nakon dekompresije omogućava uklanjanje tumora uz minimalno oštećenje okolnog tkiva. Kiretaža dodatno osigurava uklanjanje svih mikroskopskih ostataka tumorskih stanica, čime se smanjuje rizik od recidiva. Studije su pokazale da ovaj pristup može smanjiti stopu recidiva na manje od 10 %, što je znatno niže u usporedbi s drugim kirurškim metodama.

Ovaj kombinirani postupak manje je invazivan od radikalnijih kirurških metoda kao što su marginalna ili segmentalna resekcija, što rezultira bržim postoperativnim oporavkom i manjim komplikacijama. Pacijenti se brže vraćaju svojim svakodnevnim aktivnostima, a estetski i funkcionalni ishodi znatno su bolji.

## **5. LITERATURA**

1. Adeel M, Rajput MSA, Arain AA, Baloch M, Khan M. Ameloblastoma: management and outcome. *Cureus*. 2018;10(10):1-6.
2. Shi HA, Ng CWB, Kwa CT, Sim QXC. Ameloblastoma: A succinct review of the classification, genetic understanding and novel molecular targeted therapies. *The Surgeon*. 2021;19(4):238-3.
3. Haryono DC, Purnomo J, Philo R. Ameloblastoma. *Int Surg J*. 2023;10(12):2035-40.
4. Soluk-Tekkeşin M, Wright JM. The World Health Organization classification of odontogenic lesions: a summary of the changes of the 2017 (4th) edition. *Turk Patoloji Derg*. 2018;34(1):1-18.
5. Soluk-Tekkesin M, Wright JM. The World Health Organization classification of odontogenic lesions: a summary of the changes of the 2022 (5th) edition. *Turk J Pathol*. 2022;38(2):168-84.
6. Tanusantoso AJ, Yusuf HY, Sylviana M. Characteristic of ameloblastoma in oral and maxillofacial surgery at hasan sadikin hospital: 2 years retrospective study. *Odonto Dent J*. 2021;8(2):81-90.
7. Jurado-Castañeda E, Ramírez-Martínez CM, Alonso-Moctezuma A, Páramo-Sánchez JT, Rivera-Reza DI, Chanes-Cuevas OA, et al. Conventional Ameloblastoma. A case report with microarray and Bioinformatic analysis. *Diagnostics*. 2022;12(12):3190.
8. LeCorn DW, Bhattacharyya I, Vertucci FJ. Peripheral ameloblastoma: a case report and review of the literature. *J Endod*. 2006;32(2):152-4.
9. Anpalagan A, Tzortzis A, Twigg J, Wotherspoon R, Chengot P, Kanatas A. Current practice in the management of peripheral ameloblastoma: a structured review. *Br J Oral Maxillofac Surg*. 2021;59(1):1-8.
10. Hu K, Zhang X, Chen R, Li X. Recent methods for the diagnosis and differentiation of ameloblastoma: a narrative review. *Life*. 2024;17(1):1-16.
11. Cardoso LB, Lopes IA, Ikuta CRS, Capellozza ALA. Study between panoramic radiography and cone beam-computed tomography in the diagnosis of ameloblastoma, odontogenic keratocyst, and dentigerous cyst. *J Craniofac Surg*. 2020;31(6):1747-52.
12. Rajasekaran AM, Prasad C, Balaji J, Arunkumar K, Raghavan P. Unicystic ameloblastoma-A case series. *Indian J Dent Res*. 2023;34(1):104-7.
13. Arora S, Kumar P, Urs A, Augustine J. Unicystic Ameloblastoma: Clinical Pathological Analysis of 22 Cases. *Acta Stomatol Croat*. 2012;46(3):230-40.
14. Wright JM, Vered M. Update from the 4th Edition of the World Health Organization Classification of Head and Neck Tumours: Odontogenic and Maxillofacial Bone Tumors.

Head Neck Pathol. 2017 Mar;11(1):68-77.

15. Speight PM, Takata T. New tumour entities in the 4th edition of the World Health Organization Classification of Head and Neck tumours: odontogenic and maxillofacial bone tumours. *Virchows Arch.* 2018;472(3):331-9.
16. Jayasooriya PR, Abeyasinghe WAMUL, Liyanage RLPR, Uthpali GN, Tilakaratne WM. Diagnostic Enigma of Adenoid Ameloblastoma: Literature Review Based Evidence to Consider It as a New Sub Type of Ameloblastoma. *Head Neck Pathol.* 2022;16(2):344-52.
17. Loyola AM, Cardoso SV, De Faria PR, Servato JPS, Eisenberg ALA, Dias FL, et al. Adenoid ameloblastoma: clinicopathologic description of five cases and systematic review of the current knowledge. *Oral Surg Oral Med Oral Pathol Oral Radiol.* 2015;120(3):368-77.
18. Hu K, Zhang X, Chen R, Li X. Recent methods for the diagnosis and differentiation of ameloblastoma: a narrative review. *Life.* 2024;17(1):1-16.
19. Scarfe WC, Farman AG. What is cone-beam CT and how does it work? *Dent Clin North Am.* 2008;52(4):707-30.
20. Macan D, Kobler P, Knežević G, Grgurević J, Švajhler T, Krmpotić I, et al. Usporedba kliničke i patohistološke dijagnoze u oralnoj kirurgiji. *Acta Stomatol Croat Int J Oral Sci Dent Med.* 1991;25(3):177-85.
21. Maia EC, Sandrini FAL. Management techniques of ameloblastoma: a literature review. *RGO-Rev Gaúcha Odontol.* 2017;65:62-9.
22. Girardi GB, Arora K, Saifi AM. Ameloblastoma: A retrospective analysis of 31 cases. *J Oral Biol Craniofacial Res.* 2017;7(3):206-11.
23. Hupp JR, Ellis III E, Tucker MR. *Contemporary Oral and Maxillofacial Surgery.* Elsevier. Philadelphia; 2018; 721 p.
24. Singh M, Shah A, Bhattacharya A, Raman R, Ranganatha N, Prakash P. Treatment Algorithm for Ameloblastoma. *Case Rep Dent.* 2014;2014(1):1-5.
25. Henedige AA, Doumptotis D, Ahad S. Enucleation of Ameloblastoma-Case Report of 16-Year-Old Male. *Int Arch Oral Maxillofac Surg.* 2018;2:2-6.
26. Xu C, Hu Y, Sun Y, Shao Q, Song Y, He J. Curettage combined with decompression for the treatment of ameloblastoma in children: report of two cases. *BMC Oral Health.* 2024;24(1):2-10.
27. Kreppel M, Zöller J. Ameloblastoma—Clinical, radiological, and therapeutic findings. *Oral Dis.* 2018;24(1–2):63–6.
28. Xavier SP, de Mello-Filho FV, Rodrigues WC, Sonoda CK, de Melo WM. Conservative approach: using decompression procedure for management of a large unicystic ameloblastoma

- of the mandible. *J Craniofac Surg.* 2014;25(3):1012–4.
29. Gülcan H, Gülşen U. The Treatment of Ameloblastoma with Decompression. *Turk Klin J Dent Sci.* 2021;27(4):697-700.
  30. Adeyemo WL, Bamgbose BO, Ladeinde AL, Ogunlewe MO. Surgical management of ameloblastomas: conservative or radical approach? A critical review of the literature. *Oral Surg.* 2008;1(1):22-7.
  31. Medina A, Velasco Martinez I, McIntyre B, Chandran R. Ameloblastoma: clinical presentation, multidisciplinary management and outcome. *Case Rep Plast Surg Hand Surg.* 2021;8(1):27-36.
  32. Neagu D, Escuder-de la Torre O, Vázquez-Mahía I, Carral-Roura N, Rubín-Roger G, Penedo-Vázquez Á, et al. Surgical management of ameloblastoma. Review of literature. *J Clin Exp Dent.* 2019;11(1):70-79.
  33. Sampson DE, Pogrel MA. Management of mandibular ameloblastoma: the clinical basis for a treatment algorithm. *J Oral Maxillofac Surg.* 1999;57(9):1074-7.
  34. Nakamura N, Mitsuyasu T, Higuchi Y, Sandra F, Ohishi M. Growth characteristics of ameloblastoma involving the inferior alveolar nerve: a clinical and histopathologic study. *Oral Surg Oral Med Oral Pathol Oral Radiol Endodontology.* 2001;91(5):557-62.
  35. De Melo WM, Pereira-Santos D, Sonoda CK, Pereira-Freitas SA, de Moura WL, de Paulo Cravinhos JC. Large unicystic ameloblastoma of the mandible: management guided by biological behavior. *J Craniofac Surg.* 2012;23(5):499-502.
  36. Furuki Y, Fujita M, Mitsugi M, Tanimoto K, Yoshiga K, Wada T. A radiographic study of recurrent unicystic ameloblastoma following marsupialization. Report of three cases. *Dentomaxillofacial Radiol.* 1997;26(4):214-8.
  37. Park HS, Song IS, Seo BM, Lee JH, Kim MJ. The effectiveness of decompression for patients with dentigerous cysts, keratocystic odontogenic tumors, and unicystic ameloblastoma. *J Korean Assoc Oral Maxillofac Surg.* 2014;40(6):260-5.
  38. Huang IY, Lai ST, Chen CH, Chen CM, Wu CW, Shen YH. Surgical management of ameloblastoma in children. *Oral Surg Oral Med Oral Pathol Oral Radiol Endodontology.* 2007;104(4):478-85.

## **6. ŽIVOTOPIS**

Gabrijela Srblić rođena je 27. ožujka 1999. u Koprivnici. Nakon završene Osnovne škole Sidonije Rubido Erdödy u Gornjoj Rijeci školovanje nastavlja u Gimnaziji Ivana Zakmardija Dijankovečkog u Križevcima, a 2018. godine upisuje studij dentalne medicine na Stomatološkom fakultetu Sveučilišta u Zagrebu. Članica je pjevačkog zbora Stomatološkog fakulteta „Z(u)bor“. Sudjeluje na brojnim kongresima te na međunarodnom Simpoziju studenata dentalne medicine. Za vrijeme studiranja radila je kao dentalni asistent u privatnim ordinacijama gdje je stekla veliko iskustvo i mnoga znanja.