

# Primjena PRGF-a u suvremenim oralnokirurškim metodama

---

**Petro, Petra**

**Master's thesis / Diplomski rad**

**2024**

*Degree Grantor / Ustanova koja je dodijelila akademski / stručni stupanj:* **University of Zagreb, School of Dental Medicine / Sveučilište u Zagrebu, Stomatološki fakultet**

*Permanent link / Trajna poveznica:* <https://um.nsk.hr/um:nbn:hr:127:895745>

*Rights / Prava:* [Attribution-NonCommercial 4.0 International/Imenovanje-Nekomercijalno 4.0 međunarodna](#)

*Download date / Datum preuzimanja:* **2024-12-27**



*Repository / Repozitorij:*

[University of Zagreb School of Dental Medicine Repository](#)





Sveučilište u Zagrebu

Stomatološki fakultet

Petra Petro

# **PRIMJENA PRGF-A U SUVREMENIM ORALNOKIRURŠKIM METODAMA**

DIPLOMSKI RAD

Zagreb, 2024.

Rad je ostvaren u: Stomatološki fakultet Sveučilišta u Zagrebu, Zavod za oralnu kirurgiju

Mentor rada: doc.dr.sc. Marko Vuletić, Zavod za oralnu kirurgiju

Lektor hrvatskog jezika: Sonja Delimar, prof. hrvatskog jezika i književnosti, izvrstan savjetnik

Lektor engleskog jezika: Jasna Polanović, prof. engleskog i hrvatskog jezika i književnosti

Rad sadrži: stranica 45  
tablica 0  
slika 13  
CD 0

Rad je vlastito autorsko djelo, koje je u potpunosti samostalno napisano uz naznaku izvora drugih autora i dokumenata korištenih u radu. Osim ako nije drukčije navedeno, sve ilustracije (tablice, slike i dr.) u radu su izvorni doprinos autora poslijediplomskog specijalističkog rada. Autor je odgovoran za pribavljanje dopuštenja za korištenje ilustracija koje nisu njegov izvorni doprinos, kao i za sve eventualne posljedice koje mogu nastati zbog nedopuštenog preuzimanja ilustracija odnosno propusta u navođenju njihova podrijetla.

## *Zahvala*

*Zahvaljujem svom mentoru doc. dr. sc. Marku Vuletiću na pomoći i savjetima tijekom pisanja ovog diplomskog rada.*

*Hvala svim mojim prijateljima koji su ove godine studiranja učinili posebnima.*

*Najveće hvala mojim roditeljima na bezuvjetnoj potpori i ljubavi. Hvala Vam što ste vjerovali u mene, zbog Vas sam tu gdje jesam.*

## PRIMJENA PRGF-A U SUVREMENIM ORALNOKIRURŠKIM METODAMA

### Sažetak

Plazma bogata faktorima rasta (PRGF) autologni je krvni preparat s visokim regenerativnim potencijalom. Zajedno s PRP-om (plazma bogata trombocitima) i PRF-om (fibrin obogaćen trombocitima), PRGF čini skupinu trombocitnih koncentrata, koji se međusobno razlikuju prema procesu pripreme i konačnom sastavu. Posebnost PRGF-a leži u odsutnosti leukocita, koji su prisutni u ostalim trombocitnim preparatima, a odgovorni su za modulaciju upalne reakcije. Svi ovi preparati svoje regenerativne sposobnosti duguju faktorima rasta smještenima u trombocitima.

Faktori rasta su proteini i peptidi s mitotičkim i kemotaktičkim djelovanjem na stanice okolnih tkiva. Oni induciraju proliferaciju i diferencijaciju stanica, obnovu tkiva i povratak izgubljene funkcije. Priprema PRGF-a započinje venepunkcijom pune venske krvi pacijenta, koja se nakon miješanja s antikoagulansom centrifugira. Centrifugalna sila omogućava separaciju eritrocita, leukocita i trombocita. Na dnu epruvete talože se eritrociti, iznad kojih se smješta bijeli sloj leukocita. Ostatak epruvete dijeli se u dvije frakcije: F1 frakciju, od koje nastaje fibrinska membrana, i F2 frakciju, od koje nastaje ugrušak bogat faktorima rasta. Lokalnom primjenom ovih frakcija postiže se regenerativni učinak.

Zbog jednostavnosti pripreme i činjenice da se radi o autolognom regenerativnom preparatu, primjena PRGF-a u oralnoj kirurgiji postaje sve popularnija. Ubrzano cijeljenje, regeneracija tkiva, kao i smanjena postoperativna bol i rizik od infekcija, ključne su prednosti primjene preparata bogatih faktorima rasta.

U oralnoj se kirurgiji PRGF koristi za očuvanje postekstrakcijske alveole, augmentaciju dna maksilarnog sinusa, regeneraciju živčanog, koštanog i mekog tkiva, liječenje simptoma temporomandibularnog poremećaja (TMP), autotransplantaciju zuba te kod osteonekroze čeljusti.

**Ključne riječi:** plazma bogata faktorima rasta, trombociti, faktori rasta

## **PRIMJENA PRGF-A U SUVREMENIM ORALNOKIRURŠKIM METODAMA**

### **Summary**

Plasma rich in growth factors (PRGF) is an autologous blood preparation with high regenerative potential. Together with PRP (platelet-rich plasma) and PRF (platelet-enriched fibrin), PRGF forms a group of platelet concentrates, which differ from each other according to the preparation process and final composition. The special feature of PRGF lies in the absence of leukocytes, which are present in other platelet preparations and are responsible for modulating the inflammatory reaction. All these preparations owe their regenerative abilities to growth factors located in platelets. Growth factors are proteins and peptides with mitotic and chemotactic effects on cells of surrounding tissues. They induce cell proliferation and differentiation, tissue renewal and the return of lost function. The preparation of PRGF begins with a venipuncture of the patient's whole venous blood, which is centrifuged after mixing with the anticoagulant. Centrifugal force enables the separation of erythrocytes, leukocytes and platelets. At the bottom of the test tube, erythrocytes are deposited, above which a white layer of leukocytes is placed. The rest of the test tube is divided into two fractions; F1 fraction, from which the fibrin membrane is formed, and F2 fraction, from which a clot rich in growth factors is formed. The local application of these fractions achieves a regenerative effect. Due to the simplicity of preparation and the fact that it is an autologous regenerative preparation, the use of PRGF in oral surgery is becoming increasingly popular. Accelerated healing, tissue regeneration, as well as reduced postoperative pain and risk of infection, are the key advantages of using preparations rich in growth factors. In oral surgery, PRGF is used to preserve the post-extraction alveolus, augmentation of the floor of the maxillary sinus, regeneration of nerve, bone and soft tissue, treatment of symptoms of temporomandibular disorder (TMD), autotransplantation of teeth and osteonecrosis of the jaw.

**Key words:** plasma rich in growth factors, platelet, growth factors

## Sadržaj

1. UVOD .....	1
2. POVIJESNI PREGLED TROMBOCITNIH PREPARATA .....	4
2.1. Plazma bogata trombocitima (PRP).....	5
2.3. Fibrin obogaćen trombocitima (PRF).....	6
2.2. Plazma obogaćena faktorima rasta (PRGF).....	7
3. FAKTORI RASTA .....	8
4. MEHANIZAM RADA.....	12
5. PROTOKOL DOBIVANJA PRGF-a .....	14
6. INDIKACIJE ZA PRIMJENU PRGF-a U ORALNOJ KIRURGIJI.....	19
6.1. Prezervacija alveole nakon ekstrakcije zuba i postekstrakcijska bol.....	20
6.2. Augmentacija dna maksilarnog sinusa .....	21
6.3. Poremećaji temporomandibularnog zgloba .....	25
6.4. Repozicija alveolarnog živca .....	25
6.5. Autotransplantacija zuba.....	26
6.6. Vođena regeneracija kosti i tkiva (GBR/GTR).....	27
6.7. Osteonekroza čeljusti .....	28
9. LITERATURA.....	37
10. ŽIVOTOPIS .....	44

## **Popis skraćenica**

ARP – prezervacija alveolarnog grebena (engl. *alveolar ridge preservation*)

BTI – Biotehnološki institut (engl. *Biotechnology Institute*)

CBCT – *cone beam* kompjuterizirana tomografija (engl. *cone beam computed tomography*)

EGF – epidermalni faktor rasta (engl. *epidermal growth factor*)

FGF – fibroblastni faktor rasta (engl. *fibroblast growth factor*)

GBR – vođena regeneracija kosti (engl. *guided bone regeneration*)

GTR – vođena regeneracija tkiva (engl. *guided tissue regeneration*)

IGF – inzulinu sličan faktor rasta (engl. *insulin-like growth factor*)

MRONJ – medikamentna osteonekroza čeljusti(engl. *medication-related osteonecrosis of the jaw*)

PDGF – trombocitni faktor rasta (engl. *platelet-derived growth factor*)

PRF – fibrin obogaćen trombocitima (engl. *platelet rich fibrin*)

PRGF – plazma bogata faktorima rasta (engl. *plasma rich in growth factors*)

PRP – plazma bogata trombocitima (engl. *platelet rich plasma*)

TGF – transformirajući faktor rasta (engl. *transforming growth factor*)

TMP – temporomandibularni poremećaj

TMZ – temporomandibularni zglob

VEGF – vaskularni endotelni faktor rasta (engl. *vascular endothelial growth factor*)

WBC – bijela krvna zrnca (engl. *white blood cell*)

G – veličina igle (engl. *gauge*)



## **1. UVOD**

Regenerativna medicina polje je medicine koje se bavi istraživanjem regenerativnog potencijala ljudskog organizma. U tom kontekstu, autologni preparati dobiveni iz tijela samog pacijenta postaju sve popularniji (1). Jedan od najzanimljivijih preparata upravo je plazma bogata faktorima rasta (PRGF) koja ima širok spektar primjene.

PRGF je prvi put predstavio Eduardo Anitua u svom radu objavljenom 1999. godine (2). Ideja je nastala iz saznanja da su trombociti izvor faktora rasta koji igraju ključnu ulogu u proliferaciji i diferencijaciji stanica, a samim time i ključnu ulogu u regeneraciji tkiva. Plazma bogata faktorima rasta dobiva se centrifugiranjem iz pune venske krvi pacijenta, i sadrži 4-5 puta veću koncentraciju trombocita (3). Važnu ulogu u cijeloj ideji PRGF preparata igra kalcij, koji je neophodan za aktivaciju trombocita. Aktivacija trombocita dovodi do otpuštanja faktora rasta i formiranja trodimenzionalne fibrinske mrežice koja čini osnovu za naseljavanje stanica i regeneraciju tkiva. Izvor kalcija može biti iz tkiva na mjestu primjene ili iz kalcijevog klorida koji se koristi kao aktivator (4).

PRGF se klinički može koristiti u obliku ugruška, membrane ili kao tekućina (5).

Jedna od prednosti PRGF-a u usporedbi s drugim trombocitnim koncentratima je ta što ne sadrži leukocite. Ovo je važno jer prisutnost leukocita može povećati rizik od lokalne upalne reakcije. Eliminacijom leukocita iz PRGF-a smanjuje se mogućnost upale, čime se postiže bolji ishod liječenja (6).

Zbog svojih regenerativnih sposobnosti PRGF se sve češće primjenjuje u različitim granama medicine i stomatologije. U posljednja dva desetljeća PRGF se intenzivno koristi u oralnoj kirurgiji, implantologiji i parodontologiji. U oralnoj se kirurgiji koristi za stimulaciju cijeljenja rane, regeneraciju koštanog i mekog tkiva te za smanjenje postoperativne boli i otekline. U implantologiji PRGF pomaže pri osteointegraciji implantata, dok u parodontologiji pridonosi regeneraciji parodontnih tkiva, kao i smanjenju dubine parodontnih džepova.

PRGF je svoje mjesto pronašao u ortopediji, oftalmologiji, dermatologiji i estetskoj medicini. U ortopediji se koristi za liječenje ozljeda tetiva, ligamenata i hrskavice zgloba, dok se u oftalmologiji koristi za ubrzano cijeljenje rožnice nakon operacije. U dermatologiji i estetskoj medicini PRGF se koristi za tretmane pomlađivanja kože, liječenje ožiljaka i stimulaciju rasta kose (7).

Sve ove primjene čine PRGF vrijednim alatom u regenerativnoj medicini, nudeći mogućnost prirodnog i učinkovitog liječenja različitih stanja, uz minimalan rizik od

komplikacija.

Svrha je ovoga rada objasniti što je to PRGF (plazma bogata faktorima rasta), koji su njegovi potencijali i ograničenja te koja su stanja u stomatologiji indicirana za njegovu primjenu.

## **2. POVIJESNI PREGLED TROMBOCITNIH PREPARATA**

Plazma bogata trombocitima (PRP), fibrin obogaćen trombocitima (PRF) i plazma bogata faktorima rasta (PRGF) autologni su trombocitni preparati dobiveni iz pune venske krvi. Međusobno se razlikuju po protokolu dobivanja i kasnije obrade. A ono što ih objedinjuje, prisutnost je trombocita kojima duguju svoje regenerativne sposobnosti.

Otkriću ovih preparata prethodilo je otkriće trombocita u 19. stoljeću (8). Trombociti, poznati kao krvne pločice, anuklearni su citoplazmatski fragmenti nastali u koštanoj srži od megakariocita. Unutar trombocita nalaze se brojne granule, od kojih su najvažnije  $\alpha$ -granule koje sadrže faktore rasta odgovorne za ubrzano cijeljenje rane (9).

Početak 40-ih godina prošloga stoljeća kliničari su koristili takozvane embrionalne „ekstrakte“ s faktorima rasta i citokinima za ubrzano cijeljenje rane (8). Cronkite i suradnici (6) prvi su put upotrijebili trombocite za aktivaciju produkata plazme, trombina i fibrinogena, tijekom presađivanja kože 1944.god. Zahvaljujući tome nastaje hipoteza da su molekule faktora rasta sastavni dio trombocita te da na taj način preparati s visokim koncentracijama krvnih pločica pomažu u ubrzanom cijeljenju rane, što je i potvrđeno 80-ih godina prošloga stoljeća (8).

## **2.1. Plazma bogata trombocitima (PRP)**

Plazma bogata trombocitima predstavlja prvu generaciju trombocitnih preparata s kliničkom primjenom. PRP su prvi put opisali Marx i suradnici (10) kao suspenziju trombocita u plazmi, s većim brojem trombocita u odnosu na broj u punoj venskoj krvi. Zbog svojih antiinflamatornih svojstava te bržeg cijeljenja rane bez pojave komplikacija, primjena je započela i na drugim područjima medicine (8). Primjena u stomatologiji započela je 90-ih godina prošloga stoljeća, s ciljem poboljšanja osteointegracije implantata; kao i ubrzanog cijeljenja koštanih defekata (8).

PRP ima koncentraciju trombocita 3-5 puta veću nego što je ona u punoj venskoj krvi (8).

Uz trombocite se u pripravcima PRP-a nalaze i visoke koncentracije bijelih krvnih stanica (WBC). Najbrojniji među njima su leukociti koji otpuštaju protuupalne citokine, što može dovesti do pojačanog upalnog odgovora na mjestu primjene. Ipak prema najnovijim

podacima u plazmi bogatoj trombocitima nalaze se i protuupalni citokini, kao i antibakterijski peptidi, odgovorni za kontrolu akutne upale (9).

PRP se priprema vađenjem periferne venske krvi pacijenta. Svježa krv se miješa s antikoagulansom, kako bi se spriječilo zgrušavanje, nakon čega ide u dvofazni postupak centrifugiranja (8). Na kraju procesa dobiveni se preparat miješa s goveđim trombinom i kalcijevim kloridom, što za rezultat daje želatinozni koncentrat trombocita (11).

### **2.3. Fibrin obogaćen trombocitima (PRF)**

PRF predstavlja najnoviju generaciju trombocitnih koncentrata, koju su u Francuskoj 2004. predstavili Choukroun i suradnici (12). Radi se o preparatu s dugotrajnijim regenerativnim učinkom i produljenim otpuštanje čimbenika rasta, uz pojednostavljeni postupak pripreme.

U sastavu PRF-a nalaze se faktori rasta i citokini uklopljeni u fibrinsku mrežicu. Ono što ga razlikuje od ostalih trombocitnih preparata, sporije je otpuštanje regenerativnih faktora, što omogućuje dugotrajniji učinak na proces cijeljenja (8). Fibrinska matrica, osim što služi kao depo faktora rasta i citokina, također ima značajnu ulogu u angiogenezi, imunološkom odgovoru, kao i u epitelizaciji same rane (10).

Jednostavniji i jeftiniji proces dobivanja doprinosi popularnosti ovog trombocitnog koncentrata. Prvi je korak uzimanje uzorka pune venske krvi pacijenta, nakon čega se pristupa postupku centrifugiranja bez prethodnog dodavanja antikoagulansa. Do aktivacije trombocita dolazi u trenutku njihova kontakta sa stijenkama epruvete; time se potiče prirodni put koagulacije, što za rezultat daje fibrinsku mrežicu u kojoj se nalaze trombociti (11).

## **2.2. Plazma obogaćena faktorima rasta (PRGF)**

U potrazi za boljim autolognim trombocitnim koncentratom E. Anitua i suradnici (5) razvili su preparat PRGF-a sa znatno većom koncentracijom faktora rasta, uz minimalne inkluzije leukocita i ostalih WBC (13).

Plazmu obogaćenu faktorima rasta karakterizira dugotrajnije otpuštanje čimbenika rasta budući da se umjesto goveđeg trombina za koagulaciju koristi kalcijev klorid. Dodavanjem kalcijevog klorida potiče se stvaranje prirodnog trombina, čime se oponaša fiziološki proces zgrušavanja i omogućuje dugotrajnije otpuštanje faktora rasta, što može biti ključno za oporavak tkiva (12). Kalcij klorid također omogućava formiranje trodimenzionalne fibrinske mrežice koja održava regenerativni prostor te služi kao matrica za progenitorne stanice (5).

Eliminacijom leukocita iz PRGF-a nastoji se izbjeći protuupalni učinak proteaza i kiselih hidrolaza iz bijelih krvnih stanica (5).

Ovisno o stupnju koagulacije i aktivacije uzorka, razlikujemo nekoliko vrsta PRGF preparata: PRGF supernatant koristi se u obliku kapi za oči i kao medij za stanične kulture (14); tekući PRGF koristi se za bioaktivaciju titanske površine implantata; PRGF u obliku trodimenzionalne fibrinske mrežice sa staničnim inkluzijama koristi se za regeneraciju mekih tkiva te kao gusta, elastična fibrinska mrežica za hemostazu post-ekstrakcijske rane i epitelizaciju mekog tkiva (5).

### **3. FAKTORI RASTA**



Čimbenici rasta su polipeptidi ili proteini koji se vežu za visoko specifične receptore na površini stanice; potiču ili inhibiraju mitozu te utječu na diferencijaciju stanica. Vezanjem na receptore prenose signale drugim unutarstaničnim komponentama, što rezultira promijenjenom ekspresijom gena. Proces prijenosa vanjskog molekularnog signala, koji posljedično izaziva odgovor stanice, naziva se transdukcija signala (15).

Unutar trombocita nalaze se tri vrste sekretornih granula:  $\alpha$ -granule, guste granule i lizosomi. Faktori rasta nalaze se u  $\alpha$ -granulama, koje zauzimaju 10% volumena trombocita (16).

Proteini  $\alpha$ -granula nastaju u megakariocitima. Njihova sinteza događa se u endoplazmatskom retikulumu, a sazrijevanje se odvija u Golgijevoj mrežici, nakon čega slijedi pupanje vezikula s  $\alpha$  granulama iz trans-Golgijeve mrežice. Daljnjem prometu i konačnoj formaciji vezikula doprinose proteinski omotači, od kojih je najčešći klatrin. Adapterski proteini povezani s klatrinom nalaze se u trombocitima, uz hipotezu da doprinose daljnjem sazrijevanju granula u cirkulirajućim trombocitima (16).

Sama endocitoza vezikula odvija se preko receptora iz Src obitelji. Src jesu tirozin kinaze koje transduciraju signale koji su uključeni u kontrolu raznih staničnih procesa kao što su proliferacija, diferencijacija, pokretljivost i adhezija (17). Posljednja istraživanja pokazuju da se brojnost  $\alpha$ -zrnaca trombocitima povećava tijekom životnog vijeka, što ukazuje na kontinuiranu endocitozu (16).

Proteini koji se izlučuju iz  $\alpha$ -granula sudjeluju u koagulaciji lučenjem fibrinogena i von Willebrand faktora te sadrže faktore V, XI i XIII koji sudjeluju u sekundarnoj hemostazi. Nasuprot tome u  $\alpha$ -granulama nalaze se zalihe antitrombina, koji inaktivira faktore koagulacije (18). Trombocitne  $\alpha$ -granule također utječu na upalu izlučujući visoke koncentracije proupalnih i imunomodulirajućih čimbenika. Među proteinima u  $\alpha$ -granulama nalaze se i komponente komplementa koje su zaslužne za odstranjivanje mikroorganizama iz cirkulacije, dok druge vrste proteina imaju direktnu antimikrobnu aktivnost (16).

Ipak, proteini zbog kojih  $\alpha$ -granule igraju veliku ulogu u regenerativnim mogućnostima trombocitnih preparata jesu faktori rasta.

### **PDGF (*engl. platelet-derived growth factor*)**

Trombocitne faktore rasta (PDGF) čini obitelj od pet homo- i heterodimera ( $\alpha\alpha$ ,  $\alpha\beta$ ,  $\beta\beta$ ,  $\gamma\gamma$  i  $\delta\delta$  izomeri) polipeptida koji su kodirani s četiri gena ( $\alpha$ ,  $\beta$ ,  $\gamma$ ,  $\delta$ ), koji se vežu na dvije različite receptorske tirozin kinaze na površini stanice (3). Najzastupljeniji je oblik, koji se otpušta nakon aktivacije trombocita, PDGF- $\alpha\beta$ . PDGF- $\alpha\beta$ , zajedno s PDGF- $\beta\beta$  imaju snažne mitogene učinke na matične stanice i osteoblaste te potiču angiogenezu i sintezu kolagena, što pozitivno utječe na cijeljenje rane. U proliferativnoj fazi zarastanja rane PDGF potiču proliferaciju fibroblasta te potiču kontrakciju kolagene matrice i posreduju u lučenju kolagenaze, što je pak bitno u kasnijoj fazi remodelacije (3). Ova dva oblika dimera izlučuju trombociti direktno na mjestu ozljede, dok homodimer  $\alpha\alpha$  luče nestimulirane stanice osteoblasta (19).

### **TGF (*engl. transforming growth factor*)**

Transformirajući faktor rasta (TGF) javlja se u tri izoformna oblika: TGF- $\beta$ 1, TGF- $\beta$ 2 i TGF- $\beta$ 3(3). TGF- $\beta$  receptor je serin/treonin kinaza koja je odgovorna za proizvodnju izvanstraničnog matriksa, dok lokalno djelovanje ovog proteina pojačava proizvodnju kolagena i fibronektina. Usporedo s tim transformirajući faktor rasta inhibira djelovanje proteaza te tako sprječava razgradnju kolagena. Ova skupina proteina također se pokazala kao koristan stimulans proliferacije i diferencijacije mezenhimalnih stanica periosta; dok sam TGF- $\beta$ 1 kontrolira proliferaciju, diferencijaciju i druge stanične funkcije u različitim tipovima stanica (20).

### **VEGF (*engl. vascular endothelial growth factor*)**

Vaskularni endotelni faktor rasta (VEGF) javlja se u četiri izomerna oblika kao glikozilirani dimer koji stimulira angiogenezu. Identificirana su dva receptora visokog afiniteta za VEGF: VEGFR-1 i VEGFR-2. Receptori se eksprimiraju na endotelnim i hematopoetskim stanicama. VEGFR-2 navodi se kao glavni regulator angiogeneze i vaskulogeneze (3, 20).

### **EGF (*engl. epidermal growth factor*)**

Epidermalni faktor rasta (EGF) djeluje mitogenetski i kemotaktički na epitelne stanice i fibroblaste te potiče formaciju granulacijskog tkiva. Najviše receptora za ovu vrstu faktora rasta imaju fibroblasti, preondrociti i preosteoblasti (21).

### **IGF (*engl. insulin-like growth factor*)**

Polipeptidni lanci čija je sekvenca aminokiselina homologna inzulinu nazivaju se čimbenici rasta slični inzulinu (IGF). Ovu skupinu proteina čine dva liganda, IGF-I i IGF-II, s pripadajućim receptorima, *IGFR-I and II*; te šest proteina nosača (*IGF BP-1 to 6*) koji su uključeni u proliferaciju i mitogenezu stanica (3).

IGF-II najzastupljeniji je čimbenik rasta, i igra važnu ulogu u početnom stadiju staničnog ciklusa, dok učinak IGF-I nastupa kasnije i odgovoran je za daljnji rast stanica (19).

### **FGF (*engl. fibroblast growth factor*)**

Fibroblastni faktori rasta (FGF) predstavljaju skupinu od 18 različitih proteina grupiranih u 6 podskupina. Tijekom embriogeneze FGF igraju važnu ulogu u regulaciji stanične proliferacije, migracije i diferencijacije. U odraslim pak tkivima sudjeluju u angiogenezi te su snažni mitogeni i kemotaktanti za endotelne stanice, fibroblaste i keratocite. Na taj način ubrzavaju cijeljenje rane i dovode do minimalne pojavnosti ožiljkastog tkiva (22, (23).

## **4. MEHANIZAM RADA**

Trombociti pored svog hemostatskog učinka igraju i veliku ulogu u regeneraciji tkiva. Regenerativni potencijal postižu putem citokina i faktora rasta prisutnih u granulama trombocita. Kao što je već ranije opisano, u trombocitima su najbrojnije  $\alpha$ -granule koje se degranuliraju aktivacijom trombocita (11). Aktivacija može biti dio fiziološkog procesa ili posljedica dodavanja kalcijevog klorida kod pripravaka PRGF preparata.

Najbrojniji među faktorima rasta su trombocitni faktori rasta (PDGF) koji igraju veliku ulogu u proliferativnoj fazi i fazi remodelacije rane, zbog mitogenog učinka na fibroblaste i osteoblaste (3), dok angiogenezi pridonose direktno utjecajem na glatke mišićne stanice krvnih žila te posredno kemotaktičkim djelovanjem na vaskularni endotelni faktor rasta (VEGF). Njemu slično djelovanje ima i TGF, koji uz sve to dodatno inhibira protaze koje sudjeluju u razgradnji kolagena. Za proliferaciju i diferencijaciju epitelnih stanica najznačajniji je epidermalni faktor rasta (EGF) koji inducira formaciju granulacijskog tkiva kao osnovu za proces cijeljenja (24). Uz njega za mekotkivno cijeljenje bitan je fibroblastni faktor rasta (FGF) koji smanjuje pojavnost ožiljkastog tkiva te inzulinu sličan faktor rasta (IGF) koji potiče maksimalan rast stanica (23).

Trombociti sadrže brojne protuupalne citokine i kemokine koji sudjeluju u hemostazi, cijeljenju rana te su odgovorni za kontrolu upale. Osnovna je zadaća ovih citokina regulacija upalnih procesa kao što su migracija leukocita, fagocitoze i stvaranja reaktivnih kisikovih vrsta (25, 26).

Kemokini pored sudjelovanja u hemostazi djeluju kemotaktički na monocite i neutrofile, s ciljem kontrole imunološke reakcije. Najzastupljeniji među njima je PF4 koji sprječava apoptozu monocita te potiče njihovu diferencijaciju u makrofage (22). PF4 također ima anti-angiogeno djelovanje, zbog čega omjer ovog kemokina i vaskulogenih faktora može biti odlučujući u uspješnosti regenerativne terapije (13).

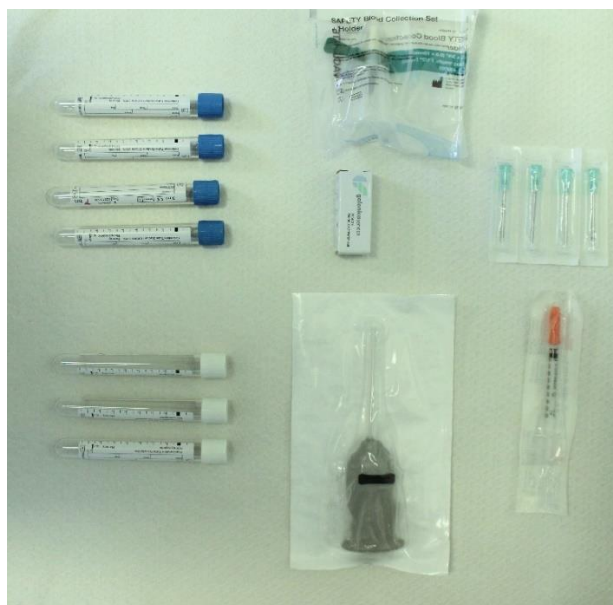Osim toga, trombociti također sintetiziraju i otpuštaju interleukine koji posreduju u mobilizaciji monocita i leukocita. Na taj način trombociti sudjeluju u kontroli lokalne upalne reakcije (22). Istraživanja su pokazala da preparati PRGF-a posjeduju i antibakterijska svojstva koja su posebno izražena u prva četiri sata nakon primjene (23). Ovakvi rezultati sugeriraju uporabu PRGF Endoret-a u borbi protiv postoperativnih infekcija.

## **5. PROTOKOL DOBIVANJA PRGF-a**

S obzirom na to da se radi o autolognom regenerativnom materijalu, prvo je potrebno uzeti uzorak pune venske krvi pacijenta. Vađenju krvi pristupa se sa širokim iglama (18G). Taj korak bitan je kako ne bi došlo do aktivacije trombocita, uslijed bliskog kontakta stijenke igle i krvnih pločica.

Sam protokol dobivanja PRGF preparata osmislio je BTI institut; koji danas na tržištu nudi dva različita seta za pripremu. Jedan set dolazi s aktivatorom koji je u ovom slučaju kalcijev klorid, dok drugi set ne sadrži aktivator jer se aktivacija događa prilikom reakcije dobivene frakcije s kalcijem u tkivu pacijenata. Prednost je seta s aktivatorom što dobiveni produkt ostaje dulje stabilan.

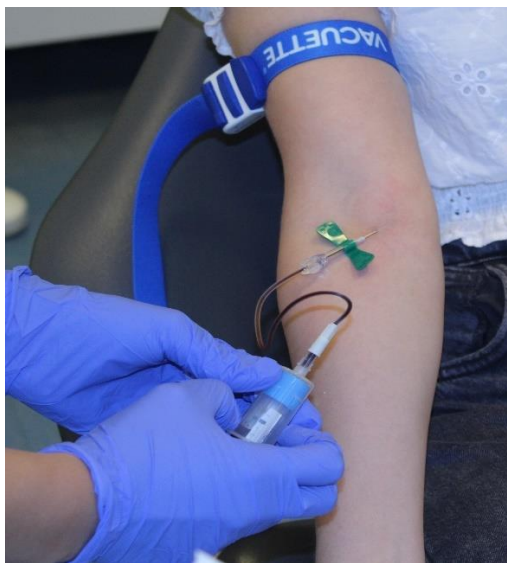
U setu s aktivatorom nalaze se četiri epruvete volumena 9 mL, jedna ampula aktivatora, dvije epruvete za frakcioniranje, šprica za aspiraciju, pipeta te leptir igla za vađenje krvi. Uz set potrebni su i sustav za centrifugiranje, kao i plazmaterm za završnu fazu.



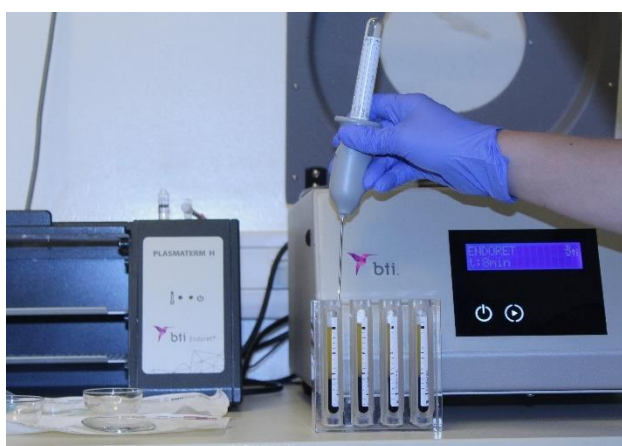Slika 1. Pribor potreban za pripremu PRGF preparata (autor: Petra Petro, 2024)

Sam postupak pripreme vrlo je jednostavan. Prvo se pristupa vađenju krvi, a u ovom nam je slučaju potrebno 36 mL pune venske krvi u koju se, kao antikoagulans, dodaje 3.8% natrijev citrat. Zatim slijedi centrifugiranje u trajanju od 8 minuta na 580 g pri sobnoj temperaturi (27). Centrifugiranjem dolazi do separacije eritrocita i leukocita od ostatka plazme koja je bogate faktorima rasta. Na dnu same epruvete nalazi se talog eritrocita, a

tanki bijeli sloj koji se nalazi iznad predstavlja talog leukocita. Mjesto udaljeno 0,5 mm od ruba taloga naznačimo na epruveti. Time eliminiramo eritrocite i leukocite iz PRGF preparata, po čemu se on i razlikuje od sličnih trombocitnih koncentrata. Sadržaj epruvete 2 mm iznad prethodno naznačene linije predstavlja frakciju F2 u kojoj se nalaze faktori rasta, a preostali dio iznad je frakcija F1 koja služi kao fibrinska membrana. Pipetom se te dvije frakcije separiraju od ostatka krvi. Iz svake epruvete prvo fracioniramo F1 frakciju koja je na vrhu, nakon čega uzimamo novu pipetu za aspiraciju frakcije F2. Na kraju ovog postupka dobivamo po 8 mL svake frakcije (4, 28).



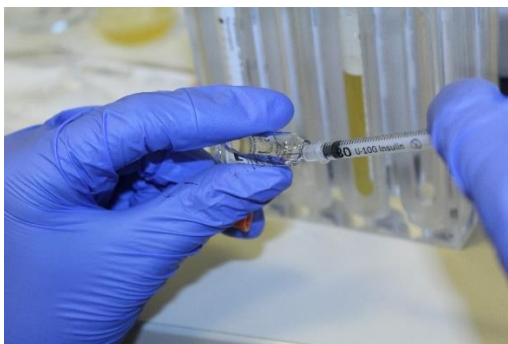Slika 2. Vađenje 36 mL svježe pune krvi (autor: Petra Petro, 2024)




Slika 3. Pipetiranje frakcija dobivenih centrifugiranjem (autor: Petra Petro, 2024)



Idući je korak aktivacija dobivenih frakcija. Aktivacija F1 i F2 frakcije postiže se na isti način, dodavanjem 2 linije kalcijevog klorida iz aktivacijske šprice na 1 mL frakcionirane plazme. Nakon ubrizgavanja aktivatora F1 frakcija pohranjuje se u plazmaterm 20 – 25 minuta, a frakcija F2 15 – 20 minuta na temperaturi od 37°C (4, 28). Tako dobivena frakcija F2 pretvara se u želatinoznu tvar (clot), koja miješanjem s autolognim ili sintetskim koštanim preparatima daje kompaktnu masu koja služi kao augmentacijski materijal koji koristimo npr. prilikom širenja alveolarnog grebena ili augmentacije dna maksilarnog sinusa (5).



Slika 4. Aktivacija frakcije kalcijevim kloridom (autor: Petra Petro, 2024)



Slika 5. Oblik F1 i F2 frakcije dobivene u plazmatermu (autor: Petra Petro, 2024)

Ukoliko ne aktiviramo F2 frakciju možemo ju koristiti za namakanje postekstrakcijske alveole ili punjenje parodontnog džepa. U tom slučaju aktivacija se događa pri reakciji s kalcijem prisutnim u tkivu. Neaktivirani preparat na sobnoj temperaturi može biti 3 do 4 sata (5).

Kao što je već spomenuto, dobivene frakcije ne sadrže leukocite, što sprječava nastanak upalne reakcije i povećava biokompatibilnost ovog preparata (29).

Istraživanja su pokazala da svi oblici PRGF-a imaju bakteriostatski učinak, osobito u prva četiri sata nakon primjene (30).

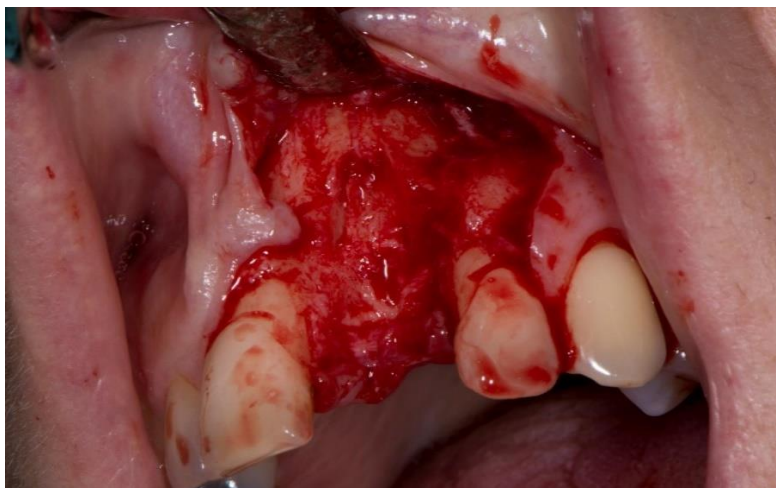
**6. INDIKACIJE ZA PRIMJENU PRGF-a U ORALNOJ  
KIRURGIJI**

## **6.1. Prezervacija alveole nakon ekstrakcije zuba i postekstrakcijska bol**

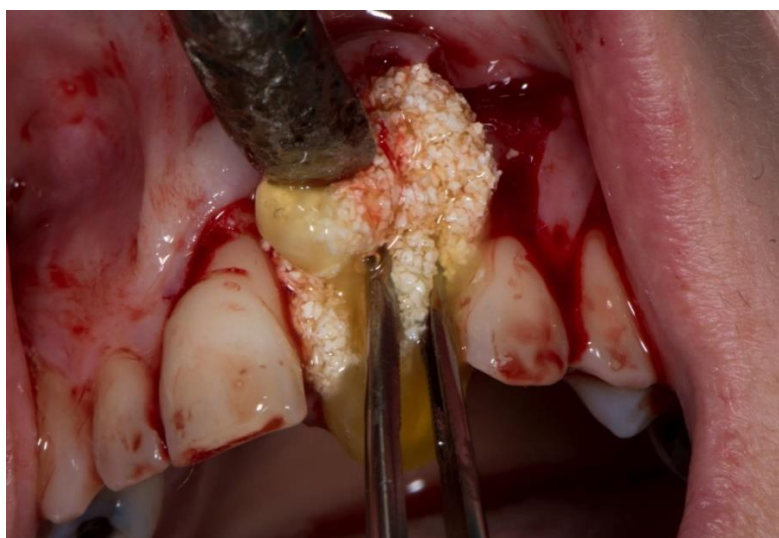Gubitak alveolarne kosti može se pripisati nizu čimbenika kao što su agresivne ekstrakcije zuba s posljedično velikim koštanim defektima, uznapredovali oblici parodontne bolesti, infekcije, ciste ili tumori. Očuvanje kako visine, tako i širine alveolarnog grebena, koji će biti osnova za buduće fiksne ili mobilne protetske radove, jedan je od izazova s kojima se susreće suvremena stomatologija.

Ekstrakcija je traumatski zahvat koji često rezultira destrukcijom alveolarne kosti i okolnog mekog tkiva. Tijekom cijeljenja odvija se složena kaskada fizioloških procesa koje karakteriziraju unutarnje promjene čiji je rezultat stvaranje kosti unutar čašice te vanjske promjene koje dovode do smanjena visine i širine alveolarnog grebena. 1985. godine Greenstein je prvi put opisao ARP (*alveolar ridge preservation*), što je potaknulo istraživanja na tom polju (31). Gotovo sve tehnike podrazumijevaju primjenu autolognih ili ksenogenih koštanih graftova, koji se danas sve češće kombiniraju s faktorima rasta kako bi se postiglo bolje cijeljenje rane (32).

Samostalna primjena plazme bogate faktorima rasta u slučaju prezervacije postekstrakcijske alveole rezultira manjom postoperativnom boli, ubrzanim cijeljenjem, te značajnom mekotkivnom i koštanom regeneracijom. Postupak podrazumijeva venepunkciju pacijentove krvi i pripremu PRGF preparata prema ranije opisanom protokolu. Nakon vađenja zuba i ekskohelacije rane, u postekstrakcijsku alveolu postavlja se ugrušak PRGF-a dobiven iz F2 frakcije, koji se prekriva autolognom fibrinskom membranom dobivenom iz F1 frakcije. Rubovi rane primarno se zašiju (4).



Slika 6. Alveola nakon ekstrakcije. Preuzeto s dopuštenjem autora: doc.dr.sc. Marko Vuletić



Slika 7. Augmentacije postekstrakcijske alveole konglomeratom PRGF-a i umjetnog koštanog materijala. Preuzeto s dopuštenjem autora: doc.dr.sc. Marko Vuletić

## 6.2. Augmentacija dna maksilarnog sinusa

Maksilarni sinus najveći je paranazalni sinus piramidalnog oblika. Prosječan volumen maksilarnog sinusa je 15 mL, dok se visina kreće u rasponu od 36 mm do 45 mm; širina 23-25 mm i duljina 38-45 mm. Gornji zid maksilarnog sinusa ujedno je dno orbite i čini ga vrlo tanka stijenka. Prednja stijenka proteže se od donjeg ruba orbite do maksilarnog

alveolarnog procesusa. Stražnja stijenka odvaja maksilarni sinus i pterigopalatinalnu fosu. Medijalni zid ujedno je lateralni zid nosne šupljine na kojem se nalazi primarno ušće maksilarnog sinusa, *hiatus maxillaris*, koji predstavlja i glavni drenažni put. Lateralna stijenka smještena je bukalno i čini cjelinu s maksilarnim i zigomatičnim procesusom te se perforacijom tog zida omogućuje pristup sinusnoj šupljini kod postupaka augmentacije (33).

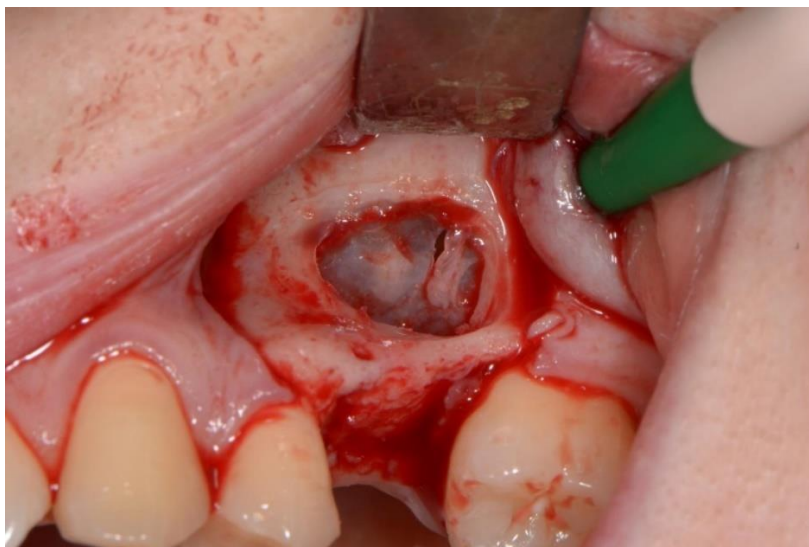
Unutrašnjost sinusa oblaže tanka Schneiderova membrana, prosječne debljine 0,8 mm. Prilikom podizanja dna maksilarnog sinusa membranu je potrebno pažljivo odljuštiti iz kaudalne regije, a da prilikom toga ne dođe do njene perforacije.

Ono što također može dovesti do nekroze i perforacije membrane, prevelika je količina materijala za augmentaciju, o čemu također treba voditi računa (33).

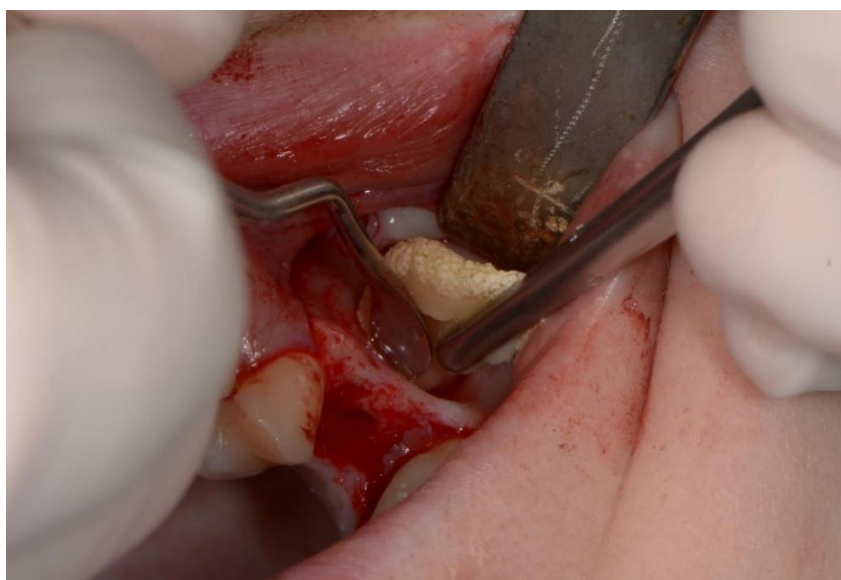Postupak augmentacije dna maksilarnog sinusa (sinus lift) sve je češći zahvat prije postavljanja dentalnih implantata u posteriornim regijama maksile koje su pretrpjele značajan gubitak koštane mase zbog pneumatizacije sinusa, atrofije čeljusti ili traume. 70-ih godina 20. st. Hilt Tatum koristio je šupljinu maksilarnog sinusa kako bi povećao volumen kosti u gornjoj čeljusti i time omogućio veći kontakt implantata i kosti (33).

Provedena su brojna istraživanja kako bi se ustanovila regenerativna učinkovitost PRGF preparata kod augmentacije maksilarnog sinusa. PRGF se kod ovakve vrste zahvata može primijeniti kao zaseban preparat ili u kombinaciji s ksenogenim koštanim graftovima.

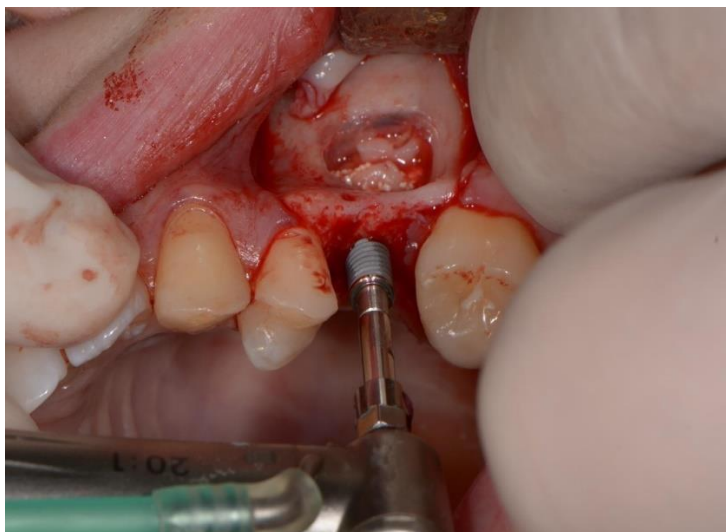
Postoji nekoliko tehnika podizanja dna maksilarnog sinusa; jedna je od njih lateralni pristup kroz vestibulum. Podizanjem mukoperistalnog režnja prikazuje se vestibularna stijenka dna maksilarnog sinusa, koja se potom pažljivo uklanja svrdlima kako bi se pristupilo Schneiderovoj membrani. Membrana sinusa odiže se od koštane podloge, a novostvoreni prostor ispunjava se kompaktnom mješavinom F2 frakcije PRGF-a i ksenogenog koštanog materijala. Preko se postavlja fibrinska membrana kao barijera između koštanog augmentata i mekog tkiva. Režanj se repositionira i primarno zašije (34, (35)).



Slika 8. Lateralni pristup kod zahvata podizanja dna maksilarnog sinusa. Preuzeto s dopuštanjem autora: doc.dr.sc. Marko Vuletić

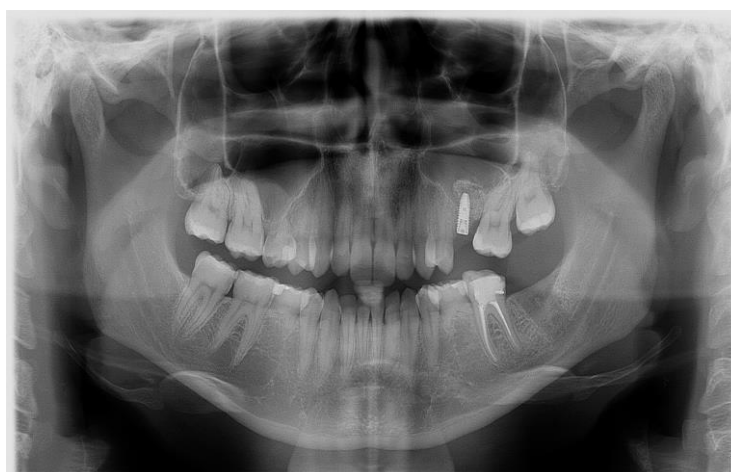

Slika 9. Augmentacija dna maksilarnog sinusa mješavinom F2 frakcije i ksenogenog koštanog metrijala. Peuzeto s dopuštanjem autora: doc.dr.sc. Marko Vuletića



Slika 10. Imedijatna ugradnja implantata nakon augmentacije dna maksilarnog sinusa.

Preuzeo s dopuštenjem autora: doc.dr.sc. Marko Vuletić



Slika 11. kontrolna radiološka slika nakon osteointegracije implantata. Preuzeto s dopuštenjem autora: doc.dr.sc. Marko Vuletić

Sinus lift moguće je provesti transkrestalno kroz alveolu na mjestu ekstrakcije odnosno kroz preparirano ležište za implantat. S mjesta preparacije prikupi se autologni koštani sekvestar. Mješavina sekvestra i faktora rasta postavlja se na mjesto preparacije prije ugradnje privremenog implantata. Nakon 4 mjeseca cijeljenja, od vrha privremenog implantata radiološki je zabilježena formacija 3 mm nove kosti odgovarajuće gustoće. Nakon toga slijedi zamjena privremenog implantat s trajnim implanto-protetskim radom (36).



### 6.3. Poremećaji temporomandibularnog zgloba

Temporomandibularni zglob jedini je pokretni zglob orofacijalne regije bez kojega temeljne radnje govora, žvakanja i gutanja ne bi bile moguće. Zbog velikog broja svakodnevnih kretnji temporomandibularni zglob podložan je trošenju, a samim time i razvoju različitih degenerativnih bolesti (37).

Temporomandibularni poremećaji (TMP) čine podskupinu patologija grupiranih pod orofacijalnom boli koja zahvaća temporomandibularni zglob (TMZ), žvačne mišiće i mišićno-koštane strukture glave i vrata. Etiologija TMP-a je višestruka, jer može biti uzrokovana hiperfunkcijom ili parafunkcijom, traumatskim ozljedama, hormonalnim promjenama i atricijom zglobnih struktura. Psihosocijalni faktori kao što su stres, depresija i tjeskoba, također su veliki etiološki faktor. Najčešći klinički simptomi su bol u mišićima, zglobovima, zvuk prilikom kretnje zgloba, krepitacije zgloba, ograničene kretnje, devijacija i defleksija prilikom otvaranja usta. TMP se najčešće javljaju u dobi od 20 do 40 godina, a češći su kod žena s incidencijom 2:1. Cilj je liječenja temporomandibularnih poremećaja smanjenje boli, normalizacija funkcije otvaranja i zatvaranja usta, kao i sprečavanje progresije daljnjeg oštećenja zgloba (38).

Zbog svog regenerativnog učinka preparati PRGF-a koriste se za regeneraciju oštećenih zglobnih struktura, što rezultira i poboljšanom funkcijom. Primjena je započela u ortopediji, a nedugo nakon toga implementirana je u stomatologiju za liječenje temporomandibularnih poremećaja. Injektiranje F2 frakcije u samu čahuru zgloba, ali i u okolno tkivo dovodi do remisije upale, simptoma boli i ograničenog otvaranja (39).

### 6.4. Repozicija alveolarnog živca

Zbog ekstremne atrofije mandibule u posteriornoj regiji, ili zbog visoko pozicioniranog mandibularnog kanala, postoje slučajevi u kojima je visina raspoložive kosti u donjoj čeljusti manja od 3 mm. Takva situacija otežava postavu *short implantata*, i može kompromitirati njihovu primarnu stabilnost. Jedno je od rješenja u takvoj situaciji repozicija *nervus alveolaris inferiora*, što su u članku opisali Anitua i Alkhraisat (40). Takav zahvat ima veliki rizik od neurosenzornih komplikacija. Ranije provedena

istraživanja pokazala su uspješnost PRGF-a u liječenju neuropatskih stanja, zbog čega su faktori rasta korišteni u ovom slučaju. Zahvat je uspješno proveden kod tri pacijenta. Nakon pažljive preparacije ležišta implantata, otkriven je *nervus alveolaris inferior* smješten u mandibularnom kanalu. Prethodno pripremljena i aktivirana frakcija F2 injektirana je na mjesto budućeg implantata. PRGF ugrušak postavljen je iznad samog živca, a implantat je prekriven fibrinskom membranom PRGF-a. Izvršena je repozicija reznja pune debljine te su postavljeni šavovi. Nakon perioda osteointegracije 4-6 mjeseci, radiološki je vidljiva novostvorena kost između apikalnog dijela implantata i mandibularnog kanala u kojem se nalazi živac. Svi pacijenti praćeni su naredne 2, 4 i 5 godina, uz gubitak marginalne kosti  $0.1 \pm 0.4$  mm, i bez neurosenzornih komplikacija, što ukazuje na uspješnost zahvata. Ipak, autori navode da je potrebno provesti još istraživanja na ovu temu.

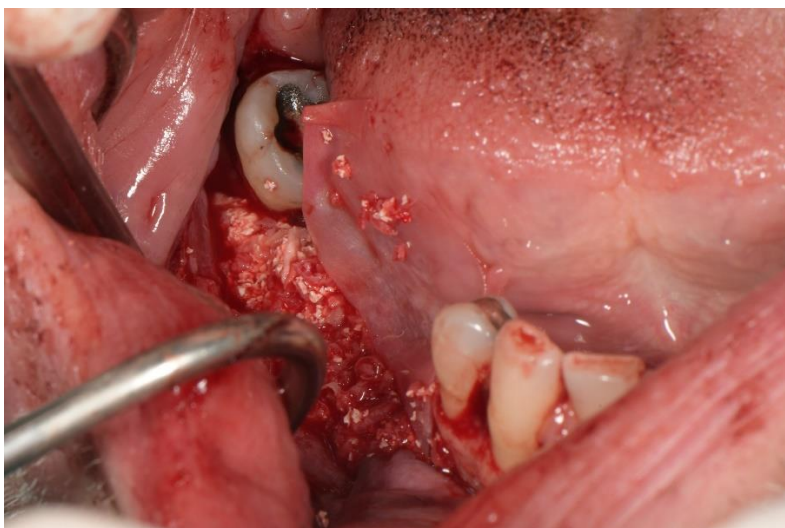
## 6.5. Autotransplantacija zuba

Autotransplantacija zuba kirurški je postupak prijenosa zuba iz jedne u drugu ekstrakcijsku alveolu ili kirurški pripremljeno mjesto, kod istog pacijenta. Uspješnost autotransplantacije danas seže i do 75%, a posebno je značajna kod djece i adolescenata kod kojih zbog dubokih karijesnih lezija, trauma ili hipodoncije nedostaje trajni zub. Prednost autotransplantacije je što potiče daljnji razvoj parodontnog ligamenta, alveolarnog grebena, te ima veliki utjecaj na funkcije govora i žvakanja (41).

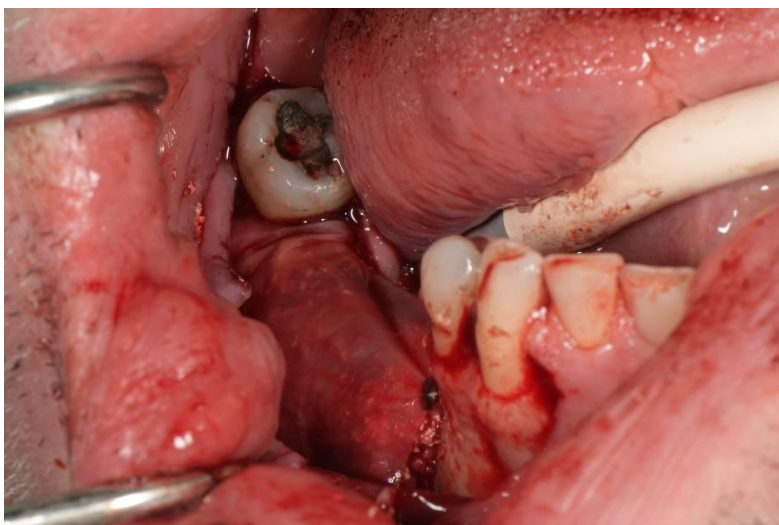
Nekoliko je zabilježenih slučajeva u kojima su korišteni preparati PRGF-a prilikom autotransplantacije zuba, kako bi potaknuli obnovu parodontnog ligamenta, spriječili upalu i resorpciju. Prilikom toga korištena je F2 frakcija kao pričuvni medij za zub u periodu između ekstrakcije i transplantacije te je aktivirani ugrušak PRGF-a postavljen oko transplantiranog zuba na kraju samog postupka. Zabilježen je izostanak upalne reakcije te brže cijeljenje mekog tkiva, dok je sama vitalnost pulpe ovisila o stupnju razvoja korijena (41, 42).

## 6.6. Vođena regeneracija kosti i tkiva (GBR/GTR)

Vođena regeneracija kosti (GBR) regenerativna je tehnika koja se koristi za povećanje vertikalne i horizontalne dimenzije alveolarnog grebena. Uključuje primjenu, bilo autolognog ili ksenogenog, koštanog grafta i biokompatibilne membrane. Cilj je membrane spriječiti urastanje vezivnog i epitelnog tkiva koje se obnavlja brže, a samim time ometa osteogenezu (43). Međutim, sve je češća uporaba i trombocitnih koncentrata koji miješanjem s koštanim graftom daju konglomerat koji olakšava pozicioniranje i oblikovanje samog grafta. Potvrđena je prednost uporabe PRGF preparata u ovu svrhu te istraživanja navode manju postoperativnu bol i ljepše cijeljenje mekotkivnih struktura (44). Vođena regeneracije tkiva (GTR) najčešće je primjenjivana tehnika u parodontologiji za prekrivanje recesija i eksponiranih furkacija, ali i u oralnoj kirurgiji i implantologiji. Omogućuje koštanu regeneraciju prije nego dođe do migracije mekog tkiva u područje defekta. Koristi se membranama koje sprječavaju urastanje stanica veziva i epitela u defekt, ali ovoga puta bez kombinacije s koštanim graftovima, što je glavna razlika u odnosu na GBR (45). PRGF je moguće kombinirati i s biokompatibilnim membranama, što se pokazalo kao jako dobra kombinacija prilikom tkivno vođene regeneracije u slučaju furkacijskih defekata (46).



Slika 12. Horizontalna augmentacija alveolarnog grebena konglomeratom PRGF-a i ksenogenog koštanog materijala. Preuzeo s dopuštanjem autora: doc.dr.sc. Marko Vuletić



Slika 13. Repozicija reznja i fiksacija titanskim pinovima. Preuzeo s dopuštenjem autora: doc.dr.sc. Marko Vuletić

## 6.7. Osteonekroza čeljusti

Osteonekroza čeljusti je stanje u kojem dolazi do odumiranja koštanih stanica. Uzrok mogu biti antiresorptivni ili antiangiogeni lijekovi, što ona nazivamo medikamentozno uzrokovana osteonekroza čeljusti (MRONJ). Zračenje u regiji glave i vrata predisponirajući je faktor za nastanak tzv. osteoradionekroze. Pored ove dvije vrste postoje još i traumatska osteonekroza, atraumatska osteonekroza kao posljedica infekcije, sistavne bolesti ili upotrebe narkotika, i spontana osteonekroza, idiopatske etiologije (47).

MRONJ je prema najnovijoj definiciji „nuspojava lijeka opisana kao progresivno uništavanje i smrt koštanog tkiva, koja zahvaća mandibulu i maksilu pacijenata izloženih lijekovima za koje je poznato da povećavaju rizik od bolesti, u nedostatku prethodnog zračenja“ (47).

Diferencijalno dijagnostički MRONJ moramo razlikovati od stanja kao što su sinusitis, alveolarni osteitis, periapikalne lezije, gingivitis i TMP, zbog čega postoje navedeni dijagnostički kriteriji. Ovakvo stanje posljedica je primjene antiresorptivnih ili antiangiogenih lijekova. Ova vrsta lijekova namijenjena je pacijentima kod kojih se nastoji očuvati koštana masa uslijed osteopenije, osteoporoze ili malignih stanja koja zahvaćaju kost. Pacijenti su najčešće žene (47).

Antiresorptivni lijekovi inhibicijom diferencijacije i funkcije osteoklasta uzrokuju njihovu apoptozu te smanjuju resorpciju i remodelaciju kosti. Negativan utjecaj imaju i na aktivnost osteoblasta, fibroblasta i keratinocita, a time i na sam proces cijeljenja. Ključni faktor nastanka je bakterijska kontaminacija te posljedično upalna reakcija. Karakteristika svih lijekova koji uzrokuju osteonekrozu je smanjenje angiogeneze. Bisfosfonati i denosumabi su lijekovi koji se najčešće povezuju s MRONJ-om (47).

Procjena rizika za razvoj MRONJ-a ovisi o načinu primjene lijeka, trajanju terapije, dozama lijeka, ali i o nekim lokalnim i anatomskim čimbenicima. Parenteralna primjena lijeka ima veći potencijal izazvati ovakvu vrstu komplikacija u odnosu na oralnu primjenu. Invazivni stomatološki zahvati kao što su alveotomija, vađenje zuba, ugradnja dentalnih implantata ili parodontna kirurgija nose rizik od nastanka osteonekroze koji je 5 do 7 puta veći. Loša oralna higijena, parodontne ili periapikalne upalne lezije također su čimbenici rizika. Osteonekroza kao posljedica lijekova češće se javlja u mandibuli zbog manje prokrvljenosti i tanke sluznice (47).

Glavni je klinički znak MRONJ-a eksponirana kost, koja varira od izloženih rubova prazne alveole do cijele čeljusti. Leziju uglavnom prati edem mekih tkiva, s gnojnom supuracijom ili bez nje, uz koju može biti prisutna i intra- ili ekstraoralna fistula. Bol se javlja u akutnom stadiju, a kad nastupi nekroza, lezija postaje asimptomatska. Daljnji progres može dovesti do parestezija, oroantralne komunikacija ili patološke frakture čeljusti. Ove promjene također su vidljive radiološki kao skleroza lamine dure ili resorpcija trabekularne kosti (47).

Terapija osteonekroze ovisi o stupnju razvoja bolesti, a postoje dva različita pristupa liječenja. Prvi pristup prednost daje konzervativnoj terapiji, koja uključuje sustavnu antibiotsku terapiju kombiniranu s lokalnom antimikrobnom terapijom klorheksidinom.

Drugi, radikalniji pristup, zagovara kiruršku terapiju koja podrazumijeva odstranjenje nekrotične kosti budući da se takva kost ne može revitalizirati te kao takva predstavlja podlogu za bakterije i daljnju progresiju bolesti. Nekrotičnu kost odstranjenu tijekom operacije potrebno je poslati na patohistološku analizu. Ova radikalnija metoda pokazala se uspješnijom u liječenju MRONJ-a u odnosu na konzervativnu tehniku. Nakon uklanjanja nekrotičnog sekvestra potrebno je modelirati rubove okolne kosti te ranu zašiti primarno bez tenzije. Dodatne terapijske mogućnosti uključuju hiperbaričnu oksigenaciju, terapiju ozonom te primjenu faktora rasta u kombinaciji sa sustavnom antibiotskom terapijom (47).

Kada radikalni kirurški pristup nadopunjujemo s PRGF preparatima, bitno je naglasiti da se pacijentu propisuje prijeoperacijska profilaktička antimikrobna terapija. Odizanjem režnja pune debljine prikazuje se nekrotični sekvestar i okolno zdravo tkivo. Cilj je maknuti svu nekrotičnu kost i granulacijsko tkivo koristeći okruglo čelično svrdlo uz vodeno hlađenje, kako bi se dobila čista koštana podlogu, bez oštih rubova. Tako nastali defekt ispunjava se ugruškom PRGF-a, koji se prekriva fibrinskom membranom. Na kraju slijedi pozicioniranje režnja i primarno šivanje rane (48).

## **7. RASPRAVA**

PRGF (plazma bogata faktorima rasta) preparati svoj regenerativni potencijal duguju faktorima rasta prisutnim u trombocitima. Oni svojim mitotičkim i kemotaktičkim djelovanjem dovode do proliferacije i diferencijacije različitih vrsta stanica. Na taj način plazma bogata faktorima rasta može potaknuti i ubrzati obnovu različitih vrsta tkiva i stanica, što u konačnici dovodi do očuvanja funkcije. Posebnost PRGF preparata je odsutnost leukocita kao inicijatora upale. Time se postiže kontrola upalne reakcije na mjestu primjene, što rezultira manjom postoperativnom boli i bržim cijeljenjem. Upravo te karakteristike dovele su do široke primjene PRGF preparata u stomatologiji s različitim ishodima.

Anitua i suradnici (4) proveli su istraživanje uspoređujući brzinu i kvalitetu koštanog i mekotkivnog cijeljenja nakon ekstrakcije mandibularnih molara. Kod jedne grupe pacijenta korišteni su preparati PRGF-a u obliku ugruška i membrane, dok je druga grupa bila kontrolna grupa čije se cijeljenje odvijalo fiziološkim procesom formacije ugruška. Nakon 10-12 tjedana napravljene su kontrolne CBCT snimke, koje su pokazale znatno očuvanje volumena kosti, kao i povećanje gustoće kosti kod pacijenata tretiranih PRGF preparatima. Histološka analiza pokazala je značajnu regeneraciju kosti na mjestima gdje su korišteni faktori rasta. Suprotno tome Farin i suradnici (49) proveli su identično istraživanje u kojem su kod jedne skupine pacijenta postekstrakcijsku alveolu tretirali pripravcima PRGF-a; dok se u drugoj skupini cijeljenje odvijalo prirodnim putem. U ovoj studiji micro-CT i histološka analiza provedena je u dva vremenska intervala: prvi put nakon 4-6 tjedana, te nakon 7-10 tjedana. Prema provedenom istraživanju nije zamijećena razlika u volumenu, mineralnom sastavu, gustoći i angiogenezi kod pacijenata tretiranih PRGF-om, i kod onih kod kojih se cijeljenje odvijalo formacijom ugruška. Što se tiče postoperativne boli i edema, rezultati oba istraživanja pokazali su se sličnima. Farina i suradnici (49) sugeriraju da redukcija postoperativnih simptoma može biti povezana s odsutnošću leukocita u PRGF preparatima, budući da leukociti aktiviraju lokalnu upalnu reakciju (4).

Anitua i suradnici (34) proveli su još jedno istraživanje kombinirajući PRGF s anorganskom goveđom kosti. Istraživanje je obuhvaćalo 18 pacijenata na kojima su provedeni zahvati podizanja dna maksilarnog sinusa s lateralnim pristupom te su nakon perioda cijeljenja od 6 mjeseci postavljena 43 implantata. Autori navode kako je



uspješnost bila 100% kod svih pacijenata te da primjena PRGF preparata daje sigurne, učinkovite i predvidljive rezultate. Slične rezultate potvrdila je studija Dragona i suradnici (35) u kojoj je provedeno 39 augmentacija te je postoperativno nakon 6 mjeseci ugrađeno 48 implantata. Uspješnost je bila 95.8% zbog dva implantata kod kojih osteointegracija nije bila uspješna. S druge pak strane, u istraživanju koje su proveli Di Stefano i suradnici (50) u kojem je napravljena usporedba augmentacije dna maksilarnog sinusa ksenogenim koštanim materijalom s dodatkom i bez dodatka PRGF-a, dobiveni rezultati pokazali su da dodatak plazme bogate faktorima rasta ne utječe dodatno na formaciju nove kosti te je dobiveni volumen kosti u oba slučaja bio identičan. Ipak istraživači navode kako je u slučajevima primjena PRGF-a cijeljenje mekog tkiva bilo brže. Ovakav ishod istraživanja dobili su i Batas i suradnici (51) kod 5 bilateralnih augmentacija, gdje je volumen dobivene kosti bio identičan kod primjene samo koštanog grafta, i kombinacije koštanog grafta i faktora rasta.

S obzirom na regenerativne sposobnosti PRGF-a, Giacomello i suradnici (39) proveli su istraživanje kako bi ispitali učinak faktora rasta u slučaju temporomandibularnih poremećaja. U istraživanju je sudjelovalo 13 ispitanika s dijagnozom anteriornog pomaka diska bez redukcije, praćenom bolovima zbog kronične upale retrodiskalnog tkiva. U razmaku od 30 dana u periartikularno i intrartikularno područje ubrizgano je 1,5 – 2 mL F2 frakcije PRGF preparata. Maksimalno otvaranje usta i razina boli prema vizualnoj skali mjereni su prije prvog tretmana, nakon 30 dana neposredno prije drugog tretmana te nakon 6 mjeseci. Svi pacijenti pokazali su napredak u prvih 7 dana nakon injektiranja PRGF frakcije. Simptomi su se potpuno povukli kod 5 pacijenata nakon 30 dana, dok su tegobe kod 11 pacijenata nestale nakon 6 mjeseci, dok je nepotpuna remisija boli zabilježena u 2 slučaja.

Provedeno je i nekoliko istraživanja koja su usporedila učinkovitost hijaluronske kiseline i faktora rasta u ublažavanju simptoma TMP-a. Autori jednog takvog istraživanja su Fernandez-Ferro i suradnici (52), koji su uključili 100 pacijenata s dijagnozom osteoartritis, podijeljenih u dvije skupine. U jednoj skupini korištena je hijaluronske kiselina u obliku intraartikularne injekcije, dok je kod druge skupine korišten preparat PRGF-a. Također je mjereno maksimalno otvaranje usta, kao i razina boli prema vizualnoj skali. Rezultati su pokazali da su pacijenti kod kojih je korišten PRGF tretman

imali znatnu redukciju boli u usporedbi s onima koji su tretirani hijaluronskom kiselinom, dok se kod maksimalnog otvaranja usta nije vidjela primjetna razlika. Nasuprot tome, u sličnoj studiji koju su proveli Leketas i suradnici. (53) nisu primijetili značajnu razliku između PRGF i hijalurnoske kiseline nakon artroskopije temporomandibularnog zgloba.

Lopez i suradnici (48) prikazali su tri slučaja u kojima su ispitali učinkovitost kirurškog protokola koji koristi plazmu bogatu faktorima rasta prilikom liječenja MRONJ-a. U sva tri slučaja pacijenti su bile osobe ženskog spola, na terapiji antiresoptivnim/antiangiogenim lijekovima duljoj od tri godine. Dvije pacijentice su dugogodišnji pušači. U dva slučaja osteonekroza se pojavila nakon ekstrakcije zuba, dok je treći slučaj vezan uz implantate, koji su prethodno bili asimptomatski, i redovito kontrolirani u periodu od 10 godina. Prije kirurškog zahvata terapije navedenim lijekovima bile su privremeno prekinute uz suglasnost pacijenata te je ordinirana perioperativna antibiotska profilaksa. Kirurškim postupkom uklonjeno je granulacijsko tkivo i nekrotična kost, nakon čega je rana prekrivena membranom PRGF-a i primarno zašivena. Aktivirana F2 frakcija dodatno je ubrizgana na rubove rane kako bi se potaknulo što bolje cijeljenje mekog tkiva. Postoperativnom analizom utvrđeno je cijeljenje mekog tkiva bez znakova infekcije, bez simptoma boli i nelagode, uz povlačenje neuropatskih simptoma nastalih uslijed osteonekroze. Radiološki nalazi pokazali su povećanje koštanog volumena. Zaključno na kraju studije utvrđeni su značajni benefiti primjene PRGF preparata u kirurškom tretmanu MRONJ-a.

## **8. ZAKLJUČAK**

Ubrzano cijeljenje, smanjena postoperativna bol, kao i mogućnost komplikacija, odlike su preparata bogatih faktorima rasta, zbog kojih je njihova primjena u stomatologiji sve šira. Provedena istraživanja pokazala su velike benefite primjene PRGF (plazma bogata faktorima rasta) preparata kod regeneracije mekog tkiva. Cijeljenje se odvija ubrzano i s minimalnom pojavnošću ožiljkastog tkiva zahvaljujući potentnom djelovanju faktora rasta.

Istraživanja pak kod koštane regeneracije još su uvijek oprečna. Upitno je koliko samostalna primjena PRGF-a može dovesti do koštane regeneracije. Ipak primjena plazme bogate faktorima rasta u kombinaciji s koštanim graftovima smanjuje vjerojatnost upalne reakcije i odbacivanja grafta, te dovodi do ubrzanog cijeljenja, što sugerira uporabu PRGF-a u svrhu koštane regeneracije.

## **9. LITERATURA**

1. Regenerative Medicine [Internet]. [citirano 11. lipanj 2024.]. Dostupno na: <https://www.aabb.org/news-resources/resources/cellular-therapies/facts-about-cellular-therapies/regenerative-medicine>
2. Dragonas P, Schiavo JH, Avila-Ortiz G, Palaiologou A, Katsaros T. Plasma rich in growth factors (PRGF) in intraoral bone grafting procedures: A systematic review. *J Cranio-Maxillofac Surg.* 2019;47(3):443–53.
3. Pal US, Mohammad S, Singh RK, Das S, Singh N, Singh M. Platelet-rich growth factor in oral and maxillofacial surgery. *Natl J Maxillofac Surg.* 2012;3(2):118–23.
4. Anitua E, Murias-Freijo A, Alkhraisat MH, Orive G. Clinical, radiographical, and histological outcomes of plasma rich in growth factors in extraction socket: a randomized controlled clinical trial. *Clin Oral Investig.* 2015;19(3):589–600.
5. Anitua E, Sánchez M, Orive G, Andía I. The potential impact of the preparation rich in growth factors (PRGF) in different medical fields. *Biomaterials.* 2007;28(31):4551–60.
6. S G, A C, L B, C R, C D, F C, i ostali. Comparison between PRP, PRGF and PRF: lights and shadows in three similar but different protocols. *Eur Rev Med Pharmacol Sci* [Internet]. 2015. [citirano 19. lipanj 2024.];19(6). Dostupno na: <https://pubmed.ncbi.nlm.nih.gov/25855914/>
7. Anitua E, Pino A, Troya M, Jaén P, Orive G. A novel personalized 3D injectable protein scaffold for regenerative medicine. *J Mater Sci Mater Med.* 2017;29(1):7.
8. Mościcka P, Przyłipiak A. History of autologous platelet-rich plasma: A short review. *J Cosmet Dermatol.* 2021;20(9):2712–4.
9. Quirynen M, Siawasch S, Temmerman A, Cortellini S, Dhondt R, Teughels W, i ostali. Do autologous platelet concentrates (APCs) have a role in intra-oral bone regeneration? A critical review of clinical guidelines on decision-making process. *Periodontol 2000.* 2023;93(1):254–69.

10. Rodella LF, Bonazza V. Platelet preparations in dentistry: How? Why? Where? When? *World J Stomatol.* 2015;4(2):39–55.
11. Xu J, Gou L, Zhang P, Li H, Qiu S. Platelet-rich plasma and regenerative dentistry. *Aust Dent J.* 2020;65(2):131–42.
12. Prakash S, Thakur A. Platelet Concentrates: Past, Present and Future. *J Maxillofac Oral Surg.* 2011;10(1):45–9.
13. Nishiyama K, Okudera T, Watanabe T, Isobe K, Suzuki M, Masuki H, i ostali. Basic characteristics of plasma rich in growth factors (PRGF): blood cell components and biological effects. *Clin Exp Dent Res.* 2016;2(2):96–103.
14. Anitua E, Sánchez M, Nurden AT, Nurden P, Orive G, Andía I. New insights into and novel applications for platelet-rich fibrin therapies. *Trends Biotechnol.* 2006;24(5):227–34.
15. Anitua E, Zalduendo M, Troya M. Autologous plasma rich in growth factors technology for isolation and ex vivo expansion of human dental pulp stem cells for clinical translation. *Regen Med.* 2019;14(2):97–111.
16. Stone WL, Leavitt L, Varacallo M. Physiology, Growth Factor. U: StatPearls [Internet]. Treasure Island (FL): StatPearls Publishing; 2024 [citirano 29. svibanj 2024.]. Dostupno na: <http://www.ncbi.nlm.nih.gov/books/NBK442024/>
17. Blair P, Flaumenhaft R. Platelet  $\alpha$ -granules: Basic biology and clinical correlates. *Blood Rev.* 2009;23(4):177–89.
18. Stenberg PE, Pestina TI, Barrie RJ, Jackson CW. The Src family kinases, Fgr, Fyn, Lck, and Lyn, colocalize with coated membranes in platelets. *Blood.* 1997;89(7):2384–93.
19. Rendu F, Brohard-Bohn B. The platelet release reaction: granules' constituents, secretion and functions. *Platelets.* 2001;12(5):261–73.

20. Bafico A, Aaronson SA. Classification of Growth Factors and Their Receptors. U: Holland-Frei Cancer Medicine 6th edition [Internet]. BC Decker; 2003 [citirano 29. svibanj 2024.]. Dostupno na: <https://www.ncbi.nlm.nih.gov/books/NBK12423/>
21. Transforming Growth Factor Beta1 - an overview | ScienceDirect Topics [Internet]. [citirano 05. lipanj 2024.]. Dostupno na: <https://www.sciencedirect.com/topics/medicine-and-dentistry/transforming-growth-factor-beta1>
22. Alves R, Grimalt R. A Review of Platelet-Rich Plasma: History, Biology, Mechanism of Action, and Classification. *Skin Appendage Disord.* 2018;4(1):18–24.
23. Beenken A, Mohammadi M. The FGF family: biology, pathophysiology and therapy. *Nat Rev Drug Discov.* 2009;8(3):235–53.
24. Epidermal Growth Factor - an overview | ScienceDirect Topics [Internet]. [citirano 05. lipanj 2024.]. Dostupno na: <https://www.sciencedirect.com/topics/neuroscience/epidermal-growth-factor>
25. Chen Y, Zhong H, Zhao Y, Luo X, Gao W. Role of platelet biomarkers in inflammatory response. *Biomark Res.* 2020;8(1):28.
26. Anitua E, Zalduendo MM, Prado R, Alkhraisat MH, Orive G. Morphogen and proinflammatory cytokine release kinetics from PRGF-Endoret fibrin scaffolds: Evaluation of the effect of leukocyte inclusion. *J Biomed Mater Res A.* 2015;103(3):1011–20.
27. Anitua E, Prado R, Troya M, Zalduendo M, de la Fuente M, Pino A, i ostali. Implementation of a more physiological plasma rich in growth factor (PRGF) protocol: Anticoagulant removal and reduction in activator concentration. *Platelets.* 2016;27(5):459–66.
28. Arya V, Malhotra VL, Rao JD, Kirti S, Malhotra S, Sharma RS. Reduction in post extraction waiting period for dental implant patients using plasma rich in growth factors: an in vivo study using cone-beam computed tomography. *J Korean Assoc Oral Maxillofac Surg.* 2019;45(5):285–93.



29. Kobayashi E, Flückiger L, Fujioka-Kobayashi M, Sawada K, Sculean A, Schaller B, i ostali. Comparative release of growth factors from PRP, PRF, and advanced-PRF. *Clin Oral Investig*. 2016;20(9):2353–60.
30. E A, R A, C G, Jj A, F M, G O. Antibacterial effect of plasma rich in growth factors (PRGF®-Endoret®) against *Staphylococcus aureus* and *Staphylococcus epidermidis* strains. *Clin Exp Dermatol* [Internet]. kolovoz 2012. [citirano 04. lipanj 2024.];37(6). Dostupno na: <https://pubmed.ncbi.nlm.nih.gov/22329713/>
31. Elayah SA, Younis H, Cui H, Liang X, Sakran KA, Alkadasi B, i ostali. Alveolar ridge preservation in post-extraction sockets using concentrated growth factors: a split-mouth, randomized, controlled clinical trial. *Front Endocrinol*. 2023;14:1163696.
32. Fibrin and Wound Healing - CLARK - 2001 - *Annals of the New York Academy of Sciences* - Wiley Online Library [Internet]. [citirano 05. lipanj 2024.]. Dostupno na: <https://nyaspubs.onlinelibrary.wiley.com/doi/full/10.1111/j.1749-6632.2001.tb03522.x?sid=nlm%3Apubmed>
33. Bathla SC, Fry RR, Majumdar K. Maxillary sinus augmentation. *J Indian Soc Periodontol*. 2018;22(6):468–73.
34. Anitua E, Prado R, Orive G. A Lateral Approach for Sinus Elevation Using PRGF Technology. *Clin Implant Dent Relat Res*. 2009;11(s1):e23–31.
35. Dragonas P, Foote M, Yu Q, Palaiologou A, Maney P. One-year implant survival following lateral window sinus augmentation using plasma rich in growth factors (PRGF): a retrospective study. *Med Oral Patol Oral Cir Bucal*. 2020;25(4):e474–80.
36. Anitua E. Two-Step Progressive Transcrestal Sinus Augmentation Using a 4.5 mm Unloaded Implant as a “Temporary Implant” in Highly Atrophic Ridge: Case Report. *Eur J Dent*. 2023;17(2):560–6.
37. Kalladka M, Quek S, Heir G, Eliav E, Mupparapu M, Viswanath A. Temporomandibular Joint Osteoarthritis: Diagnosis and Long-Term Conservative Management: A Topic Review. *J Indian Prosthodont Soc*. 201;14(1):6–15.

38. Gutiérrez IQ, Sábado-Bundó H, Gay-Escoda C. Intraarticular injections of platelet rich plasma and plasma rich in growth factors with arthrocentesis or arthroscopy in the treatment of temporomandibular joint disorders: A systematic review. *J Stomatol Oral Maxillofac Surg.* 2022;123(5):e327–35.
39. Giacomello M, Giacomello A, Mortellaro C, Gallesio G, Mozzati M. Temporomandibular Joint Disorders Treated With Articular Injection: The Effectiveness of Plasma Rich in Growth Factors-Endoret. *J Craniofac Surg.* 2015;26(3):709.
40. Anitua E, Alkhraisat MH. The adjuvant use of plasma rich in growth factors in the inferior alveolar nerve repositioning technique. *Heliyon.* 2019;5(12):e02965.
41. Anitua E, Mendinueva-Urkiá M, Galan-Bringas S, Murias-Freijo A, Alkhraisat MH. Tooth autotransplantation as a pillar for 3D regeneration of the alveolar process after severe traumatic injury: A case report. *Dent Traumatol.* 2017;33(5):414–9.
42. Mena-Álvarez J, Riad-Deglow E, Quispe-López N, Rico-Romano C, Zubizarreta-Macho A. Technology at the service of surgery in a new technique of autotransplantation by guided surgery: a case report. *BMC Oral Health.* 2020;20:99.
43. Home [Internet]. ICOI. [citirano 08. lipanj 2024.]. Dostupno na: <https://www.icoi.org/>
44. Iglesias-Velázquez Ó, Zamora RS, López-Pintor RM, Tresguerres FGF, Berrocal IL, García CM, i ostali. Periosteal Pocket Flap technique for lateral ridge augmentation. A comparative pilot study versus guide bone regeneration. *Ann Anat - Anat Anz.* 2022;243:151950.
45. Ziccardi VB, Buchbinder D. Guided tissue regeneration in dentistry. *N Y State Dent J.* 1996;62(10):48–51.
46. Jenabian N, Haghanifar S, Ehsani H, Zahedi E, Haghpanah M. Guided tissue regeneration and platelet rich growth factor for the treatment of Grade II furcation defects: A randomized double-blinded clinical trial - A pilot study. *Dent Res J.* 2017;14(6):363–9.

47. Lončar Brzak B, Horvat Aleksijević L, Vindiš E, Kordić I, Granić M, Vidović Juras D, i ostali. Osteonecrosis of the Jaw. *Dent J*. 2023;11(1):23.
48. Pardiñas López S, Iocca O, Khouly I. Three-dimensional bone evaluation after surgical treatment with plasma rich in growth factors of Medication Related Osteonecrosis of the Jaw (MRONJ): A report of 3 cases. *Bone Rep*. 2019;10:100208.
49. Farina R, Bressan E, Taut A, Cucchi A, Trombelli L. Plasma rich in growth factors in human extraction sockets: a radiographic and histomorphometric study on early bone deposition. *Clin Oral Implants Res*. 2013;24(12):1360–8.
50. Di Stefano DA, Vinci R, Capparè P, Gherlone EF. A retrospective preliminary histomorphometric and clinical investigation on sinus augmentation using enzyme-deantigenic, collagen-preserving equine bone granules and plasma rich in growth factors. *Int J Implant Dent*. 2021;7:60.
51. Batas L, Tsalikis L, Stavropoulos A. PRGF as adjunct to DBB in maxillary sinus floor augmentation: histological results of a pilot split-mouth study. *Int J Implant Dent*. 2019;5:14.
52. Fernández-Ferro M, Fernández-Sanromán J, Blanco-Carrión A, Costas-López A, López-Betancourt A, Arenaz-Bua J, i ostali. Comparison of intra-articular injection of plasma rich in growth factors versus hyaluronic acid following arthroscopy in the treatment of temporomandibular dysfunction: A randomised prospective study. *J Cranio-Maxillofac Surg*. 2017;45(4):449–54.
53. Leketas M, Dvylys D, Sakalys D, Simuntis R. Different intra-articular injection substances following temporomandibular joint arthroscopy and their effect on early postoperative period: A randomized clinical trial. *CRANIO®*. 2022;0(0):1–6.

## **10. ŽIVOTOPIS**

Petra Petro rođena je 11. 12. 1999. u Livnu. Nakon osnovne škole upisuje Opću Gimnaziju u Livnu. Po završetku gimnazije 2018. godine upisuje Stomatološki fakultet u Zagrebu. Tijekom studiranja sudjeluje na brojim kongresima i radionicama. Sudjeluje kao organizator i voditelj radionica na 5., 6. i 7. Simpoziju studenata dentalne medicine. Za vrijeme studija asistirala je u više privatnih ordinacija u Zagrebu.