

# Ortodontsko-kirurško liječenje impaktiranih zubi u gornjoj čeljusti

---

Šaravanja, Sara

Master's thesis / Diplomski rad

2024

Degree Grantor / Ustanova koja je dodijelila akademski / stručni stupanj: **University of Zagreb, School of Dental Medicine / Sveučilište u Zagrebu, Stomatološki fakultet**

Permanent link / Trajna poveznica: <https://um.nsk.hr/um:nbn:hr:127:794829>

Rights / Prava: [Attribution-NonCommercial 4.0 International/Imenovanje-Nekomercijalno 4.0 međunarodna](#)

Download date / Datum preuzimanja: **2024-12-02**



Repository / Repozitorij:

[University of Zagreb School of Dental Medicine Repository](#)





Sveučilište u Zagrebu  
Stomatološki fakultet

Sara Šaravanja

**ORTODONTSKO-KIRURŠKO LIJEČENJE  
IMPAKTIRANIH ZUBI U GORNJOJ  
ČELJUSTI**

DIPLOMSKI RAD

Zagreb, 2024.

Rad je ostvaren u: Stomatološki fakultet Sveučilišta u Zagrebu, Zavod za Oralnu kirurgiju  
Mentor rada: dr. sc. Josip Biočić, doc.; Zavod za oralnu kirurgiju, Stomatološki fakultet  
Sveučilišta u Zagrebu

Lektor hrvatskog jezika: Irena Prgomet, mag. educ. philol. croat.

Lektor engleskog jezika: mr. sc. Mirta Kos Kolobarić, prof. engleskog jezika i  
književnosti

Sastav Povjerenstva za obranu diplomskog rada:

1. \_\_\_\_\_
2. \_\_\_\_\_
3. \_\_\_\_\_

Datum obrane rada: \_\_\_\_\_

Rad sadrži: 51 stranicu

6 slika

Rad je vlastito autorsko djelo, koje je u potpunosti samostalno napisano uz naznaku izvora drugih autora i dokumenata korištenih u radu. Osim ako nije drukčije navedeno, sve ilustracije (tablice, slike i dr.) u radu su izvorni doprinos autora diplomskog rada. Autor je odgovoran za pribavljanje dopuštenja za korištenje ilustracija koje nisu njegov izvorni doprinos, kao i za sve eventualne posljedice koje mogu nastati zbog nedopuštenog preuzimanja ilustracija odnosno propusta u navođenju njihovog podrijetla.

## **Zahvala**

Iskreno zahvaljujem mentoru, dr. sc. Josipu Biočiću, doc., na susretljivosti, pomoći i savjetovanju za vrijeme izrade ovoga diplomskoga rada, ali i prenesenom znanju tijekom studija.

Zahvaljujem svim svojim prijateljima i prijateljicama, kolegama i kolegicama, suigračicama i trenerima na razumijevanju i podršci tijekom studija.

Najviše hvala mojoj obitelji koja me je podržavala, pružala ljubav i bila uz mene čitavo moje školovanje.

## **Ortodontsko-kirurško liječenje impaktiranih zubi u gornjoj čeljusti**

### **Sažetak**

Zub niče u usnu šupljinu nakon što se razvije polovina ili tri četvrtine njegova korijena. Međutim, razni lokalni, sistemski i genetski čimbenici te njihovo međudjelovanje mogu uzrokovati impakciju zuba. Najčešće su impaktirani zubi u gornjoj čeljusti treći molari, zatim očnjaci, drugi pretkutnjaci i središnji sjekutići. S obzirom na to da je većinom asimptomatska, impakcija zuba uglavnom se kasno dijagnosticira. Dijagnoza se uspostavlja na temelju kliničkoga pregleda i radioloških snimki. Liječenje podrazumijeva interdisciplinarni pristup koji uključuje opće stomatologe, specijaliste ortodontije, kirurgije, a ponekad i parodontologije. Ovisno o dobi pacijenta i položaju impaktiranoga zuba, specijalisti ortodontije i oralne kirurgije odlučuju se za interceptivni pristup liječenju, ortodontsku terapiju ili kirurško prikazivanje zuba. Ako se dijagnoza postavi dovoljno rano, moguće je interceptivno pristupiti liječenju. Ponekad to nije dovoljno, stoga je potrebno kirurški prikazati impaktiran zub. Ortodontsko-kirurška terapija impaktiranih zubi podrazumijeva kirurško prikazivanje zuba, slijedi ortodontsko izvlačenje zuba, ispravljanje nagiba korijena i krune te poravnavanje zubi u zubnom luku. Tri su načina kirurškoga prikazivanja zubi: metoda zatvorene erupcije, metoda otvorene erupcije, apikalno pomaknuti režanj. Odabirom neprikladne metode kirurškoga prikaza ili djelovanjem neodgovarajućih ortodontskih sila mogu se javiti nepoželjni ishodi: gubitak kosti, gubitak zuba, resorpcija korijena, gingivna recesija, razlika u dužini kruna zubi. Impaktirani se zubi mogu uspješno liječiti individualnim i interdisciplinarnim pristupom, suradnjom općih stomatologa, ortodonta, kirurga i parodontologa, odabirom odgovarajuće terapije ovisno o dobi pacijenta i položaju zuba te prepoznavanjem potencijalnih komplikacija.

**Ključne riječi:** impaktirani zubi; interdisciplinarni pristup; interceptivna terapija; kirurško prikazivanje; ortodontska terapija

## **Orthodontic-surgical treatment of impacted teeth in the upper jaw**

### **Summary**

A tooth emerges into the oral cavity after developing a half or three-quarters of its root. However, various local, systemic, and genetic factors and their interactions can cause tooth impaction. The most frequently impacted teeth in the maxilla are the third molars, followed by canines, second premolars, and central incisors. Since impaction is mostly asymptomatic, it is generally diagnosed late. Diagnosis is established based on clinical examination and radiographic imaging. Treatment involves an interdisciplinary approach that includes general dentists, orthodontists, surgeons, and sometimes periodontists. Depending on the patient's age and the position of the impacted tooth, orthodontists and surgeons choose an interceptive treatment approach, orthodontic therapy, or surgical exposure of the tooth. If the diagnosis is made at an early stage, an interceptive approach to treatment is possible. However, sometimes this is not sufficient, thus surgical exposure of the impacted tooth is necessary. Orthodontic-surgical therapy of impacted teeth involves surgical exposure of the tooth followed by orthodontic traction, correction of the root and crown inclination, and alignment of the teeth in the dental arch. There are three methods of surgical tooth exposure: closed eruption method, open eruption method, or apically repositioned flap. Choosing an inappropriate method of surgical exposure or applying inadequate orthodontic forces can result in undesirable outcomes such as bone loss, tooth loss, root resorption, gingival recession, or differences in the length of the tooth crowns. With an individualized and interdisciplinary approach, collaboration among general dentists, orthodontists, surgeons, and periodontists, and selecting appropriate therapy based on the patient's age and tooth position, as well as recognizing potential complications, impacted teeth can be successfully treated.

**Keywords:** impacted teeth; interdisciplinary approach; interceptive therapy; surgical exposure; orthodontic therapy

## SADRŽAJ

1. UVOD .....	1
2. PREVALENCIJA I ETIOLOGIJA IMPAKTIRANIH ZUBI .....	3
3. DIJAGNOSTIKA.....	6
3.1. Klinički pregled .....	7
3.2. Radiološka analiza .....	8
3.2.1. Intraoralne snimke.....	8
3.2.2. Ekstraoralne snimke .....	9
4. INTERDISCIPLINARNI PRISTUP LIJEČENJU.....	10
4.1. Tehnika otvorene erupcije.....	12
4.2. Tehnika apikalno pomaknutog režnja.....	12
4.3. Tehnika zatvorene erupcije .....	12
5. IMPAKTIRANI TREĆI GORNJI KUTNJACI .....	13
5.1. Ekstrakcija impaktiranog gornjeg trećeg kutnjaka .....	16
5.2. Komplikacije povezane s ekstrakcijom impaktiranog gornjeg trećeg molara .....	17
6. LABIJALNO IMPAKTIRANI GORNJI OČNJACI .....	18
6.1. Interceptivna terapija .....	19
6.1.1. Kirurške metode prikaza labijalno impaktiranog očnjaka.....	19
6.2. Ektopična labijalna impakcija.....	20
6.3. Labijalna koronalna nedislocirana impakcija .....	21
6.4. Labijala apikalna nedislocirana impakcija.....	21
6.5. Labijalna visoka nedislocirana impakcija i impakcija u sredini alveole.....	21
7. PALATINALNO IMPAKTIRANI OČNJACI .....	23
7.1. Kirurško liječenje palatinalno impaktiranih očnjaka .....	24
7.1.1. Jednostavne palatinalne impakcije .....	24
7.1.2. Složene palatinalne impakcije.....	25
7.1.3. Palatinalne impakcije u odraslih pacijenata .....	27
7.2. Prednosti i mane predortodontskog kirurškog otvaranja .....	27
8. IMPAKTIRANI DRUGI GORNJI PRETKUTNJACI .....	28
8.1. Ortodontsko-kirurški pristupi u liječenju impaktiranih drugih gornjih pretkutnjaka .....	29
9. IMPAKTIRANI GORNJI SREDIŠNJI SJEKUTIĆI.....	32
9.1. Ortodontsko-kirurško liječenje impaktiranih središnjih maksilarnih sjekutića ...	33

9.1.1. Gingivektomija.....	34
9.1.2. Apikalno pomaknuti rezanj .....	34
9.1.3. Metoda zatvorenog reznja .....	34
9.1.4. Kirurška replantacija .....	36
9.2. Postoperativna ortodoncija.....	36
10. KOMPLIKACIJE I NEŽELJENI ISHODI .....	38
10.1. Gubitak kosti .....	39
10.2. Gubitak zuba .....	39
10.3. Estetski problemi .....	39
10.4. Resorpcija korijena .....	40
10.5. Izostanak pomaka zuba i pomak lateralnog sjekutića.....	41
11. RASPRAVA .....	42
12. ZAKLJUČAK .....	44
13. LITERATURA.....	46
14. ŽIVOTOPIS .....	50



## **Popis skraćenica**

SLOB – engl. *Same Lingual Opposite Buccal*

CBCT – engl. *cone-beam computerized tomography*

## 1. UVOD

Ortodontsko-kirurško liječenje impaktirani zubi zahtijeva interdisciplinarni pristup i suradnju stomatologa od postavljanja dijagnoze pa sve do individualnoga pristupa liječenju specijalista oralne kirurgije i ortodontije, a ponekad i parodontologije. Postoji nekoliko definicija koje objašnjavaju značenje impaktiranih zubi. Prema Američkoj stomatološkoj udruzi impaktiran zub definiran je kao zub koji nije iznikao ili je djelomično iznikao, a postavljen je uz drugi zub, kost ili meko tkivo pa je njegova potpuna erupcija malo vjerojatna (1). Zub niče kada je postignuta polovica do tri četvrtine razvoja njegova korijena. Ako postoje zapreke, kao što su nedostatak prostora u zubnom luku, drugi zub koji ometa njegovo nicanje ili neuobičajen put nicanja, on se ne pojavljuje u zubnom luku u očekivanom periodu nicanja. S obzirom na to da impaktirani zub ne daje simptome u većini slučajeva, vrlo često bude slučajan nalaz za vrijeme rutinskoga pregleda u stomatološkoj ordinaciji. Liječenje ovakvih zuba kompleksno je i izazovno, stoga je vrlo važno postaviti pravovremenu dijagnozu i postići optimalno liječenje uz prepoznavanje potencijalnoga rizika, komplikacija i procjenu mogućnosti pristupa i alternativa (2). Cilj ovoga rada jest upoznati se s pojmom impakcije zubi, njihovom učestalosti u gornjoj čeljusti, važnosti pravovremenoga dijagnosticiranja, mogućim štetnim posljedicama i izazovima njihova liječenja.

## **2. PREVALENCIJA I ETIOLOGIJA IMPAKTIRANIH ZUBI**

Najčešći impaktirani zubi su treći molari, slijede ih maksilarni očnjaci, mandibularni drugi pretkutnjaci i maksilarni središnji sjekutići. Razlozi impakcije zuba su razni. Najčešći su nedostatak prostora u zubnom luku, odontom, trauma, prekobrojni zub, meziodens i dilaceracija korijena (3). Prema istraživanju provedenom na 7486 ispitanih pacijenata 2003. godine u Stomatološkoj klinici *Prince Philip* u Hong Kongu rezultati prikazuju da su impaktirani zubi učestala stomatološka dijagnoza koja se pojavljuje u čak 28,3 %. Od ukupnog broja pronađenih impaktiranih zuba, kada govorimo o maksili, najčešći su maksilarni treći kutnjaci s postotkom pojavljivanja od 15,6 %, slijede očnjaci u 0,8 % slučajeva ili prema nekim istraživanjima u čak 2 %, zatim premolari 0,2 % i centralni i lateralni sjekutići 0,12 % (4,5). S druge strane, europska istraživanja daju nešto drukčije rezultate: maksilarni treći kutnjaci kod žena i muškaraca javljaju se u 36,3 % – 38,7 % pacijenata, maksilarni očnjaci u 4,4 % – 4,8 % pacijenata, a maksilarni sjekutići i maksilarni drugi pretkutnjaci kod 0,2 % ispitanih muških i ženskih pacijenata (6). Razlika u prevalenciji između azijskih i europskih istraživanja javlja se zbog drukčije etničke i genetske pozadine dviju rasa. Smatra se da se impaktirani očnjaci javljaju dvostruko češće u žena nego muškaraca te da su palatinalno smješteni, u odnosu na labijalno smještene, u 85 % slučajeva, kao što je i jednostrana impakcija češća od obostrane (4,7).

Etiologija impakcije zubi jest multifaktorijalna. Uzroci se mogu podijeliti u tri skupine: lokalne, sistemske i genetske čimbenike koji utječu na pojavu impakcije zubi (2).

U lokalne čimbenike ubrajaju se:

- 1) nedostatak prostora u zubnom luku
- 2) zbijenost
- 3) nepravilan put nicanja
- 4) nedostatna resorpcija mliječnog zuba
- 5) produljeno zadržavanje mliječnog zuba u denticiji, prerani gubitak ili ekstrakcija mliječnog zuba
- 6) prekobrojni zub/zubi
- 7) povećan zubni folikul,
- 8) nepravilan položaj zuba
- 9) trauma

- 10) odontom, cista ili neoplazma
- 11) ankiloza
- 12) dilaceracija korijena
- 13) alveolarni rascjep.

U sistemske čimbenike ubrajaju se:

- 1) endokrini poremećaji (npr. hipertireoidizam)
- 2) radioterapija
- 3) *amelogenesis imperfecta*
- 4) kleidokranijalna displazija
- 5) sindromi.

U genetske čimbenike ubrajaju se malpozicije zubnog pupoljka i alveolarni rascjepi.

Postoje dvije teorije koje objašnjavaju impakciju zubi. Jedna od njih je *teorija vođenja* koja je u vezi s lokalnim čimbenicima koji će uzrokovati impakciju, a to su odontomi, nepravilan položaj zuba ili zubnog pupoljka, postojanje prekobrojnog zuba ili zubi i prirođeni nedostatak zuba. Primjerice, nedostatak lateralnog sjekutića može uzrokovati nepravilan put nicanja očnjaka i vođenja, a time i položaj zubi u zubnom luku. Druga teorija je *genetska teorija* koja je u vezi s genetskim čimbenicima koji se očituju u promjeni veličine, oblika, strukture i broja zubi (7).

### **3. DIJAGNOSTIKA**

Kvalitetna i pravovremena dijagnostika ključ je postizanja optimalnog liječenja. Ona se ponajprije temelji na kliničkom pregledu, koji uključuje inspekciju i palpaciju, i analizi rendgenskih snimki. Dolaskom pacijenta u ordinaciju potrebno je dobiti uvid u njegovo zdravstveno stanje. Uzimanjem iscrpne opće i stomatološke anamneze upoznaje se s eventualnim bolestima, lijekovima, alergijama, prošlim operacijama, navikama i oralnoj higijeni pacijenta. Sve navedeno treba uzeti u obzir pri konačnoj odluci i smjeru kojim će terapija ići. Uz to, potrebno je ispitati pacijentove moguće simptome povezane s impakcijom zubi kao što su bol ili parestezije, traume ili povijest rascjepa usne ili nepca. Za postizanje kvalitetnoga liječenja i pozitivnoga ishoda potrebno je pridodati i pacijentova očekivanja.

### **3.1. Klinički pregled**

Klinički pregled uključuje inspekciju i digitalnu palpaciju. Inspekcijom se dobiva uvid u stanje zubi, tvrdih i mekih tkiva. Potrebno je uvidjeti zdravlje zuba, prisutnost karijesa, parodontne bolesti ili lezija. Pozornost treba obratiti na sluznicu usne šupljine, njezinu boju, konzistenciju i promjene na njoj. Ako postoji otekline, izbočenje i promjena u boji ili konzistenciji sluznice, može se posumnjati na koštanu leziju ili diferencijalno dijagnostički na izbočenje tkiva iznad impaktiranoga zuba. Postojanost patoloških lezija potrebno je identificirati jer takva stanja mogu znatno utjecati na tijek terapije, a naposljetku i na rezultat liječenja (7). Osim toga, klinički se može uočiti i eruptivna cista, otekline iznad zuba u nicanju koja je ispunjena tekućinom ili krvlju, a pokazatelj je buduće erupcije zuba. Vizualnim pregledom i jednostavnim brojanjem zuba moguće je uvidjeti nedostatak jednog ili više zubi u luku, nepravilnosti u okluziji i pomak središnje linije. Za svaki zub poznato je očekivano vrijeme nicanja, redosljed nicanja i normalan standard odstupanja nicanja. Na primjer, nedovoljna resorpcija korijena mliječnoga zuba i postojanost mliječnoga zuba u zubnom luku u dobi pacijenta kada se smatra da ga je trebao zamijeniti trajni nasljednik, može upućivati na nedostatak trajnoga zuba ili postojanost impaktiranoga trajnoga nasljednika. Često je zagonetno je li mliječni zub prisutan zbog nedostatka trajnoga, mijenjanja položaja ili naginganja susjednih trajnih zubi, patoloških stanja ili kombinacija svih faktora. Isto, zbijenost i nedostatak prostora mogu biti razlog impakcije i znak potrebe za ortodontskom, a možda i kirurškom terapijom. Ako se primjerice sumnja na impakciju očnjaka, bit će prisutan jedan ili više kliničkih znakova: odgođena erupcija



trajnoga maksilarnoga očnjaka u dobi pacijenta od 14 godina ili više, produljeno zadržavanje mliječnoga očnjaka u zubnom luku, ovisno o smještaju impaktiranoga očnjaka, izbočenje sluznice palatinalno ili bukalno, kao i distalni *tip* lateralnoga inciziva s pomakom ili bez pomaka sredine te pretjerana neuobičajena mobilnost lateralnoga inciziva kao posljedica resorpcije korijena uzrokovana impaktiranim očnjakom (4,7,8). Očekivano je vrijeme nicanja trajnih središnjih maksilarnih sjekutića sedam godina i tri mjeseca, maksilarnih očnjaka jedanaest godina i šest mjeseci, a maksilarnih drugih premolara 11 godina. Istraživanja o vremenu nicanja bilateralnih trajnih zuba pokazala su da je 80 % sjekutića, prvih kutnjaka, mandibularnih očnjaka i maksilarnih prvih pretkutnjaka eruptiralo tijekom četiri mjeseca od nicanja kontralateralnoga istoimenoga zuba, kao i 75 % maksilarnih očnjaka, mandibularnih prvih pretkutnjaka i mandibularnih drugih kutnjaka te 70 % maksilarnih i mandibularnih drugih pretkutnjaka i 65 % maksilarnih drugih kutnjaka. Razlike ovise o vrsti zuba, a češće su kod zuba koji kasnije niču. Ako istoimeni kontralateralni zub ne nikne unutar četiri mjeseca od nicanja njegovoga dvojnika, tada možemo posumnjati na odgođeno nicanje i moguću impakciju trajnih zuba (9). Osim inspekcije, potrebno je učini palpaciju jagodicama obaju kažiprsta istovremeno. Na primjer, ako se sumnja na impakciju očnjaka, kažiprsti će se postaviti u područje bukalne i palatinalne sluznice apikalno, iznad korijena mliječnoga očnjaka. Ako se izbočenje bukalne sluznice može palpirati u navedenom području kod pacijenata u dobi od devet do jedanaest godina, očnjak se nalazi u pogodnoj situaciji za nicanje. No, ako se ne palpira u tom području, može se posumnjati na poremećaj u erupciji. Perzistiranje mliječnoga očnjaka u dobi pacijenta od 12 ili 13 godina, bez znakova njihove mobilnosti, može upućivati na impakciju trajnoga očnjaka koju je potrebno i radiološki analizirati (4,7).

### **3.2. Radiološka analiza**

Da bi se dobio precizan uvid u položaj impaktiranoga zuba, odnos s okolnim anatomskim strukturama, uvid u moguća patološka stanja ili lezije, potrebno je napraviti radiološku analizu. Ona se temelji na intraoralnim i ekstraoralnim rendgenskim snimkama.

#### **3.2.1. Intraoralne snimke**

U intraoralne tehnike snimanja, koje su najkorisnije u slučaju dijagnostike impaktiranih zubi,

ubrajaju se periapikalna i okluzalna snimka. Periapikalna snimka je dvodimenzionalna snimka kojom se dobiva uvid u meziodistalni i vertikalni položaj zuba te okolne anatomske strukture. S obzirom na to da nedostaje informacija o bukolingvalnom odnosu zubi i struktura, tada se služi takozvanom tehnikom po Clarku, to jest *SLOB* (engl. *same lingual opposite bucal*) pravilom. Tehnika se temelji na snimanju dviju ili više periapikalni snimki dvaju objekata istoga područja. Tijekom snimanja druge snimke, promijeni se horizontalna angulacija rendgenske cijevi u mezijalnom ili distalnom smjeru. Ako se snimani objekt pomiče u smjeru pomicanja rendgenske cijevi, objekt je smješten palatinalno. Objekt koji se pomiče u suprotnom smjeru, smješten je bukalno. Ova tehnika iziskuje obučeno osoblje i dobru tehniku snimanja, no daje vrijedne informacije o smještaju zubi u bukolingvalnom, odnosno bukopalatinalnom smjeru u čak 92 % pacijenata (7,8,10). Okluzalna snimka s periapikalnim snimkama pomaže u određivanju labiopalatinalnoga smještaja impaktiranih zubi, ako se snimka impaktiranog zuba ne superponira s drugim zubom. Ako se snimanje izvede na ispravan način, može se dobiti kvalitetan prikaz odnosa susjednih zubi, posebno u prednjem dijelu gornje čeljusti. Zbog otežanog pozicioniranja filma, artefakata i anatomije stražnjih regija maksile i mandibule, ovakva snimka nema veliku vrijednost ni kvalitetu prilikom snimanja toga područja (7,8,10,11).

### **3.2.2. Ekstraoralne snimke**

Ekstraoralne snimke, kojima se može služiti pri dijagnostici impaktiranih zubi, su ortopantomogram, postero-anteriorni i latero-lateralni kraniogram te kompjuterizirana tomografija. Kraniogrami mogu biti pogodni u određivanju položaja impaktiranoga zuba s okolnim strukturama kao što su maksilirani sinus ili dno nosa (8). Najčešće upotrebljavana ekstraoralna snimka jest ortopantomogram. To je dvodimenzionalna snimka koja daje uvid u kompletnu gornju i donju čeljust, stanje zuba, parodonta, kosti i svih okolnih struktura. Međutim, ponekada postoji potreba za preciznim trodimenzionalnim prikazom impaktiranoga zuba i struktura, stoga se tada snima CBCT (engl. *cone beam computed tomography*). Ova radiološka metoda vrhunski prikazuje sve strukture s puno manjim izlaganjem pacijenta zračenju i ima prihvatljiviju cijenu u odnosu na klasičnu kompjuteriziranu tomografiju (10). Važnost točne lokalizacije impaktiranih zubi i njihovoga odnosa sa susjednim zubima i okolnim strukturama neophodna je za određivanje kirurškoga pristupa i ortodontske terapije.

#### **4. INTERDISCIPLINARNI PRISTUP LIJEČENJU**

Interdisciplinarno liječenje impaktiranih zubi uključuje tri moguća pristupa (12):

- 1) ekstrakcija impaktiranoga zuba
- 2) ekstrakcija susjednoga zuba
- 3) liječenje bez ekstrakcije koje uključuje ortodontsku terapiju s kirurškim prikazivanjem impaktiranoga zuba ili bez njega.

Ako se terapeut odluči za liječenje impaktiranoga zuba bez ekstrakcije, tada će ortodont morati stvoriti prostor u kojem će taj zub prirodno niknuti. Vjerojatnost da zub fiziološki nikne nakon ortodontskoga otvaranja prostora veća je ako se ukloni prekobrojni zub (ako postoji) i nastao se prostor održava otvorenim. Dakle, ključni su zadaci ortodontske terapije dobiti dovoljan prostor kojim bi se postiglo nesmetano nicanje zuba u usnu šupljinu i na kraju poravnati zube u zubnom luku. Međutim, prirodno nicanje može biti dugotrajno, stoga se terapeuti odlučuju za kombinaciju ortodontskoga i kirurškoga liječenja. S druge strane, kirurško prikazivanje zuba, opsežno uklanjanje alveolarne kosti i mekoga tkiva može imati štetne posljedice na parodont i izgled gingive te eruptiranoga zuba (12,13).

Slijed ortodontsko-kirurške terapije trebao bi biti (13):

1. ortodontsko stvaranje prostora za erupciju impaktiranoga zuba, kirurško odstranjivanje tvrdoga i mekoga tkiva te eksponiranje neiznikloga zuba
2. postavljanje bravice za vrijeme ili nakon kirurškoga zahvata
3. ubrzavanje erupcije zuba djelovanjem ekstruzivnih sila
4. poravnavanje zubi i pravilno smještanje korijena u alveolarnoj kosti.

Krajnji cilj jest dobiti pravilan položaj zuba u zubnom luku i dobru orijentaciju korijena u alveolarnom nastavku. Nekoliko je načina kirurškoga prikazivanja impaktiranoga zuba, a to su (12):

- 1) tehnika otvorene erupcije ili ekscizijska metoda
- 2) tehnika apikalno pomaknutoga režnja
- 3) tehnika zatvorene erupcije.

#### **4.1. Tehnika otvorene erupcije**

Tehnika otvorene erupcije metoda je kojom oralni kirurg uklanja gornji sloj mukoperiosta, alveolarnu kost koja prekriva zub i dio zubne vrećice te pristupa na krunu impaktiranoga zuba. Rana, koja ostaje otvorena, sekundarno cijeli. Tehnika se može izvesti bez prisutnosti ortodonta jer je izvedba jednostavna. Ako lijepljenje bravice nije moguće, ono se može izvesti i naknadno, bez ponovne kirurške operacije. Postoji mogućnost zatvaranja kirurški eksponiranoga područja. Tada je nužna i druga kirurška operacija prije nego se postavi bravica. Uz to, tehnika ima i neke druge nedostatke: opsežno uklanjanje alveolarne kosti, štetne posljedice na parodont, nelagodno iskustvo za pacijenta, neugodan zadah i okus u ustima, nemogućnost lijepljenja bravice tijekom zahvata, povećan rizik za razvojem infekcije (12,13).

#### **4.2. Tehnika apikalno pomaknutog režnja**

S ciljem smanjenja mogućih negativnih posljedica na parodont tehnike otvorene erupcije, preporučuje se tehnika apikalno pomaknutoga režnja. Podrazumijeva labijalno odizanje režnja s pričvrstnom gingivom koja se apikalno pozicionira. Slijedi šivanje na krunu tek prikazanoga zuba. Metoda je pogodna ako je impaktirani zub meziodistalno položen vrlo blizu svoga konačnoga položaja u zubnoj alveoli. Prednosti su tehnike, osim očuvanja parodonta, lakše lijepljenje bravica na kirurški eksponiran zub i brža erupcija. Nedostatak je estetski nepovoljna kontura gingive (14).

#### **4.3. Tehnika zatvorene erupcije**

U tehnici zatvorene erupcije, oralni kirurg odiže puni mukoperiostalni režanj i pristupa na folikul zuba koji se uklanja u vrlo malom opsegu kako bi se uspostavila hemostaza. Nakon toga lijepi se zlatni lančić, vraća se i šiva režanj. Prednosti metode su manja nelagoda za pacijenta i brže cijeljenje, uklanjanje alveolarne kosti u znatno manjem opsegu, dobra postoperativna homeostaza i manje funkcionalne smetnje. Ograničenja su tehnike potreba za prisutnim ortodontom ponekad tijekom kirurškoga zahvata i moguća potreba za drugim kirurškim zahvatom (3,12).

## **5. IMPAKTIRANI TREĆI GORNJI KUTNJACI**

Kao što je već navedeno, maksilarni treći molari najčešći su impaktirani zubi u gornjoj čeljusti s postotkom pojavljivanja od 15,6 % ili po europskim istraživanjima kod 36,3 % – 38,7 % pacijenata (5,6). Iako najčešće donji i gornji impaktirani umnjaci završe ekstrakcijom, postoji još nekoliko pristupa koji se mogu uzeti u obzir pri odluci o liječenju. Jedna od njih je konzervativna metoda liječenja koja se odnosi na promatranje i praćenje impaktiranoga zuba, kako klinički, tako i radiološki. Zub se ne dira sve dok ne postoji konkretna indikacija za njegovu ekstrakciju. Nadalje, operkulotomija podrazumijeva uklanjanje mukoperiostalnoga tkiva koje prekriva krunu impaktiranoga zuba i ne dopušta njegovu potpunu erupciju. No, to je postupak koji se izvodi na mandibularnim trećim molarima. Mogući pristup je i autotransplantacija zuba jer su treći molari pogodni kandidati za navedeni postupak (15).

Indikacije za ekstrakciju impaktiranih trećih molara su (16):

- 1) liječenje ili prevencija perikoronitisa
- 2) prevencija karijesa
- 3) resorpcije korijena susjednoga zuba
- 4) ortodontski razlozi
  - a) zbijenosti sjekutića
  - b) lakša ortodontska terapija
- 5) parodontne bolesti
- 6) preoperativna priprema za ortognatsku kirurgiju
- 7) neobjašnjena bol orofacijalnoga područja
- 8) uklanjanje izvora infekcije
- 9) izrada i postavljanje zubne proteze
- 10) autogena transplantacija.

Impaktirani treći molari upućuju na ekstrakciju ako su uzrok boli, karijesno promijenjeni, izvor infekcije, uzrokuju promjene alveolarne kosti ili utječu na zdravlje susjednih zubi. Isto, parodontna bolest i gubitak kosti nastao zadržavanjem hrane između impaktiranoga zuba i susjednoga zuba indikacija su za njegovu ekstrakciju. Vrlo često pritisak impaktiranoga zuba na drugi molar može uzrokovati resorpciju njegovih korijena, u tom je slučaju ekstrakcija trećega molara neizbježna. Ako je pacijent kandidat za ortognatsku kiruršku operaciju, a maksilarni umnjaci su u razvoju ili smješteni superiornije u odnosu na mandibularne, tada se

uklanjanju za vrijeme *Le fort I* osteotomije. No, ako su maksilarni umnjaci izvan okluzije nakon završetka erupcije donjih umnjaka, njihova se ekstrakcija treba razmotriti prije ortognatske kirurgije (16). Prije bilo kakve odluke o liječenju potrebno je poznavati i kontraindikacije za njihovu ekstrakciju.

Kontraindikacije za ekstrakciju impaktiranoga trećega molara (15):

- 1) pacijenti sa slabo kontroliranim ili nekontroliranim sistemskim bolestima
- 2) pacijenti starije životne dobi
- 3) moguće oštećenje okolnih anatomskih struktura prilikom ekstrakcije
- 4) upitan status drugoga molara
- 5) duboko impaktirani treći molari koji nisu povezani s lokalnom ili sustavnom patologijom.

Kod pacijenata s nekontroliranim ili slabo kontroliranom sistemskom bolesti zbog potencijalnih razvoja postoperativnih komplikacija i kod pacijenata starije životne dobi potrebno je dobro razmotriti odnos koristi i rizika za ekstrakciju trećega molara (15,16). Kako bi se predvidjele moguće komplikacije i poteškoće tijekom kirurškoga zahvata te da bi se olakšala komunikacija među kirurzima, razvile su se klasifikacije položaja impaktiranoga trećega molara i njegov odnos s okolnim anatomskim strukturama. Međutim, kada se govori o maksilarnim umnjacima, niti jedna se pretjerano ne upotrebljava u kliničkoj praksi. Archer je opisao položaj maksilarnoga trećega kutnjaka prema trima kriterijima (17):

1. Relativna dubina impaktiranoga maksilarnoga trećega kutnjaka
  - razred A) najniži dio krune impaktiranoga maksilarnoga trećega kutnjaka u razini je okluzalne ravnine drugoga kutnjaka
  - razred B) najniži dio krune impaktiranoga maksilarnoga trećega kutnjaka između je okluzalne i cervikalne ravnine drugoga kutnjaka
  - razred C) najniži dio krune impaktiranoga maksilarnoga trećega kutnjaka između je cervikalne ravnine i srednje trećine korijena drugoga kutnjaka
  - razred D) najniži dio krune impaktiranoga maksilarnoga trećega kutnjaka u ravnini je apeksa ili iznad razine apekialne trećine drugoga kutnjaka.



2. Položaj impaktiranoga trećega kutnjaka prema susjednomu drugomu kutnjaku
  - vertikalno
  - horizontalno
  - mezoangularno
  - distoangularno
  - obrnuto
  - transverzalan ili bukolingvalno anguliran.
3. Položaj impaktiranoga trećega kutnjaka prema maksilarnomu sinusu
  - Sinus aproksimacija – nema kosti ili je tanka kost između impaktiranoga maksilarnoga trećega kutnjaka i maksilarnog sinusa. Bilo koji dio impaktiranoga trećega molara u kontaktu je s maksilarnim sinusom.
  - Bez sinus aproksimacije – udaljenost između impaktiranoga maksilarnoga trećega kutnjaka i maksilarnog sinusa veća je ili jednaka 2 mm.

Prema istraživanju o impaktiranim maksilarnim trećim molarima i njihovoj povezanosti s oroantralnom komunikacijom provedenom na Zavodu za oralnu i maksilofacijalnu kirurgiju u Nacionalnoj Sveučilišnoj bolnici u Singaporeu rutinski je ekstrahirano 66,8 % maksilarnih umnjaka, a za 33,2 % bila je potrebna kirurška operacija. Također, navode da je najčešći položaj impaktiranoga maksilarnoga trećega molara u odnosu na drugi molar vertikalno, a slijedi ga mezoangulirano položaj. Većina maksilarnih umnjaka imala je najnižu razinu krune između cervikalne i okluzalne razine drugoga molara (17).

### **5.1. Ekstrakcija impaktiranog gornjeg trećeg kutnjaka**

Slijed kirurškoga zahvata impaktiranoga gornjega trećega kutnjaka je: incizija kojom se pristupa regiji impaktiranoga zuba, uklanjanje kosti da bi se omogućio pristup, ekstrakcija zuba, *debridman* operacijskoga područja, zatvaranje i šivanje rane. Incizija započinje bukalno, s mezijalne strane prvoga molara, i proteže se distalno preko distobukalnoga dijela drugoga molara do tubera. Ako je potreban veći pristup, jer je treći molar duboko impaktiran, odiže se trokutast režanj s rasteretnim rezom mezijalno od prvog molara. Slijedi uklanjanje kosti svrdlom bukalno i okluzalno sve do cervikalne linije da se prikaže kruna zuba i stvori prostor za umetanje poluge. S obzirom na to da je maksila tanka i elastična, u većini slučajeva separacija

korijena trećega molara nije potrebna. Međutim, kost može biti sklerotična, debela, manje elastična, npr. kod pacijenata starije životne dobi. Tada se preporučuje opsežnije uklanjanje kosti umjesto separacije korijena, zato što postoji opasnost od utisnuća impaktiranoga umnjaka dlijetom u maksilarni sinus. Dakle, separaciju korijena potrebno je izbjegavati, ako nije iznimno neophodna. Sljedeći je korak elevacija odnosno ekstrakcija zuba s ravnim elevatorom ili elevatorom pod kutom. Sila koja se upotrebljava mora biti usmjerena u distobukalnom smjeru. Vrlo je važno zapamtiti da proizvedena sila ne smije biti usmjerena superiorno zbog blizine maksilarnoga sinusa i infratemporalne jame. Naposljetku slijedi *debridman*, vraćanje režnja i šivanje rane (15).

## **5.2. Komplikacije povezane s ekstrakcijom impaktiranog gornjeg trećeg molara**

Svaki kirurški zahvat, tako i ovaj, nosi rizik razvoja komplikacija za vrijeme operacije, ali i nakon. Jedna od najčešćih komplikacija ekstrakcije impaktiranoga gornjega trećega molara jest utisnuće zuba u maksilarni sinus. Rizični su umnjaci s koničnim korijenima i oni čiji su korijeni smješteni vrlo blizu dna sinusa. U ovoj situaciji, zub iz sinusa potrebno je ukloniti da bi se spriječila infekcija. Iduća je komplikacija vezana za pomak zuba u bukalna meka tkiva i infratemporalnu udubinu. Komplikaciji najčešće prethodi neadekvatno podizanje režnja, nepravilna tehnika ekstrakcije, nedovoljna vidljivost operativnoga područja tijekom zahvata, distalna angulacija impaktiranoga zuba i položaj krune umnjaka iznad vrhova korijena drugoga molara (15). Oštećenje mekoga tkiva, periosta, krvnih žila ili pak velika količina granulacijskoga tkiva mogu uzrokovati obilna krvarenja tijekom zahvata. Mnogo rjeđe može doći i do loma instrumenta tijekom zahvata ili jatrogenih oštećenja kao što su fraktura tubera, oštećenje susjednoga zuba, oroantralna komunikacija ili fraktura čeljusti (18).

## **6. LABIJALNO IMPAKTIRANI GORNJI OČNJACI**

Prema nekim istraživanjima labijalna impakcija očnjaka znatno je rjeđa u odnosu na palatinalnu impakciju i iznosi 15 % (4). Prema smještaju, labijalno impaktirani očnjaci mogu biti položeni ektopično, u sredini alveole ili labijalno od korijena lateralnoga sjekutića. Smatra se da je jedan od uzroka impakcije očnjaka ektopičan pomak njegove krune preko korijena lateralnoga inciziva ili pomak središnje linije gornjega zubnoga luka, što za posljedicu ima smanjenje prostora za nicanje očnjaka (3). Dužina luka gornje čeljusti, intermolarna širina kao i dubina nepca imaju ulogu u učestalosti pojavljivanja palatinalnih impaktiranih očnjaka u odnosu na labijalne (19).

## **6.1. Interceptivna terapija**

Smatra se da će kod osmogodišnjih ili devetogodišnjih pacijenata vađenje mliječnoga očnjaka potaknuti erupciju i ispravljanje labijalno te intraalveolarno smještenih očnjaka. Pojedini autori smatraju da vađenje i mliječnoga očnjaka i mliječnoga pretkutnjaka daje znatno bolje rezultate za dobivanje boljšega položaja impaktiranoga trajnoga očnjaka (20,21). Prema istraživanjima ustanovljeno je da će ortodonsko otvaranje prostora izazvati spontanu erupciju impaktiranoga gornjega očnjaka. Autori su naveli da je širenje nepca dovelo do povećanja dužine zubnoga luka, a time i spontane erupcije gornjega očnjaka (22,23). Ako se zakasni s ranim intervencijama, kao što su vađenje mliječnoga očnjaka, širenje nepca ili distalizacija molara, potrebno je pristupiti ortodonsko kirurškom liječenju. Za labijalno impaktirane očnjake, izbor metode ovisit će o njegovom položaju u odnosu na mukogingivno spojište (24).

### **6.1.1. Kirurške metode prikaza labijalno impaktiranog očnjaka**

Tehnika ekscizijskoga otvaranja apikalno pomaknutoga reznja i tehnika nicanja ispod zatvorenoga reznja metode su kojima se kirurški prikazuje labijalno impaktiran očnjak. Četiri su mjerila o kojima ovisi koja će se metoda prikaza odabrati (25).

1. Labiolingvalni položaj krune impaktiranoga zuba

Kada je impaktiran očnjak labijalno smješten, sve tri metode kirurškoga prikaza moguće je napraviti jer je količina kosti koja prekriva krunu očnjaka minimalna ili uopće ne postoji. Ako je impaktiran zub lokaliziran u sredini alveole i prekriven debelim slojem kosti, tada je metoda izbora nicanje ispod zatvorenoga reznja.

2. Vertikalni položaj zuba u odnosu na mukogingivno spojište

Sve tri metode moguće je koristiti ako je kruna očnjaka položena koronalno u odnosu na mukogingivno spojište. Ako je kruna očnjaka apikalnije smještena od mukogingivnoga spojišta, metoda izbora nije ekscizija, zato što bi prouzrokovala manjak gingive labijalno. Za metodu zatvorenoga režnja odlučuje se kad je kruna smještena znatno apikalno kako bi se spriječio neuspješan ishod terapije, odnosno moguća reintruzija zuba.

3. Količina gingive u području impaktiranoga očnjaka

Ako je dostatna količina gingive za stvaranje dva do tri milimetra pričvrstne gingive nakon nicanja impaktiranoga očnjaka, tada se sve tri metode mogu upotrebljavati. No, kada je manjak gingive oko impaktiranoga očnjaka, izabire se metoda apikalno pomaknutoga režnja jer je cilj dobiti čim više gingive.

4. Meziodistalni položaj krune očnjaka

Apikalno pomaknut režanj metoda je izbora u slučaju mezijalno smještene krune koja je položena preko korijena lateralnih sjekutića.

## 6.2. Ektopična labijalna impakcija

Impakcija mezijalno od lateralnoga sjekutića najčešća je ektopična labijalna impakcija. Potrebno je barem četiri do šest milimetara gingive na lateralnom i središnjem sjekutiću za izvođenje metode apikalno pomaknutoga režnja. Ako je dostatna razina kosti labijalno, može se odignuti mukoperiostalni režanj pune debljine. Ako je prisutan nedostatak kosti labijalno, tada je dovoljan raskoljeni režanj. Za peteljkast režanj potrebno je barem dva milimetra gingive. Kost koja prekriva impaktiran zub uklanja se više od veličine krune. Resorptivnim koncima šiva se režanj, a kruna zuba ostaje prikazana. Pacijent za šest tjedana dolazi ortodontu koji započinje terapiju. Peteljkast se režanj odiže ako postoji manjak gingive oko sjekutića. Ponekad je impaktiran zub položen visoko u vestibulumu pa je jedini mogući pristup otvaranje prozorčića u sluznici. Međutim, kada su zubi izrazito visoko položeni zbog komplikacija pri ortodontskom izvlačenju, češće se preporučuje ekstrakcija zuba. Ovisno o tome koliko je visoko smješten impaktiran očnjak u odnosu na korijen susjednoga sjekutića odredit će se ortodontski plan terapije.

Ako je kruna očnjaka položena na korijen susjednoga sjekutića ili mu je vrlo blizu, tada će sila elastomernoga lančića djelovati direktno u distalnom smjeru da pomakne zub u zubni niz. Da bi se spriječila resorpcija korijena i oštećenje kosti oko susjednoga lateralnoga sjekutića, nakon distalnoga pomicanja očnjaka preporučuje se da se sidrenje sa žicom preseli apikalnije. Ona je produžena apikalno u područje vestibuluma pa je sila djelovanja na zub usmjerena samo distalno. Nakon što je očnjak zaobišao susjedni sjekutić, djelovat će se direktnom silom u vertikalnom smjeru s elastomernim lančićem ili ortodontskom žicom (3).

### **6.3. Labijalna koronalna nedislocirana impakcija**

Ako postoji široka zona pričvrstne gingive zbog smještaja labijalno impaktiranoga očnjaka koronalnije od okolnoga caklinsko-cementnoga spojišta, moguće je izvesti gingivektomiju. Prikazat će se kruna impaktiranoga zuba, pri čemu se ne uklanja okolna kost, a otkrije se dvije trećine krune. Postavlja se zaštitni zavoj da bi se spriječilo prerastanje gingive, a pacijentu se daju upute o pravilnoj oralnoj higijeni. Nakon završene ortodontske terapije zbog dostatne količine pričvrstne gingive tehnika daje odlične rezultate i izostaju recesije (3).

### **6.4. Labijala apikalna nedislocirana impakcija**

Metoda apikalno pomaknutog režnja ili metoda zatvorenoga režnja tehnike su izbora kada je vrh impaktiranoga očnjaka smješten blizu okolnog caklinsko-cementnog spojišta. Predlaže se metoda zatvorenoga režnja. Međutim, u nekim slučajevima, kada je očnjak položen pod kutom od 30 do 45 stupnjeva, ona nije pravi odabir i potrebno se savjetovati s ortodontom (3).

### **6.5. Labijalna visoka nedislocirana impakcija i impakcija u sredini alveole**

Ako je impaktiran očnjak smješten visoko u vestibulumu ili pak u sredini alveole, a ima mali nagib, koristit će se metoda zatvorenoga režnja. Pravi se rez po sredini grebena i odigne se režanj labijalno. Ukloni se kost toliko da se oslobodi najširi dio zuba. Potom se lijepi lančić na labijalnu plohu zuba ili na incizalni brid, ako je zub smješten u sredini alveole. Lančić se izvede kroz rez, a režanj se vraća i šiva. Lančić se veže za luk ili susjednu bravicu. Ako je zub položen

u sredini alveole, čeličnom žicom debljine 0,018-inča oblikuje se Ballista petlja koja vuče zub u vertikalnom smjeru. Kada zub dovoljno izraste, na njega se lijepi bravica i zubi se niveliraju. Ako se zub izvlači Ballista petljom, preporučeno je nicanje od jednoga milimetra mjesečno. Ponekad korištenje lančića može uzrokovati labijalni pomak zuba, a time i dehiscijenciju kosti labijalno i recesiju gingive, stoga je potrebno osigurati okluzalni pomak zuba da bi se spriječila oštećenja (3).

## **7. PALATINALNO IMPAKTIRANI OČNJACI**



Palatinalna impakcija očnjaka češća je od labijalne impakcije očnjaka i iznosi 85 % ukupnih impakcija očnjaka (4). Problematika je palatinalne impakcije što takvi očnjaci uzrokuju resorpciju korjenova i oštećenje kosti. Terapija ovakvih stanja može biti interceptivna, kirurška i ortodonska (3). Interceptivni pristup liječenju odnosi se na ekstrakciju mliječnoga očnjaka s ciljem olakšanja erupcije trajnoga. Liječenje će biti uspješno pravovremenim postavljenjem dijagnoze i ako impaktirani očnjak nije u blizini korijena lateralnoga inciziva (26). Ortodontsko otvaranje prostora također je moguće, kako bi se potaklo nicanje ektopično smještenoga očnjaka prema sredini. Prema istraživanjima, vađenje mliječnoga očnjaka u kombinaciji s upotrebom cervikalnoga *headgeara* kod pacijenata adolescentske dobi u 80 % slučajeva povećat će uspješnost nicanja očnjaka koji je palatinalno impaktiran (27).

### **7.1. Kirurško liječenje palatinalno impaktiranih očnjaka**

Najuspješnija metoda koja se koristi kod palatinalne impakcije je zatvorena erupcija. Metoda uključuje odizanje mukoperiostalnoga režnja, prikazivanje krune očnjaka, uklanjanje kosti, pričvršćivanje lančića na krunu očnjaka i reponiranje režnja preko krune očnjaka. Nakon cijeljenja tkiva počinje pomak očnjaka prema zubnom nizu (3). Istraživanja su pokazala da sila djelovanja na očnjak mora biti usmjerena lingvalno da se očnjak udaljava od korijena sjekutića. Sprječava se dodir očnjaka s palatinalnom kosti, ali i resorpcija korijena susjednoga sjekutića (28). Dakle, ključan je smjer erupcije krune očnjaka: prvo se izvlači u lingvalnom smjeru, zatim lateralno (3).

#### **7.1.1. Jednostavne palatinalne impakcije**

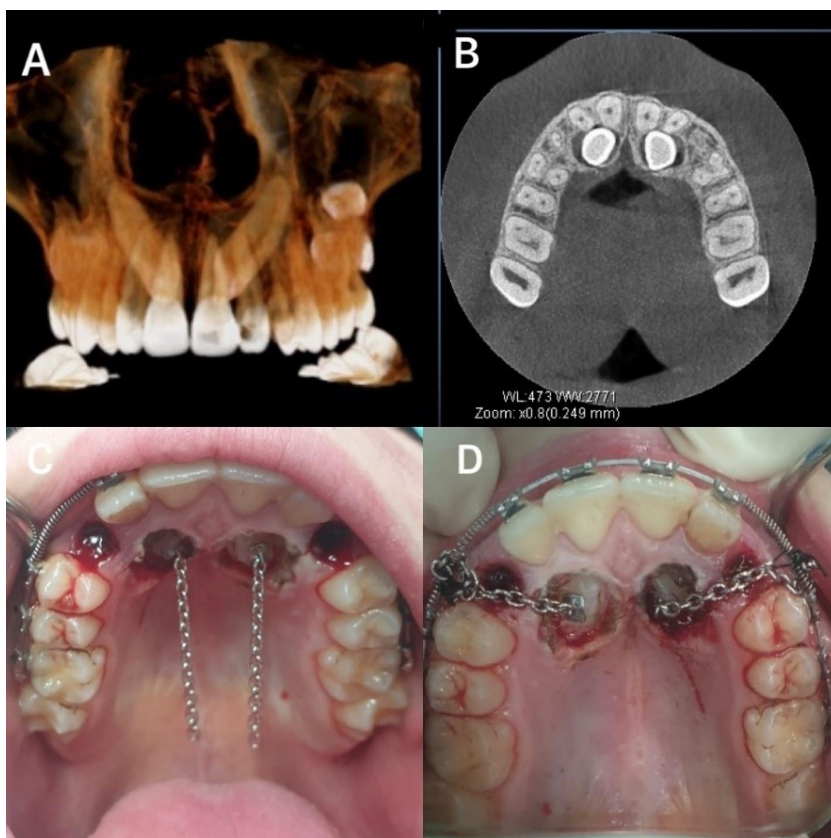
U jednostavne palatinalne impakcije ubrajaju se očnjaci koji nisu smješteni duboko u alveoli. Takvi se zubi prije ortodontske terapije kirurški prikazuju i puštaju spontanom eruptiranju. Kod koronalno smještenoga očnjaka koji je blizu površine, uočljivo je izbočenje sluznice. Za prikazivanje očnjaka dovoljna je i *punch* metoda za prikaz mekoga tkiva jer takav očnjak nije prekriven s kosti. Kako bi se spriječilo prerastanje mekoga tkiva, stavlja se zavoj za zaštitu. Međutim, kod dublje položenih očnjaka i onih smještenih apikalnije, odiže se režanj i uklanja se kost s krune. Mliječni se očnjak, ako se nalazi u zubnom nizu, ekstrahira. Tijek kirurškoga zahvata:

1. Odizanje mukoperiostalnoga režnja od pretkutnjaka sve do sredine grebena s palatinalne strane. Uz središnji i lateralni sjekutić ostavi se dva do tri milimetra gingive.
2. Uklanjanje kosti kirurškim svrdlom ili kiretama.
3. Procjena potrebe za parodontnim zavojem i lijepljenjem bravice tijekom operacije. Ako zub nije preduboko u alveoli, nema potrebe za zavojem i lijepljenjem bravice.
4. Uklanjanje dijela režnja koji prekriva krunu, vraćanje režnja i šivanje.

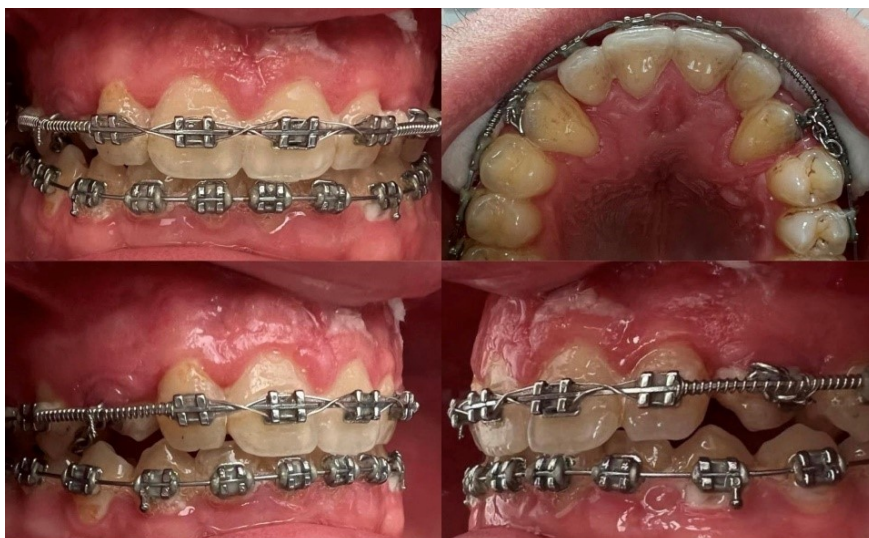Ako je zub duboko u alveoli, postavlja se bravica i parodontni zavoj koji će spriječiti prerastanje tkiva te se čeka spontano nicanje zuba. No, otpadne li on i meko tkivo prekrije krunu zuba, moguće je ponovno prikazati zub gingivektomijom. Potom se iznova lijepi bravica i stavlja parodontni zavoj (3).

#### **7.1.2. Složene palatinalne impakcije**

Složene palatinalne impakcije rijetke su impakcije kod kojih je očnjak smješten ili duboko u alveoli ili vrlo blizu ili iznad vrška korjenova središnjega i lateralnoga sjekutića. S obzirom na to da ih je gotovo nemoguće održati otvorenima, nakon odizanja režnja pune debljine, uklanja se kost, potom se zub suši i izolira kako bi se zalijepila bravica. Također se provjeri pomičnost zuba i stabilnost bravice, a zbog daljnjeg ortodontskoga plana terapije stanje kosti i zuba se dokumentira. Za bravicu se pričvrsti lančić koji se veže na žicu. Nakon dva do tri tjedna započinje se s ortodontskom terapijom. S ciljem dobivanja ekstruzivne sile u distalnom smjeru koristi se transpalatinalni luk (3).



Slika 1. Palatinalno impaktirani očnjaci. *Ljubaznošću dr. sc. Josipa Biočića, doc.*



Slika 2. Ortodontsko izvlačenje palatinalno impaktiranih očnjaka. *Ljubaznošću dr. sc. Josipa Biočića, doc.*

### **7.1.3. Palatinalne impakcije u odraslih pacijenata**

Predortodontska kirurška priprema ponekad je dovoljna da bi u odraslih pacijenata palatinalno impaktiran očnjak spontano niknuo. Nakon što niknu, petljom se pomiču prvo palatinalno pa lateralno. Ako nikada ne niknu, indicirana je njihova ekstrakcija (29). Kod odraslih je vrlo česta pojava ankiloze, što kod adolescenata nije slučaj. Za vrijeme kirurškoga zahvata takve je zube moguće luksirati, ali to nije jamstvo ponovnog nejavljanja ankiloze. Potrebna je dobra komunikacija s pacijentom da bi mu se objasnili terapijski postupci i mogući ishodi. Ako se pacijent odluči za implantat, tada se očnjak ekstrahira za vrijeme kirurškoga zahvata, a nedostatak kosti se nadomješta (3).

### **7.2. Prednosti i mane predortodontskog kirurškog otvaranja**

Prednosti predortodontskoga kirurškoga prikazivanja su:

- 1) Spontano nicanje bez potrebe za ortodontskom terapijom.
- 2) Izvođenje zahvata u mješovitoj denticiji što skraćuje trajanje terapije.
- 3) Očuvanje kosti i pričvraska na očnjaku.

Nedostatci predortodontskoga kirurškoga prikazivanja su neugoda, bol i otvor u gingivi. Preporuka je lijepljenje bravice i parodontnoga zavoja što bi pospješilo cijeljenje gingive (3).

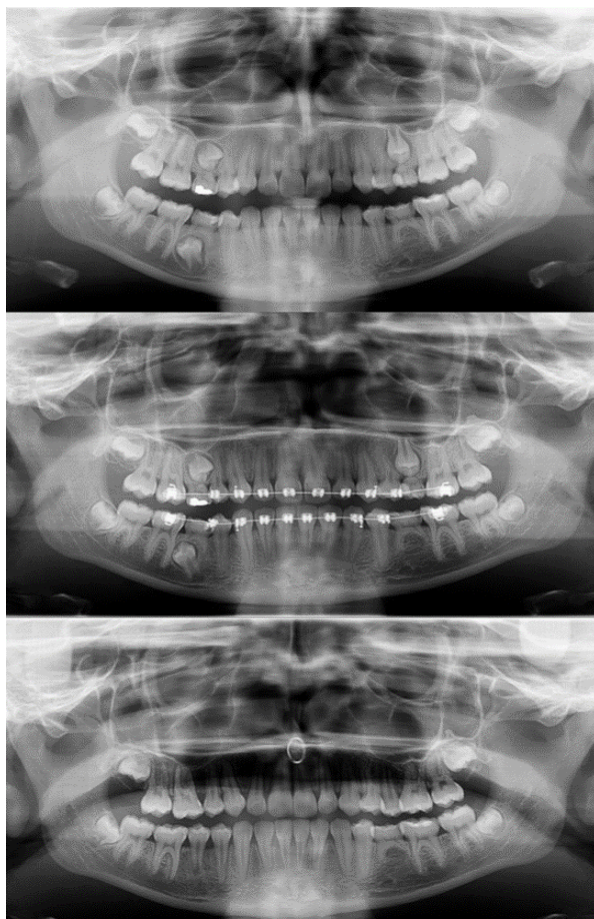
## **8. IMPAKTIRANI DRUGI GORNJI PRETKUTNJACI**

Impakcija maksilarnih pretkutnjaka vrlo je rijetka, a pojavljuje se u 0,2 % pacijenata (5,6). Impaktirani gornji pretkutnjaci narušavaju estetiku, uzrokuju funkcionalne tegobe žvakanja i gutanja te nezadovoljavajuću oralnu higijenu, patologije vezane za folikul i oštećenje susjednih struktura, primjerice zuba (30). Najčešće su impaktirani u sredini alveole ili palatinalno pa se teško mogu palpirati, a bukalna je impakcija izrazito rijetka. Nakon pregleda i radiološke dijagnostike impaktirani se pretkutnjaci prikazuju ili tehnikom zatvorene erupcije ili predortodonsko kirurškim otvaranjem impaktiranoga zuba.

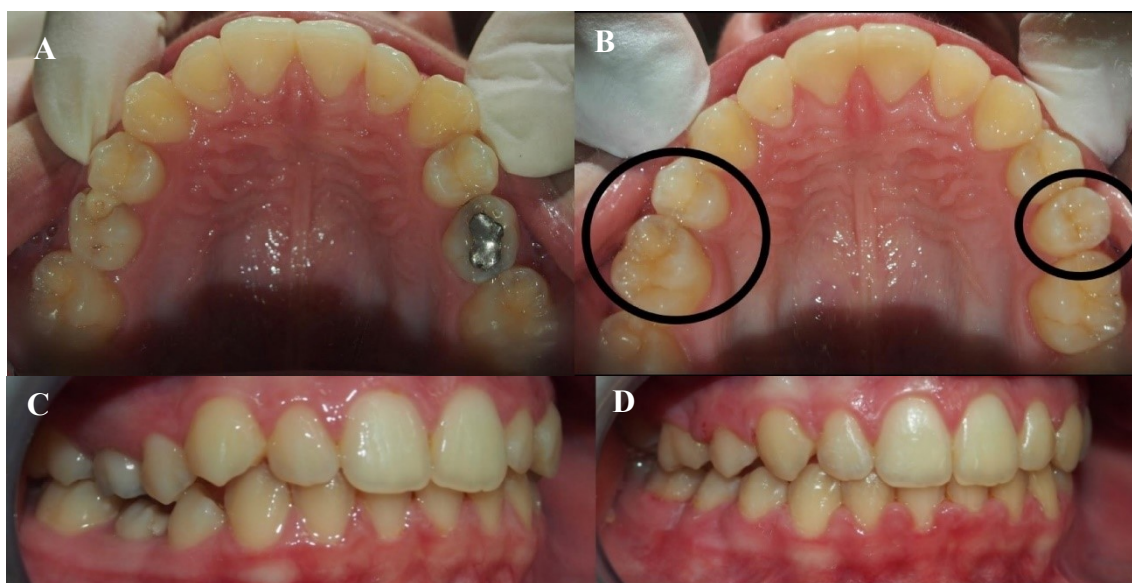
### **8.1. Ortodonsko-kirurški pristupi u liječenju impaktiranih drugih gornjih pretkutnjaka**

Jedna od metoda prikaza je metoda zatvorene erupcije koju pojedini autori opisuju kao uspješnu kod prikazivanja impaktiranih gornjih drugih premolara. Uključuje već ranije opisan postupak. Dakle, lijepljenje bravice i postavljanje zlatnoga lančića nakon čega se kreće s ortodontskim izvlačenjem zuba (31). Kod pacijenata s palatinalnom impakcijom ili impakcijom u sredini alveole pristupa se predortodonskom kirurškom prikazivanju zuba. Za početak se odiže režanj od mezijalne plohe prvoga kutnjaka sve do očnjaka. Slijedi uklanjanje kosti i prikaz krune zuba. Priprema se kruna zuba, lijepi se bravica, reponira se režanj i prekriva parodontnim zavojem. Zavoj se može ukloniti nakon nekoliko tjedana ili, u slučaju visoke impakcije, ostavlja se dva ili tri mjeseca sve dok zub spontano ne eruptira. Kad je zub dovoljno izrastao, može se početi s djelovanjem aktivnih ortodontskih sila. Ortodonsko izvlačenje i smjer djelovanja sile ovisit će o položaju korijena i dubini impakcije. Kod impakcija koje su uspravne, u sredini alveole, preporučuje se djelovanje vertikalne sile da zub izrasta između labijalnoga i palatinalnoga kortikalisa. Međutim, kod palatinalnih impakcija cilj je zub pomaknuti prema sredini alveole i mezijalno od prvoga kutnjaka elastomernim lančićem sa sidrištem na palatinalnom luku ili minivijak implantatu. S druge strane, kod pacijenata s mješovitom denticijom čiji trajni zubi nisu iznikli moguće je da će nakon ekstrakcije mliječnoga pretkutnjaka spontano eruptirati trajni nasljednik. U tom slučaju predortodonsko kirurško prikazivanje nije potrebno. Vadi se mliječni pretkutnjak, distalizira se trajni kutnjak i stavlja se Nanceova naprava da bi se spriječila njegova mezijalizacija, a trajni pretkutnjak postupno niče. Ovo nije terapijski postupak koji daje predvidive rezultate, ali ga je preporučljivo isprobati kod pacijenata s mješovitom denticijom i horizontalnom impakcijom pretkutnjaka. Jedan od mogućih pristupa je i autotransplantacija zuba čiji je cilj smjestiti impaktiran zub na njemu predviđeno mjesto u luku. Iako je iznimno

zahtjevan, ponekad ortodontsko izvlačenje može predstavljati opasnost za okolne strukture pa je potrebno pristupiti autotransplantaciji. Također, moguće je i izvaditi impaktirani pretkutnjak i zatvoriti prostor. Indicirano je kod pacijenata kojima se impaktiran pretkutnjak ne može kirurški prikazati ni ortodontski smjestiti u odgovarajući položaj u zubnom luku ili kada su ti zahvati kontraproduktivni. Narušena estetika i okluzija predstavlja problem ako se pretkutnjak vadi samo s jedne strane zubnoga luka. U takvim je situacijama potrebno upotrijebiti minivijak implantat kao sidrište koji će omogućiti mezijalni pomak prvoga ili drugoga kutnjaka bez narušavanja estetike i pomaka sredine zubnoga luka. Nakon zatvaranja prostora potrebno je ukloniti minivijak implantat (3).



Slika 3. Ortopantomogram prije početka, za vrijeme i nakon završene ortodontsko-kirurške terapije impaktiranih premolara. *Ljubaznošću Pjetre Karlović, univ. mag. med. dent., KB Dubrava.*



Slika 4. Fotografije prije (A i B) i poslije (C i D) ortodontsko-kirurške terapije impaktiranih pretkutnjaka. *Ljubaznošću Pjetre Karlović, univ. mag. med. dent., KB Dubrava.*



## **9. IMPAKTIRANI GORNJI SREDIŠNJI SJEKUTIĆI**

Impaktirani središnji sjekutići pojavljuju se u 0,12 % ispitanih pacijenata prema azijskim istraživanjima, a prema europskim istraživanjima javljaju se u 0,2 % slučajeva (5,6). Nije učestala pojava, no predstavlja funkcionalni, estetski, fonetski, psihološki i razvojni problem. Nedostatak njihova nicanja problem je multifaktorijalnoga uzroka. U lokalne čimbenike koji uzrokuju impakciju središnjih sjekutića ubrajamo prekobrojne zube ili meziodens, zbijenost, dilaceraciju korijena, traume, odontome i ciste, prerani gubitak mliječnih zuba te rascjep usne i nepca. Komplikacije poput ektopičnog položaja neizniklog trajnog zuba, gubitka prostora i pomaka središnje linije, transpozicije sjekutića i resorpcije korijena susjednih zubi posljedica su impakcije središnjih sjekutića. Liječenje impaktiranih središnjih sjekutića uključuje interceptivni pristup olakšavajući nicanje impaktiranog zuba ili kirurško prikazivanje krune impaktiranog zuba s kasnijom ortodontskom terapijom (32). Primjerice, u slučaju postojanja meziodensa, koji je smješten između korjenova dvaju središnjih sjekutića u središnjoj liniji gornje čeljusti, ne ometa se normalan put nicanja i prednji zubi gornje čeljusti s meziodensom normalno niču. Ekstrahira se meziodens i zatvara prostor ortodontskom terapijom. Međutim, meziodens se češće nalazi lateralno od sredine gornje čeljusti i onemogućuje erupciju središnjeg sjekutića (3). Prema istraživanjima, nakon što se uzrok, na primjer prekobrojni zub, pravovremeno otkrije i ukloni, većina impaktiranih maksilarnih sjekutića kod mlađih će pacijenata spontano niknuti unutar jedne do dviju godina (32). Međutim, pogrešan kirurški pristup i narušavanje integriteta zubnoga folikula onemogućit će spontanu erupciju. To je ponekad neizbježno zbog neposredne blizine folikula i prekobrojnog zuba. Tada je potrebno prikazati i impaktiran zub ako se dovoljno razvije korijen impaktiranog sjekutića (3).

### **9.1. Ortodontsko-kirurško liječenje impaktiranih središnjih maksilarnih sjekutića**

Pogodno vrijeme za postavljanje dijagnoze i početak liječenja je tijekom mješovite denticije kada su ustima prisutni svi trajni sjekutići, osim onoga koji je impaktiran. Ako ekstrakcija prekobrojnoga zuba nije bila dostatna da se postigne spontano nicanje impaktiranoga sjekutića, počinje se s ortodontskom terapijom s ciljem stvaranja dovoljnoga prostora za nicanje impaktiranoga zuba. Ortodont lijepi bravice na tri preostala trajna sjekutića. Ponekad stavlja i potisnu oprugu i sidrišta na prve kutnjake, ako su dva sjekutića uz impaktiran zub nagnuta jedan prema drugome. Kada je stvoren prostor, stavlja se stabilizacijska četvrtasta žica, a za petlju na luku pričvršćuje se lančić. Potom pacijent odlazi oralnom kirurgu koji prikazuje impaktirani

zub ovisno o njegovom položaju na jedan od četiri načina: metodom zatvorene erupcije kroz zatvoreni režanj, gingivektomijom, apikalno pomaknutim režnjem ili kirurškom replantacijom (3).

### **9.1.1. Gingivektomija**

Gingivektomija ili jednostavna incizija metoda je izbora kada postoji dovoljno široki pojas pričvrstne gingive. Postupak podrazumijeva uklanjanje dvije trećine tkiva oko krune impaktiranog zuba. Potom se lijepi bravica kako bi se spriječilo prerastanje tkiva. S obzirom na to da je najčešći položaj impaktiranih gornjih središnjih sjekutića na mukogingivnom spojištu ili iznad njega, ovom bi se metodom uklonila većina gingive. Nakon završetka terapije nedostajala bi pričvrstna gingiva bukalno i kruna središnjih sjekutića bila bi nejednake duljine (3). Novija istraživanja pokazuju da upotreba diodnog lasera valnih duljina 980 nm daje dobre rezultate kod kirurškog prikazivanja impaktiranih zubi koji nisu duboko smješteni u alveoli i kod kirurškog prikazivanja krune koje omogućuje očuvanje dostatne količine pričvrstne gingive. Autori navode da upotreba lasera smanjuje operativna krvarenja i postoperativnu upotrebu analgetika i protuupalnih lijekova, a također omogućuje lijepljenje bravice za vrijeme operacije (33).

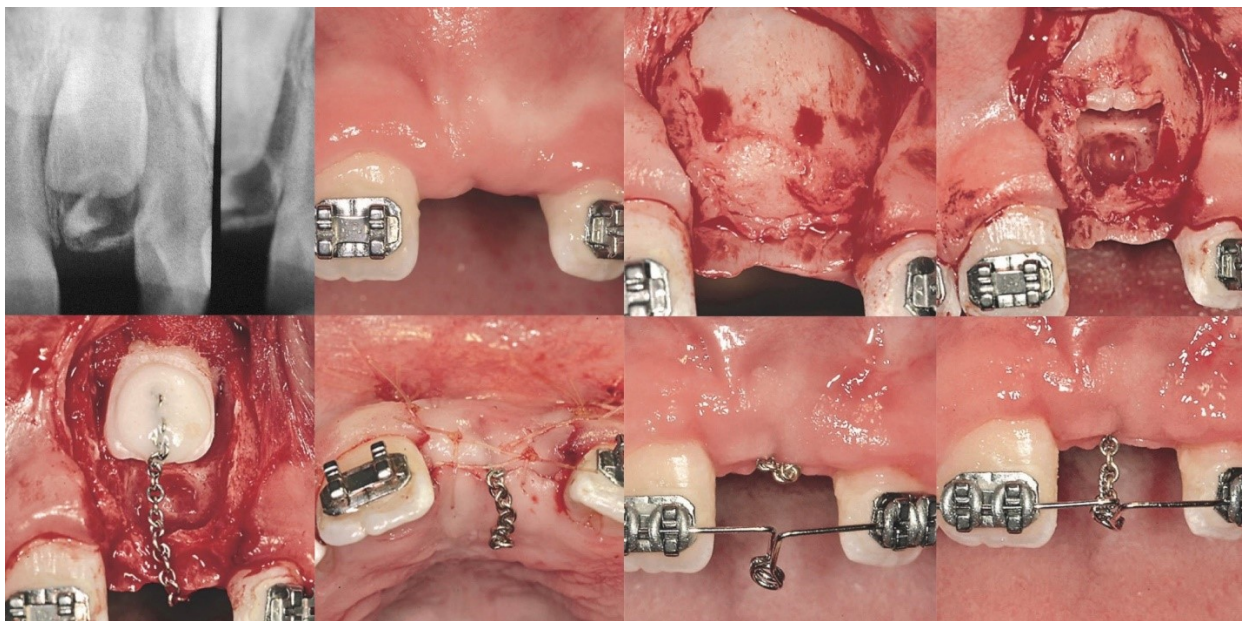
### **9.1.2. Apikalno pomaknuti režanj**

Apikalno pomaknuti režanj metoda je kojom se labijalna gingiva apikalno pomiče preko impaktiranoga sjekutića. Time stvara predvidljivo područje pričvrstne gingive. Komplikacije ove metode jesu reintruzija sjekutića i nezadovoljavajuća estetika. Za većinu labijalno impaktiranih zubi preporučuje se tehnika zatvorenoga režnja jer se zadržava gingivna linija. Apikalno pomaknuti režanj indiciran je u slučaju ektopičnoga labijalnoga položaja impaktiranoga zuba, a nakon operacije zub se ostavlja otvorenim (3).

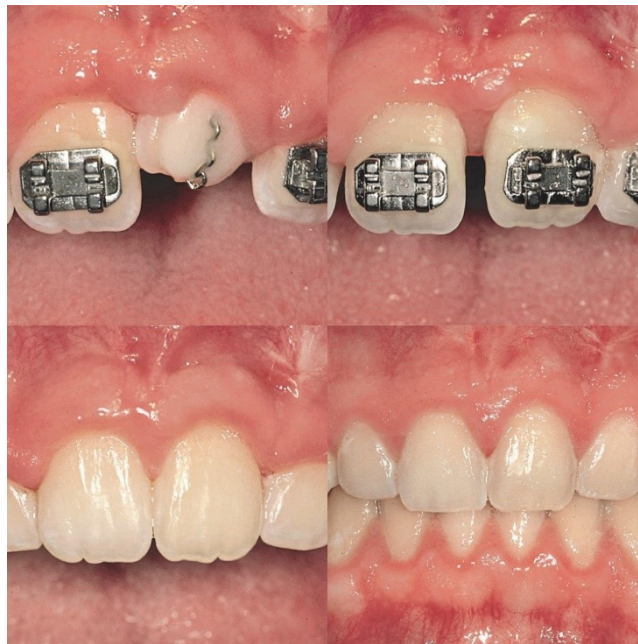### **9.1.3. Metoda zatvorenog režnja**

Ova metoda uključuje kirurško prikazivanje impaktiranoga zuba i nicanje ispod zatvorenoga režnja. Zahvat podrazumijeva odizanje režnja i prikazivanje impaktiranog središnjega sjekutića, postavljanje lančića za izvlačenje, a potom repozicija režnja. Metoda zatvorenoga režnja daje najbolje estetske rezultate (približno jednaka duljina krune središnjih sjekutića) i ujedno manju

sklonost reintruziji. Na 5. slici vidljiva je metoda zatvorene erupcije. Nakon ortodontskog stvaranja prostora za impaktiran zub, učinjena je horizontalna incizija, a potom i vertikalna te je odignut režanj. Ekstrahiran je prekobrojni zub i oštećen je folikul impaktiranog zuba, stoga je onemogućeno spontano nicanje, a impaktiran zub ostaje otkriven. Kiretama i svrdlima uklonila se kost i prikazale su se dvije trećine krune impaktiranog zuba. Područje se izoliralo, zub se jetkao i premazao adhezivom pa se na krunu zalijepio lančić. Lančić treba biti dovoljno savitljiv, kako ne bi puknuo, ali i krut, kako se pod utjecajem sile ne bi istegnuo. Vratio se režanj i zašio da je lančić izlazio kroz inciziju na sredini hrpta grebena. Nakon otprilike šest tjedana stavljena je Ballista petlja koja se aktivira i ligira za zlatni lančić (3). Na slici 6. može se vidjeti ortodontsko izvlačenje središnjeg sjekutića i rezultat terapije.



Slika 5. Tijek ortodontsko-kirurške terapije labijalno impaktiranog središnjeg sjekutića.  
Preuzeto s dopuštenjem izdavača: (3).



Slika 6. Rezultat ortodontsko-kirurške terapije labijalno impaktiranog središnjeg sjekutića.  
Preuzeto s dopuštenjem izdavača: (3).

#### **9.1.4. Kirurška replantacija**

Kod jako vertikalno ili horizontalno rotiranih zubi preporučuje se metoda kirurške replantacije. Metoda uključuje odizanje režnja pune debljine, uklanjanje kosti i prikazivanje zuba u cijelosti te odljuštenje folikula iz koštane kripte. Učini se nepotpuni lom labijalne stijenke i širenje alveolarne kosti bezuboga grebena. Potom se zub replantira i smješta u infraokluziju. Režanj se vraća i zašiva, a replantirani se zub čvrstom žicom i kompozitom povezuje sa susjednim sjekutićima. Za tri do četiri mjeseca očekuje se cijeljenje i tada je moguće krenuti s ortodontskom terapijom (3).

#### **9.2. Postoperativna ortodoncija**

Za postizanje uspješne ortodoncije nakon kirurškog prikazivanja zuba potrebno je postići silu koja izvlači zub sredinom alveolarnoga grebena. Nezadovoljavajuća estetika, zbog apikalnoga pomicanja gingivnog ruba, i različite duljine kruna sjekutića moguće su ako je sila usmjerena labijalno prema žičanom luku. Kako bi se postigla sila vertikalnoga smjera, koristi se Ballista

petlja od čelične žice debljine 0,018 inča, čija je vertikalna duljina jednaka udaljenosti između luka i sredine alveolarnog grebena (34). Na nju se s ligira lančić koji je s druge strane zalijepljen na labijalnu plohu zuba. Nicanjem zuba skraćuje se i lančić. Nakon što zub nikne, lijepi se bravica te se time ispravlja smjer krune i korijena sjekutića (3).

## **10. KOMPLIKACIJE I NEŽELJENI ISHODI**

Komplikacije i neželjeni ishodi rezultat su prekasno postavljene dijagnoze, nepravilnoga kirurškoga pristupa i djelovanja neodgovarajuće ortodontske biomehanike. Posljedice mogu biti: gubitak kosti, gubitak zuba, narušena estetika, resorpcija korijena, izostanak pomaka zuba ili pomaka lateralnoga sjekutića pri terapiji impakcije očnjaka. Komplikacije se mogu izbjeći postavljanjem pravovremene dijagnoze te pravilnim ortodontskim i kirurškim pristupom (3).

### **10.1. Gubitak kosti**

Gubitak kosti nepoželjna je komplikacija liječenja. Rezultat je pogrešnoga kirurškoga plana i pristupa, ali i pogrešne ortodontske biomehanike. Komplikacija je najčešća kod pacijenata s palatinalno impaktiranim gornjim očnjacima kada ortodonti pomiču impaktiran zub lateralno prema grebenu, umjesto da ga povlače distalno i palatinalno da zaobiđu susjedni lateralni i središnji sjekutić. S obzirom na to da kruna očnjaka uzrokuje pritisak na palatinalnu kost i da caklina ne može resorbirati kost koju pritišće, uslijedit će nekroza i nepovratni gubitak kosti te izostanak remodelacije kosti oko krune očnjaka. Gubitak kosti može se izbjeći manje opsežnim kirurškim zahvatom, prikladnom ortodontskom biomehanikom i spontanom nicanjem (3).

### **10.2. Gubitak zuba**

Gubitak zuba nije rijedak slučaj nakon liječenja impaktiranoga gornjega očnjaka. Razlog tome je zakašnjelo postavljanje dijagnoze, time i zakašnjela terapija, kao i djelovanje nepogodnih ortodontskih sila. Kod složenih impakcija bolje je izbjegavati opsežne i zahtjevne terapije izvlačenja i razmisliti o ekstrakciji impaktiranog zuba i ortodontskom pomaku pretkutnjaka na mjesto očnjaka, implantološkom rješenju ili autotransplantaciji (3).

### **10.3. Estetski problemi**

Jedna od neželjenih komplikacija ortodontsko-kirurškog liječenja impaktiranih zubi je gingivna recesija. Komplikacija je najčešća kod pacijenata s ektopično smještenim očnjacima koji se prikazuju apikalno pomaknutim režnjem. Cilj je djelovati ekstruzivnom silom labijalno usmjereno. Očnjak zaobilazi lateralni sjekutić i sprječava se pojava gingivne recesije. Recesija



je češća u slučaju apikalnijega i udaljenijega položaja impaktiranog zuba, kod zubi s prirođenom dehiscijencijom i kod pacijenata s tankim fenotipom gingive. Prevencija recesije može se učiniti prekrivanjem lateralnog sjekutića gingivnim transplantatom (3). Govoreći o impaktiranim središnjim sjekutićima, pogrešno indicirana gingivektomija uzrokovat će gingivne recesije, razlike u gingivnim rubovima i nedostatak stabilnosti. Zub se može intrudirati do dva ili tri milimetra kod gingivektomije ili apikalno pomaknutoga režnja. Nakon incizije sluznica će oblikovati epitelni pričvrstak s cementom korijena na novoj razini. To će uzrokovati stvaranje pomoćnog ili lažnog nabora između dviju točki, početnog položaja prikaza i završnog položaja zuba u alveoli. Uspoređivanjem tehnike zatvorenoga režnja i tehnike apikalno pomaknutoga režnja dobiveni su rezultati kojima je utvrđeno da postoje razlike u estetici tijekom izvođenja ovih dviju tehnika, kada govorimo o impakciji očnjaka. Nakon metode apikalno pomaknutoga režnja kruna impaktiranoga zuba bit će duža u odnosu na krune neimpaktiranih zubi. Osim toga, visoko labijalno pozicionirani očnjaci imat će tendenciju reintruziji. S druge strane, dužine kruna zubi prikazanih metodom zatvorenoga režnja bile su slične dužinama kruna neimpaktiranih zubi (35). Ako postoji nerazmjer dužina kruna zuba, rješenje može biti gingivektomija, koštana kirurgija kontralateralnog očnjaka ili vezivni transplantat na očnjaku koji je prvotno bio impaktiran. Nepravilno indiciran apikalno pomaknuti režanj uzrokovat će nerazmjer u dužini kruna i kod impaktiranih središnjih sjekutića, ali i reintruziju zuba. Duža klinička kruna bit će kod pacijenata kod kojih je središnji sjekutić impaktiran iznad mukogingivnog spojišta. Uzrok tomu je apikalna migracija ruba gingive tijekom erupcije zuba. Reintruzija zuba posljedica je stvaranja lažnoga nabora sluznice koji vuče zub u apikalnom smjeru (3).

#### **10.4. Resorpcija korijena**

Resorpcija korijena definira se kao gubitak cementa i dentina korijena zahvaćenoga zuba. S obzirom na to da ne pokazuje simptome, obično se tek radiološki dijagnosticira. Prema nekim istraživanjima korištenjem CBCT snimki uočeno je da impaktirani očnjaci uzrokuju resorpciju korijena susjednoga zuba u čak 60,2 % slučajeva (30). Premda još uvijek nije objašnjen uzrok, vjeruje se da folikul očnjaka, koji je ektopično smješten, za vrijeme nicanja dodiruje korijene lateralnoga i centralnoga sjekutića te uzrokuje njihovu resorpciju. Da bi se ovo spriječilo, potrebno je pratiti očnjake tijekom njihova nicanja u dobi od sedam do jedanaest godina i

procijeniti udaljenost očnjaka od korjenova sjekutića (31). Ako je uočena inicijalna resorpcija korjenova sjekutića dok je očnjak u razvoju, ekstrahira se mliječni očnjak s ciljem ispravljanja putanje kojom niče trajni očnjak. Ako ni to ne zaustavi resorpciju, pristupa se kirurškom prikazivanju očnjaka i ortodontskoj terapiji. Kraj terapije bit će nakon nicanja svih trajnih zuba. Glavni je cilj spriječiti daljnju resorpciju korijena (3). Osim resorpcije uzrokovane ektopičnim smještajem očnjaka, ona može biti i jatrogeno uzrokovana ortodontskom terapijom. Prema istraživanjima umjerena do jaka resorpcija sjekutića uzrokovana ortodontskom terapijom učestalija je kod terapije koja je uključivala ekstrakciju, u situacijama supraokluzije, abnormalnostima korijena ili kod otvorenoga zagrizu. Preporuka je da se prije terapije prepoznaju rizični čimbenici za nastanak resorpcije i tako se spriječi nastanak umjerene do teške resorpcije korjenova sjekutića (38).

### **10.5. Izostanak pomaka zuba i pomak lateralnog sjekutića**

Kod pacijenata s visoko labijalno impaktiranim očnjacima koristi se metoda zatvorenoga režnja. Kirurg odiže režanj, pristupa kruni očnjaka i pričvršćuje lančić na krunu. Ako operater odloži lančić na ogoljenu kost i prekrije ga režnjem, periost će zbog odlaganje nove kosti prekriti lančić. Ova kirurška pogreška onemogućuje ortodontski pomak zuba. Ako periost prekrije lančić, potrebno je odići raskoljeni režanj blizu alveolarnoga grebena i ostaviti periost na kosti, a iznad impaktiranoga zuba odići režanj pune debljine kako bi se na krunu zuba pričvrstio lančić (3). Lingvalni pomak korijena i labijalni pomak krune posljedica je ektopične erupcije i labijalno impaktiranih očnjaka. Iz toga razloga treba izbjeći vezanje lateralnoga sjekutića u luk prije nego kruna očnjaka ne pređe korijen lateralnoga sjekutića. Kada kruna očnjaka prijeđe korijen, sjekutić se veže u luk debelim četvrtastim žicama i dodaje se labijalni *tork* te se ispravlja nagib korijena i krune. *Torkviranje* uzrokuje dodatnu resorpciju pa treba biti oprezan jer već postoji resorpcija uzrokovana ektopičnim nicanjem očnjaka (3).



Impaktirani zub definiran je kao zub koji nije iznikao ili je djelomično iznikao, a postavljen je uz drugi zub, kost ili meko tkivo tako da je njegova potpuna erupcija malo vjerojatna (1). Autori koju su proveli istraživanje o prevalenciji impaktiranih zubi u grčkoj populaciji navode kako su treći molari najčešće impaktirani zubi u gornjoj čeljusti s prevalencijom od oko 37,5 % među muškarcima i ženama, slijede ih očnjaci s oko 4,6 %, potom maksilarni pretkutnjaci i sjekutići koji se javljaju kod 0,2 % pacijenata. S druge strane, prevalencija impaktiranih trećih gornjih molara i očnjaka razlikuje se u hongkonškoj populaciji. Za treće gornje molare iznosi 15,6 %, a za očnjake 0,8 %, što je bitna razlika u odnosu na rezultate dobivene u Europi (5,6). Dijagnoza se postavlja na temelju kliničkoga pregleda i radioloških snimki. Autori navode da se može posumnjati na zakašnjelo nicanje ili impakciju zuba ako u mješovitoj denticiji postoji kontralateralni zub od čijeg je nicanja prošlo četiri ili više mjeseci, a s druge strane luka nedostaje njegov istoimeni blizanac (9). Kliničari su složni oko važnosti pravovremene dijagnostike impakcije zubi. Idealno bi bilo ustanoviti impakciju zuba u mješovitoj denticiji kada je moguće interceptivno pristupiti problemu. Ako nije moguće potaknuti spontano nicanje zuba ortodontskim stvaranjem prostora, treba se pristupiti jednom od triju načina kirurškoga prikazivanja. Slijedi ortodontsko izvlačenje zuba i ispravljanje položaja. Od izrazite je važnosti znati točan položaj impaktiranoga zuba prije početka terapije. Ranije su se snimale okluzalne i periapikalne snimke na temelju SLOB pravila kako bi se dobio što vjerniji dvodimenzionalni prikaz položaja zuba. Premda se i danas koriste navedene metode, razvojem tehnologije i radiografije, s pomoću CBCT-a može se dobiti trodimenzionalni prikaz smještaja zuba, nagiba korijena i krune te odnosa s okolnim strukturama (10). Kirurške su metode prikaza impaktiranoga zuba metoda otvorene erupcije, metoda zatvorene erupcije i metoda apikalno pomaknutoga režnja. Naime, svaka od njih indicirana je ovisno o labiolingvalno, meziodistalnom i vertikalnom položaju te količini gingive oko impaktiranoga zuba. Autori su na temelju kliničkoga rada zaključili da odabir pogrešne metode prikaza i djelovanje neadekvatnih ortodontskih sila može uzrokovati komplikacije poput gingivne recesije, resorpcije korijena, gubitka kosti, gubitka zuba, razlike u dužini kruna zubi i izostanak pomaka zuba (3). Kirurški pristupi prikazivanja, razlozi manje uspješnosti terapije i smanjivanje rizika od komplikacija tema su novijih istraživanja.



Ortodontsko-kirurško liječenje impaktiranih zubi u gornjoj čeljusti zahtijeva interdisciplinarni pristup koji uključuje opće stomatologe, specijaliste ortodoncije, oralne kirurgije i parodontologije. Njihovom suradnjom omogućava se sveobuhvatni pristup problemu koji uključuje preciznu i pravovremenu dijagnozu te individualni pristup planiranju terapije. Pravovremena dijagnoza i odabir adekvatne terapije od presudne su važnosti. Vrijeme postavljanja dijagnoze ključno je za liječenje impaktiranih zubi. Dijagnoza se većinom postavlja prekasno kada već postoji potreba za opsežnijim zahvatima i kompleksnijim liječenjem. Nakon detaljnoga kliničkoga pregleda i radiološke analize, kojom se dobiva uvid u točan položaj impaktiranoga zuba, planira se ortodontsko i kirurško liječenje. Kada postoji potreba za kirurškom intervencijom, odabire se odgovarajuća metoda prikaza ovisna o položaju zuba. Nakon kirurškoga prikazivanja metodom otvorene erupcije, zatvorene erupcije ili apikalno pomaknutoga režnja, uslijedit će ortodontski pomak. Komplikacije i neželjeni ishodi, poput resorpcije korijena, gubitka zuba, gubitka kosti ili estetskih nepravilnosti, rezultat su odabira pogrešne metode kirurškoga prikaza impaktiranoga zuba i djelovanja nepovoljnih ortodontskih sila. Individualnim pristupom i adekvatnom terapijom impaktirani zubi u gornjoj čeljusti mogu se uspješno liječiti.



1. Glossary of Dental Clinical Terms [Internet]. [cited 2024 May 22]. Available from: <https://www.ada.org/publications/cdt/glossary-of-dental-clinical-terms>
2. Kaczor-Urbanowicz K, Zadurska M, Czochrowska E. Impacted Teeth: An Interdisciplinary Perspective. *Adv Clin Exp Med*. 2016;25(3):575–85.
3. Kokich VG, Mathews DP. Orthodontic and surgical management of impacted teeth. Chicago, Illinois: Quintessence Publishing Co., Inc; 2014. 177 p.
4. Shapira Y, Kuftinec MM. Early diagnosis and interception of potential maxillary canine impaction. *J Am Dent Assoc*. 1998;129(10):1450–4.
5. Chu FCS, Li TKL, Lui VKB, Newsome PRH, Chow RLK, Cheung LK. Prevalence of impacted teeth and associated pathologies--a radiographic study of the Hong Kong Chinese population. *Hong Kong Med J Xianggang Yi Xue Za Zhi*. 2003;9(3):158–63.
6. Gisakis IG, Palamidakis FD, Farmakis ETR, Kamberos G, Kamberos S. Prevalence of impacted teeth in a Greek population. *J Investig Clin Dent*. 2011;2(2):102–9.
7. Andersson L, Kahnberg KE, Pogrel MA, editors. Oral and maxillofacial surgery. Oxford: Wiley-Blackwell; 2010. 1274 p.
8. Bishara SE, Kommer DD, McNeil MH, Montagano LN, Oesterle LJ, Youngquist HW. Management of impacted canines. *Am J Orthod*. 1976;69(4):371–87.
9. Makino E, Tsujino K, Ishii T, Shintani S, Sueishi K. Difference in Bilateral Timing of Eruption of Permanent Teeth. *Bull Tokyo Dent Coll*. 2018;59(4):277–84.
10. Haney E, Gansky SA, Lee JS, Johnson E, Maki K, Miller AJ, et al. Comparative analysis of traditional radiographs and cone-beam computed tomography volumetric images in the diagnosis and treatment planning of maxillary impacted canines. *Am J Orthod Dentofac Orthop Off Publ Am Assoc Orthod Its Const Soc Am Board Orthod*. 2010;137(5):590–7.
11. Miloro M, Ghali GE, Larsen PE, Waite P, editors. Peterson's principles of oral and maxillofacial surgery. 2nd ed. Hamilton, Ont. ; London: B C Decker; 2004. 1461 p.
12. Becker A. Orthodontic treatment of impacted teeth. Third edition. Chichester, West Sussex, UK ; Ames, Iowa: Wiley-Blackwell; 2012. 437 p.
13. Becker A. Early treatment for impacted maxillary incisors. *Am J Orthod Dentofacial Orthop*. 2002;121(6):586–7.
14. Vanarsdall RL, Corn H. Soft-tissue management of labially positioned unerupted teeth. *Am J Orthod*. 1977;72(1):53–64.
15. Varghese G. Management of Impacted Third Molars. In: Bonanthaya K, Panneerselvam E, Manuel S, Kumar VV, Rai A, editors. Oral and Maxillofacial Surgery for the Clinician. Singapore: Springer Nature Singapore; 2021. p. 299–328.



16. Marciani RD. Third molar removal: an overview of indications, imaging, evaluation, and assessment of risk. *Oral Maxillofac Surg Clin N Am.* 2007;19(1):1–13.
17. Lim AAT, Wong CW, Allen JC. Maxillary third molar: patterns of impaction and their relation to oroantral perforation. *J Oral Maxillofac Surg Off J Am Assoc Oral Maxillofac Surg.* 2012;70(5):1035–9.
18. Novaković A, Granić M. Ekstrakcija umnjaka- indikacije, komplikacije i kontraindikacije. *Sonda.* 2017;35–7.
19. Kim Y, Hyun HK, Jang KT. Interrelationship between the position of impacted maxillary canines and the morphology of the maxilla. *Am J Orthod Dentofac Orthop Off Publ Am Assoc Orthod Its Const Soc Am Board Orthod.* 2012;141(5):556–62.
20. Alessandri Bonetti G, Incerti Parenti S, Zanarini M, Marini I. Double vs single primary teeth extraction approach as prevention of permanent maxillary canines ectopic eruption. *Pediatr Dent.* 2010;32(5):407–12.
21. Williams BH. Diagnosis and prevention of maxillary cuspid impaction. *Angle Orthod.* 1981;51(1):30–40.
22. Olive RJ. Orthodontic treatment of palatally impacted maxillary canines. *Aust Orthod J.* 2002;18(2):64–70.
23. O’Neill J. Maxillary expansion as an interceptive treatment for impacted canines. *Evid Based Dent.* 2010;11(3):86–7.
24. Hirschhaut M, Leon N, Gross H, Flores-Mir C. Guidance for the Clinical Management of Impacted Maxillary Canines. *Compend Contin Educ Dent Jamesburg NJ* 1995. 2021;42(5):220–6.
25. Kokich VG. Surgical and orthodontic management of impacted maxillary canines. *Am J Orthod Dentofac Orthop.* 2004;126:278–83.
26. Ericson S, Kurol J r. Early treatment of palatally erupting maxillary canines by extraction of the primary canines. *Eur J Orthod.* 1988;10(1):283–95.
27. Leonardi M, Armi P, Franchi L, Baccetti T. Two Interceptive Approaches to Palatally Displaced Canines: A Prospective Longitudinal Study. *Angle Orthod.* 2004;74(5):581–6.
28. Becker A, Zilberman Y. The palatally impacted canine: a new approach to treatment. *Am J Orthod.* 1978;74(4):422–9.
29. Becker A, Chaushu S. Success rate and duration of orthodontic treatment for adult patients with palatally impacted maxillary canines. *Am J Orthod Dentofac Orthop Off Publ Am Assoc Orthod Its Const Soc Am Board Orthod.* 2003;124(5):509–14.
30. Manjunatha BS, Chikkaramaiah S, Panja P, Koratagere N. Impacted maxillary second premolars: a report of four cases. *BMJ Case Rep.* 2014;2014:1–4.

31. Wadewale SN, Bhola N. Surgical approach of impacted maxillary second premolar – A case to report. *Int J Oral Health Dent.* 2023;9(2):135–7.
32. Žarovienė A, Grinkevičienė D, Trakinienė G, Smailienė D. Post-Treatment Status of Impacted Maxillary Central Incisors following Surgical-Orthodontic Treatment: A Systematic Review. *Med Kaunas Lith.* 2021;57(8):783.
33. Migliario M, Greco Lucchina A, Rocchetti V, Renò F. Laser surgical approach to impacted maxillary incisors: case series and brief review. *Eur Rev Med Pharmacol Sci.* 2019;23(22):9691–6.
34. Jacoby H. The "ballista spring" system for impacted teeth. *Am J Orthod.* 1979;75(2):143–51.
35. Vermette ME, Kokich VG, Kennedy DB. Uncovering labially impacted teeth: apically positioned flap and closed-eruption techniques. *Angle Orthod.* 1995;65(1):23–32.
36. Simić S, Nikolić P, Stanišić Zindović J, Jovanović R, Stošović Kalezić I, Djordjević A, et al. Root Resorptions on Adjacent Teeth Associated with Impacted Maxillary Canines. *Diagnostics.* 2022;12(2):380.
37. Garib DG, Janson G, Baldo T de O, dos Santos PBD. Complications of misdiagnosis of maxillary canine ectopic eruption. *Am J Orthod Dentofac Orthop Off Publ Am Assoc Orthod Its Const Soc Am Board Orthod.* 2012;142(2):256–63.
38. Elhaddaoui R, Benyahia H, Azeroual MF, Zaoui F, Razine R, Bahije L. Resorption of maxillary incisors after orthodontic treatment – clinical study of risk factors. *Int Orthod.* 2016;14(1):48–64.



Sara Šaravanja rođena je u Slavonskom Brodu 1999. godine. Pohađala je Osnovnu školu Ivana Gorana Kovačića i Glazbenu školu Slavonski Brod. Gimnazijsko obrazovanje stekla je u Klasičnoj gimnaziji fra Marijana Lanosovića u Slavonskom Brodu. Godine 2018. upisala je Stomatološki fakultet Sveučilišta u Zagrebu. Deveti semestar provela je u Njemačkoj na Ludwig Maximilian Sveučilištu u Münchenu, u sklopu *Erasmus+ programa*. Četiri je godine bila članica Studentskog zbora Stomatološkog fakulteta. Tijekom studija aktivno se bavila odbojkom i nastupala je za Sveučilišnu odbojkašku reprezentaciju u Zagrebu s kojom je osvojila pet državnih zlata i dvije europske bronce. Bila je voditeljica Sportske udruge Stomatološkog fakulteta, članica odbojkaške sekcije i organizatorica međunarodnog projekta studenata biomedicinskog područja *Humanijada*. Za vrijeme studija volontirala je na Smotri Sveučilišta u Zagrebu i studentskim projektima *Dani oralnog zdravlja* te je asistirala u privatnoj stomatološkoj ordinaciji.