

# Brušenje zuba za fiksno protetski rad

---

**Topić, Jolanda**

**Professional thesis / Završni specijalistički**

**2016**

*Degree Grantor / Ustanova koja je dodijelila akademski / stručni stupanj:* **University of Zagreb, School of Dental Medicine / Sveučilište u Zagrebu, Stomatološki fakultet**

*Permanent link / Trajna poveznica:* <https://um.nsk.hr/um:nbn:hr:127:966763>

*Rights / Prava:* [Attribution-NonCommercial-ShareAlike 3.0 Unported/Imenovanje-Nekomercijalno-Dijeli pod istim uvjetima 3.0](#)

*Download date / Datum preuzimanja:* **2024-12-31**



*Repository / Repozitorij:*

[University of Zagreb School of Dental Medicine Repository](#)



SVEUČILIŠTE U ZAGREBU  
STOMATOLOŠKI FAKULTET

Jolanda Topić

**BRUŠENJE ZUBA ZA FIKSNOPROTETSKI  
RAD**

poslijediplomski specijalistički rad

Zagreb, srpanj ,2016.

SVEUČILIŠTE U ZAGREBU  
STOMATOLOŠKI FAKULTET

Jolanda Topić

**BRUŠENJE ZUBA ZA FIKSNOPROTETSKI  
RAD**

poslijediplomski specijalistički rad

Zagreb, srpanj ,2016.

Rad je ostvaren na Stomatološkom fakultetu Sveučilišta u Zagrebu

Menor rada: prof.dr.sc. Ketij Mehulić

Zavod za fiksnu protetiku Stomatološkog fakulteta Sveučilišta u  
Zagrebu

Lektor hrvatskog jezika: prof. Jasmina Pažanin

Našička 13

10 000 Zagreb

Lektor engleskog jezika: prof.Brankica Bošnjak Terzić

Vincenta iz Kastva 13

10000 Zagreb

Rad sadrži: 89 stranica

46 slika

CD

Zahvaljujem voditeljici rada prof.dr.sc. Ketij Mehulić na mentorstvu i stručnom vodstvu tijekom izrade ovog rada.Hvala mojoj obitelji na podršci i razumijevanju.

## SADRŽAJ:

1. UVOD	1
1.1. Indikacije i kontraindikacije za fiksno protetski rad	5
2. SVRHA RADA	7
3. BRUŠENJE UPORIŠNOG ZUBA	9
3.1. Načela brušenja zuba	10
3.2. Brušenje zuba obzirom na položaj zuba u nizu	21
3.2.1. Brušenje prednjeg zuba	21
3.2.2. Brušenje stražnjeg zuba	27
3.3. Brušenje zuba obzirom na vrstu nadomjeska	29
3.3.1. Brušenje zuba za djelomičnu krunicu	29
3.3.2. Brušenje zuba za ljusku	30
3.3.3. Brušenje zuba za <i>inlay</i>	40
3.3.4. Brušenje zuba za <i>onlay</i> i <i>overlay</i>	46
3.3.5. Brušenje zuba za teleskopske sustave	48
3.4. Brušenje zuba obzirom na gradivni materijal	53
3.4.1. Brušenje zuba za potpunu kovinsku krunicu	53

3.4.2. Brušenje zuba za krunicu fasetiranu polimerima	54
3.4.3. Brušenje zuba za metal–keramičku krunicu	54
3.4.3.1. Brušenje prednjeg zuba za metal– keramičku krunicu	54
3.4.3.2. Brušenje stražnjeg zuba za metal– keramičku krunicu	58
3.4.4. Brušenje zuba za potpuno keramičku krunicu	59
4. BRUŠENJE UPORIŠNOG ZUBA KAO IZVOR POGREŠAKA	67
5. RASPRAVA	72
6. ZAKLJUČAK	78
7. SAŽETAK	80
8. SUMMARY	82
9. LITERATURA	84
10. ŽIVOTOPIS	88

## Opis oznaka i kratica

mm - milimetara

°C – stupnjeva Celzijusa

° - stupnjeva

MPa – mega paskala

CAD/CAM – računalom oblikovan i izrađen nadomjestak

CAM – računalom izrađen nadomjestak

µm - mikrometar



## **1. UVOD**

Brušenje zuba je postupak pri kojemu se odstranjuje dio zubnoga tkiva kako bi se djelomično smanjila i preoblikovala klinička kruna zuba. Tim postupkom nepovratno se odstranjuje dio tvrdog zubnog tkiva i stvara prostor za budući fiksno-protetski rad. Brušenjem se osigurava strukturna trajnost nadomjeska. Način i količina brušenja ovisi o veličini i obliku zuba, o gradivnom materijalu iz kojega će se izraditi nadomjestak, smještaju zuba u zubnom luku, parodontnom stanju zuba te veličini protetskog rada. Potrebno mu je pristupiti planski, provoditi ga po određenim pravilima i poznavati načine preparacije zuba.

Brušenju uporišnog zuba prethodi cijeli niz pripremnih zahvata. Multidisciplinarni pristup i konzultacije s drugim specijalistima dentalne medicine te njihova obrada pacijenta osigurava cjelovitu i ispravnu protetsku terapiju. Opsežna je anamneza prvi korak, a može biti opća medicinska i dentalna. Općom medicinskom anamnezom dobiva se uvid u cjelokupno zdravlje pacijenta. Uspostavlja se kontakt, dobivaju se informacije o svim njegovim navikama te dobiva uvid u njegova očekivanja od terapije.

Klinički tijek započinje ekstraoralnim i intraoralnim pregledom kojim se procjenjuje stanje svih zuba i mekih tkiva, parodont, raspored i broj preostalih zuba, postojanje i dotrajalost starih mobilnih ili fiksnih nadomjestaka, stanje temporomandibularnih zglobova te oralna higijena. U procjeni protetskoga pacijenta od velike je pomoć i rendgenska analiza (rtg) stomatognatog sustava. Pripremnici zahvati uključuju sanaciju karijesa, zamjena svih ispuna na zubu nosaču, eventualna endodontska i/ili parodontološka terapija.

Parodontološka terapija može obuhvaćati i produljenje kliničke krune zuba nosača, oblikovanje bezuboga grebena, rekonstrukciju gingive i slične radnje koje će doprinijeti kvaliteti i izgledu protetskoga rada, a time i zadovoljstva pacijenta terapijom. Ponekad je prije fiksno-protetske terapije potrebno provesti i ortodontsku terapiju. Time se osiguravaju prostorni uvjeti za smještaj nadomjeska i uspostavlja se kvalitetnija okluzija. Kirurška terapija obuhvaća ekstrakciju dotrajalih zuba, zbrinjavanje cisti, impaktiranih zuba, oblikovanje tvrdog i mekog tkiva (1).

Nakon iscrpne anamneze i detaljnog kliničkog pregleda uzimaju se anatomske otiske za izradu studijskih modela, planira se terapija i po potrebi učini dijagnostičko navoštavanje modela kako bi se pacijentu moglo zornije prikazati budući protetski rad. Dijagnostičko navoštavanje daje niz korisnih informacija zubnom tehničaru, doktoru dentalne medicine i pacijentu. Pacijenta je također potrebno detaljno upoznati s fazama terapije, mogućim ishodom, komplikacijama i financijskom izdatkom. Donošenje konačne odluke o vrsti protetskog rada ovisi o stručnom mišljenju stomatologa, željama pacijenta, opremljenosti i kompetencijama zubnog tehničara i cijeni predviđenih zahvata. Svrha terapije jest estetski i funkcijski neprihvatljivu dentaciju pretvoriti u zdravu, lijepu i funkcionalnu cjelinu. Takva terapija može varirati od opskrbe zuba krunicom ili ljuskom na jednom zubu do opsežnih rekonstrukcija mostovima ili implantoprotetskim nadomjescima u objema čeljustima. Protetski radovi moraju osigurati optimalnu funkciju, prihvatljivu estetiku, podjednaku distribuciju sila na sve zube i ne

smije izazvati nikakvu traumu parodonta niti bilo kojeg integralnog dijela stomatognatog sustava. Biomehanika zuba nosača jedan je od najvažnijih čimbenika pri procjeni opteretivosti uporišnog zuba. Takav se zub u ustima nalazi pod djelovanjem vlačnog, tlačnog i smičnog naprezanja. Vlačno naprezanje je otpornost silama koje ga nastoje rastrgnuti. Tlačno naprezanje je otpornost na sile koje ga nastoje smanjiti, a smično otpornost silama koje nastoje jedan dio tijela poskliznuti prema drugom. Pojavom sila naprezanja dolazi do deformacija koje mogu biti elastične ili plastične. Elasticitet se definira kao stanje materijala gdje se nakon djelovanja sile tijelo vraća u prvobitni oblik za razliku od plastičnosti koja je ireverzibilan proces. Pri procjeni biomehanike određenog zuba nosača morase uzeti u obzir čitav niz čimbenika kao što su morfološke karakteristike zuba, vitalitet i pomičnost zuba nosača, opseg destrukcije okolne kosti tefunkcijske i parafunkcijske kretnje. Važnu ulogu pri planiranju budućega protetskog rada imaju okluzijski odnosi (promjene visine na okluzalnim dodirima za 0,2 mm na radnoj strani uzrokuju povećanje aksijalnih sila od 42%), žvačne sile, ozubljenost nasuprotne čeljusti, dob i spol pacijenta (2). Smanjena vertikalna dimenzija je najčešći uzrok svih temporomandibularnih disfunkcija. Žvačne sile nisu konstantne veličine i mjesta djelovanja. U nepotpunom zubnom nizu dolazi do nejednake raspodjele sila što uzrokuje neravnotežu između veličine sile i neutralizacije njezina djelovanja na zube i okolni parodont. U izradi fiksno-protetskog rada kontroliraju se svi parametri o kojima ovisi distribucija sila kao što su površina okluzijskih kontakata i njihov broj, duljina i nagib zubnih kvržica, aproksimalni kontakti i aksijalni oblik zuba. Do preopterećenja

dolazi i kod pojave interferenci koje nastaju zbog promjena položaja zuba u zubnom luku, gubitka antagonističkih zuba, neadekvatnih nadomjestaka ili nekorektnih ispuna. Od izuzetne važnosti su i oblik preparacije, retencija i rezistencija uporišnog zuba. Na odabir vrste nadomjeska utječu dob i spol pacijenta (3). Kod starijih osoba i žena očekuju se slabije žvačne sile. Kod starijih osoba smanjen je elasticitet dentina, pojačana abrazija i atricija i reducirano je potporno tkivo (4).

#### 1.1. Indikacije i kontraindikacije za fiksno protetski rad

Indikacije za fiksno protetski rad jesu:

- protektivna
- protetska
- profilaktička
- estetska(5)

Fiksni nadomjestak indiciran je kod zuba s velikim ispunima, posebice kod onoga gdje se više ne može dobiti kontaktna točka/ploha te lako može doći do loma zuba (protektivna indikacija)(6). Indiciran je i kod djelomične bezubosti gdje se mostnom konstrukcijom nastoji premostiti bezubi prostor i omogućiti normalna funkcija i estetika ili u situaciji kada je potrebno uključiti zub kao nosač u kombinirani rad (protetska indikacija)(3)(7). Indikacije su vezane za očuvanje preostalih zuba i cijelog stomatognatog kompleksa, npr.

pacijenti s velikim žvačnim silama koje su dovele do abrazije zuba i poremećaja okluzije ili kod velikih rekonstrukcija gdje je potrebno korigirati vertikalnu i horizontalnu dimenziju (profilaktička indikacija)(8). U suvremenoj ordinaciji dentalne medicine sve je više zahtjeva za estetskom rekonstrukcijom (estetska indikacija) posebice kada se radi o sanaciji prednjega dijela zubnog niza.(3) (9).

Kontraindikacije za fiksno protetski rad jesu:

- visoki kariogeni indeks
- parodontopatije III i IV stupnja
- zubi s nekorektnim endodontskim liječenjem i periapikalnim lezijama
- zubi s velikom pulpnom komoricom
- zubi s niskom kliničkom krunom
- pacijenti sa psihičkim oboljenjima (uvjetno)
- pacijenti s nerealnim očekivanjima (uvjetno)
- bruksizam (uvjetno)(10).

## **2.SVRHA RADA**

Svrha je rada opisati brušenje uporišnoga zuba za različite fiksnoprotetske radove u ovisnosti o vrsti gradivnog materijala. Objasnit će se moguće pogreške u brušenju i njihove posljedice te načini kontrole brušenja.



### **3. BRUŠENJE UPORIŠNOG ZUBA**

Brušenje zuba je postupak djelomičnog preoblikovanja kliničke krune zuba čime se osigurava dovoljno prostora za fiksno protetski rad. Budući nadomjestak će svojim oblikom, bojom, veličinom i funkcijom nadomjestiti prirodne zube (1). Kako bi protetski rad u potpunosti ispunio svoj zadatak, potrebno mu je osigurati miran smještaj na zubu (2). Brušenje zuba za fiksni nadomjestak provodi se vodeći se biološkim, estetskim i mehaničkim načelima. Mehanička načela zasnivaju se na osiguranju retencije i rezistencije. Biološka načela odnose se na maksimalno očuvanje okolnih mekih tkiva i vitalnosti zuba tijekom brušenja dok se estetska načela zasnivaju na veličini i obliku budućeg nadomjeska, dužini kliničke krune te o odabiru gradivnog materijala. Opseg brušenja ovisi o obliku i veličini zuba, vrsti nadomjeska i vrsti gradivnog materijala. Tijekom brušenja nužno je poznavati morfologiju zuba, posebno morfologiju endodontskog prostora kako bi se osiguralo dovoljno prostora za debljinu budućeg nadomjeska (osigurala strukturalnu trajnost), a pri tome očuvao vitalitet zuba. Pri brušenju zuba nužno je osigurati hlađenje kako bi se izbjegla termička trauma pulpe (3).

### 3.1. Načela brušenja zuba

Oblik brušenja uvjetovan je s nekoliko načela:

- A) očuvanje zubne strukture
- B) retencija i rezistencija
- C) trajnost nadomjeska

D) rubno zatvaranje

E) očuvanje okolnih mekih tkiva i parodonta.

Pri brušenju zuba za fiksni nadomjestak nužno je sačuvati što je moguće više zdravoga zubnog tkiva. Očuvanje zubne strukture imperativ je pri brušenju zubi. Nužno je uskladiti način brušenja kojim se omogućava što bolja retencija i rezistencija budućeg nadomjeska. Retencija sprječava odizanje nadomjeska u smjeru dužinske osi zubi. Osnovni uvjet za postizanje retencije dvije su paralelne nasuprotne plohe izbrušenoga zuba. Najveća se retencija postiže tako da postoji samo jedan smjer uvođenja nadomjeska. Za razliku od retencije, rezistencija sprječava odizanje nadomjeska djelovanjem kosih, apikalnih odnosno okluzijskih sila (2).

**Retencija** je otpor djelovanju onih sila koje su paralelne s uzdužnom osi zuba i koje nastoje odici krunicu s njezina ležišta. Osnovni čimbenik retencije dvije su nasuprotne okomite plohe izbrušenog zuba. Najčešće se radi o vestibularnim i lingvalnim ploham zuba nosača.

Postoji nekoliko čimbenika koji bitno utječu na retenciju, a to su:

a) nagib i paralelnost nasuprotnih ploha izbrušenog zuba

b) dužina aproksimalnih stjenki zuba

c) odnos dužine aproksimalnih stjenki zuba i širine okluzalne plohe

(uvjeti pod b i c definiraju ukupnu površinu izbrušenog zuba)

d) debljina cementnog sloja pod djelovanjem sila smicanja

e) hrapavost izbrušenih ploha.

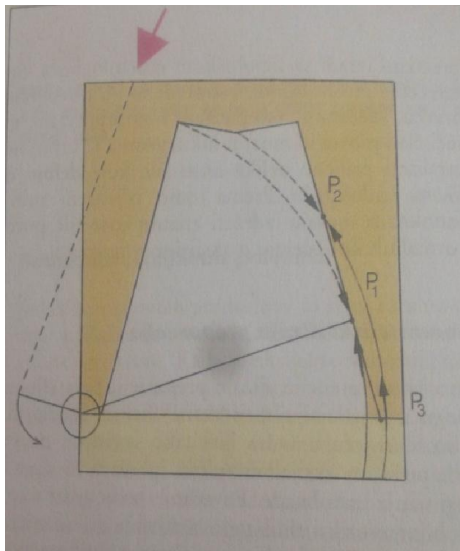
Maksimalna retencija postiže se paralelnim zidovima izbrušenoga zuba. S obzirom da pri brušenju mogu nastati podminirana mjesta koja sprječavaju precizan dosjed nadomjeska na izbrušeni zub prijeko je potrebna blaga koničnost stjenki. Smatra se da koničnost suprotnih ploha mora biti od 2- 6,5 °. Preporučuje se inklinacija od oko 3 ° za nasuprotne plohe što u konačnici iznosi oko 6 °. Ukupna površina izbrušenog zuba proporcionalna je retenciji. Krunice s dužim plohama imaju bolju retenciju od onih s kraćim. Pri cementiranju fiksno protetskog rada od izuzetne je važnosti mikromehanička sveza između cementa i zuba te između zuba i nadomjeska.

Izbrušene površine zuba i krunice ne trebaju biti izrazito polirane jer trajno svezivanje zuba i krunice ovisi o finim produžecima cementa u mikroskopske neravnine na površinama koje se cementiraju.

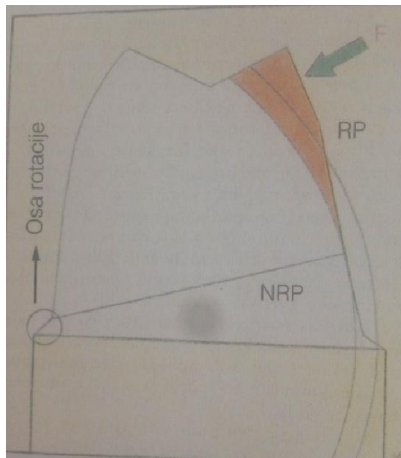
Retencija se povećava geometrijskim ograničavanjem različitih smjerova uvođenja (slike 1 i 2). Najveća retencija postiže se kada postoji samo jedan smjer uvođenja nadomjeska. Dulji bataljci osiguravaju veću površinu te tako i bolju retenciju. Osnovna jedinica retencije dva su nasuprotno paralelna zida s minimalnim nagibom. Retencija se može povećati, ubrušavanjem dodatnih žljebova, kaviteta ili brušenje stepenice s zakošenjem (2).

**Rezistencija** onemogućava pomicanje nadomjeska djelovanjem sila u kosom i horizontalnom smjeru. Rezistencija na naginjanje ili klizanje

osigurava se načinom preparacije zuba odnosno površinama koje će spriječiti izvrtanje nadomjeska. Luk rotacije čini tangentu na površinu preparacije (Slika 1). Cement je izložen sili smicanja u točki P1 koja je tangentna točka. U području P2 sila djeluje kompresijski na cement i na sve okluzalnije od točke P1. U točki P3 sila djeluje rastezajuće na cementni sloj i na sve apikalnije od te točke.



Slika1. Prikaz djelovanja sile izvan ruba krunice kada dolazi do njene rotacije ili nagnjanja. Preuzeto iz 4.



Slika 2. Prikaz djelovanja kosih sila kada je cementni sloj na rezistentnoj površini izložen silama tlaka, a na nerezistentnoj površini silama vlaka (rastezanja). Preuzeto iz 4.

Rezistentne površine izbrušenoga zuba predstavljaju rezistentni oblik preparacije (Slika 2).

U normalnoj okluziji sile žvakanja ravnomjerno se raspoređuju na sve zube i imaju aksijalan smjer djelovanja. Problem nastaje kod bruksizma, privjesnih mostova te kod višečlanih mostova u luku gdje je poprilično teško neutralizirati kose sile koje djeluju na fiksno protetski rad (4).


Pri brušenju osobito je značajan odnos prema okolnom tkivu te način preparacije u odnosu na gingivu. Pri izradi cervikalnog dijela preparacije treba voditi računa o jasnoj vidljivosti granice preparacije. Ona treba biti jasno vidljiva i na modelu kako bi tehničar mogao pravilno oblikovati rub voštane modelacije na radnom bataljku. Pravilno oblikovanje ruba voštane modelacije

je jedan od uvjeta za kvalitetan dosjed krunice (5). Obim preparacije uporišnog zuba ovisi o gradivnom materijalu od kojega će se izraditi nadomjestak pa je sukladno tome potrebno unaprijed odrediti vrstu gradivnog materijala (5).

Postoje 2 glavna načina oblikovanja ruba preparacije. Rub je najčešće na vratu zuba(Slika 3):

### **Sa stepenicom**

- zaobljena stepenica
  - sa zakošenom rubom
  - bez zakošenog ruba
- pravokutna stepenica
  - sa zakošenim rubom
  - bez zakošenog ruba



Slika 3. Načini preparacije vrata zuba. Preuzeto iz 7.

## **Bez stepenice**

Brušenje bez stepenice koje se naziva i tangencijalna preparacija indicirana je samo u određenim slučajevima, i to kod jako konveksnih zubi najčešće su to molari, kod jako nagnutih molara, kod izuzetno gracilnih donjih prednjih zubi te u slučajevima ranije brušenih zuba (3). Zbog statičkih i parodontoprofilatičkih razloga brušenje sa stepenicom smatra se prijeko potrebnim u svim drugim slučajevima (3).

Preparacija bez stepenice najlošiji je oblik preparacije. U takvoj situaciji lom nadomjeska, loša estetika ili cervikalni karijes česte su posljedice. U velikom broju slučajeva u frontalnoj regiji ovakav način preparacije dovodi do prosijavanja metalnog ruba nadomjeska što rezultira lošim estetskim učinkom. Ovakva preparacija ne osigurava prijenos opterećenja izravnona bataljak i njegov fundament, a i zubnom tehničaru ne osigurava vidljivost ruba preparacije. Preparacija bez stepenice ugrožava marginalni parodont i uzrokuje njegovu trajnu iritaciju što uz neadekvatnu higijenu rezultira upalom gingive i cijeloga parodonta (5).

Pravilna preparacija vratnog dijela zuba omogućava pravilan dosjed nadomjeska, optimalno aksijalno opterećenje uporišnog zuba, a i tehničar ima prikazanu točno određenu granicu preparacije. Stepunica štiti marginalni parodont i omogućava pacijentu pravilno provođenje higijene.

**Zaobljena stepenica** najčešći je oblik preparacije uporišnoga zuba jer udovoljava biološkim, estetskim i statičkim zahtjevima. Ovaj oblik preparacije



osigurava pravilan prijenos opterećenja na uporišni zub (statički značaj stepenice), a ujedno ne ugrožava cjelovitost i zdravlje marginalnog parodonta(biološki značaj stepenice). Osigurava i dovoljno mjesta za gradivni materijal. Modelacijom nadomjeska moguće je pratiti anatomske oblike zuba. Izrađuje se dugačkim dijamantnim svrdlom zaobljenoga vrška, debljine do pola svrdla. Širina zaobljene stepenice iznosi minimalno 0,5 mm (2). Zaobljena stepenica može biti bez i sa zakošenim rubom. Bez zakošenja rubna je caklina nepoduprta i stoga uslijed opterećenja podložna frakturi. Ovakav oblik preparacije može se modificirati izradom stepenice s ravnijim rubom (2). Zaobljena stepenica može imati i zakošen rub koji također osigurava prijenos žvačnih sila na aksijalnu os brušenog zuba i osigurava prilijeganje protetskog rada usko na granicu preparacije. Rubna kosina povećava funkcijsku površinu bataljka čime se povećava njegova retencija i smanjuje opasnost od loma nepoduprtoga cervikalnog dijela zuba. Ovaj oblik stepenice ne može se koristiti u frontalnoj regiji jer se rubni dio ne može napraviti u keramičkom materijalu. Naime, keramika zahtijeva određenu debljinu koja se ovdje ne može postići.

**Pravokutna stepenica** izvodi se dugim dijamantnim svrdlom ravnog vrha. Koristi se za potpuno keramičke materijale čija je savojna čvrstoća manja od 350 MPa. Stepenica se izbrusi pod kutem od 90°, a unutrašnje rubove preparacije potrebno je zaobliti. Nedostatak je ove preparacije obimnije brušenje. Prednost je osiguranje dostatne debljine gradivnog materijala, mogućnost postizanja dobre rubne prilagodbe, mogućnost poliranja

spojnog mjesta između nadomjeska i zuba nakon cementiranja. Iz estetskih razloga rub pravokutne stepenice na vestibularnoj strani zakosi se pod kutem od  $120^\circ$ . Pritom se dobije idealan estetski učinak kao da zub izvire iz alveole (3). Pri završnoj obradi bataljka od iznimne je važnosti zagladiti sva podminirana mjesta, ispolirati bataljak i zaobliti sve prijelaze stranica.

Pravokutna stepenica može biti i sa zakošenim rubom. Zakošenje se i ovdje može izvesti pod kutom od  $45^\circ$ . Teško se izvodi. Rub krunice i u ovom slučaju završava u metalu. Smješta se u sulkus gingive što može dovesti do iritacije marginalnog parodonta.

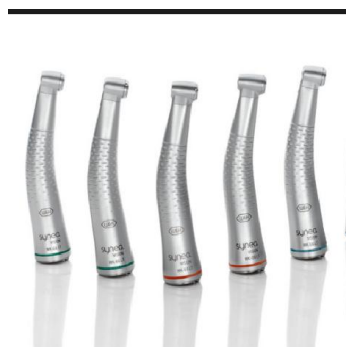Strukturna trajnost nadomjeska osigurava se dostatnom debljinom gradivnog materijala. Pri brušenju je potrebno paziti da se rubovi preparacije smjeste na mjestu koje će biti jasno vidljivo tehničaru i terapeutu, a pacijentulako dostupno za održavanje higijene. Pritom je posebice bitno prilagoditi oblik gingivne preparacije (zaobljena, pravokutna stepenica te tangencijalna preparacija) gradivnom materijalu, estetici, morfologiji i položaju zuba. Uz sva pravila koja se moraju poštovati pri brušenju tvrdih zubnih tkiva, nužno je maksimalno čuvati okolna meka tkiva i okolni parodont (2).

Brušenje se može razmatrati s obzirom na gradivni materijal, na opseg brušenja i obzirom na položaj zuba u zubnom luku. Od izuzetne je važnosti pravilan odabir brusnih sredstava i nasadnih instrumenata (Slika 4).



Slika 4. Brusna sredstva. Preuzeto iz 3.

Za preparaciju se koriste zračne turbine i kolječnici s električnim mikromotorom s obilnom mogućnošću hlađenja radnog polja vodom. Zračna se turbina koristi za brušenje zuba uz minimalan pritisak na zub. Brušenje se odvija intermitentnom tehnikom preparacije na način da je svrdlo u kratkim vremenskim intervalima u kontaktu s brušenom plohom kako bi se spriječilo narezivanje i omogućilo što bolje hlađenje površine. Pritisak pri brušenju ne smije prelaziti 5 ponda. Uslijed povišenja temperature može doći do gubitka tekućine iz odontoplastičnih nastavaka i njihova odumiranja što rezultira upalom pulpe. Hlađenje se osigurava mlazom vode od najmanje 50 ml/min i temperature do 30 °C. Mlaz vode mora biti usmjeren između zuba i brusnog sredstva. Unatoč velikim prednostima zračne turbine, površina prepariranog bataljka nikad nije glatka i takve se nepravilnosti ne mogu otkloniti poliranjem. Nove spoznaje dovode u svakodnevnu praksu mikromotorni kolječnik s crvenom markacijom koji ima veliki okretni moment (Slika 5).



Slika 5 . Mikromotorni kolječnik s crvenom markacijom.Preuzeto iz 8.

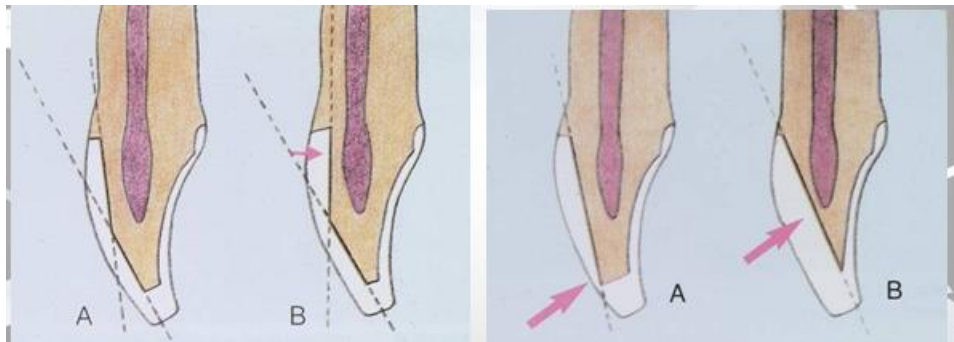
Svrdo se u ovom slučaju cijelo vrijeme drži radnim dijelom na površini bataljka. Ovakav način brušenja osigurava bolju kontrolu količine izbrušenog tkiva i bolju kontrolu paralelnosti. Naknadnim poliranjem postiže se izuzetno kvalitetna površina bez nepravilnosti. Najučinkovitija brusna sredstva za brušenje cakline jesu dijamantna svrdla. Izrađena su od brojnih oštih dijamantnih komadića koji su slijepljeni za čelični instrument na bazi nikla i kroma vezivom. Maksimalna duljina brusnog sredstva smije iznositi 19 mm jer voda ne dopire do vrha dužeg instrumenta. Površina njegovog radnog dijela treba biti prekrivena dijamantnim zrcima dužine 10 mm, a promjer radnoga dijela ne veći od 2 mm. Oblik vrha svrdla određuje izgled i geometriju cervikalnog dijela zuba. Najčešće se upotrebljava cilindrično svrdlo zaobljena vrha. Osim dijamantnih svrdala, u današnjoj upotrebi su i tungsten-karbidna svrdla. Ovisno o namjeni mogu biti rezajući, finireri i polireri. Koriste se za brušenje dentina, rezanje metala, poliranje i finiranje prepariranih ploha zuba (1).

### 3.2. Brušenje zuba s obzirom na položaj zuba u nizu

#### 3.2.1. Brušenje prednjeg zuba

Brušenje prednjih zuba znatno je zahtjevnije od brušenja postraničnih zuba zbog njihove gracilnije morfologije, položaja u zubnom luku, veličine pulpne komorice, horizontalnog pregriza i vertikalnog prijeklopa.

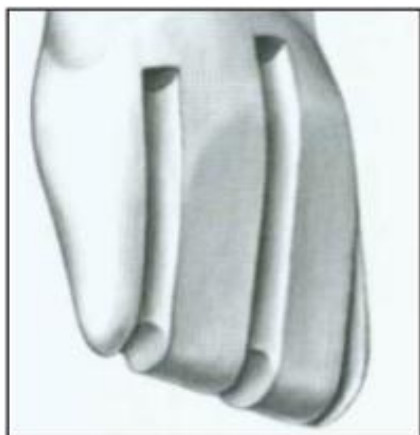Vestibularna ploha zuba uvijek se brusi u 2 ravnine (Slika 6).



Slika 6. Ispravno (samo prva slika) i neispravno brušenje vestibularne plohe prednjeg zuba. Preuzeto iz 4.

Nepravilnim se brušenjem kompromitira retencija, rezistencija, estetika i vitalnost zuba.

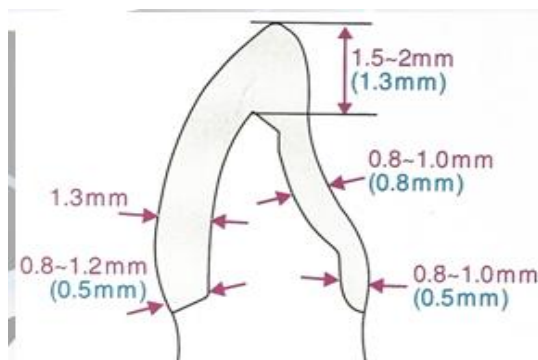
Brušenje započinje ubrušavanjem orijentacijskih žljebova, jedan po sredini i još po jedan sa svake polovine labijalne plohe (Slika 7).



Slika 7. Orijentacijski žlijebovi na vestibularnoj plohi. Preuzeto iz 6.

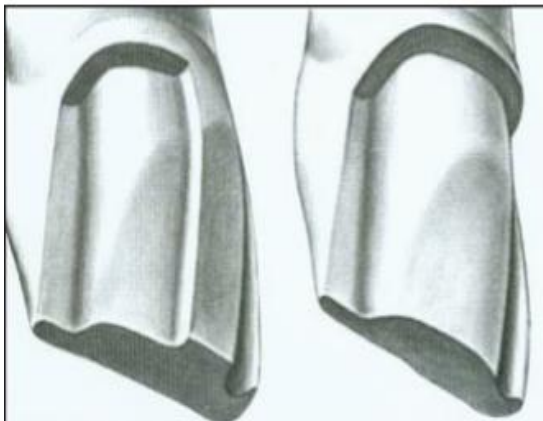
Žlijebovi na labijalnoj plohi idu u dvama smjerovima, incizalni slijedi konturu zuba, a cervikalni je paralelan s aksijalnom osi zuba.

Brusi se dijamantnim brusnim sredstvima čija koničnost iznosi  $2,5 - 3^\circ$ . Odnosi se oko 1,2-1,5 mm zubnog tkiva, a zub se incizalno skрати za 2 mm (Slika 8).



Slika 8. Potrebna debljina preparacije. Preuzeto iz 6.

Brušenjem se spajaju orijentacijski žljebovi pri čemu se brusi jedna polovina vestibularne plohe, a druga služi za usporedbu (Slika 9).

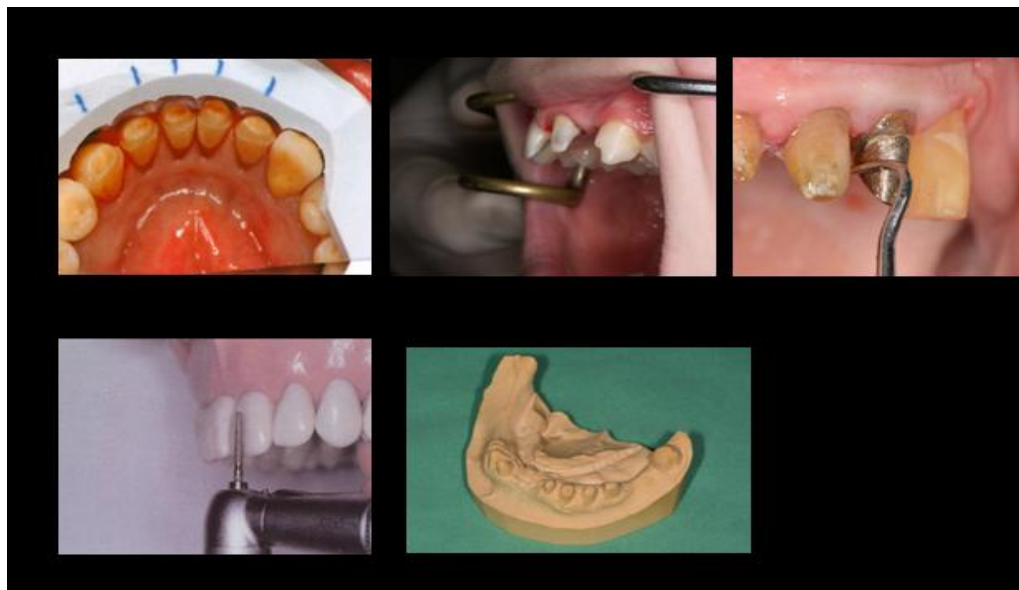

Slika 9. Brušenje jedne polovice labijalne plohe dok nam druga polovica služi kao ključ. Preuzeto iz 6.

Ako su u potpunom zubnome nizu, aproksimalni dijelovi zuba bruse se tankim koničnim svrdlom. Potrebno je odrezati bočne strane zuba pri čemu interdentalna papila treba ostati intaktna. Brušenje oralne strane zuba također započinje ubrušavanjem orijentacijskih žljebova. Brušenje se provodi također u dvije ravnine. Jedna obuhvaća zub gingivno do cinguluma, a druga brušenje iznad cinguluma. Dio uz gingivu brusi se istim svrdlom kao i vestibularna strana, a dio iznad cinguluma točkastim ili konkavnim svrdlom. Paralelnost oralne plohe uz gingivu i vestibularne plohe uz gingivu pridonosi boljoj retenciji i stabilizaciji krunice. Pri brušenju kut konvergencije od  $6^\circ$  smatra se optimalnim. Raspon vrijednosti tog kuta od  $0 - 15^\circ$  ne utječe bitno na dobru retenciju i naprezanje u cementnom sloju, ali pri kutu od  $20^\circ$  dolazi

do jačeg naprezanja i znatnog smanjenja retencije (3). Retencija se može poboljšati korištenjem dodatnih utora ili kaviteta. Retencija se može poboljšati i smanjenjem smjerova uvođenja nadomjestka čemu znatno doprinose navedene dodatne formacije. Završna obrada izbrušenog zuba učini se poliranjem i zaobljavanjem rubova. Na taj se način sprječava lom nepoduprtih dijelova cakline (2). Kod brušenja je nužno koristiti tehniku vizualnog nadziranja brušenja. Time se osigurava pravilno oblikovanje bataljka bez podminiranih mjesta. Kontrola brušenja izvodi se koristeći „test ogledalom“. Ogledalo se drži iznad izbrušenog zuba okomito na aksijalnu os zuba. Preparacija se promatra jednim okom te se rub preparacije treba prikazati u kontinuiranoj i cirkularnoj stepenici (2). Pri kontroli brušenja izvodi se i „test sondom“ gdje se donjim neradnim dijelom sonde prelazi preko izbrušenog bataljka pri čemu se laganim dodirima mogu osjetiti neravnine, izbočine ili zakošenja. Kontrola brušenja može se promatrati i na modelu. Nakon brušenja izlije se model iz sadre i analizira brušenje. U vođenju tijekom brušenja veliku pomoć može dati i silikonski ključ pomoću kojeg je moguće u svakom trenutku provjeriti količinu odnesenog zubnog tkivate položaj zuba (Slika 10).

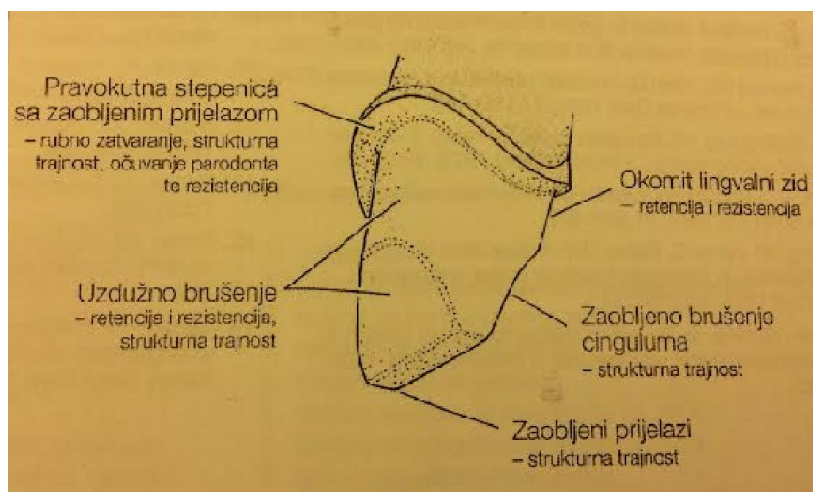




Slika 10 .Načini kontrole brušenja; silikonski ključ, test ogledalom, test sondom, orijentacijski žlijeb, kontrolni model. Preuzeto ljubaznošću prof.dr.sc. Mehulić K.

Brušenje vratnog dijela zuba zahtijeva izrazitu pozornost. Tangencijalna se preparacija ne preporučuje kod brušenja prednjih zuba zbog izrazito zahtjevne estetike i zbog iritacije marginalnog parodonta. Izuzetak su ranija brušenja gdje se često više ne može izbrusiti stepenica te kod jako tankih zuba (donja fronta) gdje bi ubrušavanje stepenice moglo dovesti do loma kliničke krune zuba i kompromitiranja vitaliteta. Stepenica bi trebala biti u predjelu slobodne gingive gdje god to estetika dopušta. Širina stepenice ovisi o gradivnom materijalu i iznosi od 0,5 -0,8 mm na vestibularnoj plohi zuba i 0,5 mm na oralnoj strani. Stepenica u frontalnom dijelu zubnoga luka može biti zaobljena ili pravokutna. Pravokutna stepenica osigurava dobar dosjed

nadomjeska, dovoljno mjesta za gradivni materijal i aksijalno opterećenje zuba. Međutim, zbog dijela cakline na rubovima koja ostaje nepoduprta često dolazi do loma caklinskih prizmi pri opterećenju. Ovaj oblik stepenice zahtijeva uklanjanje velike količine zubnoga tkiva. Oštar unutarnji kut od  $90^\circ$  usmjerava naprezanja na bataljak i može dovesti do loma krune zuba (Slika 11). Takva se stepenica u pravilu ne brusi kod izrade metal-keramičkih nadomjestaka, osim kada se radi rub krunice u keramici. Tada je potrebno osigurati više mjesta za krhku keramiku i to može samo pravokutna stepenica (2).



Slika 11. Pravilno izbrušeni prednji zub. Preuzeto iz 2.

Ponekad je nužno izbrusiti pravokutnu stepenicu s dodatnim zakošenjem ruba od  $45^\circ$  čime se sprječava lom cakline. Zakošenje mora završiti u metalu. Naime, keramika ne može pratiti tanka mjesta pa je u frontalnoj regiji

zbog estetskih razloga kontraindicirana (3). Najčešće korišten oblik preparacije gingivalnog dijela jest zaobljena stepenica. Jednostavna je za izvedbu i može se koristiti i kod metal-keramičkih i potpuno keramičkih sustava. Stepenica je cirkularna. Može biti bez i sa zakošenjem. Kod zakošenja od 120–130° dobit će se izvrstan estetski učinak. Kod metal-keramičkih sustava vrlo često se nailazi na problem prosijavanja metalne osnovne konstrukcije uz sami gingivni rub. Pri brušenju treba napraviti dobru procjenu i samim brušenjem spriječiti estetske nedostatke nadomjeska. Ovim načinom brusi se nešto deblja stepenica 0,8-1,2 mm zaobljenih prijelaza među stranicama i pod kutem od 90–100°. Na ovaj način tehničaru se šalje jasna poruka na koji se način želi završiti rub preparacije. Nepravilnim brušenjem i naknadnim dodavanjem keramike nedovoljne debljine kompromitira se cijeli nadomjestak.

### 3.2.2. Brušenje stražnjeg zuba

Opseg brušenja stražnjeg zuba uvelike ovisi o gradivnom materijalu. Potpuno metalne krunice iziskuju najmanje, a staklo-keramičke najopsežnije brušenje, tako npr. za krunice izrađene od silikatne keramike treba odstraniti 1-1,5 mm tvrdog zubnog tkiva, a za krunice izrađene od oksidnih keramika 0,8 mm. Okluzalno je za sve vrste potpuno keramičkih sustava potrebno odstraniti 1,5-2 mm zubnoga tkiva. Za krunice manje savojne čvrstoće od 350 MPa potrebno je napraviti pravokutnu stepenicu širine 0,8-1,5 mm, a za keramike savojne čvrstoće veće od 350 MPa potrebno je izbrusiti zaobljenu stepenicu

širine 0,5 mm. Kut konvergencije je relativno ujednačen za sve materijale i iznosi 4–6°.

Brušenje okluzalne plohe bočnih zuba započinje ubrušavanjem orijentacijskih žljebova od vrha kvržica prema središnjoj fisuri. Orijetacijskim žljebovima se definira dubina brušenja. Odnosi se 1,5-2 mm tvrdih zubnih tkiva ovisno o vrsti gradivnoga materijala. Brušenje okluzalne plohe se završava spajanjem orijentacijskih žljebova pri čemu se želi zadržati okluzalna morfologija prirodnog zuba. Ako okluzalna ploha metal-keramičke krunice neće biti cijela pokrivena keramikom, preparacija se izvodi tako da centrični kontakti budu udaljeni najmanje 1,5 mm od spoja keramike i osnovne, metalne konstrukcije. Brušenje aproksimalnih ploha započinje kratkim i tankim dijamentnim svrdlima. Potrebno je paziti na aproksimalnu plohu susjednog zuba. Njegovo oštećenje predstavlja veliku pogrešku terapeuta. Kako bi se ploha zaštitila postavlja se metalna matrica interdentalno. Brušenje vestibularne plohe također započinje ubrušavanjem orijentacijskih žljebova. U najdistalnije položenom dijelu vestibularne plohe tvore se uzdužni zidovi zubne strukture koji tvore „krila“. Ta krila ne smiju biti podminirana. Ako stepenica i krila nisu dovoljno postavljena lingvalno u odnosu na vestibularnu plohu, dio keramičke fasete neće biti translucantan. Ako se čitava aproksimalna ploha izrađuje u keramici, stepenica se proširuje aproksimalno bez izrade krila (2).

Stepenica se najčešće nalazi iznad ili u razini marginalne gingive zbog očuvanja parodonta. Stepenica može biti cirkularna, vestibularno široka 0,8 a

oralno 0,5 mm (3). Smještaj stepenice u ovom slučaju ne treba biti ispod nivoa gingive jer u lateralnom segmentu nije dominantan estetski kriterij. U slučaju primjene potpune keramike estetski moment nije problematičan.

### 3.3. Brušenje zuba s obzirom na vrstu nadomjeska

#### 3.3.1. Brušenje zuba za djelomičnu krunicu

Djelomična krunica predstavlja fiksnoprotetski rad pri kojem se ne zahtijeva uklanjanje velike količine zubnog tkiva kao kod potpune krunice. Prednost ovakve krunice nije samo u tome što se štedi zubno tkivo već i što se rubovi krunice ne nalaze nužno u blizini gingive. Zbog toga je bolja mogućnost kontrole dosjeda pri cementiranju, olakšano je provođenje higijene i doprinosi se očuvanju zdravlja parodonta. Ovakva krunica često ne osigurava retenciju kao potpuna krunica. Njezino brtvljenje znatno poboljšavaju kvalitetni cementi. Ponekad se radi postizanja bolje retencije ubruse dodatni elementi, poput žljebova. Nekada je najčešći korišteni oblik ovakve krunice bila tročetvrtinska krunica. Standardna tročetvrtinska krunica je krunica na kojoj vestibularna strana zuba ostaje nebrušena. Njezina inačica u stražnjoj regiji zubnoga niza jest četiri petinska krunica. Kada se danas govori o djelomičnim krunicama, misli se na nadomjeske koji ne prekrivaju u cijelosti uporišni zub i čiji dosjed ne mora biti u cervikalnom dijelu zuba. Brušenje za djelomičnu krunicu se uvjetno može definirati kao prijelaz prema manje invaznim preparacijama (npr. za ljuske, *overlay-e*).

### 3.3.2. Brušenje zuba za ljosku

Ljoske su protetski nadomjesci koji zahtijevaju minimalno invazivni pristup. Mogu se izrađivati od keramičkog ili kompozitnog materijala. Indicirane su za estetske korekcije dužine, nagiba, boje i oblika zuba te malih ortodontskih anomalija (npr. dijasteme). Pri mijenjanju nagiba zuba i ortodontskih anomalija nužno je napraviti dijagnostičko navoštavanje (*wax up*). Na temelju navoštavanja može se izraditi provizorij (*mock up*) kompozitnim materijalima. Pri brušenju kojim se mijenja nagib zuba na nekim mjestima treba brusiti manje, a na nekima više. S obzirom da je na mjestima gdje je više brušeno, izloženo i više dentina, adhezijska veza zuba i ljoske je smanjena. O tome treba voditi računa kod odabira vrste cementa. Veća odstupanja svakako zahtijevaju ortodontsku terapiju.

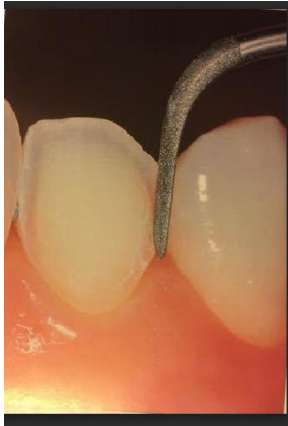Preparacija zuba za estetske ljoske može biti klasična ili minimalna. Pri klasičnoj preparaciji brusi se oko 0,6 mm (Slika 12).



Slika 12. Preparacija za vestibularnu ljosku. Preuzeto ljubaznošću prof.dr.sc.Mehulić K.

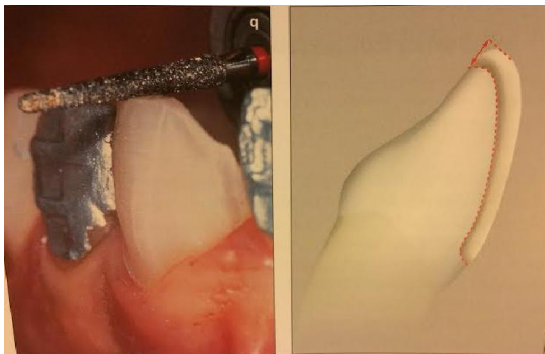Preparacija za ljusku može se učiniti na 3 načina, a to su:

1. preparacija u obliku prozora (zahvaća cijelu vestibularnu plohu bez brušenja incizalnog brida) (Slika 13).



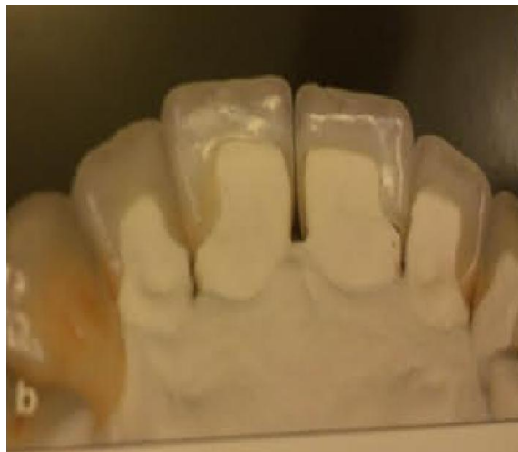Slika 13. Preparacija zuba za ljusku u obliku prozora. Preuzeto iz 9.

2. preparacija vestibularne plohe sa skraćanjem incizalnog brida 1-1,5 mm (Slika 14).



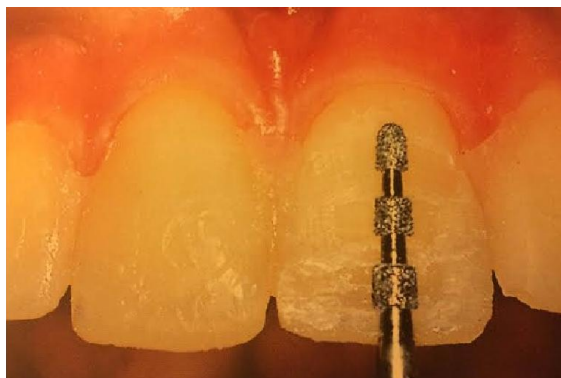
Slika 14. Preparacija vestibularne plohe zuba sa skraćanjem incizalnog brida 1-1,5 mm. Preuzeto iz 9.

3.preparacija vestibularne plohe sa skraćanjem incizalnog brida za 2 mm i stepenicom na palatinalnoj plohi (Slika 15).



Slika 15. Prikaz preparacije kojom se većim brušenjem korigiraju veće estetske nepravilnosti. Preuzeto iz 7.

Pri preparaciji vestibularne plohe inciziva,kanina i premolara koje su konveksne,potrebno je obratiti posebnu pozornost na brušenje incizalnog,središnjeg i cervikalnog dijela zuba.Pri brušenju se koriste posebno oblikovana brusna sredstva (dubinski rezači) (Slika 16).



Slika 16. Poseban oblik brusnog sredstva. Preuzeto iz 9.

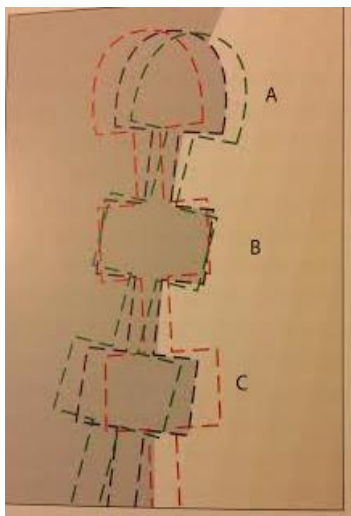


To su posebno napravljena svrdla koja urezuju horizontalne žljebove i određuju dubinu preparacije (Slika 17).



Slika 17. Posebno oblikovana brusna sredstva. Preuzeto iz 9.

Oni služe doktoru dentalne medicine pri vizualizaciji i mjerenju količine izbrusnog caklinskog tkiva. Dubinski rezači imaju zaobljen vršak i time omogućuju označavanje završne linije brušenja zuba. Zadovoljavajuća dubina preparacije postignuta je samo u području B-crna iscrtkana linija. Kako bi se postigla odgovarajuća dubina u područjima A(gingivna trećina zuba,zelena linija) i C (incizalna trećina zuba,crvena linija) svrdlo je potrebno koristiti pod tri različita kuta (Slika 18).

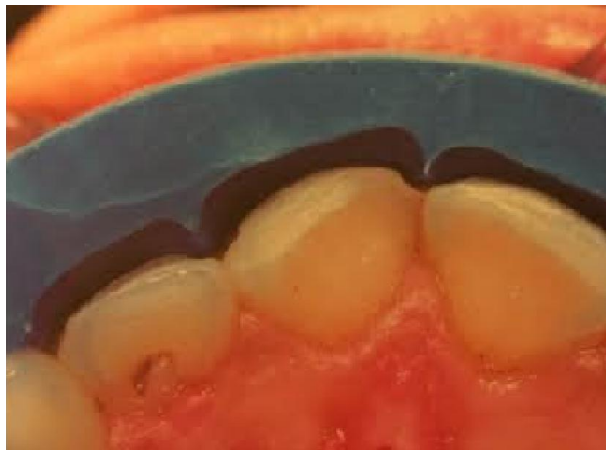

Slika 18. Površina zuba nakon korištenja dubinskog rezača pod samo jednim kutom. Preuzeto iz 9.

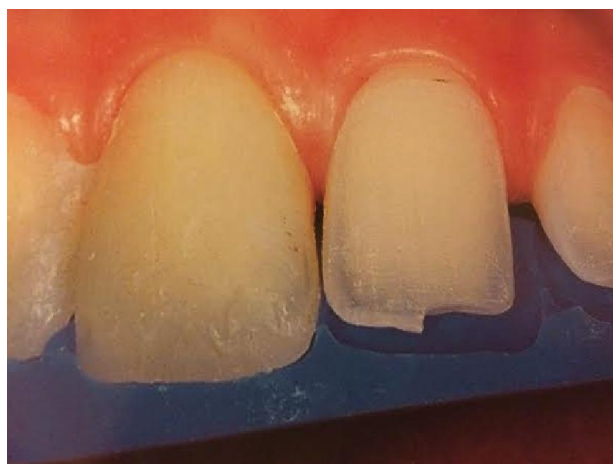Kod diskolorizacije, potrebno je ukloniti veću količinu cakline. Općenito se može reći da se boja podloge zuba može promijeniti za jednu nijansu dubinom brušenja za 0,2 mm. Ako se želi promijeniti boja zuba za dvije do tri nijanse, koriste se rezači od 0,3-0,5 mm. Ovdje treba voditi računa o debljini cakline.

Caklina je različite debljine na svojoj gingivnoj, središnjoj i incizalnoj trećini vestibularne plohe. Na vestibularnoj je gingivnoj trećini debljine 0,3-0,5 mm, u središnjoj trećini 0,6-1,0 mm i od 1,0-2,1 mm u incizalnoj trećini.

Pri brušenju za estetske keramičke ljuske potrebno je označiti horizontalne žljebove. Zbog konveksiteta zuba koristi se silikonski ključ koji daje uvid u točan opseg brušenja (Slika 19a i b).



Slika 19a.



Slika 19b

Slika 19a i b. Silikonski ključ. Preuzeto iz (6).

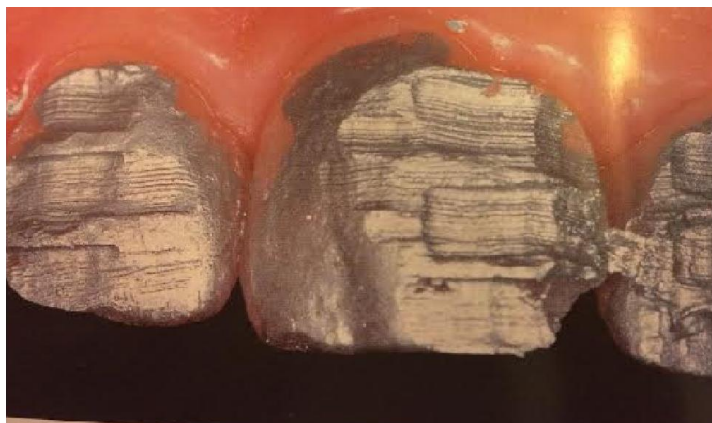Kad se postigne zadovoljavajuća dubina brušenja urezivanjem horizontalnih žlijebova, potrebno je ukloniti preostali dio tkiva. Pritom se koristi konično dijamantno svrdlo zaobljena vrška.

Brušenje se može provesti i preko provizorija dubinskim rezačima (Slika 20). Ovaj postupak omogućava kontrolu dubine brušenja.

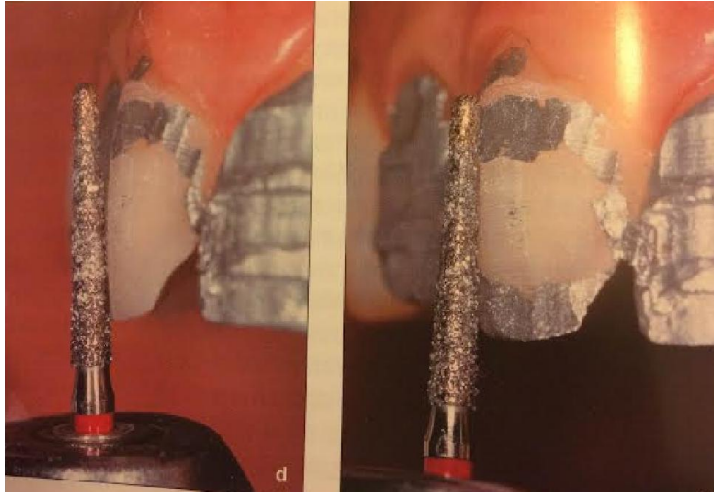


Slika 20. Provizorne brušene krunice dubinskim rezačima. Preuzeto iz 9.

Vestibularna ploha premaže se vodoopornom bojom koja pojačava kontrast izbrušenog i neizbrušenog dijela zuba(Slika 21a i b).



Slika 21 a. Brušenje dubinskim rezačima nakon bojanja zuba vodoopornim bojama.Preuzeto iz 9.

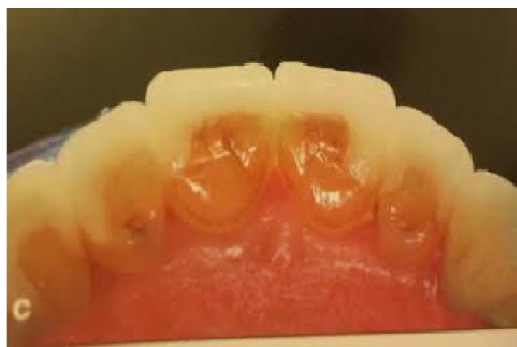

Slika 21 b. Brušenje vestibularne plohe prednjeg zuba. Preuzeto iz 9.

Žljebovi će pritom ostati obojeni sve dok se svrdlom ne postigne zadovoljavajuća dubina. Pri brušenju je izuzetno važna da se ploha brusi u dva, odnosno tri različita smjera da bi se oponašala prirodna zaobljenost vestibularne plohe. Svrdlo se pri brušenju pomiče blago u mezio-distalnom smjeru pa se na zubu oblikuje konveksna površina u incizalnoj i gingivnoj trećini zuba. Najčešća je pogreška nedovoljno brušenje incizalnog dijela zuba i zbog toga ostavljanje incizalne trećine suviše vestibularno.

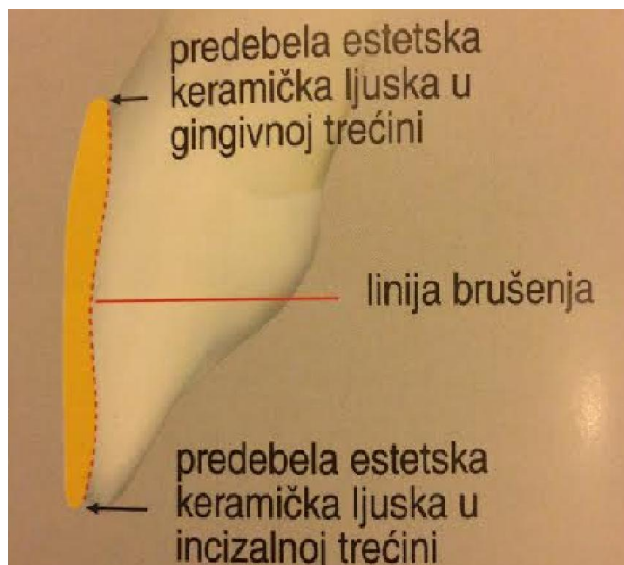
Jedan od kriterija u procjeni uspješno izrađene i primijenjene keramičke krunice jest pozicioniranje i oblikovanje stepenice. Potpunokeramički materijali i njihova mogućnost postizanja kameleonskog učinka omogućavaju smještanje gingivnih rubova supragingivno. Na taj se način izbjegava ozljeda marginalnog parodonta, smanjen je rizik eksponiranja dentina u cervikalnom području, povećana je vjerojatnost da će kavitet završiti u caklini što je iznimno važno za adhezivno cementiranje (6). Supragingivna stepenica omogućava pacijentu pravilnu higijenu u kritičnom području, a doktoru dentalne medicine

procjenu rubnog zatvaranja na kontrolnim pregledima. Pri zahvatima gdje se boja zuba mijenja za svega jednu do dvije nijanse potrebno je napraviti supragingivnu stepenicu, a kod veće diskoloracije mora se napraviti subgingivna stepenica (7). Bez obzira na supra ili subgingivnu preparaciju rubovi preparacije moraju biti zaobljeni. Da bi spriječili oštećenje mekih okolnih tkiva, potrebno je odignuti gingivu postavljanjem retrakcijskog konca u gingivni sulkus (7). Preparacija koja se najčešće koristi jest ona sa skraćivanjem incizalnog brida i njegovim zakošenjem. Taj vid brušenja omogućuje produživanje zuba i omogućuje tehničaru postizanje translucencije incizalnog brida. Preparacija palatinalnog dijela zuba zahtjevnija je od svih ostalih preparacija za ljuste. Indicirana je u slučajevima nadoknade incizalnog brida zuba i kada se želi izbjeći kontakt antagosnističkih zuba i ruba ljuste pa se takva preparacija spušta cervikalnije na palatinalnoj plohi (Slika 22).



Slika 22. Smještanje rubova preparacije na palatinalnu plohu zubi. Preuzeto iz 9.

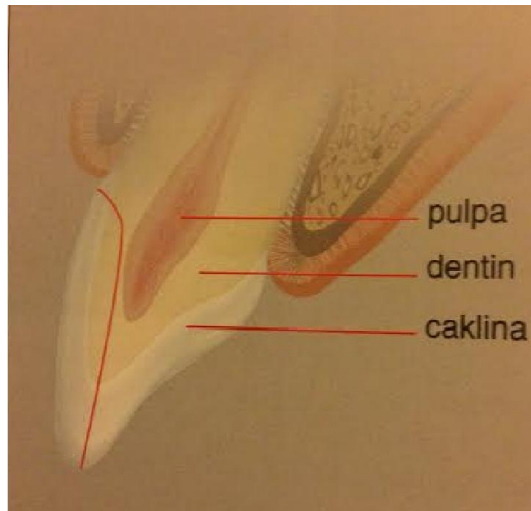
Postoje i ljuste koje se nazivaju djelomičnim i one ne zahtijevaju brušenje cijele plohe već samo oštećenog dijela zuba koji se želi nadomjestiti. Non-prep ljuste su one koje zahtijevaju minimalnu preparaciju čime se odstranjuje površina caklinskih prizmi finirerima i na taj način omogućava pravilna adhezija nadomjeska na uporišni zub. Iako se glinična keramika pokazala kao izrazito dobar estetski materijal, u posljednje vrijeme najčešće se koristi staklo-keramika zbog jednostavnije i preciznije izrade te veće otpornosti na lom (1). Najčešće pogreške kod brušenja za estetske ljuste nastaju zbog nepravilnog ili nedovoljnog brušenja (Slika 23).



Slika 23. Nepravilno izbrušena cervikalna i incizalna trećina zuba.

Preuzeto iz 9.

Ravna preparacija bez poštivanja konveksiteta zuba jedna je od češćih pogrešaka pri brušenju zuba za estetske ljuste. Može izazvati ireverzibilno oštećenje tkiva pulpe(Slika 24).

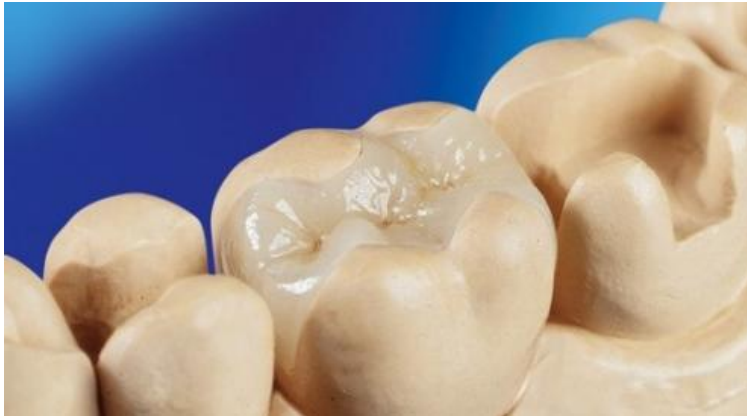

Slika 24. Ravna preparacija uporišnog zuba.Preuzeto iz 9.

### 3.3.3. Brušenje zuba za *inlay*

*Inlay* je intrakoronarni nadomjestak kojim se nadomještaju izgubljeni dijelovi kliničke krune zuba, a odnose se na okluzalnu i aproksimalne plohe zuba (Slika 25). Može biti jedno,dvo i troplošni. U terapiji *inlay* -ima potrebno je rubove preparacija smjestiti u fiziološki čista mjesta. U preparaciji za *inlay* potrebno je imati očuvanu bukalnu i oralnu plohu zuba.





Slika 25. Prikaz preparacije za *inlay* na donjem drugom molaru i konačni izgled keramičkog *inlay*-a na prvom molaru. Preuzeto iz 11.

Indikacije za terapiju ovim nadomjescima su sljedeće:

a)protetska:

- nadomještanje jednog zuba
- kod izrazito neparalelnih nosača mostova gdje se brusi *inlay* u *inlay*-u
- kod velikih raspona mostova
- kao drugo uporište ako je raspon mosta kratak
- kod pomičnih mostova
- korekcija vertikalne dimenzije (serijski *inlay*)

b) protektivna

- odnosi se na zaštitu traumom oštećenog zuba odnosno zuba s velikim ispunima

c) estetska (3).

Kontraindikacije za primjenu *inlay*-a su:

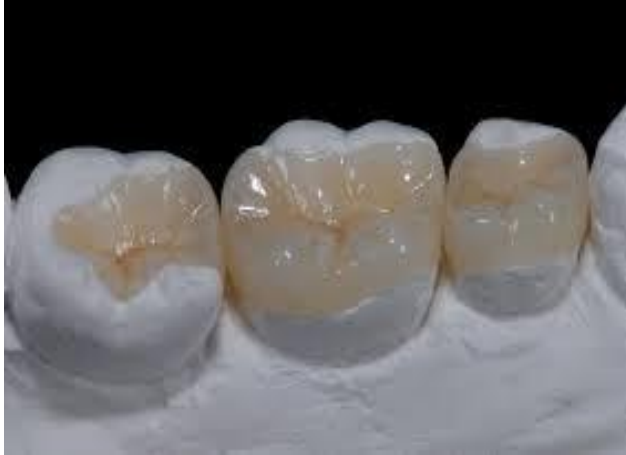- velike kariozne lezije
- veliki kariogeni indeks
- pacijenti s izrazito lošim oralno-higijenskim navikama.

Prednosti brušenja za *inlay*u odnosu na potpunu krunicu jesu:

- estetska-znatno je manje vidljiv od potpune krunice
- biološka-ne traumatizira marginalni parodont jer leži u zubu
- funkcionalna-mogućnost izrade protetskograda i kod jako neparalelnih nosača.

Brušenje zuba za *inlay* može obuhvaćati okluzalnu, mezijalnu ili distalnu plohu zuba. Moguće preparacije jesu okluzalna (O), mezio - okluzalna (MO), okluzo - distalna (OD), mezio - okluzo - distalna (MOD). Pri brušenju se koriste dijamentna svrdla s ravnim vrhom promjera 1 mm. S obzirom na

gradivni materijal razlikuju se metalni, keramički i kompozitni *inlay*-i. Pri preparaciji za metalni *inlay* dubina okuzalno iznosi 1,5 mm. Kut divergencije iznosi 6-10 °. Dno preparacije mora biti ravno, a prijelazi na postranične stjenke zuba zaobljeni. Ako postoji kontakt na spoju *inlay*-a i antagonističkog zuba, preparacija se mora produžiti tako da kontakt bude u *inlay*-u. Pri tome širina *inlay*-a ne smije biti veća od trećine širine zuba (5). Ako preparacija zahtijeva i uključivanje aproksimalnih ploha stepenica uz gingivu, mora biti pravokutna i iznositi 1mm. Vestibularni i lingvalni zidovi kaviteta trebaju minimalnu divergenciju kako bi se osigurala idealna retencija i rezistencija. Proširenja, pridodana vestibularnim i lingvalnim zidovima aproksimalnog kaviteta, bruse se tako da se vestibularno proširenje neznatno naginje vestibularno, a lingvalno proširenje lingvalno. Oba se proširenja naginju prema središtu zuba. Rezultat toga jest uža površina proširenja na gingivnom, a šira na okluzalnom dijelu (2). Bočne stjenke koje okluzalno prelaze na kvržice za metalni *inlay* zakošavaju se pod kutem od 30– 45°. Za razliku od metalnog *inlay*-a kod keramičkog se prijelaz bočnih stjenki prema kvržicama ne zakošava i mora ostati oštar jer bi njihovim zakošavanjem došlo do loma keramike na *inlay*-u. (Slika 26)



Slika 26. Konačan izgled keramičkog *inlay*-a. Preuzeto iz 11.

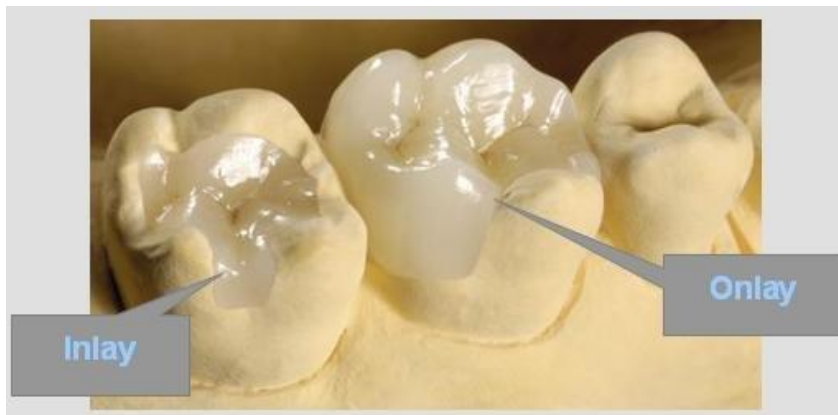
Preparacija za keramički *inlay*:

- stjenke kaviteta međusobno su paralelne s divergencijom prema okluzalnoj površini od 6°
- kod *inlay*-a II klase preparaciju treba proširiti što više interproksimalno pri čemu se gubi interproksimalni kontakt sa susjednim zubom
- svi prijelazi između stjenki moraju biti zaobljeni
- širina istmusa mora biti minimalno 1,5- 2 mm
- dubina okluzalnog kaviteta mora biti 1,5 mm na najplićem mjestu, uz povećanje do 0,5 mm, ukoliko je moguće. Ako *inlay* služi kao sidro mosta, potrebno je povećati njegovu dubinu na 2,0–2,5 mm, a širinu istmusa kod molara na 2,5–3,0 mm. Proksimalna ekstenzija radi dostizanja aproksimalnog

kontakta ne bi smjela biti viša od 1,5–2 mm, aproksimalna stepenica mora imati debljinu 1,0–1,5 mm

- na gingivnom rubu aproksimalnog kaviteta postoji rub cakline u debljini 1,0–1,5 mm, mjeren u apikalnom smjeru
- kut između preparacije i zuba iznosi 90°
- treba ukloniti nepoduprtu caklinu zbog mogućeg loma (8).

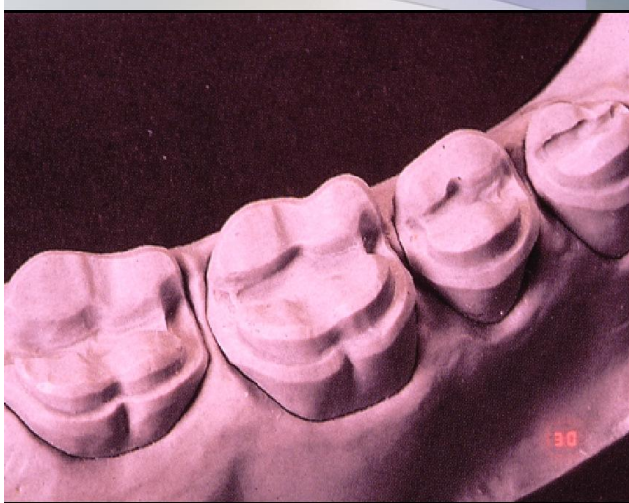
Za izradu *inlay*-a najčešće se rabi silikatna keramika (Slika 27).



Slika 27. Prikaz *inlay*- i *onlay*-a. Preuzeto iz 13.

### 3.3.4. Brušenje zuba za *onlay* i *overlay*

*Onlay* je protetski nadomjestak kojim se nadomješta jedna ili više kvržica. *Overlay*-em se nadomještaju sve kvržice (Slika 28).

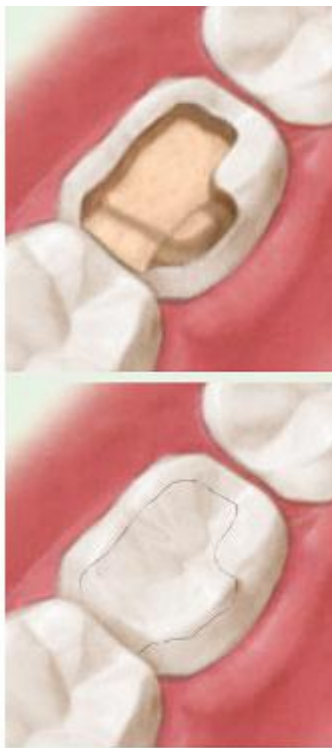

Slika 28. Radni model, serijski intrakoronarni nadomjesci. Preuzeto ljubaznoću prof. dr.sc. Mehulić K.

Preparacije za estetski *onlay/overlay* mora ispuniti određena pravila:

- debljina keramičkog materijala mora biti najmanje 1,5 mm
- palatinalna ili bukalna kosina centričnih kvržica zakosi se u širini od 1,5–2,0 mm
- širina istmusa mora biti najmanje 1,5 mm
- dubina okluzalnog ormarića mora biti najmanje 1,5 mm

- svi prijelazi između površina moraju biti zaobljeni
- potrebno je skratiti kvržice vodilje za 0,5–0,8 mm, a okluzalnu kosinu centričnih kvržica za 1,0 mm
- preparacija na kvržicama vodiljama završava malo iza prelaska okluzalne plohe u bukalnu ili lingvalnu
- dubina je preparacije na centričnoj kvržici najmanje 2,0 mm(Slika 29).



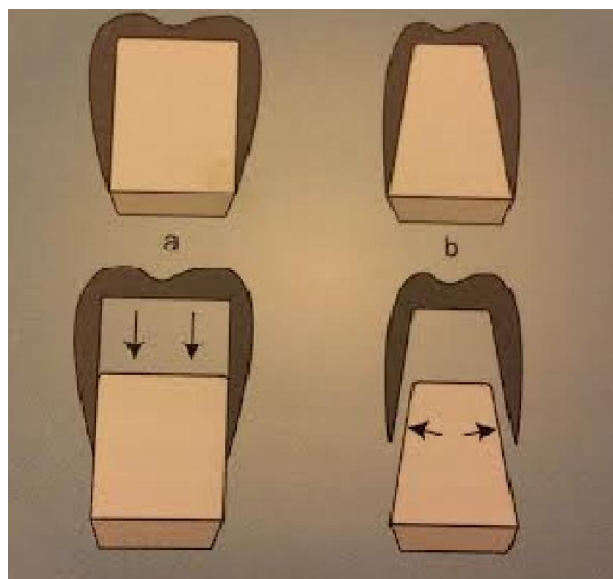
Slika 29.Preparacija za *onlay* na prvom donjem molaru. Preuzeto iz 14.

### 3.3.5. Brušenje zuba za teleskopske sustave

Teleskopske krunice sastoje se od unutrašnje i vanjske krunice. Retencija između dvaju metalnih dijelova teleskopa ostvaruje se trenjem. Unutrašnja se krunica cementira na bataljku dok je druga u sklopu fiksnog rada (mosta na skidanje) ili proteze. Unutrašnja (primarna) krunica izrađuje se kao potpuno lijevana kovinska krunica bez morfoloških obilježja zuba. Vanjska (sekundarna) krunica može biti potpuno kovinska ili fasetirana. Ovakva krunica ima morfološka obilježja zuba koji se nadomješta.

Razlikuju se rezilijentne krunice koje omogućuju pomak slijeganjem u uzdužnoj osi primarne krunice pod djelovanjem sila. Taj pomak je u skladu s rezilijencijom sluznice ispod baze proteze. Druga vrsta ovih sustava konusne su krunice gdje je vanjska stjenka primarne krunice i unutarnja stjenka sekundarne krunice konusnog oblika. Iznos frikcije teleskopske krunice ovisi o kutu nagiba. Što je kut veći, frikcija je manja. Kod konusnih krunica idealan kut nagiba u odnosu na aksijalnu os zuba iznosi  $6^\circ$ . Postoje i cilindrični teleskopi koji se izrađuju s paralelnim stjenkama. Ovaj se tip teleskopskih krunica rijetko primjenjuje zbog izrazitog trenja cijelom dužinom bataljka što pacijentu otežava skidanje i stavljanje protetskog rada (Slika 30a i b).





Slika 30a .Teleskopi s paralelnim stjenkama

30b. Konusni teleskopi sa zakošenim stjenkama. Preuzeto iz 15.

Treći oblik su otvorene teleskopske krunice gdje vanjska krunica nema okluzalnu plohu te obuhvaća unutrašnju krunicu poput prstena. Pri tom unutrašnja krunica mora imati okluzalnu morfologiju (1). Kod ovih teleskopskih sustava konusni kut između ploha patrice iznosi  $3^{\circ}$ - $8^{\circ}$ .

Indikacije za primjenu teleskopskih sustava jesu:

-neparalelni uporišni zubi

-retencijski estetski nadomjestci pokrovnih i djelomičnih proteza ili suprastrukture na implantatima (Slika 31a i b)- članovi mosta na skidanje

-veliki raspon između nosača odnosno nepovoljan raspored preostalih zubi u  
čeljusti za fiksnoprotetski rad

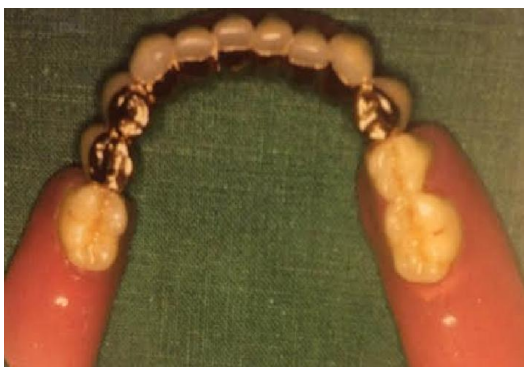-nedovoljna retencija proteze kvačicama

-estetski zahtjevi kod prednjih zuba pri izradi proteze

-implantoprotetska terapija.



a)



b)

Slika 31a. Konstrukcijska veza između konusih krunica i djelomične proteze.

31b. Donja djelomična proteza retinirana konus krunicama.

Preuzeto iz 15.

Kontraindikacije za terapiju teleskopskim sustavima jesu:

-podminirani alveolarni greben

-niska klinička kruna i kratak bukooralni promjer retencijskog zuba.

Prednosti teleskopskih sustava jesu:

-aksijalno opterećenje zuba

-primarna krunica štiti zub od mikrobioloških čimbenika

-sekundarna se krunica može jednostavno odstraniti iz usta što omogućuje pacijentu pravilnu higijenu, parodontološku obradu i popravak mobilnog dijela nadomjeska.

Nedostatci teleskopskih sustava jesu:

-izrazito zahtjevna i precizna preparacija uporišnog zuba

-opsežno brušenje zuba

-potencijalno predimenzioniranje teleskopskih krunica što može izazvati opterećenje zuba i njegov lom

-dostatna međučeljusna visina.

Brušenje zuba za teleskopske sustave ne razlikuje se bitno od onoga za ostale fiksnoprotetske radove. Razlika je jedino u veličini i opsegu brušenog zuba.

U suvremenoj dentalnoj medicini unutrašnji teleskop može se izraditi od polikristalinične oksidne keramike, a vanjski teleskop galvanizacijom od zlata. Pri brušenju je potrebno osigurati dovoljno prostora pri čemu se za primarni teleskop mora izbrusiti do 0,5 mm, a za vanjski metalni dio 0,2 mm i nešto više od 0,8 mm za obložnu keramiku što u konačnici znači da se ukupno mora izbrusiti 1,7 mm. Između primarnog teleskopa (keramičkog) i vanjskog izrađenog galvanizacijom (zlato) ne postoji frikcija već Van derWaalsove veze povezuju teleskopski sustav u cjelinu (3).

### 3.4. Brušenje zuba s obzirom na gradivni materijal

S obzirom na gradivni materijal razlikuje se brušenje za potpuno metalnu, metalnu fasetiranu polimerima, metal - keramičku te brušenje za potpuno keramičku krunicu.

#### 3.4.1. Brušenje zuba za potpunu kovinsku krunicu

Klinički tijek brušenja za potpunu kovinsku krunicu odvija se u nekoliko faza:

1. Žlijeb u sredini plohe paralelan je s aksijalnom osi zuba i urezuje se u dubinu do polovice debljine svrdla. Koristi se dijamantno svrdlo s kosinom od  $6^{\circ}$ . Brušenje zuba započinje ubrušavanjem žlijeba u sredini vestibularne plohe, a potom može i na mezijalnoj i distalnoj strani iste plohe iako nije prijeko potrebno. Prvo se uklanja jedna polovica plohe (distalna ili mezijalna) zuba dugačkim svrdlom kako bi druga polovica plohe koristila za orijentaciju. Istovremeno se brušenjem oblikuje stepenica u debljini 0,5 mm.
2. Brušenje lingvalne plohe zuba se provodi na isti način kao i vestibularne
3. brušenje okluzijske plohe započinje urezivanjem orijentacijskih žljebova i njihovo spajanje. Žljebovi se na okluzalnoj plohi urezuju ovisno o tome radi li se o premolaru ili molaru, odnosno o broju kvržica. Urezuju se rupice od 1mm u centralnoj, mezijalnoj i distalnoj jami i povežu se tako da se udubina proteže cijelom dužinom centralnog žlijeba do mezijalne i distalne strane. Isto se napravi i na lingvalnoj i bukalnoj strani okluzalne plohe. Vodeći žlijeb je na

radnoj kvržici i dubok je 1,5 mm dok na nefunkcionalnoj kvržici žlijeb ostaje 1 mm. Žljebovi se brušenjem spajaju s tim da se brusi prvo jedna polovica okluzalne plohe, a zatim druga. Na taj se način osigurava kontrola brušenja kao i na vestibularnoj plohi.

4. Poliranje i završna obrada obuhvaća brušenje zuba polirerima i finirerima uz obilno hlađenje. Pritom se odstranjuju svi podminirani dijelovi i nepoduprta caklina te se zaobljavaju prijelazi između stranica (5).

#### 3.4.2. Brušenje zuba za krunicu fasetiranu polimerima

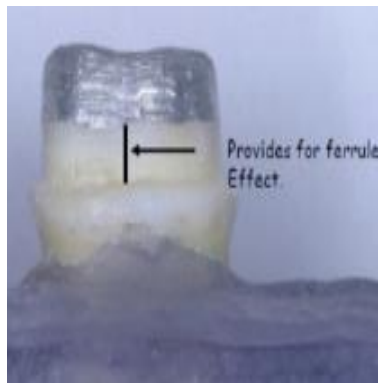
Brušenje za ovu vrstu krunice se izvodi kao i za potpunu metalnu s time da se na vestibularnoj strani uporišnog zuba ubrusi zaobljena stepenica širine dodatno za estetski materijal. Često se iz estetskih razloga stepenica smješta u početni dio gingivnog sulkusa.

#### 3.4.3. Brušenje zuba za metal-keramičku krunicu

##### 3.4.3.1. Brušenje prednjega zuba za metal-keramičku krunicu

Brušenje vestibularne plohe prednjeg zuba odvija se u 2 ravnine. Jedna je paralelna s aksijalnom osi zuba i odnosi se na dio zuba uz gingivu, oko 4-5 mm, a druga ravnina odnosi se na dio iznad ekvatora zuba prema incizalno te prati anatomsku morfologiju zuba. S oralne strane također postoje 2 etape brušenja, jedna je iznad, a druga ispod cinguluma. Paralelnost oralne plohe s

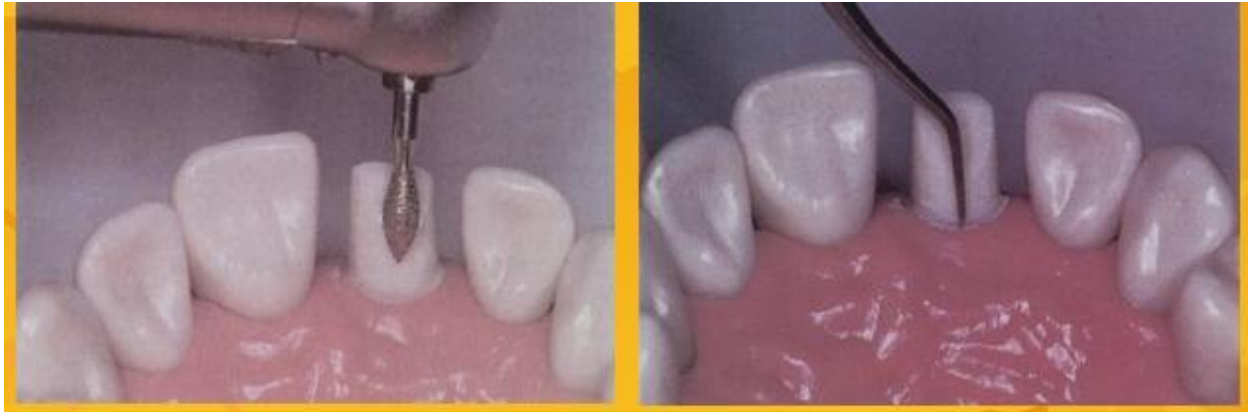gingivnim dijelom labijalne plohe pridonosi boljoj retenciji i rezistenciji budućeg nadomjeska (*ferrule* učinak) (Slika 32).



Slika 32. Fenomen obruča (*ferrule* učinak). Preuzeto iz 6.

Brušenje prednjih zuba započinje ubrušavanjem orijentacijskih žljebova na vestibularnoj plohi. Najjednostavnije je izbrusiti 3 orijentacijska žlijeba, jedan na sredini zuba i dva postranično, te ih brušenjem spojiti. Svi žljebovi sežu do ruba gingive. U praksi se najčešće brusi jedan žlijeb po sredini plohe. Pri brušenju se prati osnovna morfologija zuba i odnosise oko 1,2-1,5 mm. Nakon toga se s oralne strane naprave žlijebovi te se spoje bruseći u prvoj etapi zub samo do cinguluma. Pri brušenju posebna se pozornost obraća na brušenje gingivnog dijela zuba. Svrkla koja se pri tom koriste moraju imati koničnost od 2,5 - 3 °.

Oralna ploha brusi se od cinguluma prema incizalno konveksnim svrdlom (Slika 33).



Slika 33. Brušenje palatinalne plohe gornjeg centralnog sjekutića.

Preuzeto iz 6.

Nakon brušenja labijalne i oralne plohe prilazi se brušenju interproksimalnih strana gdje se stapa s ranije napravljenom stepenicom koja je vestibularno široka 0,8 mm, oralno 0,5 mm. Nakon brušenja aproksimalnih ploha brusi se vratni dio zuba. Rub preparacije trebao bi završavati u razini slobodne gingive. Ipak, u području prednjih zuba često estetika diktira cjelokupni zahvat. Ako pacijent ima kratku usnicu, klinaste defekte, karijes ili ispune na samom vratu zuba rub preparacije mora se napraviti ispod ruba gingive. Tada se radi apikalna ekstenzija 0,5-0,7 mm ispod ruba gingive. Širina stepenice iznosi od 0,5-0,8 mm na vestibularnoj plohi i 0,5 mm na oralnoj plohi.

Zaobljena stepenica najpovoljniji je oblik za većinu krunica, osigurava strukturalnu trajnost krunica, a za njenu izvedbu ne odnosi se previše zubnog tkiva. Pravokutna stepenica je opcija, ali za klasičan rub metal–keramičke krunice nepotrebna je jer odnosi previše zubnoga tkiva. Izuzetak čine estetski



zahtjevni zahvati kada je potrebno napraviti rub krunice u keramici. U tom slučaju stepenica je širine 0,8–1,2 mm, zaobljenih prijelaza među stranicama i pod kutom 90 – 100°. U toj situaciji rub preparacije u obliku polužlijeba i kosa stepenica(120 °) su kontrindicirani ostaje tanak rub keramike na vratu zuba koji je sklon lomu (2). Inklinacija naspramnih zidova od oko 3° u odnosu na aksijalnu osovinu zuba, odnosno kut konvergencije od 6° osigurava dobru retenciju i minimalno naprezanje u cementnom sloju. Raspon vrijednosti kuta konvergencije od 0°–15° ne utječe bitno na naprezanje u cementnom sloju. Inklinacija nasuprotnih zidova od oko 3 °u odnosu na aksijalnu osovinu zuba optimalna je (kut konvergencije od 6 ° smatra se idealnim).Međutim, kod kuta od 20° dolazi do naglog porasta naprezanja i izrazitog smanjenja retencije. Retencija se povećava smanjenjem broja smjerova uvođenja nadomjeska.

Osim osnovnih načela brušenja koja se odnose općenito na brušenje uporišnog zuba,način brušenja i količina izbrušenog zubnog tkiva ovisi i o gradivnom materijalu iz kojega će izraditi fiksno protetski rad.

Plemenite legure zahtijevaju deblju modelaciju (0,3-0,4 mm), a neplemenite tanju(0,2-0,3 mm). Minimalna debljina keramike koja se napeče na metalnu leguru iznosi 0,5 mm kako ne bi došlo do loma ili pak prosijavanja metalne osnove. Maksimalna debljina keramike ne bi smjela prelaziti 2 mm (optimalno 1,5 mm).

#### 3.4.3.2. Brušenje stražnjeg zuba za metal-keramičku krunicu

Brušenje bočnog zuba može započeti urezivanjem orijentacijskih žljebova na okluzalnoj plohi od vrha kvržica prema središnjoj fisuri i njihovim međusobnim spajanjem. Kod gornjih molara urezuje se 5 žljebova na bukalnim i 5 žljebova na palatinalnim kvržicama. Preostali dio zuba između referentnih žljebova uklanja se prvo na jednoj, a zatim na drugoj polovini okluzalne plohe. Pritom se zakošavaju potporne kvržice prema palatinalno i formiraju tri žlijeba na oralnim kosinama palatinalnih kvržica (4). Odstranjuje se do 2 mm zubnoga tkiva. Brušenje bukalne plohe započinje urezivanjem jednoga do tri žlijeba. Najčešće se urezuje jedan po sredini. Ako terapeut preferira urezivanje triju žljebova, oni se ubruse na okluzalnoj polovini bukalne površine. Jedan se nalazi između bukalnih kvržica, a druga dva na najvećem konveksitetu okluzalne polovine bukalne plohe. Na lingivnoj polovini bukalne plohe urezuju se tri žlijeba, i to jedan po njezinom najvećem konveksitetu, a ostala dva na prijelazu bukalne površine prema aproksimalnoj (4). Nakon urezivanja žljebova na bukalnoj strani slijedi njihovo spajanje i brušenje aproksimalnih ploha. Zub se aproksimalno brusi tankim dijamantnim svrdlom te se uklanjaju kontaktne točke (plohe). Na taj način stvori se prostor za korištenje dijamantnog svrdla većeg promjera s ravnim ili zaobljenim vrhom. Potrebno je voditi računa o održanju intaktnosti aproksimalne plohe susjednog zuba ako neće biti uključen u protetski rad. Može se koristiti metalna matrica koja mehanički štiti zub od oštećenja. Brušenjem se formira jasna granica preparacije koja u kontinuitetu prati stepenicu s bukalne strane. Brušenje palatinalne plohe znatno je olakšano jer

je zakošena okluzalna ploha prema oralno. Palatinalna ploha brusi se u jednoj ravnini. Opseg brušenja ovisi o vrsti legure i prekrivenosti zuba samo metalom ili metalom i keramikom. Stepunica je cirkularna, zaobljena širine 0,8 mm vestibularno i 0,5 oralno. Ovisno o stanju uporišnog zuba može biti smještena epigingivno ili supragingivno (3). Neki terapeuti preferiraju brušenje prvo postraničnih strana zuba, a potom okluzalne plohe. Ponekad kada se ne radi provizorni nadomjestak okluzalna ploha se brusi neposredno prije otiskivanja zbog potencijalne elongacije zuba.

#### 3.4.4. Brušenje zuba za potpuno keramičku krunicu

Prije brušenje zuba za potpuno keramički nadomjestak potrebno je odrediti boju zuba, i to vizualnim i instrumentalnim tehnikama, te uzeti otisak za izradu provizorija (1).

Indikacije za primjenu potpuno keramičke krunice su kao i za sve druge krunice u fiksnoj protetici: protektivna, estetska, protetska i profilaktička. Prije samog brušenja potrebno je razmotriti kakav je nadomjestak indiciran i kojim se gradivnim materijalom može postići optimum za određeni klinički slučaj. Brušenju se potom pristupa ovisno o zahtjevima samog materijala (9).

Kontraindikacije za primjenu potpuno keramičke krunice jesu:

- preuzak interokluzalni prostor(kod malih kliničkih kruna, dubokog horizontalnog prijeklopa ili kod previše izraslog antagonističkog zuba) (10)

-velike žvačne sile (kod jako abradiranih zuba, kod pacijenata koji imaju parafunkcijske kretnje-bruksizam) (11)

-nemogućnost osiguranja suhog radnog polja, što je izrazito važno pri cementiranju (zbog adhezije) (11)

-duboke subgingivne preparacije(smatra se relativnom kontraindikacijom ako se otisnim postupkom može prikazati rub preparacije) (11).

Prednosti primjene potpuno keramičkih materijala u odnosu na sve druge materijale uključujući i kompozite jest postizanje znatno bolje estetike, veća otpornost na trošenje u odnosu na kompozitne materijale te veća biokompatibilnost u odnosu na metal - keramičke sustave (12).

Problem koji je često povezan sprimjenom potpunokeramičkih materijala povećani su novčani izdatci koji se dijelom odnose na pacijenta jer su takvi nadomjesci skuplji, ali i izdatci koji su potrebni za opremljenost zubnog laboratorija i edukaciju zubnog tehničara. Popravak cementiranog nadomjestka(u odnosu na kompozitni ili polimerni) teži je, a brušenje uporišnoga zuba mora biti izrazito precizno izvedeno (11).

Keramike se dijele na silikatne i oksidne. U silikatne spadaju glinične keramike i staklo - keramike (13).Glinične keramike su najčešće obložne i najdulje su u upotrebi u fiksnoj protetici, ali ima i čvršćih koje služe za izradu osnovnih konstrukcija.Staklo-keramika nastaje kontroliranom kristalizacijom stakla.Glavni sastojak svih staklo-keramika jest silicijev dioksid( $\text{SiO}_2$ ), uz mali

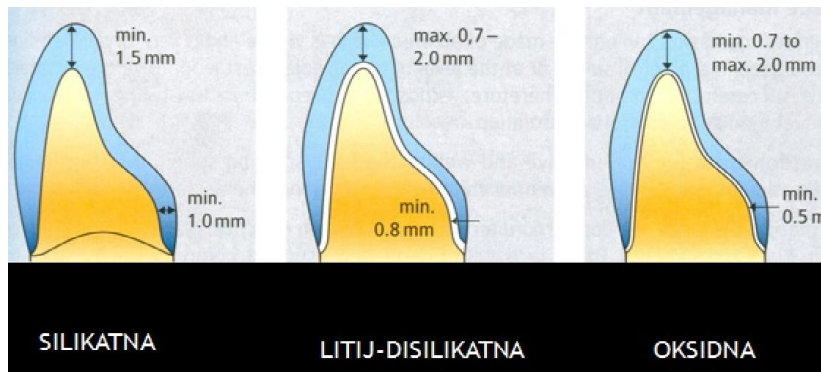
dodatak aluminijeva (III)- oksida ( $\text{Al}_2\text{O}_3$ ), magnezijeva-oksida ( $\text{MgO}$ ), cirkonijeva (IV)-oksida ( $\text{ZrO}_2$ ), i/ili drugih oksida. Mnoge silikatne keramike imaju savojnu čvrstoću do 350 MPa što diktira određenu preparaciju (pravokutnu stepenicu) na vratu zuba te način i odabir cementa (Slika 34a). Tangencijalna preparacija ovdje nije prihvatljiva (Slika 34b).



Slika 34a. Pravokutna stepenica.

34b. Tangencijalna preparacija uporišnog zuba. Preuzeto iz 12.

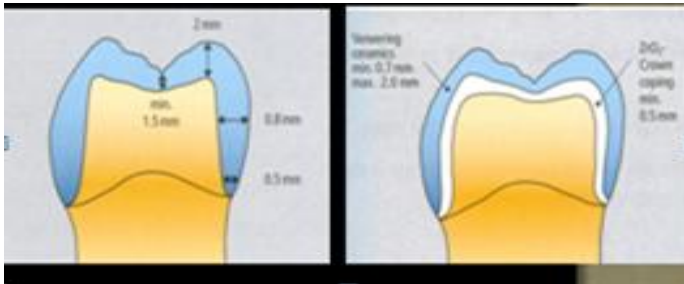
Brušenje zuba za potpuno keramičku krunicu ne razlikuje se bitno od onoga za metal-keramičku krunicu, osim što je opsežnije zbog veće debljine potpuno keramičke krunice(Slika 35).



Slika 35. Opseg brušenja uporišnog zuba ovisno o gradivnom materijalu. Preuzeto iz 9.

Nedostatno brušenje uporišnog zuba izazvat će pojačano naprezanje nadomjestka u vestibulolingvalnom dijelu te tipičnim polumjesečastim lomom vestibularnog dijela krunice. Kao oblik brušenja završne linije koristi se pravokutna stepenica u širini od 1mm (silikatne keramike, savojne čvrstoće do 350 MPa) ili zaobljena cirkularna stepenica (litijdisilikatni ili oksidne keramike, savojne čvrstoće preko 350 MPa) koja osigurava pravilan dosjed nadomjeska i pruža otpor djelovanju sila usmjerenih s incizalnih dijelova zuba (14). Zaobljena je stepenica široka 0,5 - 0,8 mm za litijdisilikatne i 0,3 - 0,5 mm za oksidne keramičke krunice. Pravokutna stepenica obvezno mora imati zaobljene prijelaze (3). Pravokutnom se stepenicom odnosi više zubnog tkiva, što je potrebno radi osiguranja veće debljine keramike kojom se kompenzira manja čvrstoća gradivnoga materijala. Stepenica se može smjestiti 0,5 mm subgingivno ako je to potrebno, ali radi parodontoprofilakse poželjno ju je smjestiti supragingivno.

Brušenje zuba za cirkonij-oksidnu keramiku provodi se standardnim postupkom. Potrebna debljina preparacije uz vrat zuba iznosi 1 mm. Minimalna širina incizalnog brida u vestibulo-oralnom smjeru treba iznositi 0,9 mm. Skraćenje incizalnog ruba iznosi 2mm, a aksijalna redukcija 1-1,5mm (Slika 36).



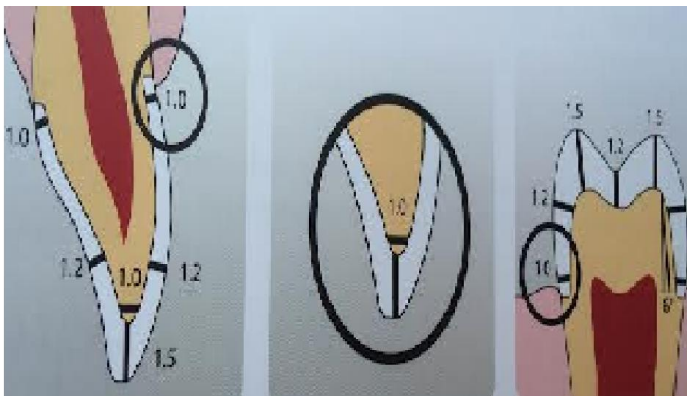
Slika36. Opseg brušenja i debljina slojeva za krunice iz oksidne keramike.Preuzeto iz 12.

Kut konvegencije kod brušenog zuba za cirkonij-oksidnu keramiku iznosi 12–14° (15).

Od izuzetne je važnosti završna obrada brušenog zuba koja obuhvaća poliranje zuba. Potrebno je zagladiti sve prijelaze među stranicama,otkloniti sva podminirana mjesta i nepoduprtu caklinu.

Brušenje bočnih zuba započinje također ubrušavanjem vestibularnih žljebova koji se međusobno spajaju.Kod bočnih zuba bitno je koristiti keramiku savojne čvrstoće veće od 350 MPa. Okluzalno brušenje započinje

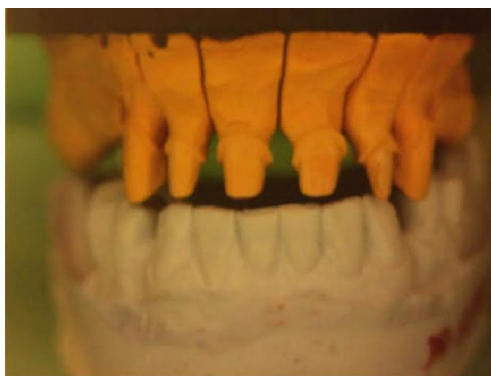
ubrušavanjem orijentacijskih žljebova kojima se određuje dubina brušenja. Na palatinalnim kvržicama gornjih zuba uklanja se 1,5 mm zubnog tkiva, a na vestibularnim kvržicama po 1 mm. Zatim se zakosi palatinalna kvržica pod kutem od 45° u odnosu na aksijalnu os zuba. Brušenje se nastavlja ubrušavanjem orijentacijskih žljebova na lingvalnoj plohi palatinalne kvržice. Žljebovi su na vršku kvržice duboki 1,5 mm, a prema apikalno njihova dubina se smanjuje. Kosina palatinalne kvržice dovršava se otklanjanjem zubnog tkiva između žljebova te njihovim poliranjem. Brušenje aproksimalnih dijelova zuba započinje brušenjem tankim dijamantnim svrdlom i završava fisurnim svrdlom zaobljenog vrha kojim se oblikuje stepenica koja se pruža do vestibularne plohe (Slika 37)



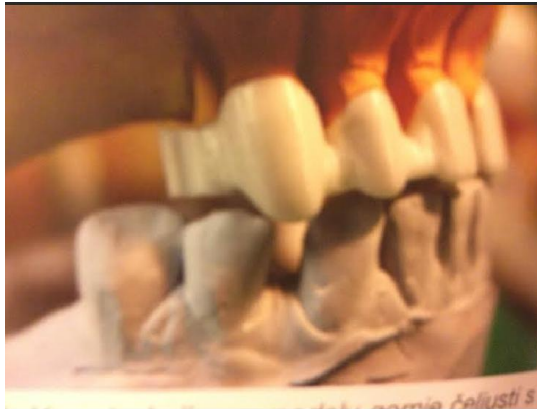Slika 37. Opseg brušenja za oksidne nadomjeske. Preuzeto iz 22.



Kod brušenja je bitno naglasiti da je debljina jezgre izrađene od cirkonij-oksida 0,3-0,5 mm kao i da je za trajnost nadomjestka bitna debljina spojnog mjesta sidara i tijela mosta koja iznosi od 9 mm<sup>3</sup> (3). Računalom oblikovani i računalom izrađeni nadomjestak (CAD/CAM) ili računalom izrađeni nadomjestak (CAM) jedini je mogući način za obradu cirkonij-oksidne keramike u dentalnoj medicini. Materijal dolazi u upotrebu u blokovima koji se stavljaju u glodalicu. Sustav se sastoji od skenera, glodalice, peći za sinteriranje i računala s odgovarajućim programom. Nakon skeniranja bataljka (Slika 38 a) pristupa se glodanju iz presinteriranog bloka cirkonijeva oksida. Neki sustavi koriste i sinterirane blokove, ali zbog svoje tvrdoće se izbjegavaju. Presinterirani blok se glođe u glodalici predimenzinirano, približno 30 % jer se nakon sinteriranja jezgra skvrči upravo za toliki iznos (Slika 38 b). Sinteriranje se provodi na temperaturi od 1350-1500 °C kroz 6 sati. Nakon toga slijedi proba na radnom modelu i u ustima.



Slika 38a. Radni model za CAD/CAM nadomjestak. Preuzeto iz 3.



Slika 38b. Izglodana cirkonij-oksidna osnovna konstrukcija na modelu.  
Preuzeto iz 3.

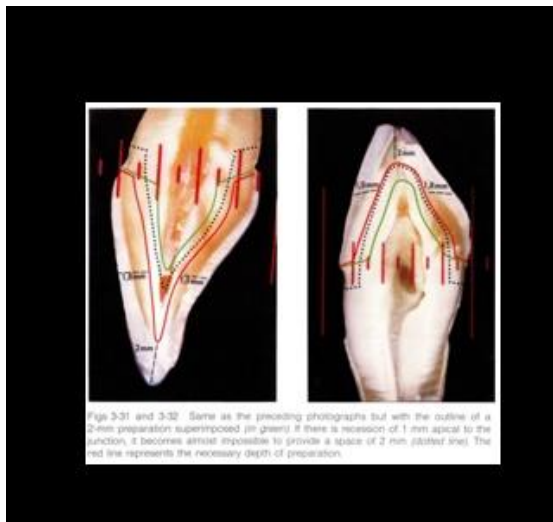Cirkonij-oksidna keramika može se koristiti za izradu krunice koja se završava samo bojanjem (Slika 39) ili kao jezgru na koju se naknadno nanose slojevi obložne keramike.



Slika 39. Glodana translucentna cirkonij-oksidna osnovna konstrukcija prije individualnog bojanja. Preuzeto iz 22.

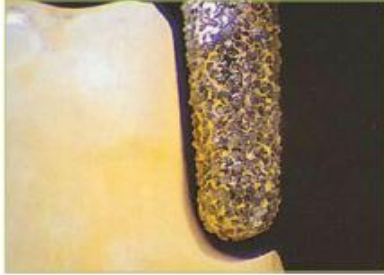**4. BRUŠENJE UPORIŠNOG ZUBA KAO IZVOR  
POGREŠAKA**

Brušenje zuba krucijalan je čimbenik za uspjeh fiksno protetske terapije. Uzrok neuspjehu budućega protetskog rada može nastati u svim fazama rada, kliničkom i u laboratorijskom dijelu. Nepotpuna anamneza, kriva indikacija, loš odabir gradivnog materijala za određeni klinički slučaj, a u estetski zahtjevnim situacijama i rad bez dijagnostičkog navoštavanja mogu dovesti do neuspješnog terapijskog učinka. Klinički neuspjesi uglavnom se zasnivaju na nepravilnom brušenju uporišnog zuba, nepoštivanju morfologije zuba (Slika 40) te zanemarivanju osnovnih načela brušenja.



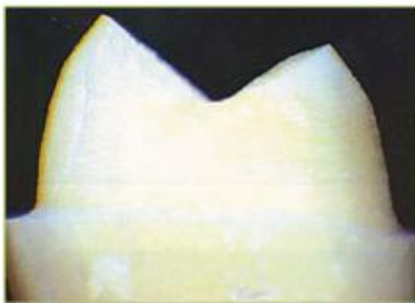
Slika40. Morfologija zuba. Preuzeto iz 23.

Prekomjerno brušenje rezultira smanjenjem retencijske površine bataljka (Slika 41).



Slika 41. Prekomjerno brušenje cijele površine zuba. Preuzeto iz 24.

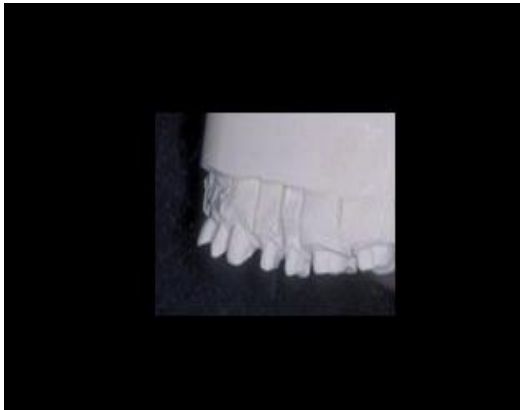Zakošenošću stjenki koja je veća od  $3^\circ$  smanjuje se retencija. Brusi se samo onoliko zubnoga tkiva koliko je potrebno za osiguranje strukturalne trajnosti nadomjeska. Nedovoljno brušenje zubnog tkiva neće osigurati dovoljno mjesta za gradivni materijal (neće se osigurati strukturalna trajnost) što može dovesti do iskrivljenja konstrukcije i loma keramike. Takvo brušenje može dovesti do okluzijske traume i narušavanja integriteta i zdravlja marginalne gingive te do nezadovoljavajuće estetike. Neispolirani zubi, oštri prijelazi između stranica te nepoduprta caklina se često lomi. Takvim bataljcima je ujedno kompromitiran i dosjed nadomjeska.



Slika 42. Oštri prijelazi

Slika 42. Nekorektna završna obrada zuba. Preuzeto iz 24.

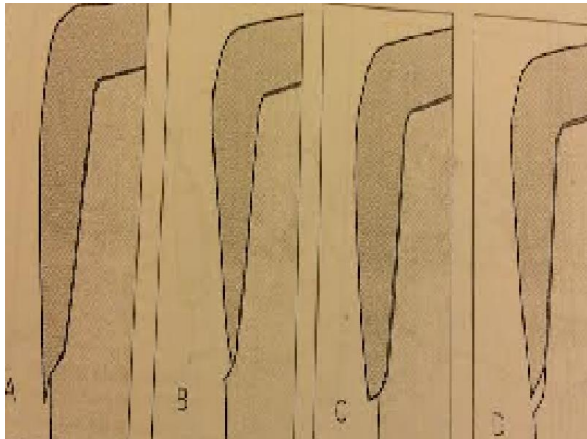
Prednji zubi moraju se brusiti u dvije ravnine. U suprotnom se gubi retencija, kompromitira estetika zbog protrudiranja incizalnog ruba i ugrožava vitalitet. Ako se incizalni brid ne smjesti u blagoj inklinaciji u labiolingvalnom smjeru, dovest će do izvrtanja nadomjestka i kompromitirat će estetiku (Slika 43).



Slika 43. Nepravilno brušenje zubi. Preuzeto ljubaznoću prof.dr.sc Mehulić K.

Brušenjem se mora pratiti osnovna morfologija zuba. Skraćenje funkcijskih kvržica za manje od 1,5-2 mm i nefunkcijskih za manje od preporučenih 1-1,5 mm narušit će se funkcija i okluzija. Bitno je i bukalno zakošenje donje bukalne kvržice i lingvalno zakošenje gornje palatinalne kvržice. Česta pogreška nastaje u brušenju vratnog dijela zuba. Pogreške nastaju jer se ne obraća pozornost na fenomen obruča, odnosno na paraleliziranje nasuprotnih strana zuba uz gingivu. Stepenicu je potrebno napraviti uvijek kada je to moguće. Nepravilan dosjed nadomjeska dovodi do prevjesa, karijesa uz rub

krunice, oštećenja okolne gingive i parodonta (Slika 44). Minimalna biološki tolerantna nepreciznost iznosi 40–50µm.



Slika 44a) prevjes b) prekratka krunica c) predimenzionirana krunica d) prekratka i odstojeća krunica. Preuzeto iz 2.

Kod parodontološki kompromitiranih zuba pogreška je preparirati prostor račvišta korjenova. U ovim slučajevima nužno je ispreparirati supragingivnu stepenicu, a račvište ostaviti slobodno za čišćenje i parodontološku terapiju.

Izrada nadomjeska glodanjem zahtijeva i nešto drugačije brušenje. Zakošenost postraničnih stijenki distalnih zuba nešto je veća ( $8^\circ$ ), a minimalna širina incizalnog brida donjih frontalnih zuba u labiolingvalnom promjeru mora iznositi 0,9 mm.

## **5. RASPRAVA**



Izgublenu ili promijenjenu zubnu strukturu potrebno je nadoknaditi konzervativno ili protetski. Pritom se moraju poštovati osnovna načela kako bi se zadovoljila estetska, biološka, protektivna i profilaktička indikacija. Ovisno o stanju zuba, njegovom položaju u zubnom luku i s obzirom na gradivni materijal, brušenju zuba treba pristupiti izuzetno profesionalno vodeći se osnovnim načelima. Pojedini autori smatraju tangencijalno brušenje još uvijek jedinim načinom brušenja naglašavajući da je upravo ovakva preparacija prisutna u više desetljeća dugoj i uspješnoj kliničkoj praksi. Zbog dosjeda i dodatnog opterećenja zuba i parodonta potrebno je ovakav vid brušenja koristiti samo u određenim, strogo indiciranim slučajevima. Brušenje zahtijeva izvrsnost terapeuta i dentalnog tehničara. Pogreške koje nastaju za vrijeme brušenja od izuzetne su važnosti, posebice kod primjene potpunih keramika koje ne dopuštaju veće pogreške u radu. Metal-keramičke i potpuno keramičke krunice najčešći su protetski nadomjesci. Zahtijevaju precizno i pravilno brušenje s posebnim osvrtom na brušenje vratnog dijela zuba. Ovisno o vrsti preparacije i položaju zuba u luku gdje god to estetika dopušta stepenica se smješta supragingivno. Ako je rub krunice smješten preblizu slobodne marginalne gingive zasigurno će i najmanja recesija gingive kompromitirati estetski rad. Ako je granica preparacije preduboko u gingivnom sulkusu, velika je vjerojatnost za kroničnu upalu gingive koja u konačnici dovodi do parodontitisa. Postoje dva korisna orijentira u kliničkoj praksi koja su od pomoći za smještaj ruba gingivne preparacije. Općenito koristan orijentir jest smjestiti rub preparacije 0,5 mm apikalno od zdrave slobodne marginalne gingive. Precizniji način je smjestiti

rub preparacije 4 mm koronarnije u odnosu na kost na alveolarnom grebenu koja se odredi sondiranjem. Kod preparacija za estetske nadomjeske terapeut se treba unaprijed odlučiti za oblik rubne preparacije (16). Obično se za metal-keramičke sustave koristi nekoliko načina preparacije vratnog dijela zuba. To su :

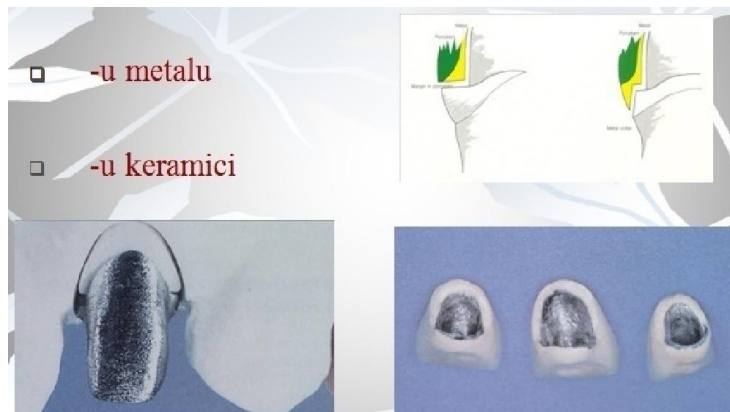
-tangencijalna preparacija (rijetko)

- zaobljena stepenica

- pravokutna stepenica i

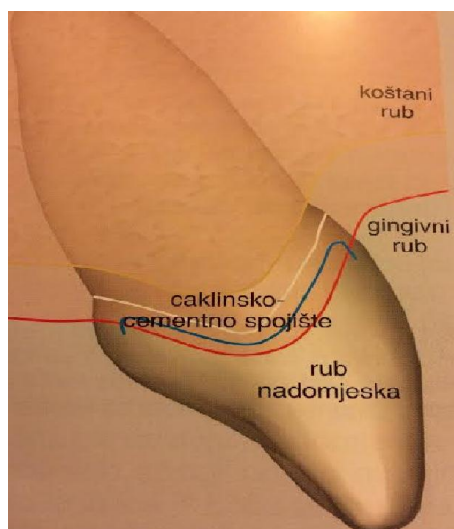
- stepenice sa zakošenim dijelom.

Neophodno je oblik preparacije odrediti u sklopu planiranja protetske rehabilitacije. Kada estetski razlozi dozvoljavaju rub meta-keramičke krunice može se ostaviti u metalu. To je posebno važno kod produljenja retentivne površine uporišnoga zuba. Ipak, u najvećem broju slučajeva prekriva se keramikom, posebice u području prednjih zuba. U tim slučajevima izrađuje se rub krunice u keramici i tada se zahtijeva pravokutna stepenica širine 1,2 mm (Slika 45).

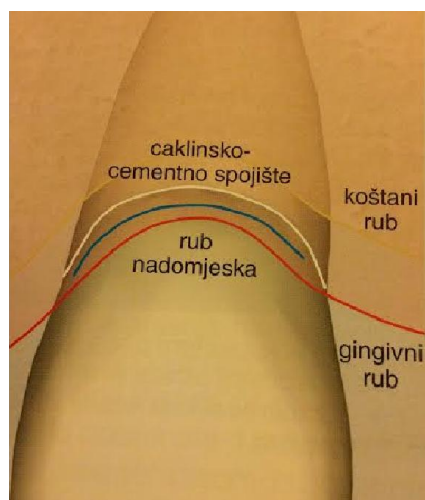


Slika 45. Rub metal-keramičke krunice u metalu i u keramici. Preuzeto iz 12.

Za većinu potpuno keramičkih sustava idealna je zaobljena stepenica širine 1,2-1,5 mm. Pravokutna se stepenica rjeđe primjenjuje jer se brušenjem odnosi puno zdravog zubnog tkiva. Uvođenjem suvremenih keramičkih materijala, posebno onih sa svojnje čvrstoće preko 350 MPa, pojednostavljuje se preparacija uporišnog zuba te se koristi samo zaobljena stepenica koja je jednostavna za izvođenje. Autori isto tako navode kako stepenica koja seže u početni dio sulkusa otpada jer su suvremeni keramički materijali slični caklini, nema metalnog ruba koji je potrebno sakriti pa se rub preparacije postavlja u razini gingive ili iznad nje. Manje invazivne preparacije zahtijevaju obim brušenja svega 0,3 mm. Boja cementa i kvaliteta provedenog postupka cementiranja su od izuzetnog značaja u terapiji ovakvim nadomjescima. Međuspoj nadomjeska i uporišnog zuba ne smije poticati nakupljanje plaka, a površina nadomjeska svojim oblikom pratiti konturu zuba (Slika 46a i b) Rub nadomjeska koji se postavlja isuviše apikalno, u sulkus dovesti će vremenom do upale spojnog epitela i vezivnog pričvrstka što za posljedicu ima gubitak dijela koštane podloge).



Slika 46a. Pravilan smještaj nadomjeska s aproksimalne strane. Preuzeto iz 9.



Slika 46b. Pravilan smještaj nadomjeska s labijalne strane. Preuzeto iz 9.

Svi protetski zahvati trebaju zadovoljavati profilaktičke, estetske i funkcionalne kriterije. Biološka širina predstavlja najmanji prostor između dna gingivnog sulkusa i najvišeg vrha alveolarne kosti. Pri izradi bilo kojega nadomjeska od

najveće važnosti je sačuvati integritet okolnog tkiva kako bi se spriječio gubitak parodontne potpore (6).

## **6. ZAKLJUČAK**

Brušenju zuba treba pristupiti planski i pritom voditi računa o osnovnim načelima brušenja čije poštivanje osigurava uspješnost protetske terapije. Brušenja se razlikuju ovisno o vrsti nadomjeska, položaju zuba u zubnom luku, materijalu kojim se zub nadomještate te o obliku gingivnog dijela preparacije. Kod planiranja terapije pacijenta treba upoznati s konačnim izgledom protetskog nadomjeska i cjelokupne rehabilitacije.

## **7. SAŽETAK**



Za uspješno provođenje fiksno protetske terapije potrebna je suradnja s drugim granama dentalne medicine. Takvim multidisciplinarnim pristupom pacijent će biti kvalitetno i cjelovito saniran. Pri planiranju rada pacijenta treba upoznati s konačnim ishodom terapije i na taj način izbjeći nerealna očekivanja. Brušenje uporišnih zuba ovisi o više čimbenika, o vrsti nadomjeska, položaju zuba u zubnom luku, broju preostalih zuba te materijalu kojim se zub nadomješta,. Uvijek je potrebno brusiti stepenicu (zaobljenu, rjeđe pravokutnu) osim u izuzetnim slučajevima (ranije brušenje, izrazito gracilni donji incizivi i jako nagnutih i konveksnih molara). Pri brušenju je osobito važno pratiti morfologiju zuba. Opseg brušenja zuba potrebno je prilagoditi vrsti budućeg nadomjeska i gradivnom materijalu (za potpuno kovinske krunice potrebno je znatno manje prostora nego za potpuno keramiku). Najčešće pogreške koje se događaju pri brušenju vezane su uz preobilno ili nedovoljno brušenje, nepravilno brušenje stepenice, nepravilne rubove, nepolirane plohe, preveliko zakošavanje stjenki zuba pri čemu se ne prati osnovna morfologija zuba i narušava retencija i rezistencija.

## **8. SUMMARY**

## TOOTH GRINDING FOR A FIXED PROSTHODONTIC THERAPY

For the successful implementation of a fixed prosthodontic therapy it is necessary to include other branches of dental medical as well. With such a multidisciplinary approach a patient will be completely and quality taken care of. It is necessary to introduce the patient with the final outcome of the therapy when planning the work thus avoiding unreal expectations. Tooth preparation depends on many factors; the type of restoration, the position of a tooth in an arc, the number of remaining teeth and material which is used as tooth substitute. In such cases it is needed to grind chamfer (rarely shoulder) cervical finish line except in rare cases, such as; earlier preparation, extremely thin lower incisors and lean and convex molars. During preparation it is extremely important to follow tooth morphology. The diameter of grinding should be adjusted to the type of future restoration and constructive material (for complete metal crowns there is a considerably less need for the space than for the all ceramics). The most frequent failures during grinding are caused by the inappropriate amount of grinding, inappropriate preparation of cervical finish line, irregular edges, unpolished plane, tilting tooth plane which is not in line with the tooth morphology thus distorts retention and resistance.

## **9. LITERATURA**

- 1.Ćatović A, Komar D,Ćatić A i sur. Klinička fiksna protetika - Krunice. Zagreb: Medicinska naklada;2014.
- 2.Shillingburg HT et al.Fundamentals of fixed prosthodontics. 4.th ed.Quintessenz Publishng Co; 1997.
- 3.Mehulić K. Keramički materijali u stomatološkoj protetici.Zagreb:Školska knjiga; 2010.
- 4.Trifunović DM, Vujošević LJ. Stomatološka protetika fiksne nadoknade.Beograd: Evropski centar za mir i razvoj; 1998.
5. Suvin M, Kosovel Z. Fiksna protetika. Zagreb: Školska knjiga; 1980.
- 6.Rosenstiel SF, Land MF,Fujimoto I.Contemporary Fixed Prosthodontics. 4rd ed.St.Louis:MosbyInc; 2006.
- 7.Donovan TE, Chee WL. Cervical margin design with contemporary esthetic restorations. Dent Clin N Am. 2004;(48):417-31.
- 8.Raptis NV, Michalakis KX,Hirayama H. Optical behavior of current ceramic systems. Int J Periodont Rest Dent. 2006;26(1):31-41.
- 9.Gurel G. Znanje i vještina u izradi keramičkih ljuski.Zagreb: Media ogleđ;2009.
- 10.Trinker TF, Roberts M.Anterior restoration utilizing novel all ceramic materials.Pract Periodont Aesthet Dent. 2000;(12):35-9.
- 11.Zimmer dental [Internet]. California (United States):Zimmer Dental Inc; 2015 [cited 2015 May 30]. Available from:  
[https://www.inlay&tbm=isch&imgil=vABOq\\_o8bkln3M%253A%253BR6lsif97t5Vi0M%253Bhttps%25253A%25252F%25252Fen.wikipedia.org%25252Fwiki%25252FInlays\\_and\\_onlays&source=iu&pf=m&fir=vABOq\\_o8bkln3M%253A%252CR6lsif97t5Vi0M%252C\\_&biw=1366&bih=667&u](https://www.inlay&tbm=isch&imgil=vABOq_o8bkln3M%253A%253BR6lsif97t5Vi0M%253Bhttps%25253A%25252F%25252Fen.wikipedia.org%25252Fwiki%25252FInlays_and_onlays&source=iu&pf=m&fir=vABOq_o8bkln3M%253A%252CR6lsif97t5Vi0M%252C_&biw=1366&bih=667&u).
- 12.Kunzelmann KH, Pospiech P, Raigrodski AJ, Strassler HE, Mehl A, Frankberger R, Reiss B, Wiendhahn K. All-Ceramics at a Glance. Ettlingen: Soc for Dental Ceramics; 2007.

13. Vogel RC. Onlay Overdentures: A New Standard of Care . Compendium of Continuing Education in Dentistry [Internet]. 2014 [cited 2015 Oct 7]. Available from: <https://www.onlay&biw=1366&bih=623&tbm=isch&tbo=u&source=univ&sa=X&ved=0ahUKEwjj-tqxn9zJAhVGdQ8KHW2gD3oQ7AkIjg#imgrc=4vT95D0HTnptbM%3A>.
14. Santosa RE. Provisional restoration options in dentistry. Aust Dent J 2007;52:234-242.
15. Kraljević K, Kraljević Šimunković S. Djelomične proteze. Zagreb: In Tri; 2012.
16. Conrad HJ, Seong WJ, Pesun IJ. Current ceramic materials and systems with clinical recommendations: a systematic review. J Prosthet Dent. 2007;98(5):389-404.
17. Roberson TM. Sturdevant's Art & Science of Operative Dentistry. ed.4. St. Louis: Mosby; 2002.
18. Kansu G, Aydin AK. Evaluation of biocompatibility of various dental alloys: Part I-Toxic potentials. Eur J Prosthodont Restor Dent. 1996;4(3):129-36.
19. Mehulić K. Staklokeramika. Acta Stomatol Croatica. 2005;39(4):477-80.
20. Schillingburg HT, Jacobi R, Brackett SE. Fundamentals of tooth preparations. 3rd ed. Chicago: Quintessence Publishing; 1997.
21. Kosmac T, Oblak C, Jevnikar P, Funduk L, Marion L. The effect of surface grinding and sandblasting on flexural strength and reliability of Y-TZP zirconia ceramic. Dent Mater. 1999;15(6):426-33.
22. Soliman MSM, Mohsen CA, El-Mahallaw O, Abu-Eittah MRH. Effect of Different Cement Spaces on the Vertical Marginal Gap of Full Anatomical Zirconia Bridges. J Am Sci. 2015;11(6):145-52.
23. Rohit S, Bhat S, Srivatsa G. Rectifying the Tooth Preparation Errors in All-Ceramic Restorations. World J Dent. 1(3):181-5. 2010,
24. Carek A, Pavić S. Greške tijekom brušenja. Sonda. 2009;13:103-105.
25. Vult von Steyen P. All-Ceramic fixed partial denture studies on aluminum oxide and zirconium dioxide-based ceramic systems. Swed Dent J Suppl. 2005.(173):1-69.

26.Ivoclar Vivadent [homepage on the Internet]. Ontario: Ivoclar Vivadent; 2006 [Cited 2016 Mar 3]. Available from:  
[http://www.ivoclarvivadent.us/empress/documents/all\\_ceramic\\_prep\\_guide.pdf](http://www.ivoclarvivadent.us/empress/documents/all_ceramic_prep_guide.pdf)

## **10. ŽIVOTOPIS**



Jolanda Topić rođena je 30.05.1969. godine u Makarskoj. Srednju školu završila je u Splitu, nakon čega upisuje Stomatološki fakultet u Zagrebu. Diplomirala je 1994. godine.

Zaposlena je u Stomatološkoj ordinaciji dr. Jolanda Topić.

Specijalizaciju iz stomatološke protetike te poslijediplomski specijalistički studij upisuje 2013. godine na Stomatološkom fakultetu Sveučilišta u Zagrebu.

Udana je i majka dvoje djece.