

# Regenerativno kirurško liječenje periimplantitisa uz pomoć autolognog dentinskog grafta

---

**Kilić, Domagoj**

**Master's thesis / Diplomski rad**

**2024**

*Degree Grantor / Ustanova koja je dodijelila akademski / stručni stupanj:* **University of Zagreb, School of Dental Medicine / Sveučilište u Zagrebu, Stomatološki fakultet**

*Permanent link / Trajna poveznica:* <https://um.nsk.hr/um:nbn:hr:127:323190>

*Rights / Prava:* [In copyright](#) / [Zaštićeno autorskim pravom.](#)

*Download date / Datum preuzimanja:* **2024-07-11**



*Repository / Repozitorij:*

[University of Zagreb School of Dental Medicine Repository](#)





Sveučilište u Zagrebu

Stomatološki fakultet

Domagoj Kilić

**REGENERATIVNO KIRURŠKO  
LIJEČENJE PERIIMPLANTITISA UZ  
POMOĆ AUTOLOGNOG DENTINSKOG  
GRAFTA**

DIPLOMSKI RAD

Zagreb, 2024.

Rad je ostvaren u Zavodu za parodontologiju Stomatološkog fakulteta Sveučilišta u Zagrebu.

Mentor rada: izv. prof. dr. sc. Domagoj Vračić, Stomatološki fakultet Sveučilišta u Zagrebu.

Lektor hrvatskog jezika: Marina Šramek, prof.

Lektor engleskog jezika: Jasmina Bunčić, prof.

Sastav Povjerenstva za obranu diplomskog rada:

1) \_\_\_\_\_

2) \_\_\_\_\_

3) \_\_\_\_\_

Datum obrane rada: \_\_\_\_\_

Rad sadrži: 41 stranicu

0 tablica

11 slika

Rad je vlastito autorsko djelo, u potpunosti samostalno napisano, uz naznaku izvora drugih autora i dokumenata korištenih u radu. Osim ako nije drukčije navedeno, sve su ilustracije (tablice, slike i dr.) u radu izvorni doprinos autora diplomskog rada. Autor je odgovoran za pribavljanje dopuštenja za korištenje ilustracija koje nisu njegov izvorni doprinos, kao i za sve eventualne posljedice koje mogu nastati zbog nedopuštenog preuzimanja ilustracija odnosno propusta u navođenju njihovog podrijetla.

## **Zahvala**

Zahvaljujem svom mentoru izv. prof. dr. sc. Domagoju Vražiću na sugestijama i vodstvu u procesu pisanja diplomskog rada.

Zahvaljujem svojim prijateljima i kolegama s fakulteta, s kojima sam doživio iskustva koja ću zauvijek pamtit.

Ovaj rad posvećujem svojoj obitelji koja je uvijek bila tu za mene.

# REGENERATIVNO KIRURŠKO LIJEČENJE PERIIMPLANTITISA UZ POMOĆ AUTOLOGNOG DENTINSKOG GRAFTA

## Sažetak

Dentin i kost su zajedničkog porijekla od stanica neuralnog grebena, slične građe sa sličnim fizikalno-mehaničkim svojstvima. Kada je otkriveno da izvađeni zub nije otpad, već se nakon obrade može koristiti kao jeftin nadomjesni koštani materijal, postavljeni su temelji njegove primjene u stomatologiji. Koristeći takav biomaterijal u svrhu regenerativnih postupaka, zub dobiva neprocjenjivu vrijednost, zamjenjujući potrebe za umjetnim, skupljim materijalima, pritom riskirajući i mogućnost odbacivanja. Dentinski graft je autologni biomaterijal koji se zbog svojih osteoinduktivnih i osteokonduktivnih svojstava danas standardno koristi u nizu oralnokirurških regenerativnih postupaka. Procesom demineralizacije se površinski iz dentina uklanjaju mineralne tvari i eksponira kolagena organska matrica. Izlaganjem organske kolagene matrice se iskazuju osteoinduktivna svojstva dentina koja potječu od faktora rasta poput koštanih morfogenetskih proteina (BMP-2) i transformirajućeg čimbenika rasta  $\beta$  (TGF- $\beta$ ), igrajući važnu ulogu u procesima izgradnje i obnove kosti. Djelomično demineralizirani dentinski graft pokazuje veću raspoloživost faktora rasta i poticanje procesa osteogeneze dok čestice mineraliziranog dentinskog grafta teže potiču procese osteogeneze, ali i teže podliježu procesima resorpcije, pružajući pritom bolju mehaničku potporu i osnovu za razvoj kosti.

Periimplantitis je plakom uzrokovano patološko stanje tkiva oko implantata karakterizirano upalom periimplantne mukoze u vidu krvarenja, crvenila, supuracije, povećane dubine sondiranja i povlačenja marginalne gingive te radiološkim gubitkom koštane potpore. Zbog svojih idealnih bioloških karakteristika koja su dokazana uporabom grafta u regenerativnim postupcima poput prezervacije alveole, augmentacije alveolarnog grebena, podizanja dna maksilarnog sinusa, kod imedijatnog postavljanja implantata, postavlja se pitanje kakve rezultate daje njegova implementacija u implantologiju i regenerativno liječenje koštanih defekata uzrokovanih upalom tkiva oko implantata.

**Ključne riječi:** dentinski graft; periimplantitis; regenerativno liječenje

# REGENERATIVE SURGICAL THERAPY OF PERIIMPLANTITIS USING AUTOLOGOUS DENTIN GRAFT

## Summary

Dentin and bone originate from neural crest cells, with a similar structure and physicochemical properties. When it was discovered that the extracted tooth was not a waste but could be used after processing as a cheap bone grafting material, the foundations were set for its application in dentistry. Using such a biomaterial in regenerative procedures, the tooth gains an invaluable reuse value, replacing the need for artificial, much more expensive, materials with no risk of rejection. Dentin graft is an autologous biomaterial that is now standardly used in many regenerative surgical procedures due to its osteoinductive and osteoconductive properties. The demineralization process removes mineral substances from the dentin surface and exposes the collagen organic matrix. The osteoinductive properties of dentin originate from growth factors such as bone morphogenetic proteins (BMP-2) and transforming growth factor  $\beta$  (TGF- $\beta$ ). They play an important role in bone re-building and repair processes. Partially demineralized dentin graft shows greater availability of growth factors and stimulation of the osteogenesis process. The particles of mineralized dentin graft are more difficult to stimulate and undergo resorption processes, thus providing better mechanical support and a basis for bone development.

Peri-implantitis is a pathological condition of the tissue around the implant caused by plaque, characterized by inflammation of the peri-implant mucosa in the form of bleeding, redness, suppuration, increased probing depth and retraction of the marginal gingiva, and radiological loss of bone support. The successful use of the graft in regenerative procedures such as alveolus preservation, alveolar ridge augmentation procedures, and raising the maxillary sinus floor, with immediate implant placement, proved its ideal biological characteristics. We must ask ourselves what results will be obtained from its use in implantology and regenerative treatment of bone defects caused by tissue inflammation around implants.

**Keywords:** dentin graft; peri-implantitis; regenerative therapy

## SADRŽAJ

1. UVOD.....	1
2. RAZRADA.....	3
2.1. Dentinski graft kao koštani nadomjestak .....	4
2.1.1. Dentin i kost .....	4
2.1.2. Klasifikacija materijala za koštani nadomjestak .....	5
2.1.3. Mineralizirani, parcijalno demineralizirani i potpuno demineralizirani dentinski graft.....	6
2.1.4. Biološka osnova koštane regeneracije pomoću autolognog dentinskog grafta..	8
2.1.5. Priprema dentinskog grafta .....	10
2.2. Definicija, klasifikacija i etiopatogeneza periimplantitisa .....	13
2.2.1. Periimplantitis i periimplantno zdravlje.....	13
2.2.2. Mikroorganizmi uključeni u nastanak periimplantitisa i biološki odgovor organizma.....	15
2.2.3. Koštani defekti oko implantata .....	17
2.2.4. Liječenje upale tkiva oko implantata .....	19
2.3. Regenerativno kirurško liječenje periimplantitisa koristeći autologni dentinski graft.....	21
3. RASPRAVA.....	26
4. ZAKLJUČAK .....	30
5. LITERATURA.....	32
6. ŽIVOTOPIS .....	39

## Popis skraćenica

HA – *engl. hydroxylapatite*; hrv. hidroksiapatit

Bop – *engl. bleeding on probing*; hrv. krvarenje nakon sondiranja

BMP – *engl. bone morphogenetic protein*; hrv. koštani morfogogenetski protein

TGF- $\beta$  – *engl. transforming growth factor- $\beta$* ; hrv. transformirajući faktor rasta- $\beta$

PDGF – *engl. platelet-derived growth factor*; hrv. trombocitni čimbenik rasta

FGF – *engl. fibroblast growth factor*, hrv. faktor rasta fibroblasta

IGF – *engl. insulin-like growth factor*; hrv. inzulinu sličan čimbenik rasta

MDG – mineralizirani dentinski graft

$\mu\text{m}$  – mikrometar

DDG – djelomično demineralizirani dentinski graft

PDG – potpuno demineralizirani dentinski graft

RANKL – *engl. receptor activator of nuclear factor kappa- $\beta$  ligand*; hrv. receptorski aktivator za nuklearni faktor  $\kappa$ - $\beta$  ligand

FDBA – *engl. freeze-dried bone allograft*; hrv. osušeni zamrznuti koštani alograft

EDTA – etilendiamintetraoctena kiselina

mm – milimetar

FBR – *engl. foreign body reaction*; hrv. reakcija stranog tijela

PD – dubina sondiranja

IL-1 $\beta$  – interleukin-1 $\beta$

IL-6 – interleukin-6

IL-17 – interleukin-17

TNF-  $\alpha$  – *engl. tumor necrosis factor- $\alpha$* ; hrv. tumorski faktor nekroze-  $\alpha$

IL-10 – interleukin-10

IL-8 – interleukin-8



PMN – *engl. polymorphonuclear leukocyte; hrv. polimorfonuklearni neutrofilni granulociti*

CIST – *engl. cumulative interceptive supportive therapy; hrv. kumulativna interceptivna potporna terapija*

Er:YAG – *engl. erbium-doped yttrium aluminium garnet laser; hrv. erbium YAG laser*

PRF – *engl. platelet rich fibrin; hrv. trombocitima obogaćen fibin*

## **1. UVOD**

Razvoj dentalne implantologije je revolucionarno promijenio stomatologiju. S obzirom na to da se milijuni implantata postavljaju svake godine, unatoč podacima koji govore o visokim stopama preživljenja i uspjeha implantata, ne čudi da veliki broj istih razvije i biološke komplikacije. Periimplantitis se definira kao plakom uzrokovano patološko stanje oko dentalnih implantata karakterizirano upalom periimplantne mukoze i progresivnim gubitkom kosti (1). Pored velikog broja terapijskih metoda koje su razvijene s ciljem izlječenja periimplantitisa još uvijek ne postoji univerzalna metoda čija bi primjena dala sigurne i predvidljive rezultate. Tradicionalne nekirurške metode mehaničke dekontaminacije površine implantata, supragingivno i subgingivno uklanjanje plaka doprinose smanjenju znakova upale, ali rijetko dovode do potpunog povlačenja bolesti. Kod uznapredovalih slučajeva periimplantitisa nužna je kombinacija resektivnih i regenerativnih kirurških metoda (2,3). Iako su dugoročni rezultati terapije periimplantitisa rekonstruktivnim metodama u literaturi limitirani, uspjeh terapije ovisi i o redovitoj kontroli i postoperativnom praćenju pacijenata (4).

Autologni dentinski graft je biokompatibilni materijal koji pokazuje svojstva osteoindukcije i osteokondukcije, a s vremenom i biodegradacije, zamjenom za vitalnu autogenu kost. Zbog svojih strukturnih i fizičko-mehaničkih svojstava koja su slična karakteristikama kortikalne kosti, koristi se kao koštani nadomjestak (5). Prema literaturnim podacima, dentinski se graft uspješno koristi u regeneraciji izgubljenog koštanog tkiva. Sánchez-Labrador i sur. ga rabe za prezervaciju alveole nakon ekstrakcije trećih molara (6). Dok Ochoa-Rosales i sur. pokazuju vertikalnu augmentaciju kosti (7), Korsch i sur. ga koriste za horizontalnu augmentaciju alveolarnog grebena (8). Xhaferi i sur. osim za prezervaciju postekstrakcijske alveole, pokazuju primjenu grafta i za koštani defekt nakon enukleacije ciste (9). Prvi nalazi uporabe dentinskog grafta u trenutku postavljanja implantata objavili su Kim i sur. pokazujući svojstva izvrsnog cijeljenja, osteoindukcije i osteokondukcije (10). Osim toga, dentinski se graft uspješno rabi i za augmentaciju dna maksilarnog sinusa (11) kao i prilikom postavljanja implantata koristeći *socket shield* tehniku (12).

S obzirom na raznolikost primjene dentinskog grafta u nizu regenerativnih metoda liječenja koštanih defekata, svrha ovog rada je istražiti literaturu o mogućnostima i indikacijama primjene autolognog dentina kao koštanog nadomjesnog materijala prilikom regenerativnog liječenja periimplantitisom uzrokovanih koštanih defekata.

## **2. RAZRADA**

## 2.1. Dentinski graft kao koštani nadomjestak

### 2.1.1. Dentin i kost

Zub se sastoji 80% od dentina, 15% od cakline, 5% od cementa i pulpe (13). Dentin je prema svojoj histološkoj građi specijalizirano mineralizirano avaskularno tkivo koje čini većinu zubne strukture. U krunskom dijelu je pokriven caklinom, a korijenskom dijelu cementom i okružuje pulpno tkivo. Prema težinskom udjelu sadržava oko 70% anorganskog dijela, 20% organskog i 10% vode. Caklina je najtvrdije tkivo u organizmu i sastoji se od 96% anorganske tvari, 3% vode i manje od 1% organskog udjela dok je cement tkivo slično kosti i prekriva korijen zuba, a sastoji se od 65% anorganske tvari, 25% organske tvari i od 10% vode (14). Anorgansku komponentu dentina čine većinom kristali hidroksilapatita (HA) i kalcijevog fosfata. 90% organske komponente dentina čine kolagena vlakna tipa I, a ostatak su nekolageni proteini poput (osteokalcina, osteonektina, osteopontina, proteoglikana, fosfolipida, lipida i enzima). Organsku komponentu pored kolagena tipa I u manjoj mjeri čine i kolagena vlakna tipa III, V te sijaloproteini ugrađeni u mukopolisaharidni matriks. Matriks luče odontoblasti i glavni je izvor faktora rasta i bioaktivnih molekula nužnih za proces dentinogeneze. Iako su kost i dentin slično građeni, postoje istaknuti proteini poput dentinskog sijaloproteina i fosfoproteina koji se nalaze samo u dentinu. Faktori rasta su signalne molekule koje upravljaju staničnim ciklusom, rastom, proliferacijom i diferencijacijom stanica. Od faktora rasta najvažniji su koštani morfogenetski proteini (BMP) i transformirajući čimbenik rasta  $\beta$  (TGF- $\beta$ ) igrajući važnu ulogu u procesima izgradnje i obnove kosti (10,15,16). BMP se nalaze u koštanoj srži i upravljaju diferencijacijom perivaskularnih mezenhimskih matičnih stanica u hrskavicu i kost. S obzirom na stupanj mineraliziranosti zubnih tkiva, samo se ograničena količina faktora rasta može izolirati iz zuba i djelovati osteoinduktivno u procesima koštane regeneracije (17,18). Kost se sastoji od 65% anorganskih sastojaka, 25% organskog udjela i od 10% vode. Organski udio čine većinski kolagen tipa I, a ostatak su nekolageni proteini koje nalazimo i u sastavu dentina. Koštani matriks čine i proteoglikani, BMP i faktori rasta poput trombocitnih faktora rasta (PDGF), faktor rasta fibroblasta (FGF), inzulinu sličan faktor rasta (IGF). Faktori rasta su uglavnom sadržani u mineralnom udjelu kosti i zauzimaju važnu ulogu u izgradnji kosti (11,13,18,19). Zbog zajedničkog embriološkog porijekla od stanica neuralnog grebena, visokog mineralnog udjela u strukturi tkiva kao i tubularne arhitekture, dentin i kost su sličnog organskog i anorganskog sastava i autori ih navode kao materijale idealne za koštanu augmentaciju (11,13).

### **2.1.2. Klasifikacija materijala za koštani nadomjestak**

Različite se vrste materijala danas koriste za nadoknadu izgubljenog koštanog volumena u sklopu niza oralno-kirurških zahvata poput ugradnje implantata, postekstrakcijske prezervacije alveole, sve do regenerativnih metoda kojima nadomještamo izgubljeno tkivo ili pak, procese resorpcije kosti presrećemo i zaustavljamo. Regenerativni potencijal koštanih graftova ovisi o mehanizmima osteogeneze, osteoindukcije i osteokondukcije (20). Osteogeni materijali sadrže stanice koje mogu direktno stvarati kost ili su sposobne diferencirati se u stanice koje stvaraju kost (mezenhimske matične stanice, osteoblaste, osteocite). Osteoinduktivni materijali putem faktora rasta ili drugih signalnih molekula induciraju diferencijaciju osteoblasta iz pluripotentnih matičnih stanica i omogućuju proces osteogeneze, a osteokonduktivni materijali pružaju osnovu “skelet” u koji urastaju osteoblasti domaćina i formiraju novu kost.

Materijali koji se koriste u koštanom cijeljenju moraju pružiti idealne uvjete stanicama koje sudjeluju u koštanom cijeljenju da bi regeneracija uspjela. Autogeni koštani materijali su zlatni standard jer omogućuju stvaranje kosti svim trima navedenim mehanizmima. Međutim, ograničenih su količina, zahtijevaju primjenu anestezije, traumu tkiva i brzo se resorbiraju. Kao alternativni materijali koji pokušavaju premostiti mane autograftova pojavljuju se ksenogeni, alogeni i aloplastični materijali.

Ksenograft je biokompatibilni, spororesorbirajući materijal s osteokonduktivnim svojstvima. Ima ograničenu sposobnost potpune integracije u tkivo domaćina, u implantiranom području ostaje dugo prisutan što doprinosi riziku od infekcije i odbacivanja, a postoji rizik i od prijenosa bolesti. Alograftovi su biomaterijali spužvastog, koritikalnog, demineraliziranog koštanog matriksa kadavera unutar iste vrste jedinki sa svojstvima osteokondukcije i ograničenim svojstvima osteoindukcije. Materijali mogu uzrokovati imunoreakciju odbacivanja grafta i prijenos infekcije s davatelja na primatelja. Aloplastični materijali su sintetski materijali koji posjeduju ograničena osteokonduktivna svojstva, visoke su dostupnosti i široke proizvodnje. Materijali ne izazivaju imunološku reakciju odbacivanja, ne postoji rizik od prijenosa bolesti, uz to, ne zahtijevaju dodatnu operaciju uzimanja grafta kao kod autogenih graftova, ali iziskuju dodatne financijske troškove. Primjeri su kalcijev sulfat, trikalcij fosfat, HA (20–22).

### **2.1.3. Mineralizirani, parcijalno demineralizirani i potpuno demineralizirani dentinski graft**

Dugo se vremena izvađeni zub smatrao biološkim otpadom i bacao. Davnih 1960-ih je Urist sa sur. predstavio osteoinduktivna svojstva demineraliziranog dentina i postavio temelje augmentacijskih postupaka koristeći dentinski graft (23). Promjenom paradigme razmišljanja postaje očigledno da zub kao autologni materijal, koji se nekoć smatrao neiskoristivim, nakon procesa čišćenja, usitnjavanja, demineralizacije i pripreme, može služiti kao nadomjestak u procesima regeneracije kosti. Postoji nekoliko vrsta dentinskog grafta s obzirom na mineraliziranost i način pripreme usitnjenih čestica. Mineralizirani dentinski graft (MDG) odnosi se na čestice grafta usitnjene do dimenzija 300-1200 µm koje su zatim dekontaminirane. Djelomično demineralizirani dentin (DDG) podrazumijeva čestice koje su nakon usitnjavanja i dezinfekcije izložene djelovanju kiselina koje smanjuju anorganski udio minerala do 70%. Kod potpuno demineraliziranog grafta (PDG) čestice su duže vrijeme izložene djelovanju kiselina i anorganski udio je potpuno uklonjen ostavljajući ogoljelu kolagenu matricu (22,24). S obzirom na to da je dentinski graft autologni materijal, biokompatibilan je, ne izaziva reakciju odbacivanja stranog tijela, nema mogućnosti prijenosa bolesti ako se koristi kod iste jedinke, a nakon sterilizacije, može se skladištiti i naknadno koristiti (25).

Demineralizacija je proces uklanjanja anorganskih čestica iz tvrdih zubnih tkiva ostavljajući eksponiranu ogoljelu organsku komponentu. Caklinski kristali HA su veći od dentinskih, zato kristali u dentinu imaju veću reaktivnu površinu na koju djeluje kiselina tijekom procesa demineralizacije. Osim toga u apatitnim se kristalima dentina nalazi više karbonatnih iona koji doprinose većoj topljivosti dentina (25). Prema istraživanju Bono i sur. (17) demineralizacijski proces dovodi do 45%-tnog smanjenja u udjelu kalcijevih iona i fosfata u dentinu u odnosu na nedemineralizirani, a pritom dolazi do porasta kolagene komponente u uzorcima što signalizira da demineralizacijski proces čuva kolagenu komponentu. Zbog veće mineraliziranosti cakline (do 97%) djelovanje kiselina je manje učinkovito dovodeći do redukcije u mineralnom sastavu oko 9% u odnosu na netretiranu caklinu. Isto istraživanje navodi da je udio kalcijevih iona i fosfora u demineraliziranom dentinu sličan onom u *Bio-Oss* ksenogenom materijalu (goveđi koštani anorganski deproteinizirani nadomjestak).

Veća je količina kristala HA u dentinu u formi kalcijevog fosfata, nego u caklini što ga čini podložnijim osteoklastičnoj aktivnosti. Zato udio rezidualne cakline u graftu čini graft otpornijim na resorpciju u odnosu na dentinski dio grafta (10).

Različite studije istražuju primjenu dentinskog grafta i stupanj dobivene koštane regeneracije (20,22,26–28).

Porozan dentin, dobiven postupkom demineralizacije, pokazuje optimalne rezultate regeneracije koštanog tkiva. Takav dentin zadržava manji udio minerala, ali mu se povećava bioraspoloživost faktora rasta poput netopivih bioaktivnih molekula BMP iz obitelji TGF- $\beta$  s izrazitim osteoinduktivnim i osteokonduktivnim svojstvima. Tako tretiran, graft postaje sličniji kosti, ubrzava proces osteogeneze dovodeći do većeg uspjeha koštane regeneracije (17,19,25,26).

Rezultati istraživanja Rijal i Shin (26) pokazuju superiornost DDG u odnosu na MDG uspoređujući potencijal stvaranja i mineralizaciju nove kosti. Povećan stupanj mineraliziranosti MDG u odnosu na DMG sprječava stvaranje kosti vjerojatno zbog manjeg otpuštanja faktora koji stimuliraju osteogenezu. Osim toga MDG se pokazao kao supstrat nepogodan za prihvaćanje stanica koje sudjeluju u stvaranju kosti. Stupanj obnove koštanog tkiva ne ovisi samo o tkivnom nadomjestku, već i o vrsti koštanog defekta. Za DDG je resorpcija proporcionalna stvaranju nove kosti dok MDM ima veću težinu što može uzrokovati otpuštanje RANKL (povećanje osteoklastogeneze) i sklerostina (inhibicija diferencijacije osteoblasta) i posljedično manje novostvorene kosti te povećanu neproporcionalnu resorpciju grafta (26,29). Iako istraživanje pokazuje inferiornost MDG u usporedbi DDG u kontekstu stvaranja i mineralizacije nove kosti, naglašava se važnost daljnjih studija s obzirom na to da MDG ima potencijal ligamentogeneze, odnosno, uz uvjet postojanja faktora FGF-2, stvaranje tkiva istovjetnog parodontnog ligamentu (26).

S druge strane, uspoređujući mineralizirani i demineralizirani dentinski graft, Elfana i sur. ne pronalaze statistički značajnu razliku u stvaranju nove kosti, ali kvalitativno kost koja nastaje upotrebom demineraliziranog grafta pokazuje bolja svojstva (27).

Također, studija Özkahraman i sur. (20) proučavajući upotrebu MDG i ksenografta ne uočavaju statistički značajnu razliku u formaciji kosti među materijalima, ali ističu superiornost grafta s na to obzirom da se može koristiti samostalno i kombinirati sa ostalim materijalima.

Istraživanje Koga i sur. proučava indukciju koštanog cijeljenja koristeći MDG, DDG i PDG pri čemu se uočava da se osteoblasti uspješno vežu na površinu demineraliziranog dentina, a da je vezanje za površine nedemineraliziranog otežano. Uz to, ne uočava se značajna razlika u sposobnosti vezanja stanica za djelomično i potpuno demineralizirani dentin. Izlaganje gustih kolagenih fibrila može biti podloga za prijanjanje stanica osteoblasta. Demineralizirani dentinski tubulusi postaju širi i omogućuju ulaz tkivnim tekućinama koje pak mobiliziraju faktore rasta poput BMP-2, olakšavajući rast i diferencijaciju osteoblasta. Zanimljivo je da



djelomično demineralizirani dentin ima veći učinak i uspjeh u regenerativnoj aktivnosti kosti u odnosu na kompletno demineralizirani, posebno u ranijim fazama regeneracije, što se objašnjava tako da su prostori nastali procesom demineralizacije veći i lakše se ispunjavaju vezivnim tkivom, a u manjoj mjeri koštanim. Osim toga, potpuno demineralizirani graft se brže resorbira nego što se kost odlaže jer je više kolagena eksponirano što lakše pokreće procese apozicije, ali i resorpcije (aktivacijom enzima kolagenaza). Nadalje, u trenutku analize stvorenog tkiva, na površini djelomično i potpuno demineraliziranog dentina su pronađene osteoklastične stanice dok na površini nedemineraliziranog dentina nisu. Nedemineralizirani dentin je otporniji na enzimatsku razgradnju zbog velikog udjela minerala i potrebno je više vremena za njegovu resorpciju. Nalaz ukazuje da se kolageni fibrili resorbiraju i procesom fagocitoze. Takva osteoklastična resorpcija potpomaže otpuštanje faktora koji se nalaze u mineralnom matriksu i potiče aktivnost osteoblasta. Osim toga, pokazuje se da djelomično demineralizirani dentin ima više proteina od potpuno demineraliziranog dentina (22). Moguće objašnjenje leži u činjenici da demineralizacijski proces oslobađa kolagenu matricu i faktore rasta povećavajući regeneracijski potencijal. Međutim, poznato je i da ekstremna demineralizacija oštećuje strukturu dentina utječući na sastav i funkciju organskog matriksa i odontogenih faktora s konačnim učinkom na stvaranje koštanog tkiva, oslabljujući osteokonduktivna svojstva grafta (17,20).

Suprotno prethodnim nalazima, Binderman i sur. zaključuju da mineralizirani dentin korišten kod imedijatnog postavljanja implantata potiče stvaranje visokokvalitetne kosti koja pruža bolju potporu u odnosu na upotrebu demineraliziranog dentinskog grafta (28).

#### **2.1.4. Biološka osnova koštane regeneracije pomoću autolognog dentinskog grafta**

Godine 1967. su dva znanstvenika po prvi put ispitivala svojstva demineraliziranog dentina dokazujući njegova izvrsna osteoinduktivna i osteokonduktivna svojstva kada se dentin implantira u koštano, ali i izvankoštano tkivo. Bang i Urist su demineralizirani dentinski graft implantirali u oko i abdominalni mišić štakora dok su Yeomas i Urist dentinski graft implantirali u koštani defekt u mandibuli, postavivši temelje današnjih augmentacijskih postupaka (13,23). Kako bismo bolje razumjeli mehanizme indukcije i nastanka kosti međudjelovanjem stanica, tkiva donora i primatelja, potrebno je razumjeti pojmove homeo-indukcija, hetero-indukcija i auto-indukcija.

Homeo-indukcija podrazumijeva stvaranje koštanog tkiva potaknutog živim koštanim stanicama. Hetero-indukcija se odnosi na staničnu interakciju pri čemu jedna vrsta tkiva potiče stvaranje tkiva druge vrste (dentinski matriks potiče stvaranje nove kosti) dok je auto-indukcija način stvaranja kosti kad stanice koje stvaraju kost potječu iz istog izvora, a kost nastaje recipročnom interakcijom između njih. Jedne stanice potiču stvaranje, a druge odgovaraju na poticaj. Kapacitet stvaranja ovisi o nediferenciranim matičnim stanicama (13,23).

Nije u potpunosti jasno što uzrokuje formiranje nove kosti kada se tkivo domaćina dovede u kontakt s dentinskim graftom, ali se smatra da je induktor oslobođen iz kolagenog matriksa demineraliziranog dentina. Tome u prilog govori i činjenica da nedemineralizirani dentinski graft usporava resorpciju matriksa, urastanje stanica s proteolitičkom aktivnošću i posljedično odlaganje kosti (13).

Kada se demineralizirani dentin implantira u tkivo, a organska matrica izloži enzimatskoj aktivnosti gigantskih stanica i makrofaga započinje proces osteogeneze.

Demineralizirano dentinsko tkivo po implantaciji ubrzo bude infiltrirano upalnim stanicama vezivnog tkiva:

1. leukocitima i cirkulirajućim monocitima
2. multinuklearnim gigantskim stanicama
3. novoformiranim kapilarama i tkivnim histiocitima

Stanice uključene u indukciju stvaranja kosti su cirkulirajući i tkivni histioci, mezenhimske stanice, multinuklearne gigantske stanice, stanice perivaskularnog vezivnog tkiva (23). U prva četiri tjedna cijeljenja vidljive su tri faze formiranja kosti. Na jednom dijelu grafta se nalaze nediferencirane mezenhimske matične stanice, na drugom kraju stanice u procesu diferencijacije u osteoblaste i, najzad, diferencirani osteoblasti i osteociti. Implantirano tkivo je obavijeno debelim slojem prokrvljenog vezivnog tkiva unutar kojeg se odvijaju procesi resorpcije i osteogeneze. Na mjestima stvaranja kosti, dentinski matriks je pokriven sa nekoliko slojeva stanica: unutrašnji sloj osteoblasta (kubičnog oblika i bazofilne citoplazme, velike jezgre i kromatinskih tjelešaca), sloj dugačkih stanica s naglašenom citoplazmom i jezgrom te kromatinskim tjelešcima, u podležjećem vezivnom tkivu mezenhimske matične stanice. Kost se uvijek odlaže na površinu mrtvog dentina, a tanak se sloj tkiva poput cementa nalazi između starog dentina i novostvorene kosti. Jednom kada se kost stvorila, započinje i proces resorpcije i remodelacije s konačnim rezultatom sferičnih partikala ispunjenih koštanom srži (13).

Resorpciju dekalificiranog dentina slijedi depozicija koštanog matriksa. Unutar struktura nalik resorpcijskim šupljinama makrofazi i multinuklearne gigantske stanice razaraju dentinski matriks kolagenolitičkim enzimima. Međutim, kolagenolitičke se stanice ne pretvaraju izravno u osteoblaste, već najvjerojatnije interakcijom sa stanicama perivaskularnog vezivnog tkiva induciraju nastanak osteoprogenitornih stanica i osteoblasta. Time se pokazuje da proteinski matriks dentina nastao od odontoblasta može inducirati nastanak tkiva druge vrste (kosti) (13).

Nove studije koje stavljaju u međuodnos količinu novostvorene kosti i količinu preostalog dentinskog grafta kroz vrijeme pokazuju da se u prva tri mjeseca cijeljenja već može uočiti novoformirana vitalna kost. Tada je većina čestica grafta okružena vezivnim tkivom, a samo je manji udio novostvorene kosti. Nakon šest mjeseci, taj se omjer mijenja i vidimo malo preostalog dentinskog grafta, a veliku količinu novostvorene nezrele kosti. Nakon 12 mjeseci, a posebno nakon 24 mjeseca, pronalazi se velika količinu novostvorene, lamelarne kosti, dok su zaostale čestice grafta ili u procesu prelaska u nezrelu kost, ili integrirane u novostvorenu kost (10,30).

Istraživanje Mazora i sur. (31) o dinamici cijeljenja i prezervaciji alveolarnog grebena pomoću dentinskog grafta potvrđuje prethodno navedene nalaze i navodi da je nakon sedam mjeseci postoperativno 63% novostvorene vitalne kosti s osteocitima u lakunama i znakovima remodelacije oko male količine zaostalih čestica grafta. Kost je u direktnom kontaktu s graftom, bez znakova upalne infiltracije, potvrđujući osteokonduktivnost autologne zubne strukture. Isti rad pokazuje da je augmentacija postekstrakcijskih alveola dentinskim graftom bila dostatna metoda prezervacije alveola, ograničila resorpciju kosti i omogućila naknadnu ugradnju implantata sa 100%-tnom uspješnošću. Zaključno, struktura dentina je u mineralnom i organskom sastavu slična kosti i cementu što je podloga za dobra osteokonduktivna svojstva, a sličnost u proteinima i signalnim molekulama je osnova za osteoinduktivna svojstva (11,31).

#### **2.1.5. Priprema dentinskog grafta**

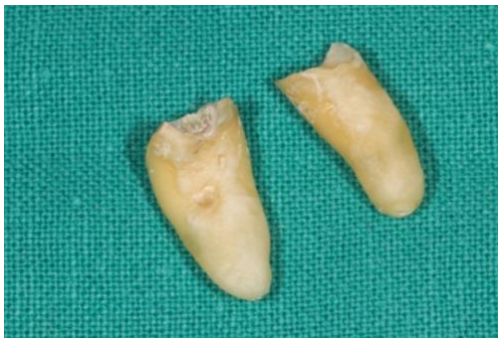Ne postoji konsenzus na pitanje koja je veličina čestica grafta najbolja. Postoje istraživanja koja kažu da graftovi koji koriste čestice manje od 300  $\mu\text{m}$  pokazuju brzu resorpciju čestica (32) dok se veće čestice (oko 1000  $\mu\text{m}$ ) sporije resorbiraju (33). Ovisno o indikaciji, smjesa čestica veće i manje frakcije može dati bolje rezultate. Veće čestice omogućuju lakše prijanjanje osteoblasta koji preveniraju njihovu prebrzu resorpciju. Manje čestice su pak prikladne za tkiva visoke

mineralizacije poput FDDB (freeze-dried bone allograft). DDM pokazuje optimalna svojstva, ima dovoljnu mineraliziranost, stoga se ne resorbira toliko brzo (22).

Dentin Grinder je uređaj koji omogućuje usitnjavanje pripremljenih zubi do čestica određenih dimenzija u rasponu 300-1200  $\mu\text{m}$ .

### 1. Priprema zuba

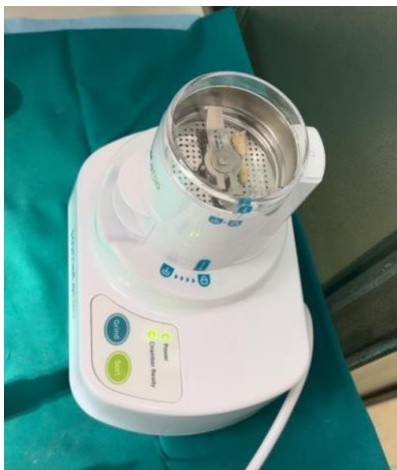Izvađeni zub mora biti očišćen od svih umjetnih materijala poput punila u slučaju prethodnog endodontskog tretmana ili ispuna. Uklanja se biofilm, mineralizirane zubne naslage, krunice, karijesne lezije, obojeni dentin i ostatak parodontnog ligamenta. Materijal se uklanja pomoću rotirajućih nasadnih instrumenata i tungstenovog karbidnog svrdla. Nije potrebno odvajati krunu od korijena niti uklanjati caklinu. Pusterom osušen zub mora biti postavljen u sterilnu komoru grindera (Slika 1.).



Slika 1. prikazuje očišćen zub spreman za pripremu grafta.

### 2. Priprema uređaja

Nakon uključivanja uređaja, sterilna komorica se montira na uređaj okrećući je u smjeru suprotnom od kazaljke na satu dok se strelica na komorici i ikona lokota uređaja ne poklope i upali zelena lampica „Chamber Ready“ (Slika 2.).



Slika 2. prikazuje uređaj spreman za mljevenje zuba.

### 3. Grajnding i sortiranje

Suh zub se stavlja u sterilnu komoricu i komorica se zatvara poklopcem. Pritiskom na gumb „GRIND“ zub će se usitnjavati tri sekunde. Nakon usitnjavanja pritiskom na gumb „SORT“ čestice grafta će se vibrirajućim pokretima uređaja raspodijeliti za deset sekundi. Opcije „GRIND“ i „SORT“ se ponavljaju dok zub nije potpuno usitnjen.

### 4. Dobivene čestice grafta

Na prednjoj se strani komorice nalaze dva pretinca sa česticama usitnjenog zuba. U gornjoj ladici su čestice veličina 300-1200  $\mu\text{m}$ , a u donjoj ladici manje od 300  $\mu\text{m}$ . Čestice se premještaju u sterilnu posudicu odvojeno ili se miješaju zajedno (Slika 3.).

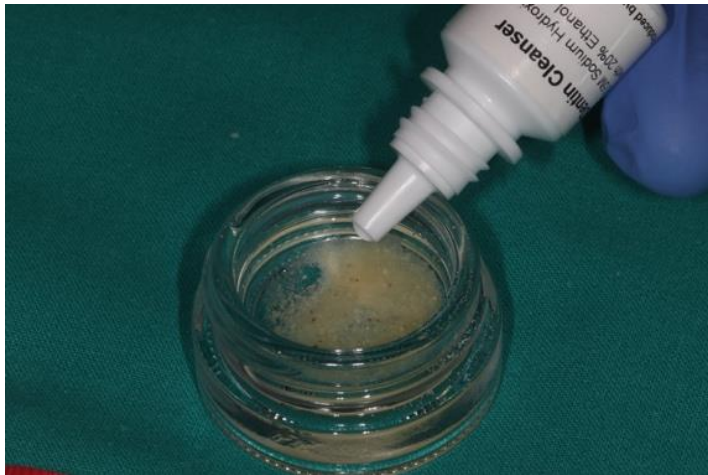

Slika 3. prikazuje miješanje čestica dentinskog grafta veće i manje frakcije.

### 5. Čišćenje grafta

U pripremljenoj se posudici čestice grafta u potpunosti prekriju otopinom „DENTIN CLEANSER“ (crveni čep) u trajanju od pet minuta. To je 0.5 molarna otopina natrijevog hidroksida u 20%-tnom alkoholu. Nakon pet minuta se sterilnom gazom ukloni višak otopine, zatim se čestice potpuno pokrivaju otopinom „PHOSPHATE BUFFERED SALINE“ (zeleni čep) po dva puta u trajanju od dvije minute. Otopina fosfatnih iona služi neutralizaciji razine pH vrijednosti (Slika 4.).

Dentinski graft je spreman za upotrebu (24).



Slika 4. prikazuje čestice grafta u procesu čišćenja od organskih tvari.

Količina materijala dobivenog usitnjavanjem zuba je dvostruko veća u odnosu na izvorni volumen. Tako pripremljeni dentin može se koristiti odmah za augmentaciju ili sušenjem suhom sterilizacijom pet minuta na 140 stupnjeva pohraniti za kasniju upotrebu (28).

U slučaju pripreme DDM nakon petominutnog izlaganja čestica 0.5 molarnoj otopini natrijevog hidroksida u 20%-tnom alkoholu (crveni čep) i sušenju, čestice se izlažu otopini etilendiamintetraoctene kiseline (EDTA) (plavi čep) u periodu od dvije minute nakon čega se višak tekućine uklanja sterilnom gazom. Završni korak je izlaganje otopini "PHOSPHATE BUFFERED SALINE" (zeleni čep) dva puta u trajanju od jedne minute. Na kraju je potrebno višak tekućine ukloniti sterilnom gazom.

Postupak djelomične demineralizacije rezultira s 20  $\mu\text{m}$  demineralizirane površine dentina s ciljem poticanja osteogenih svojstava dentina (24).

## **2.2. Definicija, klasifikacija i etiopatogeneza periimplantitisa**

### **2.2.1. Periimplantitis i periimplantno zdravlje**

Desetljećima se implantologija sve više razvijala i danas je neizostavni dio moderne stomatologije s dobrim rezultatima dvadesetogodišnjeg preživljena implantata čak 84-93%. Iako se tehnologija i implantologija neprestrano razvijaju, a popularnost implantoprotetske sanacije bezubosti raste, susrećemo se s izazovima u očuvanju zdravlja tvrdih i mekih tkiva oko implantata (34).

Pojam periimplantitis je prvi put spomenut 1994. kao pojam koji opisuje upalni proces oko implantata (1) dok je 2017. godine Četvrta radna skupina na svjetskoj radionici za klasifikaciju parodontnih bolesti prvi put definirala i klasificirala periimplantne bolesti i stanja. Prema najnovijoj klasifikaciji periimplantno zdravlje podrazumijeva odsustvo svih znakova upale (oticanje, crvenilo, krvarenje prilikom sondiranja), a može postojati i na reduciranoj koštanoj potpori.

Periimplantni mukozitis je karakteriziran upalnom promjenom mekog tkiva oko implantata bez gubitka koštanog tkiva, uz mogućnost oticanja i/ili supuracije s povećanom dubinom sondiranja ili smanjenom otpornosti tkiva na sondiranje.

Periimplantitis je plakom uzrokovano patološko stanje tkiva oko implantata karakterizirano upalom periimplantne mukoze u vidu krvarenja, crvenila, supuracije, povećane dubine sondiranja i povlačenja marginalne gingive te radiološkim gubitkom koštane potpore (35).

U slučaju da ostali dijagnostički kriteriji nisu ispunjeni, dijagnoza periimplantitisa se može temeljiti na prisutnosti krvarenja i/ili supuracije na nježno sondiranje, dubine sondiranja  $\geq 6$  mm i razinu kosti  $\geq 3$  mm u odnosu na najkronarniji dio intrakoštano smještenog implantata.

Još davne 1977. godine je Brannemark definirao pojam oseointegracije kao strukturne i funkcijske veze između žive kosti i površine implantata. Albrektsson i Wennerberg su redefinirali pojam oseointegracije i u svom članku 2013. godine predlažu da je oseointegracija reakcija stranog tijela (engl. FBR- foreign body reaction) gdje se kost oko implantata formira kao obrambena imunološka reakcija sa svrhom zaštite tkiva od implantata. Tkiva prihvaćaju i integriraju titan u kost kao način obrane i uspostavljanja ravnoteže imunološkog odgovora u cilju uspostave periimplantnog zdravlja. Kada je ravnoteža poremećena javlja se periimplantitis (1).

Postavljanje je implantata svakodnevni dio današnje suvremene dentalne medicine. Iako dvadesetogodišnja praćenja pokazuju velike postotke preživljenja implantata, uspjehom implantata možemo podrazumijevati samo implantate bez znakova upale i gubitka kosti.

Prevalencija periimplantnog mukozitisa i implantitisa diljem svijeta varira s postotkom do čak 43% u Europi (36), ili pak od 1 do 47% prema (4). Unatoč činjenici da različita istraživanja donose različite rezultate, većina studija navodi prevalenciju u širokom rasponu od 19-65% (1). Prema Lindheu prevalencija periimplantitisa varira 2-10% (37). Smatra se da je prevalencija periimplantitisa precijenjena i da Bop i dubina sondiranja (PD) nemaju dijagnostičku i

prognostičku relevantnost kao što je to slučaj kod parodontitisa. De Bruyn i sur. su pokazali da 19-43% implantata sa znakovima progresivnog gubitka kosti nisu pokazali PD  $\geq$  6 mm ili gnojenje, a Bop je bio prisutan i kod implantata s marginalnim gubitkom kosti i bez gubitka kosti. Zato smatraju da periimplantitis nije jasno definirano stanje pri čemu izražene kliničke prezentacije upale ne moraju nužno biti udružene s podležećom opsežnom destrukcijom kosti, isto tako opsežnu destrukciju ne mora slijediti dramatična klinička prezentacija upalne reakcije (1).

Kada u protetsku sanaciju planiramo uključiti implantate, takvu restauraciju planiramo s uspjehom za veći broj godina, a da bismo to postigli potrebno je poznavati biologiju i mehaniku tkiva koja nadomještamo te moguće rizične čimbenike za nastanak periimplantnih bolesti. Činjenica je da unatoč kontinuiranom istraživanju i znanstvenom napretku rizični čimbenici nisu u potpunosti potvrđeni (38). Prošlost parodontitisa, loša oralna higijena, nedostatak suradnje i neredovite stomatološke kontrole diskutiraju se kao potencijalni faktori rizika. Za povezanost pušenja i periimplantitisa postoje oprečna mišljenja. Dok ga jedni svrstavaju u rizične čimbenike, drugi smatraju da nije relevantan prediktor razvoja periimplantitisa. Ista stvar je i s dijabetesom. Prema retrospektivnim studijama pacijenti koji su imali dijabetes, nisu bili pod većim rizikom za razvoj periimplantitisa u usporedbi s nedijabetičarima (39,40). Istraživanja koja periimplantitis dovode u korelaciju s dijabetesom ukazuju na povećane razine HbA1c i nekontrolirani dijabetes (41). Nadalje, loša kontrola plaka doprinosi razvoju periimplantitisa. Osim toga, rizični faktori poput nedostatka keratinizirane mukoze, višak cementa, polimorfizam gena određenih citokina, pozicija implantata i dizajn suprastrukture, okluzalno preopterećenje, dob, spol kao i manjak vitamina D predlažu se za rizične čimbenike u razvoju periimplantitisa. Međutim, ograničena je količina dokaza koja bi navedene faktore znanstveno potvrdila kao rizične čimbenike (42).

### **2.2.2. Mikroorganizmi uključeni u nastanak periimplantitisa i biološki odgovor organizma**

Jednom kad je implantat izložen uvjetima usne šupljine dolazi do formacije pelikule na njegovoj površini koja postaje osnova za naseljavanje i adheziju mikroorganizama. Sastav i formacija pelikule na implantatu i prirodnom zubu se razlikuje jer pelikulu na titanskoj površini tvore visokomolekularni mucini, salivarne  $\alpha$ -amilaze i prolinom bogati glikoproteini dok se



niskomolekularni mucini nalaze u sastavu pelikule na caklini. Daljnji slijed formiranja biofilma je isti kao kod zuba (1). Periimplantitis je polimikrobna infekcija koja u formi biofilma kolonizira površinu implantata i podležećeg tkiva. Poznato je da mukozitis prethodi periimplantitisu, ali stanja ili događaji koji će odrediti trenutak prelaska mukozitisa u periimplantitis još nisu identificirani. Sastav biofilma u periimplantitisu je različit u odnosu na biofilm zdravih implantata i sastoji se od heterogene skupine mikroorganizama uključujući i one koje sudjeluju u nastanku paradontitisa. Bakterijske vrste koje se povezuju s periimplantitisom su obligatne ananerobne gram-negativne bakterije poput *T. forsythia*, *F. nucleatum*, *T. denticola*, *P. intermedia* i *P. gingivalis*, asaharolitičke anaerobne gram-pozitivne bakterije poput *Eubacterium* i druge bakterije kao što su *C. rectus*, *D. invisus*, *P. micra* i *S. epidermidis*. U odnosu na zdrave implantate, oportunistički patogeni poput *Candida albicans*, *Ebstein Barr* virusa, Citomegalovirusa se češće nalaze u periimplantitisu i moguće potenciraju bakterijski učinak na periimplantna tkiva (1,43). Kako mikroorganizmi napreduju kroz tkivo koje okružuje implantate stimuliraju imunološki odgovor te nastaju proupalni medijatori koji putem kompleksnih međustaničnih signalnih interakcija dovode do imunosteolitičke reakcije i gubitka kosti. Proupalni medijatori uključuju IL-1 $\beta$ , IL-6, IL-17, TNF-  $\alpha$  koji dominiraju i predvode nastanak upalnih lezija. Kao odgovor na nastanak upale stvaraju se i protuupalni citokini (IL-10), kao i kemokini (IL-8), međutim studije dovode u pitanje njihovu količinu i učinkovitost u preveniranju progresije periimplantitisa, odnosno onaj manji broj stanica fibroblasta tijekom procesa reparacije jednostavno nije dovoljan za produkciju dostatne količine kolagena i zaustavljanje napredovanja destrukcije.

U lezijama periimplantitisa eksprimira se receptor aktivator nuclear factor  $\kappa$ - $\beta$  (RANK) i njegov ligand (sRANKL ili RANKL), moguće smanjujući aktivnost antagonista osteoprotegerina koji inhibira RANKL i vezanje na RANK. Na taj način inhibira se regulacija osteoklastične aktivnosti pogodujući povećanoj resorpciji kosti. Također, u lezijama nalazimo i povećane količine ekstracelularnih enzima iz skupine proteinaza, matriksne metaloproteinaze i katepsin K (1,43).

Jednom kada je upalna reakcija pokrenuta, periimplantno tkivo ubrzo biva infiltrirano upalnim stanicama. Neutrofilni granulociti, limfociti T i B kao i plazma stanice te makrofazi su dominantne stanice upalnih lezija. Na početku je upalna lezija od kosti odvojena zonom zdravog vezivnog tkiva. Jedna studija pokazuje infiltraciju subepitelnog vezivnog tkiva upalnim CD68+ stanicama smanjujući zonu zdravog tkiva iznad kosti. Još se ispituje što uzrokuje apikalnu

migraciju upalnog infiltrata, ali je poznato da gubitak kosti nije linearan i u usporedbi s paradontitisom se brže pojavljuje i brže napreduje (34).

Iako u ranoj fazi upale gingiva i sluznica na kolonizaciju mikroorganizama odgovaraju jednako jer su upalne lezije jednake po veličini i mjestu (37,44), nakon 90 dana upalni infiltrat kod implantata se širi jače i apikalno progredira (1). Isto tako, lezije kod paradontitisa su stalno odvojene od alveolarne kosti zonom neupalnog vezivnog tkiva od oko jedan milimetar dok lezije oko implantata zahvaćaju sve dijelove srži alveolarne kosti (37). Studije na ljudima pokazuju da upalni infiltrat sadrži visoke koncentracije plazma stanica i limfocita, a puno veći omjer stanica polimorfonuklearnih leukocita (PMN) i makrofaga. Stanice se ne nalaze samo u epitelu džepa i upalnim lezijama, već i u perivaskularnim prostorima, udaljenim od površine implantata (37). Periimplantitis obično stvara leziju kraterastog oblika dok paradontitis pokazuje uzorak atipičnog gubitka kosti (1). Uočeno je da u upali periimplantno tkivo i gingiva imaju slične količine kolagenih vlakana i vaskularnih struktura, ali se razlikuju prema volumenu tkiva infiltriranog fibroblastima i upalnim stanicama. Prijelaz normalnog u upalno tkivo karakteriziran je padom u količini kolagena i fibroblasta te porastom prokrvljenosti tkiva. Upalna infiltracija gingivnog tkiva imala je u većem omjeru fibroblaste i makrofage, nego upalni infiltrat vezivnog tkiva oko implantata dok se gustoća PMN i plazma stanica nije razlikovala.

Rezultati biopsije humanih uzoraka pokazuju oprečne rezultate. Dok jedne studije pokazuju da je udio B limfocita (CD19+) veći u odnosu na T limfocite, druge pokazuju da je kod periimplantitisa veći udio limfocita T u odnosu na limfocite B. Uspoređujući lezije kod paradontitisa i periimplantitisa apikalna migracija upalnog staničnog infiltrata je izraženija kod periimplantitisa sežući apikalnije od epitela džepa, omogućujući stanicama upalnog infiltrata izravan kontakt s biofilmom na površini implantata. Oba klinička entiteta sadržavaju dominantno plazma stanice i limfocite dok se neutrofil i makrofagi u većem omjeru nalaze u periimplantitisu, nego u paradontitisu (45).

### **2.2.3. Koštani defekti oko implantata**

Jedan od najvažnijih faktora za uspjeh regenerativne terapije periimplantitisa je konfiguracija koštanog defekta oko implantata i broj preostalih koštanih zidova. Prema broju preostalih zidova defekti mogu biti jednozidni, dvozidni, trozidni, četveroizidni (46).

Schwarz i sur. su 2007. predstavili klasifikaciju periimplantnih defekata koja se bazira na intrakoštanim značajkama i horizontalnom gubitku kosti opisujući pritom nedostatak bukalnog ili lingvalnog zida, cirkumferentni gubitak, supra ili infrakoštani gubitak potpornog tkiva. Klasifikaciji je u 2019. godini prema Monjeu dodana mogućnost kombinacije defekata.

S obzirom na pretklinička i klinička istraživanja, koštani defekti oko implantata mogu biti podijeljeni u nekoliko klasa:

Klasa I (infrakoštani defekti):

Ia - vestibularno dehiscijencija, tijelo implantata je sa ostalih strana okruženo kosti

Ib - vestibularno dehiscijencija sa semicirkularnom resorpcijom do srednje trećine implantata, nasuprot dehiscijencije postoji kost

Ic - dehiscijencija vestibularno sa cirkularnom resorpcijom i očuvanim lingvalnim zidom

Id - cirkularni defekt s gubitkom kompakte vestibularno i oralno (dehiscijencija je prisutna vestibularno i oralno)

Ie - cirkularna resorpcija s očuvanjem bukalnog i lingvalnog koštanog zida (nema dehiscijencije)

Klasa II: suprakrestalni defekti/horizontalni defekti (površina implantata je eksponirana supraalveolarno)

- razina alveolarne kosti je granica defekata I. i II. klase

Klasa III: kombinirani defekti

IIIa - bukalna dehiscijencija

IIIb - 2-3 zidni defekti

IIIc - cirkumferentna konfiguracija defekta

Također, prema Schwarzu i sur. širina alveolarnog grebena definira vrstu defekta koji će nastati prilikom razvoja periimplantitisa (47). Prevalencija defekata varira od studije do studije, ali se čini da su cirkumferentni najučestaliji, a zatim kombinacija bukalne dehiscijencije s cirkumferentnim defektom. Cirkumferentni defekti imaju najveći uspjeh regeneracije i smanjenje dubine sondiranja dok klasa Ib i Ic pokazuju namjanji uspjeh. S obzirom na to da su nakon cirkumferentnih, Ib defekti najučestaliji, često vidimo defekte koji ne daju predvidivi

uspjeh regenerativnom terapijom. Za uspješnu je regeneraciju koštanog defekta potrebno procijeniti vrstu defekta i ispravno postaviti indikaciju za primjenu regenerativne terapije (46).

#### **2.2.4. Liječenje upale tkiva oko implantata**

Jednom kada nastane upala oko implantata cilj provođenja bilo koje vrste terapije jest uspostaviti i održati periimplantno zdravlje. Idealno bi bilo omogućiti potpuno povlačenje bolesti u kombinaciji s regeneracijom izgubljenog koštanog i mekog tkiva, ali rezultati regenerativnih metoda često su nepredvidivog uspjeha (34). U literaturi se opisuju različiti pristupi zbrinjavanju periimplantitisa, od nekirurškog debridmana i dekontaminacije površine implantata te potporne terapije, preko kirurških metoda zbrinjavanja koštanih defekata. Unatoč velikim naporima koji se ulažu u pronalazak najbolje metode liječenja, još uvijek ne postoji univerzalno prihvaćena metoda regeneracije izgubljenog koštanog tkiva čiji bi ishodi bili predvidivi (3). Ipak, kako bi se zaustavio razvoj i napredovanje lezija oko implantata razvijen je sustav protokola kumulativne interseptivne potporne terapije (CIST) koji uključuje četiri koraka koje primjenjujemo s obzirom na raširenost periimplantne lezije.

CIST-protokol A odnosi se na mehaničko čišćenje površine implantata. Uz prisutan plak i kamenac te pozitivan nalaz Bop, sa ili bez supuracije i dubinom sondiranja manjom od 4 mm, terapija sugerira uklanjanje kamenca kiretom, a plaka poliranjem površine implantata gumicom i pastom za poliranje.

CIST-protokol A+B odnosi se na dodatak antiseptičke terapije. Uz povećanu dubinu sondiranja 4-5 mm sa znakovima upale (Bop+, +/- supuracija), potrebno je mehaničko odstranjenje naslaga nadopuniti antiseptičkom terapijom 0.2%-tnom otopinom klorheksidin glukonata.

U CIST-protokol A+B+C uključuje se i antibiotska terapija. Uz prisutnost upale (Bop+, supuracija+/-), povećana je dubina sondiranja  $\geq 6$  mm, moguć je i nalaz radiološkog gubitka kosti. Terapijski protokol uključuje mehaničko čišćenje, primjenu antiseptika te sustavnu antibiotsku terapiju.

CIST-protokol A+B+C+D se odnosi na kiruršku terapiju pod uvjetom da je infekcija oko implantata pod kontrolom kako bi se osigurali uvjeti pogodni za stvaranje nove kosti (Bop- i smanjena dubina sondiranja) (48).

Kirurške tehnike dostupne u liječenju periimplantitisa dijele se na resektivne i regenerativne. Načelno, ako defekt oko implantata nema koštanog omeđenja (supraalveolarna komponenta), terapija izbora je resektivna kirurgija (46). Za uznapredovale slučajeve periimplantitisa kombiniraju se resektivni i regenerativni postupci. Studije pokazuju da kirurško regenerativno zbrinjavanje periimplantitisa augmentacijom koštanih defekata autogenim i drugim koštanim nadomjestcima dovodi do kratkoročno i dugoročno dobrih rezultata. Naglašava se da uspjeh regeneracije koštanog potpornog tkiva ovisi o vrsti defekta, karakteristikama površine implantata kao i metodi debridmana i dekontaminacije implantata (49).

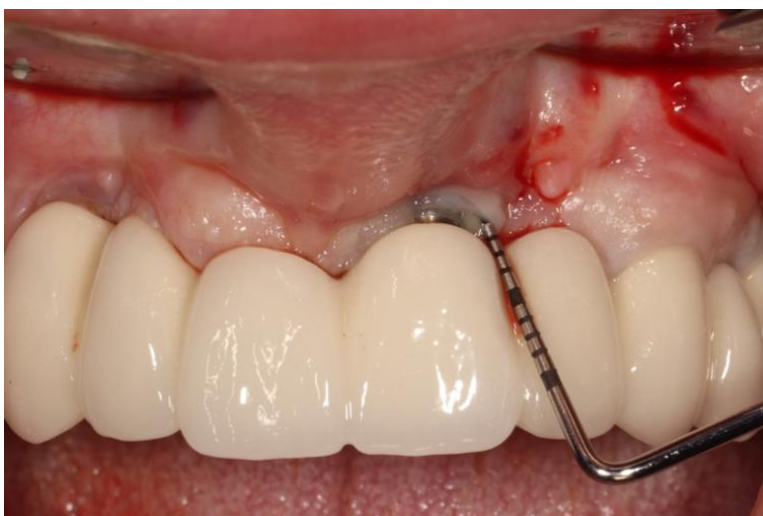Dekontaminacija površine implantata je presudan postupak u kirurškom tretmanu, a odnosi se na uklanjanje adheriranog biofilma, kamenca, nekrotične kosti i bakterija do razine spojive s periimplantnim zdravljem. Međutim, u nastojanju potpunog čišćenja površine implantata nailazimo na prepreke jer se na površini implantata nalaze navoji koji otežavaju čišćenje, ostavljajući bakterijama idealno skrovište za razvoj reinfekcije. Literatura pokazuje da potpunu dekontaminaciju (mehaničku i kemijsku) nije moguće postići niti u *in vitro* uvjetima, a kamoli *in vivo*. Osim toga, različite su stope uspjeha i rezultata s obzirom na vrstu površine implantata. Dok jedne studije tvrde da je veći uspjeh re-oseointegracije na grubo obrađenim implantatima, druge navode veće uspjehe kod poliranih površina (46). Tradicionalne terapije koje uključuju mehanički debridman, kemijske agense, svjetlom induciranu terapiju su razvijene po uzoru na načine liječenja zubi. Mehanički debridman se odnosi na čišćenje navoja implantata kiretama, a izolirana terapija samo mehaničkom dekontaminacijom rezultira kratkoročno smanjenjem simptoma upale, a rijetko potpunim povlačenjem bolesti. Ultrasonični uređaji su podijeljeni u dvije skupine; piezoelektrični i magnetostriktivni, čije se čišćenje bazira na energiji vibracija. Međutim, energija koja se oslobađa radom ultrasoničnih uređaja uklanja biofilm, ali može i oštetiti površinu implantata. Zato se danas rabe nastavci prilagođeni površini implantata. Ovi uređaji daju bolje rezultate u odnosu na čišćenje kiretama. Veliki problem kliničara je sačuvati topografsku i kemijsku strukturu implantata, a opet, efikasno dekontaminirati površinu i omogućiti reintegraciju tkiva. Metode zračne abrazije su pokazale superiornost u odnosu na mehaničke instrumente. Eritritol je niskoabrazivni prašak, biokompatibilan i ne mijenja površinu implantata. Studije opisuju da se nakon tretmana smanjuje nakupljanje biofilma, poboljšava prijanjanje stanica, viabilnost te proliferacija osteoblasta. Kemijski agensi dostupni za dezinfekciju su klorheksidin diglukonat u koncentracijama 0.2% i 0.12%, natrijev hidroksid te 3%-tni vodikov peroksid. Do danas ne postoji konsenzus koji ukazuje na superiornost jedne metode u odnosu na drugu. Bez obzira na raznolikost metoda koje se danas primjenjuju u

liječenju, čini se da u smislu suzbijanja upale i rekonstrukcije izgubljenog tkiva, najbolje rezultate daje kombinacija tradicionalnih metoda (mehanički debridman, kemijski agensi, zračna abrazija, laseri, ultrasonični uređaji) s rekonstruktivnim kirurškim metodama (34,50).

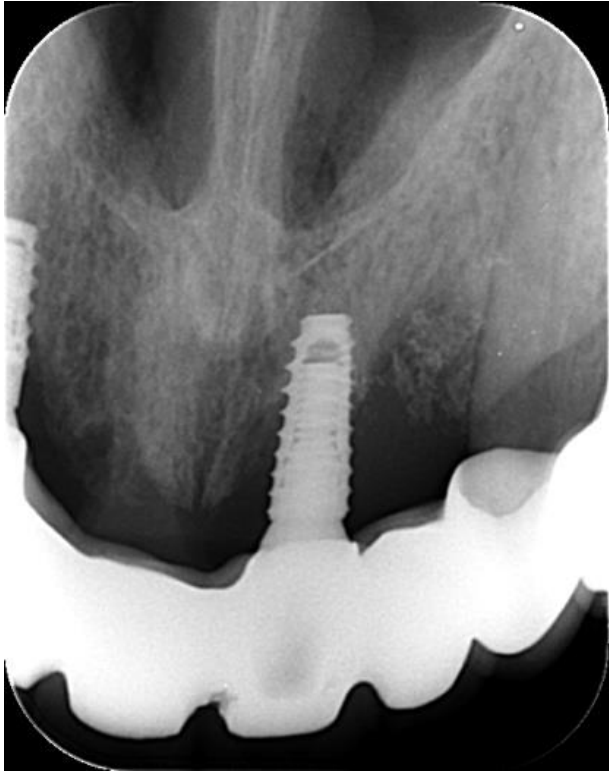
### **2.3. Regenerativno kirurško liječenje periimplantitisa koristeći autologni dentinski graft**

Kako je više puta naglašeno, nema konsenzusa niti protokola koji definira najbolju kiruršku metodu liječenja periimplantitisa ili način dekontaminacije eksponiranih implantata, zato u literaturi nailazimo na različite protokole i dizajn studija. Postoji samo ograničen broj studija u kojima se susreće tretiranje koštanih defekata oko implantata koristeći dentinski graft (51,52). Mali broj studija proizlazi iz činjenice da je potrebno precizno odrediti indikaciju koje defekte oko implantata možemo tretirati dentinskim graftom, i jednako važno, imati dostupan zub kojem je parodontološka prognoza loša ili je funkcijski bezvrijedan, a može se koristiti kao dentinski graft.

U istraživanju Horowitz i sur. (51) nailazimo na pacijenta kojem je prije 12 godina ugrađen implantat. Kliničkim pregledom se otkriva recesija između dva središnja sjekutića (Slika 5.). Radiološko ispitivanje (Slika 6.) pokazuje veliki gubitak kosti oko sjekutića i 30%-45% gubitka kosti oko implantata s dubinama sondiranja oko 6 mm. Središnji sjekutić uz implantat je iz parodontoloških razloga izvađen i korišten kao mineralizirani dentinski graft, pripremljen prema protokolu (24).

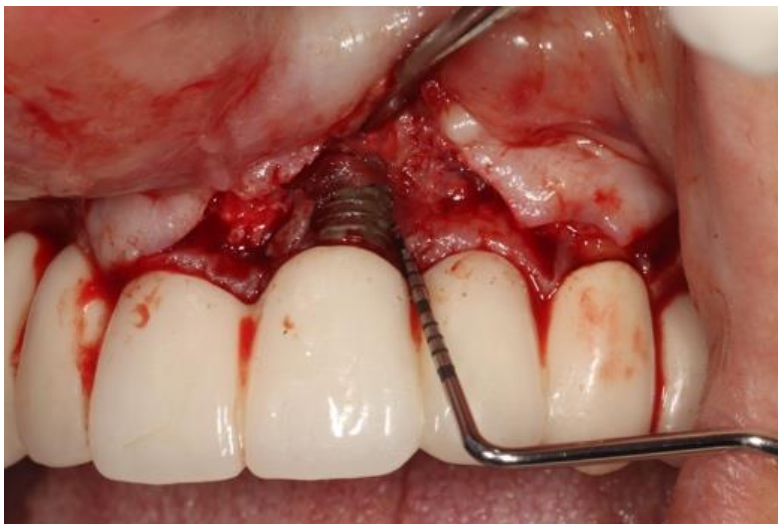

Slika 5. prikazuje recesiju oko implantata 21 s dubinama sondiranja 6 mm i prisutnim znakovima upale (Bop +).

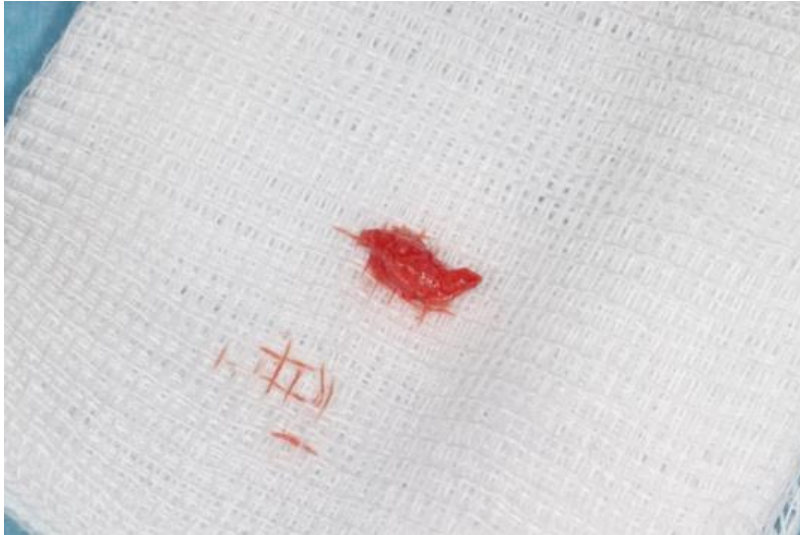

Slika 6. preoperativni rendgenogram područja 21 prikazuje koštani defekt oko implantata nastao uslijed periimplantitisa.

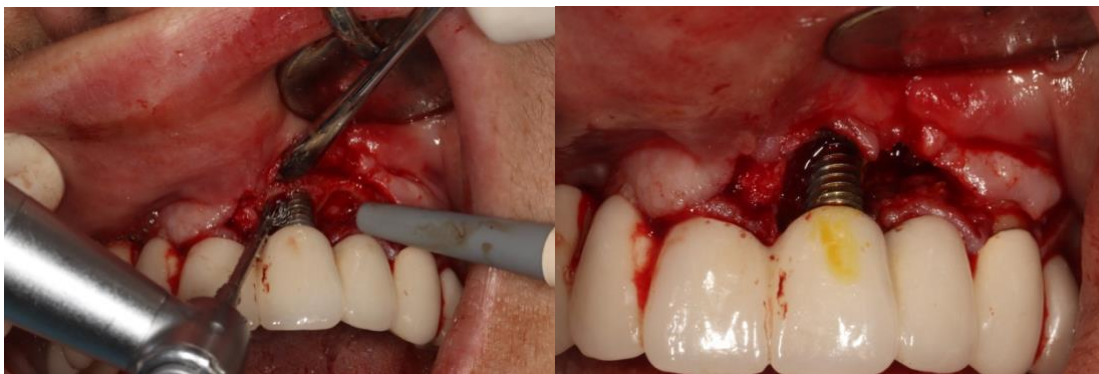Nakon odizanja režnja (Slika 7.) i uklanjanja granulacijskog tkiva (Slika 8.), površina implantata je mehanički i kemijski dekontaminirana (Slika 9.).



Slika 7. eksponirana površina implantata nakon odizanja režnja, sondiranje intrakoštanog defekta iznosi 6 mm.



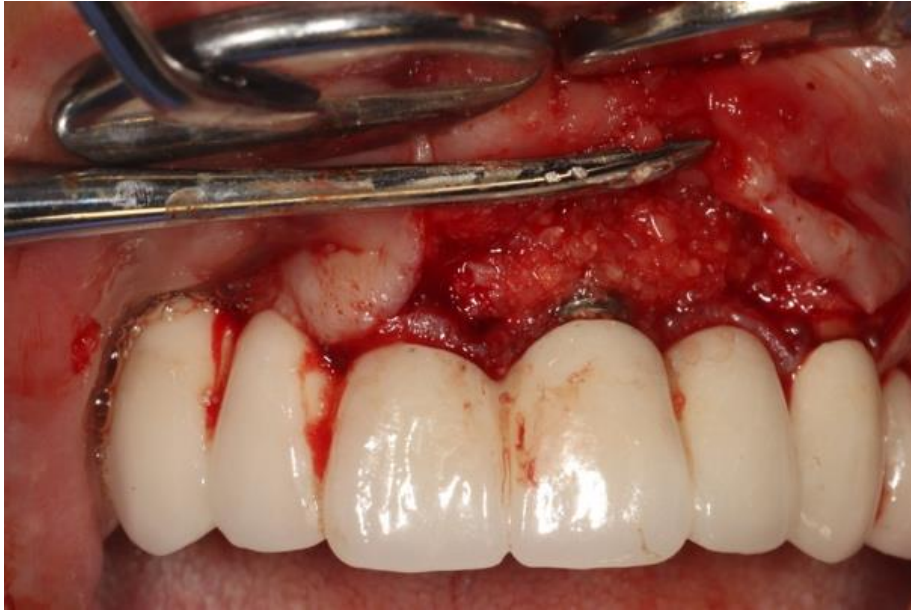Slika 8. prikazuje uklonjeno granulacijsko upalno tkivo.



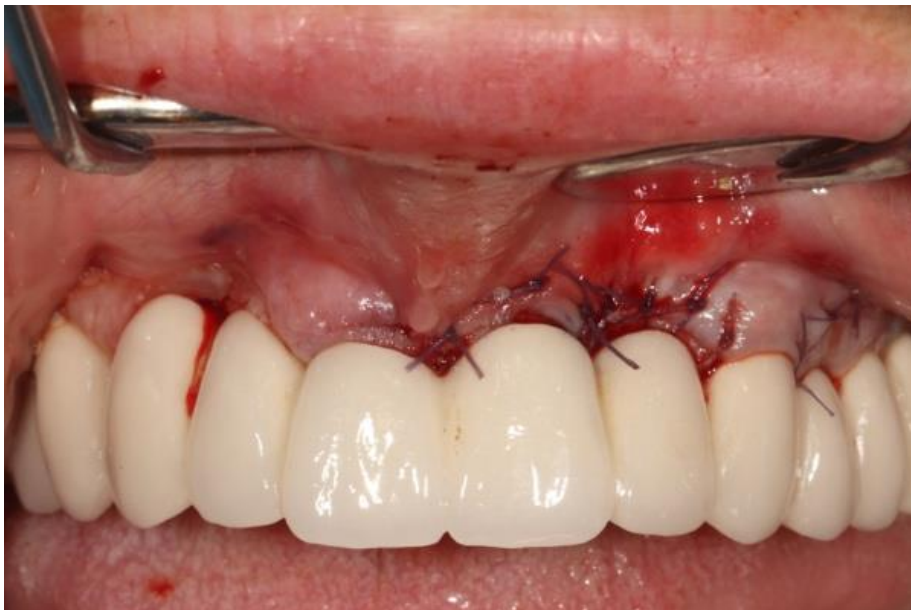Slika 9. Čišćenje površine implantata titanskom četkicom i 3%-tnom otopinom vodikovog peroksida te otopinom joda.

Mineralizirani dentinski graft je u jednakom omjeru pomiješan s mineraliziranom spužvastom kosti (alograft) i hidratiziran fiziološkom otopinom. Tako pripremljen graft je postavljen oko implantata do razine okolne kosti (Slika 10.). Materijal je prekriven membranom i režanj sašiven u prvobitni položaj kako bi fiksirao koštani graft (Slika 11.).





Slika 10. Augmentirano područje koštanog defekta česticama mineraliziranog dentinskog grafta.



Slika 11. Šivanje režnja preko augmentiranog područja.

Rezultati regenerativnog liječenja periimplantitisa su praćeni u 18-o mjesecom periodu pokazujući fiziološke dubine sondiranja (2 mm), zdravo meko tkivo oko implantata i vertikalni dobitak kosti 3-5 mm. Gotovo svi prethodno eksponirani navoji implantata su prekriveni novostvorenom kosti, a razlika čestica grafta i okolne autologne kosti se ne uočava.

Pored ovog istraživanja u literaturi nailazimo na istraživanje Kanazirski i Kanazirska (52) koji su tretirali koštani defekt oko implantata nastao šest mjeseci nakon ugradnje implantata, česticama demineraliziranog dentinskog grafta, dobivenog vađenjem umnjaka. U ovom je istraživanju granulacijsko tkivo, nakon odizanja režnja, ukonjeno pomoću Er:YAG lasera. Nakon što je defekt ispunjen česticama grafta, graft je prekriven „Platelet-Rich Fibrin“ (PRF) membranom, a režanj zašiven. Rezultati rendgenske kontrole nakon tri mjeseca pokazuju novoformiranu kost oko implantata, zadovoljavajuće gustoće, a stabilnost implantata je značajno poboljšana. Resorpcija kosti oko implantata se ne uočava ni nakon šest mjeseci od protetske opskrbe.

Istraživanje Kim i sur. (53) animalnom studijom pokazuje stvaranje kosti koristeći blokove dentinskog grafta u umjetno stvorenim vertikalnim koštanim defektima i predlaže da je autogeni dentinski graft dobra zamjena za autogeni koštani nadomjestak.

### **3. RASPRAVA**

Kada nastupi proces resorpcije kosti oko implantata, regenerativne metode imaju za cilj reoseintegracijom nadomjestiti izgubljeno koštano tkivo. Reoseintegracija se definira kao *de novo* uspostava osteogeneze i oseintegracije (46). Na već jednom kontaminiranoj površini reoseintegracija nastaje teško i ishodi takvih regenerativnih postupaka teško se predviđaju. Biofilm koji se formira na implantatima, vjerojatno mijenja karakteristike površine implantata. Implantati su napravljeni od komercijalno čistog titana, prekriveni slojem titanijevog dioksida koji mu daje visoku površinsku energiju i olakšava interakciju stanica i površine implantata. Kontaminirana površina snižava površinsku energiju i takva površina ne mora podržavati oseintegraciju, već može provocirati reakciju stranog tijela. Zato, da bismo u sanaciji periimplantitisa uspjeli, osnova prije regenerativne terapije, jest sanacija upale uspostavom odgovarajuće oralne higijene, učinkovite kontrole biofilma i kvalitetne dekontaminacije površine implantata (37,46). U zdravih implantata sastav biofilma se uspostavlja sedam dana nakon ugradnje i sastoji se od gram-pozitivnih fakultativno anaerobnih štapića i koka, i ne mijenja se tijekom vremena. S druge strane, mikrobiološka fluora koju pronalazimo kod periimplantitisa se predominantno sastoji od gram-negativnih anaerobnih bakterija koje susrećemo i u prodontitisu. Pored njih su prisutni i oportunistički patogeni poput *S. aureus*, *Streptococcus anaerobius*, *E. coli*, *Candida* te virusi. Treba naglasiti da još nisu otkrivene sve bakterijske vrste i mikroorganizmi udruženi u razvoj periimplantnih bolesti, stoga se mikrobiota smatra nepotpunom (1,37,42). Postoje dokazi da potencijalni patogeni oko preostalih zuba mogu naseliti implantate unutar šest mjeseci u slučaju nesanimiranog paradontnog zdravlja. Međutim, prije nego što svaki radiološki gubitak kosti oko implantata proglasimo periimplantitisom, treba razlikovati mogućnost inicijalne fiziološke remodelacije kosti nakon ugradnje implantata od progresivnog gubitka kosti. Gubitak kosti u rasponu 0.5-2 mm u procesu cijeljenja može se smatrati fiziološkom remodelacijom kosti dok bilo koji drugi gubitak kosti nakon protetske opskrbe veći od 2 mm treba pobuditi sumnju na mogućnost periimplantitisa (42).

Mnoge su se studije bavile sanacijom defekata oko implantata, a malo je onih koje su regenerativno liječile defekte nastale uslijed periimplantitisa. Studije koje su proučavale regeneraciju periimplantitisa uzrokovanih koštanih defekata koristeći dentinski graft, gotovo ne postoje. Rezultati studija koje su lezije periimplantitisa zbrinjavale rekonstruktivno kažu da korištenje ksenogenog goveđeg koštanog nadomjestka daje bolje i predvidljivije rezultate u usporedbi s autolognom kosti. S obzirom na to da je poznato da konfiguracija i omeđenost koštanih defekata utječu na rezultate regenerativnih metoda (49), studija je uključila pacijente

čiji su defekti omeđeni s dvama ili više zidova. Nakon uklanjanja granulacijskog tkiva i debridmana površine implantata titanskim kiretama, površina je kemijski očišćena 3%-tnim vodikovim peroksidom i fiziološkom otopinom. Zatim su defekti ispunjeni ksenogenim materijalom ili autolognom kosti i prekriveni membranom. Ishod istraživanja ukazuje na mogućnost dugoročnog dobitka kosti (pet do sedam godina) nakon tretmana periimplantnih defekata ksenogenim i autolognim materijalima. Superiornost ksenogenog materijala u navedenom istraživanju može biti pripisana povećanoj radioopaknosti materijala te sporijoj resorpciji u odnosu na autogenu kost (4). Također Bhatavadekar i Gharpure su periimplantne koštane defekte tretirali smjesom deproteinizirane goveđe kosti i 10%-tnog svinjskog kolagena natopljenom u antibiotik i pokazali moguću metodu regeneracije (3). Sistemska primjena antibiotika može potpomoći ishode regenerativne terapije periimplantitisa, ali samostalno nije učinkovita, već se uvijek mora kombinirati s detaljnim uklanjanjem biofilma (37). S obzirom na to da varijacije u rezistenciji mikroorganizama na amoksicilin, klindamicin, doksiciklin, metronidazol, preporuča se test antibiotske rezistencije mikroorganizama prije primjene antibiotske terapije (54). Međutim, lokalna aplikacija antibiotika se treba pažljivo razmotriti s obzirom da se neki antibiotici poput minociklina i nakon ispiranja zadržavaju na površini implantata i mogu ometati reoseintegraciju i djelovati kao rezervoar mikroorganizama (55).

Nadalje, Froum i sur. su istraživali primjenu derivata caklinskog matriksa te miješanje koštanih graftova s PDGF-om te kolagenom membranom pri čemu u petogodišnjem i sedmogodišnjem praćenju dobivaju smanjenje dubine sondiranja i radiološki dokazuju dobitak kosti. Haas i sur. pak primjenjuju penicilin i fotodinamsku terapiju te koštane defekte zbrinjavaju autolognom kosti i ePTFE membranom. Za razliku od Haas i sur., Roos Jansaker i sur. koriste resorptivne membrane (46).

U istraživanju Vanchit i sur. (56) prikazana su tri slučaja augmentacije koštanih defekti oko implantata koristeći alogeni graft (FDBA) kombiniran s emdogainom pri čemu su implantati spašeni i dokazan je regenerativni potencijal u dva od tri slučaja.

Koštani defekti mogu biti augmentirani česticama dentinskog grafta kada postoji opravdana indikacija za vađenje zuba. S obzirom na to da je izvađeni zub autologni materijal kod istog se pojedinca može koristiti bez straha od imunološkog odbacivanja materijala kao što je to slučaj kod drugih komercijalnih materijala. Uz to, pokazuje izvrsnu indukciju stvaranja nove kosti. S obzirom na način pripreme i udio anorganskih tvari, dentinski graft može biti mineraliziran, djelomično ili potpuno demineraliziran. Dokazano je da čestice demineraliziranog dentina zbog

veće ekspozicije organske kolagene matrice, privlače više osteogenih stanica omogućujući pritom stvaranje veće količine vitalne kosti. Koristeći mineralizirani graft, potrebno je duže vrijeme da se čestice resorbiraju i organska matrica izloži okolini te privuče osteogene stanice jer visokomineralizirana zubna tkiva bivaju teže resorbirana osteoklastičnom aktivnošću, stoga pružaju više vremena osnovu za razvoj kosti (51). U istraživanju Umebayashi i sur. djelomično demineralizirani dentinski graft je korišten u kombinaciji s usitnjenom autolognom kosti. Uviđa se da graft služi kao osnova štiteći pritom autolognu kost od prebrze resorpcije i omogućuje urastanje osteoblasta iz kosti u prostore grafta te stvaranje nove kosti (57). Infrakoštani paradontni džepovi ili prostori kod imedijatne implantacije mogu biti implantirani s manjim česticama grafta dok kod nedostatka koštanog zida potrebne su čestice većih dimenzija koje će duže vrijeme pružati potporu i omogućiti koštanu regeneraciju (51). Nedemineralizirani dentinski graft ima potencijal stvaranja kosti u ranim periodima cijeljenja, može biti korišten kao materijal za koštani graft u procesima augmentacije, a može biti kombiniran i s PRF-om ubrzavajući stvaranje kosti (58). Niz je studija koje pokazuju uporabu dentinskog grafta s imedijatnim postavljanjem implantata u postekstakcije alveole ili prezervaciju alveole nakon vađenja umnjaka. Nadalje, koristi se i za lateralnu te vertikalnu augmentaciju alveolarnog grebena, veliko podizanje sinusa s naknadnom postavom implantata, a malo je onih studija koje dentinski graft koriste kod zbrinjavanja defekata uslijed periimplantitisa.

Istraživanje Horowitz i sur. (51) pokazuje zbrinjavanje prave periimplantne upalne lezije česticama MDG pomiješanim s alograftom i dokazuje dugoročno stabilne rezultate korištenja dentinskog grafta te dobitak kvalitetne autologne kosti. S druge strane, u istraživanju Kanazirski i Kanazirska (52) koristi se samo DDG, ali to istraživanje osim radiološkog gubitka koštanog tkiva i povećane dubine sondiranja, ne navodi druge znakove upale oko implantata, a implantat je postavljen svega šest mjeseci prije regenerativnog liječenja. S obzirom na to da nisu navedeni drugi kriteriji za definiranje periimplantitisa i ne postoji postoperativni radiogram niti dubine sondiranja nakon ugradnje implantata, navedena povećana dubina sondiranja i gubitak kosti mogao bi se pripisati i inicijalnoj fiziološkoj remodelaciji kosti.

Sve vrste dentinskog grafta su vrijedni autologni koštani nadomjestci. Važno je poznavati biologiju regenerativnih procesa i biti svjestan ograničenja u metodama navođene regeneracije kosti te svrsishodno primijeniti indikaciju. S obzirom na dobra biološka svojstva dentinskog grafta potvrđena drugim istraživanjima i nedostatak istraživanja u domeni regenerativnog liječenja periimplantitisom induciranih defekata, potrebne su daljnje studije koje bi ispitale pozitivne i negativne strane predložene regenerativne metode.

#### **4. ZAKLJUČAK**

Razvojem je moderne stomatologije zub, koji je nekoć nakon ekstrakcije smatran biološkim otpadom, pronašao svoje mjesto među materijalima koje koristimo u regenerativnim kirurškim postupcima. Dentinski graft je autologni materijal, stoga se kod iste jedinice može rabiti bez straha od izazivanja imunološke reakcije stranog tijela. Postoji više vrsta graftova s obzirom na udio anorganske mineralne komponente: mineralizirani dentinski graft, demineralizirani dentinski graft, potpuno demineralizirani dentinski graft, a svaki se rabi u određenim kirurško-regenerativnim postupcima, uzimajući u obzir njegove karakteristike i indikaciju primjene. Dentinski graft se rabi u zahvatima poput prezervacije postekstrakcijske alveole, vertikalne i horizontalne augmentacije alveolarnog grebena, prilikom imedijatnog postavljanja implantata, *socket shield* tehnike, podizanja dna maksilarnog sinusa i dr., u kojima se pokazao kao jednako vrijedan ili čak superiornijim materijalom u usporedbi s materijalima koji se smatraju zlatnim standardom. Zbog svojih osteoinduktivnih i osteokonduktivnih svojstava dentinski graft bi se mogao pokazati kao idealan koštani nadomjestak za regenerativno liječenje koštanih defekata uzrokovanih upalom tvrdih i mekih tkiva oko implantata. Međutim, u literaturi gotovo da nema radova koji bi prikazali rezultate navedene metode, stoga su nužna daljnja istraživanja kako bismo potvrdili njegov regenerativni potencijal i korist implementacije u regenerativnoj kirurgiji periimplantitisom uzrokovanih koštanih defekata.



## **5. LITERATURA**

1. Fragkioudakis I, Tseleki G, Doufexi AE, Sakellari D. Current Concepts on the Pathogenesis of Peri-implantitis: A Narrative Review. *Eur J Dent.* 2021;15(02):379–87.
2. Tomasi C, Regidor E, Ortiz-Vigón A, Derks J. Efficacy of reconstructive surgical therapy at peri-implantitis-related bone defects. A systematic review and meta-analysis. *J Clin Periodontol.* 2019;46 Suppl 21:340–56.
3. Bhatavadekar NB, Gharpure AS. The Graft Infusion Technique (GIT) for Treatment of Peri-Implantitis Defects: Case Series. *J Dent.* 2021;22(4):296–303.
4. Aghazadeh A, Persson GR, Stavropoulos A, Renvert S. Reconstructive treatment of peri-implant defects—Results after three and five years. *Clin Oral Implants Res.* 2022;33(11):1114–24.
5. Kim YK, Kim SG, Yun PY, Yeo IS, Jin SC, Oh JS, et al. Autogenous teeth used for bone grafting: a comparison with traditional grafting materials. *Oral Surg Oral Med Oral Pathol Oral Radiol.* 2014;117(1):e39–45.
6. Sánchez-Labrador L, Martín-Ares M, Ortega-Aranegui R, López-Quiles J, Martínez-González JM. Autogenous Dentin Graft in Bone Defects after Lower Third Molar Extraction: A Split-Mouth Clinical Trial. *Materials.* 2020;13(14):3090.
7. Ochoa-Rosales D, Moreno Vargas YA, Carrasco V. Bone Regeneration Surgery for Vertical Augmentation Using the KometaBio System. *Prim Sci Surg Res Pract.* 2023; 17-24.
8. Korsch M, Peichl M, Bartols A. Lateral Alveolar Ridge Augmentation with Autologous Dentin of Periodontally Compromised Teeth: A Retrospective Study. *Int J Environ Res Public Health.* 2022;19(8):4560.
9. Xhaferi B, Petreska M, Xheladini A, Papic I. Use of mineralized dentin graft in augmentation of different indication areas in the jaw bones. *Stomatol Glas Srb.* 2021;68(3):113–21.
10. Kim YK, Kim SG, Byeon JH, Lee HJ, Um IU, Lim SC, et al. Development of a novel bone grafting material using autogenous teeth. *Oral Surg Oral Med Oral Pathol Oral Radiol Endodontology.* 2010;109(4):496–503.
11. Kim YK, Keun J, Kim KW, Um IW, Murat M. Healing Mechanism and Clinical Application of Autogenous Tooth Bone Graft Material. In: Pignatello R, editor. *Advances in Biomaterials Science and Biomedical Applications* [Internet]. InTech; 2013 [cited 2024 May

- 21]. Available from: <http://www.intechopen.com/books/advances-in-biomaterials-science-and-biomedical-applications/healing-mechanism-and-clinical-application-of-autogenous-tooth-bone-graft-material>
12. Elamrousy W, Nassar PM, Fayed M, Abdelfattah M. Novel immediate implantation approach using socket shield with dentin graft. *Int Dent J.* 2023;73:S7–8.
  13. Bang G. Bone Induction in Excavation Chambers in Matrix of Decalcified Dentin. *Arch Surg.* 1967;94(6):781.
  14. Tarle Z i sur. *Restaurativna dentalna medicina.* Zagreb: Medicinska naklada; 2019. 4-7.
  15. Nakashima M. Bone morphogenetic proteins in dentin regeneration for potential use in endodontic therapy. *Cytokine Growth Factor Rev.* 2005;16(3):369–76.
  16. Butler WT, Ritchie H. The nature and functional significance of dentin extracellular matrix proteins. *Int J Dev Biol.* 1995;39(1):169–79.
  17. Bono N, Tarsini P, Candiani G. Demineralized Dentin and Enamel Matrices as Suitable Substrates for Bone Regeneration. *J Appl Biomater Funct Mater.* 2017;15(3):236–43.
  18. Kim YK, Lee J, Um IW, Kim KW, Murata M, Akazawa T, et al. Tooth-derived bone graft material. *J Korean Assoc Oral Maxillofac Surg.* 2013;39(3):103–11.
  19. Minetti E, Palermo A, Malcangi G, Inchingolo AD, Mancini A, Dipalma G, et al. Dentin, Dentin Graft, and Bone Graft: Microscopic and Spectroscopic Analysis. *J Funct Biomater.* 2023;14(5):272.
  20. Özkahraman N, Balçioğlu NB, Soluk Tekkesin M, Altundağ Y, Yalçın S. Evaluation of the Efficacy of Mineralized Dentin Graft in the Treatment of Intraosseous Defects: An Experimental In Vivo Study. *Medicina (Mex).* 2022;58(1):103.
  21. Girón J, Kerstner E, Medeiros T, Oliveira L, Machado GM, Malfatti CF, et al. Biomaterials for bone regeneration: an orthopedic and dentistry overview. *Braz J Med Biol Res.* 2021;54(9):e11055.
  22. Koga T, Minamizato T, Kawai Y, Miura K ichiro, I T, Nakatani Y, et al. Bone Regeneration Using Dentin Matrix Depends on the Degree of Demineralization and Particle Size. *PLOS ONE.* 2016;11(1):e0147235.

23. Yeomans JD, Urist MR. Bone induction by decalcified dentine implanted into oral, osseous and muscle tissues. *Arch Oral Biol.* 1967;12(8):999-1016.
24. RAHM [Internet]. [cited 2024 May 26]. KometaBio | Autologous Bone Grafting | Clinical Cases. Available from: <https://www.kometabio.com/protocols>
25. Grawish ME, Grawish LM, Grawish HM, Grawish MM, Holiel AA, Sultan N, et al. Demineralized Dentin Matrix for Dental and Alveolar Bone Tissues Regeneration: An Innovative Scope Review. *Tissue Eng Regen Med.* 2022;19(4):687–701.
26. Rijal G, Shin HI. Human Tooth-Derived Biomaterial as a Graft Substitute for Hard Tissue Regeneration. *Regen Med.* 2017;12(3):263–73.
27. Elfana A, El-Kholy S, Saleh HA, Fawzy El-Sayed K. Alveolar ridge preservation using autogenous whole-tooth versus demineralized dentin grafts: A randomized controlled clinical trial. *Clin Oral Implants Res.* 2021;32(5):539–48.
28. Gideon Hallel IB. A Novel Procedure to Process Extracted Teeth for Immediate Grafting of Autogenous Dentin. *JBR J Interdiscip Med Dent Sci* [Internet]. 2014 [cited 2024 May 23];02(06). Available from: <https://www.omicsonline.com/open-access/a-novel-procedure-to-process-extracted-teeth-for-immediate-grafting-of-autogenous-dentin-jimds-2-154.php?aid=32131>
29. Moriishi T, Fukuyama R, Ito M, Miyazaki T, Maeno T, Kawai Y, et al. Osteocyte Network; a Negative Regulatory System for Bone Mass Augmented by the Induction of Rankl in Osteoblasts and Sost in Osteocytes at Unloading. 2012; 29;7(6):e40143.
30. Cervera-Maillo JM, Morales-Schwarz D, Morales-Melendez H, Mahesh L, Calvo-Guirado JL. Autologous Tooth Dentin Graft: A Retrospective Study in Humans. *Medicina (Mex).* 2021;58(1):56.
31. Mazor Z, Horowitz R, Prasad H, Kotsakis G. Healing Dynamics Following Alveolar Ridge Preservation with Autologous Tooth Structure. *Int J Periodontics Restorative Dent.* 2019;39(5):697–702.
32. Shapoff CA, Bowers GM, Levy B, Mellonig JT, Yukna RA. The effect of particle size on the osteogenic activity of composite grafts of allogeneic freeze-dried bone and autogenous marrow. *J Periodontol.* 1980;51(11):625–30.

33. Kon K, Shiota M, Ozeki M, Yamashita Y, Kasugai S. Bone augmentation ability of autogenous bone graft particles with different sizes: a histological and micro-computed tomography study. *Clin Oral Implants Res.* 2009;20(11):1240–6.
34. Hentenaar D. Treatment of peri-implantitis: non-surgical and resective surgical approaches. [Groningen]: University of Groningen, 2022. 189 p.
35. Berglundh T, Armitage G, Araujo MG, Avila-Ortiz G, Blanco J, Camargo PM, et al. Peri-implant diseases and conditions: Consensus report of workgroup 4 of the 2017 World Workshop on the Classification of Periodontal and Peri-Implant Diseases and Conditions. *J Clin Periodontol.* 2018;45 Suppl 20:S286–91.
36. Fu J, Wang H. Breaking the wave of peri-implantitis. *Periodontol* 2000. 2020;84(1):145–60.
37. Berglundh T, Lindhe J, Lang NP, Mayfield L. Mukozitis i periimplantitis. In: Lindhe J, Karring T, Lang NP. *Klinička parodontologija i dentalna implantologija*. 4. izdanje. Zagreb: Nakladni zavod Globus; 2004. 1014-23.
38. Darby I. Risk factors for periodontitis & peri-implantitis. *Periodontol* 2000. 2022;90(1):9–12.
39. Renvert S, Aghazadeh A, Hallström H, Persson GR. Factors related to peri-implantitis - a retrospective study. *Clin Oral Implants Res.* 2014;25(4):522–9.
40. Dalago HR, Schuldt Filho G, Rodrigues MAP, Renvert S, Bianchini MA. Risk indicators for Peri-implantitis. A cross-sectional study with 916 implants. *Clin Oral Implants Res.* 2017;28(2):144–50.
41. Tawil G, Younan R, Azar P, Sleilati G. Conventional and advanced implant treatment in the type II diabetic patient: surgical protocol and long-term clinical results. *Int J Oral Maxillofac Implants.* 2008;23(4):744–52.
42. Schwarz F, Derks J, Monje A, Wang HL. Peri-implantitis. *J Clin Periodontol.* 2018;45 Suppl 20:S246–66.
43. Kensara A, Hefni E, Williams MA, Saito H, Mongodin E, Masri R. Microbiological Profile and Human Immune Response Associated with Peri-Implantitis: A Systematic Review. *J Prosthodont.* 202;30(3):210–34.

44. Berglundh T, Lindhe J, Marinell C, Ericsson I, Liljenberg B. Soft tissue reaction to de novo plaque formation on implants and teeth. An experimental study in the dog. *Clin Oral Implants Res.* 1992;3(1):1–8.
45. Berglundh T, Zitzmann NU, Donati M. Are peri-implantitis lesions different from periodontitis lesions? *J Clin Periodontol.* 2011;38(s11):188–202.
46. Mordini L, Sun N, Chang N, De Guzman JP, Generali L, Consolo U. Peri-Implantitis Regenerative Therapy: A Review. *Biology.* 2021;13;10(8):773.
47. Schwarz F, Herten M, Sager M, Bieling K, Sculean A, Becker J. Comparison of naturally occurring and ligature-induced peri-implantitis bone defects in humans and dogs. *Clin Oral Implants Res.* 2007;18(2):161–70.
48. Lindhe J, Lang NP. Potporna terapija pacijenata s implantataima. In: Lindhe J, Karring T, Lang NP. *Klinička parodontologija i dentalna implantologija.* 4. izdanje. Zagreb: Nakladni zavod Globus; 2004. 1024-30.
49. Schwarz F, Sahm N, Becker J. Combined surgical therapy of advanced peri-implantitis lesions with concomitant soft tissue volume augmentation. A case series. *Clin Oral Implants Res.* 2014;25(1):132–6.
50. Suarez F, Monje A, Galindo-Moreno P, Wang HL. Implant Surface Detoxification: A Comprehensive Review. *Implant Dent.* 2013;22(5):465–73.
51. Utilization of Bioactive Dentin for Guided Bone Regeneration as Part of Implant Treatment [Internet]. [cited 2024 Jun 5]. Available from: <https://www.aegisdentalnetwork.com/cced/2022/06/utilization-of-bioactive-dentin-for-guided-bone-regeneration-as-part-of-implant-treatment>
52. Kanazirski N, Kanazirska P. Auto-tooth bone graft material for reconstruction of bone defects in the oral region: case reports. *Folia Med (Plovdiv).* 2022;64(1):162–8.
53. Kim SK, Kim SW, Kim KW. Effect on bone formation of the autogenous tooth graft in the treatment of peri-implant vertical bone defects in the minipigs. *Maxillofac Plast Reconstr Surg.* 2015;37(1):2.
54. Rams TE, Degener JE, van Winkelhoff AJ. Antibiotic resistance in human peri-implantitis microbiota. *Clin Oral Implants Res.* 2014;25(1):82–90.

55. Lee JB, Kweon HHI, Cho HJ, Kim CS, Kim YT. Characteristics of Local Delivery Agents for Treating Peri-Implantitis on Dental Implant Surfaces: A Preclinical Study. *J Oral Implantol.* 2019;45(2):116–26.
56. John V, Shin D, Marlow A, Hamada Y. Peri-Implant Bone Loss and Peri-Implantitis: A Report of Three Cases and Review of the Literature. *Case Rep Dent.* 2016;2016:2491714.
57. Umebayashi M, Ohba S, Kurogi T, Noda S, Asahina I. Full Regeneration of Maxillary Alveolar Bone Using Autogenous Partially Demineralized Dentin Matrix and Particulate Cancellous Bone and Marrow for Implant-Supported Full Arch Rehabilitation. *J Oral Implantol.* 2020;46(2):122–7.
58. Yüceer-Çetiner E, Özkan N, Önger ME. Effect of Autogenous Dentin Graft on New Bone Formation. *J Craniofac Surg.* 2021;32(4):1354–60.

## 6. ŽIVOTOPIS



Domagoj Kilić je rođen 15. prosinca 1999. godine u Zagrebu. Osnovnu školu završava u Rovišću, zatim upisuje Prirodoslovno-matematičku gimnaziju Bjelovar koju završava 2018. godine. Iste godine upisuje Stomatološki fakultet Sveučilišta u Zagrebu. Pored studiranja sudjeluje u nizu izvannastavnih aktivnosti. Bio je član studentskog zbora, voditelj sekcije za oralnu medicinu i predsjednik organizacijskog odbora projekta *Oral Cancer Week*. Suorganizator je i začetnik četiriju studentskih kongresa: „Priča o oralnom karcinomu – upoznaj i prepoznaj!“. Osim toga, suorganizator je i 6. i 7. Simpozija studenata dentalne medicine. Tijekom studija dobiva dvije Rektorove nagrade kao i posebno Dekanovo priznanje za najbolju izvannastavnu studentsku aktivnost. 2022. godine osvaja drugu nagradu za poster prezentaciju na 10. hrvatskom kongresu kliničke farmakologije. Dobitnik je pet studentskih stipendija; dvije STEM stipendije, stipendije Bjelovarsko-bilogorske županije za darovite studente, stipendije Sveučilišta u Zagrebu i stipendije Adria Dental Group.

Tijekom studiranja objavljuje nekoliko stručnih i znanstvenih radova, a znanja i vještine stečene na Fakultetu proširuje asistirajući u nekoliko zagrebačkih poliklinika posljednje tri godine studija.

#### Popis radova:

1. Burja Vladić M, Matošić A, Špiljak B, Šimunović L, Puljić A, Kilić D, et al. Preventive Examinations for Early Detection of Oral Cancer Conducted among Alcohol Addicts. *Arch Psychiatry Res*. Accepted for publication on January 29,2024.
2. 6. Simpozij studenata dentalne medicine: zbornik sažetaka / Antić, Svenia; Gojsović, Sven; Kilić, Domagoj (ur.) Zagreb: Stomatološki fakultet u Zagrebu, 2023.
3. Kilić, Domagoj; Čelebić, Asja; Sušić, Mato; Kovačić, Ines; Vrebac, Mihaela; Peršić Kiršić, Sanja. Rijedak slučaj ulceracije pomične vestibularne mukoze nakon ugradnje mini implantata u mandibuli / Zbornik radova 6. međunarodnog kongresa Hrvatskog društva za stomatološku protetiku "Novi izazovi u stomatološkoj protetici". Zagreb: Hrvatska komora dentalne medicine (HKDM), 2023. str. 42-42.
4. Vrebac, Mihaela; Zagorac, Dora; Kilić, Domagoj; Klarić, Eva; Pejić, Monika; Ivanišević, Ana. Influence of different irrigation protocols on adhesion of self-adhesive cement // *Acta stomatologica Croatica*, 57, 2. 2023. str. 191-203.

5. Kelić, Marija; Kilić, Domagoj; Kelić, Katarina; Šutej, Ivana; Par, Matej; Peroš, et al. The Fluoride Ion Release from Ion-Releasing Dental Materials after Surface Loading by Topical Treatment with Sodium Fluoride Gel // Journal of functional biomaterials, 14 (2023), 2; 102-102.
6. Treći studentski kongres: Priča o oralnom karcinomu - upoznaj i prepoznaj!: zbornik sažetaka / Kilić, Domagoj; Vrebać, Mihaela; Marošević, Ana (ur.) Zagreb: Stomatološki fakultet Sveučilišta u Zagrebu, 2023.
7. Kilić, Domagoj; Kelić, Marija; Peroš, Kristina. Testing the possibility of loading and subsequent release of fluoride ions from bioactive dental materials after coating with highly concentrated fluoride gel / Mršić-Pelčić, Jasenka; Vitezić, Dinko; Janković, Tamara (ur.). 2022., str. 226-226.