

Kirurške tehnike podizanja dna maksilarnog sinusa

Soldan, Matea

Master's thesis / Diplomski rad

2016

Degree Grantor / Ustanova koja je dodijelila akademski / stručni stupanj: **University of Zagreb, School of Dental Medicine / Sveučilište u Zagrebu, Stomatološki fakultet**

Permanent link / Trajna poveznica: <https://um.nsk.hr/um:nbn:hr:127:088246>

Rights / Prava: [Attribution-NonCommercial-ShareAlike 3.0 Unported/Imenovanje-Nekomercijalno-Dijeli pod istim uvjetima 3.0](#)

Download date / Datum preuzimanja: **2025-03-29**



Repository / Repozitorij:

[University of Zagreb School of Dental Medicine Repository](#)





SVEUČILIŠTE U ZAGREBU
STOMATOLOŠKI FAKULTET

Matea Soldan

**KIRURŠKE TEHNIKE PODIZANJA DNA
MAKSILARNOG SINUSA**

Diplomski rad

Zagreb, 2016.

Rad je ostvaren u: Zavodu za oralnu kirurgiju Stomatološkog fakulteta Sveučilišta u Zagrebu

Mentor rada: Dr. sc. Marko Granić, dr. med. dent., spec. oralne kirurgije

Lektor hrvatskog jezika: Katarina Cvijanović, prof.

Lektor engleskog jezika: Antonija Jukić, dipl. prof.

Sastav Povjerenstva za obranu diplomskog rada:

1. _____

2. _____

3. _____

Datum obrane rada: _____

Rad sadrži: 30 stranica

13 slika

1 CD

Osim ako nije drukčije navedeno, sve ilustracije (tablice, slike i dr.) u radu su izvorni doprinos autora diplomskog rada. Autor je odgovoran za pribavljanje dopuštenja za korištenje ilustracija koje nisu njegov izvorni doprinos, kao i za sve eventualne posljedice koje mogu nastati zbog nedopuštenog preuzimanja ilustracija, odnosno propusta u navođenju njihova podrijetla.

Zahvaljujem svom mentoru dr. sc. Marku Graniću na iznimnoj ljubaznosti, pomoći i stručnim savjetima tijekom studija i izrade ovoga diplomskog rada.

Veliko hvala dr. med. dent. Ivanu Kustecu na ustupljenim fotografijama.

KIRURŠKE TEHNIKE PODIZANJA DNA MAKSILARNOG SINUSA

SAŽETAK

Podizanje dna maksilarnog sinusa kirurška je metoda koja se primjenjuje kod opsežne resorpcije alveolarnoga grebena stražnjeg dijela gornje čeljusti. Resorpcija kosti je posljedica pneumatizacije maksilarnog sinusa najčešće nakon gubitka molara, rjeđe premolara u gornjoj čeljusti. Prije zahvata potrebno je uzeti anamnestičke podatke te napraviti klinički i radiološki pregled kako bi se izbjegle moguće komplikacije. Radiološki se određuje anatomski oblik sinusa, visina koštanoga grebena ili bilo kakve patološke promjene. Kod podizanja dna maksilarnog sinusa postoje određene kontraindikacije, kao patološki promijenjena sluznica sinusa, bilo u obliku sinusitisa, cista ili tumorske mase.

Podizanjem dna maksilarnog sinusa postiže se povećanje grebena u gornjoj čeljusti, čime se omogućuje ugradnja dentalnih implantata. Odgođena tehnika ugradnje primjenjuje se kod velikoga gubitka kosti, dok se imedijatna koristi kada ima više od 4 mm visine koštanoga grebena. Opisane su različite tehnike podizanja dna maksilarnog sinusa. Vanjska ili lateralna tehnika rabi se ako je preostalo manje od 6 mm visine koštanoga grebena, dok se unutarnja ili transkrestalna tehnika primjenjuje kada je preostalo više od 7 mm visine koštanoga grebena. Kako bismo omogućili zadovoljavajuću stabilnost implantata, osim podizanja dna maksilarnog sinusa potrebno je nadoknaditi gubitak kosti augmentativnim materijalima, koji mogu biti autogeni, alogeni, ksenogeni ili aloplastični.

Kao i kod svakoga operativnog zahvata postoji mogućnost nastanka komplikacija koje mogu nastati tijekom ili nakon zahvata. Najčešća komplikacija tijekom zahvata je ruptura Schneiderove membrane i obilno krvarenje, dok je pojava sinusitisa najčešća komplikacija nakon zahvata.

Osnovna je svrha podizanja dna maksilarnog sinusa mogućnost postavljanja implantata, izrada protetskog nadomjestka te konačno vraćanje estetike i funkcije kod pacijenta.

Ključne riječi: podizanje dna maksilarnog sinusa; operativni zahvat; resorpcija kosti; ugradnja dentalnih implantata; augmentacija

SURGICAL TECHNIQUES OF MAXILLARY SINUS LIFT

SUMMARY

Maxillary sinus lift is a surgical procedure applied to extensive resorption of the alveolar ridge in a distal region of the upper jaw. Bone resorption is a result of pneumatization of the maxillary sinus usually after the loss of molars, less frequently premolars in the upper jaw. Before the procedure it is necessary to take a medical history and do a clinical and radiological examination in order to avoid possible complications. Radiological evaluation determines anatomical shape of the sinuses, the height of the bone ridge or any pathological changes. Sinus lift procedure has certain contraindications, as there are pathological changes of mucous membranes of the sinuses, whether in the form of sinusitis, cysts or a tumor mass.

A sinus lift procedure is achieved by increasing the ridge in the upper jaw, which enables the placement of dental implants. Delayed implant placement is applied to large bone losses, while the immediate implant placement is used when there are more than 4 mm in height of the bone ridge. There are many sinus lift techniques. The lateral sinus lift technique is used if there are less than 6 mm in height of the bone ridge, while the internal or transcrestal technique is applied when there is more than 7 mm in height of the bone ridge. When sinus lift is necessary, the gap between bone and membrane is also augmented with various bone materials, which can be autogenous, allogeneic, xenogeneic or allografts, in order to ensure satisfactory implant stability.

As with any surgery, there are potential complications that can occur during or after the procedure. The most common complication during the procedure is a rupture of Schneider's membrane and profuse bleeding while the occurrence of sinusitis, the most common complication after the procedure.

The primary purpose of maxillary sinus lift is the possibility of placing dental implants and prosthetic restoration as well as the functional and aesthetic restoration of teeth.

Keywords: maxillary sinus lift; surgery; bone resorption; dental implant placement; augmentation

SADRŽAJ

1. UVOD	1
2. SVRHA RADA.....	2
3. ANATOMIJA MAKSILARNOG SINUSA	3
3.1. Koštani dio.....	3
3.2. Histološka građa	4
3.3. Inervacija	4
3.4. Vaskularizacija	4
4. OBRADA PACIJENTA I PLAN TERAPIJE.....	5
5. TEHNIKE PODIZANJA MAKSILARNOG SINUSA	8
5.1. Lateralna tehnika podizanja dna maksilanog sinusa.....	9
5.2. Transkrestalna (zatvorena) tehnika.....	12
5.3. Balon tehnika	15
5.4. Piezokirurgija.....	15
6. TEHNIKE UGRADNJE DENTALNIH IMPLANTATA KOD PODIZANJA DNA MAKSILARNOG SINUSA	17
7. AUGMENTACIJSKI MATERIJALI	18
7.1. Autogeni nadomjestci	18
7.2. Alogeni koštani nadomjestci.....	19
7.3. Ksenogeni koštani nadomjestci	19
7.4. Alopastični materijali	19
7.5. Vođena koštana regeneracija (GBR)	20
8. KOMPLIKACIJE.....	21
9. POSTUPCI I UPUTE NAKON KIRURŠKOG ZAHVATA	23
10. RASPRAVA.....	25
11. ZAKLJUČAK	26
12. LITERATURA.....	27
13. ŽIVOTOPIS	30

Popis skraćenica

CT – kompjuterizirana tomografija

CBCT – cone beam kompjuterizirana tomografija

3D – trodimenzijonalno

GBR – engl. *guided bone regeneration*

1. UVOD

U današnje se vrijeme implantoprotetska terapija pokazala kao prvi izbor u nadoknadi djelomične ili potpune bezubosti. Za uspješnu je ugradnju dentalnog implantata nužna adekvatna količina kosti. U stražnjim se regijama gornje čeljusti nerijetko javljaju ograničenja u vidu gubitka vertikalne dimenzije kosti koja je potrebna za ugradnju dentalnih implantata. Ona nastaje s jedne strane od resorpcije kosti nakon parodontoloških bolesti ili nakon vađenja zuba, a s druge strane zbog spuštanja stijenke maksilarnog sinusa. Ukoliko je smanjen udio kosti za ugradnju dentalnih implantata mora se pristupiti augmentativnim postupcima podizanja dna maksilarnog sinusa. Kako bismo utvrdili postoji li potreba za kirurškim podizanjem dna maksilarnog sinusa, potrebno je uzeti detaljnu anamnezu koju upotpunjujemo kliničkim i radiološkim pregledom. U slučajevima kod kojih je indicirano povećanje prostora između sinusa i grebena pristupamo kirurškom zahvatu podizanja sinusa nakon čega slijedi augmentacija uz odgođenu ili imedijatnu ugradnju dentalnih implantata.

2. SVRHA RADA

Svrha je ovoga diplomskog rada pobliže objasniti osnovne kirurške tehnike podizanja dna maksilarnog sinusa. Također će se opisati anatomija prostora, indikacije i kontraindikacije za zahvat te će se objasniti komplikacije koje mogu nastati tijekom i nakon kirurškog zahvata. Na kraju će se rada opisati augmentativni materijali i sami protokoli ugradnje dentalnih implantata nakon podizanja dna maksilarnog sinusa.

3. ANATOMIJA MAKSILARNOG SINUSA

Maksilarni sinusi su parni pneumatski prostori koji se nalaze u tijelu gornje čeljusti. Oni čine najveću paranazalnu šupljinu čiji razvoj počinje u trećem mjesecu intrauterinog života, a prilikom rođenja veličine su zrna graška. Tijekom života rastu prodirući u okolno koštano tkivo te se povećavaju proporcionalno rastu lica (1, 2).

Sinusi mogu biti podijeljeni s jednom ili više pregrada koje se nazivaju još i Underwoodove septe te se njihova učestalost kreće između 16-58 % (3). Volumen sinusa individualno varira, najčešće između 4,5 i 35,2 ml s prosječnim volumenom od 15 ml. Mjesto na kojem se maksilarni sinus otvara u središnji nosni hodnik naziva se hiatus semilunaris s promjerom od 3 do 6 mm (1, 2, 3).

3.1. Koštani dio

Anatomski gledano, maksilarni sinus ima oblik četverostrane piramide s vrhom (lateralni zid) okrenutim prema zigomatičnoj kosti, a bazom (medijalni zid) prema lateralnom zidu nosne šupljine. S obzirom na takav oblik, mogu se opisati četiri zida: anteriorni, posteriorni, inferiorni i superiorni (2, 4).

Anteriorni zid je okrenut prema facijalnoj površini gornje čeljusti i smješten je iznad očnjaka. Posteriorni zid čini infratemporalna površina, te graniči s pterygomaksilarnom regijom. Inferiorni zid (dno sinusa) nalazi se iznad processus alveolaris maxille i može biti u izravnom dodiru s vrhovima molara i premolara. Superiorni zid (krov) čini dno orbite, obuhvaća sam infraorbitalni kanal s neurovaskularnim snopom (2).

3.2. Histološka građa

Histološki gledano maksilarni sinus građen je od tanke Schneiderove membrane (0,3-0,8 mm) koju čine epitel, vezivo i periost. Epitel je iste građe kao i u respiratornom dijelu nosne šupljine, međutim puno je tanji. Posjeduje trepetljikasti epitel s cilijama koje aktivno pomiču bakterije i sekret prema ušću. Tu se mogu naći i pojedinačne male žlijezde, koje luče seromukozni sekret (4, 5).

3.3. Inervacija

Inervacija sinusa dolazi od nn. alveolares superiores posteriores, medialis et anteriores, koji su ogranci nervusa maxillaris. Nervus maxillaris je druga grana nervusa trigeminusa, polazi od semilunarnoga ganglija, izlazi iz lubanje kroz foramen rotundum, ulazi u fossu pterygopalatinu gdje daje ogranke (2, 4).

3.4. Vaskularizacija

Vaskularizacija maksilarnog sinusa najvećim dijelom dolazi od maksilarne arterije, te od prednje etmoidalne i gornje labijalne arterije. Ogranci maksilarne arterije, arterija alveolaris superior posterior te arterija infraorbitalis tvore anastomoze u lateralnom koštanom zidu i opskrbljuju krvlju Schneiderovu membranu. Dno sinusa najvećim dijelom vaskularizira palatinalna i sfenopalatinalna arterija (2, 4, 6, 7).

Venska se drenaža odvija putem pterygomaksilarnog plexusa i sfenopalatinalne vene. Pterygomaksilarni plexus drenira se putem vene maxillaris, ona zajedno s venom temporalis superficialis tvori venu retromandibularis. Posteriorni ogranak vene retromandibularis zajedno s venom auricularis posterior tvori venu jugularis externu koja se zatim ulijeva u venu subclaviu (6, 7).

4. OBRADA PACIJENTA I PLAN TERAPIJE

Prije kirurškog zahvata podizanja dna maksilarnog sinusa s ugradnjom dentalnih implantata potrebno je napraviti detaljan plan terapije koji uključuje medicinsku anamnezu te klinički i radiološki pregled.

Medicinska anamneza uključuje informacije o zdravstvenom stanju pacijenta. Kontraindikacije za ugradnju dentalnih implantata su netretirane sistemske bolesti, medicinska stanja koja utječu na koštani metabolizam, imunokomprimirani pacijenti, psihička oboljenja, dob (mlađi od 18 godina) te ovisnost o alkoholu i lijekovima. Loša oralna higijena (neliječeni parodontitisi, nesanimirano zubalo) i pušenje spadaju u relativne kontraindikacije za zahvat (4, 8, 9).

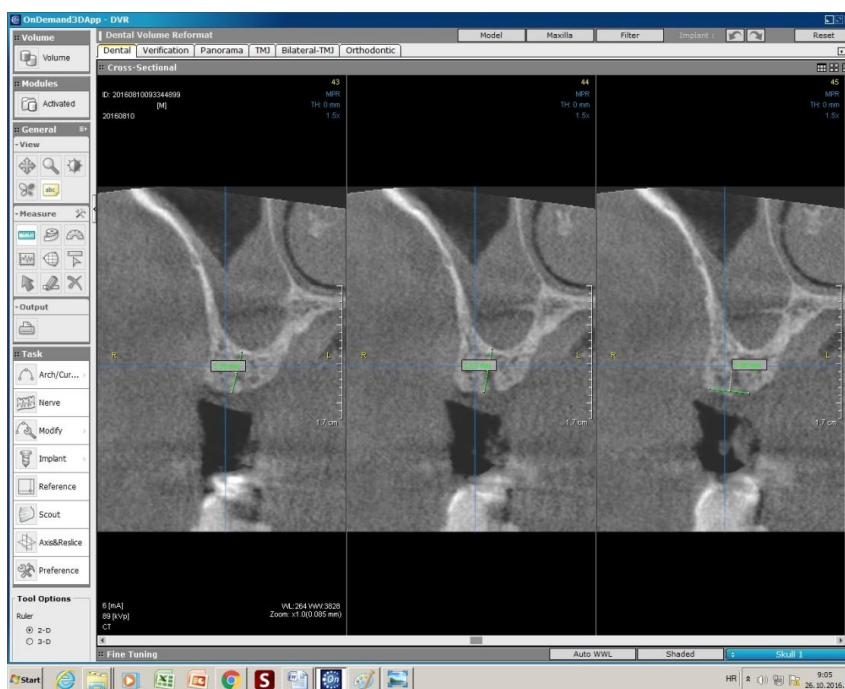
Osim kontraindikacija za ugradnju dentalnih implantata potrebno je spomenuti i kontraindikacije za podizanje dna sinusa u koje spadaju patološki promijenjena sluznica sinusa od kojih se najčešće javljaju razni sinusitisi (bakterijski, virusni, gljivični, alergijski te sinusitisi uzrokovani stranim tijelom) te postojanost raznih cista ili tumorskih masa.

Nakon anamneze preporuča se napraviti detaljan radiološki pregled gdje se koriste dvodimenzionalne (ortopantomogram) ili trodimenzionalne radiološke snimke (3). Prednosti ortopantomograma su jasan prikaz sinusne stijenke dok su ograničenja i glavni nedostatak dvodimenzionalni prikaz. U današnje se vrijeme preporuča korištenje trodimenzionalne CT (kompjuterizirana tomografija) snimke posebice CBCT (Cone beam kompjuterizirana tomografija) analize (8). CBCT je posljednje tehnološko dostignuće moderne digitalne radiologije. Kao i svaki CT uređaj, CBCT se sastoji od izvora rendgenskih zraka i detektora koji je fiksiran na pokretno postolje. Za razliku od klasičnog CT-a, CBCT ima divergentni, odnosno konični izvor ionizirajućeg zračenja i ima posebni dvodimenzijnski detektor (10).

Sa svojim konično usmjerenim rendgenskim zrakama, CBCT pokriva cijelu željenu regiju i dovoljna je jedna cirkularna rotacija, koja traje manje od 30 sekundi, da se prikupe podatci za stvaranje trodimenzionalne snimke. CBCT uz pomoć 3D projekcije omogućuje točnu vizualizaciju anatomskih struktura u njihovu stvarnom prostornom prikazu i u mjerilu 1:1. Poznavanje trodimenzionalnosti prostora olakšava planiranje kirurškog, odnosno implantološkog zahvata, čini ga sigurnijim te se smanjuje mogućnost komplikacija tijekom i nakon zahvata. CBCT postaje zlatni standard implantološkog zbrinjavanja pacijenata (10).

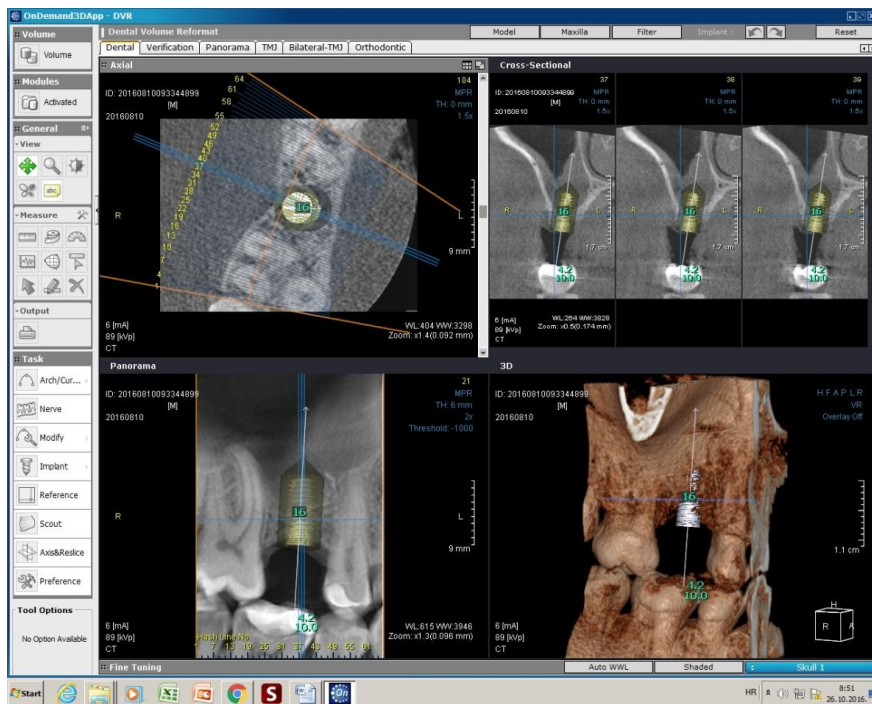
Rendgenskim snimkama utvrđujemo anatomske oblike sinusa, njegovu koštanu debljinu, debljinu membrane te utvrđujemo postoje li bilo kakve patološke promjene. Sinus bi u trenutku operacije trebao biti zdrav kako ne bi došlo do daljnjih neželjenih komplikacija ukoliko tijekom operativnog postupka dođe do probijanja Schneiderove membrane. Važno je poznavati i prepoznati arterijske anastomoze na lateralnom dijelu sinusa (najčešće putem CBCT-a) jer su česti uzrok obilatoga krvarenja prilikom kirurškog zahvata.

Prije samog zahvata preporuča se ordinirati antibiotike kako bi se smanjila mogućnost nastanka infekcije. U tu svrhu primjenjuje se penicilin ili u slučaju alergije klindamicin. Preoperativno ispiranje usne šupljine klorheksidinskim preparatima uz održavanje optimalne oralne higijene dodatno smanjuje rizik od infekcije (3, 4, 11, 12).



Slika 1. Mjerenje visine kosti pomoću CBCT-a.

Preuzeto s dopuštanjem autora: Dr. sc. Marka Granića



Slika 2. Izrada plana terapije pomoću CBCT-a.
Preuzeto s dopuštanjem autora: Dr. sc. Marka Granića

5. TEHNIKE PODIZANJA MAKSILARNOG SINUSA

Podizanje dna maksilarnog sinusa uobičajeni je operativni zahvat ukoliko nedostaje visina alveolarne kosti (manje od 10 mm). Dovoljno koštane mase u bezubom gornjem distalnom segmentu prisutno je u svega 24 % slučajeva, što nam ukazuje na veliku potrebu za tom vrstom kirurškog zahvata (4, 8, 13).

Cilj je podizanja dna sinusa izbjegavanje perforacije sluznice i prodora implantata u šupljinu sinusa. Nakon podizanja Schneiderove membrane prema apikalno obavlja se augmentacija, čime se stvara dovoljno koštane mase potrebne za ugradnju dentalnog implantata.

Odabir odgovarajuće tehnike podizanja dna sinusa ovisi o visini alveolarne kosti:

- kada je visina kosti oko 12 mm, podizanje dna sinusa nije potrebno
- kada je visina kosti između 8 i 10 mm, podizanje obavlja se transkrestalnom (zatvorenom) tehnikom
- kada je visina kosti između 4 i 8 mm, podizanje obavlja se lateralnom tehnikom (otvorenom) i to jednofaznim postupkom, tj. podizanjem sinusa uz augmentaciju i istodobnu ugradnju dentalnog implantata
- kada je visina kosti manja od 4 mm, podizanje obavlja se dvofaznom lateralnom tehnikom, tj. u prvom operativnom postupku podižemo dno sinusa i augmentiramo, zatim nakon 6 do 8 mjeseci obavlja se druga operacija u kojoj ugrađujemo implantate (14, 15).

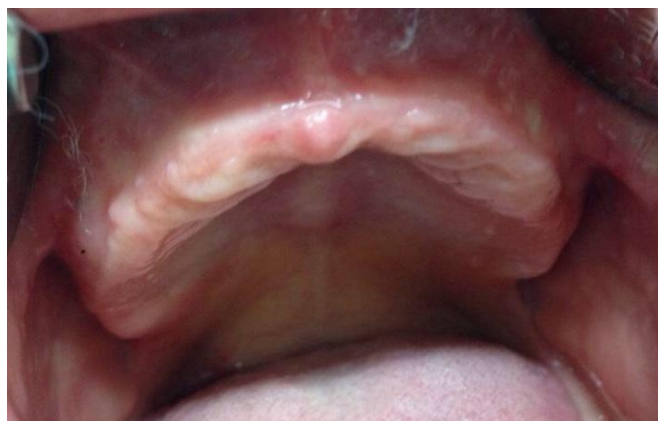U kirurške tehnike podizanja dna sinusa ubrajamo:

- lateralnu (otvorenu/vanjsku) tehniku – maksilarnom se sinusu pristupa kroz lateralni zid
- transkrestalnu (zatvorenu/unutarnju) tehniku – maksilarnom se sinusu pristupa kroz alveolarni greben
- balon tehniku – minimalno invazivna varijacija transkrestalne tehnike (16).

5.1. Lateralna tehnika podizanja dna maksilanog sinusa

Lateralna tehnika je klasična tehnika podizanja dna sinusa prilikom čega se kirurški prikazuje vestibularni dio alveolarne kosti, odnosno lateralni zid sinusa te se pažljivom preparacijom stvori četvrtasti ili ovalni koštani segment (prozor). Podizanjem prozora odižemo Schneiderovu membranu apikalno te formiramo novi prostor. Prostor ispod pomaknute Schneiderove membrane ili koštanog segmenta ispunjava se augmentacijskim materijalom. Tehniku je 1974. godine osmislio Tatum. Indicirana je u slučajevima kod kojih imamo manje od 7 mm kosti (3, 15, 17).

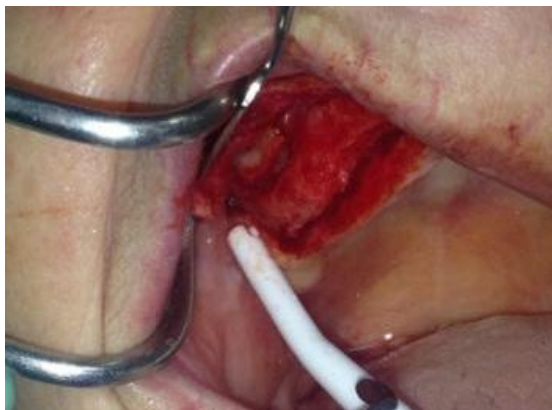Postupak zahvata



Slika 3. Bezubi greben.

Preuzeto s dopuštenjem autora: dr. med. dent. Ivana Kusteca

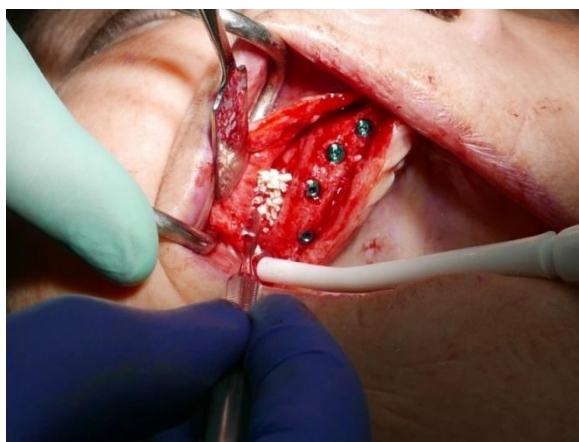
- Nakon aplikacije lokalne anestezije učini se sulkularni rez na alveolarnom grebenu s rasteretnim rezovima prema bukalno.
- Zatim se odljuštuje režanj pune debljine uz prikaz alveolarnoga grebena, odnosno lateralnoga koštanog zida maksilarnog sinusa.
- Na lateralnom se zidu kirurškim svrdlom ili piezotomom ucrtava četverokutni ili ovalni prozor uz obilno hlađenje fiziološkom otopinom sve do trenutka kada se počinje prosijavati Schneiderova membrana.



Slika 4. Prikaz koštanog prozora.

Preuzeto s dopuštanjem autora: dr. med. dent. Ivana Kusteca

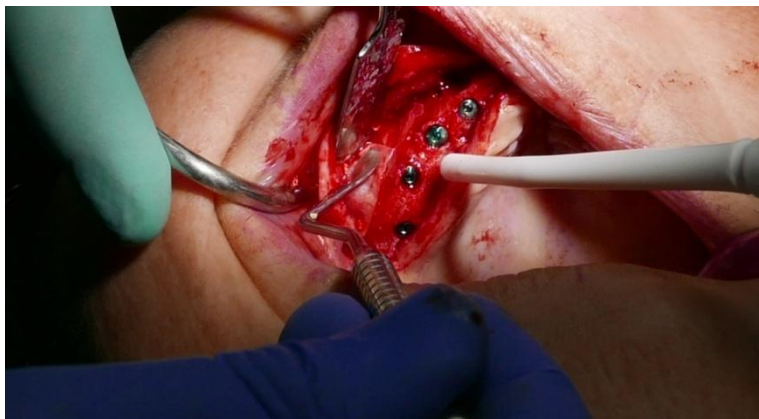
- Nakon prikaza Schneiderove membrane, posebnim se instrumentima za sinus lift odvaja membrana od okolnoga koštanog dijela prema apikalno.
- U slučajevima kada se mogu imedijatno postaviti implantati, svrdlima se prepariraju ležišta na alveolarnom grebenu, uz postavu dentalnih implantata.



Slika 5. Augmentacija.

Preuzeto s dopuštanjem autora: dr. med. dent. Ivana Kusteca

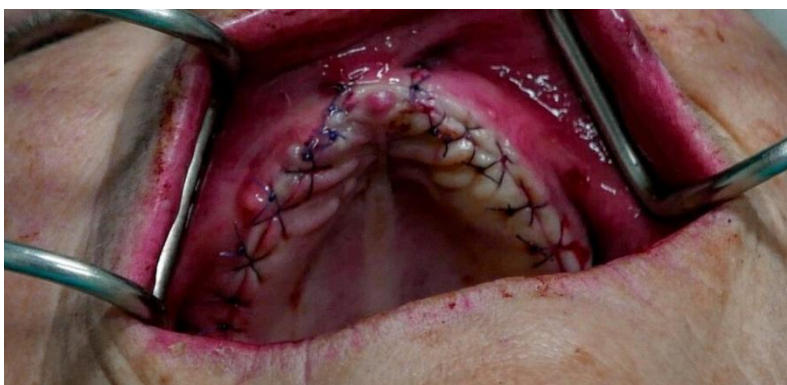- Novonastali prostor ispunjava se augmentacijskim materijalima.
- Nakon što se dobiveni prostor ispuni augmentacijskim materijalom, preporučljivo je preko njega postaviti resorptivnu membranu



Slika 6. Postavljanje resorptivne membrane.

Preuzeto s dopuštanjem autora: dr. med. dent. Ivana Kusteca

- Završno se rana zašije.



Slika 7. Greben nakon šivanja. Preuzeto s dopuštanjem autora:

dr. med. dent. Ivana Kusteca

Prednost je ove tehnike mogućnost augmentacije velikog volumena i rad pod kontrolom oka. Odluka o vremenu postavljanja implantata ovisi o početnoj debljini kosti. Kod debljine od minimalno 4 mm možemo imedijatno ugraditi implantate, dok se implantacija odgađa za 6 do 8 mjeseci ukoliko je debljina kosti manja od 4 mm.

U nedostatke te tehnike spada veliki utrošak vremena, visok rizik od perforacije i infekcije te postoperativni hematoma s bolovima (3, 4, 15, 17).

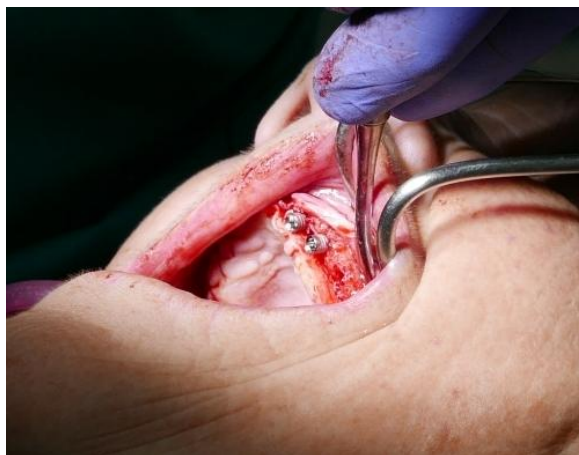5.2. Transkrestalna (zatvorena) tehnika

Transkrestalnom tehnikom podižemo dno sinusa kroz alveolarni greben, ostavljajući malu količinu koštanog tkiva između preparacije i Schneiderove membrane. Za podizanje dna sinusa koristi se osteotom s kojim se dno sinusa odlomi, te se mobilni segment pomiče apikalno umetanjem augmentacijskog materijala i samim time se stvara potrebna visina za postavljanje implantata.

Tehniku je 1994. godine opisao Summers. Indicirana je u slučajevima gdje imamo minimalno 7-8 mm kosti (4, 17).

Postupak zahvata

- Nakon aplikacije lokalne anestezije učini se sulkularni rez sa ili bez rasteretnog. Nakon odizanja režnja pune debljine prikazuje se greben.
- Na grebenu se određuje mjesto buduće implantacije te se pilot svrdlom uz obilno hlađenje fiziološkom otopinom započne preparacija koštanog ležišta.

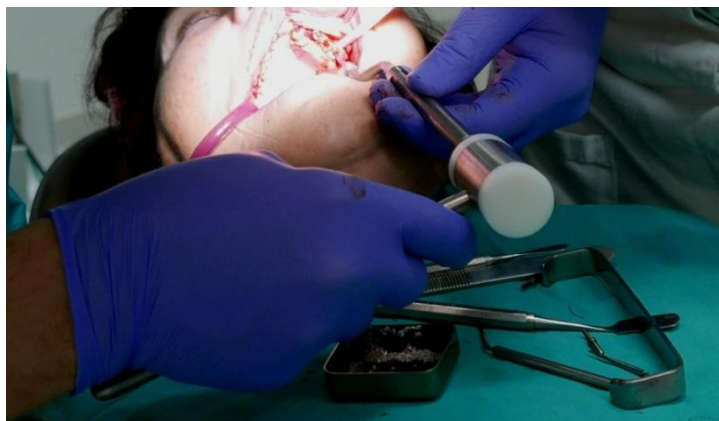

Slika 8. Prikaz preparacije.

Preuzeto s dopuštenjem autora: dr. med. dent. Ivana Kusteca

- Prilikom se preparacije ostavlja minimalno 2 mm kosti između preparacije i dna sinusa.

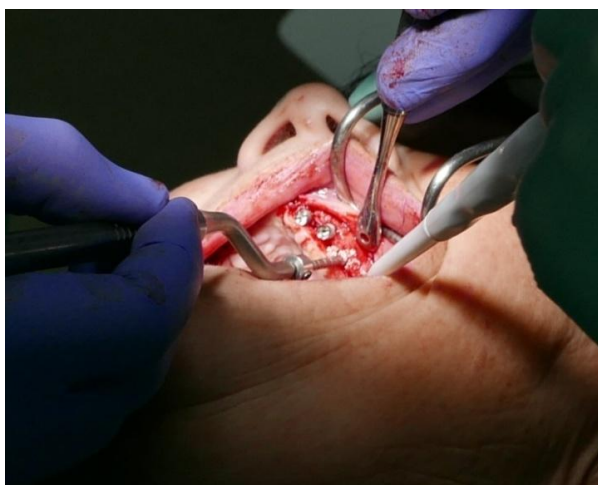
- Nakon preparacije ležišta postavlja se konični osteotom malog promjera, te se laganim udarcima mobilizira koštani segment.



Slika 9. Odizanje dna sinusa čekićem i osteotomom.

Preuzeto s dopuštenjem autora: dr. med. dent. Ivana Kusteca

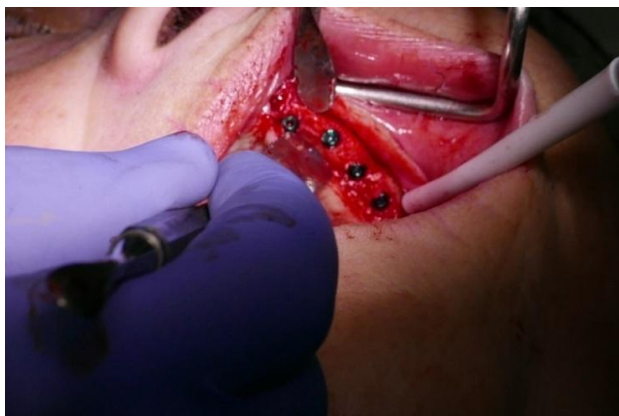- Nakon mobilizacije osteotomom malog promjera, postavljaju se širi osteotomi čiji završni promjer je 1-1,5 mm manji od promjera implantata.
- Nakon provjere mobilnosti koštanog segmenta tupim instrumentom, područje se preparacije puni augmentacijskim materijalom koji se potiskuje osteotomom prema apikalno.



Slika 10. Potiskivanje augmentacijskog materijala prema apikalno.

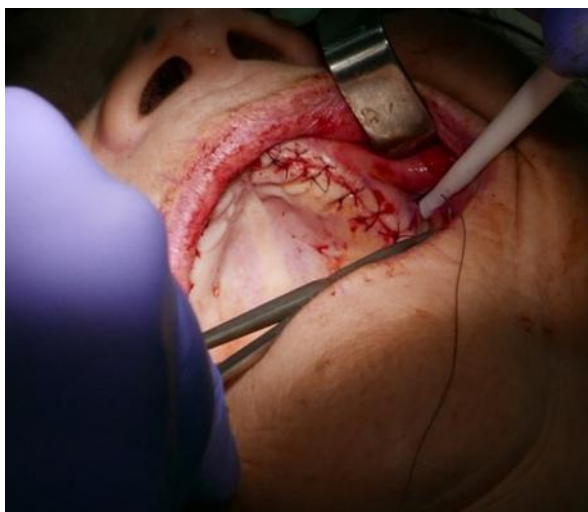Preuzeto s dopuštenjem autora: dr. med. dent. Ivana Kusteca

- Nakon preparacije, ugrađuje se dentalni implantat sa završnim šivanjem rane.



Slika 11. Prikaz grebena s postavljenim implantatima.

Preuzeto s dopuštanjem autora: dr. med. dent. Ivana Kusteca



Slika 12. Šivanje.

Preuzeto s dopuštanjem autora: dr. med. dent. Ivana Kusteca

Prednost je transkrestalne tehnike minimalna invazivnost zahvata, no naspram lateralne tehnike s njom je moguće podići sinus za samo 2-3 mm i nije ju moguće primijeniti ukoliko je preostalo manje od 7 mm kosti. Tu tehniku nije moguće primijeniti ukoliko postoji zakošenje dna sinusa ($>45^\circ$ inklinacije), gdje postoji visok rizik od perforacije sinusne membrane oštrim rubom osteotoma. Također nije moguće primijeniti tu tehniku ukoliko pacijenti navode

vrtočlaviće uzrokovano komplikacijama unutarnjeg uha. Ukoliko se sinusna membrana perforira tom tehnikom, preporuča se nastavak operacije lateralnom tehnikom (3, 4, 15, 17).

5.3. Balon tehnika

Balon-Lift je minimalno invazivna varijacija transkrestalne tehnike gdje se umjesto klasičnog podizanja stijenke dna sinusa pristupa posebnim balon kateterom koji se puni fiziološkom otopinom te se atraumatski odiže Schneiderova membrana za 10 ili više milimetara.

Set potreban za izvođenje te tehnike sastoji se od vodiča sa stoperom, posebnih svrdala za kolječnik, osteotoma i balonskoga katetara (16).

Postupak pri izvođenju te tehnike u početku je sličan transkrestalnoj tehnici, razlika je u tome što ostavljamo samo 1 mm koštanog segmenta koji mobiliziramo čekićem i osteotomom. Nakon toga se tupim instrumentom provjerava mobilnost oslobođenoga koštanog segmenta. Zatim se uvodi balonski kateter u preparirano područje te se puni minimalno 5 puta, kojim se postiže sve veća mobilnost Schneiderove membrane. Volumen uštrcane tekućine odgovara volumenu dobivenom u prostoru sinusa +20 %. Nakon preparacije, odnosno podizanja membrane novonastali se prostor puni augmentacijskim materijalom. Prednosti te tehnike je minimalna invazivnost zahvata s rijetkim komplikacijama, dok je glavno ograničenje postojanost pregrada (septi) u sinusu. Ukoliko se rendgenskom analizom dokažu sinusne pregrade, preporuča se učiniti klasična lateralna tehnika (16).

5.4. Piezokirurgija

Piezotom uređaj ima široku primjenu u stomatologiji, radi na principu ultrazvučnih titraja vrha instrumenta. Iznimno je multifunkcionalan zbog mogućnosti postavljanja različitih radnih nastavaka (16).

Frekvencijski raspon 28-36 kHz ograničuje aktivno djelovanje vrha instrumenta na tvrda tkiva, bez straha od ozljede mekih tkiva. Upotreba piezokirurgije prilikom odizanja dna maksilarnog sinusa terapeutu daje sigurnost jer je njime moguće preparirati kost dok je opasnost od perforacije Schneiderove membrane svedena na minimum. Osim toga reparativni su procesi puno pogodniji, a rez je puno manji i precizniji. Za podizanje dna sinusa koristi se

poseban radni nastavak (tzv. truba), njime se stvara vodeni sprej te se sile ravnomjerno prenose na površinu membrane čime je zajamčen siguran način rada. Jedina prava kontraindikacija su pacijenti s ugrađenim pacemakerom (16).

6. TEHNIKE UGRADNJE DENTALNIH IMPLANTATA KOD PODIZANJA DNA MAKSILARNOG SINUSA

Ugradnja se dentalnih implantata kod podizanja dna maksilarnog sinusa može podijeliti na jednofaznu (imedijatnu) i dvofaznu (odgođenu) tehniku ugradnje. Jednofazna tehnika ugradnje implantata je postupak kod kojeg se ugradnja dentalnog implantata, podizanje dna maksilarnog sinusa i regenerativna terapija provode u jednoj posjeti. Prednosti te tehnike su reduciranje broja kirurških zahvata i kraće vrijeme do protetske sanacije. Nedostatci te tehnike su slabija primarna stabilnost implantata i veći rizik neuspjeha. Preduvjet za imedijatnu ugradnju implantata uz istodobno podizanje dna sinusa je minimalno 4 mm alveolarnoga grebena. Ukoliko je visina manja, preporučeno je pristupiti odgođenoj tehnici (14). Dvofazna (odgođena) tehnika ugradnje je postupak kod kojeg se ugradnja dentalnih implantata obavlja nakon prve operacije podizanja dna sinusa. Prednosti te tehnike je dobra primarna stabilnost implantata, dok joj je glavni nedostatak dulje vrijeme trajanja implantoprotetske terapije.

Dentalni implantati indicirani su u pacijenata:

- s nepovoljnim rasporedom zuba nosača
- kod kojih je otežana izrada proteza s odgovarajućom retencijom ili stabilizacijom
- koji ne žele brusiti susjedne zube
- kod kojih postoji manjak pojedinih zuba sa zdravim susjednim zubima
- kod premalo preostalih zuba
- kod kojih nedostaje zubni zametak (9).

Nakon ugradnje dentalnih implantata postoji dva načina opterećenja implantata protetskim suprastrukturama: imedijatno i odgođeno opterećenje. Imedijatnim opterećenjem se implantat optereti neposredno nakon ugradnje ili unutar 48 sati, dok se kod odgođenog opterećenja, implantat optereti nakon 48 sati ili nakon više mjeseci. S obzirom da je stabilnost prilikom ugradnje dentalnih implantata uz ili nakon podizanja dna sinusa slabija, najčešće se preporuča odgođeno opterećenje protetskom suprastrukturom (14).

7. AUGMENTACIJSKI MATERIJALI

Augmentacijski materijali, kojima se puni prostor nastao podizanjem dna sinusa, mogu biti autogeni, alogeni, kserogeni te aloplastični. Oni se međusobno razlikuju prema mehanizmu djelovanja, odnosno načinu cijeljenja.

Postoje tri različita procesa uključena u regeneraciju kosti:

1. osteogeneza – proces kojim nadomjestak stvara novu kost i ovisi o prisustvu živih koštanih stanica u nadomjestku i okolnoj kosti
2. osteokondukcija – proces u kojem nadomjestak stvara svojevrsni skelet koju ispunjavaju osteoprogenitorne stanice iz okoline
3. osteoindukcija – proces kojim nadomjestak kemotaktički djeluje na progenitorne stanice koje se na ciljnom mjestu diferenciraju u osteoblaste (18, 19, 20, 21).

7.1. Autogeni nadomjestci

Značajka autogenih koštanih nadomjestaka je presađivanje u jedinke iste vrste. Vlastita se kost (autotransplantat) radi apsolutne biokompatibilnosti smatra idealnom za augmentaciju. To je jedini materijal koji ima osteogenetski, osteoindukcijski i osteokondukcijski potencijal. Postupno se resorbiraju i zamjenjuju novom kosti. Ne izazivaju imunološke reakcije. Autogeni transplantati se mogu uzeti s intraoralnih (simfiza, tuber maksile, ramus mandibule) i ekstraoralnih (zdjelična kost, rebro, kalvarija) mjesta (22, 23).

Zbog velikog morbiditeta kod ekstraoralnog pristupa, češće se uzimaju koštani transplantati intraoralnim pristupom. Kost se može uzeti trepanom, piezokirurškim uređajem, struganjem korikalne kosti strugačem ili karbidnom frezom. Nedostatci autogenih nadomjestaka su ograničena raspoloživost i otvaranje sekundarnoga operativnog polja (22).

7.2. Alogeni koštani nadomjestci

Alogeni koštani nadomjestci presađuju se s jedne jedinke na drugu iste vrste. Oni ne posjeduju osteogeno svojstvo zbog čega stvaranje kosti traje dulje te rezultira manjim volumenom i kvalitetom te većim porozitetom radi nedovoljne inkorporacije novonastalom kosti.

Alogeni transplantati dolaze u obliku mineralizirane i demineralizirane suho smrznute kosti. Prednosti su alogenih materijala relativno neograničena raspoloživost te izbjegavanje sekundarnoga operativnog polja. Nedostatci alogenih nadomjestaka su mogući alergeni potencijal i rizik od prijenosa zaraznih bolesti koji je minimalan, ali ne i zanemariv (22).

7.3. Ksenogeni koštani nadomjestci

Ksenogeni koštani nadomjestci potječu od jedinke druge vrste. Najčešće se upotrebljavaju od goveđe kosti koja se obrađuje specijaliziranim postupcima. Odmašćena i deproteinizirana kost jamči imunološku neaktivnost i sprječava prijenos zaraznih bolesti. Nakon obrade augmentat posjeduje samo mineralnu kristalnu strukturu velike poroznosti koja je najsličnija građi ljudske kosti. Ksenogeni materijali služe kao osteokonduktivni skelet za kost koja urasta iz okoline. Prednost im je što se uglavnom ne razgrađuju ili se razgrađuju vrlo sporo. Deproteinizirana goveđa kost trenutno se smatra znanstveno najbolje ispitanim koštanim nadomjestkom (22, 24).

7.4. Aloplastični materijali

Aloplastični koštani materijali su sintetski, anorganski, biokompatibilni i bioaktivni materijali za koje se smatra da djeluju osteokonduktivno. Mogu biti izrađeni od kolagenih vlakna, polimera, staklene keramike, hidroksilapatita, trikalcijfosfata i drugih.

Za popunjavanje se koštanih defekta nakon ugradnje implantata ili za podizanje dna sinusa najčešće primjenjuje kombinacija alogenih koštanih transplantata s aloplastičnim materijalima (25).

7.5. Vođena koštana regeneracija (GBR)

Danas se, zajedno s materijalima za augmentaciju kosti, primjenjuju i membrane temeljene na principu vođene koštane regeneracije (engl. *guided bone regeneration*, GBR) (26). Temelj je vođene koštane regeneracije postavljenje membrane preko koštanog defekta. Stvaranjem mehaničke barijere sprječava se urastanje brzoproliferirajućeg epitela i vezivnog tkiva u augmentat te se osigurava nesmetano stvaranje koštanog tkiva i oseintegracija implantata (27). Membrane koje se koriste u vođenoj koštanoj regeneraciji mogu biti resorptivne i neresorptivne (28).

8. KOMPLIKACIJE

Komplikacije se mogu javiti tijekom i nakon kirurškog zahvata podizanja dna sinusa. Najčešća je komplikacija tijekom zahvata ruptura Schneiderove membrane. Češća je u pušača, a rizik od perforacije se javlja u 10-34 % slučajeva (3, 17).

Ukoliko se perforacija ne sanira, to dovodi do poremećaja fiziološke funkcije sinusa, gubitka augmentacijskog materijala, a može doći i do gubitka implantata. Nastala se ruptura zatvara različitim materijalima. Perforacije manje od 5 mm mogu biti zatvorene s pomoću kirurškog šava, fibrinskog ljepila ili kolagene membrane. Ukoliko je perforacija veća, koriste se veće membrane i koštane lamelarne ploče. Ako dođe do perforacije, izbjegava se augmentacija sinusa i istodobno postavljanje implantata (15, 16, 29).

Ostale komplikacije tijekom zahvata mogu biti:

- krvarenje iz koštanog prozora ili sinusne membrane
- ozljede infraorbitalnoga neurovaskularnog snopa
- osjetljivost susjednog zuba
- dehiscencija rane (3, 4, 16).

Najčešća je komplikacija nakon kirurškog podizanja sinusa maksilarni sinusitis koja se javlja u 26 % slučajeva (15).

Osnovni su pokazatelji nastanka sinusitisa edem i crvenilo sluznice te prisutnost mukopurulentnog sadržaja. Akutni sinusitis je bolno i potencijalno opasno stanje koje zahtijeva hitnu intervenciju. Terapija se sastoji od propisivanja antibiotika i sredstva za dekongestiju čijim djelovanjem ponovno dolazi do uspostavljanja drenaže kroz ostium. Ukoliko drenaža nakon tri dana nije uspostavljena prirodnim putem, potrebno ju je osigurati kirurški (3, 4, 15, 16).

Ostale komplikacije koje se javljaju nakon zahvata:

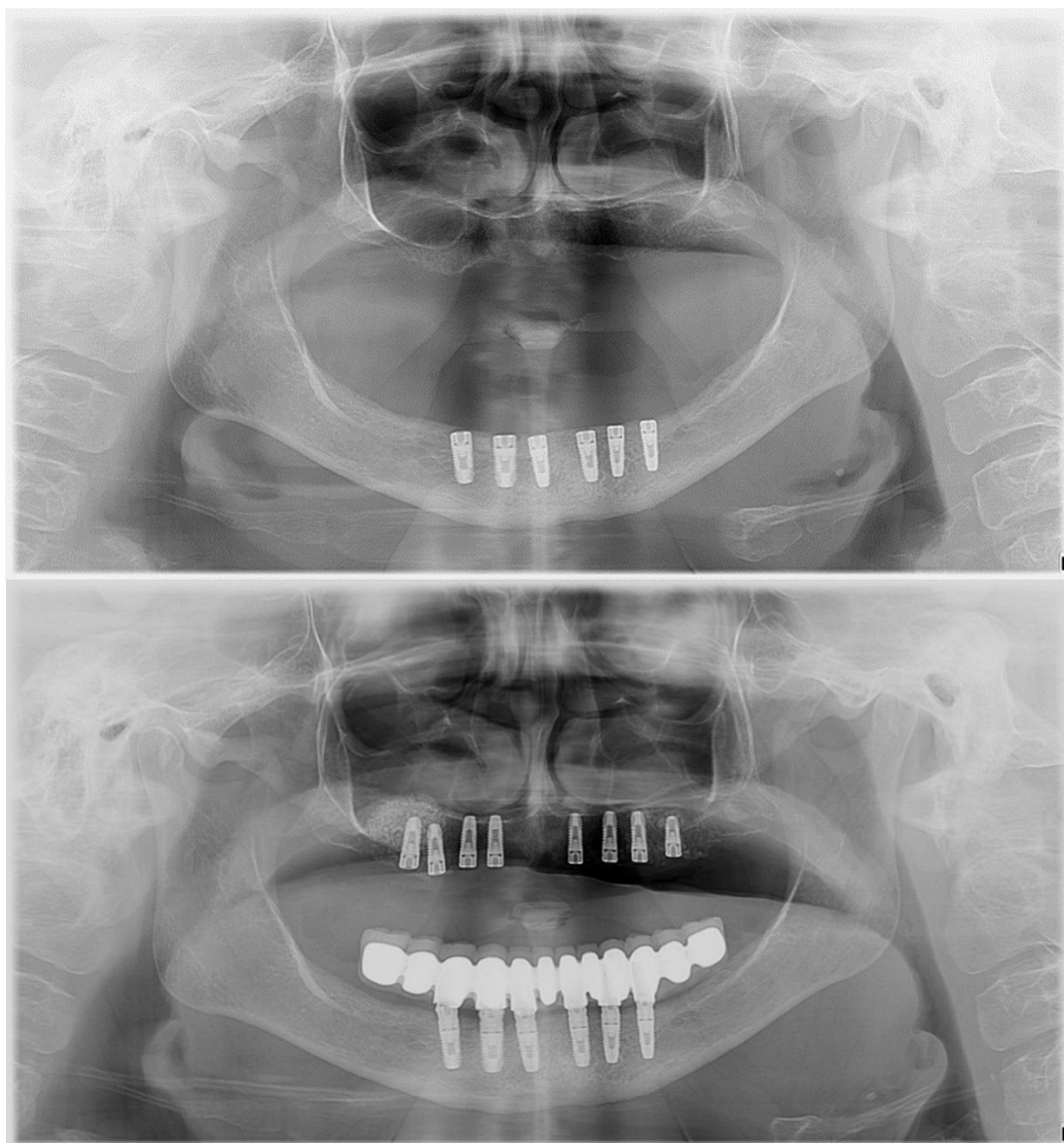
- hematom
- otežano cijeljenje rane
- nastanak oro-antralne komunikacije
- gubitak cijeloga koštanog augmentata
- urastanje mekog tkiva kroz lateralni prozor
- granulacijsko tkivo koje nadomješta augmentat
sinusne ciste (16).

9. POSTUPCI I UPUTE NAKON KIRURŠKOG ZAHVATA

Nakon kirurškog zahvata preporuča se napraviti kontrolnu rendgensku snimku, za radiološku procjenu uspješnosti provedenog zahvata. Uvijek je potrebno ordinirati dekonjestive i eventualno kortikosteroide, jer može doći do nastanka otekline nakon zahvata. Ako dođe do nastanka otekline, otvor između sinusne šupljine i nosnog hodnika zatvori se s nastankom venske i limfne kongestije, što uzrokuje poremećenu ventilaciju i drenažu sinusa.

Pacijentu se ne preporuča:

- letjeti
- ispuhivati nos
- pušiti
- piti na slamku
- kihati (samo s otvorenim ustima kako bi se što više smanjio pritisak na sinus) (9, 11).



Slika 13. Ortopantomografska snimka prije i nakon zahvata. Na desnoj se strani učinila lateralna tehnika, a na lijevoj transkrestalna tehnika podizanja dna sinusa.

Preuzeto s dopuštanjem autora: dr. med. dent Ivana Kusteca

10. RASPRAVA

U današnje vrijeme imamo veliki broj stručne literature koja opisuje klasične, ali i nove tehnike podizanja maksilarnog sinusa. Postoje smjernice kojima možemo okvirno odrediti metodu i vrstu augmentacijskog materijala kod različitih kliničkih slučajeva. Za terapeuta je nužno poznavanje anatomije prostora te poznavanje osnovnih tehnika, a posebice lateralne tehnike. Iako se moderne tehnike, kao i transkrestalna tehnika mogu činiti jednostavnijima, nije preporučljivo započinjati s njihovim radom sve dok se ne savlada lateralna tehnika. Ona je pod kontrolom oka, te se njome rješavaju komplikacije koje nastaju jednom od zatvorenih tehnika. Svakako je bitno dobro poznavanje i načine rješavanja intraoperativnih i postoperativnih komplikacija.

11. ZAKLJUČAK

Za uspješni kirurški zahvat podizanja dna maksilarnog sinusa bitno je napraviti detaljan plan terapije koji uključuje anamnestičke, kliničke i radiološke podatke. Kako bismo postavili pravilnu dijagnozu i pacijenta informirali o vrstama terapije koje su mu na raspolaganju, potrebno je poznavati osnovne tehnike, indikacije i kontraindikacije toga zahvata. Iako se radi o invazivnom zahvatu, stopa je uspješnosti samog zahvata visoka te se preporuča kao metoda izbora u rješavanju distalne bezubosti gornje čeljusti.

12. LITERATURA

1. Miše I. Oralna kirurgija. Medicinska naklada, Zagreb 1991; 17-44, 303-44.
2. Krmpotić-Nemanić J, Marušić A. Anatomija čovjeka. Medicinska naklada, Zagreb 2011.
3. Katsuyama H, Jensen SS. Sinus Floor Elevation Procedures. Quintessence Publishing Co, Berlin 2011.
4. Lindhe J, Lang NP, Karring T. Klinička parodontologija i dentalna implantologija. Nakladni zavod Globus, Zagreb 2010; 86-95, 553-63, 587-610, 634-74, 1099-118.
5. Junqueira LC, Carneir J. Osnove histologije: udžbenik i atlas. Školska knjiga, Zagreb 2005.
6. Kumlien J, Schiratzki H. The vascular arrangement of the sinus mucosa. Acta Otolaryngol. 1985; 99: 122-32.
7. Solar P, Geyerhofer U, Traxler H. Blood supply to the maxillary sinus relevant to sinus floor elevation procedures. Clin Oral Implants Res. 2000;11:217-29.
8. Chanavaz M. Maxillary sinus; anatomy, physiology, surgery and bone grafting related to implantology. Eleven years of surgical experience 1979-1990. J Oral implants. 1990; 16: 199-209.
9. Davarpanah M, Martinez H, Kebir M, Tecucianu JF. Priručnik dentalne implantologije, In.Tri, Zagreb 2006.
10. Medojević D, Granić M, Katanec D. Cone-Beam – kompjutorizirana tomografija. Sonda. 2010;11(20):66-8.
11. Misch CE. Contemporary Implant Dentistry. St. Louis: Mosby; 2007.
12. Knežević G, i sur. Osnovne dentalne implantologije. Školska knjiga. Zagreb 2002.
13. Miloro M, GE Ghali, Larsen P, Waite P. Peterson's Principles of Oral an Maxillofacial Surgery; Second Edition, BC Decker Inc, London 2004; 223-34, 295-312.

14. Maiorana C, Simion M. Advanced techniques for Bone regeneration with Bio-Oss and Bio-Guide. Milano: RC Books, 2003; 41-50.
15. Katanec D, Gabrić D. Implantacija u izraženo pneumatiziranoj gornjoj čeljusti – sinus lifting tehnike. Sonda 2005; 86-9.
16. Katanec D, Gabrić Pandurić D. Podizanje dna maksilarnog sinusa; Ballon-Lift-Control I piezorirurgija. Sonda. 2011; 22-5.
17. Lang M. Sinus lift; From internal sinus lift to Sinus Implant Stabiliser SIS, flohr verlag. Rottweil 2004.
18. Khan SN, Cammisa FP Jr, Sandhu HS, Diwan AD, Girardi FP, Lane JM. The biology of bone grafting. J Am Acad Orthop Surg. 2005; 13(1):77-86.
19. Betz RR. Limitations of autograft and allograft: new synthetic solutions. Orthopedics. 2002.
20. Fonseca RJ, Clark PJ, Burkes EJ, Baker RD. Revascularization and healing of onlay particulate autologous bone grafts in primates. J Oral Maxillofac Surg. 1980; 38(8): 572-7.
21. Burwell RG. Osteogenesis in cancellous bone grafts: Considered in terms of cellular changes, basic mechanisms and the perspective of growth control and its possible aberrations. Clin Orthop Relat Res. 1965; 40: 35-47.
22. Granić M. Procjena oseintegracije dentalnih implantata programskom podrškom za mjerenje zasjenjenja područja interesa na RTG snimkama. Doktorski rad. Zagreb, 2015.
23. Karabuda C, Ozdemir O, Tosun T, Anil A, Olgac V. Histological and clinical evaluation of 3 different grafting materials for sinus lifting procedure based on 8 cases. J Periodontol. 2001; 72: 1436-42.
24. Khoury F, Antoun H, Missika P. Bone augmentation in oral implantology. London: Quintessence Publishing Co, Ltd; 2007.
25. Chiapasco M, Casentini P, Zaniboni M. Bone augmentation procedures in implant dentistry. Int J Oral Maxillofac Implants. 2009; 24: 237-59.

26. Buser D, Hirt HP, Dula K. GBR-technique/implant dentistry. Simultaneous application of barrier membranes around implants with periimplant bone defects. *Schweiz Monatsschr Zahnmed.* 1992; 102:1491-501.
27. Pellegrini G, Pagni G, Rasperini G. Surgical Approaches Based on Biological Objectives: GTR versus GBR Techniques. *Int J Dent.* 2013; 521-47.
28. Moy PK. Clinical experience with osseous site development using autogenous bone graft substitutes and membrane barriers. *Oral Maxillofac Surg North Am.* 2001; 13: 493-509.
29. Garg AK. Augmentation grafting of the maxillary sinus for placement of dental implants; anatomy, physiology and procedures. *Implant Dent.* 1999; 20: 133-5.

13. ŽIVOTOPIS

Matea Soldan rođena je 27. studenoga 1990. godine u Zagrebu. Nakon završene osnovne škole upisuje II. gimnaziju u Zagrebu. Maturirala je 2009. godine s odličnim uspjehom, iste godine upisuje Veterinarski fakultet Sveučilišta u Zagrebu. Uspješno završava prvu godinu, ispisuje se, te 2010. godine upisuje Stomatološki fakultet Sveučilišta u Zagrebu. Tijekom studija volontirala je na „Projektu za promociju oralnog zdravlja slijepih i slabovidnih osoba”. Završila je iTOP curaprox tečaj te StEPP edukaciju. Sudjelovala je na kongresu „Hrvatski parodontološki dani 2015” gdje je asistirala na radionici „Nova tehnika za minimalno invazivni interni sinus lift” pod vodstvom doc. dr. sc. Darka Božića. Tijekom drugog semestra pete godine povremeno volontira na Zavodu za dječju stomatologiju, dok ljeti volontira, nešto više od mjesec dana, na Zavodu za oralnu kirurgiju u Gundulićevoj ulici. Od srpnja iste godine počinje redovito raditi kao studentica u privatnoj stomatološkoj poliklinici. Godine 2016. odlazi u Lichtenstein, gdje posjećuje Ivoclarovu tvornicu i educira se. Stručnu praksu tijekom drugog semestra šeste godine obavlja u ordinaciji dentalne medicine dr. Tomislava Škunce. U svibnju 2016. godine sudjeluje na Dentex sajmu održanom u Zagrebu, radeći za tvrtku Ivoclar Vivadent.