

Pretprotetska priprema u fiksnoprotetskoj terapiji

Maričić, Tina

Master's thesis / Diplomski rad

2024

Degree Grantor / Ustanova koja je dodijelila akademski / stručni stupanj: **University of Zagreb, School of Dental Medicine / Sveučilište u Zagrebu, Stomatološki fakultet**

Permanent link / Trajna poveznica: <https://um.nsk.hr/um:nbn:hr:127:895669>

Rights / Prava: [Attribution-NonCommercial-NoDerivatives 4.0 International/Imenovanje-Nekomercijalno-Bez prerada 4.0 međunarodna](#)

Download date / Datum preuzimanja: **2024-07-24**



Repository / Repozitorij:

[University of Zagreb School of Dental Medicine Repository](#)





Sveučilište u Zagrebu

Stomatološki fakultet

Tina Maričić

PRETPROTETSKA PRIPREMA U FIKSNOPROTETSKOJ TERAPIJI

DIPLOMSKI RAD

Zagreb, 2024.

Rad je ostvaren na Zavodu za fiksnu protetiku Stomatološkog fakulteta Sveučilišta u Zagrebu.

Mentor rada: izv. prof. dr. sc. Slađana Milardović, dr. med. dent., Zavod za fiksnu protetiku Stomatološkog fakulteta Sveučilišta u Zagrebu

Lektor hrvatskog jezika: Karmela Zagorac, mag. phil. cro.

Lektor engleskog jezika: Ana Zrilić, univ. mag. philol. angl. i univ. mag. philol. russ.

Rad sadrži: 42 stranice

11 slika

1 CD

Rad je vlastito autorsko djelo koje je u potpunosti samostalno napisano uz naznaku izvora drugih autora i dokumenata korištenih u radu. Osim ako nije drukčije navedeno, sve ilustracije (tablice, slike i dr.) u radu su izvorni doprinos autora diplomskog rada. Autor je odgovoran za pribavljanje dopuštenja za korištenje ilustracija koje nisu njegov izvorni doprinos, kao i za sve eventualne posljedice koje mogu nastati zbog nedopuštenog preuzimanja ilustracija odnosno propusta u navođenju njihovog podrijetla.

Zahvala

Zahvaljujem mentorici izv. prof. dr. sc. Slađani Milardović na pomoći i savjetima prilikom pisanja diplomskog rada.

Od srca zahvaljujem svojim roditeljima Tanji i Željku na ljubavi i potpori kroz cijelo školovanje, hvala što ste vjerovali u mene. Hvala baki i djedu za svaku upućenu molitvu i ohrabrenje. Posebno hvala mojim sestrama, Tei i Eni, što su sa mnom prolazile lijepe i teške trenutke, bile moj glas razuma i utjeha.

Hvala svim prijateljima i kolegama koji su bili dio ovog puta i učinili ovih šest godina nezaboravnim iskustvom.

.

PRETPROTETSKA PRIPREMA U FIKSNOPROTETSKOJ TERAPIJI

Sažetak

Pretprotetska priprema je postupak kojim se osigurava zdravlje mekih i tvrdih zubnih tkiva kako bi se stvorili povoljni uvjeti za izradu fiksnoprotetskog nadomjestka. Uključuje oralnokirurške, parodontološke, restaurativne i endodonske, ortodontske postupke te terapiju bolesti oralne sluznice. Pretprotetska priprema važan je dio svake fiksnoprotetske terapije. Na temelju trenutne kliničke slike, radiološkog nalaza i detaljno isplanirane protetske terapije koju je pacijent odobrio, odlučuje se o postupcima koji će se provoditi u okviru pretprotetske pripreme. Važno je slijediti pravilan redoslijed izvođenja postupaka zbog vremena potrebnog za cijeljenje tkiva koje traje od nekoliko tjedana do nekoliko mjeseci. Stoga se uvijek prvo provode oralnokirurški i parodontološki postupci. Svrha ovoga rada je dati pregled postupaka pretprotetske pripreme pacijenta s prikazom zahvata koji su najčešći u tom kontekstu s podjelom po granama dentalne medicine.

Ključne riječi: pretprotetska priprema, planiranje terapije, fiksni nadomjestak

PREPROSTHETIC TREATMENT IN FIXED PROSTHODONTICS

Summary

Preprosthetic treatment is a procedure that ensures health of soft and hard dental tissues to create suitable conditions for making a fixed prosthesis. The preparation comprises of oral surgery, periodontal, restorative, endodontic, and orthodontic procedures, as well as therapy of diseases of the oral mucosa. Preprosthetic preparation is an important phase of every fixed prosthodontic therapy. Based on the current clinical picture, radiological findings and detailed therapy plan approved by the patient, a decision is made regarding the necessary procedures conducted as part of the preprosthetic preparation. Due to the time necessary for the tissue to heal properly, which can vary from a few weeks to a few months, it is imperative to follow the correct sequence of procedures. Taking this into consideration, oral surgery and periodontal procedures are always performed first. The purpose of this thesis paper is to give an overview of procedures in the preprosthetic preparation of the patient as well as procedures most used in that context, along with their classification within the branches of dental medicine.

Key words: preprosthetic preparation, therapy planning, fixed prosthesis

SADRŽAJ

1. UVOD	1
2. PLANIRANJE FIKSNOPROTETSKE TERAPIJE	3
2.1 Anamneza	5
2.2 Klinički pregled	6
2.3 Radiološka analiza	7
2.4 Procjena zubi nosača	9
2.5 Dijagnostičko navoštavanje i <i>mock up</i>	10
2.6 Digital Smile Design	11
3. PRETPROTETSKA PRIPREMA PACIJENTA	13
3.1 Oralnokirurška priprema pacijenta	14
3.1.1 Sinus lift.....	16
3.1.2. Augmentacija mekog tkiva.....	17
3.1.3. Apikotomija.....	17
3.2 Parodontološka priprema pacijenta	18
3.3 Restaurativna i endodontska priprema pacijenta	22
3.3.1. Nadogradnje.....	24
3.4 Liječenje bolesti oralne sluznice	26
3.5 Ortodontska priprema pacijenta	27
4. RASPRAVA	29
5. ZAKLJUČAK	33
6. LITERATURA	35
7. ŽIVOTOPIS	41

Popis skraćenica

CBCT – (engl. *Cone Beam Computed Tomography*) – *cone beam* kompjutorizirana tomografija

CT – (engl. *Computed Tomography*) – kompjutorizirana tomografija

DSD (engl. *Digital Smile Design*) – digitalno dizajniranje osmijeha

CAD (engl. *Computer Aided Design*) – računalno pomognuto dizajniranje

CAM (engl. *Computer Aided Manufacturing*) – računalno pomognuta izrada

MTA – mineralni trioksidni agregat

GBR (engl. *Guided Bone Regeneration*) – vođena regeneracija kosti

1. UVOD

Fiksna protetika specijalizirana je grana protetike dentalne medicine koja se bavi nadoknadom izgubljenih zuba izradom trajnih nadomjestaka koji se sidre na zubima ili implantatima. Ovisno o kliničkoj situaciji, izrađuju se krunice i/ili mostovi nošeni prirodnim zubima ili implantatima. U novije vrijeme, u skladu sa sve većim estetskim zahtjevima pacijenata te principima minimalno invazivnog pristupa, sve su popularnije i ljuške (1).

Karakteristično je da dentalna protetika zahtjeva detaljno planiranje terapije, često u suradnji s drugima specijalističkim granama te s dentalnim laboratorijem. Kako bi se izradio dugotrajan, funkcijski i estetski zadovoljavajući nadomjestak, potrebno je osigurati zdravlje tvrdih i mekih tkiva usne šupljine. Pretprotetska terapija je iz tog razloga u nekim slučajevima nezaobilazan dio fiksnoprotetske terapije (1). Cilj fiksne protetike je nadoknaditi izgubljeno zubno tkivo te nadoknaditi jedan ili više zuba uz obnovu ili poboljšanje funkcije i estetike, a prilikom toga ne ugroziti vitalitet zuba ni njegovo potporno tkivo.

Pretprotetska priprema interdisciplinarnan je proces koji uvijek započinje uzimanjem anamneze i kliničkim pregledom. Za potpunu dijagnostiku potreban je i radiološki nalaz koji omogućuje sveobuhvatnu procjenu stanja preostalih zuba.

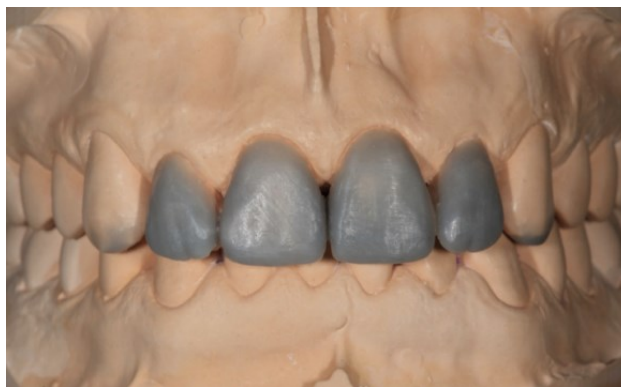Pristup svakom pacijentu je individualan, a kako bi pacijent stekao povjerenje u stomatologa, pristao na terapiju i bio zadovoljan konačnim ishodom, može mu se pokušati predočiti približni plan terapije. Stoga se kod estetski zahtjevnih nadomjestaka dodatno provodi dijagnostičko navoštavanje koje se pomoću *mock upa* prenosi u pacijentova usta, a ponekad se analiziraju i dentalne fotografije. Planiranje se osim analogno može provoditi i digitalno (2). *Digital Smile Design* (DSD) sustav olakšao je planiranje terapije i omogućio pacijentu da i prije početka terapije vidi kako bi izgledao konačan rad. Dodatno, na planiranje fiksnoprotetskog nadomjestka, a samim time i na pretprotetsku pripremu, utječe i materijal od kojeg će se izraditi nadomjestak.

Svrha je ovog rada prikazati pravilan redoslijed postupaka pretprotetske pripreme pacijenta s prikazom koji su zahvati najčešći u tom kontekstu s podjelom po granama dentalne medicine.

2. PLANIRANJE FIKSNOPROTETSKE TERAPIJE

Najvažnije u fiksnoprotetskoj terapiji je pravilno postaviti dijagnozu i razraditi dobar plan terapije, pri tome uzimajući u obzir sveukupno stanje u usnoj šupljini, a ne samo zube koji nedostaju. To se radi prije bilo kakvog postupka u ustima (3).

Planiranje fiksnoprotetske terapije zahtjevan je proces u kojem osim terapeuta sudjeluje i dentalni tehničar te oni, na osnovi svojih znanja i vještina, predlažu protetski rad koji je u skladu s pacijentovim željama i financijskim mogućnostima (4). Postupak planiranja počinje uzimanjem anamneze i prvim pregledom, nastavlja se radiološkom analizom te analizom zuba nosača, a završava dijagnostičkim navoštavanjem i izradom *mock upa* (Slika 1.).



Slika 1. Dijagnostičko navoštavanje na modelu.

Preuzeto s dopuštenjem: izv. prof. dr. sc. Slađana Milardović.

Detaljan plan terapije otklanja potencijalno nezadovoljstvo pacijenta konačnim radom jer nekada pacijentove želje nisu medicinski opravdane ili nisu izvedive protetskim radom pa je takvu situaciji potrebno razriješiti prije početka terapije. Planiranje olakšava stomatologu analizu protetskog rada, virtualno na sadrenim modelima ili direktno u pacijentovim ustima te pruža mogućnost kontrole funkcije, estetike i rezultira poboljšanjem krajnjeg rada. Uz navedeno, plan terapije olakšava i komunikaciju s dentalnim laboratorijem (1).

Planiranje se može provoditi analogno i digitalno, a osobito je značajno za postizanje zadovoljavajuće estetike na prednjim zubima. Za analogno planiranje terapije prvo se, na osnovi anatomskog otiska gornje i donje čeljusti ireverzibilnim hidrokolidom, izrade

studijski modeli (5). Na studijskim modelima gleda se okluzijski odnos gornje i donje čeljusti s lingvalne i bukalne strane, odnos zuba antagonista i susjednih zuba prema bezubom prostoru (4). Na izlivenim modelima dentalni tehničari provode dijagnostičko navoštavanje (*wax up*) kako bi se pacijentu pokazao približan izgled budućeg nadomjestka.

Kad se u terapiji rade ljuste, *mock up* je idealan u komunikaciji između pacijenta, stomatologa i dentalnog tehničara. Tako pacijent može vidjeti definitivni protetski rad u svojim ustima i prije nego se pristupi preparaciji zuba, što je osobito važno kod estetski iznimno zahtjevnih pacijenata (6).

2.1 Anamneza

Pri prvom susretu s pacijentom uzima se anamneza, tako se saznaje o pacijentovu općem medicinskom i stomatološkom stanju te razlogu dolaska. Opće stanje pacijenta može utjecati na ishod stomatološkog liječenja. Osim ispunjavanja upitnika o zdravlju, bolji način uzimanja anamneze je razgovor s pacijentom (7). Iz opće anamneze postavljaju se pitanja o kardiovaskularnim, dišnim, endokrinološkim, infektivnim bolestima te bolestima živčanog i mokraćnog sustava. Obvezno je doznati uzima li pacijent lijekove koji djeluju na zgrušavanje krvi, boluje li od neke maligne bolesti, ima li poremećaj imunološkog sustava te je li alergičan na neke lijekove. Iz opće anamneze saznaje se je li pacijent pušač te konzumira li alkohol (5).

U stomatološkoj anamnezi saznajemo točan razlog dolaska pacijenta koji je u fiksnoj protetici manjak funkcije zbog gubitka jednog ili nekoliko zubi, ali često i s time povezana narušena estetika. Zubi koji su istrošeni zbog abrazije, atricije, bruksizma ili nekih drugih nepovoljnih navika također su čest motiv za fiksno-protetsku terapiju (5).

Osim razloga dolaska, važne su i informacije o svim prethodnim restaurativnim, endodontskim, parodontološkim i/ili oralnokirurškim zahvatima u usnoj šupljini te o njihovim komplikacijama ako su se pojavile. Ispituje se i učestalost posjeta stomatologu, načinu održavanja oralne higijene te je li pacijent prošao ortodontsku terapiju (7).

2.2 Klinički pregled

Potpuni klinički pregled sastoji se od ekstraoralnog i intraoralnog pregleda. Ekstraoralni pregled počinje ulaskom pacijenta u ordinaciju, a njime se dobiva uvid u pacijentovu konstituciju, asimetrije i poremećaje koji se manifestiraju na licu kao što su progenija, otvoren zagriz, pomak sredine zuba, nepravilna protetska ravnina, izgled bukalnih koridora itd. Nepodobne navike, ako postoje, mogu utjecati na sam ishod protetske terapije, a još pri razgovoru s pacijentom može se zapaziti infantilno gutanje ili grickanje usnice. Sve navedeno još se naknadno detaljno analizira na dentalnoj fotografiji (2).

Posebnu pozornost treba obratiti na vidljivost zuba i gingive pri govoru i smijanju, proporcionalnosti trećina lica, tonus mišića i usana te kretnje mandibule pri govoru jer se tako može zapaziti poremećaj temporomandibularnih zglobova. Ekstraoralne osobitosti pacijenta uvelike utječu na estetsku komponentu protetskog rada kojima se u nekim slučajevima može poboljšati i cjelokupna estetika lica (4).

Intraoralni pregled provodi se inspekcijom, palpacijom i perkusijom, a razlikuje se ovisno o tome je li riječ o potpuno ili djelomično ozubljenom pacijentu. Kod potpuno bezubih pacijenata gleda se oblik i površina alveolarnog grebena, izgled sluznice jezika, usana, obraza, tvrdog i mekog nepca te obvezno dno usne šupljine. Intraoralnim pregledom mogu se uočiti i morfološke varijacije sluznice kao što su torus palatinus, torus mandibularis, previše izražen frenulum jezika ili gornje usne koji mogu otežavati buduću protetsku terapiju (4).

U ozubljenih pacijenata inspekcijom se utvrđuje broj i smještaj preostalih zubi, izgled krune zuba gdje se gleda jesu li one zahvaćene karijesom, jesu li restaurirane opsežnim ispunima te kakvi su rubovi restauracija. Inspekcija može koristiti u procjeni oralne higijene pacijenta te u detektiranju upale mekih tkiva i kosti. Ako postoje sumnje, mogu se upotrijebiti optička pomagala kojima se preciznije mogu vidjeti dubine parodontnih džepova, karijesi, supragingivni i subgingivni kamenac (2).

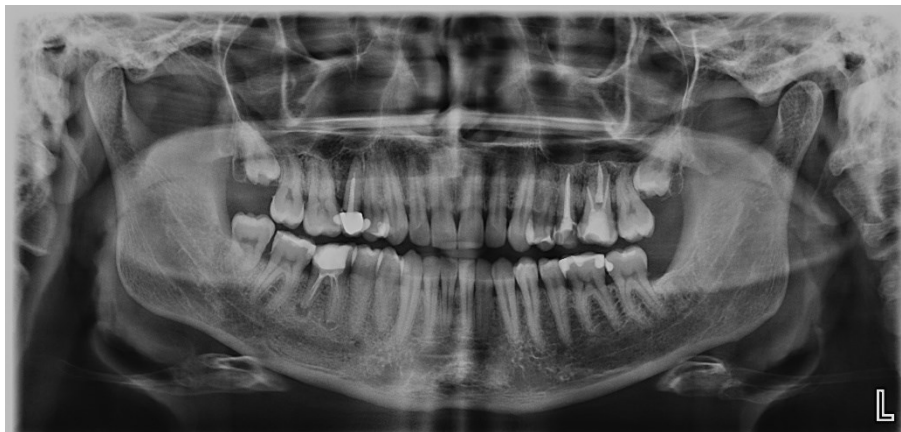Endodontski liječeni zubi teže podnose opterećenje, uglavnom su destruirani te je trajanje fiksnoprotetskog rada nošenog avitalnim zubima dugoročno manje. Stoga, ako je zub vitalan, od iznimne je važnosti utvrditi i očuvati njegov vitalitet. Navedeni parametri važni su u daljem planiranju protetske rekonstrukcije jer odlučuju o opterećenju, načinu

preparacije zuba i izgledu budućeg nadomjestka. Na kraju pregleda radi se funkcijska analiza kojim se utvrđuje pomičnost donje čeljusti u aktivnim kretnjama, mjeri iznos otvaranja usta i protruzije, mjere lateralne kretnje, provjerava okluzija i interferencije ako postoje te se utvrđuje aktivnost mišića i temporomandibularnog zgloba (4).

2.3 Radiološka analiza

Uz detaljan klinički pregled i iscrpnu anamnezu, nezaobilazan korak u planiranju fiksno protetske terapije je radiološka dijagnostika.

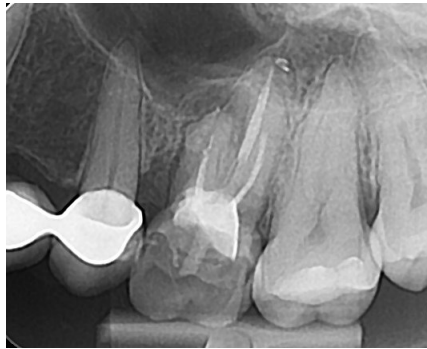U stomatologiji, ovisno o tome nalazi li se film unutar ili izvan usne šupljine, razlikuju se intraoralne i ekstraoralne rendgenske snimke (8). Najčešće korištena snimka, zlatni standard u fiksno protetskoj terapiji je ortopantomogram koji prikazuje obje čeljusti s pripadajućim zubima i susjednim strukturama kao što su temporomandibularni zglobovi, maksilarni sinusi i nosne kosti (Slika 2.). U planiranju budućeg fiksno protetskog nadomjestka na ortopanu je nužno utvrditi postoje li u usnoj šupljini zaostali korijeni, impaktirani zubi, kronični periapikalni procesi, ciste, frakture zuba ili kosti, aproksimalni i sekundarni karijes itd. Utvrđuje se i stupanj resorpcije kosti te odnos krune i korijena.



Slika 2. Ortopantomogram pacijenta.

Preuzeto s dopuštenjem: izv. prof. dr. sc. Slađana Milardović.

Ako ortopantomogram nije dovoljno jasan, može se upotpuniti retroalveolarnom intraoralnom snimkom na kojoj se detaljnije uočava korijen i okolna kost pojedinog zuba (Slika 3.).



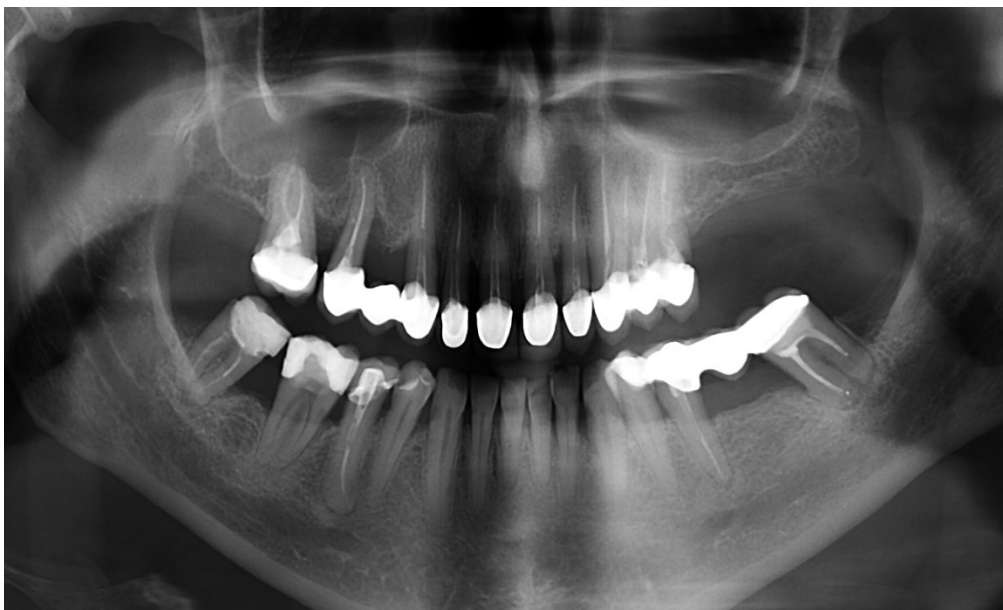Slika 3. Retroalveolarna intraoralna snimka na kojoj se detaljnije prikazuje korijen i okolna kost pojedinog zuba.

Preuzeto s dopuštenjem: izv. prof. dr. sc. Slađana Milardović.

U slučaju sumnje na aproksimalni karijes ili rubno propuštanje ispuna dobro dijagnostičko pomagalo je *bitewing* snimka. Ipak, najbolja dopuna ortopantomogramu je trodimenzionalna tehnika *Cone Beam Computed Tomography* (CBCT) (4). CBCT se primjenjuje u implantologiji, ali i u endodontskoj terapiji kod zuba sa složenom morfologijom korijenskih kanala, dentalnih trauma i fraktura korijena, resorpcije korijena te procjene obliteratedosti kanala. U dentalnoj implantologiji omogućuje određivanje optimalnog položaja implantata i osigurava da implantat ne perforira maksilarni sinus ili mandibularni kanal jer prikazuje količinu i kvalitetu preostale kosti. Koristi se za izradu kirurških vodilica pri ugradnji implantata. U oralnoj kirurgiji je potreban kod ekstrakcija uglavnom impaktiranih donjih umnjaka kada postoji opasnost da se ozlijedi mandibularni živac te u procjeni dužine i raširenosti cista i tumora čeljusti (9). CBCT omogućuje različite kombinacije prikaza jer na osnovu jedne trodimenzionalne snimke može prikazati panoramske, kose, aksijalne, transverzalne, poprečne, sagitalne i trodimenzionalne presjeke. Brzina snimanja iznosi 30ak sekundi, a u usporedbi s klasičnom kompjutoriziranom tomografijom (CT), deseterostruko je smanjeno zračenje. CBCT olakšava dijagnostiku ortodontskih anomalija i poremećaja temporomandibularnog zgloba (10).

2.4 Procjena zubi nosača

Zubi nosači imaju ključnu ulogu u osiguravanju trajnosti dentalno sidrenih fiksoprotetskih nadomjestaka. Povoljnije je ako je zub nosač vitalan jer uz sile koje ga inače opterećuju, dodatno je opterećen i zubima koji se nadoknađuju. Zubi s aktivnom parodontnom bolešću ne mogu preuzeti ulogu nosača (Slika 4.).



Slika 4. Parodontološki kompromitirani zubi s opsežnim gubitkom potporne kosti.

Preuzeto s dopuštenjem: izv. prof. dr. sc. Slađana Milardović.

Procjena zuba nosača ovisi i o tome je li zub samostalan nosač ili je uključen veći broj nosača kao što je slučaj kod mostova velikih raspona (11). Otpornost na opterećenje ovisi o anatomskoj građi zuba, broju korijena i kvaliteti okolne kosti. Razlikuje se i među skupinama zubi pa su tako prvi kutnjaci najotporniji na opterećenje, potom drugi kutnjaci i očnjaci dok su pretkutnjaci i sjekutići najmanje otporni. Kako bi se odredio povoljan zub nosač, unutar iste skupine zuba procjenjuju se duljina i volumen korijena pri čemu su otporniji zubi s duljim i voluminoznijim korijenima. Važan je i poprečni presjek korijena jer plosnati korijeni bolje podnose opterećenje od okruglih. Osim toga, povoljna je i što manja razlika meziodistalne širine u području ekvatora i vrata zuba i što veća površina korijena unutar kosti. Najbolji omjer kliničke krune i korijena zuba koji je pogodan nosač

je 1:2, prihvatljiv je i omjer 2:3, dok je najnepovoljniji omjer 1:1. U procjeni kvalitete kosti promatra se oblik i gustoća koštanih trabekula, pritom opterećenje bolje prihvaća gušća kost (12).

Kod zuba nosača mostova vrijedi pravilo da ukupna površina korijenova zuba nosača mora biti veća ili bar jednaka površini korijena zuba koji se nadoknađuju. U slučaju velikog opterećenja koje jedan zub nosač ne može podnijeti, uključuje se i sekundarni nosač. Tako se povećava volumen intraalveolarnog dijela i površina korijena na koju se raspodjeljuje opterećenje (12).

Pokazalo se da su zubi nosači podložniji nakupljanju plaka i razvoju gingivitisa kao i povećanoj dubini sondiranja parodontnih džepova. Uz to, zubi nosači čiji je rub preparacije smješten subgingivno, skloniji su razvoju gingivitisa i parodontitisa od supragingivno smještenih nadomjestaka. Stoga je važno ispravno odrediti koji zub može biti nosač fiksno protetskog rada (13).

2.5 Dijagnostičko navoštavanje i *wax up*

Dijagnostičko navoštavanje (*wax up*) je postupak kojim se prikazuje izgled budućeg nadomjestka, a izrađuje ga zubni tehničar na sadrenom modelu prema uputama koje je odredio doktor dentalne medicine. Pri tome je potrebno analizirati smještaj zuba u zubnom luku, njihovu dužinu, odnos prema mekom tkivu te utvrditi postojeću okluzijsku ravninu. Navoštavanje olakšava planiranje terapije jer se na modelu lakše uočava promijenjen nagib zuba te se odlučuje hoće li se zub ispraviti ortodontskom terapijom ili je potrebna devitalizacija i endodontsko liječenje. Na modelu se vidi i koliki je raspoloživi prostor te tako pomaže u odabiru materijala od kojeg će se izraditi nadomjestak, a može se upotrijebiti i kao vodič za brušenje. Dentalni tehničar voskom može prikazati budući oblik, veličinu i boju nadomjestka. Osim estetskog i funkcijskog planiranja koristi se i za izradu privremenih nadomjestaka koji olakšavaju prilagodbu pacijenta na konačan rad (14).

Nakon navoštavanja rezultat se može prenijeti na zube u ustima pacijenta što se naziva *mock up*. *Mock up* se izrađuje najčešće od kompozita i još bolje prikazuje izgled konačnog rada jer kompozit, zbog svojih vizualnih svojstava, prikazuje prirodniju boju zuba i stvara

realniji dojam nadomjestka u usporedbi s okolnim tkivom. *Mock up-om* se može provjeriti okluzija. Ovisno o kliničkoj situaciji, može se izraditi na potpuno ili djelomično brušenim zubima, ali i na nebrušenima. Prikladan je za terapiju u prednjoj regiji kada je potrebno zatvoriti dijasteme, promijeniti oblik zuba dodavanjem materijala. Nekoliko je načina izrade *mock up-a*. Izrađuje se direktno u ustima ili indirektno uz pomoć tehničara koji ga izrađuje na modelu. Kad se izrađuje indirektno, prvo tehničar na dijagnostičkom modelu napravi navoštavanje, nakon čega se na modelu napravi silikonski ključ. Silikonski ključ ispuni se autopolimerizirajućom smolom te se takav postavlja na zube pacijenta. Nakon stvrdnjavanja smole i uklanjanja silikonskog ključa, pacijent može vidjeti budući izgled nadomjestka (14,15).

Primjenom adhezijskih sustava *mock up* može biti i privremeni nadomjestak, a ta tehnika se koristi kod izrade ljuskica jer klasični provizoriji često otpadnu zbog nedovoljne retencije (14).

2.6 Digital Smile Design

Digital Smile Design (DSD) je višenamjenski softverski sustav kojim se analiziraju karakteristike lica i zuba pacijenta koje bi se mogle predvidjeti analizom na analognim modelima ili dentalnoj fotografiji. Crtanje referentnih linija i oblika na ekstra i intraoralnim fotografijama pomaže u vizualizaciji asimetrije i odstupanja od estetskih načela i omogućuje analizu svake faze terapije kroz usporedbu fotografija prije i nakon provedenog postupka. DSD poboljšava komunikaciju između stomatoloških timova i dentalnog tehničara (16).

Budući da se DSD zasniva na softverskoj analizi fotografija, prvi korak je fotografiranje. Potrebne su *en face* fotografija lica u širokom osmijehu i jedna s retractorima te intraoralna fotografija gornjih zuba. Uz to, fotografira se lice u mirovanju i smijehu, profilne slike, fotografija osmijeha i nekoliko intraoralnih slika (17). Fotografija *12 o'clock* snima se dok pacijent leži, a terapeut je iznad njega, zbog takvog prikaza na slici se najbolje mogu analizirati kutovi mandibule, brada i oči. Stoga je *12 o'clock* fotografija nezaobilazna prilikom dizajna osmijeha (4). DSD ima šest faza rada: pravilna orijentacija slike, analiza osmijeha, kalibracija digitalnog ravnala, prenošenje referentnog križa na

intraoralnu fotografiju, mjerenje proporcije zuba i konturiranje zubi. Nakon provedenih faza na računalu, kreće se s planiranjem konačnog nadomjestka u kojoj sudjeluje i pacijent (17).

DSD omogućuje pacijentu da se lakše odluči na terapiju ukoliko nije siguran u konačan izgled terapije. Uz to što može vidjeti konačan rezultat prije bilo kakvog postupka u ustima, pacijent sudjeluje u oblikovanju konačnog rada te tako dodatno stječe povjerenje u stomatologa. Koncept *Digital Smile Designa* se razvijao od crtanja na ispisanim fotografijama preko softvera kao što je *PowerPoint softver* koji se koristio za digitalno crtanje te softvera koji su na osnovu dvodimenzionalne slike konstruirali trodimenzionalni izgled budućeg nadomjestka (*wax up*). Danas se koristi trodimenzionalni sustav, a razvija se i sustav koji će dodatno pokazivati izgled zuba pri kretnjama mišića usana i lica. Na slikama se analiziraju linija usana, linija labijalne komisure i bipupilarna linija, a glava mora biti uspravna. Fotografije moraju biti kvalitetne i snimane po protokolu snimanja jer se u protivnom mogu analizirati neispravne referentne linije i krivo isplanirati terapija. Snima se najčešće šest fotografija. Uz slike, snimaju se i videozapisi za detaljniji i realniji prikaz osmijeha (18).

Nakon odrađenih faza na računalu i kad pacijent odobri protetski rad, isplanirani model, snimljene fotografije i plan terapije šalju se tehničaru. Tehničar radi *wax up*, a u tome mu olakšavaju podaci iz softvera kao što su veličina i smještaj zuba, podaci o produljenju krune ako je planirano. Na temelju podataka iz računala radi i kirurške vodilice za preoblikovanje gingive i kosti. Nakon navoštavanja, radi se silikonski ključ i *mock up* te se pristupa brušenju (4).

Glavni problemi DSD-a su što ovisi o fotografijama koje moraju biti ispravno snimljene i standardizirane jer u protivnom dolazi do pogrešaka u terapiji. Također, zahtjeva opremu za slikanje i softver koji se stalno moraju nadograđivati što izaziva velike troškove (18).

3. PRETPROTETSKA PRIPREMA PACIJENTA

Nakon uzimanja anamneze, kliničkog pregleda, postavljanja točne dijagnoze i planiranja terapije pristupa se pretprotetskoj pripremi pacijenta. Pretprotetska priprema neizostavan je dio fiksno protetske terapije, a podrazumijeva niz postupaka koji su vezani uz druge grane dentalne medicine u svrhu postizanja funkcijski i estetski dugotrajnog i kvalitetnog protetskog rada.

Glavni zadatak pretprotetske pripreme je osigurati zdravlje mekih i tvrdih zubnih tkiva te stvoriti povoljne uvjete za izradu fiksno protetskog nadomjestka. U pretprotetskoj pripremi provode se oralnokirurški, parodontološki, restaurativni i endodontski zahvati. Uz njih se mogu provoditi ortodontska terapija i terapija bolesti oralne sluznice. Svaki dio pripreme važan je za postizanje krajnjeg rezultata i ne smije se preskočiti (5).

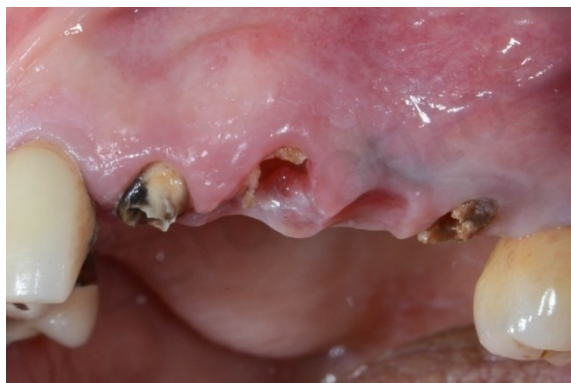Pretprotetsku pripremu može odrađivati sam protetičar ili se u nekim kompleksnijim slučajevima pacijenta uputi specijalistu. Potrebno je dobro posložiti postupke pretprotetske pripreme te je uobičajeno da se prvi rade postupci koji zahtijevaju dulji oporavak i cijeljenje tkiva kao što su oralnokirurški i parodontološki postupci.

3.1 Oralnokirurška priprema pacijenta

Kirurške postupke u pretprotetskoj terapiji preporuča se provoditi prije ostalih jer je za cijeljenje tkiva potrebno najmanje šest tjedana. Ekstrakcija zuba i zaostalih korijenova je najčešći postupak, a ekstrahiraju se svi zubi destruirani opsežnim karijesom, oni koji se nisu mogli endodontski izliječiti te oni s opsežnim periapikalnim procesima. Takvi zubi predstavljaju izvor infekcije i ne mogu se upotrijebiti kao nosači protetskog rada (Slika 5.). Njihovom eliminacijom iz usne šupljine odstranjuju se bakterije, a kohleacijom alveole uklanja se patološko tkivo i omogućuje cijeljenje. Ekstrahirati treba i zube zahvaćene cistom ili tumorom kao i zube kod kojih je endodontsko liječenje bilo neuspješno, a ne može se napraviti apikotomija te impaktirane i retinirane zube ako ometaju stabilnost i funkciju isplaniranog fiksno protetskog rada (1, 5).

Pretprotetskom kirurgijom preoblikuju se meka i/ili tvrda tkiva da bi se osigurali povoljniji biološki uvjeti za protetski nadomjestak, a samim time olakšalo pacijentu njegovo nošenje. Uz sve češću uporabu implantata pretprotetska kirurgija se sve manje koristi, ali u nekim slučajevima ne može se zaobići. Neravnine na grebenu mogu nastati

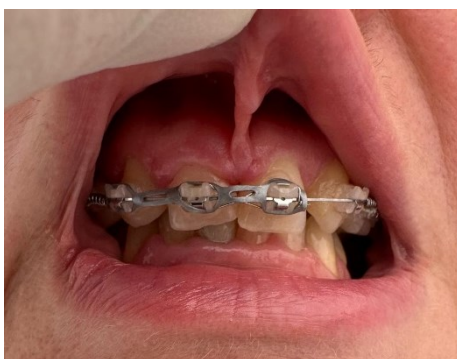zbog neravnomjerne resorpcije kosti ili zbog benigne hipertrofije koštanog tkiva (egzostoze) te takav greben treba kirurški izravnati. Ponekad je potrebno ukloniti maksilarne i mandibularne toruse te maksilarni tuber. To se češće radi pri izradi potpunih ili djelomičnih proteza jer smetaju retenciji (19).



Slika 5. Zubi indicirani za vađenje jer ih nije moguće restaurirati.

Preuzeto s dopuštenjem: izv. prof. dr. sc. Slađana Milardović.

Suvišak mekog tkiva uglavnom nastaje zbog resorpcije kosti te ga je potrebno ukloniti. Maleni ili presnažni frenulumi jezika ili usana mogu ometati nošenje protetskog nadomjestka te se kirurški uklanjaju, a najčešće se frenulektomija provodi kod velikih dijastema (Slika 6.). Stabilnost proteza može se poboljšati vestibuloplastikom kojom se stvara veći sloj pričvrstne gingive (19).



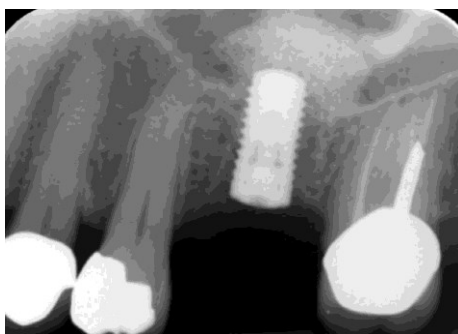
Slika 6. Izraženi frenulum koji je prije ortodontske terapije pogodovao velikoj dijastemi kod pacijentice.

Preuzeto s dopuštenjem: izv. prof. dr. sc. Slađana Milardović.

Danas, kad je cilj očuvati što veći broj prirodnih zuba i tvrdih zubnih tkiva, sve češće se u fiksno protetskoj terapiji koriste implantati. Implantologija je omogućila rješavanje i najkompleksnijih slučajeva u dentalnoj protetici. Važan uvjet za kvalitetnu implantološku terapiju je dovoljna količina kosti u koju se sidri implantat te, ukoliko je nema dovoljno, provodi se augmentacija kosti. Koriste se alogena kost, autogena kost, aloplastični materijali ili kombinacija materijala (20). U implantoprotetskoj terapiji, prije kirurškog postupka, protetičar analizira dijagnostičke modele, planira buduću protetsku terapiju, definira mjesto za postavljanje implantata. Za uspješno izvođenje postupka ugradnje implantata, ključno je odrediti dimenzije, broj, smještaj i vrstu implantata (21).

3.1.1 Sinus lift

Za postavljanje implantata u stražnjem dijelu atrofičnog grebena gornje čeljusti neophodno je prethodno izvršiti podizanje dna maksilarnog sinusa (*sinus lift*) (Slika 7.). Ovaj postupak omogućuje stvaranje dovoljne širine i visine kosti za pravilno postavljanje implantata. Dno sinusa može se podići i istovremeno ugraditi implantat ili se implantat može ugraditi s vremenskim odmakom, nakon što se osigura dovoljna količina kosti. Postoji nekoliko tehnika podizanja sinusa. Kod tradicionalne tehnike prvo se napravi incizija, zatim se kirurški ukloni dio kosti kako bi se prikazalo dno sinusa. Schneiderova membrana se potom odvoji od dna sinusa i potisne apikalno. Novonastali prostor može se popuniti različitim materijalima kao što su koštani transplantati, aloplastični materijali i plazma bogata trombocitima (22).



Slika 7. Podizanje dna sinusa.

Preuzeto s dopuštenjem: izv. prof. dr. sc. Slađana Milardović.

Dno sinusa može se odići i kroz alveolu bez invazivnog kirurškog postupka ili napuhavanjem balona od lateksa čija ekspanzija nježno odize membranu sinusa. Takvim pristupima stvara se manje komplikacija, postupak kraće traje i lakši je postoperativni oporavak. Najčešće komplikacije koje nastaju prilikom odizanja dna sinusa uključuju perforaciju Schneiderove membrane, krvarenje, infekciju, edem, sinusitis, emfizem te formiranje oroantralne fistule (22).

U nekim slučajevima podizanje dna sinusa može se izbjeći korištenjem mini implantata, njihova dužina je od 6 do 10 mm. Kratki implantati, za razliku od standardnih manjim su dijelom sidreni u kosti, omjer krune implantata i interkoštanog dijela je veći što može dovesti do većeg opterećenja i gubitka implantata (20).

3.1.2. Augmentacija mekog tkiva

Ponekad pretprotetska priprema prije ugradnje implantata uključuje augmentaciju mekog tkiva kako bi se poboljšao oblik i čvrstoća sluznice te spriječio nastanak periimplantitisa i odbacivanje implantata. Augmentacija mekog tkiva prevenira nastanak recesija gingive te tako održava periimplantno zdravlje i poboljšava estetiku. Nepovoljno pripremljeno meko tkivo prije ugradnje implantata može dovesti i do otežanog održavanja higijene ili recesija gingive. Augmentacija mekog tkiva se može provesti za vrijeme ugradnje implantata, tijekom osteointegracije ili nakon protetske rekonstrukcije implantata. Ako je periimplantna mukoza jako tanka, kroz nju prosijava metalni dio implantata što kompromitira estetski rezultat terapije, posebno u prednjem dijelu zubnog niza (20).

3.1.3. Apikotomija

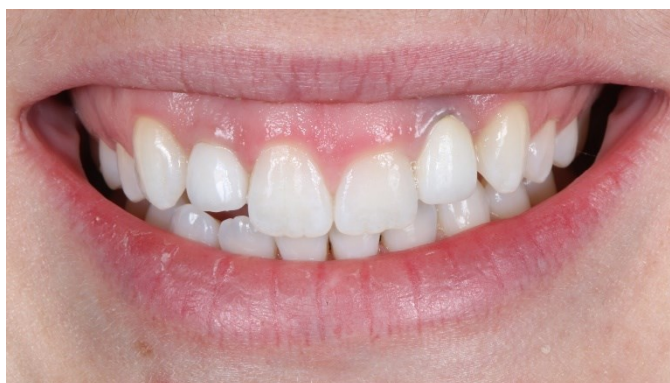Apikotomija je kirurški zahvat kojim se ne ekstrahira cijeli zub, već se uklanja samo apikalni dio korijena i patološki promijenjeno tkivo iz periapikalnog prostora. Indiciran je kod zuba s kompliciranom apikalnom morfologijom, puknućem endodontske iglice u apikalnom dijelu, apikalne perforacije korijena i prepunjenja korijenskih kanala. Kod takvih zuba revizija je neuspješna i stalno je prisutna bol u području korijena zuba. Apikotomija se izbjegava u slučajevima kada bi se tim postupkom mogli oštetiti

mandibularni živac ili otvoriti maksilarni sinus, kod zuba s parodontitisom i povećanom pomičnošću te kod zuba s nepovoljnim omjerom krune i korijena (23).

Nakon uklanjanja vrška korijena, pristupa se izgradnji retrogradnog kaviteta i punjenju. Materijali za punjenje mogu biti amalgam, gutaperka, cink-oksidi eugenol cementi, staklenoionomerni cementi i mineralni trioksidni agregat (MTA) (24). S protetskog stajališta važno je da se apikotomijom ne ukloni prevelika površina korijena jer se na takvom korijenu dugoročno neće moći održati fiksno-protetski nadomjestak.

3.2 Parodontološka priprema pacijenta

U skladu s minimalno invazivnim postupcima u modernoj fiksno-protetskoj terapiji, osim estetike zuba tj. bijele estetike, pozornost se pridaje i izgledu mekih tkiva tj. ružičastoj estetici. Time se u konačnici postiže prirodni izgled protetskog rada. Kod mekih tkiva gleda se simetrija i izgled gingivnih rubova, a samo zdrava gingiva bez znakova upale ili resorpcije kosti stvara uvjete za funkcionalni i estetski najpovoljniji rad (Slika 8.). Iz tog razloga prije svake fiksno-protetske terapije treba sondiranjem parodontološkom sondom utvrditi stanje mekih tkiva i oralne higijene te ustanoviti ima li pacijent gingivitis ili parodontitis (25).

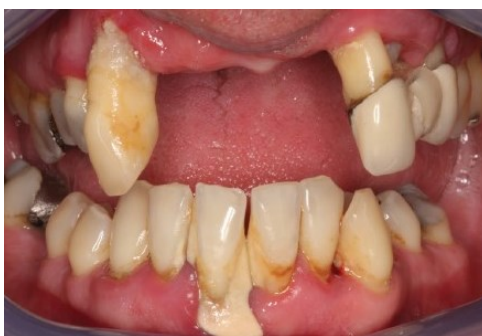

Slika 8. Neskladan tijek gingive što utječe nepovoljno na konačni estetski rezultat protetske terapije.

Preuzeto s dopuštenjem: izv. prof. dr. sc. Slađana Milardović.

Kontrolira se dubina parodontnog džepa, krvari li gingiva pri sondiranju, mjeri se recesija gingive, zahvaćenost furkacija, pomičnost zuba, radiološki se analizira je li došlo do resorpcije kosti. Pretprotetska parodontološka priprema može biti nekirurška, tj. inicijalna parodontološka terapija i kirurška. Inicijalna terapija obuhvaća prvi pregled, postavljanje dijagnoze i objašnjavanje mogućih komplikacija. U parodontologiji važni su anamnestički podaci o pušenju, pozitivnoj obiteljskoj anamnezi na parodontitis te je li pacijent dijabetičar. U sklopu inicijalne terapije provodi se uklanjanje mekih i tvrdih naslaga te struganje i poliranje korijenova. Nakon inicijalne terapije, ako je potrebno, slijedi kirurška faza parodontološke pretprotetske pripreme. Na kraju, pacijent ulazi u fazu potporne terapije (2).

Za nastanak gingivitisa koji se može proširiti na kost i uzrokovati parodontitis, odgovoran je dentobakterijski plak koji se nakuplja radi nezadovoljavajuće oralne higijene (Slika 9.). Upaljena gingiva je edematozna, eritematozna, često krvari i u takvim uvjetima nemoguće je pravilno izbrusiti zub, postaviti konac u sulkus i uzeti ispravan otisak. Stoga su supragingivno uklanjanje mekih i tvrdih naslaga te kod nekih pacijenata struganje i poliranje korijenova nezaobilazan dio u parodontološkoj pretprotetskoj pripremi. Supragingivne kalcificirane naslage bijelo-žute su boje i nalaze se na vidljivom dijelu zuba, dok subgingivne često mogu biti crne i mogu se dijagnosticirati taktilnim osjetom. Otisak se uzima tek nakon što meko tkivo u potpunosti zacijeli tj. 2 – 4 tjedna nakon inicijalne parodontološke terapije (25).



Slika 9. Zapušteno stanje u usnoj šupljini koje zahtijeva sveobuhvatnu pripremu prije protetske terapije.

Preuzeto s dopuštenjem: izv. prof. dr. sc. Slađana Milardović.

Struganje i poliranje korijenova provodi se Gracey kiretema, pri tome se najčešće upotrebljava skraćeni set u kojem su kirete prilagođene za različite skupine i plohe zuba, a označene su bojama. Žuta kireta je namijenjena prednjim zubima i očnjacima, siva za bukalne i lingvalne plohe kutnjaka i pretkutnjaka, crvena za mezijalne plohe kutnjaka i pretkutnjaka te plava kojom se uklanjaju naslage s distalnih ploha kutnjaka i pretkutnjaka. Osim ručnih, postoje i strojni, rotirajući, recipročni i laserski instrumenti. Strojnim instrumentima pripadaju zvučni instrumenti koji uklanjaju naslage vibracijama vrha te ultrazvučni instrumenti, a pri radu s ultrazvučnim instrumentima važno je osigurati optimalno hlađenje kako bi se spriječilo pregrijavanje zubnih površina te se ne preporučuje njihova uporaba na zubima s cementiranim fiksnim nadomjescima. Za čišćenje naslaga u furkacijama i korijenskim brazdama koriste se rotirajući instrumenti (26).

Nakon inicijalne terapije kojom se smanjuje upala zbog uklanjanja bakterija, pacijent ulazi u potpunu parodontološku terapiju kako bi se izbjegao ponovni razvoj parodontne bolesti. Na kontrolnim pregledima procjenjuje se rizik povratka bolesti, uklanjaju se supra i subgingivni plak i kamenac i liječe mjesta na kojima je uočen povratak bolesti (27).

Kod pacijenata koji već imaju ugrađene implantate, potrebno je utvrditi je li došlo do periimplantnog mukozitisa ili periimplantitisa. Kao i parodontitis, periimplantitis označava gubitak kosti i teže je stanje. Laganim sondiranjem oko implantata provjerava se dubina džepova, ako je veća od 5 mm smatra se da je došlo upale. Supuracija pri sondiranju još je jedan znak upale. Osim sondiranja, za postavljanje konačne dijagnoze periimplantitisa može koristiti i radiološka snimka (28).

Produljenje kliničke krune čest je postupak u preprotetskoj parodontološkoj pripremi pacijenta. Provodi se na zubima nosačima koji imaju kratke kliničke krune kako bi se osigurala dovoljna biološka širina, povoljni uvjeti za uzimanje otiska i retencija fiksnog nadomjestka. Kruna se produljuje na način da se uz gingivu remodelira i kost. Takav zahvat pripada resektivnoj parodontnoj kirurgiji, a kod manje kratkih kruna radi se gingivektomija. Uz navedeno, kruna se može produljiti ortodontskim izvačenjem zuba ili izradom nadogradnje ukoliko se pri tome ne ugrožava okluzija (21). Produljenje krune moguće je i zbog poboljšanja estetike kod pacijenata s nagnutim zubima te zuba s naglašenim vestibularnim ili lingvalnim nagibom (2).

Nakon ekstrakcije zuba, dolazi do promjene u mekim tkivima koje mogu utjecati na estetiku budućeg nadomjestka. Gubitak tkiva dovodi do pojave crnih prostora između gingive i tijela mosta. Takvi se prostori, ako su jako izraženi, mogu zatvoriti transplantacijom vezivnog tkiva s nepca. Nakon transplantacije izrađuje se privremeni most te međučlan mosta koji pritišće meko tkivo, na njemu radi uzvišenja i udubljenja koja odgovaraju papilama (21).

Morfologija gingive određuje granice protetskih nadmjestaka, time ima značajnu ulogu u njihovom izgledu. Rekonturiranje gingive stoga se primjenjuje za poboljšanje estetike. Ako se rekonturira gingiva bez da se mijenja visina kosti, fiksno-protetska terapija nije potrebna. Kad je zahvaćeno više zuba ili se radi invazivniji zahvat, potrebno je dijagnostičko navoštavanje i privremeni nadomjestak za prikaz budućeg ruba gingive i izgleda trajnog nadomjestka (29). Gingivni rub može se pomicati apikalno kod kratkih kruna i koronarno kod zuba s recesijama.

Kako bi se učvrstili zubi nosači koji imaju koštane defekte, prije protetske opskrbe takvih zuba koštani defekti se ispunjavaju regenerativnim materijalima primjerice membranama, koštanim materijalima i faktorima rasta. Regenerativna parodontološka kirurgija se koristi i za pripremu alveolarnog grebena za postavu implantata (2).

Vođena regeneracija kosti, engl. *Guided Bone Regeneration* (GBR) je postupak kojim se potiče obnavljanje koštanih defekata korištenjem membrana. Membrane mehanički sprječavaju migraciju neosteogenih stanica iz okolnog mekog tkiva te tako omogućuju kolonizaciju koštanog defekta osteogenim stanicama. Koristi se u implantološkoj protetskoj pripremi. Membrane se mogu upotrijebiti prije postave implantata, a također se koriste i za regeneraciju defekata kosti koje nastaju zbog periimplantitisa (30).

Osim ispravno provedene parodontološke preprotetske pripreme, potrebno je napraviti nadomjestak koji ispravno priliježe na zub jer se u protivnom može dodatno oštetiti parodont zuba i dovesti do progresije parodontne bolesti. Stoga se obraća pozornost na razinu i oblik preparacije na zubnom vratu, izgled preparacije u otisku i modelu, izbor materijala, cementiranje i rubno brtvljenje. Kod postavljanja ruba preparacije, najvažnije je ne ugroziti biološku širinu. Ako se predvidi bilo koji postupak, dolazi do nakupljanja dentobakterijskog plaka subgingivno što pacijent ne može sam očistiti i razvija se upala koja dovodi do recesije gingive, hiperplazije gingive ili parodontitisa (31).

Rub preparacije može se smjestiti subgingivno, epigingivno ili supragingivno. Supragingivna preparacija najpovoljnija je za zdravlje parodonta jer omogućava najbolje čišćenje i uzimanje otiska bez retrakcijskog konca, ali estetski nije prihvatljiva. Epigingivno smješten rub moguće je napraviti u vidljivom segmentu, ali samo ako pri osmijehu usna prekriva rub gingive. Estetski najpovoljnija preparacija je subgingivna, pri tome je granica preparacije u sulkusu i ne smije narušiti biološku širinu. Po obliku cervikalni rub preparacije može biti vertikalni, horizontalni i kombinirani. Vertikalni se koristi kod potpuno kovinskih nadomjestaka, horizontalni kod potpunokeramičkih i metal-keramičkih nadomjestaka. U postupku izrade trajnog fiksno-protetskog nadomjestaka, važno je izraditi privremeni nadomjestak. Njegova uloga je osigurati stabilnost pričvrstne gingive, omogućiti održavanje oralne higijene te povoljan dosjed budućeg trajnog nadomjestka. Prilikom cementiranja definitivnog protetskog rada trebaju se izabrati cementi koji se ne tope u vlažnom mediju i koji osiguravaju dobro rubno brtvljenje. Najčešće korišteni su staklenoionomerni i kompozitni cementi. Također, treba odstraniti višak cementa jer može dovesti do upale (31).

Kako bi se osiguralo zdravlje parodonta tijekom izrade protetskog rada, ali i nakon predaje konačnog nadomjestka, potrebno je pacijenta uputiti u ispravno održavanje oralne higijene. Treba istaknuti kako je nužno, osim prirodnih zuba, ispravno čistiti i protetski nadomjestak. Karijes najčešće nastaje na granici prirodnog zuba i cemenitiranog nadomjestka te između dvaju zubi. Na tim je mjestima važno temeljito čišćenje. Pastom i četkicom, mehanički i kemijski čiste se zubi i protetski nadomjestci više puta dnevno, a ukoliko su krunice kompozitne ili akrilatne, preporuka je da zubna pasta ne sadrži abrazive. Interdentalni prostor i prostor između krunice i zuba obvezno se čiste interdentalnim koncem, a dio između međučlana i nosača mosta interdentalnim četkicama. Ukoliko pacijent ima ugrađene implantate koriste se interdentalne četkice s plastificiranom žicom (32).

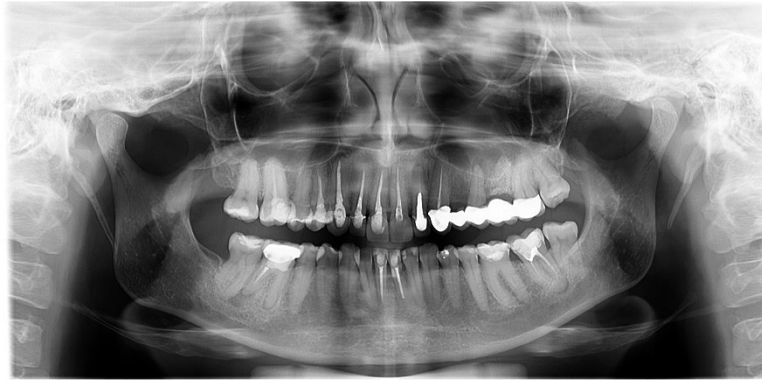3.3 Restaurativna i endodontska priprema pacijenta

Restaurativna priprema uključuje sanaciju svih prisutnih karijesa, pregled postojećih ispuna te, u nekim slučajevima, izbjeljivanje. Prisutnost karijesa detektira se sondiranjem.

Kliničkim pregledom može se predvidjeti aproksimalne karijese, stoga je za potpunu točnost u dijagnostici potrebna radiološka slika. Na slici se može procijeniti i dubina karijesa, a preporuka je uvijek prvo sanirati dublje karijese jer mogu utjecati na vitalitet pulpe. Karijes se uklanja potpuno do tvrdog zubnog tkiva te najčešće nadomješta kompozitom. Na zubima koji već imaju ispune potrebno je utvrditi njihovo stanje. Najvažnije je dobro rubno brtvljenje ispuna što se pregledava sondom i utvrđuje se postoji li pukotina na granici zuba i restaurativnog materijala. Za ispune je važno i da nemaju prevjese jer se teže čiste i predilekcijsko su mjesto za razvoj sekundarnog karijesa ili stvaranje paradontnih džepova. Izbjeljivanje se provodi kod vitalnih zuba na koje se ne postavlja krunica i kod avitalnih zuba koji su promijenili boju krune, a na njih se postavlja potpuni keramički nadomjestak (21).

Endodontsko liječenje potrebno je provesti kod svih zuba s dubokim karijesima koji izazivaju spontane bolove, bolove na tople ili hladne podražaje i zuba s nekrotičnom pulpom. Osjetljivost na perkusiju upućuje na periapikalnu patologiju i takve zube treba endodontski izliječiti. Svrha endodontske terapije je ukloniti bakterije iz korijenskog kanala i periapikalnog prostora te punjenjem zabrtviti apeks korijena da se spriječi razmnožavanje patogenih mikroorganizama i omogući cijeljenje tkiva. Jako rotirani, abradirani, inklinirani, ekstrudirani i intrudirani zubi zahtijevaju endodontsko liječenje jer za optimalnu retenciju i rezistenciju nadomjestka brušenjem se uklanja veća količina tvrdog zubnog tkiva koja dovodi do otvaranja pulpne komore. Endodontski se ne liječe zubi kod kojih nije moguće postići efekt obruča, tj. ako u cervikalnom dijelu zuba nema minimalno 1,5 do 2 mm zuba što je jako važno radi povoljnog prijenosa sila s krune na korijen zuba i sprječavanja vertikalne frakture korijena (33).

Uspješnost endodontskog liječenja ovisi o morfologiji endodontskog prostora, mikrobnj zajednici koja je izazvala upalu, o iskustvu i vještini stomatologa te o ispravnosti postendodontske restauracije zuba. Endodontsko punjenje procjenjuju se na radiološkim snimkama. U takvim slučajevima uputno je koristiti periapikalne snimke zbog detaljnijeg prikaza korijena. Utvrđuje se je li punjenje kompaktno, je li prekratko ili je prešlo apikalni otvor korijena. Kod nepotpunog punjenja treba napraviti reviziju (Slika 10.). Neka istraživanja govore da prepunjeni zubi imaju lošiju prognozu. Ako je zub klinički bez simptoma, iako na snimci punjenje nije optimalno, revizija nije nužno potrebna (34).



Slika 10. Na rendgenskom prikazu uočavaju se insuficijentna endodonska punjenja na zubima 13, 23, 36 i 46 s periapikalnom radiolucencijom što ukazuje na upalu; zub 25 također pokazuje periapikalnu upalu.

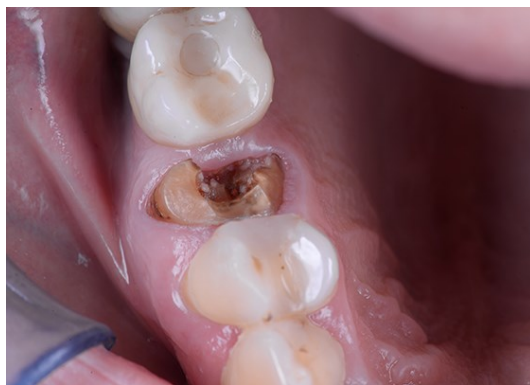Preuzeto s dopuštenjem: izv. prof. dr. sc. Slađana Milardović.

Endodontski liječeni zubi zbog velikog gubitka krunskog i korijenskog dentina uzrokovanog karijesom teže podnose okluzalne sile i imaju veći rizik od fraktura. Buduća protetska rekonstrukcija takvih zuba ovisi o količini preostalog tvrdog zubnog tkiva te opterećenju. Koronarno propuštanje može dovesti do neuspjeha endodontskog liječenja, stoga je preporuka u što kraćem roku nadoknaditi izgubljeno tvrdo zubno tkivo. Ako je gubitak tkiva manji, kruna se restaurira kompozitom. Ipak, u većini slučajeva zbog opsežnog gubitka tkiva potrebna je krunica (35).

3.3.1. Nadogradnje

Zubi s malo preostale krune zahtijevaju izradu nadogradnje (Slika 11.). Nadogradnja se sastoji od intraradikularnog i ekstraradikularnog dijela, a služi kao sidrište za budući protetski nadomjestak (35). Za uspješnu izgradnju nadogradnje ključno je pravilno oblikovati preparaciju. Tako se smanjuje rizik za nastanak perforacije i vertikalne frakture korijena. Prije početka preparacije potrebno je analizirati radiološku sliku kako bi se proučio oblik korijenskog kanala i odredila njegova duljina. Preparacija započinje uklanjanjem gutaperke kemijskim, termičkim ili mehaničkim postupkom. Kemijski

postupak koristi eukaliptol za otapanje gutaperke. Termički postupak uklanja gutaperku zagrijanim instrumentom. Mehanički postupak koji je najčešće korišten, koristi svrdla s nerezucim vrhom, poput Gates-Glidden i Peeso svrdala. Ovaj postupak zahtijeva najveću pažnju zbog rizika od perforacije korijena. Uvijek se započinje s manjim svrdlima i postupno se povećava veličina kako bi se izbjeglo preveliko zagrijavanje korijenskog kanala jer se prilikom rotacije svrdla oslobađa toplina. Važno je ispravno odrediti duljinu kanala jer se tijekom preparacije ostavlja oko 4 mm gutaperke, što služi kao apikalni stop. Time se osigurava dobro brtvljenje kanala, sprečavajući ulazak bakterija prema vrhu korijena. Međutim, ovo je u sukobu s pravilom o retenciji, jer je retencija bolja s duljim intrakanalnim dijelom nadogradnje. Širina nadogradnje trebala bi biti oko trećine ukupne širine korijena. Kod preparacije za nadogradnju treba se sačuvati što više cervikalnog tvrdog zubnog tkiva. Pokazalo se da 1 – 2 mm tvrdog zubnog tkiva supragingivno smanjuje rizik od frakture korijena. To se naziva efekt obruča, a ako ga nije moguće postići preparacijom, pristupa se ortodontskoj ekstruziji zuba ili produljenju kliničke krune (36). Intraradikularni dio nadogradnje kod višekorijenskih zuba se postavlja u veći korijen, kod donjih zuba to je distalni, a kod gornjih palatinalni korijen (21).



Slika 11. Zub koji nema adekvatnu retencijsku površinu i zahtijeva izradu nadogradnje.

Preuzeto s dopuštenjem: izv. prof. dr. sc. Slađana Milardović.

3.4 Liječenje bolesti oralne sluznice

Kako bi u ustima mogli planirati fiksno-protetski rad sluznica jezika, usana, obraza, dna usne šupljine, mekog i tvrdog nepca mora biti u potpunosti zdrava, a stanje sluznice utvrđuje se kliničkim pregledom. Kliničkim pregledom, a posebno kod pušača i osoba koje konzumiraju alkohol, potrebno je pregledati dno usne šupljine i podjezično područje jer su to mjesta na kojima učestalo nastaje oralni karcinom. Količina sline važna je za lakšu prilagodbu na protetski rad te za higijenu, stoga je, ukoliko postoji, potrebno znati uzrok hiposalivacije i pokušati ga umanjiti ili izliječiti. Slina ima i zaštitni utjecaj na sluznicu pa smanjena količina sline često dovodi do ozljeda i infekcija sluznice (4). Pečenje klinički zdrave sluznice, bez prisutnih morfoloških promjena, često se javlja kod žena srednje dobi. Iako etiologija ovog stanja nije potpuno poznata, postoje teorije koje ukazuju na neurološku podlogu nastanka, a često se povezuje i sa psihološkim čimbenicima (37).

Postoji istraživanje iz 2023. godine u kojem su proučavane promjene upalnih parametara iz gingivnog sulkusa, periimplantnog sulkusa, sline i krvi ako u ustima postoje fiksno-protetski nadomjesci u kojem se zaključilo kako može doći do promjene upalnih parametara. Istaknuto je da interleukin-1 β utječe na nastanak kroničnog parodontitisa te da slina može korodirati metale što rezultira pojavom crnog obojenja na gingivi uz rub nadomjestka (38).

Neke promjene na sluznici mogu ostaviti i dentalni materijali, posebno metali. U nekim slučajevima dovode do pojave upale, alergija, promjene okusa. U istraživanju iz 2022. u kojem se ispitivalo utječu li metal-keramički fiksno-protetski nadomjesci na pojavu oksidativnog stresa mjerenjem prostaglandina u stimuliranoj i nestimuliranoj slini prije postave nadomjestka, 2 sata i 7 dana nakon postave pokazalo se kako metal-keramički fiksno-protetski nadomjesci nemaju štetan utjecaj na oksidativni stres u usnoj šupljini, nego da ga smanjuju. Metalna osnova bila je od Co-Cr legure, a nadomjestak je izrađen *Computer Aided Design/ Computer Aided Manufacturing (CAD/CAM)* tehnikom (39).

3.5 Ortodonska priprema pacijenta

Ortodonska terapija prije protetske rekonstrukcije koristi se za poboljšanje žvačne funkcije, oralne higijene, funkcije protetskog nadomjestka i estetike. Ortodontskim aparatom mijenja se položaj i nagib zuba, a kod rotiranih zuba tako se može smanjiti količina zuba koje se treba izbrusiti, a ponekad i očuvati vitalitet što pridonosi stabilnosti zuba nosača. Ukoliko nedostaje prostora za smještaj krunice, promjenom položaja i nagiba susjednih zuba ili zuba antagonista osigura se prostor za njezin smještaj. U kompleksijim kliničkim slučajevima, prije protetske terapije, uspostavlja se nova okluzalna ravnina i vertikalna dimenzija okluzije. Terapija *alignerima* i digitalni softver koji se koristi u takvoj terapiji, omogućuje prikaz konačnih pomaka zuba. Protetičar tako lakše isplanira definitivni protetski nadomjestak (40).

Ortodonskom terapijom stvara se optimalan dizajn nosača i međučlanova pri čemu se sile usmjeravaju aksijalno što poboljšava funkciju, stabilnost i estetiku nadomjestka. Također, ortodontskom terapijom omogućuje se bolji smjer umetanja nadomjestka. Pomicanje zuba može promijeniti protetski plan te biti odlučujuće u konačnom odabiru fiksno-protetske ili implantološke terapije. Manje invazivan način korekcije nepravilne protetske ravnine je ortodonska intruzija preizniklih zuba i ekstruzija zuba s kratkim kliničkim krunama (21). Ortodonska ekstruzija zuba koristi se kod zuba s prekratkim krunama jer se tada preparacijom ne može osigurati efekt obruča. Osim ortodonske ekstruzije tada se može i kirurški produljiti klinička kruna zuba (36). Prilikom ekstruzije zuba dolazi i do spuštanja kosti čime se omogućuju povoljniji uvjeti za implantološku ili fiksno-protetsku terapiju (21).

Budući da je kod preparacije za most jako važna paralelnost nosača koja se mora postići brušenjem zuba, kod nagnutih i rotiranih zuba radi se ortodontsko repositioniranje nosača. Taj postupak se radi da bi se izbjeglo opsežno brušenje i devitaliziranje zuba. Nakon analize zuba nosača u paralelometru, ako je kut koji čine uzdužna os zuba nosača sa smjerom unošenja mosta u meziodistalnom smjeru veći od 25°, riječ je o ekstremno nagnutom nosaču. Takvi zubi nisu pogodni nosači mosta i zbog nefiziološkog opterećenja parodonta te se moraju ortodontski ispraviti (12).

Ortodontska terapija često se primjenjuje prije ugradnje implantata da bi se ispravo nagib susjednih zuba i oslobodio prostor za ugradnju implantata. Nakon ortodontske terapije smanjuje se gustoća kosti što može utjecati na osteointegraciju implantata. Promjene gustoće kosti veće su u gornjoj čeljusti. Istraživanjem iz 2019. godine nije dokazana veća stopa neuspjeha implantološke terapije nakon ortodontske terapije (41).

Ortodontska terapija produžuje fiksno protetsku terapiju i pacijenti teško na nju pristaju, ali trebaju znati da je to terapija kojom se čuva tvrdo zubno tkivo i poboljšava konačni funkcijski i estetski rezultat fiksno protetske terapije (4).

Pretprotetska priprema temelj je za uspješnu rekonstrukciju zuba fiksnim nadomjescima. Prije postave konačnog fiksnog nadomjestka potrebno je isplanirati terapiju kao i sve postupke pretprotetske pripreme koji su eventualno potrebni. Iako je priprema zahtjevna, ovaj proces je neophodan kako bi se ispravile varijacije mekih i tvrdih tkiva usne šupljine, ekstrahirali zaostali korijenovi i zubi zahvaćeni cistama i tumorima te endodontski neuspješno izliječeni zubi. Također, ovim se postupkom uklanja i upala mekog tkiva te se time omogućuju uvjeti za pravilnu preparaciju i otiskivanje te detekciju zuba koji mogu služiti kao nosači fiksnoprotetskih nadomjestaka. Gotovo uvijek pretprotetska priprema podrazumijeva i sanaciju karijesa te ponekad, ako je potrebno, i ortodontsku pripremu.

Prema istraživanju Konstantinove i Nenova-Nogalcheve (42), pretprotetska parodontološka priprema ključna je kako bi se osigurala dugotrajnost i pravilna funkcija fiksnog nadomjestka uz zadovoljavajuću estetiku. Istraživanje je provedeno na dvije skupine pacijenata koji su bili podvrgnuti fiksnoprotetskoj terapiji mostovima. Prva skupina prethodno je bila uključena u proces parodontološke pretprotetske pripreme koja je uključivala odizanje režnja i kiretažu mekog tkiva, struganje i poliranje korijena, produljenje kliničke krune, prekrivanje recesija transplantatom s nepca te augmentaciju kosti, dok druga grupa nije prošla parodontološku pripremu. Uz pravilnu pripremu, kod pacijenata prve skupine proces izrade mostova započeo je tek nakon što je zacijelilo meko tkivo, dok je kod pacijenata druge skupine započeo odmah nakon uklanjanja starog nadomjestka. Pacijentima prve skupine koji su imali prvotno izmjerenu dubinu džepa 5 ± 2 mm na pregledu, nakon provedene parodontološke terapije dubina je smanjena na 2 mm. S druge strane, u skupini gdje nije provedena parodontološka priprema samo je 16,67% pacijenata imalo dubinu džepova 2 ± 1 mm. Tri godine od provedene protetske terapije, u 71,43 % pacijenata prve skupine nije došlo do povećanja dubine džepova, dok kod 76,67 % pacijenata koji prethodno nisu parodontološki tretirani, dubina džepova bila 3 ± 1 mm. Povećane dubine džepova predstavljaju rizik za dugotrajnu stabilnost protetskog rada. Nakon pet godina, kod svih pacijenata druge skupine trebalo je napraviti novi protetski rad, dok je u prvoj skupini samo 7,14 % pacijenata trebalo novi nadomjestak.

Ponekad, konačan protetski rad može ovisiti o postupcima koji će biti dio pretprotetske pripreme. Nakon detaljne analize kliničke slike i radiološke snimke, stomatolog uz dogovor s pacijentom odlučuje, sukladno pacijentovim mogućnostima, hoće li zub

pokušati endodontski izliječiti i iskoristiti ga kao nosača protetskog rada ili će ga ekstrahirati te ugraditi implantat. Rad Torabinejada i suradnika govori o petogodišnjoj uspješnosti endodontskog liječenja od 81,5 % koju su procijenili na osnovu rendgenske snimke. Taj zaključak potvrdili su i Friedman i suradnici koji na osnovu kliničke slike i radiološkog nalaza izvještavaju o uspješnom endodontskom liječenju u 81 % slučajeva te navode kako je 95 % endodontski liječenih zuba zadržalo svoju funkciju. (33)

Američko društvo stomatologa u svom istraživanju (43) prati preko 1400 implantata. Navode prosječno 96,7% opstanka samostalnog implantata ukoliko je neopterećen. Implantati opterećeni suprastrukturuom pokazuju uspješan opstanak u 87,1% slučajeva. Prema ovom istraživanju preživljenje je nešto niže ukoliko je prilikom postave implantata augmentirana kost i iznosi 86,8% .

Nedostatak prostora za smještaj implantata ili međučlana mosta može predstavljati problem za dosjed protetskog nadomjestka. Kako bi se stvorilo više prostora, pacijent prolazi preprotetsku ortodontsku terapiju koja može rezultirati promjenama u gustoći kosti. Chang i Tsai (41) provode istraživanje utjecaja preprotetske ortodontske terapije na preživljenje implantata. Dugogodišnjim praćenjem 255 implantata zaključuju kako nema značajne razlike u preživljenju ovisno o tome je li pacijent prethodno prošao ortodontsku terapiju. U oba slučaja preživljenje implantata kreće se od 75% do 97,4%.

Prije ugradnje implantata potrebno je na dvodimenzionalnim i trodimenzionalnim snimkama detaljno analizirati visinu i širinu preostale kosti. Ako su navedeni parametri nepovoljni, indicirana je nadogradnja alveolarne kosti. GBR je tehnika kojom se osigurava koštana stijenka odgovarajuće visine i debljine koja podupire meka tkiva sprječavajući time recesije mekih tkiva i osigurava zadovoljavajuću estetiku. Kod manjih defekata bukalne stijenke kosti može se provesti augmentacija mekog tkiva (20). U provedenom randomiziranom istraživanju (44) prati se povećanje bukalnog profila mekog tkiva kod implantata s malim horizontalnim defektom alveolarne kosti tehnikom vođene regeneracije kosti i transplantacijom vezivnog tkiva. Na temelju trogodišnjeg praćenja, rezultati su pokazali da su defekti s vođenom regeneracijom kosti povećali profil bukalnog mekog tkiva za 1,06 mm, dok su defekti kod kojih se transplantiralo vezivno tkivo povećali profil za 0,99 mm, što ne predstavlja značajnu razliku.

Ugradnja implantata u gornjoj čeljusti izazov je zbog blizine maksilarnog sinusa, posebno kod dugo bezubih pacijenata kod kojih često dolazi do atrofije alveolarnog grebena. U randomiziranom ispitivanju (45) koje je obuhvatilo 40 pacijenata, uspoređivana je sanacija djelomične bezubosti posteriornog dijela maksile uz korištenje mini implantata (duljine 6 mm) i implantata standardne duljine (duljine 13 mm) uz prethodno podizanje dna maksilarnog sinusa. Ispitivanjem se pratilo preživljenje suprastrukture i implantata, biološke i mehaničke komplikacije te periimplantni rani gubitak kosti radiološki procijenjen. Nakon jednogodišnjeg praćenja, oba pristupa pokazala su 100% preživljenje suprastrukture, dok je periimplantni gubitak kosti iznosio 0,60 mm kod terapije kratkim implantatima i 0,51 mm kod terapije standardnim implantatima. Biološke komplikacije bile su učestalije kod implantata standardne duljine uz prethodni *sinus lift*. Još jedno randomizirano istraživanje (46) prikazalo je terapiju mini implantatima i standardnim implantatima u kombinaciji sa *sinus lift* postupkom. Ugrađen je ukupno 41 implantat te su praćeni parametri kao što su dubina džepa, preživljenje implantata i suprastrukture, prisutnost plaka i kamenca, krvarenje te pojava periimplantitisa. Nakon pet godina praćenja, gubitak kosti kod terapije mini implantatima iznosio je $0,12 \pm 0,36$ mm, dok je kod terapije standardnim implantatima iznosio $0,14 \pm 0,63$ mm što ne predstavlja statistički značajnu razliku. Zadovoljstvo pacijenata bilo je visoko u objema skupinama.

5. ZAKLJUČAK

Pretprotetska priprema ključni je postupak ili niz postupaka koji se provode prije izrade protetskih nadomjestaka kako bi se osiguralo zdravlje mekih i tvrdih tkiva usne šupljine te ispravile njihove anatomske nepravilnosti. Na temelju trenutačne kliničke slike, radiološkog nalaza i detaljno isplanirane protetske terapije koju je pacijent odobrio, odlučuje se o postupcima koji će se provoditi u okviru pretprotetske pripreme.

U okviru oralno-kirurške pripreme često se ekstrahiraju zaostali korijenovi, opsežno destruirani zubi te zubi koji nisu uspješno endodontski liječeni. Kod terapije implantatima u gornjoj čeljusti, ponekad je potrebno odizanje dna maksilarnog sinusa. Parodontološka priprema uključuje uklanjanje supra i subgingivnih naslaga, struganje i poliranje korijenova, a u težim slučajevima parodontnu kirurgiju. Restaurativni postupci obuhvaćaju sanaciju karijesa i provjeru postojećih ispuna, dok se endodontski postupci primjenjuju kod zuba s inficiranom ili avitalnom pulpom. Najčešći postupak ortodontske pretprotetske pripreme je ispravljanje nagiba zuba kako bi se sačuvalo što više tvrdog tkiva zuba nosača. U terapiji bolesti oralne sluznice identificiraju se prisutne bolesti i osigurava zdrava sluznica.

Cilj pretprotetske pripreme je stvaranje optimalnih uvjeta za izradu trajnih nadomjestaka, uz osiguranje njihove dugovječnosti, funkcije pri žvakanju i estetike.

6. LITERATURA

1. Jakovac M, Kranjčić J. i sur. Pretklinička i laboratorijska fiksna protetika. 1. izd. Zagreb: Stega tisak; 2020. 2,17,33,37p.
2. Jakovac M. i sur. Protokol. 1. izd. Zagreb: Stega tisak; 2023. 14,11,13,46,47,50,67,85p.
3. Brehm T.W. Diagnosis and treatment planning for fixed prosthodontics. J Prosthet Dent. 1973; 30(6): 876-81.
4. Mehulić K. i sur. Dentalna medicina – Vodič za praktičare. 1. izd. Zagreb: Medicinska naklada; 2020. 16-20,240-249,259-263p.
5. Mehadžić K, Mehulić K. Pretprotetska priprema pacijenta u fiksnoj protetici. Sonda. 2014; 28.(2):25-8.
6. Reshad M, Cascione D, Magne P. Diagnostic mock-ups as objective tool for predictable outcome with porcelain laminate veneers in esthetically demanding patients: A clinical report. J Prosthet Dent. 2008;99(5):333-9.
7. Soldo M, Simeon P. Anamneza - restaurativna stomatologija i endodoncija. Sonda. 2008;16(1):26-7.
8. Jurišić S, Planinić D, Sabljo S. Radiologija u stomatologiji. Zdravstveni glasnik. 2019;5(2):86-94.
9. Bromberg N, Brizuela M. Dental cone beam computed tomography. In StatPearls; StatPearls Publishing: Treasure Island, FL, SAD; 2023.
10. Medojević D, Granić M, Katanec D. CONE BEAM kompjutorizirana tomografija. Sonda. 2010;20(1):66-8.
11. Krishna Prasad D, Hegde C, Bardia A, Anupama Prasad D. Questionable abutments: General considerations, changing trends in treatment planning and available options. J Interdiscip Dent. 2013;3(1):12-7.
12. Radlović-Pantelić S. Stomatološka protetika, Fiksne nadoknade. 2.izd. Beograd: Narodna biblioteka Srbije; 2000. 62-54,78,122 p.
13. Ayoub W, Rashid R. The effect of fixed partial dentures on periodontal status of abutment teeth. Int J Appl Dent Sci. 2017;3(4):103-6.

14. Radić T, Sablić V, Milardović Ortolan S, Mehulić K. Wax up i mock up u fiksnoprotetskoj terapiji. *Sonda*. 2012;24(2):57-9.
15. Harichane, Y. The mock-up: your everyday tool. *Int Dent South Africa*. 2017;8(1):50-6.
16. Coachman C, Calamita M. Digital Smile Design: A tool for treatment planning and communication in esthetic dentistry. *Quintessence Dent Technol*. 2012;9:1-9.
17. Geštakovski D, Pleše D, Carev T, Knezović Zlatarić D. Digital Smile Design. *Sonda*. 2016;32(2):68-71.
18. Jafri Z, Ahmad N, Sawai M, Sultan N, Bhardwaj A. Digital Smile Design-An innovative tool in aesthetic dentistry. *J Oral Biol Craniofac Res*. 2020;10(2):194-8.
19. Bobby J. Preprosthetic Surgery. Bonanthaya K, Panneerselvam, E, Manuel S, Kumar V.V, Rai A, Samson J. i sur. *Oral and Maxillofacial Surgery for the Clinician*. Singapore: Springer; 2021;361-81p.
20. Terheyden H, Raghoobar GM, Sjöström M, Starch-Jensen T, Cawood J. Preprosthetic Surgery-Narrative Review and Current Debate. *J Clin Med*. 2023;12(23):1-16.
21. Uhač I. Pretprotetska priprema pacijenta. Čatović A, Komar D, Čatić A. i sur. *Klinička fiksna protetika I - Krunice*. 1. izd. Zagreb: Medicinska naklada; 2015;11-9 p.
22. Alshamrani AM, Mubarki M, Alsager AS, Alsharif HK, AlHumaidan SA, Al-Omar A. Maxillary Sinus Lift Procedures: An Overview of Current Techniques, Presurgical Evaluation, and Complications. *Cureus*. 2023;15(11):1-10.
23. Setzer FC, Kratchman SI. Present status and future directions: Surgical endodontics. *Int Endod J*. 2022;55(4):1020-58.
24. Bodrumlu E. Biocompatibility of retrograde root filling materials: a review. *Aust Endod J*. 2008;34(1):30-5.
25. Drobec I, Hulenčić K, Jakovac M, Aurer A. Važnost parodontološke terapije u izradi fiksnoprotetskog rada (1.dio). *Sonda*. 2014;28(2):40-2.

26. Divić Z, Puhar I. Instrumenti za provođenje inicijalne parodontalne terapije. *Sonda*. 2009;18(2):22-5.
27. Manresa C, Sanz-Miralles EC, Twigg J, Bravo M. Supportive periodontal therapy (SPT) for maintaining the dentition in adults treated for periodontitis. *Cochrane Database Syst Rev*. 2018;1(1):1-48.
28. Monje A, Amerio E, Farina R, Nart J, Ramanauskaite A, Renvert S i sur. Significance of probing for monitoring peri-implant diseases. *Int J Oral Implantol (Berl)*. 2021;14(4):385-99.
29. Abduo J, Lyons KM. Interdisciplinary interface between fixed prosthodontics and periodontics. *Periodontol 2000*. 2017;74(1):40-62.
30. Retzepi M, Donos N. Guided Bone Regeneration: biological principle and therapeutic applications. *Clin Oral Implants Res*. 2010;21(6):567-76.
31. Uhač I, Kuiš D, Kavčič R, Lajnert V, Šimunović Šoškić M, Antičić R, Kovač Z. Fiksni protetski nadomjestci i zdravlje parodonta. *Medicina Fluminensis*. 2014;50:279-87.
32. Glažar I, Bakarčić D, Ivančić Jokić N, Katić V, Kovačević Pavičić D, Kuiš D, i sur. Priručnik oralne higijene. [Internet]. Rijeka: Sveučilište u Rijeci, Medicinski fakultet; 2017, [pristupljeno 28.05.2024.] Dostupno na: <https://urn.nsk.hr/urn:nbn:hr:184:968224>
33. Torabinejad M, Goodacre CJ. Endodontic or dental implant therapy: the factors affecting treatment planning. *J Am Dent Assoc*. 2006;137(7):973-7.
34. Friedman, S. Prognosis of initial endodontic therapy. *Endodontic Topics*. 2002; 2(1), 59–88.
35. Castiglia Gonzaga C, Campos E. A, Filho F. B. Restoration of endodontically treated teeth. *RSBO*. 2011;8(3):33-46.
36. Ricketts DN, Tait CM, Higgins AJ. Tooth preparation for post-retained restorations. *Br Dent J*. 2005;198(8):463-71.

37. Scala A, Checchi L, Montevecchi M, Marini I, Giamberardino MA. Update on burning mouth syndrome: overview and patient management. *Crit Rev Oral Biol Med.* 2003;14(4):275-91.
38. Dragomir LP, Nicolae FM, Gheorghe DN, Popescu DM, Dragomir IM, Boldeanu L, Boldeanu VM, Popescu MR. The influence of fixed dental prostheses on the expression of inflammatory markers and periodontal status-narrative review. *Medicina (Kaunas).* 2023;59(5):1-14.
39. Tomova Z, Tomov D, Chonin A, Stoeva I, Vlahova A, Vasileva E. Oxidative Stress in the Oral Cavity before and After Prosthetic Treatment. *Open Access Maced J Med Sci [Internet].* 2022;10(D):311-6.
40. Venezia P, Ronsivalle V, Isola G, Ruiz F, Casiello E, Leonardi R, et al. Prosthetically Guided Orthodontics (PGO): A Personalized Clinical Approach for Aesthetic Solutions Using Digital Technology. *J Pers Med.* 2022;12(10):1-17.
41. Chang LC, Tsai IM. Comparison of Early Implant Failure Rates Between Subjects With and Without Orthodontic Treatment Before Dental Implantation. *J Oral Implantol.* 2019;45(1):29-34.
42. Konstantinova D, Nenova-Nogalcheva A. Pre-Prosthetic Preparation in the Treatment with Fixed Prosthetic Constructions. *IJSR.* 2017;6(1):785-9.
43. ADA Council on Scientific Affairs. Dental endosseous implants: an update. *J Am Dent Assoc.* 2004;135(1):92-7.
44. Bouckaert E, De Bruyckere T, Eghbali A, Younes F, Wessels R, Cosyn J. A randomized controlled trial comparing guided bone regeneration to connective tissue graft to re-establish buccal convexity at dental implant sites: Three-year results. *Clin Oral Implants Res.* 2022;33(5):461-71.
45. Nielsen HB, Schou S, Bruun NH, Starch-Jensen T. Single-crown restorations supported by short implants (6 mm) compared with standard-length implants (13 mm) in conjunction with maxillary sinus floor augmentation: a randomized, controlled clinical trial. *Int J Implant Dent.* 2021;7(1):1-12.

46. Guljé FL, Raghoobar GM, Vissink A, Meijer HJA. Single crowns in the resorbed posterior maxilla supported by either 11-mm implants combined with sinus floor elevation or 6-mm implants:A 5-year randomised controlled trial. *Int J Oral Implantol (Berl)*. 2019;12(3):315-26.

Tina Maričić rođena je 7. ožujka 1999. u Zadru. Osnovnu školu u Obrovcu završila je 2013. godine, a Klasičnu gimnaziju Ivana Pavla II. u Zadru 2017. godine. Nakon toga upisuje studij dentalne medicine na Stomatološkom fakultetu Sveučilišta u Zagrebu. Tijekom studiranja bila je članica Studentske sekcije za dječju dentalnu medicinu te je aktivno sudjelovala u na 6. i 7. Simpoziju studenata dentalne medicine kao voditeljica radionice. Volontirala je na Zavodu za dječju i preventivnu stomatologiju, a također je volontirala i asistirala u ordinacijama dentalne medicine.