

Oralnokirurški pristup eksciziji perifernog gigantocelularnog granuloma

Vojvodić, Katarina

Master's thesis / Diplomski rad

2024

Degree Grantor / Ustanova koja je dodijelila akademski / stručni stupanj: **University of Zagreb, School of Dental Medicine / Sveučilište u Zagrebu, Stomatološki fakultet**

Permanent link / Trajna poveznica: <https://um.nsk.hr/um:nbn:hr:127:711299>

Rights / Prava: [Attribution-NonCommercial-NoDerivatives 4.0 International/Imenovanje-Nekomercijalno-Bez prerada 4.0 međunarodna](#)

Download date / Datum preuzimanja: **2024-07-14**



Repository / Repozitorij:

[University of Zagreb School of Dental Medicine Repository](#)





Sveučilište u Zagrebu

Stomatološki fakultet

Katarina Vojvodić

**ORALNOKIRURŠKI PRISTUP EKSCIZIJI
PERIFERNOG GIGANTOCELULARNOG
GRANULOMA**

DIPLOMSKI RAD

Zagreb, 2024

Rad je ostvaren na Stomatološkom fakultetu Sveučilišta u Zagrebu na Zavodu za oralnu kirurgiju.

Mentor rada: dr. sc. Tomislav Katanec, Zavod za oralnu kirurgiju, Stomatološki fakultet
Sveučilišta u Zagrebu

Lektor hrvatskog jezika: Zinka Joh, dipl. profesor hrvatskog jezika

Lektor engleskog jezika: Mark J. Davies, dipl. profesor engleskog jezika (izvorni
govornik)

Sastav Povjerenstva za obranu diplomskog rada:

1. _____
2. _____
3. _____

Datum obrane rada: 03.07.2024.

Rad sadrži: 27 stranica

9 slika

1 CD

Rad je vlastito autorsko djelo, koje je u potpunosti samostalno napisano uz naznaku izvora drugih autora i dokumenata korištenih u radu. Osim ako nije drukčije navedeno, sve ilustracije (tablice, slike i dr.) u radu su izvorni doprinos autora diplomskog rada. Autor je odgovoran za pribavljanje dopuštenja za korištenje ilustracija koje nisu njegov izvorni doprinos, kao i za sve eventualne posljedice koje mogu nastati zbog nedopuštenog preuzimanja ilustracija odnosno propusta u navođenju njihovog podrijetla.

Zahvala:

Želim zahvaliti svojoj obitelji i bližnjima na razumijevanju, podršci i bezuvjetnoj ljubavi tijekom studiranja. Posebno zahvaljujem roditeljima, bratu i zaručniku koji su mi bili oslonac i inspiracija te ovaj rad posvećujem njima.

Veliko hvala mojim prijateljima, izvan i s fakulteta, s kojima sam ispijala kave, smijala se i dijelila nezaboravne trenutke. Bez vas, studiranje ne bi bilo isto.

Zahvaljujem svojem mentoru, dr. sc. Tomislavu Katancu, na pomoći, suradnji i korisnim savjetima pri stvaranju ovoga diplomslog rada.

ORALNOKIRURŠKI PRISTUP EKSCIZIJI PERIFERNOG GIGANTOCELULARNOG GRANULOMA

Sažetak

Periferni gigantocelularni granulom (PGCG) lat. *epulis gigantocellularis* svrstava se u skupinu gigantocelularnih promjena među koje pripadaju i centralni gigantocelularni granulom, kerubizam, gigantocelularni tumor, fibrozna displazija i smeđi tumor kod hiperparatireoidizma. PGCG je najčešća oralna lezija divovskih stanica. Manifestira se kao ljubičasto-crveni promjena mekog tkiva u čijem su histološkom nalazu vidljive multinuklearne divovske stanice u mononuklearnoj stromi i ekstravazacija eritrocita. Ne smatra se pravom neoplazmom, nego reaktivnom lezijom potaknutom lokalnom iritacijom i traumom. Terapija izbora je ekscizija. U ovom radu prikazan je devetogodišnjak s lezijom u vestibulumu gornje čeljusti u regiji zuba 54, 55. Lezija je u cijelosti uklonjena u lokalnoj anesteziji, histopatološki nalaz bio je karakterističan za PGCG. Postoperativni tijek bio je bez komplikacija i recidiva.

Ključne riječi: periferni gigantocelularni granulom; gigantocelularne promjene; ekscizija

ORALSURGICAL APPROACH TO THE EXCISION OF PERIPHERAL GIANT CELL GRANULOMA

Summary

Peripheral giant cell granuloma (PGCG), also known as epulis gigantocellularis, is classified in the group of giant cell changes, which also includes central giant cell granuloma, cherubism, giant cell tumor, fibrous dysplasia, and brown tumor in hyperparathyroidism. PGCG is the most common oral lesion of giant cells. It manifests as a purple-red soft tissue lesion, with histological findings showing multinuclear giant cells in a mononuclear stroma and extravasation of erythrocytes. It is not considered a true neoplasm, but rather a reactive lesion stimulated by local irritation and trauma. The treatment of choice is excision. This paper presents the case of a nine-year-old boy with a lesion in the vestibule of the upper jaw in the region of teeth 54 and 55. The lesion was completely removed under local anesthesia, and the histopathological findings were characteristic of PGCG. The postoperative course was without complications and recurrence.

Keywords: peripheral giant cell granuloma; giant cell changes; excision

SADRŽAJ

1. UVOD.....	1
1.1. Podjela gigantocelularnih promjena.....	2
1.1.1. Periferni gigantocelularni granulom.....	2
1.1.2. Centralni gigantocelularni granulom.....	2
1.1.3. Kerubizam.....	3
1.1.4. Gigantocelularni tumor.....	3
1.1.5. Fibrozna displazija.....	3
1.1.6. Smeđi tumor hiperparatireodizma.....	4
1.2. Terapija gigantocelularnih promjena.....	5
1.2.1. Kirurške metode.....	5
1.2.1.1. Resekcija.....	5
1.2.1.2. Kiretaža.....	6
1.2.2. Nekirurške metode.....	6
1.2.2.1. Kalcitonin.....	6
1.2.2.2. Kortikosteroidi.....	7
2. PRIKAZ SLUČAJA.....	8
3. RASPRAVA.....	16
4. ZAKLJUČAK.....	19
5. LITERATURA	22
6. ŽIVOTOPIS.....	26

Popis skraćenica:

PGCG – periferni gigantocelularni granulom

CGCG – centralni gigantocelularni granulom

RTG - rendgen

GCT – gigantocelularni tumor

FD – fibrozna displazija

MSCT – višeslojna kompjutorizirana tomografija (engl. *multi-slice computed tomography*)

DNA – deoksiribonukleinska kiselina

MAS - McCune – Albrightov sindroma (engl. *McCune – Albright syndrome*)

PTH – paratiroidni hormon

s.c. – supkutano

cm - centimetar

PMMA – polimetilmetakrilat

U – jedinica (engl. *unit*)

mg – miligram

ml - mililitar

PHD – patohistološka dijagnoza

Gigantocelularne promjene čeljusti patološka su stanja koja sadržavaju veće nakupine divovskih stanica. Karakterizira ih velika sličnost u kliničkoj prezentaciji, radiološkim nalazima i patohistološkoj slici. Dijagnostički postupci za svaku od tih gigantocelularnih promjena čeljusti različiti su, stoga je ključno preoperativno primijeniti sve dostupne dijagnostičke metode kako bi se postavila točna dijagnoza. Poznavanje etiologije, kliničkih manifestacija, histopatoloških značajki i ponašanja svake od tih promjena nužno je za pravilnu i konačnu dijagnozu (1).

Svrha je ovog rada prikazati slučaj perifernog gigantocelularnog granuloma i njegovo liječenje te ukratko opisati temeljna obilježja gigantocelularnih promjena. Cilj je pojednostaviti diferencijalnu dijagnostiku i izbjeći pogreške u postavljanju dijagnoze i planiranju terapije.

1.1. Podjela gigantocelularnih promjena

1.1.1. Periferni gigantocelularni granulom

Periferni gigantocelularni granulom (PGCG), poznat i kao *epulis gigantocellularis*, najčešća je benigna promjena divovskih stanica. Riječ je o crveno-ljubičastoj mekotkivnoj izraslini koja nastaje zbog lokalne iritacije ili traume. Budući da ne zahvaća kost, nije vidljiv na RTG-u, a histološki je sličan centralnom gigantocelularnom granulomu (2).

1.1.2. Centralni gigantocelularni granulom

Svjetska zdravstvena organizacija (SZO) definira centralni gigantocelularni granulom (CGCG) kao “Lokaliziranu benignu, ali ponekad agresivnu, osteolitičku proliferaciju koja se sastoji od fibroznog tkiva s krvarenjem i naslagama hemosiderina i prisutnošću divovskih stanica sličnih osteoklastima s reaktivnim stvaranjem kosti” (3).

Najčešće je riječ o reakciji organizma na neki podražaj, najvjerojatnije na koštano krvarenje. Agresivan oblik CGCG-a često se može zamijeniti gigantocelularnim tumorom čeljusti što može dovesti do neopravdanih radikalnih i mutilirajućih kirurških zahvata. Također, promjena vrlo slične kliničke i radiološke te identične patohistološke slike, ali sasvim druge etiologije, jest smeđi tumor kod hiperparatireoidizma pa treba isključiti mogućnost endokrine etiologije odgovarajućim laboratorijskim i dijagnostičkim postupcima (4).

Klinički, CGCG može biti asimptomatska, sporo rastuća promjena ili agresivna promjena s brzim gubitkom kosti, resorpcijom korijena te pomicanjem susjednih struktura, uključujući zube i živce, popraćena bolovima. Što je lezija agresivnija, veća je mogućnost recidiva (15% - 20%). Na ortopantomogramu prezentira se kao multilokularno prosvjetljenje kosti koje podsjeća na sapunicu, pomak zuba ili resorpcija njihovih korijena. Češće se pojavljuje u mandibuli, i to u anteriornom dijelu alveolarnog nastavka dok se u maksili pojavljuje anteriorno od očnjaka (5).

1.1.3. Kerubizam

Riječ je o rijetkom, autosomno dominantnom, nasljednom poremećaju koji obilježava pojava bilateralnih cističnih promjena koje obično zahvaćaju obje čeljusti. Pojavljuje se u djetinjstvu, a u većini slučajeva spontano se povlači nakon puberteta. Karakterističan izgled lica bolesnika, puni obrazi i široka donja čeljust, podsjećaju na lice anđela, po čemu je poremećaj i dobio ime. Lezije su obično smještene u mandibuli, u njezinu ramusu i tuberu, što uzrokuje potisnuće zubi anteriorno ili se nalaze unutar same promjene. Na RTG-u su vidljivi obostrano prošireni ramusi, multipla prosvjetljenja u obje čeljusti koja su podijeljena tankim trabekulama dajući promjeni multilokularni izgled (6).

1.1.4. Gigantocelularni tumor

Gigantocelularni tumor (GCT) je iznimno rijetka pojava u kostima čeljusti. Češće ga nalazimo u epifizama dugih kosti. U većini slučajeva riječ je o benignom tumoru s lokalno agresivnim ponašanjem zbog čega se može pojaviti bol. Radiološki najviše podsjeća na CGCG, a za razliku od ostalih dobroćudnih lezija kod GCT-a na granici promjene prema okolnom zdravom tkivu ne nalazimo sklerotični rub (7).

1.1.5. Fibrozna displazija

Riječ je o rijetkom koštanom poremećaju u kojem abnormalno fibrozno-koštano tkivo zamjenjuje zdravo fibrozno tkivo. Dva puta češće zahvaća maksilu nego mandibulu, posebice posteriornu regiju čeljusti, i obično se pojavljuje unilateralno (8). Razlikujemo monoostotski i polioostotski

oblik fibrozne displazije (FD). Monoostotski oblik nalazimo samo u kostima čeljusti, dok se polioostotski oblik pojavljuje i u drugim kostima kao što su duge kosti, zdjelica i rebra. Radiološki je vidljiva kao difuzni opacitet te asocira na mutno staklo ili otisak prsta zbog prisutnosti koštanih trabekula. U inicijalnom stadiju lezija je prozirnija, a s napredovanjem postaje zasjenjenija. Budući da promjena može zauzeti velik volumen kosti, preporučuje se napraviti MSCT kako bi se utvrdila proširenost lezije (9).

Mutacija gena GNAS, koji kodira α podjedinicu stimulativnog G proteina ($Gs\alpha$), povezana je s fibroznom displazijom. Ta mutacija uzrokuje zamjenu cisteina ili histidina u genomskom DNA-u osteoblastnih stanica s drugom aminokiselinom - argininom. Umjesto normalne koštane strukture dolazi do razvoja fibroznog tkiva iz osteoblastnih stanica u koštanoj srži (10). FD se može pojaviti izolirano ili u sklopu McCune - Albrightova sindroma (MAS) pri čemu se, osim skeletnih, pojavljuju kožni i endokrini simptomi. (11). Na koži se manifestira u obliku makula koje podsjećaju na prolivenu kavu s karakterističnim nazubljenim, nepravilnim rubom te s tendencijom pojave u blizini središnje linije tijela. Endokrino dolazi do proizvodnje gonadotropina, neovisno o spolu, što rezultira preuranjenim pubertetom, ponavljajućim cistama na jajnicima u djevojčica i žena te pojavom lezija na testisima. Osim toga, može se pojaviti lezija štitnjače s ili bez hipertireozom, višak hormona rasta i neonatalni hiperkortizolizam (12).

Budući da FD/MAS utječe na tkiva koja potječu od endoderma, mezoderma i ektoderma (tj. koža, kosti i endokrini sustav), mutacija se mora dogoditi rano u embriogenezi, prije formiranja triju zametnih listića. Fenotip pojedinca s FD/MAS-om rezultat je i distribucije tkiva koja nose GNAS mutaciju i uloge koju $Gs\alpha$ ima u tim specifičnim tkivima (11).

1.1.6. Smeđi tumor kod hiperparatireodizma

Smeđi tumor je rijetka lezija divovskih stanica koja nastaje kao izravna posljedica učinka paratireoidnog hormona (PTH) na koštano tkivo u nekih bolesnika s hiperparatireoidizmom (13). Povišena razina hormona izravno utječe na kost i uzrokuje povećanu aktivnost osteoklasta. Može uzrokovati oticanje, patološke prijelome i bolove (14). Nakupine hemosidrina u pseudocističnoj šupljini te vaskularizirano vezivno tkivo daju promjeni karakterističnu smeđu boju (13). Klinički, radiološki i patohistološki teško se razlikuje od CGCG-a, stoga se prije postavljanja dijagnoze i

odluke o liječenju treba napraviti laboratorijska pretraga. Rezultati tih pretraga upućuju na smeđi tumor ako su povišene vrijednosti PTH-a, kalcija i alkalne fosfataze, a snižene vrijednosti fosfora u serumu (15).

1.2. Terapija gigantocelularnih promjena

Liječenje je određeno vrstom, agresivnošću i veličinom lezije, a obično uključuje kirurške metode kiretažu ili resekciju. Primjenjuju se i nekirurške metode kao što su nazalni ili supkutani (*s.c.*) kalcitonin i intralezijske injekcije kortikosteroida (16).

1.2.1. Kirurške metode

1.2.1.1. Resekcija

Kirurški zahvat smatra se tradicionalnim načinom liječenja i još je uvijek najprihvaćeniji (17). Opseg uklanjanja tkiva varira od jednostavne kiretaže, koju ćemo kasnije detaljnije opisati, do *en bloc* resekcije. Glavni je cilj eliminacija lezije uz minimalne deformacije, gubitak funkcije i potrebe za složenom rekonstrukcijskom kirurgijom.

Standardni je tretman resekcija bez poremećaja kontinuiteta i periferna osteotomija, intraoralnim pristupom u općoj anesteziji. Oštrom sondom odredi se i označi veličina koštanog defekta te se učine rezovi u okolno meko tkivo najmanje centimetar od rubova koštanog defekta. Nakon odmicanja mekog tkiva fisurnim svrdlom ukloni se kortikalna kost otprilike 0,5 cm od ruba lezije. Lezija se mora u cijelosti ukloniti. Nakon toga, učini se periferna osteotomija pri čemu se uklanja spongioza sa svih rubova koštanog defekta. To se postiže uporabom grubog kirurškog ili akrilnog svrdla, do dubine od najmanje 1 cm ili dok se makroskopski ne ukloni lezija s unutarnje površine koštanog defekta. Defekt je potrebno dobro isprati fiziološkom otopinom te napuniti jodoform gazom koja se labavim šavovima pričvrsti i zadržava pet do osam dana nakon operacije zbog zaštite rane od hrane i drugih krhotina i omogućuje sekundarno cijeljenje. Pacijentu se savjetuje ispiranje fiziološkom otopinom počevši od dana nakon operacije. Ako postoji opasnost od prijeloma ili tanke donje granice mandibule ili stražnje granice uzlaznog ramusa, postavlja se obostrana fiksacija koja ostaje dva tjedna od operacije. Praćenje pacijenta uz redovito snimanje ortopantomograma je

obvezno (18). S obzirom na to da je riječ o agresivnijem pristupu, u djece i mladih resekcija nije uvijek primarna metoda liječenja (19).

1.2.1.2. Kiretaža

Postupak je povezan s niskom stopom recidiva za male lezije, dok se kod većih lezija preporučuje resekcija ili neka od nekirurških metoda. U slučaju recidiva učini se kiretaža uz neke od pomoćnih metoda liječenja (17). U njih ubrajamo elektrokauterizaciju, krioterapiju, preventivno širenje u fiziološki čisto područje te ispiranje kaviteta fenolom ili vodikovim peroksidom.

Nakon anesteziranja, odizanja režnja i uklanjanja dijela kortikalne kosti, dovoljne veličine za vizualizaciju cijele lezije, pristupa se ručnoj kiretaži. Kavitet se ispire fiziološkom otopinom (20). Ispunjavanje kaviteta koštanim graftom ili polimetilmetakrilatnim koštanim cementom (PMMA) pruža potporu i sprječava kolaps okolne kosti (21).

1.2.2. Nekirurške metode

1.2.2.1. Kalcitonin

Liječenje kalcitoninom preporučuje se kod većih lezija zbog nelagode uzrokovane trajanjem liječenja i njegovih mogućih nuspojava kao što su vrtoglavice, mučnine i glavobolje (22).

Kalcitonin je peptidni hormon koji proizvode C-stanice štitnjače. Njegova je glavna funkcija inhibiranje aktivnosti osteoklasta, čime se snižava razina kalcija u serumu i stimulira osteoplastična aktivnost. Utvrđeno je da kalcitonin inhibira aktivnost multinuklearnih divovskih stanica koje posjeduju karakteristike lakunarne resorpcije kosti kao i osteoklasti (23).

Može se primjenjivati u obliku spreja za nos ili *s.c.* injekcije, a glavna je razlika u dozi koja se primjenjuje (22). Zbog slabije apsorpcije iz nazalnog puta doza spreja koja se daje iznosi 200 U (1 mg), a doza do 100 U (0,5 mg) primjenjuje se za *s.c.* injekciju. Budući da kalcitonin uništava želučana kiselina, ne može se primijeniti oralno. Prosječno je trajanje liječenja 28 mjeseci, a najviše ovisi o putu primjene lijeka. Tijekom terapije potrebno je pratiti razinu kalcija, alkalne fosfataze, paratireoidnog hormona i kalcitonina (23). Uočeno je kontinuirano koštano cijeljenje nakon

prestanka terapije, što sugerira da se cijeljenje, inducirano kalcitoninom, nastavlja nakon prestanka primjene. Postavlja se pitanje hoće li terapija koja traje kraće od godinu dana na kraju imati jednak učinak (22).

1.2.2.2. Kortikosteroidi

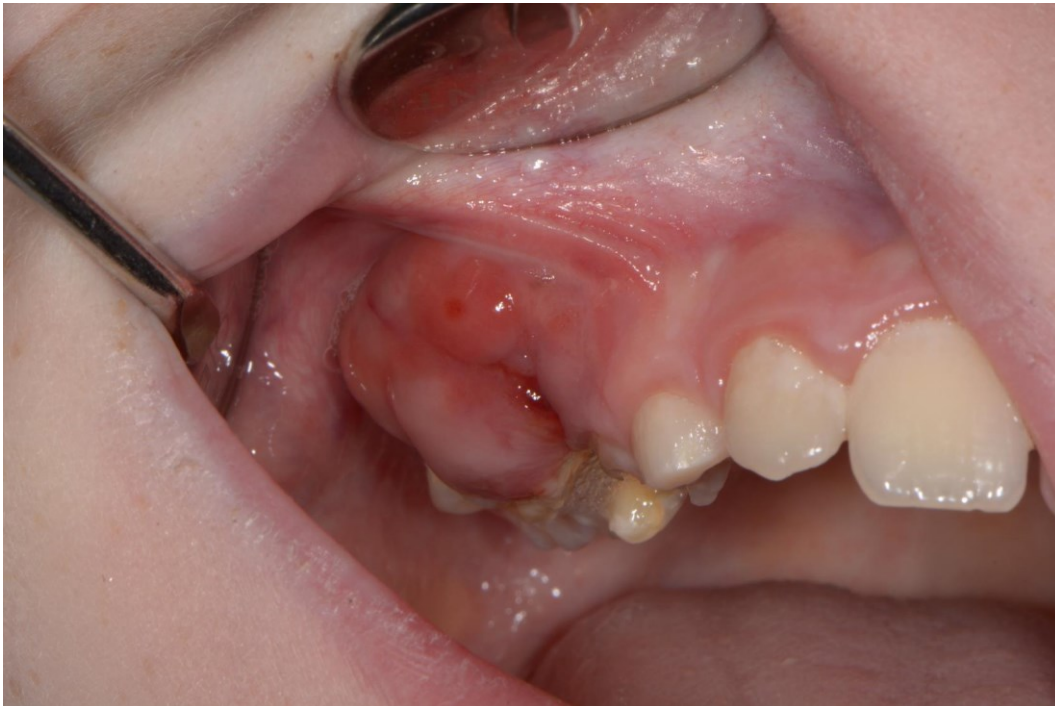Intralezijsku primjenu kortikosterioda prvi su opisali Jacoway i suradnici (1988.) kao alternativu kirurškom liječenju zbog čestih opsežnih koštanih defekata, pogotovo kod multilokularnih lezija te u djece i mladih osoba. Danas se tim postupkom najčešće liječi CGCG. Tehnika je jednostavna i jeftina i omogućuje poštedu okolnih struktura (24).

Prvo je potrebno anestetizirati područje primjene. Zatim se iglom promjera 0,5 mm višestrukim ubodima deponira odgovarajuća doza otopine koja sadržava kortikosteroid i anestetik, najčešće je to lidokain, u jednakom omjeru. Doza se određuje na osnovi veličine prosvjetljenja vidljivog na ortopantomogramu pri čemu se za 2 cm prosvjetljenja daje 2 ml otopine. Zbog čestog ekspanzivnog rasta tanki koštani korteks koji prekriva leziju može se lako perforirati tankom iglom (25). Postupak se provodi jednom tjedno, a liječenje završava kad više nije moguće perforirati kortikalnu kost iznad lezije (23). Rezultati liječenja prate se klinički i radiološki tijekom i nakon završetka liječenja kako bi se vidjelo je li došlo do smanjenja lezije (25).

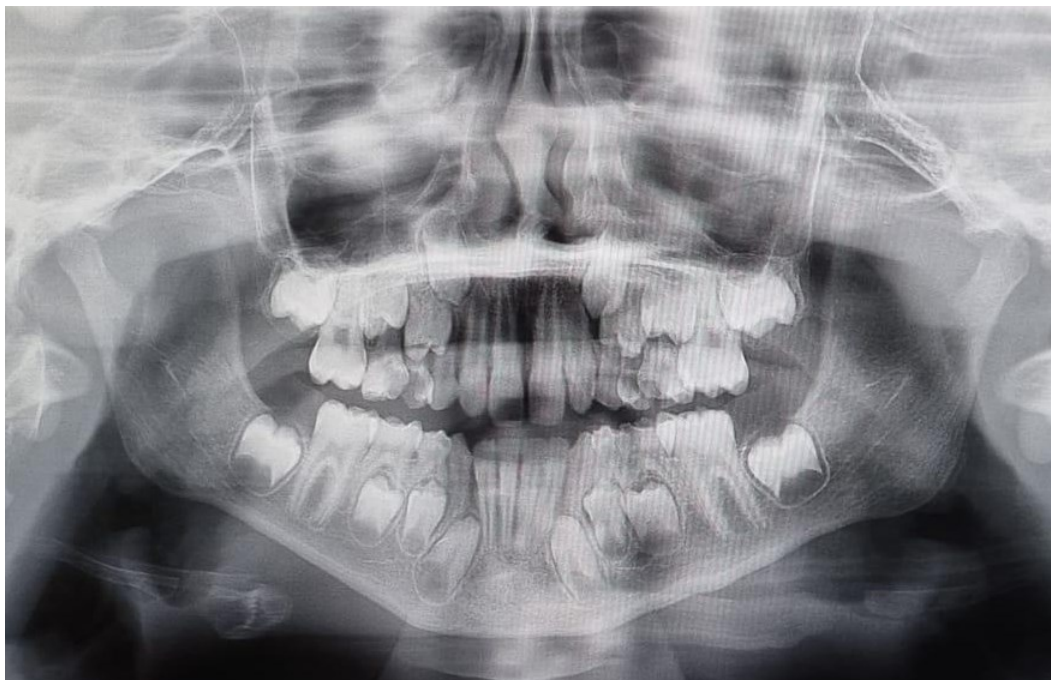Multinuklearne stanice u gigantocelularnim lezijama su osteoklasti, a budući da kortikosteroidi inhibiraju osteoklaste u kulturama koštane srži, njihova se primjena u liječenju gigantocelularnog granuloma preporučuje (26).

2. PRIKAZ SLUČAJA

Pacijent dolazi na Zavod za oralnu kirurgiju Stomatološkog fakulteta u Zagrebu zbog izrasline u gornjoj čeljusti. Dob pacijenta je devet godina, iz anamneze saznajemo da je u tom području došlo do traume, ostalo bez osobitosti. Kliničkim pregledom usne šupljine vidljivi su zubi: 11, 12, 53, 54, 55, 16, 21, 22, 63, 64, 65, 26, 31, 32, 73, 74, 75, 36, 41, 42, 83, 84, 85, 46 odnosno mješovita denticija koja odgovara dobi pacijenta te se uočava crvenkasta izraslina s vestibularne strane u regiji zuba 54, 55 veličine oko 2 centimetra (Slika 1.) Uvidom u ortopantomogram vidljivi su zametci zuba 13, 14, 15, 17, 23, 24, 25, 27, 33, 34, 35, 37, 43, 44, 45, 47 te je nalaz uredan (Slika 2.). Na temelju kliničkog pregleda i anamneze postavlja se radna dijagnoza PGCG-a, a kako bi se potvrdila, pristupilo se eksciziji i uzorak se šalje na PHD analizu.

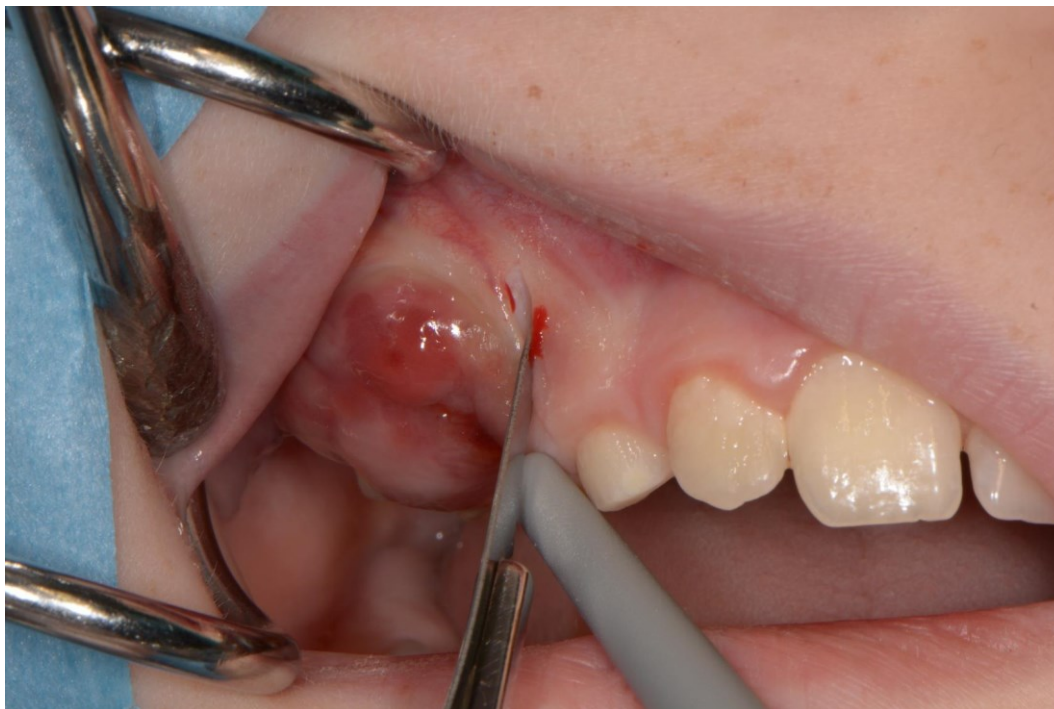

Slika 1. Klinički prikaz promjene u regiji zuba 54, 54. Preuzeto uz dopuštenje autora, dr. sc. Tomislava Katanca.



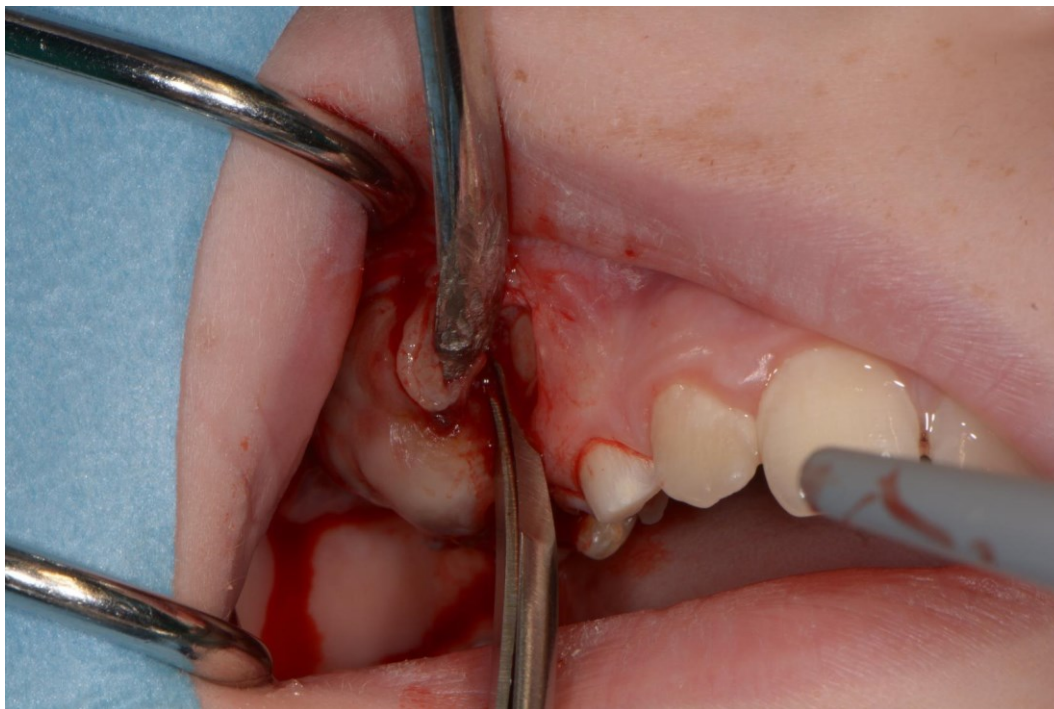
Slika 2. Uredan ortopantomogram. Preuzeto uz dopuštenje autora, dr. sc. Tomislava Katanca.

Pacijent je lokalno anesteziran provodnom anestezijom na infraorbitalni otvor. Nakon početka djelovanja anestezije ekstrahiraju se zubi 54 i 55 i pristupa se eksciziji pune debljine skalpelom 15 C (Slika 3.).

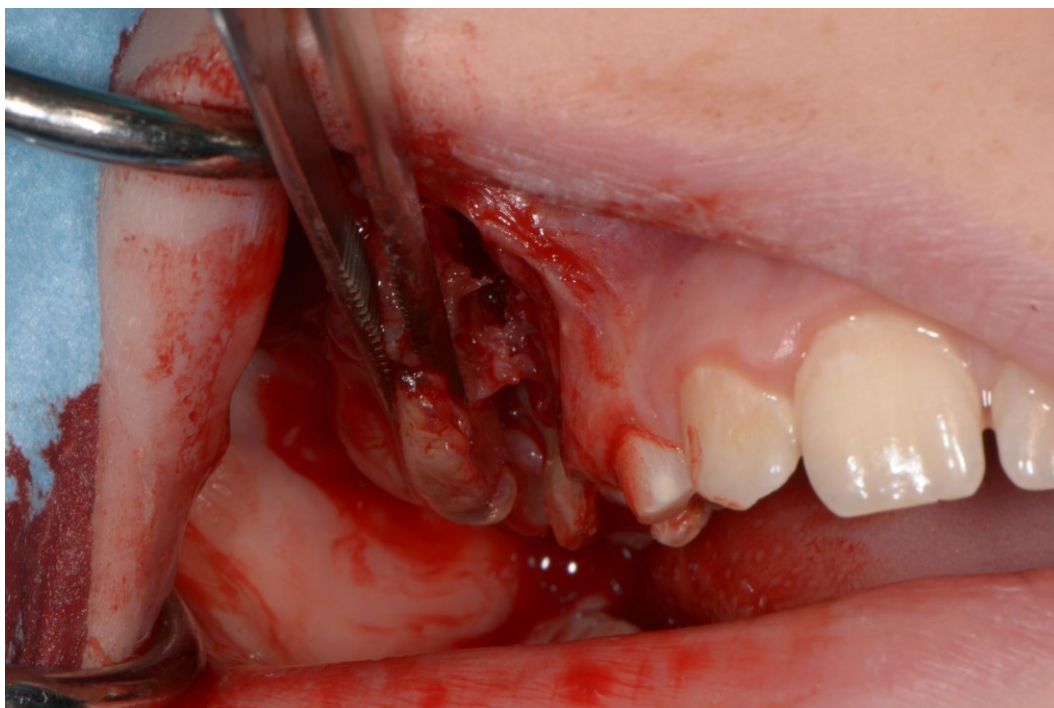


Slika 3. Ekscizija pune debljine. Preuzeto uz dopuštenje autora, dr. sc. Tomislava Katanca.

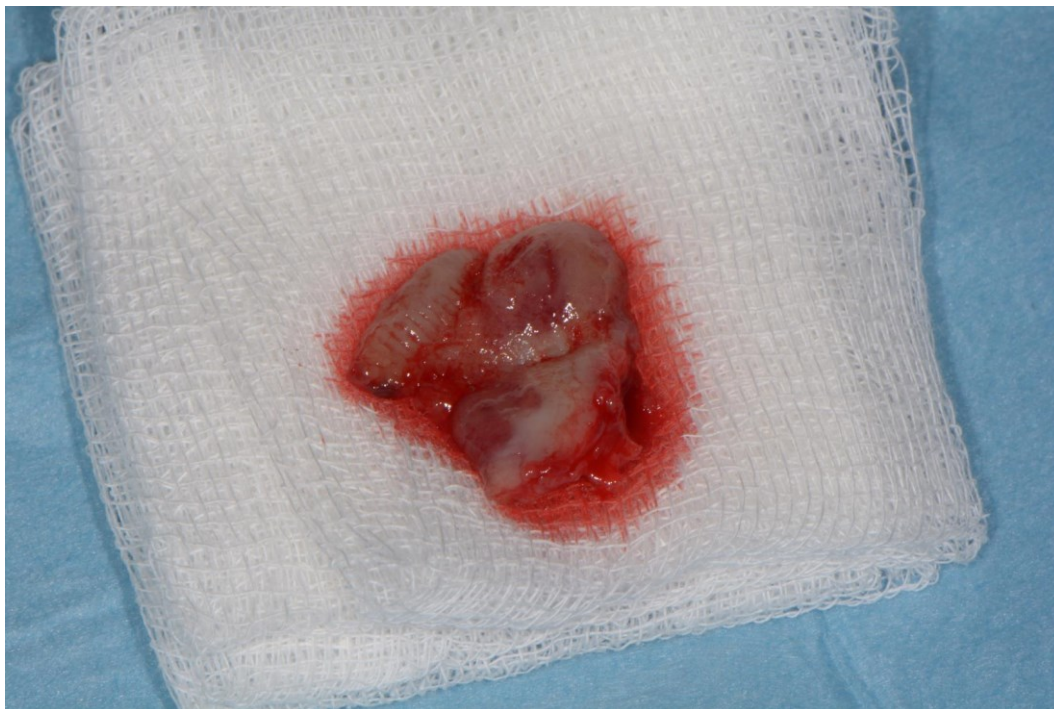Zatim škarama oslobađamo promjenu od kosti (Slika 4.) nakon što smo je u potpunosti oslobodili, uklonjena je pincetom (Slika 5. i 6.).



Slika 4. Oslobađanje promjene od kosti. Preuzeto uz dopuštenje autora, dr. sc. Tomislava Katanca.

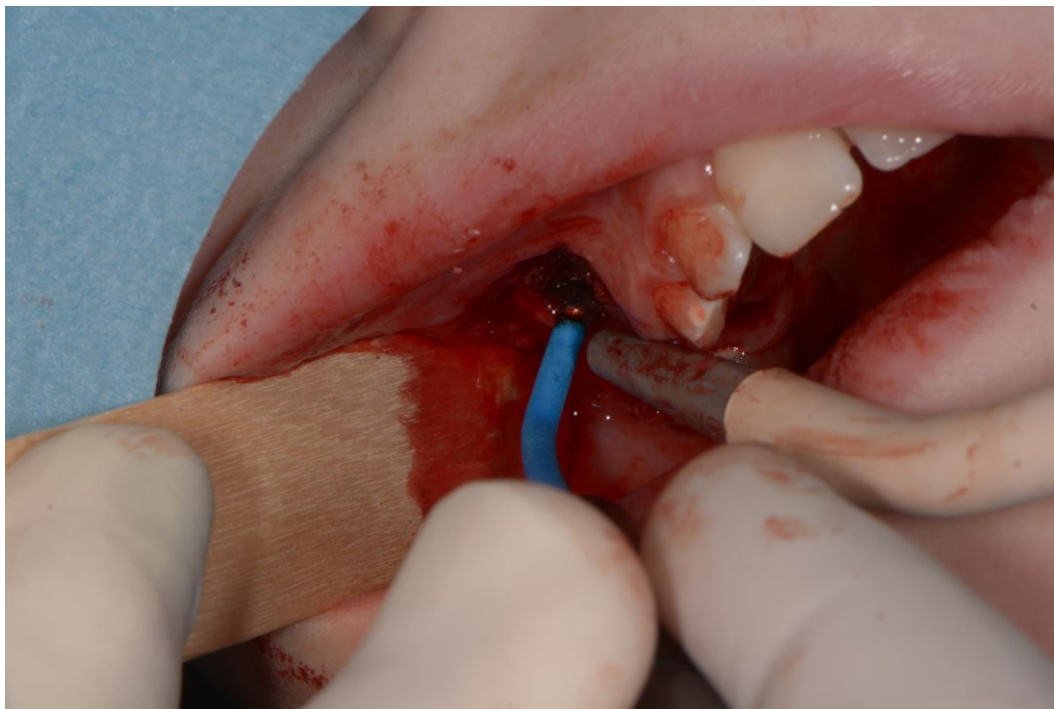


Slika 5. Uklanjanje promjene pincetom. Preuzeto uz dopuštenje autora, dr. sc. Tomislava Katanca.

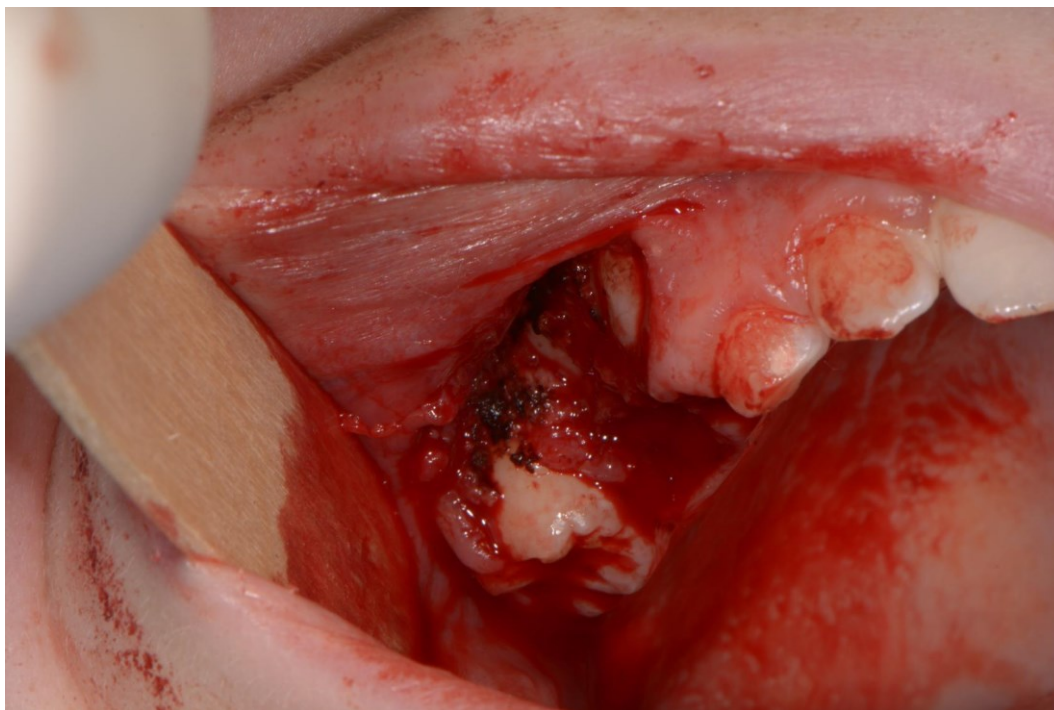


Slika 6. Promjena u potpunosti uklonjena. Preuzeto uz dopuštenje autora, dr. sc. Tomislava Katanca.

Krvarenje je zaustavljeno elektrokauterom (Slika 7.) te ostavljeno da trajni zametci sami izniknu (Slika 8.). Uzorak se šalje na PHD analizu.

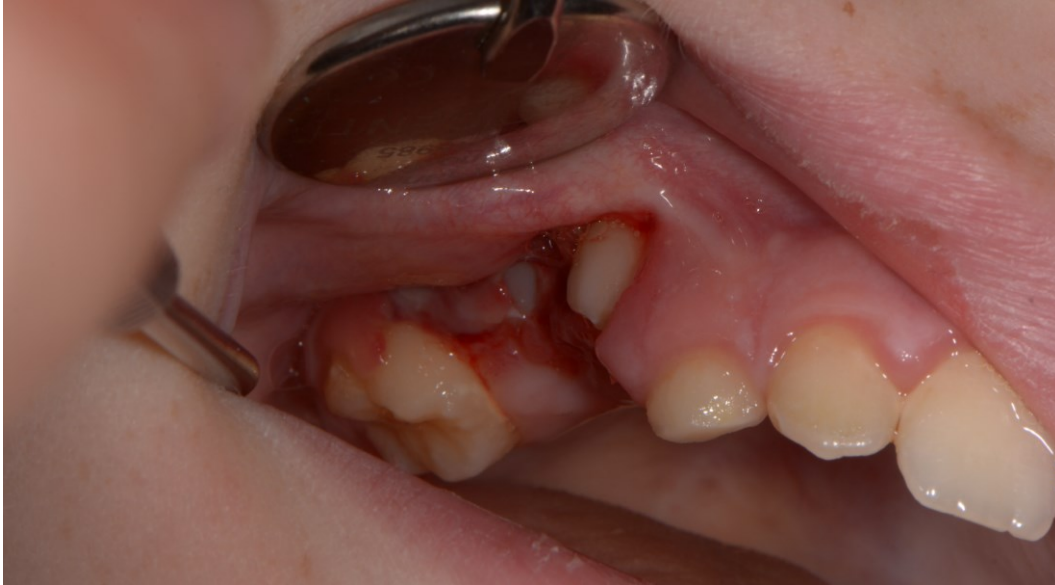

Slika 7. Zaustavljanje krvarenja elektrokauterom. Preuzeto uz dopuštenje autora, dr. sc. Tomislava Katanca.



Slika 8. Postoperativna rana. Preuzeto uz dopuštenje autora, dr. sc. Tomislava Katanca.

Pacijent dolazi na kontrolu nakon tjedan dana. Klinički nalaz uredan, bez recidiva, zubi uredno eruptiraju (Slika 9.).



Slika 9. Kontrola tjedan dana nakon operacije. Preuzeto uz dopuštenje autora, dr. sc. Tomislava Katanca.

Nalaz i mišljenje specijalista patologa na temelju PHD-a glasi: “Bijelo-smeđi uzorak tkiva veličine 1,8x1,5x0,6 cm. Histološki se nalazi isječak sluznice pokrivena zadebljanim i reaktivno promijenjenim višeslojnim epitelom ispod kojeg se vidi obilan mononuklearni upalni infiltrat te tvorba građena od dobro vaskularizirane fibroblastične strome s brojnim multinuklearnim divovskim stanicama. Rubno uz tvorbu se vidi fragment kosti. Opisana tvorba nalazi se na bazi isječka. Histološki nalaz u ovome materijalu odgovara gigantocelularnoj promjeni i diferencijalno-dijagnostički prvenstveno u obzir dolaze periferni ili centralni gigantocelularni granulom, ali je za definitivnu dijagnozu potrebno napraviti patološko-radiološko-kliničku korekciju.”

PHD nalaz potvrđuje dijagnozu PGCG-a.

Gigantocelularne promjene pripadaju među patološke promjene koje se na ortopantomogramu vide kao jasno ograničena, ovalna ili okrugla, solitarna ili multipla prosvjetljenja čeljusti. Promjene koje u kosti mogu biti vidljive kao prosvjetljenja jesu: ciste, pseudociste, odontogeni tumori bez kalcificiranoga tkiva, ektopičan položaj tkiva žlijezda slinovnica, koštane promjene u sklopu nekih sindroma, zubni zametci prije njihove kalcifikacije, poremećaji cijeljenja kosti nakon vađenja zuba, prosvjetljenja koja su rezultat anatomske građe čeljusti i mnoge druge (27).

Većina gigantocelularnih promjena pojavljuje se u anteriornom dijelu čeljusti, dvostruko češće u mandibuli nego u maksili i češće su u žena nego u muškaraca. Iznenadujuće, većini pacijenata dijagnosticiraju se prije dvadesete godine, dakle prije završetka razvoja zubi i čeljusti. Radiološki gledano, velik broj gigantocelularnih promjena prisutan je kao solitarna lezija, rjeđe kao multilokularna. Na RTG-u mogu biti vidljive kao male apikalne lezije ili kao velike destruktivne multilokularne transparencije koje su uglavnom agresivne prirode. Međutim, radiološki nalaz nije karakterističan za gigantocelularne promjene. Na temelju kliničke slike i radiološkog nalaza promjene možemo podijeliti na neagresivne i agresivne. Neagresivne karakteriziraju minimalni ili nikakvi simptomi, spor rast, izostanak resorpcije korijena ili kortikalne perforacije te manja stopa recidiva. Agresivne promjene karakteriziraju bol, brz rast, resorpcija korijena, ponekad kortikalna perforacija, patološke frakture i recidivi.

Danas se smatra da se manje i neagresivne lezije uspješno mogu liječiti kiretažom bez potrebe za perifernom osteotomijom ili kriokirurijom. Glavni je nedostatak visoka stopa recidiva koja se kreće od 11% do 49%. Kod agresivnih lezija taj se postotak penje do čak 72%. Za agresivne lezije *en bloc* resekcija s perifernom osteotomijom pokazala se kao najpouzdanija kirurška metoda. Međutim, sve kirurške intervencije, a pogotovo ta, povezane su s velikim koštanim defektima. Nekirurško liječenje pokazalo se kao obećavajuća alternativa. Kalcitonin je jedna od najčešće prijavljenih farmakoloških metoda liječenja. Njegova je glavna funkcija inhibiranje aktivnosti osteoklasta, čime se snižava razina kalcija u serumu i stimulira osteoblastična aktivnost. Utvrđeno je da kalcitonin inhibira aktivnost multinuklearnih divovskih stanica koje imaju značajke lakunarne resorpcije kosti kao i osteoklasti. S obzirom na navedeno, visoka doza kalcitonina klinički je dokazano učinkovita (28). No, terapija kalcitoninom komplicirana je zbog velike nelagode i relativno dugog liječenja, što je nekim pacijentima, osobito djeci, teže podnošljivo (29). Tjedna

intralezijska injekcija kortikosteroida još je jedna od nekirurških metoda liječenja. Multinuklearne stanice u gigantocelularnim lezijama su osteoklasti, a budući da kortikosteroidi inhibiraju osteoklaste u kulturama koštane srži, njihova se primjena u liječenju gigantocelularnog granuloma preporučuje. Nedostatak je te metode što je iz tjedna u tjedan sve teže perforirati kortikalis iznad lezije (28). Osim toga, relativno je kontraindicirana u određenim medicinskim stanjima, kao što su šećerna bolest, peptički ulkus i generalizirana imunokompromitirana stanja (29). U danjašnje doba primjenjuje se i liječenje interferonima, ali je njihova uporaba strogo ograničena na agresivne lezije zbog toksičnosti. Izvješća o liječenju bisfosfonatima i denosumabom rijetka su, ali u budućnosti bi i te metode mogle imati ulogu u liječenju gigantocelularnih promjena (28).

Ispravna tehnika liječenja gigantocelularnih promjena temelji se na individualnom pristupu. Vrlo je bitno zdravstveno stanje, suradljivost pacijenta, veličina i lokalizacija lezije te njezin odnos s okolnim anatomske strukturama.

4. ZAKLJUČAK

Većinu gigantocelularnih promjena primarno nalazimo u maksilofacijalnoj regiji, osim GCT-a koji se primarno pojavljuje u epifizama dugih kostiju. Karakterizira ih pojava multinuklearnih divovskih stanica koje mogu biti ravnomjerno ili u nakupinama raspoređene unutar promjene te se uglavnom nalaze oko mjesta krvarenja. Zbog velike sličnosti u kliničkoj prezentaciji, radiološkom nalazu i patohistološkoj slici postavljanje konačne dijagnoze nekad može biti vrlo teško. Najčešća je gigantocelularna promjena u maksilofacijalnoj regiji u obliku PGCG-a koji se pojavljuje tri do pet puta češće od CGCG-a. Glavna je razlika ta što je PGCG mekotkivna izraslina, stoga nije vidljiva na RTG-u, a CGCG se nalazi u kosti pa može biti vidljiv kao solitarno ili multilokularno prosvjetljenje s perforacijom kortikalisa ili bez nje, ovisno o tome je li riječ o agresivnom ili neagresivnom obliku. Agresivniji oblici CGCG-a mogu se zamijeniti za GCT što može dovesti do neopravdanih radikalnih i mutilirajućih kirurških zahvata. Promjena vrlo slične kliničke i radiološke te identične patohistološke slike, ali sasvim druge etiologije, jest smeđi tumor kod hiperparatireoidizma pa treba isključiti mogućnost endokrine etiologije odgovarajućim laboratorijskim i dijagnostičkim postupcima. Kerubizam je iznimno rijetka pojava i uglavnom pojavljuje u djece, a zbog karakterističnog i radiološkog nalaza dijagnozu nije teško postaviti. Spontano se povlači tijekom puberteta stoga terapija nije potrebna. FD je rijetki koštani poremećaju kod kojeg se zdravo fibrozno tkivo zamjenjuje abnormalnim fibrozno-koštanim tkivom. Radiološki je vidljiv kao difuzni opacitet te podsjeća na mutno staklo ili otisak prsta zbog prisutnosti koštanih trabekula. Može se pojaviti u sklopu MAS-a gdje se uz skeletne promjene pojavljuju i kožne i endokrine. Ključno je preoperativno iskoristiti sve dostupne dijagnostičke metode kako bi se postavila točna dijagnoza. Poznavanje etiologije, kliničkih manifestacija, histopatoloških značajki i ponašanja svake od tih promjena nužno je za točnu konačnu dijagnozu te pravilan izbor liječenja. Danas se zlatnim standardom u liječenju manjih koštanih gigantocelularnih promjena još uvijek smatra kiretaža, a kod većih i agresivnijih lezija učini se *en bloc* resekcija s perifernom osteotomijom. Liječenje PGCG-a provodi se ekscizijom promjene i po potrebi kiretažom zahvaćene kosti. Glavni je cilj eliminacija lezije uz minimalne deformacije, gubitak funkcije i potrebe za složenom rekonstrukcijskom kirurgijom. Zbog pojave recidiva mogu se primjeniti pomoćne metode poput elektrokauterizacije, krioterapije, preventivnog širenja u fiziološki čisto područje te ispiranje kaviteta fenolom ili vodikovim peroksidom. Koštani defekti mogu se napuniti koštanim grafitom ili polimetilmetakrilatnim koštanim cementom. S obzirom na to da je kirurška terapija agresivniji pristup, u djece i mladih nije uvijek primarna metoda liječenja. Danas se u

nekirurškoj terapiji najčešće primjenjuje kacitonin, koji se primjenjuje dnevno ili *s.c.* ili u obliku spreja za nos koji je u djece prihvatljiviji i uzrokuje manje nuspojave. Glavni je nedostatak dugotrajno liječenje, dulje od godine dana. Intralezijska primjena kortikosteroida također se pokazala kao uspješna metoda liječenja. Jednostavna je i omogućuje pošteno liječenje multilokularnih lezija. Aplicira se jednom tjedno sve dok više nije moguće perforirati kortikalnu kost iznad lezije.

Prikaz slučaja u ovom radu pokazuje eksciziju PGCG-a s vestibularne strane u regiji zuba 54, 54. Nakon odgovarajuće analgezije i ekstrakcije zuba 54 i 55 ekscizijom pune debljine promjena je u cijelosti uklonjena, a krvarenje zaustavljeno elektrokauterom.

5. LITERATURA

1. Knežević G. Preventivna važnost poznavanja gigantocelularnih promjena čeljusti. *Acta Stomatol Croat.* 1996;30(2):141–6.
2. Tandon PN, Gupta SK, Gupta DS, Jurel SK, Saraswat A. Peripheral giant cell granuloma. *Contemp Clin Dent.* 2012;3(1):118–21
3. Kruse-Lösler B, Diallo R, Gaertner C, Mischke KL, Joos U, Kleinheinz J, et al. Central giant cell granuloma of the jaws: A clinical, radiologic, and histopathologic study of 26 cases. *Oral Surg Oral Med Oral Pathol Oral Radiol Endod.* 2006;101:346–54.
4. Knežević G, Jokic D, Knežević D. Centralni gigantocelularni granulom agresivnog rasta: prikaz slučaja nakon višegodišnjeg praćenja. *Acta Stomatol Croat.* 2009;43(1):52-9
5. Jeyaraj P. Management of Central Giant Cell Granulomas of the Jaws: An Unusual Case Report with Critical Appraisal of Existing Literature. *Ann Maxillofac Surg.* 2019;9(1):37–47.
6. Zachariades N, Papanicolaou S, Xypolyta A, Constantinidis I. Cherubism. *Int J Oral Surg.* 1985;14(2):138–45.
7. Sobti A, Agrawal P, Agarwala S, Agarwal M. Giant Cell Tumor of Bone - An Overview. *Arch Bone Jt Surg.* 2016;4(1):2-9.
8. Yang HY, Su BC, Hwang MJ, Lee YP. Fibrous dysplasia of the anterior mandible: A rare case report. *Tzu-Chi Med J.* 2018;30(3):185–7.
9. Ahmad M, Gaalaas L. Fibro-osseous and other lesions of bone in the jaws. *Radiol Clin North Am* 2018;56(1): 91–104.
10. Sachdeva SK. Craniofacial Fibrous Dysplasia in an Elderly Patient: A Case Report with a Review of Literature. *Acta Stomatol Croat.* 2015;49(1):60-4.
11. Burke AB, Collins MT, Boyce AM. Fibrous dysplasia of bone: craniofacial and dental implications. *Oral Dis.* 2017;23(6):697-708.
12. Javaid MK, Boyce A, Appelman-Dijkstra N, Ong J, Defabianis P, Offiah A i sur. Best practice management guidelines for fibrous dysplasia/McCune-Albright syndrome: a consensus statement from the FD/MAS international consortium. *Orphanet J Rare Dis.* 2019;14(1):139.
13. Majumdar S, Uppala D, Kotina S, Alekhya B. Brown tumor of hyperparathyroidism with multiple lesions. *J Oral Maxillofac Pathol.* 2022;26(Suppl 1): S111-S115.

14. Choi JH, Kim KJ, Lee YJ, Kim SH, Kim SG, Jung KY i sur. Primary Hyperparathyroidism with Extensive Brown Tumors and Multiple Fractures in a 20-Year-Old Woman. *Endocrinol Metab* 2015;30(4):614-9.
15. Ullah E, Ahmad M, Ali SA, Redhu N. Primary hyperparathyroidism having multiple Brown tumors mimicking malignancy. *Indian J Endocrinol Metab.* 2012;16(6):1040-2.
16. Fernandes Gonçalves IM, Barbosa Luna AH, de Melo DP, Weege Nonaka CF, Alves PM. Pharmacological Therapy for Treatment of Recurrent Central Giant Cell Lesion in a Child. *J Dent Child (Chic).* 2019;86(2):113-117.
17. Tosco P, Tanteri G, Iaquina C, Fasolis M, Roccia F, Berrone S, Garzino-Demo P. Surgical treatment and reconstruction for central giant cell granuloma of the jaws: a review of 18 cases. *J Craniomaxillofac Surg.* 2009;37(7):380-7.
18. Bataineh AB, Al-Khateeb T, Rawashdeh MA. The surgical treatment of central giant cell granuloma of the mandible. *J Oral Maxillofac Surg.* 2002;60(7):756-61.
19. Tarsitano A, Del Corso G, Pizzigallo A, Marchetti C. Aggressive Central Giant Cell Granuloma of the Mandible Treated With Conservative Surgical Enucleation and Interferon- α -2a: Complete Remission With Long-Term Follow-Up. *J Oral Maxillofac Surg.* 2015;73(11):2149-54.
20. Malek F, Krueger P, Hatmi ZN, Malayeri AA, Faezipour H, O'Donnell RJ. Local control of long bone giant cell tumor using curettage, burring and bone grafting without adjuvant therapy. *Int Orthop.* 2006;30(6):495-8.
21. Prosser GH, Baloch KG, Tillman RM, Carter SR, Grimer RJ. Does curettage without adjuvant therapy provide low recurrence rates in giant-cell tumors of bone? *Clin Orthop Relat Res.* 2005;(435):211-8.
22. de Lange J, Rosenberg AJ, van den Akker HP, Koole R, Wirlds JJ, van den Berg H. Treatment of central giant cell granuloma of the jaw with calcitonin. *Int J Oral Maxillofac Surg.* 1999;28(5):372-6.
23. Allon DM, Anavi Y, Calderon S. Central giant cell lesion of the jaw: nonsurgical treatment with calcitonin nasal spray. *Oral Surg Oral Med Oral Pathol Oral Radiol Endod.* 2009;107(6):811-8.
24. Adornato MC, Patricoff KA. Intralesional corticosteroid injection for treatment of central giant-cell granuloma. *J Am Dent Assoc.* 2001;132(2):186-90.

25. Kermer C, Millesi W, Watzke IM. Local injection of corticosteroids for central giant cell granuloma. A case report. *Int J Oral Maxillofac Surg.* 1994;23(6 Pt 1):366-8.
26. Abdo EN, Alves LC, Rodrigues AS, Mesquita RA, Gomez RS. Treatment of a central giant cell granuloma with intralesional corticosteroid. *Br J Oral Maxillofac Surg.* 2005;43(1):74-6.
27. Knežević G. Diferencijalna dijagnostika i procjena cističnih prozirnosti čeljusti. *Acta stomatologica Croatica.* 2004; 38(4):264-264.
28. Schreuder WH, van der Wal JE, de Lange J, van den Berg H. Multiple versus solitary giant cell lesions of the jaw: Similar or distinct entities? *Bone.* 2021;149:115935.
29. Bataineh AB, Al-Khateeb T, Rawashdeh MA. The surgical treatment of central giant cell granuloma of the mandible. *J Oral Maxillofac Surg.* 2002;60(7):756-61.

Katarina Vojvodić rođena je 05. siječnja 1999. godine u Zagrebu. Nakon završene osnovne škole obrazovanje nastavlja u Prirodoslovnoj gimnaziji Vladimira Preloga, a 2017. godine započinje studij dentalne medicine na Stomatološkom fakultetu Sveučilišta u Zagrebu. Tijekom studija radila je kao dentalni asistent u nekoliko privatnih ordinacija gdje je stekla brojna znanja i iskustvo.