

Kompozitne ljuskice kao minimalno invazivna terapijska opcija

Novinc, Ana

Master's thesis / Diplomski rad

2024

Degree Grantor / Ustanova koja je dodijelila akademski / stručni stupanj: **University of Zagreb, School of Dental Medicine / Sveučilište u Zagrebu, Stomatološki fakultet**

Permanent link / Trajna poveznica: <https://um.nsk.hr/um:nbn:hr:127:329412>

Rights / Prava: [Attribution-NonCommercial 4.0 International](#)/[Imenovanje-Nekomercijalno 4.0 međunarodna](#)

Download date / Datum preuzimanja: **2024-07-15**



Repository / Repozitorij:

[University of Zagreb School of Dental Medicine Repository](#)





Sveučilište u Zagrebu
Stomatološki fakultet

Ana Novinc

**KOMPOZITNE LJUSKICE KAO
MINIMALNO INVAZIVNA TERAPIJSKA
OPCIJA**

DIPLOMSKI RAD

Zagreb, 2024.

Rad je ostvaren na Zavodu za endodonciju i restaurativnu stomatologiju Stomatološkog fakulteta Sveučilišta u Zagrebu.

Mentor rada: izv. prof. dr. sc. Danijela Marović, Zavod za endodonciju i restaurativnu stomatologiju Stomatološkog fakulteta Sveučilišta u Zagrebu

Lektor hrvatskog jezika: Dejana Pacina, univ. mag. educ. philol. croat.

Lektor engleskog jezika: Sara Pokorni, univ. mag. philol. angl. et univ. mag. philol. bohem.

Rad sadržava: 48 stranica

12 slika

Rad je vlastito autorsko djelo, koje je u potpunosti samostalno napisano uz naznaku izvora drugih autora i dokumenata korištenih u radu. Osim ako nije drukčije navedeno, sve ilustracije (tablice, slike i dr.) u radu izvorni su doprinos autora diplomskog rada. Autor je odgovoran za pribavljanje dopuštenja za korištenje ilustracija koje nisu njegov izvorni doprinos, kao i za sve eventualne posljedice koje mogu nastati zbog nedopuštenog preuzimanja ilustracija, odnosno propusta u navođenju njihovog podrijetla.

Zahvala

Zahvaljujem svojoj mentorici, izv. prof. dr. sc. Danijeli Marović, na pomoći, savjetima i podršci tijekom pisanja ovog rada.

Zahvaljujem svojoj obitelji na neizmjerljivoj podršci i riječima ohrabrenja tijekom čitavog razdoblja studiranja, a najveće hvala upućujem mojoj majci koja je uvijek bila tu za mene, u sretnim i teškim trenucima, i bez koje danas ne bih bila tu gdje jesam.

Konačno, veliko hvala mojim prijateljima koji su mi uljepšali ove studentske dane i bili uz mene tijekom ovih šest godina, hvala na razumijevanju i podupiranju te mnoštvu lijepih uspomena i zabavnih trenutaka.

KOMPOZITNE LJUSKICE KAO MINIMALNO INVAZIVNA TERAPIJSKA OPCIJA

Sažetak

Kompozitni materijali pokazali su se kao izvrsno rješenje za nadoknadu tvrdih zubnih tkiva nepovratno izgubljenih karijesom ili traumom, ali i za estetsko poboljšanje zuba nezadovoljavajućeg oblika i boje. U tu se svrhu izrađuju kompozitne ljuskice koje su idealno rješenje za manje korektivne zahvate na prednjim zubima kada želimo sačuvati što više zubne strukture, ali i odgoditi opsežnije protetske preparacije. Za vjernu imitaciju prirodnog izgleda i boje zuba, bitno je poznavati njegovu vanjsku i unutarnju strukturu, ali i komponente boje zuba. Boja ovisi o debljini podležecéga dentina, cakline, položaju zuba, okolini, osvjetljenju i vrsti svjetla koja na zub pada, ali prvenstveno o oku promatrača. Ona je subjektivna stavka, stoga je njezin odabir potrebno raspraviti s pacijentom. Za kreiranje su polikromatskog izgleda zuba tijekom godina razvijene brojne tehnike i metode. Najpoznatije i najčešće korištene su *finger tip* tehnika i tehnika silikonskog ključa u kombinaciji s tehnikom slojevanja kompozita. Važno je odrediti i točnu indikaciju za primjenu kompozitnih ljuskica i ispuna, ali i poznavati prednosti i ograničenja materijala s obzirom na kliničku situaciju te životni stil i navike pacijenta.

Ključne riječi: kompozitne ljuskice; kompoziti; estetika; minimalno invazivne restauracije; prednji zubi

COMPOSITE VENEERS AS A MINIMALLY INVASIVE THERAPEUTIC OPTION

Summary

Composite materials have proven to be an excellent solution for the replacement of tooth structure that had been irreversibly lost due to caries or trauma, as well as for the aesthetic improvement of teeth with unsatisfactory shape and colour. For this purpose, composite veneers are made, which are an ideal solution for minor corrections on the anterior teeth when we want to preserve as much tooth structure as possible while delaying more extensive prosthetic preparations. In order to faithfully reproduce the natural appearance and colour of a tooth, it is important to understand the external and internal structure of the teeth as well as the components of tooth colour. The colour depends on the thickness of the underlying dentin, the enamel, the position of the tooth, the environment, the lighting and the type of light that falls on the tooth, but most importantly the eye of the beholder. Colour is a subjective component and its selection should therefore be discussed with the patient. Over the years, numerous techniques and methods have been developed to create a polychromatic appearance of the teeth. The most popular and most commonly used are the *finger tip* technique and the silicone index technique, combined with a composite layering technique. In addition, it is important to accurately determine the indication for the application of composite veneers and fillings and to understand the advantages and limitations of the materials in relation to the clinical situation as well as the patient's lifestyle and habits.

Keywords: composite veneers; composites; aesthetics; minimally invasive restorations; anterior teeth

SADRŽAJ

1. UVOD	1
2. INDIKACIJE I KONTRAINDIKACIJE	3
3. KLASIFIKACIJA KOMPOZITNIH LJUSKICA	5
4. KLINIČKI PREGLED I ANALIZA	8
4.1. Lice	9
4.2. Osmijeh	9
4.3. Zubi	10
5. IZBOR BOJE ZUBA	12
5.1. Prirodna boja i izgled zuba	13
5.2. Parametri boje prirodnog zuba	13
5.3. Vizualne metode određivanja boje zuba	15
5.3.1. Ključevi boja	16
5.3.2. <i>Button try-in</i> tehnika	16
5.3.3. <i>Realistic try-in</i> tehnika	17
5.4. Digitalne metode određivanja boje zuba	17
6. OBLIK I VELIČINA ZUBA	18
6.1. Mameloni i halo efekt	20
6.2. Vanjska i unutarnja linija krune	21
6.3. Primarna, sekundarna i tercijarna tekstura površine zuba	21
7. TEHNIKE KORONARNE REKONSTRUKCIJE	23
7.1. Kompozitne ljuskice bez produljivanja incizalnog brida	24
7.2. Kompozitne ljuskice s produljivanjem incizalnog brida	25
7.2.1. <i>Finger tip</i> tehnika	26
7.2.2. Silikonski ključ	27
7.2.3. Celuloidne kapice	28
7.2.4. Tehnika slojevanja kompozita	29
7.2.5. Injekcijska tehnika kompozitnim smolama	30
8. ZAVRŠNA OBRADA I POLIRANJE	32
9. RASPRAVA	35
10. ZAKLJUČAK	40

11. LITERATURA	42
12. ŽIVOTOPIS	47

Koncept minimalno invazivne stomatologije sve je zastupljeniji u svakodnevnoj praksi doktora dentalne medicine. Najčešće se spominje u kontekstu minimalno invazivne preparacije karijesnih i nekarijesnih lezija, čiji je cilj maksimalno očuvanje preostale zdrave zubne strukture. Takav je način rada danas moguć zahvaljujući tzv. adhezijskoj stomatologiji koja doživljava rapidan razvoj posljednjih 20 godina (1).

Široka paleta kompozita i dentalnih adheziva, koja se svakoga dana sve više i više proširuje, omogućuje minimalno invazivan rad uz očuvanje izrazito visoke razine prirodnosti i estetske komponente. Na taj je način moguće prevenirati ili barem odgoditi opsežne protetske preparacije koje nerijetko rezultiraju prevelikim i nepotrebnim gubitkom tvrdih zubnih tkiva. Estetika kompozitnih materijala najviše dolazi do izražaja u prednjem segmentu čeljusti – dijelu najvidljivijem prilikom komunikacije i smijanja.

Svrha je rada pojasniti princip izrade kompozitnih ljuskica te ispuna na prednjim zubima općenito jer je ponekad teško povući jasnu granicu između tih dvaju pojmova, njihove indikacije, kontraindikacije te mogućnost imitacije prirodnog izgleda zuba koju današnji kompoziti i adhezijski sustavi posjeduju.

2. INDIKACIJE I KONTRAINDIKACIJE

Kompozitne ljuskice u eri minimalno invazivne stomatologije imaju mnogo indikacija, a kao najčešće navode se:

- manje promjene boje zuba
- blaga do umjerena diskoloracija zuba
- prekrivanje postojećih ispuna III., IV. i V. klase
- zatvaranje dijastema
- istrošeni ili otkrhnuti incizalni bridovi
- preoblikovanje zuba
- korekcija manjih promjena položaja (npr. retruzija) ili rotacija zuba
- rekonturiranje labijalne plohe zuba (2).

Uvjet za njihovu primjenu ovisi o kliničkom slučaju, stupnju oštećenja zuba, stupnju odstupanja od njegove prirodne estetike, dobi pacijenta, stanju usne šupljine te željama i mogućnostima pacijenta, ali i o samim svojstvima kompozitnih materijala (3). Prednost im također treba dati u pogledu poštenije preparacije za zubno tkivo, posebice ako je riječ o mlađim pacijentima.

Kompozitni su materijali izrazito osjetljivi na vlagu koja, ako je prisutna tijekom procesa hibridizacije, aplikacije adheziva i nanošenja slojeva kompozita, bitno skraćuje vijek trajanja kompozitne restauracije, ali i kompromitira njezin krajnji estetski izgled (3). Stoga je njihova upotreba u situacijama u kojima ne možemo osigurati suho radno polje od kontaminacije slinom, krvlju i/ili sulkusnom tekućinom kontraindicirana (3). Nisu indicirane ni u situacijama u kojima postoje drastične diskoloracije i veliki gubitci tvrdih zubnih tkiva s velikom površinom ekspaniranog dentina, kada se prednost daje protetskoj sanaciji (3, 4).

3. KLASIFIKACIJA KOMPOZITNIH LJUSKICA

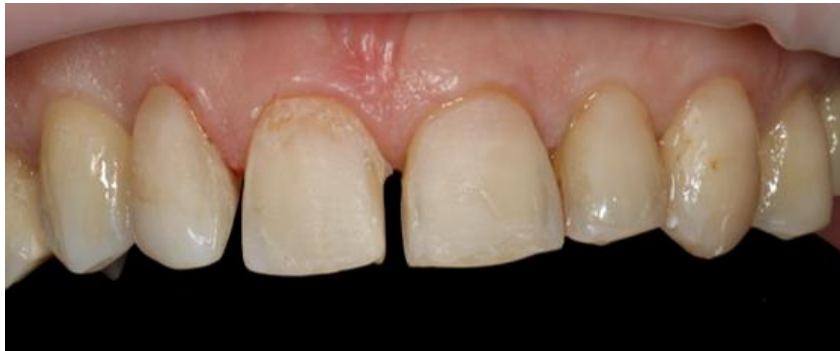Kompozitne su ljuskice restauracije kojima nadoknađujemo cijelu labijalnu plohu zuba ili njezin dio. S obzirom na količinu tvrdog zubnog tkiva koje nedostaje, razlikujemo djelomičnu i potpunu kompozitnu ljuskicu. Razlika je u tome što potpuna kompozitna ljuskica ima gornju granicu preparacije u početnom dijelu gingivnog sulkusa, dok djelomična završava nešto incizalnije. Djelomične se ljuskice najčešće koriste na zubima zahvaćenima traumom ili karijesom koji prelazi na labijalnu plohu, kada je teško postići potpuno maskiranje granice preparacije i preostalog dijela zuba. Potpune su ljuskice indicirane prilikom zatvaranja dijastema, ispravljanja blagih anomalija boje, veličine ili oblika zuba te nadoknade izgubljenih dijelova incizalnoga brida (4).

Budući da su kompozitne ljuskice indicirane za vidljivi prednji dio usne šupljine, često je potrebno granicu preparacije smjestiti u gingivni sulkus, premda je preporuka da, kada je god moguće, rub preparacije bude u epigingivnoj razini. To je važno radi poštivanja biološke širine i očuvanja zdravlja parodontnog ligamenta. Previše subgingivno smješten rub preparacije, kao i same restauracije, potencijalno može dovesti do gubitka vezivnog pričvrstka i nastanka parodontnih džepova, koji slijedi resorpcija alveolarne kosti te parodontitis. Zato je preporuka da najapikalnije smješten rub restauracije bude u početnom dijelu gingivnog sulkusa, odnosno unutar početnih 0,5 mm (5).

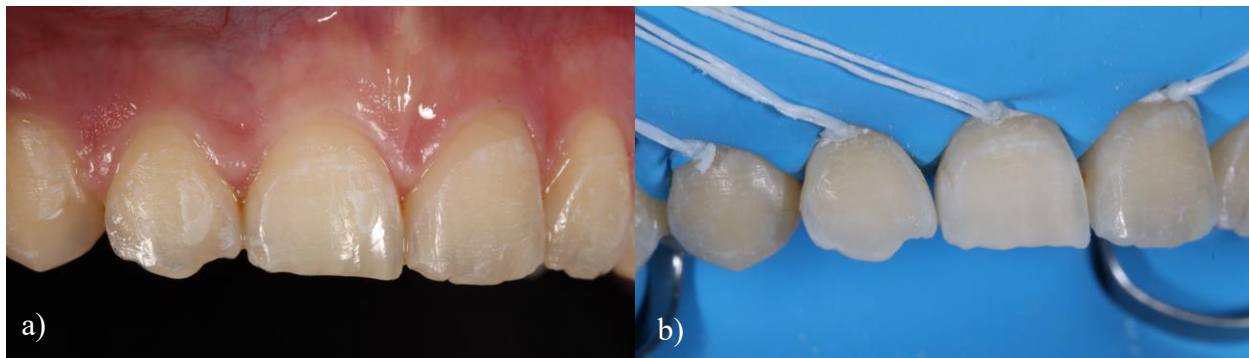
Druga je podjela s obzirom na način izrade pa razlikujemo izravne i neizravne kompozitne ljuskice (4). Izravne se izrađuju u ustima postupkom slojevanja kompozita, dok su neizravne izrađene izvan usta pacijenta, u dentalnom laboratoriju. Premda neizravno izrađene kompozitne ljuskice pokazuju bolja mehanička svojstva materijala, dugotrajniju postojanost rada i olakšan rad terapeutu, nisu naišle na široku primjenu. Razlozi leže u činjenici da je za takve restauracije potrebno minimalno ispreparirati zub kako bi se osigurala dovoljna debljina za materijal. Restauraciju je potrebno adhezivno cementirati te je cijena u konačnici puno veća zbog posredovanja dentalnog laboratorija. Prednost se tada daje keramičkim ljuskicama. Treća inačica jest izravno-neizravna metoda izrade kojom se kompozit direktno nanese na zub bez aplikacije adheziva kako bi se ljuskica kasnije mogla odvojiti od zuba te dodatno oblikovati. Nakon što se oblikuje, ljuskica se vraća u usta i adhezivno cementira (6).

S obzirom na način preparacije i opseg brušenja, postoje tri vrste ljuskica. Konvencionalne ljuskice zahtijevaju preparaciju labijalne plohe zuba u debljini 0,5 – 1 mm. Prilikom primjene ljuskica s minimalnom preparacijom (tzv. *minimal-prep* ljuskice) nije potrebno brusiti cijelu labijalnu plohu

u istoj debljini, već to ovisi o kliničkoj situaciji. U praksi to znači da će se na jednome zubu određeni dijelovi brusiti više od drugih, dok neke uopće neće biti potrebno brusiti. Na Slici 1 prikazana je razlika u opsegu brušenja zuba između konvencionalne ljuskice i ljuskice s minimalnom preparacijom. Treća vrsta su ljuskice bez preparacije, odnosno *non-prep* ljuskice (Slika 2). One su u potpunosti neinvazivne jer ne zahtijevaju prethodno brušenje zuba. Za sve je tri vrste važno da granica preparacije na svim dijelovima završava u caklini jer će se tada ostvariti najjača mikromehanička veza između zuba i kompozitnih materijala (7).



Slika 1. Zub 11 isprepariran za konvencionalnu ljuskicu te zub 21 s minimalnom preparacijom za ljuskicu. Ljubaznošću izv. prof. dr. sc. Danijele Marović.



Slika 2. Priprema zuba bez preparacije za ljuskicu. a) Klinička situacija neposredno nakon skidanja ortodontskog aparata; b) Uklonjeni su ostatci kompozitnog cementa i zubi su pjeskareni aluminij-oksidsnim česticama veličine 50 µm. Ljubaznošću izv. prof. dr. sc. Danijele Marović.

4. KLINIČKI PREGLED I ANALIZA

Prije izrade restauracija na prednjim zubima od izrazite je važnosti detaljna analiza ostalih zuba i zubnog luka. Za postizanje zadovoljavajućih estetskih rezultata također je potrebno uzeti u obzir i karakteristike osmijeha i lica pacijenta.

4.1. Lice

Makroestetika lica odnosi se na analizu proporcija, simetrije, oblika i ravnoteže različitih dijelova lica. Najvažnija je značajka prilikom analize lica središnja linija lica – referentna linija prilikom procjene simetrije lica. Parametri u vertikalnoj dimenziji koji se uzimaju u obzir prilikom analize cijelog lica dijele ga na tri trećine. Gornja se trećina proteže od vlasišta (*trichion*) do obrva (*glabella*), srednja od obrva do korijena nosa (*subnasale*), a donja od korijena nosa do dna brade (*menton*). U idealnim uvjetima, ove bi tri visine trebale biti u omjeru 1:1:1 ili mu barem težiti. U horizontalnoj se dimenziji promatra udaljenost između unutarnjih kutova očiju (interkantalna linija), širina nosnica (interalarna linija) i širina usnica (interkomisuralna linija) (3). Boja očiju i tip kože također se koriste kao pomoć pri odabiru boje zuba ako pacijent nema svojih zuba ili želi promijeniti boju postojećih. Ljudima sa svijetlim očima i svijetlom puti bolje pristaju zubi svijetle boje (8).

4.2. Osmijeh

Prilikom analize osmijeha najvažnija je stavka zasigurno središnja linija zuba. Ona prolazi mezijalnim kontaktima gornjih i donjih središnjih sjekutića te bi se trebala podudarati sa središnjom linijom lica (4). Različiti izvori navode i veliku stopu podudarnosti središnje linije zuba i labijalnog frenuluma, no treba biti oprezan. Labijalni se frenulum često ne poklapa sa središnjom linijom lica, u tome slučaju kao parametar ipak uzimamo središnju liniju lica (9). Prihvatljivo je odstupanje središnje linije lica i zuba do 2 mm (10).

Koncept „linije toka lica” (engl. *facial flow line*) Silva i suradnici opisuju s namjerom prihvaćanja ljudskog lica organskim i prirodnim, svjesni da ljudsko lice nije geometrijski pravilno te da se ljepota pojedinih komponenata ne može matematički izraziti. Definirali su „liniju toka lica” kao zamišljenu liniju koja spaja glabelu, hrbat nosa, filtrum i bradu. Ta linija može biti pravilna i ravna, ali najčešće je zakrivljena zbog asimetrije lica. Strana lica okrenuta prema konkavnoj strani linije naziva se zelena, dok je ona okrenuta prema konveksnoj strani crvena. Klinički, to znači da će devijacija središnje linije zuba biti manje zamjetna ako se nalazi unutar zelene strane lica, dok će odklon od svega 1 mm biti uočljiviji ako je smješten na crvenoj strani lica (11).

Vidljivost gornjih inciziva pri opuštenom položaju usnica u žena prosječno iznosi oko 3 mm, a u muškaraca oko 2 mm. Starenjem dolazi do trošenja incizalnih bridova i produženja gornje usne pa se i vidljivost gornjih inciziva smanjuje, a donjih povećava (3). Prosječna vidljivost inciziva prilikom smijanja iznosi 75 – 100 %. Estetsku komponentu čini i pojas pričvrstne gingive vidljiv prilikom smijanja. Estetski nepoželjnim smatra se tzv. gingivni osmijeh (engl. *gummy smile*), stanje kada je vidljivo 100 % zuba i više od 2 mm pričvrstne gingive prilikom osmijeha (12). Incizalni bi bridovi gornjih zuba trebali slijediti liniju osmijeha gornjeg ruba donje usnice tijekom smijanja, dok je vidljivost gornjih zuba i gingive ovisna o liniji osmijeha gornje usnice (10).

4.3. Zubi

Zub nikada ne promatramo zasebno, već uvijek u cjelini. Za postizanje visoke estetike zuba, u obzir se mora uzeti gingiva i njezino zdravlje. Pojam koji najbolje opisuje estetiku zuba i zdravlje gingive kao jedinstvene komponente koje zavise jedna o drugoj jest „roza estetika” (13). Za njezino je shvaćanje potrebno razjasniti nekoliko pojmova.

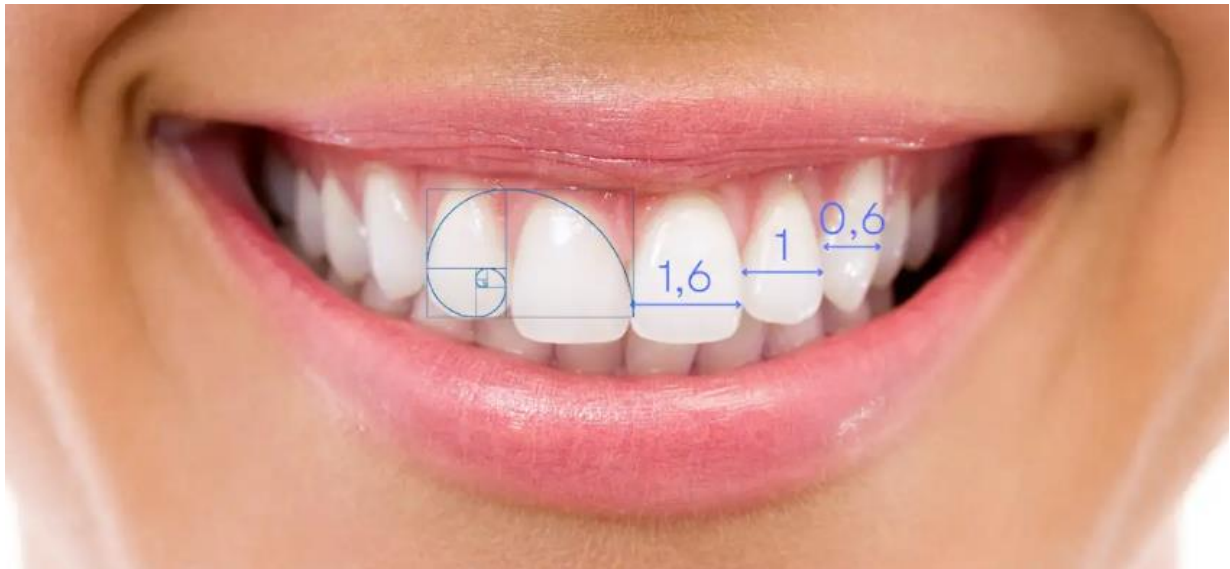
Najviše točke marginalne gingive pojedinih zuba čine gingivni zeniti. U estetici, općenito je pravilo da su gingivni zeniti gornjeg središnjeg sjekutića i očnjaka u istoj razini, dok je gingivni zenit bočnog sjekutića nešto niži (3). Ako su njihovi odnosi poremećeni, same proporcije zuba neće biti zadovoljavajuće, kao ni krajnji rezultat restauracije. Stoga je ponekad potrebno provesti kirurški ili ortodontski predtretman kako bi se osigurao pravilan položaj i izgled gingive (13). Na izgled i položaj gingivnih zenita izravno utječe inklinacija zuba (3). Ona se definira kao kut koji zatvara uzdužna os zuba sa središnjom linijom zuba. Iznos se toga kuta povećava prema distalno, što znači da je najmanji na središnjim sjekutićima, a najveći na očnjacima.

Interdentalne su kontaktne plohe područja dodira dvaju zuba te se razlikuju za pojedine zube. One određuju visinu i oblik interdentalnih papila. Najdulja se kontaktna ploha nalazi između gornjih središnjih sjekutića, a najkraća između bočnog sjekutića i očnjaka. Predloženo je pravilo 50-40-30, što bi značilo da idealna duljina kontaktnih ploha središnjih sjekutića iznosi 50 % duljine središnjeg sjekutića, duljina kontaktnog područja između središnjeg i lateralnog sjekutića 40 % duljine središnjeg sjekutića, a duljina između lateralnog sjekutića i očnjaka 30 % duljine središnjeg sjekutića (14).

Kontaktne su točke mjesta završetka kontaktnih ploha i početka prijelaza meziodistalne plohe u incizalnu, tzv. incizalnih kutova. Gledano prema distalno, smještene su sve apikalnije. Između

incizalnih kutova prednjih zubi uočavaju se tamna područja koja nazivamo interincizalnim trokutima. Ona se, prateći položaj kontaktnih točaka, distalno sve više povećavaju (3).

Omjer meziodistalnih širina gornjih prednjih zuba bitno utječe na samu percepciju osmijeha. Zbog toga što su zubi postavljeni u luku, gledano *en face*, predloženo je da bi se za postizanje optimalne percepcije zubi i estetike osmijeha omjeri meziodistalnih širina središnjeg i bočnog sjekutića te očnjaka trebali odnositi u omjeru zlatnog reza, odnosno $1,618 : 1 : 0,618$ (Slika 3). To znači da se širina svakog zuba, počevši od središnjeg sjekutića, umanjuje za 61,8 % širine prethodnog zuba (14, 15).



Slika 3. Odnos omjera meziodistalnih širina prednjih zuba prema pravilu zlatnog reza.

Ljubaznošću izv. prof. dr. sc. Danijele Marović.

5. IZBOR BOJE ZUBA

Boja zuba, uz njegov oblik, ubraja se u najbitnije komponente prilikom rekonstrukcije izgubljenih dijelova zuba. Teško je reći koje od to dvoje nosi veću težinu svoga zadatka. Ako krajnja restauracija ima savršen fiziološki oblik zuba, ali boja odudara te se nije sasvim integrirala, to neće biti toliko očito koliko bi bilo da postoji greška obiju komponenata. Isto vrijedi i za obrnuti slučaj. Ipak, za postizanje vrhunskih estetskih rezultata nužno je postići i ispravan odabir boje i oblika zuba koji je individualan za svakog pacijenta. Boju je zuba teško odrediti jer nije uniformna na cijeloj plohi zuba, kao što nije ista za sve zube. Stoga često koristimo više vrsta i boja kompozita kako bismo dočarali prirodnu notu zuba i dali mu određenu dozu „živosti“. Za razumijevanje kompleksnosti boje prirodnog zuba slijedi opis svih parametara i karakteristika koju jedan zub posjeduje.

5.1. Prirodna boja i izgled zuba

Već je prije spomenuto da boja zuba, odnosno naša percepcija iste, nije uniformna na cijeloj površini zuba. Ona je rezultat kombinacije refleksije svjetlosti od površine zubne cakline i svjetlosti koja se raspršuje ili odbija od površine cakline i dentina (16). Boja također ovisi o raznim čimbenicima, a među najvažnijima su spol i dob. Naime, žene imaju nešto svjetlije zube od muškaraca, dok starenjem zubi postaju tamnije žuti i njihova nijansa prelazi u crvenije tonove (17). Osim spola i dobi, na boju prirodnih zuba tijekom godina mogu utjecati razni unutarnji i vanjski čimbenici poput raznih sistemskih bolesti (npr. hiperbilirubinemija, porfirija), primjena određenih skupina lijekova (npr. tetraciklini), trauma, karijes, neadekvatno endodontsko liječenje, pušenje, loša higijena te konzumacija određene hrane i pića (npr. kava, čaj, crno vino), a koji su odraz pojedinačeva životnog stila (18). Oštećenja zubnih tkiva pogoduju bržoj akumulaciji kromogena na zub, zbog čega on brže diskolorira. Najbolji su primjer takvih oštećenja infrakcije cakline, kod kojih naizgled nema vidljivoga gubitka zubnog tkiva, ali je zbog oštećenja cakline pigmentima omogućen prodor u njezine dublje slojeve, sve do caklinsko-dentinskog spojišta (19).

5.2. Parametri boje prirodnog zuba

Prilikom određivanja boje zuba netočno je i neprecizno reći da je određeni zub bijele ili žute boje jer je polikromatski te mu i boja ovisi o količini svjetlosti koja na njega pada. Tri dimenzije koje svaka boja ima su ton, zasićenost i svjetlina. Promjenom boje zuba u jednoj od njezine tri dimenzije, mijenja se i cjelokupna percepcija zuba u ljudskom oku. Boju zuba percipiramo trodimenzionalno zahvaljujući translucenciji zubne cakline (20).

Ton boje (*hue*) predstavlja stvarnu boju zuba te je određena dentinom. Vita ključ boja dijeli osnovni ton boje u četiri kategorije (A – D), a to su crvenosmeđa, žutonarančasta, sivosmeđa i smeđa (3).

Zasićenost boje (*chroma*) odnosi se na intenzitet boje unutar pojedinog tona boje. U izravnoj je vezi s kvantitetom i kvalitetom dentina. To znači da je zasićenost najveća u cervikalnom dijelu zuba jer je tamo i najveća debljina dentina, a smanjuje se prema cervikalno. Također se povećava sa starenjem zbog odlaganja sekundarnog i tercijarnog dentina koji imaju viši postotak anorganske tvari, ali i zbog trošenja incizalnih bridova na kojima je zasićenost boje prirodno najmanja (3). Na Vita ključu boja, A1 predstavlja boju niske zasićenosti, dok A4 predstavlja visoko zasićenu boju (21).

Treća dimenzija boje predstavlja svjetlinu osnovnog tona boje (*value*). Određena je količinom bijele boje u caklini pa se još naziva i stupnjem bjeline cakline (3). Svjetlina boje u obrnuto je proporcionalnoj vezi s njezinim intenzitetom. To znači da se povećavanjem intenziteta boje smanjuje njezina svjetlina i povećava prozirnost te obratno (21). Zanimljivo, boja koja ima najveću svjetlinu u Vita ključu, B1, ujedno je i najneprozirnija (22). Svjetlina se smanjuje sa starenjem zuba jer dolazi do sve većeg trošenja cakline i eksponiranja podležećeg dentina, a to dovodi do povećanja zasićenosti. Također, iznos svjetline bit će veći na incizalnim dijelovima zuba jer je tamo i debljina cakline veća, dok je na cervikalnim dijelovima, na kojima je prosječna debljina cakline 0,3 mm, smanjen (3).

Translucencija je svojstvo materijala da djelomično propušta zrake svjetla koje na njega padaju. Dio svjetlosti reflektira se na površini, dok se jedan mali dio svjetla rasprši unutar samog materijala. Ona je vrijednost između dviju krajnosti, transparentije, odnosno potpune prozirnosti, s jedne te opaciteta, odnosno potpune neprozirnosti, s druge strane. Za translucenciju zuba odgovorna je caklina. Iznos translucencije obrnuto je proporcionalan debljini cakline, što znači da je translucencija veća što je debljina cakline manja. To znači da je caklina najviše translucentna u cervikalnoj regiji zuba, ali to nije vidljivo zbog podležećeg debelog sloja dentina. Translucencija cakline najbolje se vidi na incizalnoj trećini gdje nema dentina ili je on vrlo oskudan, a kroz caklinu prosijava tama usne šupljine. Translucencija se starenjem povećava jer se caklina stanjuje trošenjem te se povećava udio anorganske tvari zubnih tkiva (3, 23).

Opalescencija optički je fenomen koji nastaje djelomičnim odbijanjem zraka svjetlosti od unutarnji dio objekta, u ovom slučaju dentin. Zub tada mijenja boju i pokazuje varijacije boja u odnosu na

slučaj kada svjetlost prolazi kroz njega. To vidimo kao halo-efekt na incizalnom dijelu zuba na kojemu boju percipiramo kao sivu i plavu, iako je on zapravo bezbojan. Za svojstvo opalescencije zaslužna je caklina. Najbolje se može vidjeti upravo na dijelovima zuba na kojima se ispod cakline ne nalazi dentin, a to su incizalni brid i aproksimalne plohe (3, 23).

Fluorescencija je također optički fenomen, ali je za njezinu pojavu zaslužan dentin. Nastaje zbog apsorpcije svjetlosti određene valne duljine, najčešće ultraljubičaste koja se nalazi izvan vidljivog spektra, a zatim emisije svjetlosti niže energije u vidljivom spektru između bijele i plave. To svojstvo najbolje možemo vidjeti u prostorijama obasjanima fluorescentnim svjetlom, poput diskoklubova, u kojima će restauracije koje su izrađene od kompozita koji nemaju ovo svojstvo izgledati tamno u odnosu na ostale zube (3, 23).

5.3. Vizualne metode određivanja boje zuba

Vizualne ili konvencionalne metode određivanja boje zuba i dalje spadaju među najzastupljenije postupke odabira boje u stomatologiji zbog jednostavnosti, brzine, dostupnosti, pristupačnosti, niske cijene te relativno visoke točnosti odabira boje. Vizualne su metode subjektivne, što znači da ovise o oku promatrača. Temelje se na usporedbi određene boje (bilo s ključem boja bilo s uzorkom kompozita) s bojom zuba i odabiru najprikladnije nijanse boje za rekonstrukciju izgubljenih dijelova zuba ili preoblikovanje već postojećih (21). Razni čimbenici utječu na drukčiju percepciju boje, a kao najčešći navode se dob, spol, uvjeti osvjetljenja, kut promatranja, boja odjeće pacijenta, šminka koju nosi, način na koji stomatolog promatra boju, umor, psihofizičko stanje promatrača i zamor oka (21, 24, 25).

Kako bi se greške svele na minimum, postupak odabira boje potrebno je standardizirati, a smjernice za njegovu provedbu su sljedeće:

- a) boju treba određivati u neutralnom okruženju (siva boja); ako pacijent nosi odjeću žarkih boja ili ruž na usnama, iste je potrebno ukloniti
- b) boju treba određivati prije zahvata kako bi se izbjegli zamor oka terapeuta i dehidracija zuba
- c) potrebno je ograničiti vrijeme određivanja boje na 5 do 10 sekundi, nakon toga preporučeno je kratko odmoriti oči gledajući u neutralnu boju (ako nam je potrebno više vremena za odabir boje); produljeno promatranje napreže vidne receptore i rezultira zamorom oka, zbog čega se percipira smanjena svjetlina i zasićenost boje
- d) u slučaju dvojbe, preporučeno je odabrati boju veće svjetline i manje zasićenosti

- e) očnjaci se mogu iskoristiti kao referenca za odabir boje jer imaju najveću zasićenost dominantnog tona zubnog luka
- f) boju treba određivati pri prirodnoj dnevnoj svjetlosti, ali ju je potrebno provjeriti i na drugim izvorima svjetlosti kako bi se minimizirala mogućnost metamerije (25).

5.3.1. Ključevi boja

Najčešće korištena konvencionalna tehnika određivanja boje je pomoću ključa boja. Vita Classical ključ boja zasigurno je najpoznatiji i najdugovječniji na tržištu. Kao što je već rečeno, boje unutar tog ključa podijeljene su u četiri kategorije s obzirom na ton boje, dok se unutar pojedine kategorije boje razlikuju s obzirom na promjenu intenziteta i svjetline. Dakle, ukupno sadrži 16 mogućih boja. Kategorija A (crvenosmeđa) odgovara boji gotovo 80 % prirodnih zuba te se boje A1 – A3.5 najčešće koriste u kliničkom radu (20). Zanimljivo, tek nešto više od 6 % populacije ima boju zuba koja odgovara jednoj od 16 nijansi iz Vita ključa boja (21). Iz toga je vidljivo koliko su ključevi boja neprecizni i neprilagođeni individualnom pristupu svakom pacijentu.

Problemi koje vežemo uz ključeve boja mnogostruki su. Ključ boja vrlo često nema sve karakteristike koje ima boja zuba, a to rezultira greškom u odabiru boje (3). Nadalje, ključevi boja različitih proizvođača međusobno se razlikuju u nijansama unutar ključa, ali i ključevi boja istog proizvođača mogu odudarati, ovisno o vremenskom periodu u kojem su izrađeni, materijalima, načinu izrade, skladištenju samog ključa u ordinaciji itd. Kompozitni sustavi u ordinaciji često nisu od istoga proizvođača kao ključevi boja, što opet rezultira greškom. Tome se pokušavalo doskočiti izradom personaliziranih ključeva boja koji bi se podudarali s kompozitnim sustavom korištenim u pojedinoj ordinaciji, ali takav postupak iziskuje mnogo vremena i truda, nije isplativ, a krajnji rezultat opet nije u potpunosti zadovoljavajuć (20). Konačno, uzorci na ključevima boja rijetko su izrađeni od materijala od kojih se izrađuju restauracije i nadomjesci te su deblji od njih. Zbog toga se boja doima zasićenijom na ključu boja (25).

5.3.2. *Button try-in* tehnika

Drugi popularan vizualni način određivanja boje jest pomoću kompozitnih kuglica (engl. *button try-in* tehnika) (20, 26). Riječ je o usporedbi boje kompozita i zuba nanošenjem malih kuglica kompozita u debljini od 2 mm na zub i njihovom polimerizacijom, bez posredovanja adheziva. Važno je da se postupak napravi pod prirodnim svjetlom i što brže, dok zub još nije dehidrirao, kako ne bi nastala greška. Obično se kompozit nanosi na cervikalnu, srednju i incizalnu trećinu

zuba zbog promjene intenziteta i svjetline boje uslijed različite debljine dentina na pojedinom dijelu zubne krune. Tako ćemo dentinsku nijansu najbolje odrediti na cervikalnom dijelu na kojemu je caklina najtanja, a dentin najdeblji, a caklinsku boju na incizalnoj trećini zuba (3). Standardna se nijansa određuje u središnjem dijelu zuba (26).

5.3.3. *Realistic try-in* tehnika

Doslovan je prijevod ove tehnike realna proba jer se zasniva na nanošenju kompozita (samo jedne ili više nijansi) u debljini i obliku koji planiramo rabiti u konačnom postupku rekonstrukcije zuba. Proba boje kompozita također se vrši na hidriranoj površini zuba. Kao i kod *button try-in* tehnike, kompozit se postavlja bez prethodnog jetkanja i nanošenja adheziva te se polimerizira kako bi se stekao dojam o konačnoj nijansi kompozita nakon što veći dio fotoinicijatora (osobito kamforkinona) reagira. Na taj način terapeut i pacijent dobivaju bolju sliku budućeg konačnog rada te je moguće pogreške lakše anticipirati. Tehnika je također pogodna za izradu silikonskog ključa (20).

5.4. Digitalne metode određivanja boje zuba

Najveći je nedostatak konvencionalnih metoda određivanja boje subjektivnost. Tome se doskočilo razvojem digitalne tehnologije i uređaja koji vrlo visokom točnošću mogu odrediti boju. Na taj je način postignuta objektivnost i, ono najbitnije, omogućena je ponovljivost rezultata mjerenja. Ona kod instrumentalnih metoda doseže 80 % i više, dok kod vizualnih metoda iznosi oko 40 %. Instrumenti za mjerenje boje koji se koriste u dentalnoj medicini su kolorimetri, spektroradiometri, spektrofotometri i digitalne kamere (25). Među njima, kao najtočniji i najčešće korišteni izdvajaju se spektrofotometri. Oni mjere količinu reflektiranog svjetla svih valnih duljina i uspoređuju je sa zadanim referentnim standardom (27). Prije same upotrebe, uređaj je potrebno kalibrirati i staviti zaštitni nastavak za svakog pojedinog pacijenta. Mjerna sonda promjera je svega 0,5 cm te se pozicionira okomito na površinu zuba tako da ga jednakomjerno dodiruje jer je optički čitač smješten u samom središtu sonde. Mjerenje boje odvija se 1,4 mm ispod površine zuba, odnosno u dentinu. Ovisno o proizvođaču i modelu, pojedini uređaji imaju različite opcije za mjerenje i usporedbu rezultata, a na kliničaru je odabrati onaj uređaj koji najviše odgovara njegovom radu (21). Glavni je nedostatak svim digitalnim metodama i dalje visoka cijena uređaja i njihovo održavanje, zbog čega nisu zastupljene u svakodnevnoj praksi.

6. OBLIK I VELIČINA ZUBA

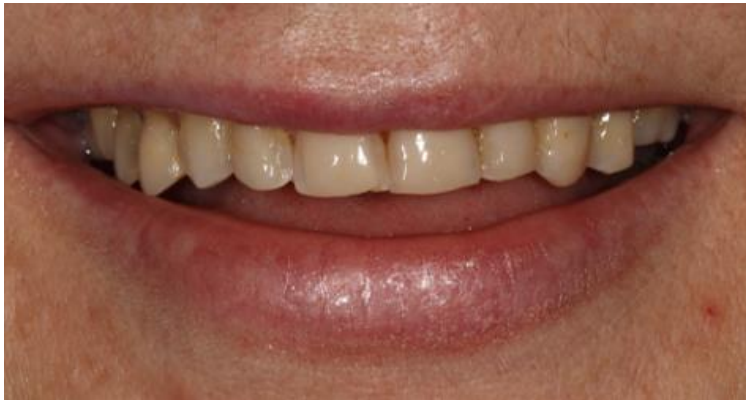Oblik i veličina zuba, uz boju, predstavljaju najvažnije stavke percepcije zuba koji promatramo. Pomoću kompozitnih ljuskica možemo ih mijenjati, sve ili samo neke, ovisno o prohtjevima pacijenta i njegovim zadovoljstvom trenutnim stanjem zuba.

Oblik je primarna karakteristika zuba. On je okvir u koji je smještena restauracija sa svim detaljima, bojama i teksturama. Leon Williams proučavao je odnos oblika gornjeg središnjeg sjekutića i oblika lica te je oblik zuba podijelio u tri kategorije, trokutasti, ovoidni i četvrtasti (28). Frush i Fischer 1955. godine iznose svoju „dentinogenu teoriju” kojom oblik zuba određuju s obzirom na spol, osobnost i dob pacijenta. Žene imaju relativno veće središnje sjekutiće te manje i zaobljenije lateralne, za razliku od muškaraca, kojima više odgovara četvrtasti oblik zuba. Očnjaci su naglašeniji kod jačih i odlučnijih karaktera. Starenjem, zubi su tamniji i njima prevladavaju sivi tonovi te abrazivne (istrošeni incizalni bridovi, kontaktne točke sve više prelaze u kontaktne plohe) i parodontne promjene (29).

Anomalije veličine zuba također predstavljaju estetski nesklad u zubnome luku i uzrok su nezadovoljstva pacijenta vlastitim osmijehom, a u njih ubrajamo mikrodonciju, makrodonciju i konične zube (engl. *peg-shaped teeth*). Širina krune zuba trebala bi biti manja od njezine duljine te iznosi 80 % dužine krune (3). Nesklad omjera duljine i širine zuba vidljiv je u obliku kratkih kliničkih kruna zuba, što je često kod gingivnog osmijeha (10). Prirodni zubi rijetko kada točno prate pravilo zlatnog reza, ali velika odstupanja od njega nisu estetski privlačna i vrlo se lako uočavaju (15). Najčešća je takva anomalija jednostrana ili obostrana mikrodoncija lateralnog sjekutića koja se danas vrlo lako može ispraviti kompozitnim ljuskicama. Nešto rjeđe može se javiti i ageneza maksilarnih lateralnih sjekutića. Tada se rješenju problema pristupa na način da se očnjaci preoblikuju tako da morfološki nalikuju lateralnim sjekutićima (30).

Dužinu zuba teško je matematički iskazati jer je individualna te ju, u dogovoru s pacijentom, određuje terapeut. Prilikom osmijeha, incizalni bridovi gornjih prednjih zuba prate gornji rub donje usne, to jest liniju osmijeha, što ujedno određuje duljinu zuba (10). Lateralni incizivi kraći su od središnjeg inciziva i očnjaka za 0,5 – 1 mm, ponekad i više. Duljina očnjaka ovisi o starosti pacijenta te njegovim funkcijskim i parafunkcijskim navikama. Kod mlađih je pacijenata morfologija izraženija, dok je kod starijih izražen proces abrazije te je kvržica očnjaka ponekad u potpunosti izgubljena, što pridonosi razlikama u duljini krune tih zuba. Pacijenti koji često, uz rekonstrukciju oblika, zahtijevaju i povećanje duljine zubne krune oni su koji pate od bruksizma

(31). Ovisno o intenzitetu, učestalosti i trajanju parafunkcijskih navika te opsegu destrukcije zuba potrebno je odrediti je li dovoljno izgubljene dijelove zuba nadoknaditi kompozitom ili je potrebno učiniti protetsku rehabilitaciju uz povećanje vertikalne dimenzije međučeljusnih odnosa zuba. Ako se odluči za kompozitnu sanaciju, potrebno je izraditi zaštitnu zagriznu udlagu koja će spriječiti daljnje trošenje zuba te zaštititi novoizrađene restauracije (32). Na Slici 4 vidi se kako zubi zahvaćeni bruksizmom ne prate liniju osmijeha jer im je snižena vertikalna dimenzija te su incizalni bridovi inkongruentni, što umanjuje estetsku komponentu pacijentčina osmijeha.



Slika 4. Potrošeni incizalni bridovi uslijed bruksizma na prednjim zubima doveli su do inverzije linije osmijeha pacijentice. Ljubaznošću izv. prof. dr. sc. Danijele Marović.

6.1. Mameloni i halo efekt

Mameloni su male zaobljene izbočine vidljive na incizalnoj trećini trajnih sjekutića kod djece i adolescenata. Oni predstavljaju razvojne jezgre dentina te im broj nije jednak na svim zubima. Središnji sjekutići imaju tri, a bočni dva mamelona u istoj ravnini. Očnjaci imaju tri mamelona, ali je središnji najduži i najizraženiji te je odgovoran za karakterističan plamičast oblik tih zuba, o čemu treba voditi računa prilikom izrade restauracije (3). Često se prirodno troše prilikom žvakanja i normalne funkcije zuba tijekom vremena, ali i uslijed parafunkcijskih kretnji pa ih se vrlo rijetko može naći u kasnoj odrasloj dobi (31).

Halo-efekt odnosi se na optički fenomen koji je u izravnoj vezi s translucencijom zuba. Nastaje raspršivanjem ili lomom svjetlosti prilikom njezina pada na zub. Kao rezultat toga, na incizalnom je bridu vidljiva opakna linija koja je odraz prosijavanja dentina kroz translucentnu caklinu. Taj efekt daje dodatnu notu svjetline na rubovima zuba te ga čini „življim” prilikom percepcije boje i estetike osmijeha, što je odraz visoke vještine kliničara koji je izradio restauraciju (3, 33).

6.2. Vanjska i unutarnja linija krune

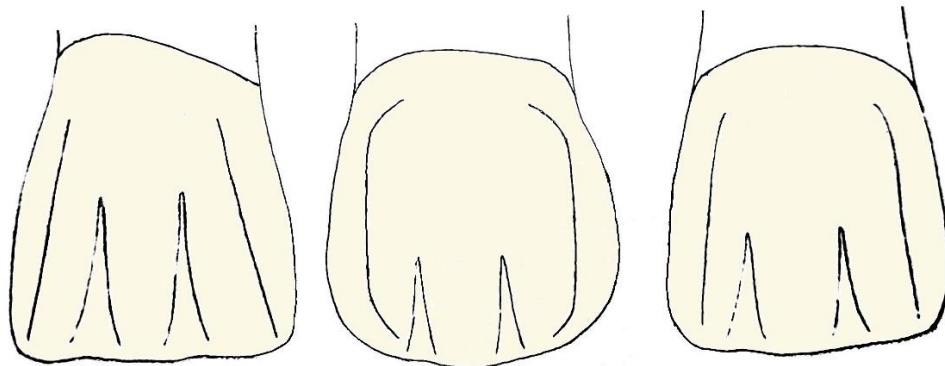
Vanjska linija krune proteže se vanjskom granicom zuba te je zaslužna za njegov osnovni oblik, odnosno konturu. Gledano *en face*, proteže se uz marginalni rub gingive, preko kontaktnih interdentalnih ploha i incizalnih kutova zuba, sve do incizalnog brida.

Unutarnja linija krune nije tako očita kao vanjska. Nalazi se na mjestu na kojemu vodoravna ploha vestibularne strane zuba prelazi na okomitu. Važna je jer mijenjanjem njezine udaljenosti od vanjske linije zuba možemo prividno postići promjenu dimenzije zuba. Ako je udaljenost između tih dviju linija smanjena, zub će se doimati širim i obratno, a ako je njihova udaljenost povećana, zub će se doimati užim (3, 20).

6.3. Primarna, sekundarna i tercijarna tekstura površine zuba

Tekstura površine zuba najviše dolazi do izražaja prilikom rekonstrukcije zuba kompozitnim ljuskicama jer će, osim o boji, i o njoj ovisiti krajnji izgled restauracije i njezina integracija u cjelokupni zubni luk i usnu šupljinu. Sama tekstura može promijeniti percepciju boje zuba te pomoći u postizanju prirodnog izgleda zuba koji, kao i sve u prirodi, nikada nije geometrijski pravilan i jednoličan.

Primarna tekstura površine zuba izravno je ovisna o vanjskoj i unutarnjoj liniji krune te njihovoj međusobnoj udaljenosti. Na taj način moguće je mijenjati širinu, smjer i promjer krune te izravno utjecati na promjenu oblika zuba u ovalan, trokutast ili kvadratičan, što je vidljivo na Slici 5 (3, 20).



Slika 5. Shematski prikaz primarne i sekundarne teksture zubne krune središnjeg sjekutića u ovisnosti o obliku zuba.

Sekundarnu teksturu čine okomiti labijalni žljebovi smješteni između mamelona na vestibularnoj strani zubne krune. Oblika su slova V, tako da im je vrh usmjeren cervikalno, dok se krakovi šire prema incizalnom bridu (Slika 5). Posebno dolazi do izražaja kod mlađih pacijenata, kod kojih kojih trošenje zuba još nije toliko izraženo (3, 20).

Tercijarna se tekstura odnosi na vodoravne linije i ureze na labijalnoj plohi zuba. One imitiraju perikimate koje kod prirodnih zubi predstavljaju završetke Retziusovih pruga (20).

7. TEHNIKE KORONARNE REKONSTRUKCIJE

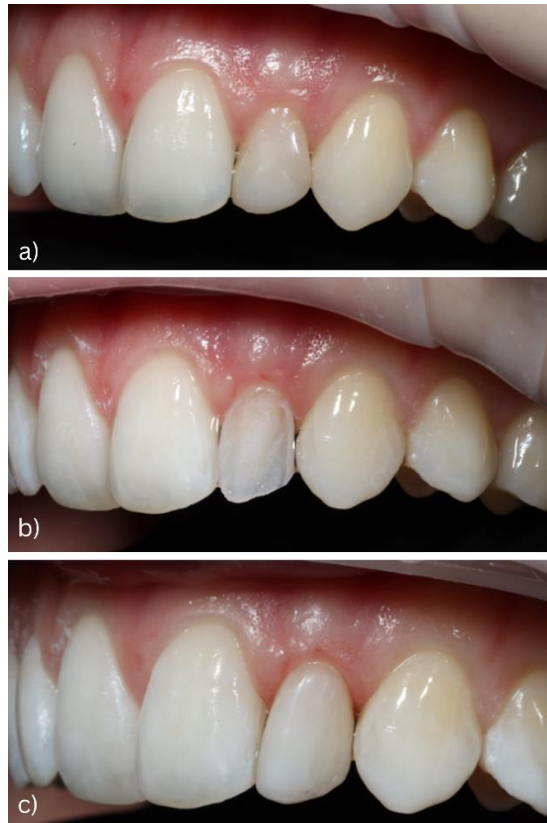Rekonstrukcija krune zuba kompozitnim materijalima najčešće se izvodi izravno u ustima pacijenta. Kompozit se može nanositi na razne načine, što ovisi o stupnju oštećenja zuba i indikaciji, ali i preferencama samog terapeuta. S obzirom na opseg destrukcije kojom je zub zahvaćen, tehnike rekonstrukcije krune zuba i izrade kompozitnih ljuskica možemo podijeliti na one u kojima nije potrebno produžiti incizalni brid te na one u kojima je to potrebno prethodno učiniti.

7.1. Kompozitne ljuskice bez produljivanja incizalnog brida

Kliničke situacije u kojima su zubi odgovarajućih dimenzija, ali se zbog brojnih restauracija ili promjene boje smatraju neestetskim ne zahtijevaju prethodno produženje incizalnog brida. Zub je potrebno minimalno izbrusiti i pripremiti, što znači da se stari ispuni ne moraju u potpunosti ukloniti osim ako okolna zubna struktura nije zahvaćena sekundarnim karijesom i ne odudara bojom (Slika 6). Primjenom metoda mikropreparacije grubim svrdlom i zračnom abrazijom s 50 µm česticama aluminij oksida, te jetkanjem i primjenom adheziva sa silanom, adhezija ostaje zadovoljavajuća. Važno je, kad god je to moguće, ostaviti što više cakline jer je adhezija na caklinu najснаžnija, a vijek trajanja restauracije dugotrajniji.

Za pravilnu je aplikaciju materijala najvažnije osigurati suho radno polje i izolaciju zuba od moguće kontaminacije krvlju, slinom i sulkusnom tekućinom (3). U tu se svrhu rabi koferdam, retrakcijski konac te metalne ili celuloidne matrice. Važno je da matrice okružuju aproksimalne strane i cervikalni dio zuba (npr. Unica Anterior). Također, susjedne zube koje se neće restaurirati potrebno je zaštititi od kontakta s kiselinom za jetkanje ili adhezivom. Susjedne se zube obično izolira pomoću teflonskih vrpca (3).

Vrsta kompozita koji će se upotrijebiti ovisi o indikaciji, tj. o izraženosti promjene boje. Ako se treba promijeniti boja, mogu se koristiti blokera koji su opakni i dobro maskiraju podležeću boju, ispod dentinske i caklinske boje kompozita. Diskoloracije koje potječu od neadekvatnog endodontskog liječenja potrebno je revidirati te napraviti unutarnje izbijeljivanje krune zuba. Tako se postižu najbolji rezultati (3). Ako je u pitanju samo neestetski izgled zuba, za izradu kompozitne ljuskice mogu se rabiti i univerzalni mikrohibridni i nanohibridni kompoziti. Prednost se daje nanohibridnim kompozitima zbog izrazito dobre mogućnosti poliranja.



Slika 6. Izrada kompozitne ljuskice bez produljenja incizalnog brida. a) Početna situacija – postojeća kompozitna ljuskica na zubu 22 nezadovoljavajuće boje; b) Minimalna preparacija gdje postojeći kompozitni ispun nije uklonjen u cijelosti; c) Izrađena nova kompozitna ljuskica zadovoljavajuće boje. Ljubaznošću izv. prof. dr. sc. Danijele Marović.

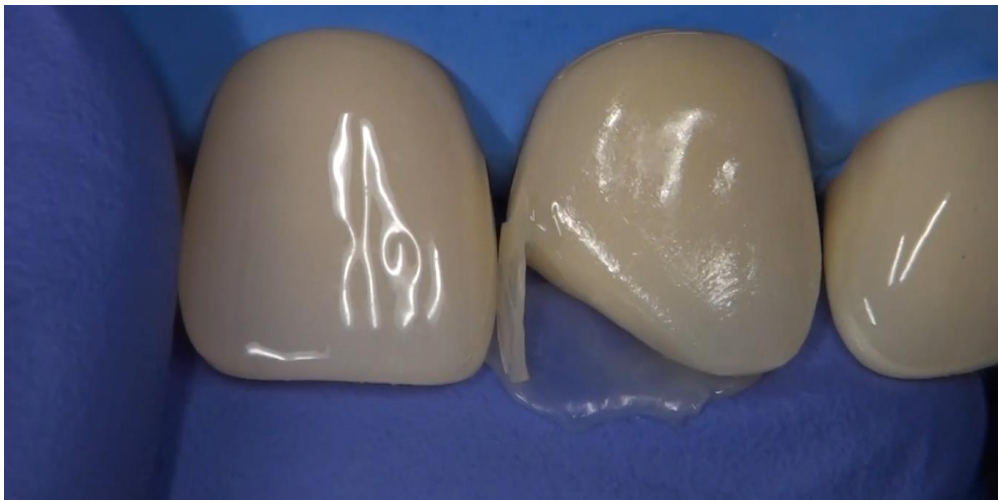7.2. Kompozitne ljuskice s produžavanjem incizalnog brida

Ranije je pojašnjeno da se kompozitna ljuskica odnosi na restauraciju koja prekriva cijelu labijalnu plohu zuba ili njezin dio radi promjene boje ili oblika zuba. Ponekad sama ljuskica nije dovoljna zbog prevelikog gubitka zubnog tkiva te je potrebno prethodno nadomjestiti izgubljene dijelove zuba, a potom izraditi kompozitnu ljuskicu kako bi se postigao najbolji estetski učinak minimalnim uklanjanjem ionako narušene zubne strukture. Zato je, u kliničkom radu, teško povući jasnu granicu između kompozitne ljuskice i restauracija III. i IV. razreda po Blacku, posebice kada je destrukcijom zahvaćen incizalni brid. Najčešće tehnike izrade korištene u tu svrhu su *finger tip* tehnika i tehnika silikonskog ključa u kombinaciji sa slojevanjem kompozita kada nedostaje dio palatinalne stijenke. Nešto se rjeđe upotrebljavaju celuloidne kapice u slučaju velikih defekata zuba

(27). Danas je sve popularnija izravno-neizravna injekcijska tehnika koja minimalno invazivnim načinom postiže vrhunske estetske rezultate (34).

7.2.1. *Finger tip* tehnika

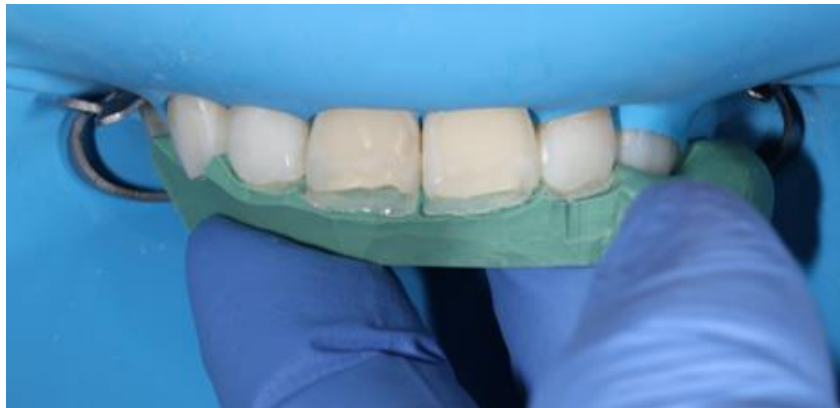Finger tip tehnika, odnosno tehnika izrade pomoću jagodice prsta, svoju popularnost stječe zbog jednostavnosti načina izrade kompozitnih restauracija u slučajevima kada zubu nedostaje dio palatinalne, odnosno lingvalne stijenke. Terapeut treba koristiti čiste nitrilne rukavice bez pudera. Rukavice moraju biti bez lateksa koji može negativno utjecati na polimerizaciju kompozita (26). Na područje kažiprsta postavi se tanki sloj kompozita u debljini od 0,5 mm koji će dati osnovu za palatinalnu plohu zuba, što se može vidjeti na Slici 7 (27). Ova tehnika zahtijeva određenu dozu spretnosti i iskustva terapeuta jer se prejakim pritiskom na zub palatinalni dio pomiče previše labijalno pa nema dovoljno prostora za daljnje slojevanje kompozita. Ta pogreška bitno utječe na završni izgled restauracije koja djeluje tamno zbog prosijavanja kroz tanki translucetni incizalni dio. S druge strane, preslab pritisak prsta na zub stvara previše palatinalno pozicioniranu restauraciju, prevjes i neravan prijelaz između zuba i ispuna, što treba ukloniti u završnoj fazi izrade. Kako bi se ove greške izbjegle ili barem umanjile, preporučuje se da se terapeut prstom osloni na dva susjedna zuba (20). Za izradu palatinalne stijenke rabi se kompozit caklinske boje, a za postizanje još boljih rezultata incizalni dio palatinalne plohe, dakle zadnjih 1 – 1,5 mm, može se izraditi od visoko translucetnog kompozita (27). Nakon polimerizacije palatinalne plohe slijedi daljnje slojevanje kompozita, što je detaljno opisano u dijelu *Tehnika slojevanja kompozita*.



Slika 7. Izrađena palatinalna ploha zuba 21 modificiranom *finger tip* tehnikom. Ljubaznošću izv. prof. dr. sc. Danijele Marović.

7.2.2. Silikonski ključ

Druga je metoda izrade kompozitnih ljuskica i ispuna IV. razreda pomoću silikonskog ključa. Prije same obrade zuba i pripreme kaviteta potrebno je uzeti situacijski otisak postojećeg stanja u ustima. Nakon toga se u laboratoriju izliveni model navoštava kako bi se dobio *wax-up*, to jest prikaz budućeg željenog stanja (27). Tako navoštteni model služi za izradu silikonskog ključa koji će stanje s modela prenijeti u usta te olakšati izradu restauracije nakon pripreme kaviteta. Materijal izbora za izradu silikonskoga ključa adicijski je silikon guste konzistencije s oznakom *putty* kojega odlikuje vrlo dobra reproducibilnost detalja te je njime jednostavno rukovati. Silikonska masa prilikom otiskivanja treba prekrivati palatinalnu stranu krune zuba koji se restaurira, ali i susjedne zube radi kasnijeg lakšeg pozicioniranja u usta te biti u blagom suvišku tako da dio materijala obuhvati incizalne bridove i dio labijalne plohe zuba. Važno je da ključ nije pretanak jer će manipulacijom takvim ključem doći do njegova pomicanja i distorzije, što će rezultirati greškom na samoj kompozitnoj restauraciji. Radi boljeg pristupa palatinalnoj plohi zuba koji će se restaurirati, silikonski ključ je potrebno pomoću skalpela obraditi tako da se odreže dio silikona ispred vestibularne plohe, dok se na drugim zubima ostavlja (20). Slojevanje pomoću silikonskog ključa vrši se na isti način kao i kod *finger tip* tehnike, krenuvši od palatinalne stijenke, što je vidljivo na Slici 8.



Slika 8. Izrada palatinalne plohe na zubima 12, 11, 21 i 22 tehnikom silikonskog ključa.

Ljubaznošću izv. prof. dr. sc. Danijele Marović.

Drugi je način izrade silikonskog ključa izravno u ustima pacijenta, bez posredovanja dentalnog laboratorija. Terapeut nanosi slojeve kompozita na dijelove zuba koji nedostaju ili koje želi modificirati. Treba istaknuti da ovom koraku ne prethodi nanošenje adhezijskog sustava kako bi se kompozit kasnije mogao s lakoćom odstraniti sa zuba. Preporučuje se i za ovaj korak koristiti boju

kompozita koja odgovara boji samog zuba kako bi pacijent dobio predodžbu o krajnjem izgledu restauracije, ali i kako bi terapeut potvrdio točnost izabrane nijanse te ju eventualno promijenio. U praksi, terapeuti najčešće koriste one nijanse koje se najrjeđe upotrebljavaju ili kompozite inferiornijih estetskih svojstava kako bi smanjili troškove materijala (20). Nakon polimerizacije kompozita, pristupa se fazi izrade silikonskoga ključa koja je identična ranije opisanome protokolu. Jedina je razlika u tome što se ovom metodom otisak silikonom uzima u ustima pacijenta, a ne pomoću sadrenog modela.


Treći je način izrade silikonskog ključa bez navoštavanja modela izravno u ustima pacijenta, ali bez nanošenja kompozita za izradu ključa. Uzima se otisak postojeće situacije silikonom, a dio zuba koji nedostaje na silikonskom se ključu ukloni te dodatno obradi frezama kako bi se dobio jednoličan prijelaz restauracije i zuba. Daljnji je tijek izrade identičan prethodno opisanom postupku. Ovaj je način rada manje zastupljen u praksi jer zahtijeva određeno iskustvo i spretnost terapeuta, dok je i krajnja restauracija manje precizna nego kada se silikonski ključ izrađuje prvim dvjema metodama (20).

7.2.3. Celuloidne kapice

Celuloidne su kapice prefabricirani plastični prozirni kalupi za izradu kompozitnih restauracija koji dolaze u raznim veličinama i oblicima, s ciljem minimalne naknadne obrade gotove restauracije. Posebno su popularne one namijenjene restauracijama na prednjim zubima. Prije nanošenja kompozita potrebno je odabrati pravu veličinu i oblik celuloidne kapice te ju adaptirati na zub, posebice njegov cervikalni dio kako bi se minimizirao suvišak. Na jednom se dijelu kapice svrdlom probuši rupa kako bi višak materijala mogao istjecati. Nakon toga slijedi pažljivo nanošenje kompozita unutar kapice koji mora biti dobro sabijen, bez inkluzija zraka. Važno je ostaviti središnji dio kapice prazan kako bi se ona lakše postavila na zub. Zub je potrebno prethodno jetkati i nanijeti adhezijski sustav, potom aplicirati celuloidnu kapicu i polimerizirati. Veliki nedostatak ove tehnike jesu dugotrajnost postupka adaptacije celuloidne kapice na zub, veliki viškovi koji se u završnoj obradi moraju ukloniti, posebice u cervikalnom dijelu koji je najčešće predimenzioniran te nerijetko prelazi u gingivni sulkus, ali i ograničenost postizanja polikromatskog izgleda restauracije jer najčešće nema mjesta za slojevanje različitih tonova kompozita (3, 27). Tehnika se rijetko rabi za izradu kompozitnih ljuskica, češće kao kompromisno rješenje za protetsko zbrinjavanje zuba u slučajevima većih defekata zubnog tkiva.

7.2.4. Tehnika slojevanja kompozita

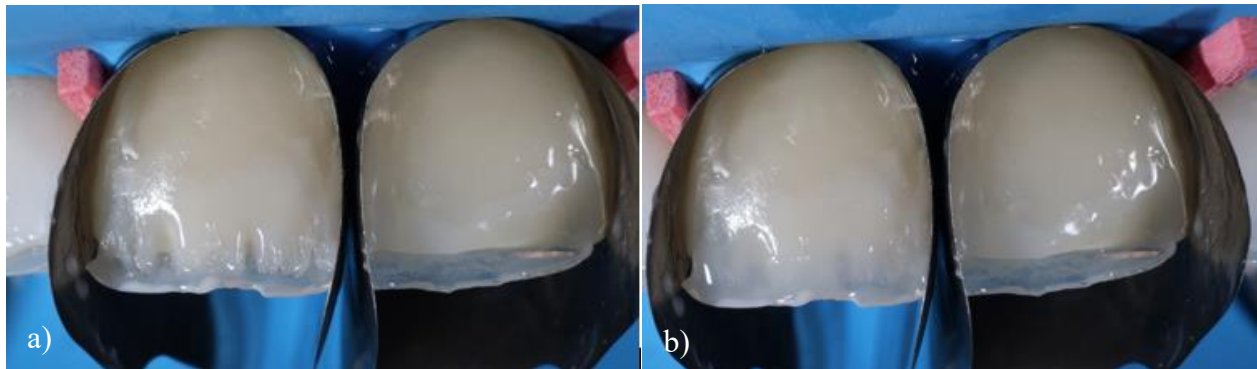
Nakon što je izrađena palatinalna stijenka, slijedi formiranje aproksimalnih stijenki i kontakata te daljnje slojevanje kompozita do pune debljine restauracije. Za to je potrebno koristiti dentalne matrice i interdentalne kolčiće kako bi se postigao anatomske oblik konture tog dijela zuba. Prozirne celuloidne matrice namijenjene su upravo restauracijama na prednjim zubima, iznimno su jednostavne za rukovanje te olakšavaju preglednost restauracije i marginalnog ruba preparacije. Problem može nastati ako nedostaju aproksimalne plohe na dva susjedna zuba i nema kontaktne točke. Tada je bolje primijeniti metalne matrice koje pružaju bolju potporu materijalu i kojima se može postići bolji oblik aproksimalne plohe. Danas na tržištu postoje razne vrste dentalnih matrica, od kojih su neke posebno pogodne za izradu kompozitnih ljuskica jer njihov prekonturirani dizajn prati anatomiju prirodnoga zuba. Primjer su takvih matrica Unica Anterior (Polydentia, Švicarska), prikazane na Slici 9 (35).



Slika 9. Formiranje aproksimalnih stijenki. a) Izrada aproksimalnih stijenki pomoću Unica anterior matrica na zubima 11 i 21; b) Unica Anterior matrica. Ljubaznošću izv. prof. dr. sc. Danijele Marović.

Proksimalne se stijenke najčešće, kao i palatinalne, izrađuju od caklinske nijanse kompozita. Zatim slijedi nanošenje dentinske nijanse i izrada jezgre zuba. Dentinska je nijansa visoko zasićena i neprozirna te o njoj najviše ovisi krajnja boja i izgled zuba. Potrebno ju je nanijeti tako da incizalno ne prelazi na završnih 0,5 – 1 mm jer je taj dio na prirodnom zubu translucantan. Stoga će taj dio popuniti caklinska nijansa. Ako restauriramo zub mlađoj osobi, poželjno je uložiti više truda u karakterizaciju same morfologije i unutarnje strukture zuba. To se postiže oblikovanjem mamelona te postavljanjem tanke linije opaknog kompozita na sam incizalni brid kojim se imitira halo-efekt

(Slika 10). Kod mlađih se osoba s izraženom incizalnom morfologijom susjednih zuba, između mamelona i incizalnog brida može postaviti visoko translucentni kompozitni materijal i tekući kompoziti s plavim ili bijelim pigmentom, ovisno o efektu koji se želi postići kako bi se naglasio halo-efekt. Slojevanje se završava postavljanjem caklinske nijanse na preostali vestibularni dio zuba, a njegova bi debljina otprilike trebala iznositi 0,5 mm (Slika 10). Svaki se pojedini sloj kompozita zasebno polimerizira prije nanošenja sljedećeg. Završno, restauracija se dodatno polimerizira sa svih strana, obrađuje, uklanjaju se viškovi i neravnine te se polira do visokog sjaja (3, 20, 27).



Slika 10. Slojevanje kompozitnog materijala. a) Nanošenje dentinske nijanse kompozita radi oblikovanja mamelona i formiranja incizalnog halo-efekta na zubu 11; b) Nanošenje tekućeg transparentnog kompozita između mamelona, što stvara privid incizalne translucencije.

Ljubaznošću izv. prof. dr. sc. Danijele Marović.

7.2.5. Injekcijska tehnika kompozitnim smolama

Injekcijska tehnika novija je neizravno-izravna metoda koja je svoju popularnost u izradi kompozitnih ljuskica stekla upravo zahvaljujući svom minimalno invazivnom pristupu. Metoda je u potpunosti aditivna, to jest, ne zahtijeva uklanjanje tvrdih zubnih tkiva, već samo dodavanje materijala na zube čija se estetika želi poboljšati. Indikacije su za ovu tehniku dijasteme, retrudirani zubi, nepravilna morfologija zuba (npr. mikrodoncija lateralnog sjekutića) i potrošeni incizalni bridovi, odnosno sve one situacije u kojima nije potrebno dodatno uklanjanje zubne strukture, već ih je moguće ispraviti isključivo aditivno (36).

Metoda najčešće započinje uzimanjem otisaka i njihovim skeniranjem ili direktnim intraoralnim skeniranjem i stvaranjem digitalnih modela postojećeg stanja, ali je provediva i bez korištenja računala, pri čemu dentalni tehničar navoštava otisak i otiskuje silikonski ključ (34). Računalni

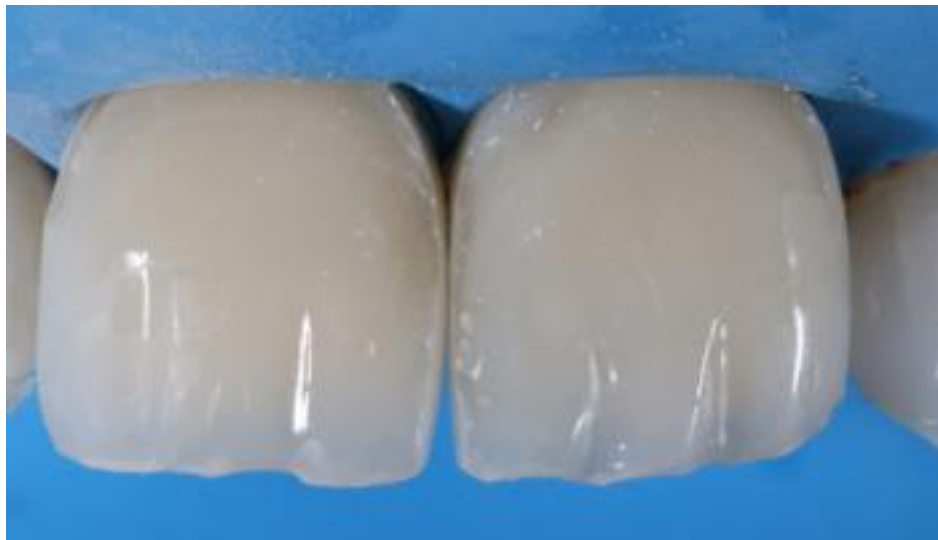program obrađuje modele i daje prijedlog za digitalno navoštani model kojega terapeut još može obrađivati i mijenjati. Slijedi printanje kako bi se dobio analogni navoštani model. On služi za stvaranje prozirnog silikonskog ključa. Kao međufaza, preporučuje se pomoću konvencionalnog silikonskog ključa i materijala za privremene restauracije učiniti probu plana (*mock-up*) kako bi se provjerila estetika, artikulacija, okluzija, maksimalna interkuspidacija te kako bi se uočile eventualne interference prilikom kretanja protruzije i laterotruzije (36, 37). Specifičnost je ovakvog načina rada izravno nanošenje kompozita bez slojevanja pomoću injekcijskih šprica, to jest. kanila, koje su umetnute u sam silikonski ključ kroz za to predviđene otvore. Zube koji neće biti tretirani potrebno je zaštititi teflonskim vrpčama, a ostale pripremiti za nanošenje kompozita tretiranjem kiselinom za jetkanje i aplikacijom adheziva. Materijali za provedbu ove metode su visokopunjeni tekući kompoziti novije generacije s višim udjelom anorganske tvari, čime su poboljšana mehanička svojstva i smanjeno je trošenje materijala u odnosu na konvencionalne tekuće kompozite, dok su estetska svojstva očuvana na vrlo visokoj razini (38). Za razliku od konvencionalnih kompozita, kod kojih je potrebno vanjskim pritiskom prilagoditi materijal zubu, tekući se prilagođavaju obliku silikonskog ključa, što bitno olakšava oblikovanje morfologije zuba. Najnovije generacije ovih kompozita dolaze u raznim nijansama s različitom razinom opaciteta ili translucencije, što rezultira optimalnom estetikom (37). Slijedi polimerizacija materijala, uklanjanje silikonskog ključa i viška kompozita te dodatna obrada dok se ne postigne visoki sjaj restauracije.

Prednost je metode korištenje računala koje olakšava planiranje zahvata, nudi već gotove predloške budućih restauracija čiji krajnji oblik odgovara morfologiji prirodnoga zuba, a to u konačnici smanjuje vrijeme potrebno za modelaciju primarne i sekundarne teksture zuba, posebice manje iskusnim stomatolozima. Također, svi modeli ostaju sačuvani u digitalnom obliku na računalu, što olakšava postupak zbrinjavanja restauracija koje podlegnu mehaničkim oštećenjima ili diskoloracijama. Transparentni silikon koji se koristi u ovoj metodi pokazuje bolja svojstva za izradu ključa od konvencionalno korištenog silikona. Razlog leži u toplinsko-tlačnoj obradi koja mu osigurava dugotrajnu postojanost i stabilnost prilikom rukovanja, bez rizika od distorzije materijala (36). Nedostatak su veće polimerizacijsko skupljanje od konvencionalnih kompozita i niska stabilnost boje, zbog čega su potrebne redovne kontrole te dodatna poliranja i održavanje restauracije kako bi estetika ostala zadovoljavajuća. Zbog većeg udjela organske smole, osjetljiviji su na prodor pigmenata i diskoloraciju (38).

8. ZAVRŠNA OBRADA I POLIRANJE

Prvi je korak u završnoj obradi kompozitnih ispuna usklađivanje okluzije odstranjivanjem preranih kontakata s antagonistima, što posebno treba imati na umu prilikom kretnji protruzije. Slijedi gruba obrada koja podrazumijeva uklanjanje viška kompozita i dodatno konturiranje zuba kako bi se postigla njegova odgovarajuća morfologija. Nakon uklanjanja viškova, slijedi morfološka karakterizacija kreiranjem primarne, sekundarne i tercijarne teksture zuba. Ovaj se korak provodi dijamantrnim svrdlima uz vodeno hlađenje, krenuvši od najgrubljih (plava oznaka) prema najfinijima (crvena i žuta oznaka). Pokazuju visoku učinkovitost prilikom uklanjanja viška materijala, ali iza sebe ostavljaju izrazito grubu i hrapavu površinu koju je potrebno dodatno obraditi. U istu se svrhu rabe i karbidna svrdla (39).

Ova faza dopušta dodatne korekcije oblika i širine zubne krune mijenjanjem udaljenosti između vanjske i unutarnje linije krune, kako je ranije pojašnjeno. Sekundarna se tekstura vestibularne plohe postiže urezivanjem žljebova dijamantrnim ili karbidnim svrdlima na manjem broju okretaja kako ne bi došlo do prebrušavanja, dok se tercijarna tekstura postiže horizontalnim povlačenjem dijamantrnim fisurnim svrdlom grube ili standardne zrnatosti, čime se ujedno ublažavaju prijelazi između vestibularne plohe i žljebova (Slika 11) (20).



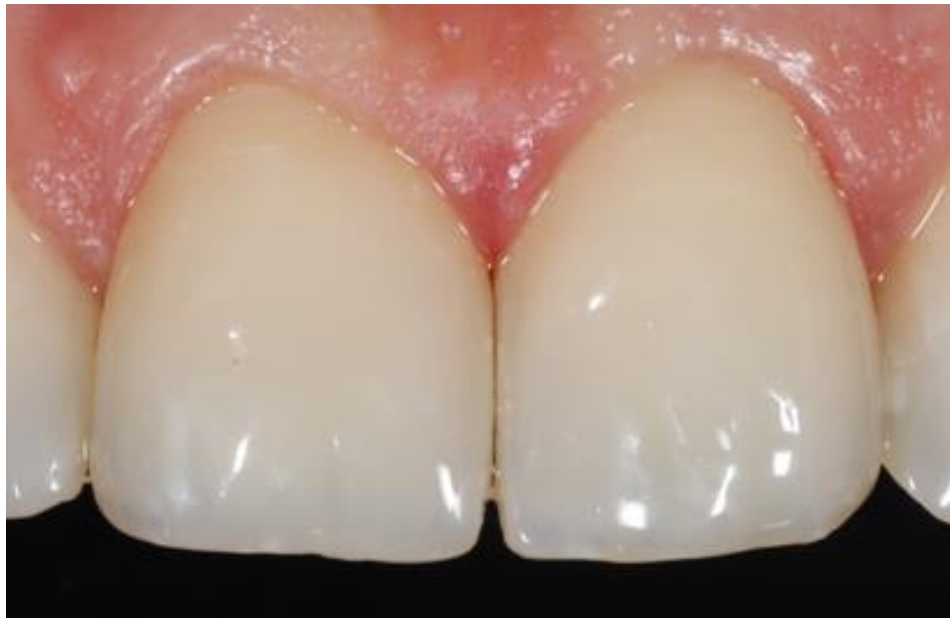Slika 11. Prikaz primarnih i sekundarnih karakteristika zuba 11 i 21 kompozitima prije poliranja.

Ljubaznošću izv. prof. dr. sc. Danijele Marović.

Slijedi fina obrada kojom se dorađuju rubne nepravilnosti i morfološke karakteristike te se uklanjaju površinske hrapavosti. Dodaju se karakterizacije incizalnom bridu, posebice kod mlađih

pacijenta kako bi morfologija mamelona došla do izražaja. To se postiže različitim svrdlima fine i ekstra fine granulacije, abrazivnim kamenčićima i diskovima. Važno je obraditi i interdentalne prostore trakicama za poliranje, uz očuvanje kontaktne točke (39).

Završna je faza poliranje, čiji je cilj postizanje glatke površine visokog sjaja bez hrapavosti površine. Naime, površinski se sjaj kompozita smanjuje s povećanjem površinske hrapavosti, što se klinički uočava kao jasna razlika između zuba i restauracije čak i ukoliko se boja kompozita u potpunosti podudara s bojom zuba (27, 39). Na Slici 12 jasno se vidi integracija kompozitnih ljuskica s postojećim stanjem zuba nakon obrađivanja i poliranja. Uklanjanje hrapavosti važno je i radi održavanja oralne higijene. Dentalni plak puno lakše adherira na hrapavu površinu, teže ga je ukloniti te pogoduje nastanku karijesa i može ubrzati diskoloraciju ispuna (40). Poliranje započinje abrazivnim gumicama uz obavezno vodeno hlađenje, a završava obradom površine četkicom i pastom za poliranje koja sadrži disperzirane abrazivne čestice.



Slika 12. Kompozitne ljuskice na zubima 11 i 21 neposredno nakon završne obrade i poliranja te skidanja koferdama. Ljubaznošću izv. prof. dr. sc. Danijele Marović.

Kada je riječ o materijalima za restauracije na prednjim zubima, kompoziti su u današnje vrijeme prvi izbor. Primjenjuju se u situacijama kada su zubi zahvaćeni karijesom, trošenjem, traumom i frakturom, ali i kao zamjena starih i dotrajalih kompozitnih restauracija koje su često izvor sekundarnog karijesa zbog pojave rubnog propuštanja (41). Postoji manjak istraživanja i literaturnih dokaza vezanih uz kompozitne restauracije na prednjim zubima, posebice kompozitne ljuskice. To se pripisuje činjenici da je okruženje kojemu su izloženi stražnji zubi pogodnije za ispitivanje više različitih varijabli koje mogu utjecati na dugotrajnost i adhezijsku vezu kompozitnih ispuna. Također, stražnji zubi češće imaju amalgamske ispune koje pacijenti nerijetko žele zamijeniti kompozitima, a to povećava broj ispitivanih uzoraka (41).

Dugoročne studije pokazuju da su najčešći uzroci neuspjeha kompozitnih restauracija na stražnjim zubima karijes i fraktura (42). Kao najčešći neuspjesi kompozitnih restauracija na prednjim zubima navode se fraktura i smanjenje estetskih svojstava materijala. Potonji puno više dolazi do izražaja u prednjoj regiji usne šupljine te se često niti ne smatra neuspjehom prilikom ispuna stražnje regije (41, 42). Prednji su zubi izloženiji traumama, ali i bržem trošenju prilikom parafunkcijskih kretnji (npr. bruksizam, griženje noktiju), što bitno utječe na dugotrajnost ispuna u tom području (41). Veliko žvačno opterećenje također pogoduje nastanku frakture kompozitnih ispuna u prednjoj regiji (42).

Razne su studije ispitivale različite faktore s kojima bi se povezala povećana učestalost neuspjeha kompozitnih ispuna u prednjem segmentu čeljusti. Navodi se da je njihova pojavnost veća kod ispuna IV. razreda po Blacku koje češće podliježu manjim gubitcima materijala u području incizalnog brida (engl. *chipping*) i frakturama (43). To se objašnjava smanjenom retentivnom površinom, zbog čega je gubitak takvih ispuna češći, ali i visokim stresom uslijed žvačnih sila kojemu podliježe materijal (41, 43).

Predtretman tvrdih zubnih tkiva također se pokazao izrazito važnim. Incidencija sekundarnog karijesa i rubnog propuštanja, kao i činjenica da je kontrola vlage puno lakša u prednjoj nego u stražnjoj regiji usta, smanjena je ako je postupak uključivao uporabu koferdama (43). Najbolje rubno brtvljenje i najmanju pojavnost rubnog propuštanja, diskoloracije i karijesa pokazuju ispuni kod kojih je caklina selektivno tretirana 37 %-tnom fosfornom kiselinom. Mikromehanička veza kompozitnih materijala i cakline puno je manja kada je ona tretirana samojetakajućim adhezijskim sustavom (43). Preporučuje se da se incizalni rub preparacije poveća na 2 – 3 mm jer će tada

caklinske prizme biti odrezane pod kutom od 45°, a tada su površina presjeka prizme i vezivanje kompozita najveći (3). Jedna je studija kao parametar koristila i tehniku nanošenja kompozita, međutim nisu pronađene značajne razlike između monokromatskog i polikromatskog načina izrade (44).

Endodontski tretirani prednji zubi često su diskolorirani i nezadovoljavajućeg izgleda. Sanacija takvih zuba uključuje interno izbjeljivanje, keramičke krunice i ljuskice te kompozitne ljuskice. Kompozitne ljuskice imaju dva puta veći rizik za neuspjeh ukoliko se izrađuju na avitalnim zubima (45). Razlog tome leži u činjenici da se tijekom endodontskog postupka uklanja značajna količina zubne strukture pa su takvi zubi skloniji frakturama (46). Također, adhezijska je veza na avitalnim zubima smanjena u odnosu na vitalne (47).

Mikrofilni, hibridni i nanohibridni kompoziti preporučuju se za ispune na prednjim zubima jer sadržavaju čestice anorganskog punila manje veličine, što povećava površinski sjaj, smanjuje hrapavost te adherenciju bakterija i pigmenata (3). Kompozitne ljuskice i ispuni izrađeni od hibridnih kompozita pokazuju veću dugogodišnju stopu preživljenja od onih izrađenih od mikrofilnih kompozita (44). Zbog niske savojne čvrstoće, mikrofilni kompoziti češće podliježu frakturama i otkrhućima. Optimalna savojna čvrstoća kompozitnih materijala treba biti barem 80 MPa, što mikrofilni kompoziti ne posjeduju (48). Hibridne kompozite odlikuje vrlo dobra podudarnost boje i manji broj fraktura u odnosu na mikrofilne, što se objašnjava većim udjelom anorganske tvari i poboljšanjem mehaničkih svojstava materijala (42, 43). Makrofilni kompoziti jedni su od prvih koji su se pojavili na tržištu i ne preporučuju se za ispune u prednjoj regiji zbog loše podudarnosti boje materijala i zuba, ali i ograničene palete boja. Razlog tome su inicijatori polimerizacije – amini – koji su vrlo nestabilni i uzrokuju promjenu boje, ali i veći udio monomera u odnosu na mikrofilne i hibridne kompozite (43).

Kompozitne ljuskice u eri minimalno invazivne stomatologije široko prihvaćaju stomatolozi, ali i sami pacijenti. Razlozi za to su minimalna invazivnost preparacije i aditivnost tehnike, adhezivna svojstva, jačanje preostale zubne strukture, brzina izrade, zadovoljavajuća estetika, niža cijena u usporedbi s restauracijama izrađenim od keramičkih materijala, ali i mogućnost relativno jednostavnog, brzog i jeftinog popravka u slučaju mehaničkih oštećenja ili diskoloracija koji su, u slučaju kompozitnih materijala, s vremenom neminovni (45, 49). Određeni broj terapeuta koristi ih kao privremeno rješenje do izrade fiksno-protetskog rada.

Keramičke su ljuskice danas zlatni standard i izbor broj jedan kada je riječ o trajnim visoko estetskim restauracijama na prednjim zubima. Premda su estetska i mehanička svojstva današnjih kompozita poboljšana, još uvijek ih se ne može izjednačiti sa svojstvima dentalne keramike. Nedostaci kompozita su brže trošenje i pucanje u odnosu na keramiku, ali i inferiorna estetska svojstva (50). Površina kompozitnih restauracija ne može postići glatkoću i visoko poliranu površinu kao keramika zbog nedostatka završnog glazurnog sloja kojim su zatvorene površinske poroznosti keramike (51). Na nedovoljno poliranim kompozitnim restauracijama mogu se akumulirati kromogeni, pigmenti, plak i bakterije koji uzrokuju diskoloraciju (40). Bez obzira na to koju vrstu kompozita koristili, s vremenom će doći do promjene boje i smanjenja estetskih svojstava materijala (43). Unatoč svemu, zahvaljujući izuzetno poboljšanim mehaničkim svojstvima kompozitnih materijala, brzini i jednostavnosti rada s njima te lakom popravku u slučaju fraktura ili pojave sekundarnog karijesa, keramičke ljuskice još uvijek nisu izbacile kompozitne iz upotrebe (50).

Peumans i suradnici (1997) proveli su istraživanje o dugotrajnosti kompozitnih ljuskica na 23 pacijenta i 87 intaktna prednja zuba. Većina je restauracija napravljena pacijentima neposredno nakon ortodontske terapije. Utvrdili su 89 %-tnu stopu preživljenja kompozitnih ljuskica restauriranih mikrohibridnim kompozitom nakon 5 godina (52). U drugoj studiji Wolf i suradnici (2010) u tvrdili su 80 %-tnu stopu preživljenja nakon 5 godina na uzorku od 327 kompozitnih restauracija na 101 pacijentu (53). Razlike u stopi preživljenja ovih dvaju istraživanja objašnjavaju se većim brojem uzoraka u Wolfovoj retrospektivnoj studiji. Gresnigt i suradnici (2012) navode 87 %-tnu stopu preživljenja kompozitnih ljuskica izrađenih od dvije vrste mikrofilnih kompozita nakon 3 godine. Također, uspoređivali su razliku između dugotrajnosti adhezije na intaktnim i prethodno prepariranim zubima, ali značajna razlika nije potvrđena (54).

Keramičke su ljuskice daleko skuplje od kompozitnih. Razlozi ponajprije leže u činjenici da je za njihovu izradu potreban dentalni laboratorij, tehničar i aparatura potrebna za oblikovanje i pečenje keramike, ili pak njeno glodanje, ovisno je li ljuskica izrađena ručnim ili strojnim tehnikama. Međutim, ako dođe do mehaničkih oštećenja keramičkih ljuskica, jako je teško, pa gotovo i nemoguće, izvesti kvalitetnu i dugotrajnu reparaciju intraoralno. Tada je najčešće potrebno ukloniti postojeću ljuskicu i izraditi novu, što donosi dodatni financijski trošak. Za razliku od njih, popravak je kompozitnih ljuskica brz i pouzdan, cjenovno pristupačan te ne zahtijeva uklanjanje kompozitne

restauracije u cijelosti, a to smanjuje dodatni gubitak zubne strukture, ali i vrijeme provedeno na stomatološkom stolcu (49).

Adhezijska se stomatologija ubrzano mijenjala i napredovala, posebice zadnja dva desetljeća. Danas na tržištu postoji mnoštvo različitih kompozita i adhezijskih sustava, od kojih svaki ima svoju indikaciju i primjenu (1). Njihova je primjena uvelike olakšana i pojednostavljena, čime je ubrzan klinički rad terapeuta i smanjeno vrijeme koje pacijent provede na stomatološkom stolcu. Nove kompozitne materijale odlikuju poboljšana mehanička svojstva, smanjeno trošenje i otpornost na abraziju, smanjeno polimerizacijsko skupljanje, bolja radioopaknost i poboljšana estetska svojstva (49). Svi ti čimbenici proširuju mogući raspon indikacija primjene kompozitnih materijala.

Premda su keramički materijali i dalje zlatni standard za opsežne trajne restauracije na prednjim zubima, u svijetu minimalno invazivne adhezijske stomatologije pažnju sve više plijene kompoziti zbog mogućnosti čiste aditivne tehnike bez potrebe prethodnog brušenja i uklanjanja tvrdih zubnih tkiva, a najbolji primjer za to su upravo kompozitne ljuskice.

1. Perdigão J, Araujo E, Ramos RQ, Gomes G, Pizzolotto L. Adhesive dentistry: Current concepts and clinical considerations. *J Esthet Restor Dent.* 2021;33(1):51-68.
2. Strassler HE. Minimally invasive porcelain veneers: indications for a conservative esthetic dentistry treatment modality. *Gen Dent.* 2007;55(7):686-94.
3. Pandurić V. Izradba izravnih kompozitnih ispuna. In: Tarle Z, editor. *Restaurativna dentalna medicina.* Zagreb: Medicinska naklada; 2019. p. 269-94.
4. Pandurić V. Kompozitne fasete. *Sonda.* 2007;14.15(1):42-5.
5. Delija B, Puhar I. Biološka širina. *Sonda.* 2009;9(17):40-2.
6. Fahl N Jr, Ritter AV. Composite veneers: The direct-indirect technique revisited. *J Esthet Restor Dent.* 2021;33(1):7-19.
7. Soldo M, Milardović S, Mehulić K. "NON-PREP" ljuskice. *Sonda.* 2009;19(3):78-9.
8. Pustina-Krasniqi T, Xhajanka E, Ajeti N, Bicaj T, Dula L, Lila Z. The relationship between tooth color, skin and eye color. *Eur Oral Res.* 2018;52(1):50-5.
9. Farahani A, Jafari K, Hemmati A, Naghizadeh A, Nemati R, Farahani MH. Assessment of the relationship between facial and dental midlines with anatomical landmarks of the face and oral cavity. *Turk J Orthod.* 2019;32(4):200-6.
10. Tijak T, Komar K, Knezović Zlatarić D. Estetika osmijeha i njen utjecaj na estetiku lica. *Sonda.* 2015;29(1):69-73.
11. Silva BP, Mahn E, Stanley K, Coachman C. The facial flow concept: An organic orofacial analysis-the vertical component. *J Prosthet Dent.* 2019;121(2):189-94.
12. Peck S, Peck L, Kataja M. The gingival smile line. *Angle Orthod.* 1992;62(2):91-100.
13. Patil AS, Ranganath V, Yerawadekar SA, Kumar CN, Sarode GS. Pink esthetics: A study on significant gingival parameters. *J Contemp Dent Pract.* 2020;21(2):207-10.
14. Bhuvaneshwaran M. Principles of smile design. *J Conserv Dent.* 2010;13(4):225-32.
15. Jin MX, Hong MH, Lee KJ, Lee KB. Does the maxillary anterior ratio in Korean adults follow the Golden Proportion? *J Adv Prosthodont.* 2016;8(2):125-30.
16. Joiner A. Tooth colour: a review of the literature. *J Dent.* 2004;32 Suppl 1:3-12.
17. Karaman T, Altintas E, Eser B, Talo Yildirim T, Oztekin F, Bozoglan A. Spectrophotometric evaluation of anterior maxillary tooth color distribution according to age and gender. *J Prosthodont.* 2019;28(1):e96-e102.

18. Kapadia Y, Jain V. Tooth staining: A review of etiology and treatment modalities. *Acta Sci Dent Sci.* 2018;2(6):67-70.
19. Watts A, Addy M. Tooth discolouration and staining: a review of the literature. *Br Dent J.* 2001 Mar 24;190(6):309-16.
20. Manauta J, Salat A, Devoto W, Putignano A. *Layers 2 Direct Composites: The Styleitaliano Clinical Secrets.* Milan: Quintessenza Edituoni. 2023.
21. Knezović Zlatarić D. Postupci određivanja prirodne boje zuba: nastavni tekst za studente Stomatološkog fakulteta Sveučilišta u Zagrebu [Internet]. Zagreb: Stomatološki fakultet Sveučilišta u Zagrebu; 2020 [cited 2024 Jun 14]; Available from: https://www.sfzg.unizg.hr/_download/repository/Postupci_odredjivanja_prirodne_boje_zuba.pdf
22. Pitel ML. Optimizing your shade-matching success: Tips, tools, and clinical techniques. *Dent Today.* 2015;34(9):116, 118-21.
23. Klisović I, Jukić V, Miletić I, Baraba A. Određivanje boje zuba. *Sonda.* 2015;29(1):62-4.
24. Tabatabaian F, Beyabanaki E, Alirezaei P, Epakchi S. Visual and digital tooth shade selection methods, related effective factors and conditions, and their accuracy and precision: A literature review. *J Esthet Restor Dent.* 2021;33(8):1084-104.
25. Milardović S. Boja dentalnih materijala. In: Mehulić K, editor. *Dentalni materijali.* Zagreb: Medicinska naklada; 2017. p. 35-46.
26. Miletić I, Baraba A. Direktni ispuni u restaurativnoj dentalnoj medicini. In: Mehulić K, editor. *Dentalna medicina – vodič za praktičare.* Zagreb: Medicinska naklada; 2020. p. 40-1.
27. Škaričić J, Matijević J, Jukić-Krmek S. IV razred po Black-u: Etiologija, dijagnostika i terapijske mogućnosti. *Sonda.* 2009;10(18):26-30.
28. Kostić M, Đorđević NS, Gligorijević N, Jovanović M, Đerlek E, Todorović K, Jovanović G, Todić J, Igić M. Correlation theory of the maxillary central incisor, face and dental arch shape in the Serbian population. *Medicina (Kaunas).* 2023;59(12):2142.
29. Frush JP, Fisher RD. The dynesthetic interpretation of the dentogenic concept. *J Prosthet Dent.* 1958;8(4):558–81.
30. Lopes-Rocha L, Garcez J, Tiritan ME, da Silva LF, Pinho T. Maxillary lateral incisor agenesis and microdontia: Minimally invasive symmetric and asymmetric esthetic rehabilitation. *Rev Port Estomatol Med Dentária Cir Maxilofac.* 2022;63(1):41-51.

31. Ortu E, Pietropaoli D, Marchetti E, Marchili N, Marzo G, Monaco A. Bruxism in children: Use of the Functional Plane of Monaco (FPM). *Eur J Paediatr Dent*. 2018;19(4):287-94.
32. Floriani F, Coelho NF, de Azevedo Linhares L, Stolf SC, Lopes GC. Semidirect resin composite veneers in a patient with bruxism. *Case Rep Dent*. 2024;2024:5572481.
33. Fondriest J. The optical characteristics of natural teeth. *Inside Dent*. 2012;8:1-5.
34. Geštakovski D. The injectable composite resin technique: minimally invasive reconstruction of esthetics and function. Clinical case report with 2-year follow-up. *Quintessence Int*. 2019;50(9):712-19.
35. Amaro I, Saraiva J, Gomes AC, Araújo A, Marto CM, Coelho A, et al. Direct restorations for anterior esthetic rehabilitation and smile symmetry recovery: Two case reports. *Symmetry*. 2021;13(10):1848.
36. Geštakovski D. The injectable composite resin technique: biocopy of a natural tooth - advantages of digital planning. *Int J Esthet Dent*. 2021;16(3):280-99.
37. Cortés-Bretón Brinkmann J, Albanchez-González MI, Lobato Peña DM, García Gil I, Suárez García MJ, Peláez Rico J. Improvement of aesthetics in a patient with tetracycline stains using the injectable composite resin technique: case report with 24-month follow-up. *Br Dent J*. 2020;229(12):774-8.
38. Ypei Gia NR, Sampaio CS, Higashi C, Sakamoto A Jr, Hirata R. The injectable resin composite restorative technique: A case report. *J Esthet Restor Dent*. 2021;33(3):404-14.
39. Lucić R, Baraba A. Završna obrada kompozitnog ispuna. *Sonda*. 2014;15(28):32-35.
40. Litonjua LA, Cabanilla LL, Abbott LJ. Plaque formation and marginal gingivitis associated with restorative materials. *Compend Contin Educ Dent*. 2011;32(4):e69-72.
41. Collares K, Opdam NJ, Laske M, Bronkhorst EM, Demarco FF, Correa MB, et al. Longevity of anterior composite restorations in a general dental practice-based network. *J Dent Res*. 2017;96(10):1092-9.
42. Shah YR, Shiraguppi VL, Deosarkar BA, Shelke UR. Long-term survival and reasons for failure in direct anterior composite restorations: A systematic review. *J Conserv Dent*. 2021;24(5):415-20.
43. Heintze SD, Rousson V, Hickel R. Clinical effectiveness of direct anterior restorations-a meta-analysis. *Dent Mater*. 2015;31(5):481-95.

44. Korkut B, Özcan M. Longevity of direct resin composite restorations in maxillary anterior crown fractures: A 4-year clinical evaluation. *Oper Dent.* 2022;47(2):138-48.
45. Coelho-de-Souza FH, Gonçalves DS, Sales MP, Erhardt MC, Corrêa MB, Opdam NJ, et al. Direct anterior composite veneers in vital and non-vital teeth: a retrospective clinical evaluation. *J Dent.* 2015;43(11):1330-6.
46. Cauwels RG, Lassila LV, Martens LC, Vallittu PK, Verbeeck RM. Fracture resistance of endodontically restored, weakened incisors. *Dent Traumatol.* 2014;30(5):348-55.
47. Bitter K, Gläser C, Neumann K, Blunck U, Frankenberger R. Analysis of resin-dentin interface morphology and bond strength evaluation of core materials for one stage post-endodontic restorations. *PLoS One.* 2014;9(2):e86294.
48. Par M, Plančak L, Ratkovski L, Tauböck TT, Marovic D, Attin T, Tarle Z. Improved flexural properties of experimental resin composites functionalized with a customized low-sodium bioactive glass. *Polymers (Basel).* 2022;14(20):4289.
49. Araujo E, Perdigão J. Anterior veneer restorations - an evidence-based minimal-intervention perspective. *J Adhes Dent.* 2021;23(2):91-110.
50. Alothman Y, Bamasoud MS. The Success of dental veneers according to preparation design and material type. *Open Access Maced J Med Sci.* 2018;6(12):2402-8.
51. Kranjčić J. Laboratorijska izrada protetičkih radova od keramike. In: Jakovac M, Kranjčić J, editors. *Pretklinička i laboratorijska fiksna protetika.* Zagreb: Stega-tisak; 2020. p. 195-6.
52. Peumans M, Van Meerbeek B, Lambrechts P, Vanherle G. The 5-year clinical performance of direct composite additions to correct tooth form and position. II. Marginal qualities. *Clin Oral Investig.* 1997;1(1):19-26.
53. Wolff D, Kraus T, Schach C, Pritsch M, Mente J, Staehle HJ, et al. Recontouring teeth and closing diastemas with direct composite buildups: a clinical evaluation of survival and quality parameters. *J Dent.* 2010;38(12):1001-9.
54. Gresnigt MM, Kalk W, Ozcan M. Randomized controlled split-mouth clinical trial of direct laminate veneers with two micro-hybrid resin composites. *J Dent.* 2012;40(9):766-75.

Ana Novinc rođena je 12. veljače 2000. godine u Požegi. Pohađala je Osnovnu školu Julija Kempfa u Požegi 2006. – 2014. Završila je Opću gimnaziju u Požegi 2018., a iste je godine upisala Stomatološki fakultet Sveučilišta u Zagrebu. Dobitnica je Dekanove nagrade za najbolji uspjeh na trećoj godini studija. Članica je studentske sekcije za restaurativnu dentalnu medicinu i endodonciju te dječju dentalnu medicinu. Kao voditelj radionice sudjeluje na 6. Studentskom simpoziju studenata dentalne medicine. Tijekom studija asistira u ordinaciji dentalne medicine u Zagrebu.