

Važnost wax-upa i mock-upa u planiranju estetskog protetskog zahvata - prikaz slučaja

Jagačić, Ana

Master's thesis / Diplomski rad

2024

Degree Grantor / Ustanova koja je dodijelila akademski / stručni stupanj: **University of Zagreb, School of Dental Medicine / Sveučilište u Zagrebu, Stomatološki fakultet**

Permanent link / Trajna poveznica: <https://um.nsk.hr/um:nbn:hr:127:029658>

Rights / Prava: [In copyright](#) / [Zaštićeno autorskim pravom.](#)

Download date / Datum preuzimanja: **2024-07-12**



Repository / Repozitorij:

[University of Zagreb School of Dental Medicine Repository](#)





Sveučilište u Zagrebu

Stomatološki fakultet

Ana Jagačić

**VAŽNOST *WAX-UPA* I *MOCK-UPA* U
PLANIRANJU ESTETSKOG
PROTETSKOG ZAHVATA – PRIKAZ
SLUČAJA**

DIPLOMSKI RAD

Zagreb, 2024.

Rad je ostvaren u: Stomatološki fakultet Sveučilišta u Zagrebu, Zavod za mobilnu protetiku

Mentor rada: prof. dr. sc. Dubravka Knezović Zlatarić, dr. med. dent., Zavod za mobilnu protetiku, Stomatološki fakultet Sveučilišta u Zagrebu

Lektor hrvatskog jezika: Iva Jagačić, magistar edukacije hrvatskog jezika i književnosti

Lektor engleskog jezika: Vlasta Juričinec, profesor engleskog i francuskog jezika i književnosti

Rad sadrži:

32 stranice

0 tablica

17 slika

Rad je vlastito autorsko djelo, koje je u potpunosti samostalno napisano uz naznaku izvora drugih autora i dokumenata korištenih u radu. Osim ako nije drukčije navedeno, sve ilustracije (tablice, slike i dr.) u radu su izvorni doprinos autora diplomskog rada. Autor je odgovoran za pribavljanje dopuštenja za korištenje ilustracija koje nisu njegov izvorni doprinos, kao i za sve eventualne posljedice koje mogu nastati zbog nedopuštenog preuzimanja ilustracija odnosno propusta u navođenju njihovog podrijetla.

Zahvala

Zahvaljujem mentorici, prof. dr. sc. Knezović Zlatarić, na trudu i radu sa studentima te nesebičnom dijeljenju znanja.

Hvala Robertu Pongracu na velikom doprinosu ovom diplomskom radu.

Zahvaljujem obitelji što mi je bila najveći oslonac i podrška u lijepim i u onim manje lijepim trenucima.

Hvala mom Filipu na ljubavi, razumijevanju, podršci i svim zajedničkim trenucima tijekom studiranja.

Hvala dragim prijateljima i kolegama na šest prekrasnih godina koje će mi zauvijek biti u lijepom sjećanju.

Ovaj rad posvećujem baki Jagici.

VAŽNOST WAX-UPA I MOCK-UPA U PLANIRANJU ESTETSKOG PROTETSKOG ZAHVATA – PRIKAZ SLUČAJA

Sažetak

Pod utjecajem društvenih mreža i nametanja nerealnih standarda ljepote, pacijenti često žele poboljšati estetiku svog osmijeha.

Jedan od najvećih izazova u estetskoj protetskoj praksi su dijasteme u gornjem prednjem području. One često izazivaju nezadovoljstvo pacijenata koji zbog toga traže estetsko rješenje. Budući da rješavanje rastresitosti u gornjem prednjem području može zahtijevati multidisciplinarni pristup, važno je napraviti detaljnu dijagnostiku postojećeg stanja, izraditi plan terapije i predstaviti ga pacijentu.

Pacijentima je često teško predočiti kako će u konačnici izgledati, a nerijetko imaju i nerealna očekivanja od stomatologa. Stoga se u estetski protokol uvodi postupak izrade navoštenog modela (*wax-up*), prototipa budućeg protetskog nadomjeska, te njegov prijenos u usta pomoću silikonskog ključa i kompozita za privremene nadomjeske (*mock-up*). Time se pacijent aktivno uključuje u proces izrade protetskog nadomjeska te se olakšava komunikacija pacijenta, stomatologa i dentalnog tehničara. Osim navedenog, *mock-up* omogućava i funkcijsku provjeru u ustima te može poslužiti kao predložak za navođeno brušenje pri izradi keramičkih ljustaka.

Jedan od najčešće traženih estetskih zahvata jest i izbjeljivanje zuba. Pacijenti često imaju zahtjeve koji premašuju mogućnosti stomatologa, no stomatolozi korištenjem digitalnih metoda određivanja boje zuba i simulacijom boje nakon izbjeljivanja mogu pridonijeti uspješnijoj komunikaciji s pacijentom.

Svrha je ovog rada prikazati protokol pripreme pacijenta za estetski protetski zahvat rješavanja dijastema u gornjem prednjem području.

Ključne riječi: estetika, dijasteme, *wax-up*, *mock-up*, izbjeljivanje

THE IMPORTANCE OF WAX-UP AND MOCK-UP IN PLANNING AESTHETIC PROSTHETIC PROCEDURE - CASE REPORT

Summary

Influenced by social media, patients often want to improve the aesthetics of their smile.

One of the biggest challenges in aesthetic prosthetics practice is diastema in the upper anterior region. It often causes dissatisfaction among patients who, for this reason, seek an aesthetic solution. Since the diastema in the upper anterior region may require a multidisciplinary approach, it is important to conduct a detailed diagnosis of the existing condition and create a treatment plan.

It is often difficult for patients to imagine their final appearance. Therefore, the procedure of making a *wax-up*, a prototype of the future prosthetic replacement, and its transfer to the mouth using a silicone key and composite resin for temporary replacements (*mock-up*), is introduced into the aesthetic protocol. In this way, the patient is actively involved in the process of making a prosthetic replacement, which facilitates communication between the patient, the dentist and the dental technician. In addition, the mock-up also enables a functional check in the mouth and can serve as a template for guided grinding when making ceramic veneers.

One of the most requested aesthetic procedures is teeth whitening. Patients often have requests that exceed the capabilities of dentists, but using digital methods for determining the color of teeth, as well as simulating the color after whitening, can contribute to more successful communication with the patient.

The purpose of this thesis is to present the protocol for preparing a patient for a prosthetic procedure to solve a diastema in the upper anterior region.

Keywords: aesthetics, diastema, wax-up, mock-up, whitening

SADRŽAJ

1. UVOD.....	1
2. PRIKAZ SLUČAJA	4
2.1. Prvi pregled – uzimanje anamneze i klinički pregled	5
2.2. Analiza postojećeg stanja	5
2.3. Ortodontska analiza po Boltonu.....	8
2.4. <i>Wax-up</i> i <i>mock-up</i>	9
2.5. Određivanje boje zuba i izbjeljivanje.....	12
3. RASPRAVA	16
3.1. Dijasteme u gornjem prednjem području	17
3.2. Terapijske mogućnosti za rješavanje rastresitosti u gornjem prednjem području	18
3.3. <i>Wax-up</i> i <i>mock-up</i> u planiranju estetskog protetskog zahvata.....	19
3.4. Estetski parametri kod planiranja estetskog protetskog zahvata	20
3.5. Digitalno dizajniranje osmijeha	21
3.6. Određivanje boje zuba i izbjeljivanje.....	22
3.6.1. Određivanje boje zuba	22
3.6.2. Izbjeljivanje zuba.....	23
4. ZAKLJUČAK	25
5. LITERATURA.....	27
6. ŽIVOTOPIS	31

U današnje doba estetika pacijentima postaje sve važnija. Zbog utjecaja društvenih mreža i nametanja nerealnih standarda ljepote, pacijenti postaju sve nezadovoljniji svojim izgledom i bojom zuba te se često javljaju u ordinaciju dentalne medicine tražeći estetsko rješenje.

Prisutnost dijastema u gornjem prednjem području također se ne uklapa u estetiku koja se susreće na društvenim mrežama te one predstavljaju jedan od najvećih izazova u estetskoj protetskoj praksi. Često privlače pažnju drugih ljudi i izazivaju nelagodu kod pacijenata te se smatra da jednu od najuočljivijih estetskih promjena kod pacijenata uzrokuje upravo njihovo rješavanje (1).

Dok se rastresitost u razdoblju mješovite denticije smatra fiziološkom, u odrasloj se dobi smatra anomalijom koja je često nasljedna i posljedica mikrodoncije (2).

S obzirom na to da se u rješavanju rastresitosti u gornjem prednjem području može zahtijevati multidisciplinarni pristup, potrebno je svakom pacijentu individualno pristupiti i napraviti detaljnu dijagnostiku i plan terapije. Važno je poznavati etiologiju pacijentovog stanja i pratiti protokol koji se sastoji od razgovora s pacijentom, analize postojećeg stanja, dijagnostičkih postupaka, izrade plana terapije i njegovog iznošenja pacijentu. Ovisno o pacijentu, dijasteme se mogu riješiti ortodontskim zatvaranjem prostora ili restaurativnim, odnosno protetskim popunjavanjem prostora, a mogu zahtijevati i kombinaciju spomenutih. No, prisutnost dijastema u gornjem prednjem području često je indikacija za izradu estetskih protetskih ljesaka (3,4).

Budući da se pacijenti u ordinaciju dentalne medicine često javljaju s nerealnim očekivanjima te su nesigurni u svoju odluku, aktivno uključivanje pacijenata u izradu plana terapije uvelike pridonosi i uspješnosti ishoda protetske terapije. Postupkom izrade *wax-upa* pacijentu se može prikazati prototip budućeg protetskog nadomjeska te se on tehnikom *mock-upa* može prenijeti u usta pacijenta koji može izraziti svoje mišljenje. Osim olakšane komunikacije, *mock-up* omogućuje i funkcijsku provjeru u ustima te može služiti kao predložak za navođeno brušenje (3,5).

U težnji za postizanjem što ljepšeg osmijeha, izbjeljivanje zuba postalo je jedan od najtraženijih postupaka u dentalnoj medicini (6). Zahtjevi pacijenata, koji svoje zube procjenjuju tamnijima nego što ih vidi stomatolog, često premašuju mogućnosti stomatologa (7). Zbog takvih situacija, korištenje digitalnih metoda određivanja boje zuba te predviđanja

ishoda izbjeljivanja pomoću mobilnih aplikacija, također može pridonijeti uspješnijoj i lakšoj komunikaciji s pacijentima.

Svrha je ovog rada prikazati protokol pripreme pacijenta za estetski protetski zahvat. Uz to će se istaknuti važnost individualnog pristupa svakom pacijentu i važnost uspješne komunikacije s pacijentom koja, u slučaju izrade estetskih protetskih nadomjestaka, može biti olakšana uključivanjem *wax-up* i *mock-up* metoda u plan terapije. Osim toga, svrha je pokazati prednosti korištenja digitalnih metoda određivanja i simulacije boje zuba kod postupaka izbjeljivanja.

Pacijentica u dobi od 23 godine došla je na Zavod za mobilnu protetiku Stomatološkog fakulteta Sveučilišta u Zagrebu i požalila se na nezadovoljavajuću estetiku u gornjem prednjem području. Navela je da nije zadovoljna bojom svojih zuba te da razmišlja o rješavanju razmaka između gornjih prednjih zuba.

2.1. Prvi pregled – uzimanje anamneze i klinički pregled


Uzela se opća, medicinska i stomatološka anamneza. Iz anamneze se saznalo kako je u razdoblju mješovite denticije pacijentica imala dijastemu medijanu koja je perzistirala i nakon nicanja trajnih očnjaka. U to je vrijeme, zbog perzistentne dijasteme medijane, upućena ortodontu koji predlaže frenulektomiju i ortodontsku terapiju mobilnim ortodontskim aparatom. Kirurško-ortodontska terapija rezultirala je djelomičnim zatvaranjem dijasteme medijane i pojavom razmaka između središnjih i lateralnih sjekutića te između lateralnih sjekutića i očnjaka.

Kliničkim pregledom uočila se rastresitost u gornjem prednjem području, naizgled uži zubi gornje čeljusti, nepoklapanja središnjih linija gornjih i donjih zuba i neravni incizalni bridovi, a uz to se tijekom razgovora s pacijenticom uočila i nepogodna navika infantilnog gutanja.

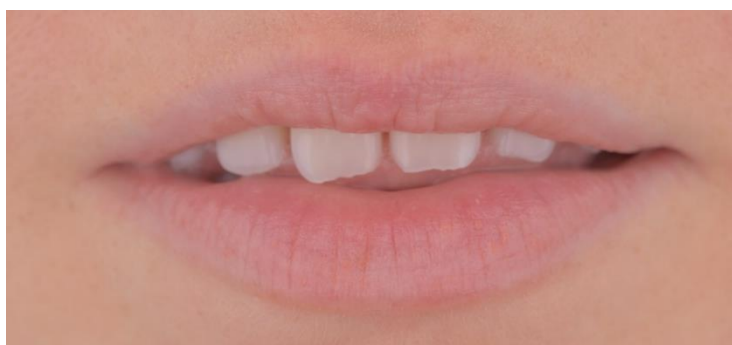Budući da rješavanje rastresitosti gornjeg prednjeg područja može zahtijevati multidisciplinarni pristup, potrebno je svakom pacijentu individualno pristupiti i napraviti najbolji plan terapije za njega.

2.2. Analiza postojećeg stanja

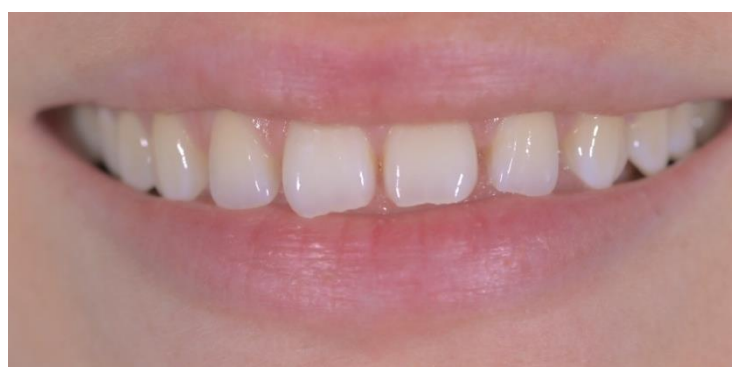Nakon intraoralnog i ekstraoralnog pregleda napravile su se portretne fotografije pacijentice sa zatvorenim ustima, blagim osmijehom i punim osmijehom (Slika 1., 2., 3.). Fotografije su izuzetno važne jer dentalnom tehničaru i stomatologu omogućuju uvid u početno stanje u bilo kojem trenutku, a posebno su važne tijekom izrade plana terapije kako bi se novi osmijeh što bolje uklopio u estetiku lica.



Slika 1. Portretna fotografija pacijentice sa zatvorenim ustima, blagim osmijehom i punim osmijehom.

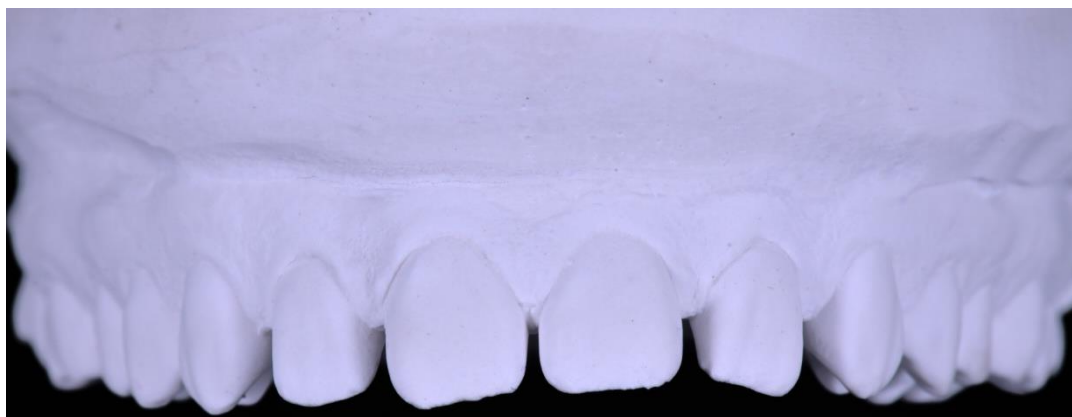


Slika 2. Frontalna fotografija blagog osmijeha.

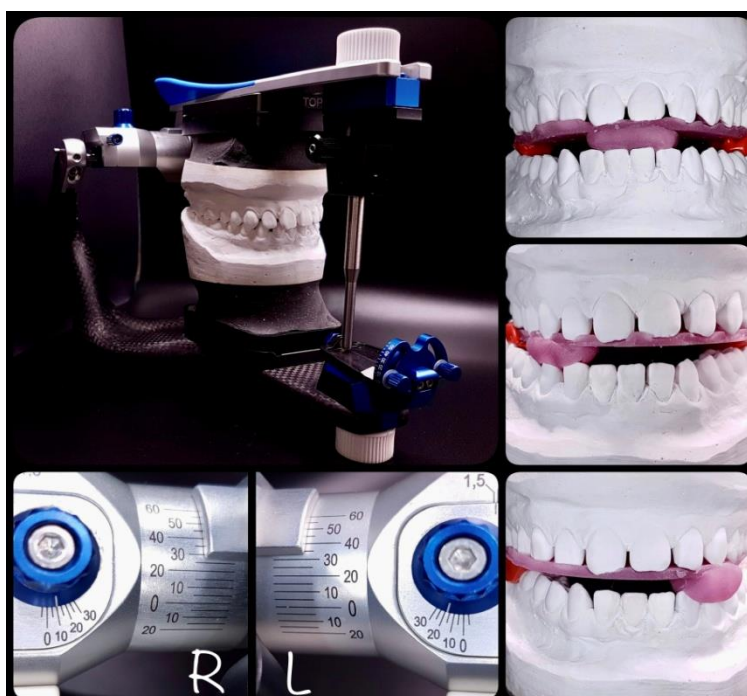


Slika 3. Frontalna fotografija punog osmijeha.

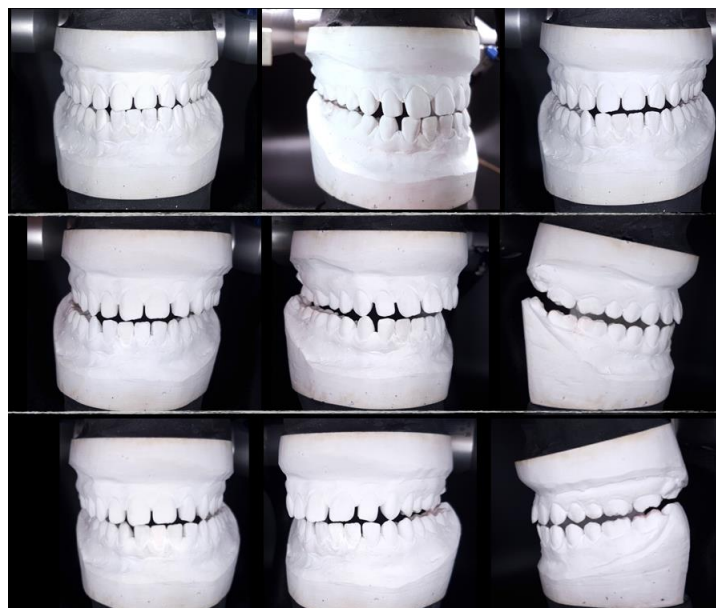Uzeli su se anatomske otiske u alginatu za potrebe izlivanja studijskih modela (tvrda sadra tip IV) na kojima su se analizirali međučeljsni odnosi u artikulatu (Slika 4.). Koristio se poluprilagodljivi artikulat u koji se gornji model prenio pomoću obraznog luka te mu se donji pridružio prema habitualnoj okluziji. Artikulator se individualizirao uzimanjem protruzijskog i laterotruzijskih registrata čime se dobio kut nagiba kondilne staze te lijevi i desni Bennettov kut (Slika 5., 6.).



Slika 4. Studijski model gornje čeljusti.



Slika 5. Individualizacija poluprilagodljivog artikulat pomoću protruzijskog te laterotruzijskih registrata.



Slika 6. Simulacija kretnji donje čeljusti u poluprilagodljivom artikulatoru.

Učinila se analiza okluzije registrirane u maksimalnoj interkuspidaciji u transverzalnoj, sagitalnoj i vertikalnoj ravnini. U transverzalnoj ravnini u fronti gledalo se podudaraju li se sredine gornjeg i donjeg zubnog luka te se bilježilo odstupanje koje u ovom slučaju iznosi 1,5 mm. U lateralnom segmentu promatralo se postoji li pravilan tuberkulo-fisurni kontakt ili križni odnosno škarasti zagriz. Kod pacijentice je nalaz uredan te palatinalne kvržice gornjih zuba okludiraju s fisurama donjih zuba. U sagitalnoj ravnini mjerio se pregriz (*overjet*), udaljenost labijalne plohe najretrudiranijeg donjeg inciziva i incizalnog brida najprotrudiranijeg gornjeg inciziva, koji normalno iznosi 2 – 3 mm. U ovom je slučaju pregriz blago uvećan što se može povezati s prisutnim infantilnim gutanjem. U lateralnom se segmentu u sagitalnoj dimenziji promatrala klasa po Angleu na prvim molarima i očnjacima. Pacijentica ima klasu I, odnosno meziobukalna kvržica prvog gornjeg trajnog molara okludira između meziobukalne i mediobukalne kvržice donjeg prvog molara, a gornji očnjak između donjeg prvog trajnog premolara i očnjaka. U vertikalnoj dimenziji mjerio se prijeklop inciziva ili *overbite* koji je u ovom slučaju normalan i iznosi 2 – 3 mm (8).

2.3. Ortodonska analiza po Boltonu

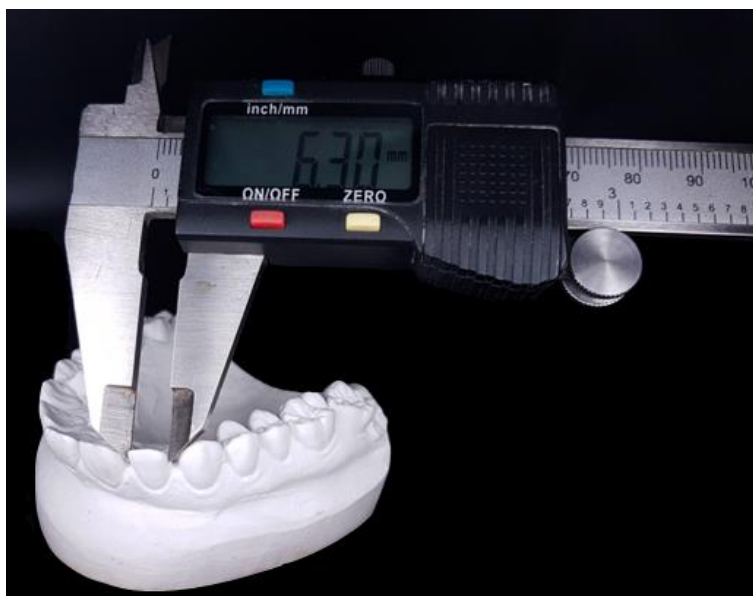Na studijskim modelima napravila se i ortodonska analiza zubnog luka po Boltonu, čime se procjenjuje usklađenost mezio-distalnih promjera gornjih i donjih zuba. Boltonova analiza neophodna je jer da bi se zubi ortodonski uskladili, bez dodatnih protetskih ili restaurativnih zahvata, zubne mase gornje i donje čeljusti moraju biti usklađene. Mjerkom su se izmjerili

mezio-distalni promjeri svih trajnih zuba te se prema formulama izračunali prednji i ukupni omjer (Slika 7., 8.) (8).

$$\text{prednji omjer} = \frac{\sum 6 \text{ prednjih zubi mandibule}}{\sum 6 \text{ prednjih zubi maksile}} \times 100$$

$$\text{ukupni omjer} = \frac{\sum 12 \text{ zubi mandibule}}{\sum 12 \text{ zubi maksile}} \times 100$$

Slika 7. Formule za izračunavanje prednjeg i ukupnog omjera po Boltonu.



Slika 8. Mjerenje mezio-distalnih promjera zuba.

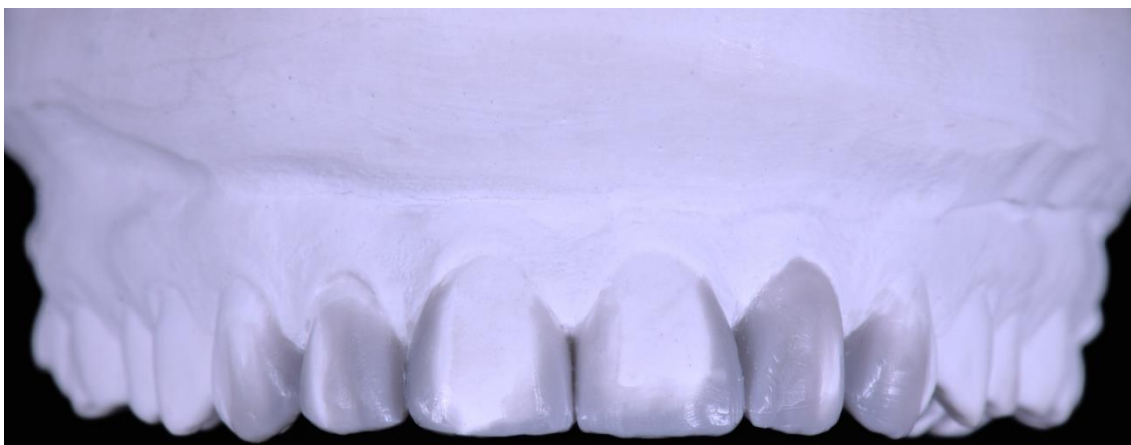Prosječna vrijednost ukupnog omjera mezio-distalnih promjera donjih prema gornjim zubima je 91,3 %, dok kod pacijentice iznosi 94,1 % što potvrđuje i klinički nalaz manjih zuba gornje čeljusti. Prosječna vrijednost prednjeg omjera iznosi 77,2 %, a u ovom slučaju se dobio iznos od 83,4 % što također upućuje na neusklađenost zubne mase frontalnih zuba. Analiza zubnog luka po Boltonu važna je pri izradi plana terapije jer povećani prednji omjer ukazuje na smanjene zube u gornjem prednjem području te je terapijski potrebno povećati mezio-distalni promjer zuba konzervativnim ili protetskim postupkom.

2.4. Wax-up i mock-up

Pacijentici se nakon analize postojećeg stanja i dijagnostičkih postupaka predstavio plan terapije odnosno mogućnost rješavanja dijastema estetskim ljuskama. S obzirom na to da zatvaranje dijastema nije mala promjena za pacijenta, mogućnost probe budućeg protetskog rada može pomoći u konačnoj odluci. Pacijentica je bila informirana o mogućnosti izrade

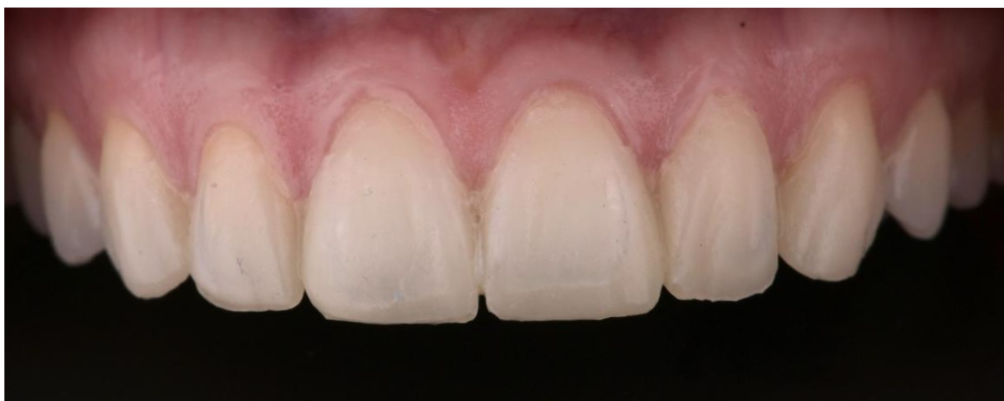navoštenog modela – *wax-up* te prijenosa prototipa budućeg protetskog nadomjeska u usta te se započela izrada istog.

Prvi korak tehnički je postupak nanošenja voska na studijski model čime se dobio trodimenzionalni izgled estetskih nadomjestaka (Slika 9.). U izradi navoštenog modela tehničaru pomažu prethodno uzete fotografije kako bi se nadomjestak što bolje uklopio u estetiku osmijeha i lica pacijenta. *Wax-up* se provjerio u poluprilagodljivom artikulatoru u položaju maksimalne interkuspidacije te kliznim kretnjama kako bi i funkcijski odgovarao pacijentici. Dobiveni prototip terapije omogućava doktoru i tehničaru lakšu komunikaciju, a pacijentu bolje shvaćanje terapije te su u ovoj fazi mogući prepravci sve do potpunog prihvatanja predložene terapije.

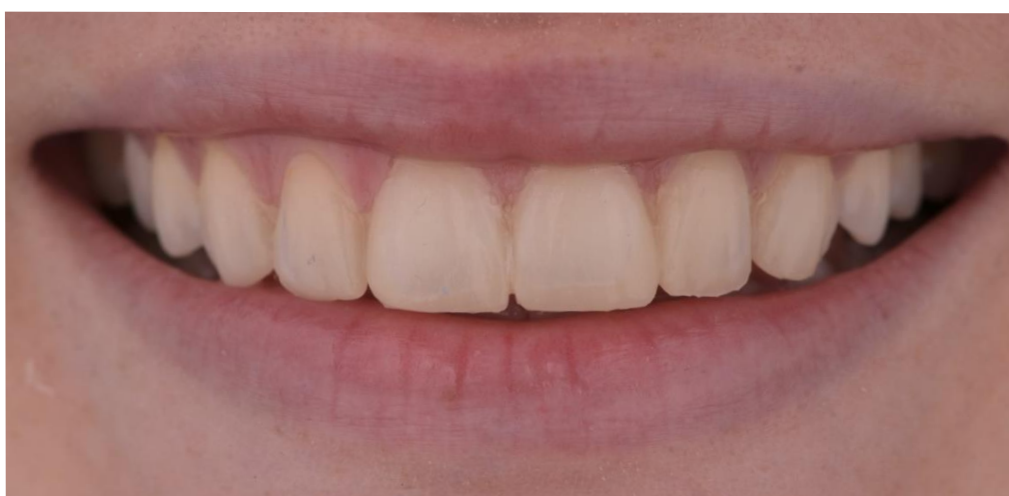

Slika 9. Fotografija navoštenog studijskog modela gornje čeljusti.

Da bi pacijentica mogla vizualizirati budući izgled, plan terapije se isprobao u ustima tehnikom *mock-up* koja se radi u dvije faze. Prvo se preko navoštenog modela izradio silikonski ključ pomoću kojeg se stanje s modela prenosi u usta pacijenta. Potom se silikonski ključ ispunio kompozitom za izradu privremenih krunica i prenio u usta (Slika 10.). Tijekom polimerizacije kompozita uklonio se višak materijala te se nakon polimerizacije silikonski ključ izvadio iz usta. Učinila se estetska i funkcijska provjera *mock-up* u ustima te fotografije pacijentice za usporedbu početnog i završnog stanja (Slika 11., 12., 13., 14.).




Slika 10. Frontalna fotografija *mock-upa* u ustima s kontrastorom.



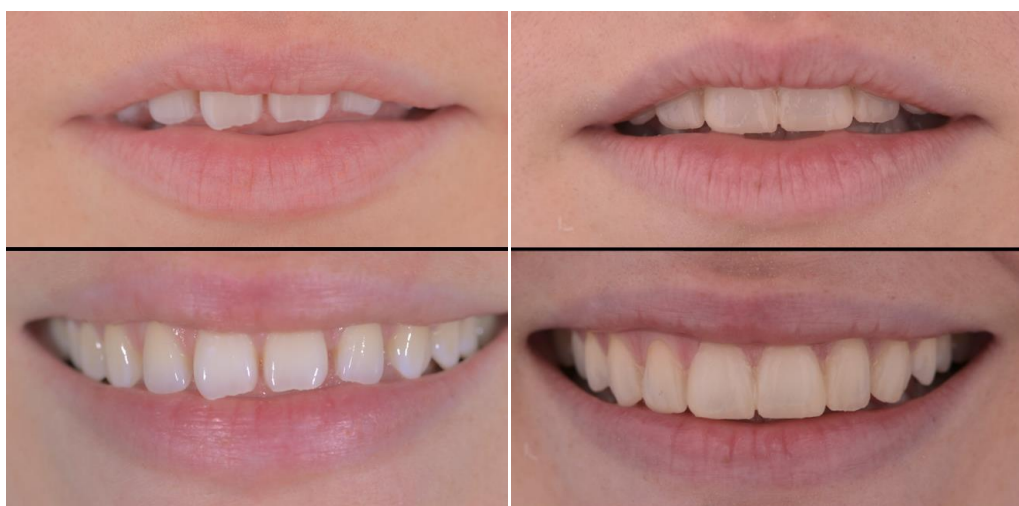Slika 11. Frontalna fotografija *mock-upa* u ustima kod punog osmijeha.



Slika 12. Portretne fotografije pacijentice s *mock-upom* u ustima.



Slika 13. Usporedba početnog i završnog izgleda pacijentice.




Slika 14. Usporedba početnog i završnog stanja pri blagom i punom osmijehu.

2.5. Određivanje boje zuba i izbjeljivanje

Budući da je pacijentica izrazila nezadovoljstvo bojom svojih zuba, a i dalje nije bila u potpunosti sigurna hoće li se odlučiti za konačno protetsko rješenje, predložena joj je mogućnost izbjeljivanja kod kuće pomoću udlaga što je ona prihvatila.

Kod pacijentice se boja zuba odredila digitalnom metodom pomoću spektrofotometra kako bi se izbjegla subjektivnost stomatologa, dentalnog tehničara i pacijenta, utjecaj osvjetljenja, boje okoline, zamor oka i ostali čimbenici koji mogu dovesti do krive procjene (9).

VITA Easyshade V (VITA, Zahnfabrik, Bad Säckingen, Germany) spektrofotometrom izmjerio se indeks izbjeljivanja na gornjim prednjim zubima te je prosječna vrijednost indeksa izbjeljivanja kod pacijentice bila 16. Napravila se početna fotografija pacijentice te se izmjerena vrijednost *bluetoothom* prenijela u VITA mobileAssist (VITA, Zahnfabrik, Bad Säckingen, Germany) aplikaciju i uskladila s fotografijom (Slika 15.).




Slika 15. Početna vrijednost indeksa izbjeljivanja prenesena u VITA mobileAssist (VITA, Zahnfabrik, Bad Säckingen, Germany) aplikaciju.

Uzeli su se anatomski otisci gornje i donje čeljusti u alginatu te se izlili modeli od sadre. Na modelima se vestibularna ploha zuba premazala s dva sloja laka za nokte. Potom se izradila elastična udlaga Erkopressbleach (Erkodent Erich Kopp GmbH, Pfalzgrafenweiler, Njemačka) pomoću uređaja ErkodentErkopress 300 TP (Erkodent Erich Kopp GmbH, Pfalzgrafenweiler, Njemačka).

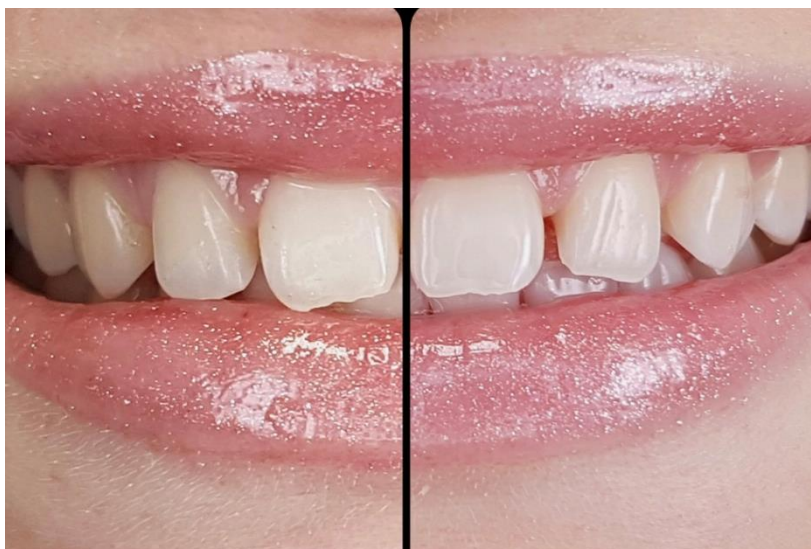Pacijentici se dao gel za izbjeljivanje Pola night (SDI Limited, Victoria, Australia) koji sadrži 16 % karbamidova peroksida i upute za korištenje. Svaku večer, nakon pranja zuba,

pacijentica je stavila malu količinu gela na unutarnji dio udlage koji je u kontaktu s vestibularnom plohom te je postupak ponavljala tijekom 14 dana.

Završno mjerenje provedeno je 15. dan. Ponovno se izmjerio indeks izbjeljivanja i izračunala prosječna vrijednost koja je iznosila 9. Napravila se završna fotografija i prenesla u VITA mobileAssist (VITA, Zahnfabrik, Bad Säckingen, Germany) aplikaciju (Slika 16., 17.).



Slika 16. Završna vrijednost indeksa izbjeljivanja prenesena u VITA mobileAssist (VITA, Zahnfabrik, Bad Säckingen, Germany) aplikaciju.



Slika 17. Usporedba boje zuba prije izbjeljivanja i nakon provedenog postupka izbjeljivanja.

U današnje je vrijeme estetika pacijentima izuzetno važna te se nerijetko javljaju u ordinaciju dentalne medicine s nerealnim očekivanjima. Prisutnost dijastema između gornjih prednjih zuba često privlači pažnju drugih ljudi i izaziva nelagodu kod pacijenata koji zbog toga žele estetsko rješenje. Budući da postoji više pristupa rješavanja rastresitosti u gornjem prednjem području, izuzetno je važno razumjeti etiologiju pacijentova stanja i individualno mu pristupiti. Kako bi to bilo moguće, potrebno je provesti kvalitetnu pripremu koja se sastoji od razgovora s pacijentom, analize postojećeg stanja, dijagnostičkih postupaka, izrade plana terapije te njegovog iznošenja pacijentu (3).

3.1. Dijasteme u gornjem prednjem području

Dijastema je razmak između zuba koji se najčešće nalazi između gornjih središnjih sjekutića i naziva se dijastema medijana (10).

Dijastema između gornjih središnjih sjekutića fiziološka je u razdoblju mješovite denticije te obično nestaje nicanjem trajnih očnjaka (2).

Prava dijastema medijana definira se kao razmak između središnjih sjekutića nakon nicanja trajnih očnjaka u osobe čiji prednji zubi nemaju parodontne ili periapikalne promjene (11).

Etiologija prave dijasteme medijane je multifaktorijalna te može biti nasljedna, posljedica prisutnog meziodensa, visoko inseriranog labijalnog frenuluma, mikrodoncije, hipodoncije, nepogodnih oralnih navika i brojnih drugih (11).

Rastresitost je u mliječnoj denticiji fiziološka te je znak da će biti dovoljno prostora za nicanje trajnih nasljednika, dok se u odrasloj dobi smatra anomalijom te se može podijeliti na nasljednu, stečenu ili funkcionalnu.

Nasljedna rastresitost najčešće je posljedica mikrodoncije ili hipodoncije. Mikrodoncija je dentalna anomalija kod koje su zubi manji od uobičajene veličine te je često uzrok nezadovoljavajuće estetike kod pacijenata, dok je hipodoncija nedostatak jednog do pet zuba u čeljusti, izuzev trećih molara. Shafer, Hine i Levy klasificirali su mikrodonciju u lokaliziranu mikrodonciju koja obuhvaća jedan zub, relativnu generaliziranu koja je posljedica povećanih čeljusti i pravu generaliziranu kod koje su smanjeni svi zubi u čeljusti. Prava generalizirana mikrodoncija se vrlo rijetko pojavljuje kod zdravih osoba te je češće simptom nekih sindroma (12). Prema Butler-Dahlbergovoj teoriji humane denticije, prema kojoj se zubi dijele u polja (sjekutići, očnjak, pretkutnjaci, kutnjaci), svaki distalnije smješteni

zub unutar polja skloniji je fenotipskim varijacijama. Sukladno tome, zub najpodložniji fenotipskim varijacijama u gornjem prednjem području jest lateralni sjekutić (13).

Stečena rastresitost posljedica je gubitka zuba uslijed traume, parodontnih bolesti, karijesa i slično.

Funkcionalna rastresitost najčešće se javlja uslijed nepogodnih navika guranja jezika između zuba.

3.2. Terapijske mogućnosti za rješavanje rastresitosti u gornjem prednjem području

Postoji više pristupa sanaciji prekomjernog slobodnog prostora između zuba, a to su ortodonski, restaurativni, protetski ili interdisciplinarni koji uključuje kombinacije navedenih. Odabir plana terapije ne smije biti empirijski, već treba biti temeljen na brojnim dijagnostičkim postupcima (14).

Samo ortodonsko zatvaranje prostora nije prikladno za svakog pacijenta. Ono je dovoljno samo u slučaju kad se aproksimalni kontakti mogu dobiti bez dodatnih restaurativnih odnosno protetskih zahvata. Osim toga, ortodonska terapija indicirana je u pacijenata koji uz rastresitost imaju i značajnije povećani pregriz jer će zatvaranje prostora rezultirati i smanjenjem pregriza. U suprotnom, ortodonsko zatvaranje prostora može u slučaju prekomjerne retruzije gornjih sjekutića dovesti do pojačanog trošenja prednjih zuba te estetski ne bi bilo zadovoljavajuće (14). Zbog svega navedenog važno je napraviti ortodonsku analizu zubnog luka po Boltonu. U slučaju da analiza pokaže neusklađenost zubnih masa gornje i donje čeljusti jasno je da ortodonska terapija nije dovoljna za zatvaranje prostora (8).

U slučajevima kad je potrebno povećati mezio-distalni promjer zuba može se koristiti kompozitni materijal. Postoje različite tehnike koje mogu i estetski i funkcijski zadovoljiti pacijenta. To su direktno nanošenje kompozita na zube pacijenta, indirektno prilagodbom tvorničkih kompozitnih ljesaka ili izrada kompozitnih ljesaka injekcijskom tehnikom. Suvremeni kompozitni materijali su poboljšanih fizičkih i kemijskih svojstava što se očituje u većoj izdržljivosti i otpornosti na trošenje, dugotrajnijoj adheziji na caklinu te stabilnijoj boji. Prema istraživanjima provedenima nakon pet godina, direktni kompozitni nadomjesci klinički su prihvatljivi u 86,4 % slučajeva. Prednosti kompozitnih restauracija su mogućnosti intraoralnih prepravaka, niža cijena i brži proces izrade. Unatoč tome, zatvaranje dijastema kompozitom ne bi trebalo raditi na pacijentima s lošom oralnom higijenom budući da takvi nadomjesci predstavljaju plak retentivna mjesta. Razlog nakupljanja plaka je njihova građa

koja se sastoji od organske matrice i anorganskih čestica punila različite tvrdoće zbog čega nastaje površinska hrapavost. Osim nakupljanja plaka, hrapavost pridonosi i nakupljanju različitih pigmenata zbog čega nadomjesci s vremenom mijenjaju boju. Kako bi se navedeni nedostaci sveli na najmanju moguću mjeru izuzetno je važna obrada kompozitnog materijala poliranjem. Iako su današnji kompozitni materijali izdržljiviji, i dalje je glavni nedostatak relativno česta potreba za zamjenama tijekom života (15–17).

Ipak, prisutnost dijastema u gornjem prednjem području najčešće je indikacija za izradu estetskih keramičkih ljosaka. Budući da se izrađuju u dentalnom laboratoriju one su estetski najprihvatljivije jer se svi parametri boje – nijansa, svjetlina i zasićenost te tekstura i proporcije mogu maksimalno kontrolirati, a njihova glazirana površina niskog stupnja poroznosti ne utječe loše na parodontno zdravlje (14). Osim bolje estetike, keramičke su se ljoske u odnosu na kompozitne pokazale izdržljivijima (18). Njihov je nedostatak cijena, dugotrajniji tijek izrade te veća invazivnost tijekom brušenja u odnosu na kompozitne restauracije (14,19).

3.3. Wax-up i mock-up u planiranju estetskog protetskog zahvata

Kako bi ishod terapije bio uspješan, protetski nadomjesci moraju funkcijski i estetski zadovoljiti pacijenta te je vrlo važan dio plana terapije izrada *wax-upa* i *mock-upa* te aktivno uključivanje pacijenta u odlučivanje (14).

Wax-up ili navoštteni model trodimenzionalni je prikaz budućeg protetskog nadomjeska. To je tehnički postupak nanošenja voska na studijski sadreni modelna kojem su prethodno provedene analiza i dijagnostika zbog čega je prethodno potrebno uzeti otiske u ustima pacijenta. Dentalnom tehničaru pri navoštavanju pomažu fotografije pacijenta kako bi budućí protetski nadomjestak što bolje uklopio u njegov izgled. Tijekom izrade važno je paziti na sve estetske parametre kao što su okluzijska ravnina, dužina zuba, smještaj preostalih zuba u zubnom nizu te granica s mekim tkivom kako bi se postigla idealna veličina i oblik zuba. *Wax-up* se izrađuje u artikulatoru te se radi funkcijska provjera kako bi se izbjegle moguće okluzijske interference. U slučajevima kada se trebaju korigirati asimetrija gingive ili brušenja zbog estetskog odstupanja nekih zuba, studijski se model prije nanošenja voska može radirati (3,14,20).

Iako se pacijent aktivno uključuje u izradu *wax-upa* te mu prikaz budućeg protetskog rada na studijskom modelu pomaže u shvaćanju terapije, on i dalje ne može vizualizirati kako bi protetski nadomjestak izgledao u ustima i bi li se uklopio u estetiku njegovog lica. Zbog toga

se stanje s navoštenog modela pomoću silikonskog ključa prenosi u usta pacijenta. Prvi je korak izrada silikonskog ključa. Preko navoštenog modela uzima se otisak u silikonu pri čemu otisak mora biti dovoljno tvrd ga silikonski ključ ne bi odvojio s modela. Potom se silikonski ključ ispuni kompozitom za izradu privremenih krunica i prenese u usta. Važno je da silikonski ključ ne bude pretanak kako se tijekom prijenosa u usta ne bi deformirao. *Mock-up* omogućava pacijentu da aktivno sudjeluje u planiranju izgleda budućeg estetskog rada te sa stomatologom i dentalnim tehničarom odlučuje o veličini, dužini i obliku zuba. Osim toga, omogućava i funkcijsku provjeru u ustima koja je izuzetno važna kako bi se na vrijeme otkrile okluzijske interference i uskladili odnosi prije konačnog zahvata. Provjerava se i duljina zuba, odnos nadomjeska prema usnici te fonetika. Nakon estetske i funkcijske provjere *mock-upa* u ustima pacijent sa stomatologom i dentalnim tehničarom donosi konačnu odluku. U tom slučaju *mock-up* može poslužiti doktoru kao početna točka za brušenje, a time više tvrdog zubnog tkiva ostaje sačuvano (3,5,20).

3.4. Estetski parametri kod planiranja estetskog protetskog zahvata

Često se nakon zatvaranja dijastema protetskim nadomjescima uočava neravnoteža u proporcijama prednjih zuba što nepovoljno utječe na konačan izgled pacijenta. Da bi ishod protetske terapije bio uspješan potrebno je dobiti idealne proporcije zuba te sklad između zuba, mekih tkiva i lica pacijenta (14).

Proporcija zuba, odnosno omjer njegove širine i dužine, izuzetno je važan parametar u planiranju estetskog protetskog nadomjeska za zatvaranje dijastema. Raspon idealnog omjera širine i dužine za gornji središnji sjekutić iznosi 75 – 85 %. Promjenom jednog od varijabli tog omjera uzrokuje se promjena u obliku zuba. Povećanjem omjera zub postaje više kvadratičan, a smanjenjem obao. Mnogi stručnjaci naglašavaju da se sklad dobiva ponavljanjem istog omjera širine od središnjeg sjekutića do prvog premolara. Smatra se da se najveći sklad dobije poštivanjem pravila zlatnog reza. Prema zlatnom rezu, središnji bi sjekutić trebao biti 62 % širi od lateralnog, a lateralni za isti iznos širi od očnjaka. Međutim, navedeni omjer nije odgovarajući za svakog pacijenta te može rezultirati preuskim maksilarnim lukom. Ward opisuje *Recurring Esthetic Dental* (RED) proporciju. Prema njemu se omjeri širina zuba gledanih frontalno konstantno smanjuju prema distalno, ali stomatolog može koristiti omjer po vlastitom izboru. Na taj se način proporcije zuba mogu prilagoditi licu pacijenta. Chu opisuje još jedan način prilagodbe širine gornjih prednjih zuba prema kojem bi lateralni sjekutić trebao biti 2 mm, a očnjak 1 mm uži od središnjeg sjekutića. U vertikalnoj

dimenziji potrebno je paziti na odnos incizalnih rubova prema donjoj usni u mirovanju i tijekom govora, na fonetiku te izgled donje trećine lica u položaju fiziološkog mirovanja (14).

Osim bijele estetike, odnosno estetike tvrdih zubnih tkiva, uspjeh terapije ovisi i o estetici mekih tkiva. Kod pacijenata s dijastemama jedan od izazova je i nedostatak interdentalnih papila te prisutnost neželjenih crnih trokuta na kraju terapije (14). Zbog toga se kod izrade plana terapije treba izmjeriti udaljenost između ruba gingive i krestalne kosti te pažljivo treba isplanirati položaj kontaktne točke. Istraživanja su pokazala da kad je udaljenost kontaktne točke do krestalne kosti 5 mm ili manje, papila se formira u gotovo 100 % slučajeva. Kad je udaljenost 6 mm, papila će se formirati samo u 56 % slučajeva, dok kod udaljenosti od 7 mm samo u 27 % slučajeva (21).

3.5. Digitalno dizajniranje osmijeha

Sveprisutna digitalizacija dovela je i do novih tehnika planiranja terapije i u estetskoj stomatologiji. Digitalno dizajniranje osmijeha (eng. *digital smile design*) alat je koji također može poboljšati komunikaciju između pacijenta, stomatologa i dentalnog tehničara te pomaže pacijentu vizualizirati ishod terapije.

Za digitalno dizajniranje osmijeha potrebno je računalo, softver, digitalni fotoaparati ili pametni telefon. Kako bi se provela ispravna dijagnoza i planiranje terapije izuzetno su važne snimljene fotografije i videozapisi koji moraju biti vrlo precizni i kvalitetni. Snimaju se fotografije pacijentova lica, osmijeha i zuba te ih stomatolog koristi za dizajniranje u softveru (22).

Postoji više vrsta *digital smile design* softvera kao što su Photoshop (Adobe Systems Incorporated), Microsoft Powerpoint (Microsoft Office, Microsoft, Redmond, Washington, SAD), Keynote (iWork, Apple, Cupertino, Kalifornija, SAD) i brojni drugi. Svi oni omogućuju analiziranje i dizajniranje unošenjem ekstraoralnih i intraoralnih referentnih linija te predložaka zuba koji se može postaviti preko fotografije te oblikovati prema estetskim zahtjevima (23), (22).

Nakon dizajniranja slijede konzultacije s pacijentom te promjene dizajna ovisno o povratnoj informaciji. Tek nakon što pacijent odobri dizajn, stomatolog ga koristi kao predložak za izradu estetskih protetskih nadomjestaka.

Postoji mogućnost potpunog 3D digitalnog tijeka rada pri čemu su potrebni intraoralni skener, CAD/CAM i 3D pisači (22).

Prednosti digitalnog dizajniranja osmijeha aktivno su uključivanje pacijenta u izradu plana terapije te uspješnija komunikacija između pacijenta, stomatologa i dentalnog tehničara. Nedostatak je to što dijagnostika i plan terapije ovise o kvaliteti i preciznosti uzetih fotografija i videozapisa pri čemu se može dogoditi greška. Potpuni 3D digitalni tijek rada zahtijeva opremu koja je vrlo skupa te često ekonomski neisplativa, a osim toga zahtijeva i dodatnu edukaciju (22).

3.6. Određivanje boje zuba i izbjeljivanje

3.6.1. Određivanje boje zuba

Određivanje boje zuba neizostavan je dio svakodnevne stomatološke prakse. Boju zuba potrebno je odrediti tijekom izrade kompozitnih ispuna, protetskih nadomjestaka te predstavlja prvi korak tijekom izbjeljivanja zuba. Kod izrade protetskih nadomjestaka važno je dentalnom tehničaru dati preciznu informaciju o boji zuba. Pritom je važno razlikovati tri osnovna parametra boje, a to su nijansa, svjetlina i stupanj zasićenosti. Osim toga, važno je imati na umu da pojedini zub nije u cijelosti jednake boje već da mu boja ovisi o strukturi. U gingivnoj trećini zub je zasićenije boje zbog tanje cakline kroz koju prosijava dentin, središnja trećina doima se najsvjetlijom zbog najdebljeg sloja cakline, dok su incizalni bridovi transparentni i na njihovu boju utječe boja okoline (9).

Boja zuba može se odrediti na više načina. Postoje vizualne metode određivanja boje zuba korištenjem različitih ključeva boja te digitalne metode među kojima se najviše ističu spektrofotometri (9).

Vizualne metode određivanja boje zuba subjektivne su metode pri kojima stomatolog uspoređuje boju zuba s ponuđenim bojama u ključu. Unatoč tome što samo 6 % populacije posjeduje jednu od 16 boja u ključu, jedan od najčešće korištenih ključeva boja je VITA Classical A1-D4. U tom se ključu nalaze 4 nijanse boje, a to su A (crvenosmeđa), B (crvenožuta), C (siva) te D (crvenosiva). Unutar svake nijanse, svjetlina i zasićenost posložene su od najsvjetlijih i najmanje zasićenih do najtamnijih i najzasićenijih. Budući da ljudsko oko lakše raspoznaje razlike u svjetlini nego razlike u nijansi, predlaže se da se ključ boja posloži prema svjetlini, a ne prema nijansama. Time se postupak određivanja boje olakšava i ubrzava. Razvijen je i unaprijeđen sustav 3D Master, linearni ključ boja prilagođen stomatolozima. Kod tog se ključa prvo odabire svjetlina, a potom nijansa i stupanj zasićenosti. Time se omogućuje precizniji i brži postupak određivanja boje (9).

Kako bi se izbjegla subjektivnost stomatologa, dentalnog tehničara i pacijenta tijekom određivanja boje zuba, ali i vanjski utjecaji poput osvjetljenja i zamora oka, u upotrebu se uvode digitalne metode određivanja boje zuba. Kao najprecizniji uređaj pokazao se spektrofotometar. Spektrofotometar se prije upotrebe kalibrira i postavlja na mjereni zub tako da je sonda okomita na površinu zuba. Promjer sonde je 0,5 cm, a boju mjeri u dentinu na dubini od 1,4 mm. Pritiskom na gumb spektrofotometar transmitira svjetlosne zrake do dentina gdje se zrake reflektiraju. Odbijene zrake bilježe se u sondi te uređaj analizira rezultate. Dobivene vrijednosti prikazuju se na ekranu prema VITA Classical A1-D4 ključu te 3D Master linearnom ključu boja. U slučaju da izmjerena boja zuba u potpunosti odgovara nekoj od boja iz VITA ključa boja, na ekranu će se pojaviti zelena boja. U slučaju da se boja zuba ne poklapa u potpunosti s nekom od boja iz ključa, ali je odstupanje prihvatljivo, na ekranu se prikazuje žuta boja. Značajnije odstupanje koje nije prihvatljivo označuje se crvenom bojom pa dentalni tehničar u tom slučaju tijekom izrade protetskog nadomjeska treba značajnije modificirati boju (9), (24).

3.6.2. Izbjeljivanje zuba

Pacijenti u današnje doba sve češće žele izbijeliti svoje zube te vrlo često svoju boju zuba smatraju tamnijom od one kojom ju smatraju stomatolozi (9). Izbjeljivanje se može raditi u sklopu pripreme pacijenta za definitivni protetski nadomjestak, a može biti i samostalni estetski postupak.

Prvi je korak detaljna dijagnostika, odnosno utvrđivanje početne boje zuba i uzroka obojenosti jer o tome ovisi tehnika postupka izbjeljivanja i njegovo trajanje (25).

Većina sredstava za izbjeljivanje je u obliku gela i sadrže određenu koncentraciju vodikovog peroksida ili se on oslobađa tijekom procesa oksidacije iz druge tvari. To je slučaj kod karbamidovog peroksida gdje oksidacijom nastaju vodikov peroksid i ureja te se obično u određenoj koncentraciji karbamidovog peroksida nalazi tri puta manja koncentracija vodikovog peroksida. Aktivna tvar iz vodikovog peroksida je molekula kisika koja prodire kroz caklinu i dentin te uzrokuje oksidaciju pigmenta koji postaju bijeli. Tijekom izbjeljivanja mijenjaju se optička svojstva cakline koja zbog prodora kisika postaje opaknija no nakon što se kisik otpusti iz zubne strukture zub ponovno poprima transparentniju boju (25).

Više koncentracije vodikovog peroksida (25 – 38 %) i karbamidovog peroksida (35 – 45 %) koriste se isključivo pod kontrolom stomatologa za izbjeljivanje u ordinaciji. To se odnosi na

vanjsko izbjeljivanje vitalnih i unutarnje izbjeljivanje avitalnih zuba. Kod izbjeljivanja vitalnih zuba važna je kontrola vremena, pridržavanje uputa proizvođača i zaštita mekih tkiva kako sredstvo ne bi uzrokovalo oštećenja. U odnosu na izbjeljivanje udlagama, pojava osjetljivosti izbjeljivanjem u ordinaciji puno je češća. U slučaju avitalnih zuba vrlo je važno da je zub adekvatno endodontski napunjen kako sredstvo ne bi uzrokovalo komplikacije u obliku resorpcije korijena (25).

Kod izbjeljivanja zuba pomoću udlaga, pacijent sam provodi postupak te su koncentracije vodikovog i karbamidovog peroksida puno niže. Prvo je potrebno pacijentu uzeti anatomske otiske gornje i donje čeljusti te izliti modele u tvrdoj sadri. Na modelima se potom izrađuju gornja i donja udlaga te se pacijentu daju udlage, gel za izbjeljivanje i upute za korištenje. Gel se nanosi na unutarnji dio udlage u području vestibularne plohe zuba i potom se udlage unose u usta. Ovisno o koncentraciji aktivne tvari u gelu, nose se jedan sat dnevno ili tijekom noći. Ovisno o zatečenom stanju udlage se nose od tjedan dana pa sve do šest mjeseci kao što je slučaj kod tetraciklinskih obojenja. Ovakav način izbjeljivanja zbog niske koncentracije aktivne tvari ne uzrokuje pojavu osjetljivosti i pogodan je za pacijente s tanjom caklinom (25).

Rješavanje dijastema u gornjem prednjem području jedan je od najvećih izazova u estetskoj protetskoj praksi. Budući da terapijski pristup ovisi o zatečenom stanju, važno je pratiti protokol pripreme pacijenta za estetski protetski zahvat i napraviti detaljnu dijagnostiku. Popunjavanje praznih prostora estetskim keramičkim ljuskama uvelike mijenja cjelokupan izgled pacijenata te izrada *wax-upa* i proba budućeg protetskog nadomjeska tehnikom *mock-upa* olakšava pacijentu konačnu odluku, ali i komunikaciju sa stomatologom. Osim navedenog, *mock-up* omogućava stomatologu funkcijsku provjeru budućeg nadomjeska u ustima, čime se mogu predvidjeti moguće okluzijske interference te u slučaju konačne izrade keramičkih ljusaka može poslužiti kao predložak za navođeno brušenje. Iako postoje i digitalne metode dizajniranja osmijeha, cjelokupan digitalni 3D postupak često nije ekonomski isplativ. Izbjeljivanje zuba, kao jedan od najčešćih estetskih zahvata u stomatologiji, olakšava upotreba digitalnih uređaja za određivanje boje te mogućnost simulacije i praćenja promjene boje zuba. Time pacijenti mogu vidjeti što očekivati od ishoda terapije, što na njih djeluje motivirajuće, a stomatolog se može ograditi od njihovih često nerealnih očekivanja.

1. Pizzo Reis PM, Lima P, Pimentel Garcia FC, Faber J. Effect of maxillary median diastema on the esthetics of a smile. *Am J Orthod Dentofacial Orthop.* 2020 Oct;158(4):e37–42.
2. Lewis BRK. Class I. In: Littlewood SJ, Mitchell L 1958-, Barber SK, Jenkins FR, editors. *An introduction to orthodontics* [Internet]. Fifth edition. Oxford, United Kingdom: Oxford University Press; 2019. p. 105–6. Available from: <https://search.ebscohost.com/login.aspx?direct=true&scope=site&db=nlebk&db=nlabk&AN=2177586>
3. Knezović Zlatarić D. Analiza estetskih odstupanja i priprema pacijenta. In: Aurer A, Meštrović S, Pandurić V, Čelić R, editors. *Osnove estetike u dentalnoj medicini*. Zagreb: Hrvatska komora dentalne medicine; 2013. p. 62, 69–73.
4. Rathi S, Dhannawat P, Gilani R, Vishnani R. A Multidisciplinary Aesthetic Treatment Approach for Peg Lateral of the Maxillary Incisors. *Cureus.* 14(9):e29184.
5. Jakovac M. Plan terapije. In: Kranjčić J, Bergman L, Carek A, Milardović S, Viskiće J, Vojvodić D, editors. *Pretklinička i laboratorijska fiksna protetika*. 2020. p. 28–32.
6. Carey CM. Tooth Whitening: What We Now Know. *J Evid Based Dent Pract.* 2014 Jun;14 Suppl:70–6.
7. Samorodnitzky-Naveh GR, Grossman Y, Bachner YG, Levin L. Patients' self-perception of tooth shade in relation to professionally objective evaluation. *Quintessence Int.* 2010 May;41(5):e80-83.
8. Špalj S. *Ortodontski priručnik* [Internet]. Sveučilište u Rijeci; 2012 [cited 2024 May 20]. 224 p. Available from: <https://urn.nsk.hr/urn:nbn:hr:184:544594>
9. Knezović Zlatarić D. Postupci određivanja prirodne boje zuba: nastavni tekst za studente Stomatološkog fakulteta Sveučilišta u Zagrebu. 2020 [cited 2024 May 21]; Available from: <https://urn.nsk.hr/urn:nbn:hr:127:399362>
10. Sękowska A, Chałas R. Diastema size and type of upper lip midline frenulum attachment. *Folia Morphol (Warsz).* 2017;76(3):501–5.

11. Kapusevska B, Dereban N, Zabokova-Bilbilova E, Popovska M. The influence of etiological factors in the occurrence of diastema mediana. *Pril (Makedon Akad Nauk Umet Odd Med Nauki)*. 2014;35(2):169–77.
12. Chen Y, Zhou F, Peng Y, Chen L, Wang Y. Non-syndromic occurrence of true generalized microdontia with hypodontia. *Medicine (Baltimore)*. 2019 Jun 28;98(26):e16283.
13. Townsend G, Harris EF, Lesot H, Clauss F, Brook A. Morphogenetic fields within the human dentition: A new, clinically relevant synthesis of an old concept. *Archives of Oral Biology*. 2009 Dec 1;54:S34–44.
14. Oquendo A, Brea L, David S. Diastema: Correction of Excessive Spaces in the Esthetic Zone. *Dental Clinics of North America*. 2011 Apr;55(2):265–81.
15. Knezović Zlatarić D, Pandurić V. Estetski postupci - restorativno rješenje. In: Aurer A, Meštrović S, Čelić R, editors. *Osnove estetike u dentalnoj medicini*. Zagreb: Hrvatska komora dentalne medicine; 2013. p. 142–4.
16. Frese C, Schiller P, Staehle HJ, Wolff D. Recontouring teeth and closing diastemas with direct composite buildups: a 5-year follow-up. *J Dent*. 2013 Nov;41(11):979–85.
17. Geštakovski D. The injectable composite resin technique: minimally invasive reconstruction of esthetics and function. Clinical case report with 2-year follow-up. *Quintessence Int*. 2019;50(9):712–9.
18. Villalobos-Tinoco J, Jurado CA, Rojas-Rueda S, Fischer NG. Additive Wax-Up and Diagnostic Mockup As Driving Tools for Minimally Invasive Veneer Preparations. *Cureus*. 2019;14(7):e27402.
19. Knezović Zlatarić D. Estetski postupci - protetsko rješenje. In: Aurer A, Meštrović S, Pandurić V, Čelić R, editors. *Osnove estetike u dentalnoj medicini*. Zagreb: Hrvatska komora dentalne medicine; 2013. p. 160–70.
20. Radić T, Sablić V, Milardović Ortolan S, Mehulić K. Wax up i mock up u fiksnoprotetskoj terapiji. *Sonda: List studenata Stomatološkog fakulteta Sveučilišta u Zagrebu*. 2012 Dec 17;24.(2.):57–9.

21. Tarnow DP, Magner AW, Fletcher P. The effect of the distance from the contact point to the crest of bone on the presence or absence of the interproximal dental papilla. *J Periodontol.* 1992 Dec;63(12):995–6.
22. Jafri Z, Ahmad N, Sawai M, Sultan N, Bhardwaj A. Digital Smile Design-An innovative tool in aesthetic dentistry. *J Oral Biol Craniofac Res.* 2020;10(2):194–8.
23. Thomas PA, Krishnamoorthi D, Mohan J, Raju R, Rajajayam S, Venkatesan S. Digital Smile Design. *J Pharm Bioallied Sci.* 2022 Jul;14(Suppl 1):S43–9.
24. VITA Easyshade LITE: Precise tooth shade determination is just a click away. *Br Dent J.* 2023 May;234(10):769–769.
25. Knezović Zlatarić D. Estetski pripremni postupci izbjeljivanja zubi. In: Aurer A, Meštrović S, Pandurić V, Čelić R, editors. *Osnove estetike u dentalnoj medicini.* Zagreb: Hrvatska komora dentalne medicine; 2013. p. 107–31.

Ana Jagačić rođena je 29. listopada 1999. godine u Varaždinu. Završila je VI. osnovnu školu Varaždin, Osnovnu glazbenu školu, smjer klavir te opći gimnazijski smjer Prve gimnazije Varaždin. Studij dentalne medicine upisuje 2018. godine na Stomatološkom fakultetu Sveučilišta u Zagrebu. Tijekom studija osvaja nagradu za najbolju poster prezentaciju na 6. Simpoziju studenata dentalne medicine u Zagrebu te pohađa razne studentske kongrese.